Ю. И. Афанасьев; Н. А. Юрина; Я. А. Винников; А. И. Радостина; Ю. С. Ченцов

Гистология, эмбриология, цитология

М. : ГЭОТАР-Медиа, 2014.

http://www.studentlibrary.ru/book/ISBN9785970429525.html

Издательство ГЭОТАР-Медиа

ПрототипЭлектронное издание на основе: Гистология, эмбриология, цитология : учебник / Ю. И. Афанасьев, Н. А. Юрина, Е. Ф. Котовский и др. ; под ред. Ю. И. Афанасьева, Н. А. Юриной. - 6-е изд., перераб. и доп. - М. : ГЭОТАР-Медиа, 2014.

800 с. : ил. - ISBN 978-5-9704-2952-5.

Год издания 2014

Оглавление

ПРЕДИСЛОВИЕ НАУЧНОГО РЕДАКТОРА 6
ПРЕДИСЛОВИЕ К ПЯТОМУ ИЗДАНИЮ 7
УСЛОВНЫЕ СОКРАЩЕНИЯ 8
Глава 1. ГИСТОЛОГИЯ, ЦИТОЛОГИЯ И ЭМБРИОЛОГИЯ. ИХ СОДЕРЖАНИЕ, ЗАДАЧИ И СВЯЗЬ С ДРУГИМИ МЕДИКО-БИОЛОГИЧЕСКИМИ НАУКАМИ. ЗНАЧЕНИЕ ДЛЯ МЕДИЦИНЫ.....10
Глава 2. МЕТОДЫ ИССЛЕДОВАНИЯ В ГИСТОЛОГИИ, ЦИТОЛОГИИ И ЭМБРИОЛОГИИ 12
2.1. МЕТОДЫ МИКРОСКОПИРОВАНИЯ ГИСТОЛОГИЧЕСКИХ ПРЕПАРАТОВ.....13
2.2. МЕТОДЫ ИССЛЕДОВАНИЯ ФИКСИРОВАННЫХ КЛЕТОК И ТКАНЕЙ 18
2.3. МЕТОДЫ ИССЛЕДОВАНИЯ ЖИВЫХ КЛЕТОК И ТКАНЕЙ 19
2.4 МЕТОДЫ ИССЛЕДОВАНИЯ ХИМИЧЕСКОГО СОСТАВА И МЕТАБОЛИЗМА КЛЕТОК И ТКАНЕЙ 22
2.5. КОЛИЧЕСТВЕННЫЕ МЕТОДЫ.....24
2.6. МЕТОДЫ АНАЛИЗА ИЗОБРАЖЕНИЯ КЛЕТОЧНЫХ И ТКАНЕВЫХ СТРУКТУР 25
Глава 3. КРАТКИЙ ОЧЕРК РАЗВИТИЯ ГИСТОЛОГИИ, ЦИТОЛОГИИ И ЭМБРИОЛОГИИ 26
3.1. СТАНОВЛЕНИЕ ГИСТОЛОГИИ, ЦИТОЛОГИИ И ЭМБРИОЛОГИИ КАК НАУК26
3.2. ГИСТОЛОГИЯ И ЭМБРИОЛОГИЯ КАК ПРЕДМЕТ ПРЕПОДАВАНИЯ. ОТЕЧЕСТВЕННЫЕ ГИСТОЛОГИЧЕСКИЕ ШКОЛЫ ВТОРОЙ ПОЛОВИНЫ XIX - НАЧАЛА XX В.....29
3.3. РАЗВИТИЕ ГИСТОЛОГИИ, ЦИТОЛОГИИ И ЭМБРИОЛОГИИ В РОССИИ 36
Глава 4. УЧЕНИЕ О КЛЕТКЕ (ОСНОВЫ ОБЩЕЙ ЦИТОЛОГИИ). ЦИТОЛОГИЯ.....42
4.1. КЛЕТОЧНАЯ ТЕОРИЯ.....43
4.2. СТРУКТУРНЫЕ КОМПОНЕНТЫ КЛЕТКИ 47
4.3. ВОСПРОИЗВЕДЕНИЕ КЛЕТОК.....82
4.4. РЕАКЦИЯ КЛЕТОК НА ВНЕШНИЕ ВОЗДЕЙСТВИЯ 90
4.5. ГИБЕЛЬ КЛЕТОК 92
Глава 5. ОСНОВНЫЕ ПОНЯТИЯ ОБЩЕЙ ГИСТОЛОГИИ.....93
5.1. ТКАНЬ КАК СИСТЕМА.....93
5.2. РАЗВИТИЕ ТКАНЕЙ (ЭМБРИОНАЛЬНЫЙ ГИСТОГЕНЕЗ).....95
5.3. КЛАССИФИКАЦИИ ТКАНЕЙ 99
5.4. РЕГЕНЕРАЦИЯ ТКАНЕЙ 102

Глава 6. ЭПИТЕЛИАЛЬНЫЕ ТКАНИ 103
6.1. ОБЩАЯ МОРФОЛОГИЧЕСКАЯ ХАРАКТЕРИСТИКА И КЛАССИФИКАЦИИ . 103
6.2. ЖЕЛЕЗИСТЫЕ ЭПИТЕЛИИ 116
7.1. ПОНЯТИЕ О СИСТЕМЕ КРОВИ 121
7.2. КРОВЬ 121
7.3. ЛИМФА 142
7.4. КРОВЕТВОРЕНИЕ (ГЕМОПОЭЗ) 142
Глава 8. СОЕДИНИТЕЛЬНЫЕ ТКАНИ 160
8.1. СОБСТВЕННО СОЕДИНИТЕЛЬНАЯ ТКАНЬ 162
8.2. СКЕЛЕТНЫЕ ТКАНИ 187
Глава 9. МЫШЕЧНЫЕ ТКАНИ 217
9.1. ОБЩАЯ МОРФОФУНКЦИОНАЛЬНАЯ ХАРАКТЕРИСТИКА И КЛАССИФИКАЦИЯ 217
9.2. ПОПЕРЕЧНОПОЛОСАТЫЕ МЫШЕЧНЫЕ ТКАНИ 217
9.3. ГЛАДКИЕ МЫШЕЧНЫЕ ТКАНИ 231
Глава 10. НЕРВНАЯ ТКАНЬ 238
10.1. РАЗВИТИЕ НЕРВНОЙ ТКАНИ 238
10.2. НЕЙРОНЫ 243
10.3. НЕЙРОГЛИЯ 250
10.4. НЕРВНЫЕ ВОЛОКНА 256
10.6. ПОНЯТИЕ О РЕФЛЕКТОРНОЙ ДУГЕ 272
Глава 11. НЕРВНАЯ СИСТЕМА 272
11.1. РАЗВИТИЕ НЕРВНОЙ СИСТЕМЫ 273
11.3. ЦЕНТРАЛЬНАЯ НЕРВНАЯ СИСТЕМА 11.3.1. Спинной мозг 277
11.4. АВТОНОМНАЯ НЕРВНАЯ СИСТЕМА 297
11.5. ОБОЛОЧКИ ГОЛОВНОГО И СПИННОГО МОЗГА 303
11.6. ВОЗРАСТНЫЕ ИЗМЕНЕНИЯ НЕРВНОЙ СИСТЕМЫ 303
11.7. КРОВОСНАБЖЕНИЕ ЦЕНТРАЛЬНОЙ НЕРВНОЙ СИСТЕМЫ 306
Глава 12. ОРГАНЫ ЧУВСТВ 307
12.1. ОБЩАЯ МОРФОФУНКЦИОНАЛЬНАЯ ХАРАКТЕРИСТИКА И КЛАССИФИКАЦИЯ 307
12.2. ОРГАН ЗРЕНИЯ 308
12.3. ОРГАНЫ ОБОНЯНИЯ 328
12.4. ОРГАН ВКУСА 336
12.5. ОРГАН СЛУХА И РАВНОВЕСИЯ 339

Глава 13. СЕРДЕЧНО-СОСУДИСТАЯ СИСТЕМА 352
13.1. КРОВЕНОСНЫЕ СОСУДЫ 352
13.2. ЛИМФАТИЧЕСКИЕ СОСУДЫ 376
13.3. СЕРДЦЕ 382
Глава 14. СИСТЕМА КРОВЕТВОРЕНИЯ И ИММУННОЙ ЗАЩИТЫ 393
14.1. КОСТНЫЙ МОЗГ 394
14.2. ТИМУС 398
14.3. СЕЛЕЗЕНКА 404
14.4. ЛИМФАТИЧЕСКИЕ УЗЛЫ 411
14.5. ЕДИНАЯ ИММУННАЯ СИСТЕМА СЛИЗИСТЫХ ОБОЛОЧЕК 418
14.6. МОРФОЛОГИЧЕСКИЕ ОСНОВЫ ЗАЩИТНЫХ РЕАКЦИЙ 419
14.7. ИММУННАЯ СИСТЕМА И КЛЕТОЧНЫЕ ВЗАИМОДЕЙСТВИЯ В ИММУННЫХ РЕАКЦИЯХ 420
Глава 15. ЭНДОКРИННАЯ СИСТЕМА 436
15.1. ВЗАИМОСВЯЗЬ НЕРВНОЙ И ЭНДОКРИННОЙ СИСТЕМ 437
15.2. ЦЕНТРАЛЬНЫЕ ОРГАНЫ ЭНДОКРИННОЙ СИСТЕМЫ 440
15.3. ПЕРИФЕРИЧЕСКИЕ ЭНДОКРИННЫЕ ЖЕЛЕЗЫ 453
15.4. ДИСПЕРСНАЯ ЭНДОКРИННАЯ СИСТЕМА (APUD-СЕРИЯ КЛЕТОК) 472
Глава 16. ПИЩЕВАРИТЕЛЬНАЯ СИСТЕМА 474
16.1. ОБЩИЙ ПЛАН МИКРОСКОПИЧЕСКОГО СТРОЕНИЯ ПИЩЕВАРИТЕЛЬНОЙ ТРУБКИ 475
16.3. СРЕДНИЙ И ЗАДНИЙ ОТДЕЛЫ ПИЩЕВАРИТЕЛЬНОЙ СИСТЕМЫ 513
16.4. ПЕЧЕНЬ 550
16.5. ЖЕЛЧНЫЙ ПУЗЫРЬ 560
16.6. ПОДЖЕЛУДОЧНАЯ ЖЕЛЕЗА 562
Глава 17. ДЫХАТЕЛЬНАЯ СИСТЕМА 570
17.1. ВОЗДУХОНОСНЫЕ ПУТИ 571
17.2. ЛЕГКИЕ 579
Глава 18. КОЖА И ЕЕ ПРОИЗВОДНЫЕ 591
18.1. КОЖА 591
18.2. ПРОИЗВОДНЫЕ КОЖИ 601
Глава 19. СИСТЕМА ОРГАНОВ МОЧЕОБРАЗОВАНИЯ И МОЧЕВЫВЕДЕНИЯ 614
19.1. ПОЧКИ 615
19.2. МОЧЕВЫВОДЯЩИЕ ПУТИ 629
Глава 20. ПОЛОВАЯ СИСТЕМА 631

20.1. МУЖСКАЯ ПОЛОВАЯ СИСТЕМА 20.1.1. Яички....634
20.2. ЖЕНСКАЯ ПОЛОВАЯ СИСТЕМА....654
20.3. НАРУЖНЫЕ ПОЛОВЫЕ ОРГАНЫ....677
Глава 21. ОСНОВЫ ЭМБРИОЛОГИИ ЧЕЛОВЕКА. ЭМБРИОЛОГИЯ. 677
21.1. ПРОГЕНЕЗ....678
21.3. ГАСТРУЛЯЦИЯ И ОРГАНОГЕНЕЗ 691
21.4. ВНЕЗАРОДЫШЕВЫЕ ОРГАНЫ 707
21.5. СИСТЕМА МАТЬ-ПЛОД....720
21.6. КРИТИЧЕСКИЕ ПЕРИОДЫ РАЗВИТИЯ....722
ЛИТЕРАТУРА 725

ПРЕДИСЛОВИЕ НАУЧНОГО РЕДАКТОРА

Очередное издание учебника, созданного коллективом авторов, во главе которого стоял один из известных гистологов СССР профессор Юлий Иванович Афанасьев, отражает высокий уровень подготовки ведущими отечественными специалистами-гистологами учебных материалов, которые необходимы для познания основных закономерных процессов развития и реактивности органов и тканей не только студентами в рамках учебной программы, но и аспирантами, преподавателями и врачами. Учебник как часть единой методической системы (ЕМС), которую создавали профессор Ю. И. Афанасьев и коллектив кафедры, дополнен атласом по гистологии (Елисеев В. Г., Афанасьев Ю. И., Котовский Е. Ф., Яцковский А. Н. Атлас микроскопического и ультрамикроскопического строения клеток, тканей, органов. - 5-е изд., перераб. и доп. - М.: Медицина, 2004) и лабораторным практикумом (Лабораторные занятия по курсу гистологии, цитологии и эмбриологии: учеб. пособие для мед. вузов / под ред. Ю. И. Афанасьева, А. Н. Яцковского. - М.: Медицина, 1999). Так, ЕМС стала основой для преподавания и унификации преподавания предмета на кафедрах гистологии, цитологии и эмбриологии, а учебник по праву стал базовым и используется в педагогическом процессе в большинстве учебных медицинских учреждений России. Параллельно с совершенствованием ЕМС профессор Ю. И. Афанасьев с коллективом кафедры принимал активное участие в создании руководства по гистологии. Выход в свет 5-го издания учебника (Афанасьев Ю. И., Юрина Н. А., Котовский Е. Ф. и др. Гистология, цитология и эмбриология. - М.: Медицина, 1999) и первого отечественного фундаментального труда по гистологии (Руководство по гистологии: в 2 т. - СПб.: СпецЛит, 2001) позволило сохранить высокий уровень преподавания предмета в России, внедрить в учебный процесс последние достижения мировой науки. Время привносит свои изменения не только в состав авторского коллектива, но и в учебные планы и программы по гистологии. Открываются новые факты, уточняются гистогенетические процессы, терминология, изменяются трактовки гистологических процессов и др. Вместе с тем существуют базовые знания, которые отличаются своей консервативностью и вместе с тем логично вписываются в современный уровень знаний о развитии, строении и физиологии клеток, тканей и органов. Сохранить традиционные для отечественной науки принципы изложения предмета, внести необходимые уточнения в текст, а также улучшить наглядность иллюстративного материала и было основной задачей, которую решал научный редактор вместе с коллегами. Большую заинтересованность в работе над учебником и в издании труда проявили профессора Г. С. Катинас, Ю. С. Чен-цов, А. И. Брусиловский, Н. П. Барсуков, Т. Г. Боровая, Н. И. Калетина, доц. В. В. Молчанова. Профессором Г. С. Катинасом заново написана глава 5 (ранее исключенная в 5-м издании), предваряющая курс общей гистологии. Изменена последовательность изложения материала, в частности по эмбриологии человека, согласно рекомендациям учебной программы. Объединены главы, излагающие основы развития и строения органов иммуногенеза и иммунных реакций. Включены в текст контрольные вопросы по материалам каждой главы. В работе использованы коллекции микроскопических препаратов кафедры гистологии Военно-медицинской академии, некоторые препараты предоставлены проф. А. В. Ивановым (кафедра гистологии Курского государственного медицинского университета), проф. Н. П. Барсуковым (Крымский сельскохозяйственный институт), светоопти-ческие и электронные микрофотографии переданы для публикации доцентом П. И. Галаховой, проф. А. Л. Зашихиным, доц. А. С. Ростовщиковым, д-ром мед. наук В. И. Семкиным, канд. мед. наук О. В. Слесаревым, доц. В. Ф. Четверговым и др. В работе над учебником редактору оказали большую помощь учебные материалы, представленные ведущими гистологами России - авторами двухтомного руководства по гистологии.

При редактировании сокращена небольшая часть материалов, которые не внесены в программу по гистологии, цитологии и эмбриологии и хорошо представлены в программе смежных учебных предметов (физиологии, патологической физиологии, биохимии); частично использованы материалы 4-го издания учебника (М.: Медицина, 1989), выпущенного под редакцией проф. Ю. И. Афанасьева и проф. Н. А. Юриной; изъяты единичные электронные микрофотографии, лучше воспроизведенные в упомянутом выше атласе по гистологии; увеличено число светооптических микрофотографий гистологических препаратов. Большая часть препаратов представлена в окраске гематоксилином и эозином. При описании специальных методов обработки препаратов в подписях к микрофотографиям указаны использованный краситель и метод выявления того или иного структурного компонента клетки. Микрофотосъемку препаратов проводили при малом (объектив 8), среднем (объектив 40) и большом (объектив 100, иммерсия) увеличениях. Цифровые изображения микропрепаратов подвергнуты обработке М. Р. Даниловым с целью коррекции цветопередачи и глубины резкости.

Вся терминология сверялась со списком цитологических и гистологических терминов, подготовленным Федеративным международным комитетом по анатомической терминологии (FICAT, 2009). Однако ряд терминов изложены в редакции прежнего издания (Международная гистологическая номенклатура / под ред. Ю. И. Афанасьева. - М.: Медицина, 1987).

Редактор примет с благодарностью все критические замечания, которые будут учтены в дальнейшей работе.

Р. К. Данилов

ПРЕДИСЛОВИЕ К ПЯТОМУ ИЗДАНИЮ

Пятое издание учебника переработано с учетом современных достижений науки, организации учебного процесса и опыта преподавания гистологии, цитологии и эмбриологии в ведущих вузах России - Московской медицинской академии им. И. М. Сеченова, Российском университете дружбы народов, санкт-петербургских медицинских вузах и др. Учебник написан в соответствии с программой по гистологии, цитологии и эмбриологии (1998), рекомендованной Министерством здравоохранения Российской Федерации для медицинских вузов и медицинских факультетов университетов, в составлении которой принимали активное участие авторы и редакторы настоящего учебника. В нем учтены пожелания и критические замечания, изложенные в опубликованных рецензиях и высказанные в беседах с коллегами-гистологами. В частности, авторы согласились с мнением о том, что глава XII «Общие принципы организации тканей» 4-го издания, которой заканчивался раздел по общей гистологии, «не работала» в учебной программе курса гистологии в медицинских вузах, поэтому была изъята из 5-го издания. Авторы согласились также с предложением рецензентов о целесообразности унификации названий глав по частной гистологии и ввели термины «система» вместо «органы» («Сенсорная система», «Мочевыделительная система» и др.), так как фактически в учебнике излагаются строение, функции и взаимодействие органов конкретной системы.

Многие главы: «Методы исследования в гистологии, цитологии и эмбриологии», «Эмбриология», «Кровь и лимфа. Кроветворение», «Соединительные ткани», «Нервная ткань» и другие - существенно переработаны. В главе по эмбриологии представлен материал, касающийся только развития человека, и она стала называться «Основы эмбриологии человека». Глава «Иммунная система и клеточные взаимодействия в иммунных реакциях» теперь следует за главой «Системы органов кроветворения и иммунной защиты».

В каждую главу внесены уточнения, важные в теоретическом и практическом отношении. Обновлен иллюстрационный материал, добавлены рисунки и электронные микрофотографии. Некоторые разделы содержат дополнительный материал смежных наук, позволяющий расширить представление о структуре и функциях рассматриваемых объектов.

В данном издании учебника произошли изменения в авторском коллективе. Большинство глав написано сотрудниками кафедры гистологии Московской медицинской академии им. И. М. Сеченова (проф. Ю. И. Афанасьев, проф. Е. Ф. Котовский) и Российского университета дружбы народов (проф. Н. А. Юрина, проф. А. И. Радостина, проф. В. Э. Торбек).

Авторы выражают благодарность всем коллегам - гистологам, цитологам и эмбриологам, предоставившим для включения в учебник оригинальные микрофотографии и схемы, позволившие продемонстрировать достижения отечественной науки.

Особенно хотим отметить огромную роль в подготовке данного учебника научных редакторов - профессора Е. А. Шубниковой и профессора В. В. Яглова, которые внесли ценные предложения по переработке учебника и вместе с титульными редакторами активно готовили учебник к изданию.

Мы глубоко признательны сотрудникам кафедры гистологии, цитологии и эмбриологии Московской медицинской академии им. И. М. Сеченова: доцентам Л. П. Бобовой, Т. В. Боронихиной, В. Л. Горячкиной, старшему преподавателю Е. А. Хачатурян, ассистенту С. Б. Косаревич, старшему лаборанту Л. В. Комратовой, лаборанту А. Е. Калюжной, сотрудникам кафедры гистологии и эмбриологии Российского университета дружбы народов - доценту Т. И. Лебедевой, заведующей лабораторией Т. М. Зиновой, учебному мастеру Л. А. Шадрину.

Заслуженный деятель науки РФ профессор Ю. И. Афанасьев Заслуженный деятель науки РФ профессор Н. А. Юрина

УСЛОВНЫЕ СОКРАЩЕНИЯ

АДГ - антидиуретический гормон

АДФ - аденозиндифосфат

АСБ - андрогенсвязывающий белок

АСОИз - автоматизированные системы обработки изображений

АЯ - аркуатное ядро

БОЕ - бурстобразующая (взрывообразующая) единица

БПА - фактор бурст-промоторной активности

ВМЯ - вентромедиальное ядро

ВОЗ - Всемирная организация здравоохранения

ГАГ - гликозаминогликаны

ГЛ - гонадолиберин

Гн - гранулоцит нейтрофильный

ГП - гликопротеины

ГПД - ген половой детерминации

ГРПП - гормон регрессии парамезонефрального протока

ДГТ - дегидротестостерон

ДНК - дезоксирибонуклеиновая кислота
ДНП - дезоксирибонуклеопротеид
ИЛ - интерлейкины
ИН - ингибин
иРНК - информационная рибонуклеиновая кислота
КЗр - зрелые клетки
КОЕ - колониеобразующая единица
КПП - клетки-предшественники полипотентные
КПУ - клетки-предшественники унипотентные
КСо - созревающие клетки
Кст - стареющие клетки
КСФ - колониестимулирующие факторы
ЛГ - лютеинизирующий гормон
Лск - лимфоидная стволовая клетка
МИФ-клетки - мелкие интенсивно флюоресцирующие клетки
ПГ - протеогликаны
ПК - плазматическая клетка
РНК - рибонуклеиновая кислота
рРНК - рибосомальная рибонуклеиновая кислота
СКК - стволовые клетки крови
СОЭ - скорость оседания эритроцитов
ТС - тестостерон
ТТФ - тимоциттрансформирующий фактор
ФДК - фолликулярные дендритные клетки
ФИСГ - фактор, ингибирующий сперматогонии
ФР - фактор роста
ФРН - фактор роста нервов
ФРЭ - фактор роста эпителия
ФСГ - фолликулостимулирующий гормон
цАМФ - циклический аденозинмонофосфат
ЦЗК - циклин-зависимая киназа
ШИК-реакция - реакция шифф-йодной кислоты
ЭВМ - электронно-вычислительная машина
ЭДТА - этилендиаминтетраацетат
ЭПЕ - эпидермальные пролиферативные единицы
ЮГК - юкстагломерулярный комплекс
ЯМР - ядерный магнитный резонанс
Hb - гемоглобин
HbA - гемоглобин взрослого человека

HbF - гемоглобин плода (фетальный)

HEV - hight endothelial venulae (венулы с высоким эндотелием)

Ig - иммуноглобулин

NK - естественные киллеры

Глава 1. ГИСТОЛОГИЯ, ЦИТОЛОГИЯ И ЭМБРИОЛОГИЯ. ИХ СОДЕРЖАНИЕ, ЗАДАЧИ И СВЯЗЬ С ДРУГИМИ МЕДИКО-БИОЛОГИЧЕСКИМИ НАУКАМИ. ЗНАЧЕНИЕ ДЛЯ МЕДИЦИНЫ

Организм человека и животных представляет собой целостную систему, в которой условно можно выделить ряд взаимосвязанных, взаимодействующих и соподчиненных иерархических уровней организации живой материи: клетки - клеточные дифферoны - ткани - морфофункциональные единицы органов - органы - системы органов. Каждый из этих уровней структурной организации имеет морфофункциональные особенности, отличающие его от других уровней, и включает структурные единицы нижележащих уровней.

Гистология (от греч. *histos* - ткань, *logos* - учение) - наука, изучающая закономерности развития, строения и жизнедеятельности тканей в историческом и индивидуальном развитии многоклеточных животных и человека.

В отличие от других биологических наук основным предметом гистологии являются именно *ткани,* которые представляют собой филогенетически сложившиеся, топографически и функционально связанные клеточные системы и их производные. Тканям присущи общебиологические закономерности, свойственные живой материи, и вместе с тем собственные особенности строения, развития, жизнедеятельности, внутритканевые (внутриуровневые) и межтканевые (межуров-невые) связи. Ткани служат элементами развития, строения и жизнедеятельности органов и их морфофункциональных единиц. Для основных тканевых систем (нервная ткань, мышечная ткань, эпителиальная ткань, соединительная ткань и кровь) характерны присущие именно им особенности развития, строения и жизнедеятельности. Предметом *общей гистологии,* или собственно учения о тканях, являются общие закономерности, характерные для тканевого уровня организации и отличительные особенности конкретных тканей; предметом частной гистологии - закономерности строения, жизнедеятельности и взаимодействия различных тканей в органах на более высоких уровнях организации. Частная гистология служит основой для изучения микроскопического строения морфофункциональных единиц органов и органов в целом. Как учебная дисциплина гистология включает также цитологию - учение о клетке и эмбриологию - учение о зародыше.

Цитология (от греч. *kytos* - клетка, *logos* - учение) - наука о клетке. Она включает рассмотрение вопросов о развитии, строении и функциях клеток и их производных, а также механизмов воспроизведения и взаимодействия.

Цитология составляет необходимую часть гистологии, так как клетки являются основой развития, строения и функций тканей. В разделе *общей цитологии* рассматриваются общие принципы строения и физиологии клеточных структур. *Частная цитология* изучает особенности специализированных клеток в различных тканях и органах. Цитология в последние годы обогатилась многими научными открытиями, внесшими существенный вклад в развитие биологических и медицинских наук и в практику здравоохранения. Новые данные о структуре ядра, его хромосомного аппарата легли в основу цитодиагностики наследственных заболеваний, опухолей, болезней крови и многих других болезней. Раскрытие особенностей ультраструктуры и химического состава клеточных мембран является основой для

понимания закономерностей взаимодействия клеток в тканевых системах, защитных реакциях и др. Клиническая цитология, использующая методы аспирационной пункции органа, является частью диагностического процесса при диспансеризации населения и раннего выявления онкологических заболеваний. Эмбриология (от греч. *embryon* - зародыш, *logos* - учение) - наука о закономерностях развития зародыша.

В курсе эмбриологии, преподаваемом в медицинском вузе, основное внимание обращается на закономерности эмбрионального развития человека. Знакомство будущего врача с особенностями эмбриогенеза человека имеет большое значение для формирования его научного мировоззрения и для практической деятельности. Особое значение в курсе эмбриологии придается источникам развития и механизмам образования тканей (гистогенез) на определенном этапе эмбриогенеза. Закономерности гистогенеза определяют морфофункциональные особенности тканевых структур в постнаталь-ном онтогенезе, в частности их способность к регенерации. Таким образом, объединение гистологии, цитологии и эмбриологии в один предмет не формально, а отражает внутренние естественные связи между ними.

Гистология с цитологией и эмбриологией, как и другие биологические науки, решает главную задачу - выяснение источников развития, закономерностей гистогенеза, реактивности и регенерации тканей и в связи с этим - возможность целенаправленного воздействия на них. Среди теоретических положений гистологии важное место занимают *клеточная теория, теория зародышевых листков, эволюции тканей, гистогенеза и регенерации.*

Современные гистология, цитология и эмбриология вносят существенный вклад в разработку теоретических и прикладных аспектов современной медицины и биологии.

К фундаментальным теоретическим проблемам относятся:

• разработка общей теории гистологии, отражающей эволюционную динамику тканей и закономерности эмбрионального и постнатального гистогенеза;

• изучение гистогенеза как комплекса координированных во времени и пространстве процессов пролиферации, дифференциации, детерминации, интеграции, адаптивной изменчивости, программированной гибели клеток и др.;

• выяснение механизмов тканевой регуляции (нервной, эндокринной, иммунной), а также возрастных изменений тканей;

• изучение закономерностей реактивности и адаптивной изменчивости клеток и тканей при действии неблагоприятных экологических факторов и в экстремальных условиях функционирования и развития, а также при трансплантации;

• разработка проблемы регенерации тканей после повреждающих воздействий и методов тканевой заместительной терапии;

• раскрытие механизмов молекулярно-генетической регуляции клеточной дифференцировки, наследования генетического дефекта развития систем человека, разработка методов генной терапии и трансплантации стволовых эмбриональных клеток;

• выяснение процессов эмбрионального развития человека, критических периодов развития, воспроизводства и причин бесплодия.

Курс гистологии с цитологией и эмбриологией тесно связан с преподаванием других медико-биологических наук - биологии, анатомии, физиологии, биохимии, патологической анатомии, а также клинических дисциплин. Так, раскрытие основных закономерностей структурной организации клеток является основой для изложения вопросов генетики в курсе биологии. С другой стороны, изложение вопросов, касающихся эволюции живой материи, в курсе биологии является необходимой предпосылкой для изучения различных уровней организации живой материи в организме человека. Изучение

строения органов в курсе анатомии базируется на данных гистологического анализа. В настоящее время, когда исследования клеточных и тканевых структур ведутся на субклеточном и молекулярном уровнях с применением биохимических, иммуноцитохимических методов, отмечается особенно тесная связь гистологии, цитологии и эмбриологии с биохимией и молекулярной биологией. В преподавании, научных исследованиях и клинической диагностике широкое применение нашли цито- и гистохимические данные. Знание нормальной структуры клеток, тканей и органов является необходимым условием для понимания механизмов их изменений в патологических условиях, поэтому гистология с цитологией и эмбриологией тесно связана с патологической анатомией и многими клиническими дисциплинами (внутренние болезни, акушерство и гинекология и др.). Таким образом, гистология с цитологией и эмбриологией занимает важное место в системе медицинского образования. Для современной медицины с ее направленностью на предупреждение и раннее выявление патологических процессов в организме знания о структурных основах и закономерностях обеспечения устойчивости и надежности живых систем (в том числе - тканей) особенно важны, поскольку прогрессивное развитие цивилизации неизбежно влечет за собой появление новых факторов, неблагоприятно воздействующих на животные организмы, в том числе и человека. Контрольные вопросы

• Какие задачи решают современная цитология, гистология и эмбриология?

Глава 2. МЕТОДЫ ИССЛЕДОВАНИЯ В ГИСТОЛОГИИ, ЦИТОЛОГИИ И ЭМБРИОЛОГИИ

Для прогресса гистологии, цитологии и эмбриологии большое значение имеет внедрение достижений физики и химии, новых методов смежных наук - биохимии, молекулярной биологии, генной инженерии.

Современные методы исследования не только позволяют изучать ткани как единое целое, но и выделять из них отдельные типы клеток для изучения их жизнедеятельности в течение длительного времени, выделять отдельные клеточные органеллы и составляющие их макромолекулы (например, молекулы дезоксирибонуклеиновой кислоты - ДНК), исследовать их функциональные особенности.

Такие возможности открылись в связи с созданием новых приборов и технологий - различных типов микроскопов, компьютерной техники, рентге-ноструктурного анализа, применения метода ядерно-магнитного резонанса (ЯМР), радиоактивных изотопов и авторадиографии, электрофореза и хроматографии, фракционирования клеточного содержимого с помощью ультрацентрифугирования, разделения и культивирования клеток, получения гибридов; использования биотехнологических методов - получения гибридом и моноклональных антител, рекомбинантных ДНК и др.

Таким образом, биологические объекты можно изучать на тканевом, клеточном, субклеточном и молекулярном уровнях. Несмотря на внедрение в естественные науки разнообразных биохимических, биофизических, физических и технологических методов, необходимых для решения многих вопросов, связанных с жизнедеятельностью клеток и тканей, *гистология в своей основе остается морфологической наукой* с присущим ей набором методов. Последние позволяют охарактеризовать процессы, происходящие в клетках и тканях, их структурные особенности.

Главными этапами цитологического и гистологического анализа являются выбор объекта исследования, его подготовка для изучения под микроскопом, качественный и количественный анализ изображений гистологических элементов.

Объектами исследования служат живые и фиксированные клетки и ткани, их изображения, полученные при использовании световых и элек-

тронных микроскопов или на экране дисплея. Существует ряд методов, позволяющих проводить анализ указанных объектов.

2.1. МЕТОДЫ МИКРОСКОПИРОВАНИЯ ГИСТОЛОГИЧЕСКИХ ПРЕПАРАТОВ

Основным методом изучения биологических микрообъектов являются световая и электронная микроскопия, которые широко используются в экспериментальной и клинической практике.

Микроскопирование - главный метод изучения микрообъектов, используемый в биологии более 300 лет. Для изучения гистологических препаратов применяют разнообразные виды световых микроскопов и электронные микроскопы. С момента создания и применения первых микроскопов они постоянно совершенствовались. Современные микроскопы представляют собой сложные оптические системы, обладающие высокой разрешающей способностью. Размер самой маленькой структуры, которую можно видеть с помощью микроскопа, определяется наименьшим разрешаемым расстоянием (d), которое в основном зависит от длины волны света (λ) и длины волн электромагнитных колебаний потока электронов и др. Эта зависимость приближенно определяется формулой $d = \lambda/2$. Таким образом, чем меньше длина волны, тем меньше разрешаемое расстояние, и тем меньшие по размерам микроструктуры можно видеть в препарате.

Световая микроскопия. Для изучения гистологических микрообъектов применяют обычные световые микроскопы и их разновидности, в которых используются источники света с волнами различной длины. В обычных световых микроскопах источником освещения служит естественный или искусственный свет (рис. 2.1). Минимальная длина волны видимой части спектра примерно 0,4 мкм. Следовательно, для обычного светового микроскопа наименьшее разрешаемое расстояние приблизительно составляет 0,2 мкм, а общее увеличение (произведение увеличения объектива на увеличение окуляра) может быть 1500-2500.

Таким образом, с помощью светового микроскопа можно увидеть не только отдельные клетки размером от 4 до 150 мкм, но и их внутриклеточные структуры - органеллы, включения. Для усиления контрастности микрообъектов применяют их окрашивание.

Ультрафиолетовая микроскопия. Это разновидность световой микроскопии. В ультрафиолетовом микроскопе используют более короткие ультрафиолетовые лучи с длиной волны около 0,2 мкм. Разрешаемое расстояние здесь в 2 раза меньше, чем в обычных световых микроскопах, и составляет приблизительно 0,1 мкм. Полученное в ультрафиолетовых лучах невидимое глазом изображение преобразуется в видимое с помощью регистрации на фотопластинке или путем применения специальных устройств (люминесцентный экран, электронно-оптический преобразователь).

Флюоресцентная (люминесцентная) микроскопия. Явления флюоресценции заключаются в том, что атомы и молекулы ряда веществ, поглощая коротко-

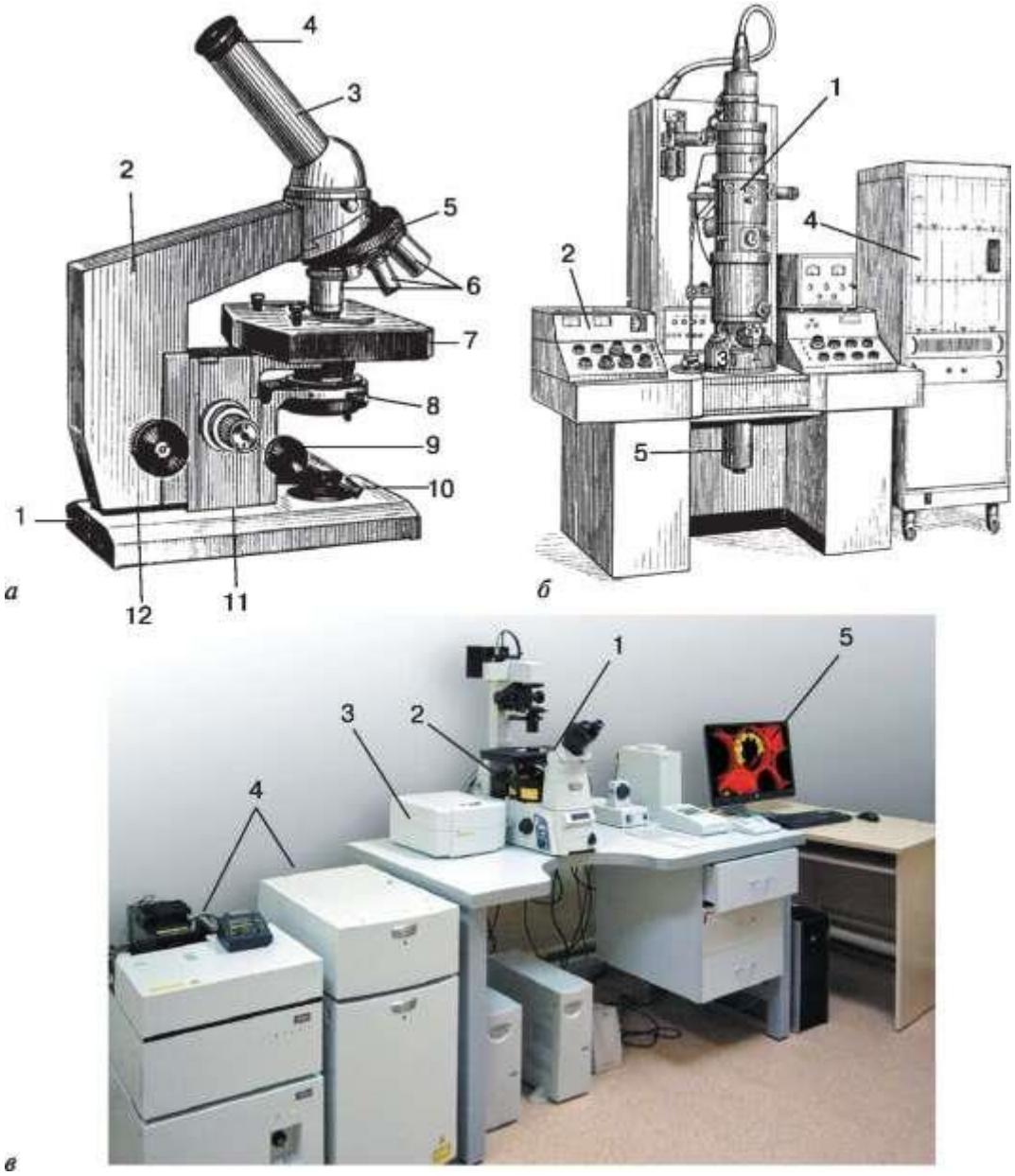

Рис. 2.1. Микроскопы для биологических исследований:

а - световой биологический микроскоп «Биолам-С»: 1 - основание; 2 - тубусодержатель; 3 - наклонный тубус; 4 - окуляр; 5 - револьвер; 6 - объективы; 7 - столик; 8 - конденсор с ирисовой диафрагмой; 9 - винт конденсора; 10 - зеркало; 11 - микрометрический винт; 12 - макрометрический винт; *б* - электронный микроскоп ЭМВ-100АК с автоматизированной системой обработки изображений: 1 - колонка микроскопа (с электронно-оптической системой и камерой для образцов); 2 - пульт управления; 3 - камера с люминесцентным экраном; 4 - блок анализа изображений; 5 - датчик видеосигнала; *в* - конфокальный микроскоп: 1 - световой микроскоп; 2 - регистратор изображения (фотоэлектронный умножитель);

3 - сканирующее устройство для перемещения светового луча по оси *X, Y, Z;*

4 - блок питания и стойка управления лазерами; 5 - компьютер для обработки изображений волновые лучи, переходят в возбужденное состояние. Обратный переход из возбужденного состояния в нормальное происходит с испусканием света, но с большей длиной волны. В флюоресцентном микроскопе в качестве источников света для возбуждения флюоресценции применяют ртутные или ксе-ноновые лампы сверхвысокого давления, обладающие высокой яркостью в области спектра 0,25-0,4 мкм (ближние

ультрафиолетовые лучи) и 0,4-0,5 мкм (сине-фиолетовые лучи). Длина световой волны флюоресценции всегда больше длины волны возбуждающего света, поэтому их разделяют с помощью светофильтров и изучают изображение объекта только в свете флюоресценции. Различают собственную, или первичную, и наведенную, или вторичную, флюоресценцию. Любая клетка живого организма обладает собственной флюоресценцией, однако она часто бывает чрезвычайно слабой.

Первичной флюоресценцией обладают серотонин, катехоламины (адреналин, норадреналин), содержащиеся в нервных, тучных и других клетках, после фиксации тканей в парах формальдегида при 60-80 °С (метод Фалька).

Вторичная флюоресценция возникает при обработке препаратов специальными красителями - флюорохромами.

Существуют различные флюорохромы, которые специфически связываются с определенными макромолекулами (акридиновый оранжевый, родамин, флюоресцеин и др.). Например, при обработке препаратов акридиновым оранжевым ДНК и ее соединения в клетках имеют ярко-зеленое, а РНК и ее производные - ярко-красное свечение. Существует много красителей, с помощью которых можно выявить белки, липиды, внутриклеточные ионы кальция, магния, натрия и др. Таким образом, спектральный состав излучения несет информацию о внутреннем строении объекта и его химическом составе. Вариант метода флюоресцентной микроскопии, при котором и возбуждение, и излучение флюоресценции происходят в ультрафиолетовой области спектра, получил название метода ультрафиолетовой флюоресцентной микроскопии.

Для повышения контрастности флюорохромированных объектов применяется *конфокальный вариант*оптического микроскопа (см. рис. 2.1, в). В качестве освещения используется пучок монохроматического света малого диаметра, который создает лазерный источник. В каждый момент времени в фокусе микроскопа находится небольшой участок (объем) клетки. Пучок света перемещается по объекту (сканирует объект по осям*X, Y, Z).* При каждом перемещении пучка света по одной из линий сканирования получается информация об исследуемой структуре, находящейся в данной точке (объеме) по линии сканирования (оптическом срезе клетки), например о локализации белков в составе микротрубочек в клетке. Вся полученная информация от каждой точки сканирования клетки передается на компьютер, объединяется с помощью специальной программы и выдается на экран монитора в виде контрастного изображения. С помощью данного метода микроскопии получается информация о форме клеток, цитоскеле-те, структуре ядра, хромосом и др. С помощью программы компьютер на основе полученной информации по каждой линии сканирования создает объемное изображение клетки, что позволяет рассматривать клетку под разными углами зрения.

Фазово-контрастная микроскопия. Этот метод служит для получения контрастных изображений прозрачных и бесцветных живых объектов, невидимых при обычных методах микроскопирования. Метод основан на том, что свет, проходя структуры с различным коэффициентом преломления, изменяет свою скорость. Используемая конструкция оптики микроскопа дает возможность преобразовать не воспринимаемые глазом фазовые изменения прошедшего через неокрашенный препарат света в изменения его амплитуды, т. е. яркости получаемого изображения. Метод фазового контраста обеспечивает контрастность изучаемых неокрашенных структур за счет специальной кольцевой диафрагмы, помещаемой в конденсоре, и так называемой фазовой пластинки, находящейся в объективе. Разновидностью метода фазового контраста является метод фазово-темнопольного контраста, дающий негативное по сравнению с позитивным фазовым контрастом изображение.

Микроскопия в темном поле. В темнопольном микроскопе только свет, который дает дифракцию (огибание волнами) структур в препарате, достигает объектива. Происходит

это благодаря наличию в микроскопе специального конденсора, который освещает препарат строго косым светом; лучи от осветителя направляются сбоку. Таким образом, поле выглядит темным, а мелкие частицы в препарате отражают свет, который далее попадает в объектив. В клинике этот метод применяют для изучения кристаллов в моче (мочевая кислота, оксалаты), для демонстрации спирохет, в частности *Treponema pallidum,* вызывающей сифилис, и др.

Интерференционная микроскопия. Разновидностями фазово-контрастного микроскопа являются интерференционный микроскоп, который предназначен для количественного определения массы ткани. Дифференциальный интерференционный микроскоп (с оптикой Номарского) используют для изучения рельефа поверхности клеток и других биологических объектов.

В интерференционном микроскопе пучок света от осветителя разделяется на два потока: один проходит через объект и изменяется по фазе колебания, второй идет, минуя объект. В призмах объектива оба пучка накладываются друг на друга. В результате строится изображение, в котором участки микрообъекта разной толщины и плотности различаются по степени контрастности. Проведя количественную оценку изменений, определяют концентрацию и массу сухого вещества.

Фазово-контрастный и интерференционный микроскопы позволяют изучать *живые клетки.* В них используется интерференция, возникающая при комбинации двух наборов волн и создающая изображение микроструктур. Преимуществом фазово-контрастной, интерференционной и темно-польной микроскопии является возможность наблюдать клетки в процессе движения и митоза. При этом регистрация движения клеток может производиться с помощью цейтраферной (покадровой) микровидеосъемки.

Поляризационная микроскопия. Поляризационный микроскоп является модификацией светового микроскопа, в котором установлены два поляризационных фильтра: первый (поляризатор) - между пучком света и объектом, а второй (анализатор) - между линзой объектива и глазом. Через первый фильтр свет проходит только в одном направлении, второй фильтр имеет главную ось,

которая располагается перпендикулярно первому фильтру, и он не пропускает свет. Получается эффект темного поля. Структуры, содержащие продольно ориентированные молекулы (коллаген, микротрубочки, микрофиламенты), и кристаллические структуры, обладают свойством вращать ось световых лучей, исходящих из поляризатора. При изменении оси вращения данные структуры проявляются как светящиеся на темном фоне. Способность кристаллов или паракристаллических образований к раздвоению световой волны на обыкновенную и перпендикулярную к ней называется двойным лучепреломлением. Такой способностью обладают фибриллы поперечнополосатых мышц.

Электронная микроскопия. Большим шагом вперед в развитии техники микроскопии было создание и применение электронного микроскопа (см. рис. 2.1). В электронном микроскопе используется поток электронов с волнами более короткими, чем в световом микроскопе. При напряжении 50 000 В длина волны электромагнитных колебаний, возникающих при движении потока электронов в вакууме, равна 0,0056 нм. Теоретически рассчитано, что разрешаемое расстояние в этих условиях может быть около 0,002 нм, или 0,000002 мкм, т. е. в 100 000 раз меньше, чем в световом микроскопе. Практически в современных электронных микроскопах разрешаемое расстояние составляет около 0,1-0,7 нм.

В гистологии используются трансмиссионные (просвечивающие) электронные микроскопы (ТЭМ), сканирующие (растровые) электронные микроскопы (СЭМ) и их модификации. С помощью ТЭМ можно получить лишь плоскостное изображение изучаемого микрообъекта. Для получения пространственного представления о структурах

применяют СЭМ, способные создавать трехмерное изображение. Растровый электронный микроскоп работает по принципу сканирования электронным микрозондом исследуемого объекта, т. е. последовательно «ощупывает» остро сфокусированным электронным пучком отдельные точки поверхности. Такое исследование объекта называется *сканированием* (считыванием), а рисунок, по которому движется микрозонд, - *растром.* Полученное изображение выводится на телевизионный экран, электронный луч которого движется синхронно с микрозондом.

Главными достоинствами растровой электронной микроскопии являются большая глубина резкости, широкий диапазон непрерывного изменения увеличения (от десятков до десятков тысяч раз) и высокая разрешающая способность. Современными вариантами приборов для изучения поверхности объекта является атомно-силовой микроскоп и сканирующий туннельный микроскоп.

Электронная микроскопия с использованием метода замораживания - скалывания применяется для изучения деталей строения мембран и межклеточных соединений. Для изготовления сколов клетки замораживают при низкой температуре (-160 °С). При исследовании мембраны плоскость скола проходит через середину бислоя липидов. Далее на внутренние поверхности полученных половинок мембран напыляют металлы (платина, палладий, уран), изучают их с помощью ТЭМ и микрофотографии.

Метод криоэлектронной микроскопии. Быстро замороженный тонкий слой (около 100 нм) образца ткани помещают на микроскопическую решетку и исследуют в вакууме микроскопа при -160 °С.

Метод электронной микроскопии *«замораживание - травление»* применяют для изучения внешней поверхности мембран клеток. После быстрого замораживания клеток при очень низкой температуре блок раскалывают лезвием ножа. Образующиеся кристаллы льда удаляют путем возгонки воды в вакууме. Затем участки клеток оттеняют, напыляя тонкую пленку тяжелого металла (например, платины). Метод позволяет выявлять трехмерную организацию структур.

Таким образом, методы замораживания - скалывания и замораживания - травления позволяют изучать нефиксированные клетки без образования в них артефактов, вызываемых фиксацией.

Методы контрастирования солями тяжелых металлов позволяют исследовать в электронном микроскопе отдельные макромолекулы - ДНК, крупных белков (например, миозин). При негативном контрастировании изучают агрегаты макромолекул (рибосомы, вирусы) либо белковые филаменты (актиновые нити).

Электронная микроскопия ультратонких срезов, полученных методом криоультрамикро-томии. При этом методе кусочки тканей без фиксации и заливки в твердые среды быстро охлаждают в жидком азоте при температуре -196 °С. Это обеспечивает торможение метаболических процессов клеток и переход воды из жидкой фазы в твердую. Далее блоки режут на ультрамикротоме при низкой температуре. Такой метод приготовления срезов обычно используют для определения активности ферментов, а также для проведения иммунохимических реакций. Для выявления антигенов применяют антитела, связанные с частицами коллоидного золота, локализацию которого легко выявить на препаратах.

Методы сверхвысоковольтной микроскопии. Используют электронные микроскопы с ускоряющим напряжением до 3 000 000 В. Преимущество этих микроскопов в том, что они позволяют исследовать объекты большой толщины (1-10 мкм), так как при высокой энергии электронов они меньше поглощаются объектом. Стереоскопическая съемка позволяет получать информацию о трехмерной организации внутриклеточных структур с высоким разрешением (около 0,5 нм).

2.2. МЕТОДЫ ИССЛЕДОВАНИЯ ФИКСИРОВАННЫХ КЛЕТОК И ТКАНЕЙ

Основным объектом исследования являются гистологические препараты, приготовленные из фиксированных тканей и органов. Препарат может представлять собой *мазок* (например, мазок крови, костного мозга, слюны, цереброспинальной жидкости и др.), *отпечаток* (например, селезенки, тимуса, печени), *пленку* из ткани (например, брюшины, плевры, мягкой оболочки мозга), *тонкий срез.* Гистологические препараты могут изучаться без специальной обработки, например с применением фазово-контрастного микроскопа. Наиболее часто для световой микроскопии используются срезы ткани или органа с последующей их окраской.

Процесс изготовления гистологического препарата для световой и электронной микроскопии включает следующие основные этапы: 1) взятие материала и его фиксация; 2) уплотнение материала; 3) приготовление срезов; 4) окрашивание или контрастирование срезов. Для световой микроскопии необходим еще один этап - заключение срезов в бальзам или другие прозрачные среды (5). *Фиксация* обеспечивает предотвращение процессов разложения, что способствует сохранению целостности структур. Это достигается тем, что взятый из органа маленький образец либо погружают в фиксатор (спирт, формалин, растворы солей тяжелых металлов, осмиевая кислота, специальные фиксирующие смеси), либо подвергают термической обработке. Под действием фиксатора в тканях и органах происходит необратимая коагуляция белков, вследствие которой жизнедеятельность прекращается, а структуры становятся мертвыми, фиксированными.

Уплотнение кусочков, необходимое для приготовления срезов, производится путем обезвоживания спиртами возрастающей концентрации и пропитывания парафином, целлоидином, органическими смолами. Более быстрое уплотнение достигается применением метода замораживания кусочков, например в жидкой углекислоте.

Приготовление срезов производится с помощью специальных приборов - микротомов и замораживающих микротомов, или криостатов (для световой микроскопии) и ультрамикротомов (для электронной микроскопии). Толщина среза для светооптического исследования колеблется от 5 до 20 мкм, а для электронной микроскопии - от 40 до 100 нм. Для сравнения 1 мм равен 1000 мкм и 1 000 000 нм.

Окрашивание срезов (для световой микроскопии) или напыление их солями металлов (для электронной микроскопии) применяют для увеличения контрастности изображения отдельных структур. Методы окраски гистологических структур очень разнообразны и выбираются в зависимости от задач исследования. Гистологические красители подразделяют на кислые, основные и нейтральные. В качестве примера можно привести наиболее известный основной краситель гематоксилин, который окрашивает ядра в фиолетовый цвет, и кислый краситель - эозин, окрашивающий цитоплазму в розово-оранжевый цвет. Избирательное сродство структур к определенным красителям обусловлено их химическим составом и физическими свойствами. Структуры, хорошо окрашивающиеся кислыми красителями, называются *оксифильными*(ацидофильными, эозинофильными), а окрашивающиеся основными - *базофильными.* Структуры, воспринимающие как кислые, так и основные красители, являются *нейтрофильными* (гетерофильными). Существуют структуры клетки, которые окрашиваются в цвет, отличный от цвета используемого красителя. Это явление называется *метахромазия.* Окрашенные препараты обычно обезвоживают в спиртах возрастающей крепости и просветляют в ксилоле, бензоле, толуоле или некоторых маслах. Для длительного сохранения обезвоженный гистологический срез заключают между предметным и покровным стеклами в канадский бальзам или другие вещества. Готовый гистологический препарат может быть использован для изучения под микроскопом в течение многих лет. Для электронной микроскопии срезы, полученные с помощью ультрамикротома, помещают на специальные сетки, контрастируют солями свинца,

кобальта, после чего просматривают в микроскопе и фотографируют. Полученные микрофотографии служат объектом изучения наряду с гистологическими препаратами.

2.3. МЕТОДЫ ИССЛЕДОВАНИЯ ЖИВЫХ КЛЕТОК И ТКАНЕЙ

Изучение живых клеток и тканей позволяет получить наиболее полную информацию об их жизнедеятельности - проследить движение, процессы деления, разрушения, роста, дифференцировки и взаимодействия клеток, продолжительность их жизненного цикла, реактивные изменения в ответ на действие различных факторов.

Прижизненные исследования клеток в организме *(in vivo).* Одним из прижизненных методов исследования является наблюдение структур в живом организме. С помощью специальных просвечивающих микроскопов-иллюминаторов, например, можно изучать в динамике циркуляцию крови в микрососудах. После проведения анестезии у животного объект исследования (например, брыжейка кишки) выводят наружу и рассматривают с помощью микроскопа, при этом ткани должны постоянно увлажняться изотоническим раствором натрия хлорида. Однако длительность такого наблюдения ограничена. Лучшие результаты дает метод вживления прозрачных камер в организм животного.

Наиболее удобным органом для вживления таких камер и последующего наблюдения является ухо какого-либо животного (например, кролика). Участок уха с прозрачной камерой помещают на предметный столик микроскопа и в этих условиях изучают динамику изменения клеток и тканей в течение продолжительного времени. Так могут изучаться процессы выселения лейкоцитов из кровеносных сосудов, различные стадии образования соединительной ткани, капилляров, нервов и другие процессы. В качестве естественной прозрачной камеры можно использовать глаз экспериментальных животных. Клетки, ткани или образцы органов помещают в жидкость передней камеры глаза в угол, образованный роговицей и радужкой, и наблюдение ведут через прозрачную роговицу. Таким образом была проведена трансплантация оплодотворенной яйцеклетки и прослежены ранние стадии развития зародыша. Обезьянам были пересажены небольшие кусочки матки и изучены изменения ее слизистой оболочки в различные фазы менструального цикла.

Широкое применение нашел метод *трансплантации* клеток крови и костного мозга от здоровых животных-доноров животным-реципиентам, подвергнутым смертельному облучению. Животные-реципиенты после трансплантации оставались живыми вследствие приживления донорских клеток, образующих в селезенке колонии кроветворных клеток. Исследование числа колоний и их клеточного состава позволяет выявлять количество родоначальных кроветворных клеток и различные стадии их дифференцировки. С помощью метода колониеобразования установлены источники развития всех клеток крови.

Витальное и суправитальное окрашивание. При витальном (прижизненном) окрашивании клеток и тканей краситель вводят в организм животного, при этом он избирательно окрашивает определенные клетки, их органеллы или межклеточное вещество. Например, с помощью трипанового синего или литиевого кармина выявляют фагоциты, а с помощью ализарина - новообразованный матрикс кости.

Суправитальным окрашиванием называют окрашивание живых клеток, выделенных из организма. Таким способом выявляют молодые формы эритроцитов - ретикулоциты крови (краситель бриллиантовый крезиловый голубой), митохондрии в клетках (краситель зеленый янус), лизосомы (краситель нейтральный красный).

Исследования живых клеток и тканей в культуре (in *vitro).* Этот метод является одним из самых распространенных. Выделенные из организма человека или животных клетки, маленькие образцы тканей или органов помещают в стеклянные или пластмассовые

сосуды, содержащие специальную питательную среду - плазму крови, эмбриональный экстракт, а также искусственные среды.

Различают суспензионные культуры (клетки взвешены в среде), тканевые, органные и монослойные культуры (эксплантированные клетки образуют на стекле сплошной слой). Обеспечиваются стерильность среды и температура, соответствующая температуре тела. В этих условиях клетки в течение длительного времени сохраняют основные показатели жизнедеятельности - способность к росту, размножению, дифференцировке, движению. Такие культуры могут существовать многие дни, месяцы и даже годы, если обновлять среду культивирования и пересаживать жизнеспособные клетки в другие сосуды. Некоторые виды клеток благодаря изменениям в их геноме могут сохраняться и размножаться в культуре, образуя непрерывные клеточные линии. В разработку методов культивирования клеток и тканей большой вклад внесли А. А. Максимов, А. В. Румянцев, Н. Г. Хлопин, А. Д. Тимофеевский, Ф. М. Лазаренко. В настоящее время получены клеточные линии фибробластов, миоцитов, эпителиоцитов, макрофагов, которые существуют многие годы.

Использование метода культивирования позволило выявить ряд закономерностей дифференцировки, злокачественного перерождения клеток, взаимодействий клеток с вирусами и микробами. Особую значимость метод культивирования тканей имеет для проведения экспериментальных наблюдений. Взятые из организма человека клетки при пункции или биопсии могут в культуре тканей использоваться для определения пола, наследственных заболеваний, злокачественного перерождения, выявления действия ряда токсичных веществ.

Клеточные культуры широко применяются для гибридизации клеток.

Разработаны методы разделения тканей на клетки, выделение отдельных типов клеток и их культивирования. Вначале ткань превращают в суспензию клеток путем разрушения межклеточных контактов и внеклеточного матрикса с помощью протеолитических ферментов (трипсин, коллагеназа) и соединений, связывающих Ca^{2+} (с помощью ЭДТА - этилендиаминтетраацетата). Далее полученную суспензию разделяют на фракции клеток различных типов с помощью центрифугирования, позволяющего отделить более тяжелые клетки от легких, большие от малых, или путем прилипания клеток к стеклу или пластмассе, способность к которому у различных типов клеток неодинакова. Для обеспечения специфического прилипания клеток к поверхности стекла используют антитела, специфически связывающиеся с клетками одного типа. Прилипшие клетки затем отделяют, разрушая матрикс ферментами, при этом получают взвесь однородных клеток. Более тонким методом разделения клеток является мечение антителами, связанными с флюоресцирующими красителями. Меченые клетки отделяются от немеченых с помощью сортера (электронного флюоресцентно-активируемого клеточного анализатора). Клеточный анализатор сортирует в 1 секунду около 5000 клеток. Выделенные клетки можно изучать в условиях культивирования.

Метод культивирования клеток позволяет изучать их жизнедеятельность, размножение, дифференцировку, взаимодействие с другими клетками и др.

Культуры обычно готовят из суспензии клеток, полученной вышеописанным методом диссоциации ткани. Большинство клеток не способны расти в суспензии, им необходима твердая поверхность, в качестве которой используют поверхность пластиковой культуральной чашки, иногда с компонентами внеклеточного матрикса, например коллагена. Первичными культурами называют культуры, приготовленные непосредственно после первого этапа фракционирования клеток, вторичными - культуры клеток, пересаженные из первичных культур в новую среду. Можно последовательно перевивать клетки в течение недель и месяцев, при этом клетки сохраняют характерные для них гистогенетические признаки (например, клетки эпителия образуют пласты).

Исходным материалом для клеточных культур обычно служат эмбриональные ткани и ткани новорожденных.

В качестве питательных сред используют смеси солей, аминокислот, витаминов, сыворотки крови, экстракт куриных эмбрионов, эмбриональную сыворотку и др. В настоящее время разработаны специальные среды для культивирования различных типов клеток. Они содержат один или несколько белковых факторов роста, необходимых клеткам для жизнедеятельности и размножения. Например, для роста нервных клеток необходим фактор роста нервов.

У большинства клеток в культуре наблюдается определенное число делений (50-100), а затем они погибают. Иногда в культуре появляются мутантные клетки, которые размножаются бесконечно и образуют клеточную линию (фибробла-сты, эпителиоциты, миобласты и др.). Мутантные клетки отличаются от раковых клеток, также способных к непрерывному делению, но клетки растут без прикрепления к твердой поверхности. Раковые клетки в культуральных чашках образуют более плотную популяцию, чем популяции обычных клеток. Аналогичное свойство можно вызвать экспериментально у нормальных клеток путем трансформации их опухолеродными вирусами или химическими соединениями, при этом образуются неопластически трансформированные клеточные линии. Клеточные линии нетрансформированных и трансформированных клеток можно длительно сохранять при низких температурах (-70 °С). Генетическую однородность клеток усиливают клонированием, когда из одной клетки при ее последовательном делении получают большую колонию однородных клеток. Клон - это популяция клеток, происходящих из одной клетки-предшественника.

Клеточные гибриды. При слиянии двух клеток различных типов образуется гетерокарион - клетка с двумя ядрами. Для получения гетерокариона суспензию клеток обрабатывают полиэтиленгликолем или инактивирован-ными вирусами для повреждения плазмолемм клеток, после чего клетки способны к слиянию. Например, неактивное ядро эритроцита курицы становится активным (синтез РНК, репликация ДНК) при слиянии клеток и переносе в цитоплазму другой клетки, растущей в культуре ткани. Гетерокарион способен к митозу, в результате чего образуется гибридная клетка. Оболочки ядер у гетерокариона разрушаются, и их хромосомы объединяются в одном большом ядре.

Клонирование гибридных клеток приводит к образованию гибридных клеточных линий, которые используются для изучения генома. Например, в гибридной клеточной линии «мышь-человек» установлена роль хромосомы 11 человека в синтезе инсулина.

Гибридомы. Клеточные линии гибридом используют для получения моно-клональных антител. Антитела вырабатываются плазмоцитами, которые образуются из В-лимфоцитов при иммунизации. Определенный вид антител получают при иммунизации мышей конкретными антигенами. Если клонировать такие иммунизированные лимфоциты, то можно получить большое количество однородных антител. Однако время жизни В-лимфоцитов в культуре ограничено. Поэтому производят их слияние с «бессмертными» опухолевыми клетками (В-лимфомы). В результате образуются гибридомы (гибрид-клетка с геномом от двух разных клеток; ома - окончание в названиях опухолей). Такие гибридомы способны размножаться длительно в культуре и синтезировать антитела определенного вида. Каждый клон гибридомы является источником моноклональных антител. Все молекулы антител данного вида обладают одинаковой специфичностью связывания антигенов. Можно получать моноклональные антитела против любого белка, содержащегося в клетке, и использовать их для установления локализации белков в клетке, а также для выделения белка из смеси (очистка белков), что позволяет исследовать структуру и функцию белков. Моноклональные антитела применяют также в технологии клонирования генов.

Антитела можно использовать для изучения функции различных молекул, вводя их через плазмолемму непосредственно в цитоплазму клеток тонкой стеклянной пипеткой. Например, введение антител к миозину в цитоплазму оплодотворенной яйцеклетки морского ежа останавливает разделение цитоплазмы.

Технология рекомбинантных ДНК. Классические генетические методы позволяют изучать функцию генов, анализируя фенотипы мутантных организмов и их потомства. Технология рекомбинантных ДНК дополняет эти методы, позволяет проводить детальный химический анализ генетического материала и получать в больших количествах клеточные белки.

Методы гибридизации широко используют в современной биологии для изучения структуры генов и их экспрессии.

2.4 МЕТОДЫ ИССЛЕДОВАНИЯ ХИМИЧЕСКОГО СОСТАВА И МЕТАБОЛИЗМА КЛЕТОК И ТКАНЕЙ

Для изучения химического состава биологических структур - локализации веществ, их концентрации и динамики в процессах метаболизма применяют специальные методы исследования.

Цито- и гистохимические методы. Эти методы позволяют выявлять локализацию различных химических веществ в структурах клеток, тканей и органов - ДНК, РНК, белков, углеводов, липидов, аминокислот, минеральных веществ, витаминов, активность ферментов. Эти методы основаны на специфичности реакции между химическим реактивом и субстратом, входящим в состав клеточных и тканевых структур, и окрашивании продуктов химических реакций. Для контроля специфичности реакции часто применяют соответствующие ферменты. Например, для выявления в клетках рибонуклеиновой кислоты (РНК) часто используют галлоцианин - краситель с основными свойствами, а наличие РНК подтверждают контрольной обработкой рибонуклеазой, расщепляющей РНК. Галлоцианин окрашивает РНК в сине-фиолетовый цвет. Если срез предварительно обработать рибонуклеазой, а затем окрасить галлоцианином, то отсутствие окрашивания подтверждает наличие в структуре рибонуклеиновой кислоты. Описание многочисленных цито- и гистохимических методов дается в специальных руководствах.

Сочетание гистохимических методов с методом электронной микроскопии привело к развитию нового перспективного направления - *электронной гистохимии.* Этот метод позволяет изучать локализацию различных химических веществ не только на клеточном, но и на субклеточном и молекулярном уровнях. Для изучения макромолекул клеток используют очень чувствительные методы с применением радиоактивных изотопов и антител, позволяющие обнаружить даже небольшое содержание молекул (менее 1000).

Радиоактивные изотопы при распаде ядра испускают заряженные частицы (электроны) или излучение (например, гамма-лучи), которые можно зарегистрировать специальными приборами. Радиоактивные изотопы используют в методе радиоавтографии. Например, с помощью радиоизотопов ^{3}Н-тимидина исследуют ДНК ядра, с помощью^{3}Н-уридина - РНК.

Метод радиоавтографии. Этот метод дает возможность наиболее полно изучить обмен веществ в разных структурах. В основе метода лежит использование радиоактивных элементов (например, фосфора ^{32}Р, углерода^{14}С, серы ^{35}S, водорода ^{3}Н) или меченных ими соединений. Радиоактивные вещества в гистологических срезах обнаруживают с помощью фотоэмульсии, которую наносят на препарат и затем проявляют. В участках препарата, где фотоэмульсия соприкасается с радиоактивным веществом, происходит *фотореакция,* в результате которой образуются засвеченные участки (треки).

Этим методом можно определять, например, скорость включения меченых аминокислот в белки, образование нуклеиновых кислот, обмен йода в клетках щитовидной железы и др.

Методы иммунофлюоресцентного и иммуноцитохимического анализа. Применение антител. Антитела - защитные белки, вырабатываемые плаз-моцитами (производными В-лимфоцитов) в ответ на действие чужеродных веществ (антигенов). Количество различных форм антител достигает миллиона. Каждое антитело имеет участки для «узнавания» молекул, вызвавших синтез этого антитела. В связи с высокой специфичностью антител в отношении антигенов они могут быть использованы для выявления любых белков клетки. Метод основан на реакциях антиген-антитело. Каждая клетка организма имеет специфический антигенный состав, который главным образом определяется белками. Для усиления специфичности реакции применяют моноклональные антитела, образуемые линией клеток, - клонами (одна линия - один клон), полученной методом гибридом из одной клетки. Метод гибридом позволяет получать моноклональные антитела с одинаковой специфичностью и в неограниченных количествах. Антитела можно использовать для изучения антигенов как на световом, так и на ультраструктурном уровнях с помощью электронного микроскопа. В клинической диагностике широкое применение получили методы иммуногистохимии на парафиновых срезах. Предложено большое количество молекулярных маркеров и методов обнаружения белков промежуточных филаментов, пролиферативных, дифференцировочных и апоптозных белков в клетках. Для стандартизации обработки препаратов используется иммуностейнер - устройство, с помощью которого все операции проводятся без вмешательства со стороны исследователя.

Методы иммунофлюоресцентного и иммуногистохимического анализов широко и эффективно используются в научных исследованиях и в лабораторной диагностике. Продукты реакции можно окрашивать флюоресцирующими красителями и выявлять в люминесцентном микроскопе или использовать специальные наборы реактивов, которые окрашивают исследуемые белки, и анализировать препараты с помощью светового микроскопа. Эти методы применяются для изучения процессов дифференцировки клеток, выявления в них специфических химических соединений и структур. Методы позволяют с высокой точностью охарактеризовать функциональное состояние клеток, выявить гистогенетическую принадлежность и трансформацию клетки при онкологических заболеваниях.

Фракционирование клеточного содержимого. Фракционировать структуры и макромолекулы клеток можно различными методами - ультрацентрифугированием, хроматографией, электрофорезом. Подробнее эти методы описаны в учебниках биохимии.

Ультрацентрифугирование. С помощью этого метода клетки можно разделить на органеллы и макромолекулы. Вначале разрушают клетки осмотическим шоком, ультразвуком или механическим воздействием. При этом мембраны (плазмолемма, эндоплазматическая сеть) распадаются на фрагменты, из которых формируются мельчайшие пузырьки, а ядра и органеллы (митохондрии, комплекс Гольджи, лизосомы и пероксисомы) сохраняются интактными и находятся в образующей суспензии.

Для разделения вышеуказанных компонентов клетки применяют высокоскоростную центрифугу (80 000-150 000 об./мин). Вначале оседают (седи-ментируются) на дне пробирки более крупные части (ядра, цитоскелет). При дальнейшем увеличении скоростей центрифугирования надосадоч-ных фракций последовательно оседают более мелкие частицы - сначала митохондрии, лизосомы и пероксисомы, затем микросомы и мельчайшие пузырьки и, наконец, рибосомы и крупные макромолекулы. При центрифугировании различные фракции оседают с различной скоростью, образуя в пробирке отдельные полосы, которые можно выделить и исследовать. Фракционированные клеточные экстракты (бесклеточные системы) широко используют

для изучения внутриклеточных процессов, например для изучения биосинтеза белка, расшифровки генетического кода и др.

Хроматография широко используется для фракционирования белков.

Электрофорез позволяет разделить белковые молекулы с различным зарядом при помещении их водных растворов (или в твердом пористом матрик-се) в электрическом поле.

Методы хроматографии и электрофореза применяют для анализа пептидов, получаемых при расщеплении белковой молекулы, и получения так называемых пептидных карт белков. Подробно эти методы описаны в учебниках биохимии.

Изучение химического состава живых клеток. Для изучения распределения веществ и их метаболизма в живых клетках используют методы ядерного магнитного резонанса и микроэлектродную технику.

Ядерный магнитный резонанс позволяет изучать малые молекулы низкомолекулярных веществ. Образец ткани содержит атомы, которые характеризуются способностью поглощать энергию на различных резонансных частотах. Диаграмма поглощения на резонансных частотах для данного образца составит его спектр ЯМР. В биологии сигнал ЯМР от протонов (ядер водорода) широко используется для изучения белков, нуклеиновых кислот и др. Для изучения макромолекул внутри живой клетки часто применяют изотопы ^{3}H, ^{14}C, ^{32}P для получения сигнала ЯМР и слежения за его изменением в процессе жизнедеятельности клетки. Так, изотоп фосфора используется для изучения мышечного сокращения - изменений содержания в тканях АТФ и неорганического фосфата. Изотоп углерода позволяет с помощью ЯМР исследовать многие процессы, в которых участвует глюкоза. Использование ЯМР ограничено его низкой чувствительностью: в 1 г живой ткани должно содержаться не менее 0,2 ммоль исследуемого вещества. Преимуществом метода является его безвредность для живых клеток.

Микроэлектродная техника. Микроэлектроды представляют собой стеклянные трубочки, заполненные электропроводящим раствором (обычно раствор КС1 в воде), диаметр конца которых измеряется долями микрометра. Кончик такой трубочки можно вводить в цитоплазму клетки через плазмолемму и определять концентрацию ионов Н+, Na+, К+, $C1^{-}$, Ca^{2}+, Mg^{2}+, разность потенциалов на плазмолемме, а также производить инъекцию молекул в клетку. Для определения концентрации конкретного иона используют ионселективные электроды, которые заполняют ионообменной смолой, проницаемой только для данного иона. Микроэлектродную технику применяют для изучения транспорта ионов через специальные ионные каналы (специализированные белковые каналы) в плазмолемме. При этом используют микроэлектрод, который плотно прижимают к соответствующему участку плазмолеммы. Этот метод позволяет исследовать функцию одиночной белковой молекулы. Изменение концентрации ионов внутри клетки можно определить с помощью люминесцирующих индикаторов. Например, для изучения внутриклеточной концентрации Ca^{2+} используют люминесцентный белок акварин (выделен из медузы), который излучает свет в присутствии ионов Ca^{2+} и реагирует на изменение концентрации последнего в пределах 0,5-10 мкмоль. Синтезированы также флюоресцентные индикаторы, прочно связывающиеся с Ca^{2+}. Создание различных новых типов внутриклеточных индикаторов и современных способов анализа изображений позволяет точно и быстро определять внутриклеточную концентрацию многих низкомолекулярных веществ.

2.5. КОЛИЧЕСТВЕННЫЕ МЕТОДЫ

В настоящее время наряду с качественными методами разработаны и применяются количественные гистохимические методы определения содержания различных веществ в

клетках и тканях. Особенность количественных гистохимических (в отличие от биохимических) методов исследования заключается в возможности изучения концентрации химических компонентов в конкретных структурах клеток и тканей.

Цитоспектрофотометрия - метод изучения химического состава клетки, основанный на избирательном поглощении теми или иными веществами лучей с определенной длиной волны. По интенсивности поглощения монохроматического света, которая зависит от концентрации вещества, производится определение его содержания в клетке. Так, например, определяется содержание ДНК в ядре, РНК и суммарного белка в цитоплазме и др.

Цитоспектрофлюориметрия - метод количественного изучения внутриклеточных веществ по спектрам их флюоресценции или по интенсивности флюоресценции при облучении препарата заранее выбранной длиной световой волны (цитофлюориметрия). При этом используются флюорохромы, количественно связывающиеся с веществами клетки (ДНК, РНК, белками и др.).

Современные микроскопы - цитофлюориметры позволяют обнаружить в различных структурах малые количества вещества (до 10^{-14}-10^{-16} г) и оценить локализацию исследуемых веществ в микроструктурах.

Интерферометрия. Этот метод позволяет оценить сухую массу и концентрацию плотных веществ в живой и фиксированной клетках. С помощью этого метода, например, можно установить суммарное содержание белков в живых и фиксированных клетках.

2.6. МЕТОДЫ АНАЛИЗА ИЗОБРАЖЕНИЯ КЛЕТОЧНЫХ И ТКАНЕВЫХ СТРУКТУР

Полученные изображения микрообъектов в микроскопе, на экране дисплея, на электронных микрофотографиях могут подвергаться специальному анализу - выявлению морфометрических, денситометрических параметров и их статистической обработке. Морфометрические методы позволяют определять с помощью специальных сеток (Е. Вейбеля, А. А. Глаголева, С. Б. Стефанова) число любых структур, площади их сечений, диаметры и др. В частности в клетках могут быть измерены площади ядер, цитоплазмы, их диаметры, ядерно-цитоплазматические отношения и др. Существуют ручная морфометрия и автоматизированная морфометрия, при которой все параметры измеряются и регистрируются в приборе автоматически.

Все большее распространение получают автоматизированные системы обработки изображений (АСОИз), позволяющие наиболее эффективно реализовать перечисленные выше количественные методы для изучения клеток и тканей. При этом аналитические возможности количественной микроскопии дополняются методами анализа и распознавания образцов, основанными на обработке с помощью электронно-вычислительных машин (ЭВМ) информации, извлекаемой из изображений клеток и тканей. По существу можно говорить об устройствах, не только усиливающих оптические возможности зрительного анализатора человека, но и многократно расширяющих его аналитические возможности. Это позволяет получать новую информацию о не выявляемых ранее процессах, моделировать и прогнозировать их развитие в клетках и тканях.

Вместе с тем участие в эксперименте ЭВМ требует от исследователя нового подхода к его проведению, владения навыками составления алгоритмов процесса исследования, точности рассуждений и в конечном итоге повышения научно-методического уровня исследования.

Таким образом, применение новых методов исследований в гистологии, цитологии и эмбриологии позволяет выяснить общие закономерности организации тканей и клеток,

структурные основы биохимических процессов, определяющих функцию конкретных структурных компонентов клетки.

Контрольные вопросы

1. Каковы основные принципы изготовления препаратов для световой микроскопии? С помощью каких методов можно диагностировать функциональное состояние клетки?

2. Какие структуры клетки можно обнаружить с помощью различных методов микроскопии?

3. Назовите основные группы гистологических красителей. Что означают термины «оксифилия», «базофилия», «метахромазия»?

Глава 3. КРАТКИЙ ОЧЕРК РАЗВИТИЯ ГИСТОЛОГИИ, ЦИТОЛОГИИ И ЭМБРИОЛОГИИ

3.1. СТАНОВЛЕНИЕ ГИСТОЛОГИИ, ЦИТОЛОГИИ И ЭМБРИОЛОГИИ КАК НАУК

Развитие гистологии. Успехи гистологии как науки о строении и происхождении тканей и их компонентов прежде всего связаны с развитием техники, оптики и методов микроскопирования. Микроскопические исследования позволили накопить данные о строении клеток и тканей организма и на этом основании сделать теоретические обобщения. Первые микроскопы были созданы в начале XVII в. (Г. и З. Янсены, Г. Галилей и др.). Одно из самых ранних научных исследований с помощью микроскопа собственной конструкции провел английский ученый Роберт Гук (1635-1703). Он изучал микроскопическое строение многих предметов, среди которых были острие иглы, батист, песок в моче, семена мака, муравьи, древесина и многие другие. Все изученные объекты Р. Гук описал в книге «Микрография или некоторые физиологические описания мельчайших тел, выполненные при посредстве увеличительных стекол...», изданной в 1665 г. Из своих наблюдений Р. Гук сделал вывод о широком распространении пузырьковидных ячеек в растительных объектах и впервые предложил термин «клетка». В 1671 г. английский ученый Н. Грю (1641-1712) в своей книге «Анатомия растений» писал о клеточном строении как о всеобщем принципе организации растительных организмов. Н. Грю впервые ввел в употребление термин «ткань» для обозначения растительной массы, поскольку последняя напоминала по своей микроскопической конструкции ткани одежды. В том же году итальянец Дж. Мальпиги (1628-1694) дал систематическое и детальное описание ячеистого (клеточного) строения различных растений. В дальнейшем постепенно накапливались факты, свидетельствующие о том, что не только растительные, но и животные организмы состоят из клеток. Во второй половине XVII в. оптик-любитель А. Левенгук (1632-1723) открыл мир микроскопических животных и впервые описал красные кровяные тельца и мужские половые клетки. Каждое исследование по существу являлось открытием, которое плохо уживалось с метафизическим взглядом на природу, складывавшимся веками. Случайный характер открытий, несовершенство микроскопов, метафизическое мировоззрение не позволили в течение 100 лет (с середины XVII до середины XVIII в.) сделать существенные шаги вперед в познании закономерностей строения животных и растений.

Большое значение для развития знаний о микроскопическом строении организмов имело дальнейшее усовершенствование микроскопов. В XVIII в. микроскопы производились уже в большом количестве. В Россию они впервые были привезены из Голландии Петром I. Позднее при Академии наук в Петербурге была организована мастерская по изготовлению микроскопов. Для развития микроскопии в России многое сделал М. В. Ломоносов, предложивший ряд технических усовершенствований конструкции микроскопа и его оптической системы. Так, в конце XVIII - начале XIX в. трудами многих отечественных (петербургских), а также голландских ученых и мастеров

были созданы ахроматические микроскопы, которые сделали более достоверными микроскопические наблюдения и позволили перейти к систематическому изучению структурных элементов самых разнообразных животных и растительных организмов.

В XIX в. большое влияние на развитие учения о клетке и тканях оказали работы Я. Пуркинье (1787-1869), М. Шлейдена (1804-1881), Ф. Лейдига (1821- 1908), И. Мюллера (1801-1858), Т. Шванна (1810-1882), Р. Вирхова (1821-1902), Р. Келликера (1817-1905), В. Вальдейера (1836-1921) и др. Хотя многие исследователи высказывали предположение о клеточном строении организмов, только Т. Шванн в своей монографии «Микроскопическое исследование о соответствии в структуре и росте животных и растений» (1839) ясно сформулировал основные положения так называемой клеточной теории. Важнейший вывод данной теории состоял в том, что клетки представляют собой элементарные универсальные структурные единицы всех растений и животных.

Вскоре после опубликования книги Т. Шванна австрийский гистолог А. Келликер распространил положения клеточной теории на ранние стадии эмбрионального развития организма. В 1841-1844 гг. он показал, что сперматозоид и яйцо являются клетками. Из клеток состоит и организм (зародыш), возникающий в ходе дробления оплодотворенной женской половой клетки.

Параллельно с развитием клеточной теории складывались представления о том, что клетки в составе организма образуют системы более высокого порядка - ткани. В 1801 г. французский анатом М. Ф. К. Биша (1771-1802) на основе микроскопических исследований предложил первую классификацию тканей. Его ученик К. Майер ввел термин «гистология» в изданном в 1819 г. труде «О гистологии и новом подразделении тканей человеческого тела».

Создание клеточной теории оказало огромное прогрессивное влияние на развитие биологии и медицины. В середине XIX в. начался период бурного развития описательной гистологии. На основе клеточной теории были изучены состав различных органов и тканей, их развитие, что позволило уже тогда создать в основных чертах микроскопическую анатомию и уточнить классификацию тканей с учетом их микроскопического строения (А. Кёлликер и др.). Однако научная мысль во второй половине XIX в. не могла плодотворно развиваться без дальнейших успехов гистологической техники и методов микроскопического исследования. В этот период были введены в практику и усовершенствованы водные и масляные иммерсионные объективы, изобретен микротом, применены новые фиксаторы (формалин, осмиевая кислота, хромовая кислота). Весьма плодотворным оказался метод импрегнации солями серебра, разработанный итальянским ученым К. Гольджи, описавшим внутриклеточный сетчатый аппарат (комплекс Гольджи). Этот метод и его модификации позволили провести фундаментальные исследования нервной системы (Р. Кахаль) и создать основы ней-рогистологии. Признанием научных заслуг К. Гольджи и Р. Кахаля явилось присуждение им в 1906 г. Нобелевской премии. В последней четверти XIX в. были открыты и другие органеллы клетки.

Благодаря успехам в области изучения строения клетки в конце XIX в. были заложены основы цитологии, но микроскопирование фиксированных клеток не позволяло судить о процессах жизнедеятельности в них. Поэтому внимание ученых привлекли методы культивирования клеток и тканей (И. П. Скворцов, Р. Гаррисон, А. Каррель и др.).

Методы прижизненного введения красителей, примененные многими исследователями в то время, введение инородных тел в организм и другие методы сделали возможным изучение физиологии гистологических структур. В 1900 г. Н. М. Гайдуковым был предложен метод микроскопирования живых объектов в темном поле. В это же время был изобретен микроманипулятор, с помощью которого можно было проводить операции

на отдельных клетках (удаление ядер, разрезы клеток и др.) в целях выяснения роли и значения их в жизнедеятельности организма.

Развитие эмбриологии. Эмбриология, изучающая закономерности прена-тального развития организмов, имеет еще более продолжительную историю своего формирования как науки. Тайна зарождения, развития и становления различных живых существ, возможности создания условий для проявления этих процессов (по крайней мере у птиц) возникали еще в древности. Так, упоминания о выведении цыплят в искусственных условиях (инкубаторы) в Древнем Египте, а затем в Индии, Китае имеются в трудах греческих философов. Задолго до нашей эры появились упоминания о плаценте в связи с рождением ребенка и некоторые другие сведения.

Однако первые медицинские эмбриологические наблюдения и формирование важных эмбриологических представлений, по-видимому, принадлежат Гиппократу (IV в. до н. э.) и его последователям («О природе женщины», «О семимесячном плоде», «О сверхоплодотворении», «О семени», «О природе ребенка» и др.). Многие высказывания врачей того времени, скорее всего, представляли собой умозрительные заключения, которые тем не менее были близки к истине. Например, утверждение «о высыхании» зародыша по мере его развития, т. е. об уменьшении содержания воды в нем, или о необходимости смешения мужского и женского семени (мужские и женские половые клетки были обнаружены с помощью микроскопа соответственно лишь в XVII и XIX столетиях).

Современник Гиппократа Аристотель в своем сочинении «О возникновении животных» по существу положил начало общей и сравнительной эмбриологии. Предложенная им классификация животных по эмбриологическим признакам явилась итогом научного анализа вопросов, рассматриваемых им в 5 книгах («О происхождении семени», «О формах матки у различных животных», «О живорождении и ящеророждении» и др.). Следует заметить, что уже Аристотелем был поднят вопрос о механике развития и сформировано положение об эпигенезе (от греч. *epi* - над и *genesis* - происхождение). Отстаивая идею развития, Аристотель основывался на неверных заключениях о том, что зародыш развивается из женской крови («материи») и внесенного мужчиной семени («души»), одухотворившего эту кровь. Подобные идеалистические рассуждения о нематериальном факторе (энтелехии) существовали долго и после Аристотеля в связи с сильным влиянием теологии на мировоззрение ученых, пытавшихся разобраться в причинности развития и конечной цели.

До середины XVII в. история эмбриологии не была ознаменована существенными достижениями, хотя известно, что некоторые конкретные описания зародышей, их временных и постоянных органов были сделаны к этому времени в разных странах.

В эпоху Возрождения определенный вклад в эмбриологию внес В. Гарвей - автор открытия кровообращения, который, проанализировав развитие зародышей, описал их в книге «Зарождение животных» (1651). Он высказал ряд принципиально важных утверждений. В частности, Гарвей отрицал возможность самозарождения и утверждал тезис о развитии животных только из яйца («Живое - из яйца»). Он первый высказал предположение, которое позже было подтверждено, что «пятно» на желтке яйца птиц «есть начало цыпленка», а прыгающая «кровяная точка» является зачатком сердца. Гарвей в принципе правильно трактовал значение раннего развития крови как элемента, обеспечивающего трофику зародыша. «Жизнь заключается в крови, а кровь возникает прежде, чем начинает существовать какая-либо часть тела, и она является перед всеми прочими частями плода перворожденной», - утверждал Гарвей. Несмотря на то, что Гарвей тяготел к витализму, он стремился проникнуть в причинно-следственные отношения. Он писал: «В порождении животных всякое исследование надо вести от причин, в особенности от материальной и действующей».

Острая борьба мировоззрений разыгралась во второй половине XVII в., когда с диссертацией «Теория зарождения» (1759) выступил молодой немецкий ученый К. Ф. Вольф (1733-1794). Он подверг резкой критике взгляды преформистов и обосновал теорию эпигенеза. Согласно теории преформизма, развитие по существу представляло развертывание в пространстве заложенных при сотворении жизни готовых частей организма. Теория же эпигенеза, напротив, отстаивала новообразование органов, полностью отрицая предопределенность, или преформацию. К. Ф. Вольф впервые наблюдал у зародышей животных образование органов из листовидных пластинок (зародышевых листков), описал развитие сердца у цыпленка, развитие почки (ряд структур названы его именем) и др. Несмотря на то, что первая работа К. Ф. Вольфа была враждебно встречена в академических кругах, ее прогрессивные идеи нашли позднее отражение в трудах российского эмбриолога Х. И. Пандера (1794-1858), К. Э. Бэра (1792-1876) и в эволюционном учении Дарвина, появившемся через 100 лет (1859) после опубликования диссертации К. Ф. Вольфа. В 1768 г. К. Ф. Вольф по приглашению Петербургской академии переехал из Германии в Россию, где и протекала вся его дальнейшая деятельность.

Однако эти теории представляли две противоположные крайности и объективно отображали лишь определенные стадии эмбриогенеза, хотя в развитии зародыша имеют место как периоды полипотентности (от лат. *poly* - много, *potentio* - возможность), так и жесткой предопределенности (префор-мации) развития клеток и тканей.

Соотечественник К. Ф. Вольфа А. Галлер, занимавшийся широким кругом научных проблем в области эмбриологии и физиологии, придерживался представлений, утверждавших преформизм в процессе эмбрионального развития (1750-1767). В развитии эмбриологии, как и гистологии, начиная с XVII в., значительную роль сыграли успехи в технике исследования, в новых методических приемах, позволивших подняться над схоластикой. В частности, использование увеличительных стекол, микроскопов во второй половине XVII в. существенно обогатило науку. Так, Р. де-Грааф и Я. Сваммердам описали в 1670 г. шаровидные полости в яичнике («граафовы пузырьки»), которые ими были неправильно отождествлены с яйцеклетками, а вскоре (1677) любознательный человек и искусный шлифовальщик увеличительных стекол А. Левенгук и студент-медик Гам описали мужские половые клетки, назвав их «семенными животными». С помощью микроскопа вновь были изучены, описаны и зарисованы стадии развития цыпленка. Однако небольшие увеличения микроскопа, а главное - метафизический характер мышления и предвзятость были характерны для ряда исследователей (М. Мальпиги, Н. Мальбранш, Я. Сваммердам и др.).

3.2. ГИСТОЛОГИЯ И ЭМБРИОЛОГИЯ КАК ПРЕДМЕТ ПРЕПОДАВАНИЯ. ОТЕЧЕСТВЕННЫЕ ГИСТОЛОГИЧЕСКИЕ ШКОЛЫ ВТОРОЙ ПОЛОВИНЫ XIX - НАЧАЛА XX В.

Отечественная гистология и эмбриология формировались в тесной связи с развитием мировой науки, с прогрессом техники микроскопических исследований. Если не считать отдельных гистологических исследований, проведенных соотечественниками на заре развития микроскопии, то началом становления гистологии в России надо признать 30-40-е гг. XIX в. Сначала гистология преподавалась в виде курса в программе смежных дисциплин - анатомии, физиологии, а в 60-х гг. XIX в. были учреждены кафедры гистологии и эмбриологии одновременно в Московском (1864) и Петербургском (1864) университетах, а несколько позднее в Харьковском (1867), Казанском (1868) и Киевском (1868) университетах, Медико-хирургической академии (1868).

Очень скоро все эти кафедры стали центрами крупных гистологических исследований и школами подготовки кадров. Первыми руководителями кафедр и основоположниками российской гистологии как самостоятельной науки были А. И. Бабухин, Ф. В.

Овсянников, Н. М. Якубович, М. Д. Лавдовский, К. А. Арнштейн, П. И. Перемежко, Н. А. Хржонщевский.

А. И. Бабухин (1827-1891)



Ф. В. Овсянников (1827-1906)

Московская школа гистологов была создана одним из крупных представителей материалистического направления в естествознании второй половины XIX в. А. И. Бабухиным (1827-1891). Большое внимание ее представителями уделялось вопросам гистогенеза и гистофизиологии различных тканей, особенно мышечной и нервной, вопросам теории микроскопии. А. И. Бабухину принадлежат открытие происхождения и выяснение гистофизиологии электрических органов рыб; им проводились исследования развития и строения сетчатки глаза, развития осевых цилиндров нервных волокон и др. Позднее под руководством И. Ф. Огнева (1855-1927), ученика и преемника А. И. Бабухина, в круг изучаемых кафедрой вопросов были включены исследования влияний различных внешних и внутренних факторов (лучистая энергия, темнота, голодание) на структуру и функцию клеток, тканей и органов. Это гистофизиологическое направление, положенное в основу исследований московской школы гистологов, дало много ценного для понимания развития и функций тканей и органов. Тесная связь гистологии и физиологии выгодно характеризует развитие научной медицинской мысли в России во второй половине XIX в. Она особенно четко проявилась в связи с критикой чисто морфологического «целлюлярного» направления в зарубежной науке и развитием идей нервизма в России.

В Петербургском университете курс гистологии читал академик Ф. В. Овсянников (1827-1906) - сначала на кафедре анатомии и физиологии, а с 1894 г. на самостоятельной кафедре гистологии. Ф. В. Овсянников - один из основоположников гистофизиологического направления в морфологии, автор интересных исследований нервной системы и органов чувств различных животных. Большой вклад в развитие нейрогистологических исследований этой кафедры внес А. С. Догель (1852-1922), ранее работавший в Казани и Томске. Ему принадлежат классические работы по строению вегетативной нервной системы и классификации ее нейронов, иннервации органов чувств. А. С. Догель в России основал в 1915 г. журнал «Архив анатомии, гистологии и эмбриологии».

К. Э. Бэр (1792-1876)

М. Д. Лавдовский (1846-1902)

Курс гистологии и эмбриологии в Медико-хирургической академии (ныне Военно-медицинская академия) в Петербурге впервые начал читать в 40-х гг. XIX в. заведующий кафедрой сравнительной анатомии и физиологии эмбриолог К. Э. Бэр. С 1852 г. гистология и эмбриология были выделены в специальный курс, который читал Н. М. Якубович (1817-1879), прославившийся изучением строения центральной нервной системы. В 1868 г. при академии была учреждена самостоятельная кафедра гистологии и эмбриологии. Весомый вклад в развитие этой кафедры и отечественной гистологии внес М. Д. Лавдовский (1846-1902), известный своими исследованиями ганглиозных клеток мочевого пузыря, регенерации и дегенерации нервных волокон после травмы. Под редакцией М. Д. Лавдовского и Ф. В. Овсянникова было создано в 1887-1888 гг. первое в России фундаментальное руководство по гистологии. Велики заслуги в развитии отечественной и мировой науки А. А. Максимова (1874-1928), возглавлявшего кафедру гистологии в академии после М. Д. Лавдовского. Его исследования соединительной ткани и крови, а также процессов кроветворения не потеряли значения и поныне. Эмигрировав за границу, А. А. Максимов оказал огромное влияние на развитие американской гистологической школы. Учебник гистологии, созданный А. А. Максимовым, был одним из лучших, поэтому неоднократно переиздавался не только в нашей стране.

Основателем Казанской школы К. А. Арнштейном (1840-1919) и его учениками собран богатейший материал по морфологии нервных волокон и нервных узлов в различных тканях и органах (в мочевом пузыре, мочеточнике, половых органах, роговице, легком, пищеводе, коже и др.). Разработанный А. С. Догелем метод окраски нервной ткани позволил успешно исследовать различные отделы нервной системы и создать капитальные труды по нейрогистологии. Работы по исследованию нервной системы быстро выдвинули Казанскую лабораторию в ряды первоклассных лабораторий Европы.

А. А. Максимов (1874-1928)



К. А. Арнштейн (1840-1919)

В 1888 г. А. С. Догель основал кафедру гистологии в Томском университете, которой с 1895 г. руководил другой ученик К. А. Арнштейна А. Е. Смирнов (1859-1910). Под его руководством кафедра гистологии при Томском университете оформилась в самостоятельную научную нейроги-стологическую школу.

Кафедру гистологии в Киевском университете возглавил в 1868 г. П. И. Перемежко (1833-1893). Исследования гистологов киевской школы были направлены на изучение развития зародышевых листков, глаза, надпочечников, селезенки, поперечнополосатой и гладкой мускулатуры, а также строения различных органов - печени, щитовидной железы, поджелудочной железы, костного мозга, кровеносных сосудов и др. П. И. Перемежко описаны фигуры митотического деления клеток. Кафедру гистологии и эмбриологии в Харьковском университете возглавил Н. А. Хржонщевский (1836-1917). Ему принадлежат оригинальные работы о строении надпочечных желез, легких, печени, о кровоснабжении почки и др. Исследования, проводимые Н. А. Хржонщевским и его сотрудниками, были основаны на гистофизиологическом подходе.

Одновременно с развитием гистологии бурного расцвета достигла в середине XIX в. эмбриология. Продолжая исследования, начатые К. Ф. Вольфом, русские академики Х. И. Пандер и К. Э. Бэр раскрыли очень важную биологическую закономерность в развитии зародышей - образование зародышевых листков. Х. И. Пандер заметил, что еще до появления закладок первых органов у зародыша образуются два листка, а позднее к ним присоединяется третий. К. Э. Бэр проследил развитие зародышевых листков и образование из них различных органов у млекопитающих. Он установил, что у различных животных есть много общего на ранних стадиях развития их зародышей, и в своих обобщениях приблизился к эволюционному пониманию развития животного мира. С помощью микроскопа К. Э. Бэр обнаружил в описанных ранее граафовых пузырьках яйцеклетку млекопитающих (1827).

П. И. Перемежко (1833-1893)

Н. А. Хржонщевский (1836-1917)

Трудами К. Ф. Вольфа, Х. И. Пандера и К. Э. Бэра были заложены основы современной эмбриологии.

Классическими исследованиями И. И. Мечникова (1845-1916) и А. О. Ковалевского (1840-1901) при сравнительном изучении беспозвоночных и низших позвоночных было установлено, что у разных классов и типов животных есть много общего, что все они в своем развитии проходят сходные этапы. А. О. Ковалевский обосновал теорию зародышевых листков как образований, лежащих в основе развития всех многоклеточных организмов. Опираясь на работы А. О. Ковалевского, немецкий биолог Э. Геккель (1834-1919) сформулировал основной биогенетический закон, который гласит, что онтогенез есть краткое повторение филогенеза. Это означает, что в индивидуальном развитии можно наблюдать предковые признаки (или палингенезы) - например, образование у эмбрионов млекопитающих зародышевых листков, хорды, жаберных щелей и др. Однако в ходе эволюции появляются новые признаки - ценоге-незы (образование провизорных, или внезародышевых, органов у рыб, птиц и млекопитающих). Явление повторения в ходе эмбрионального развития высших организмов тех или иных признаков более низкоорганизованных животных получило название рекапитуляция. Примерами рекапитуляции в эмбриогенезе человека являются смена трех форм скелета (хорда, хрящевой скелет, костный скелет), образование и сохранение до трехмесячного возраста плода хвоста, развитие практически сплошного волосяного покрова (на 5-м мес внутриутробного развития), образование жаберных щелей и др.

Учение о рекапитуляции развил А. Н. Северцов (1866-1936), который сформулировал положение о том, что онтогенез не только повторяет филогенез, но и творит его (теория филэмбриогенезов).

В эмбриологии конец XIX - начало XX в. ознаменовались также развитием экспериментальных методов (В. Ру, Х. Шпеман и др.), позволивших заложить основы нового направления - механики развития. В этот период произошло сближение цитологии и эмбриологии на основе исследований о неравнонаследственном делении клеток (возникновение клеток зачаткового пути и соматических клеток) и роли хромосом в передаче наследственной информации (А. Вейсман, Т. Морган и др.).

3.3. РАЗВИТИЕ ГИСТОЛОГИИ, ЦИТОЛОГИИ И ЭМБРИОЛОГИИ В РОССИИ

Отечественная гистология за годы своего существования развивалась по нескольким направлениям. Большое внимание было уделено вопросам нейрогистологии, особенно в связи с разработкой учения И. П. Павлова. Казанской нейрогистологической школой был собран богатейший материал по морфологии нервных волокон и нервных узлов в различных органах и тканях (в пищеварительном тракте, мускулатуре, эпителии, железах и др.). А. Н. Миславский подготовил плеяду талантливых нейрогистологов (Б. И. Лаврентьев, И. Ф. Иванов и др.). Из них особое значение имела деятельность Б. И. Лаврентьева.

Б. И. Лаврентьев (1892-1944) и его сотрудники (Е. К. Плечкова и др.) разрабатывали вопросы гистофизиологии автономной (вегетативной) нервной системы, интернейрональных синапсов, различных рецепторов, антагонистической иннервации. Под руководством Б. И. Лаврентьева было создано экспериментальное гистофизиологическое направление в отечественной ней-рогистологии. Исследуя живые нервные клетки, Б. И. Лаврентьев наблюдал изменения синапсов при раздражении нервов. Примененный им метод перерезки нервов нашел широкое применение при изучении источников иннервации органов и тканей. Пользуясь этим методом, Б. И. Лаврентьев доказал несостоятельность теории фибриллярной непрерывности и подтвердил нейронную теорию. Применение современных методов исследования (люминесцентной, электронной микроскопии, гистохимии и др.) позволило раскрыть механизмы функции и реактивные изменения тканевых элементов нервной системы в условиях экспериментальных и патологических воздействий на организм. Отечественные гистологи уделяют особое внимание вопросам связи нервной системы с органами, а также проблеме корреляции нервной и эндокринной систем в жизнедеятельности организма.

В 30-е гг. XX столетия А. А. Заварзин на основе глубокого сравнительно-гистологического изучения нервной системы сформулировал принцип параллелизма тканевых структур, переработанный позднее в теорию тканевой эволюции. Он дал определение ткани. Ткань есть филогенетически обусловленная система элементов, объединенных общей структурой, функцией и камбиаль-ностью, или развитием. Обнаружив у членистоногих и позвоночных сходство в строении нервной системы и других тканей, он сделал вывод, что все животные имеют общий принцип тканевой организации и состоят из четырех тканевых систем. Это связано с тем, что всякий организм находится в одинаковых условиях взаимодействия с окружающей средой и выполняет четыре наиболее общие функции - защитную, внутреннего обмена и постоянства внутренней среды, движения, реактивности. А. А. Заварзин обосновал морфофункцио-нальную классификацию тканей. Теория А. А. Заварзина называется теорией параллельных рядов тканевой эволюции. Она изложена в монографиях «Очерки эволюционной гистологии нервной системы» (1941); «Очерки эволюционной гистологии крови и соединительной ткани» (1945). К своей монографии о крови и соединительной ткани, которую А. А. Заварзин закончил в октябре 1942 г., он сделал такое посвящение: «Великой победе над варварством и мракобесием, светлой памяти погибших в борьбе за это святое дело своей великой и чудесной Родине эту книгу посвящает автор».

Б. И. Лаврентьев (1892-1944)

Крупное теоретическое обобщение в области изучения эволюционного развития тканей («теория дивергентного развития») сделал Н. Г. Хлопин (1897-1961). Согласно этой теории, эволюционное развитие тканей происходит принципиально так же, как и организмов, подчиняясь тем же основным закономерностям, что и целые организмы. Как известно, организмы развиваются дивергентно, т. е. путем расхождения признаков, благодаря чему и возникает многообразие форм. Дивергентная эволюция тканей имеет, однако, свою специфику, в силу чего многообразие тканей ограничено известными пределами признаков, свойственных четырем основным системам тканей. Н. Г. Хлопиным была предложена генетическая классификация тканей, обоснованная в монографии «Общебиологические и экспериментальные основы гистологии» (1946).

Теории параллельного и дивергентного развития тканей дополняют друг друга, отражая разные стороны сложного процесса эволюции структур тканевого уровня организации. Теория дивергентной эволюции раскрывает направление развития тканей, связанное с генетическим программированием пути развития тканей. Теория параллельных рядов развития тканей отражает результат и возможности адаптивных изменений тканей при их функционировании в сходных условиях взаимодействия организмов с внешней средой. Эти работы представляют собой развернутое теоретическое обоснование эволюционного направления в гистологии.

Большой вклад сделан советскими гистологами в разработку функциональной гистологии эндокринной системы (А. В. Немилов, А. В. Румянцев, Б. В. Алешин и др.). Начатое еще А. А. Максимовым изучение соединительной ткани приобрело широкий размах в XX в. Изучение ведется в основном по двум направлениям. Первое направление выражается в широких сравнительно-гистологических исследованиях соединительной ткани и крови (С. В. Мясоедов, А. А. Заварзин, Ф. М. Лазаренко, Е. С. Данини, Г. В. Ясвоин, Г. К. Хрущев и др.). Второе направление - изучение гистофизиологии соединительной ткани различных органов и систем, а также ее изменений под влиянием нервных и эндокринных факторов - разрабатывали В. Г. Елисеев,

А. А. Заварзин (1886-1945)

Н. Г. Хлопин (1897-1961)

Т. А. Григорьева, Ю. И. Афанасьев, Н. А. Юрина и др. С этими направлениями логически связано изучение гистогенеза соединительной ткани.

В нашей стране стали впервые систематически изучаться вопросы коррелятивной связи соединительной ткани и эпителия. Большую роль в этом сыграли методы культивирования ткани (А. В. Румянцев, Ф. М. Лазаренко, Н. Г. Хлопин и др.). В частности, А. В. Румянцев проследил индуктивное влияние переходного эпителия мочевого пузыря на соединительную ткань, что в дальнейшем подтвердил А. Я. Фриденштейн. А. В. Румянцев и Н. Г. Хлопин подготовили учебники и руководства по культивированию тканей, служившие многие годы единственными учебными пособиями.

Большие успехи достигнуты в разработке гистофизиологии мышечной ткани, в изучении гистогенеза и регенеративных возможностей органов. Отечественные гистологи опровергли теории о неспособности тканей высокоорганизованных животных к регенерации (Л. Д. Лиознер, М. А. Воронцова и их последователи). На примере восстановительных процессов поперечнополосатой мышечной ткани убедительно показаны пути и способы их осуществления (А. Н. Студитский, А. А. Клишов и др.).

В 40-е гг. XX в. были внесены существенные коррективы и в научные направления в области цитологии. Основным в отечественной школе цитологов стало изучение функционального значения органелл, включений, их цитотопографии при различных физиологических состояниях клетки, а также вопросы цитохимии, механизма деления клеток, вопросы клеточной адаптации (Д. Н. Насонов, В. Я. Александров, И. К. Кольцов, П. В. Макаров,

А. Г. Гурвич, Б. В. Кедровский, Г. И. Роскин, В. Я. Рубашкин, Л. Б. Левинсон и др.). Ценными для развития цитофизиологии явились работы Д. Н. Насонова,

В. Я. Александрова по прижизненному изучению клеток, окрашенных нейтральным красным. На основании этих опытов Д. Н. Насоновым и В. Я. Александровым была создана теория паранекроза.

В. Г. Елисеев (1899-1966)

В области эмбриологии нашли отражение экспериментальные методы, позволяющие уточнить представления об организаторах зародышевого развития, нейрогуморальной регуляции и влиянии факторов внешней среды на процессы эмбриогенеза. В 1930-1940-е гг. успешно разрабатывались вопросы эволюционной эмбриологии большим отрядом отечественных эмбриологов во главе с академиком А. Н. Северцовым (1866-1936).

А. Н. Северцов выделил три основных механизма филэмбриогенеза: 1) анаболию - надставку конечной стадии развития ткани или органа, при которой онтогенез продолжается после достижения той стадии, на которой у предков он закончился (например, ороговение покровного эпителия); 2) девиацию - отклонение в развитии на промежуточной стадии (например, развитие перьев у птиц и волос у млекопитающих); 3) архаллаксис - изменение первичных зачатков органа, при котором с самого начала онтогенез идет иначе, чем у предков (например, образование из эктодермы нервной трубки у хордовых животных или появление многослойности эпидермиса у позвоночных).

Отклонения в темпах последовательного индивидуального развития органов по сравнению с очередностью эволюционного развития, по мнению академика П. К. Анохина, обусловлено развитием функциональных систем организма первоочередной важности, обеспечивающих кровообращение, акт приема пищи и др.

Большое значение в развитии эмбриологии сыграли работы Д. П. Филатова (1876-1943) и П. П. Иванова (1872-1942). Д. П. Филатов изучал характер формообразовательных влияний одних частей зародыша на другие. Совокупность непосредственно взаимодействующих частей, участвующих в создании целостного органа или системы, Д. П. Филатов называл формообразовательным аппаратом. Такими аппаратами являются, например, хордомезодерма и спинная эктодерма, дающие у позвоночных начало всем осевым органам зародыша. П. П. Иванов внес вклад в разработку ряда важнейших эмбриологических проблем, таких как взаимодействие эмбрионального развития и регенерации, влияние факторов среды на дифферен-цировку тканевых зачатков. Он показал наличие двух организаторов, стимулирующих органогенез зародыша, - головного и туловищного, создал теорию развития сегментированных животных. Эти и другие положения нашли отражение в его фундаментальном учебнике по общей и сравнительной эмбриологии (1937, 1945).

П. Г. Светлов (1892-1974) - ученик и последователь П. П. Иванова, уделил внимание изучению роли ряда экологических факторов (температура, голодание, ионизирующая радиация и др.) в ходе эмбриогенеза. Им установлены критические периоды развития у всех животных (включая млекопитающих), во время которых зародыши оказываются легкоранимыми. Теория критических периодов, разработанная П. Г. Светловым, имеет большое значение для биологии и медицины, так как позволяет прогнозировать возможность возникновения патологии развития и уродств.

П. Г. Светлов (1892-1974)

А. Г. Кнорре (1914-1981)

Отечественный эмбриолог А. Г. Кнорре (1914-1981) внес ценный вклад в учение о эмбриональных гистогенезах, изложенное в одноименной монографии и в книге по эмбриологии человека. Под редакцией А. Г. Кнорре в середине 70-х гг. XX в. вышел атлас по эмбриологии, подготовленный Л. И. Фалиным и содержащий более 1000 иллюстраций разных стадий развития человека.

Вопросы гистогенеза в эмбрионе и внезародышевых органах (плацента, амнион и др.), выяснение роли трофобласта плаценты человека и животных успешно разрабатывались в Новосибирске (М. Я. Субботин, П. В. Дунаев, В. Д. Новиков).

Современный период развития гистологии, цитологии и эмбриологии характеризуется широким и комплексным использованием многих методов исследования. Научно-технический прогресс, успехи развития методов исследования позволили дойти до анализа макромолекулярного уровня организации клеток и неклеточных структур, уточнить представления о процессах дифференцировки, регенерации, молекулярной организации хромосом, расшифровать генетический код и др. Благодаря этому были созданы основы ультрамикроскопической цитологии и гистологии и разрабатываются проблемы молекулярной биологии.

Контрольные вопросы

1. Назовите основные периоды развития гистологии и эмбриологии.

2. Какие отечественные гистологические школы стали возникать с XIX по XX в., и какие направления в морфологии они развивали?

3. Что характерно для современного периода развития гистологии?

Глава 4. УЧЕНИЕ О КЛЕТКЕ (ОСНОВЫ ОБЩЕЙ ЦИТОЛОГИИ). ЦИТОЛОГИЯ.

Основой строения эукариотических организмов является наименьшая единица живого - клетка *(cellula).*

Клетка - это ограниченная активной мембраной, упорядоченная структурированная система биополимеров (нуклеиновые кислоты, белки, полисахариды, липиды) и их макромолекулярных комплексов, образующих ядро и цитоплазму, осуществляющих поддержание и воспроизведение всей системы в целом.

Кроме клеток, в организме находятся их производные: симпласт, синцитий, межклеточное вещество (см. главу 5).

Содержимое клетки отделено от внешней среды *плазматической мембраной (плазмолеммой).* Все эукариотические клетки состоят из двух основных компонентов: *ядра* и *цитоплазмы.* В ядре различают *хроматин (хромосомы), ядрышки, ядерную оболочку, нуклеоплазму (кариоплазму)* и *ядерный белковый остов (матрикс).* Цитоплазма неоднородна по своему составу и строению и включает *гиалоплазму (или основную плазму),* в которой находятся *органеллы;* каждая из них выполняет обязательную функцию. Часть органелл имеет *мембранное строение: эндоплазматическая сеть, комплекс Тольджи, лизосомы, пероксисомы* и *митохондрии. Немембранные органеллы* цитоплазмы представлены*рибосомами, клеточным центром, ресничками, жгутиками* и компонентами *цитоскелета.* Кроме того, в гиалоплазме могут встретиться и иные необязательные структуры, или *включения* (жировые капли, пигментные гранулы и др.). Такое разделение клетки на отдельные компоненты не означает их структурной и функциональной обособленности. Все эти компоненты выполняют отдельные внутриклеточные функции, необходимые для существования клетки как целого, как элементарной единицы живого. Изучением общих черт строения и функционирования клеток занимается наука цитология, или, как ее теперь называют,

биология клетки. Она исследует отдельные клеточные структуры, их участие в общеклеточных физиологических процессах, пути регуляции этих процессов, воспроизведение клеток и их органелл, приспособление клеток к условиям среды, реакции на действие различных факторов. Изучение цитологии имеет большое значение для медицины, так как практически все болезни человека являются результатом различных клеточных поражений или нарушений функций клеток в составе тканей различных органов.

4.1. КЛЕТОЧНАЯ ТЕОРИЯ

Клеточная теория - это обобщенное представление о строении клеток как единиц живого, об их воспроизведении и роли в формировании многоклеточных организмов.

Появлению и формулированию отдельных положений клеточной теории предшествовал довольно длительный (более 300 лет) период накопления знаний о строении различных одноклеточных и многоклеточных организмов, растений и позвоночных животных. Все это легло в основу сформулированной Т. Шванном (1838) клеточной теории строения организмов (см. главу 3). Большую роль в развитии клеточной теории сыграли работы немецкого патолога Р. Вирхова.

В книге «Целлюлярная патология как учение, основанное на физиологической и патологической гистологии» (1855-1859) он обосновал фундаментальное положение о преемственности клеточного развития. Р. Вирхов, в противоположность Т. Шванну и М. Шлейдену, отстаивал взгляд на образование новых клеток не из «цитобластемы» - бесструктурной живой субстанции, а путем деления предсуществующих клеток *(omnis cellula e cellula).*

Создание клеточной теории и ее дальнейшее развитие стало важнейшим событием в биологии, одним из решающих доказательств единства происхождения всей живой природы. Клеточная теория оказала значительное влияние на развитие биологии и медицины, послужила главным фундаментом для становления таких дисциплин, как эмбриология, гистология. Принятие принципа клеточного строения организма оказало огромное влияние на физиологию, переведя ее на изучение реально функционирующих единиц - клеток. Она дала основы для научного понимания жизни, для понимания индивидуального развития и возникновения патологических изменений организмов.

Клеточная теория сохраняет свое значение до настоящего времени. Основные положения клеточной теории изложены ниже.



Р. Вирхов (1821-1902)

1. *Клетка - наименьшая единица живого.* Согласно одному из современных определений, живые организмы представляют собой открытые (т. е. обменивающиеся с окружающей средой веществами и энергией), саморегулирующиеся и самовоспроизводящиеся системы, важнейшими функционирующими компонентами которых являются белки и нуклеиновые кислоты. Все проявления жизни связаны с белками. Белки - функционирующие молекулы, обладающие сложной организацией и строгой функциональной специфичностью, которая определяется нуклеиновыми кислотами, несущими в себе информацию о строении тех или других белков. Живому свойствен ряд совокупных признаков: генетическая индивидуальность, способность к воспроизведению (репродукции), использование и трансформация энергии, метаболизм, реактивность и раздражимость, адаптивная изменчивость. Такую совокупность этих признаков впервые можно обнаружить только на клеточном уровне. Именно клетка как таковая является наименьшей единицей, обладающей всеми свойствами, отвечающими определению «живое».

2. *Сходство клеток разных организмов по строению.* Клетки могут иметь разнообразную внешнюю форму: шаровидную (лейкоциты), многогранную (клетки железистого эпителия), звездчатую и разветвленно-отростчатую (нервные и костные

клетки), веретеновидную (гладкие мышечные клетки, фибробласты), столбчатую (кишечный эпителиоцит), уплощенную (эндо-телиоцит, мезотелиоцит) и др. Однако при изучении клеток тканей различных растений или животных обращает на себя внимание существование общего плана их организации (рис. 4.1). Такое сходство в строении клеток определяется общеклеточными функциями, связанными с поддержанием самой живой системы (синтез нуклеиновых кислот и белков, биоэнергетика клетки и др.). Одновременно это сходство указывает на общность происхождения всех эукариотических организмов.

Различие клеток в многоклеточном организме, обусловленное специализацией их функций, связано с развитием органелл специального значения. Так, если рассматривать мышечную клетку, то в ней, кроме общеклеточных структур (мембранные системы, рибосомы и др.), встречаются в большом количестве фибриллярные компоненты - миофиламенты и миофибриллы, обеспечивающие движение, сокращение. В нервной клетке, кроме общеклеточных компонентов, можно увидеть большое количество микротрубочек и промежуточных филаментов в клеточных отростках. Вся совокупность этих отличительных черт нервной клетки связана с ее специализацией - генерацией и передачей нервного импульса (подробно эти вопросы рассматриваются в разделе «Учение о тканях»).

3. *Размножение клеток путем деления исходной клетки.* Размножение прокариотических и эукариотических клеток происходит только путем деления исходной клетки, которому предшествует воспроизведение ее генетического материала (репликация ДНК). У эукариотических клеток единственно полноценным способом деления является*митоз,* или непрямое деление. При этом по двум дочерним клеткам распределяется равное количество хромосом, которые до этого удвоились в числе.

Митоз наблюдается у всех эукариотических (растительных и животных) клеток. Современная наука отвергает иные пути образования клеток и увеличения их числа в норме.

4. Клетки имеют одинаковый объем генетической информации. Это положение основано на том, что все клетки произошли от зиготы - одноклеточного зародыша. Однако морфологически и функционально клетки разных тканей значительно отличаются друг от друга. Несмотря на то, что потомки одноклеточного зародыша должны обладать одинаковыми генетическими потенциями, по мере развития зародыша его клетки все больше и больше отличаются друг от друга как по свойствам, так и по строению. Это связано с тем, что в разных клетках развивающегося организма одинаковая по объему генетическая информация реализуется не полностью (вследствие их детерминации и дифференциальной активности генов).

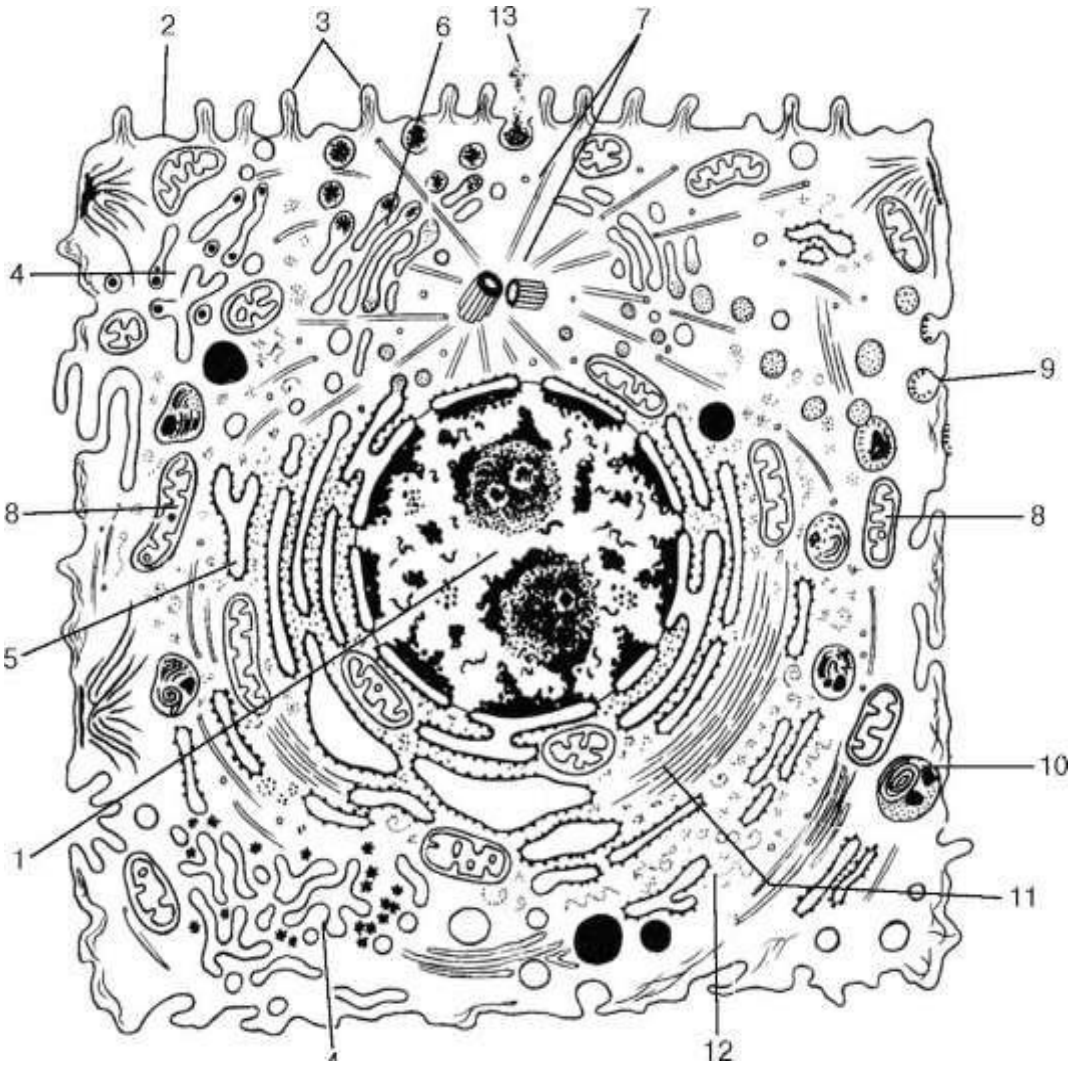

Рис. 4.1. Ультрамикроскопическое строение клетки животных организмов (схема): 1 - ядро; 2 - плазмолемма; 3 - микроворсинки; 4 - агранулярная эндоплазма-тическая сеть; 5 - гранулярная эндоплазматическая сеть; 6 - комплекс Гольджи; 7 - центриоль и микротрубочки клеточного центра; 8 - митохондрии; 9 - цито-плазматические пузырьки; 10 - лизосомы; 11 - микрофиламенты; 12 - рибосомы; 13 - выделение гранул секрета

Индивидуальное развитие от одной клетки до многоклеточного зрелого организма - результат последовательного, избирательного включения работы разных генов в различных клетках. Это приводит к появлению клеток со специфическими для них структурами и особыми функциями, к процессу, называемому*дифференцировкой.* Дифференцировка обусловлена активностью разных генов в разных клетках, проявляемой по мере развития многоклеточного организма. Другими словами, сходство в строении клеток как данного организма, так и разных организмов определяется сходством общеклеточных функций, направленных на поддержание жизни самих клеток и их размножение. Разнообразие же в строении клеток - это результат их функциональной специализации, дифференцировки в процессе развития.

5. *Клетки как части целостного организма.* Каждое проявление деятельности целого организма, будь то реакция на раздражение или движение, иммунные реакции и многое другое, осуществляется специализированными клетками различных тканей. Однако, хотя клетка и является единицей функционирования в многоклеточном организме, деятельность ее не обособлена от других клеток и от межклеточного вещества. Специализированные клетки объединяются в системы тканей и органов, подчиненные и связанные межклеточными, тканевыми, гуморальными и нервными формами регуляции.

Вот почему мы говорим об организме как о целом, а о клетках - как об элементарных единицах живого, специализированных на выполнении строго определенных функций, осуществляющих их в комплексе со всеми элементами, входящими в состав сложно организованной системы многоклеточного организма.

4.2. СТРУКТУРНЫЕ КОМПОНЕНТЫ КЛЕТКИ

4.2.1. Цитоплазма

Цитоплазма *(cytoplasma),* часть клетки, отделенная от окружающей среды плазмолеммой, включает гиалоплазму и находящиеся в ней обязательные клеточные компоненты - органеллы, а также различные непостоянные структуры - включения.

Гиалоплазма

Гиалоплазма (от греч. *hyalinos* - прозрачный), или матрикс цитоплазмы, представляет собой очень важную часть клетки, ее истинную внутреннюю среду.

В электронном микроскопе матрикс цитоплазмы имеет вид гомогенного или тонкозернистого вещества с низкой электронной плотностью. Гиалоплазма - студнеобразная коллоидная система. Эта система способна переходить из золеобразного (жидкого) состояния в гелеобразное и обратно.

В организованной, упорядоченной многокомпонентной системе гиалоплаз-мы отдельные зоны могут менять свое агрегатное состояние в зависимости от условий или от функциональной задачи; в бесструктурной на взгляд гиа-лоплазме могут возникать и распадаться различные фибриллярные, нитчатые комплексы белковых молекул. В состав гиалоплазмы входят главным образом различные глобулярные белки. Они составляют 20-25 % общего содержания белков в эукариотической клетке. К важнейшим ферментам гиалоплазмы относятся ферменты метаболизма сахаров, азотистых оснований, аминокислот, липидов и других важных соединений. В гиалоплаз-ме располагаются ферменты активации аминокислот при синтезе белков, транспортные (трансферные) рибонуклеиновые кислоты (тРНК). В гиало-плазме при участии рибосом и полирибосом (полисом) происходит синтез белков, необходимых для собственно клеточных нужд, для поддержания и обеспечения жизни данной клетки. Осмотические и буферные свойства клетки в значительной степени определяются составом и структурой гиало-плазмы. Важнейшая роль гиалоплазмы заключается в том, что эта полужидкая среда объединяет все клеточные структуры и обеспечивает химическое взаимодействие их друг с другом. Через гиалоплазму осуществляется большая часть внутриклеточных транспортных процессов: перенос аминокислот, жирных кислот, нуклеотидов, сахаров. В ней идет постоянный поток ионов к плазматической мембране и от нее к митохондриям, к ядру и вакуолям. В гиалоплазме происходит анаэробный синтез аденозинтрифосфата (АТФ) - гликолиз. Она является основным вместилищем и зоной перемещения массы молекул АТФ. В гиалоплазме происходит отложение запасных продуктов: гликогена, жировых капель, некоторых пигментов.

4.2.2. Органеллы

Органеллы - постоянно присутствующие и обязательные для всех клеток микроструктуры, выполняющие жизненно важные функции.

Классификация органелл. Различают мембранные и немембранные органеллы. Мембранные органеллы представлены цитоплазматической сетью (эндо-плазматическим ретикулумом), комплексом Гольджи (аппаратом Гольджи), митохондриями, лизосомами, пероксисомами. К немембранным органеллам относят рибосомы (полирибосомы), клеточный центр и элементы цитоскелета (микротрубочки, микрофиламенты и промежуточные филаменты).

Мембранные органеллы

Структурно-химическая характеристика мембран клеток

К клеточным мембранам относятся *плазмолемма, ядерная оболочка, мембраны митохондрий, эндоплазматической сети, комплекса Гольджи, лизосом и пероксисом.* Общей чертой всех мембран клетки является то, что они представляют собой тонкие (6-10 нм) пласты липопротеидной природы (липиды в комплексе с белками) (рис. 4.2).

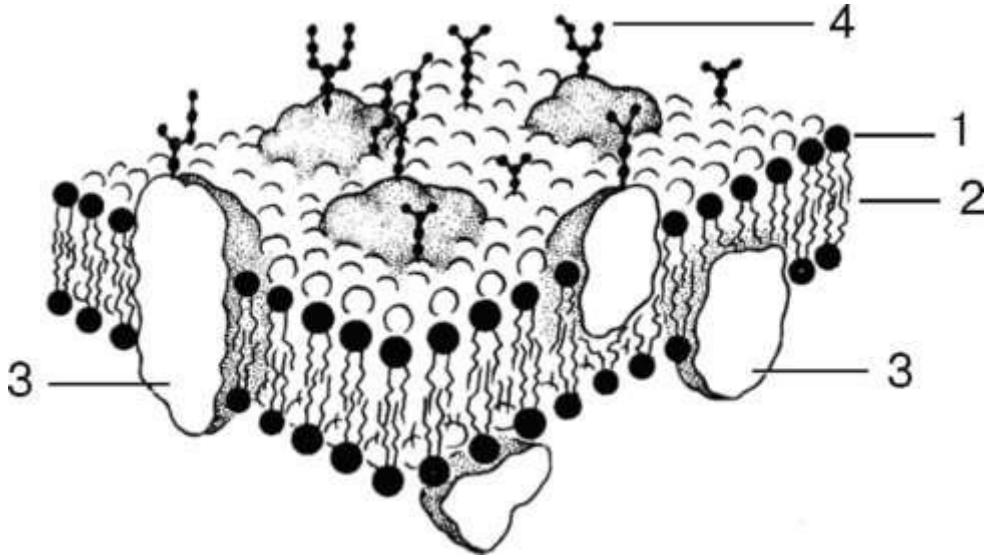

Рис. 4.2. Строение клеточной мембраны (схема);

1 - липиды; 2 - гидрофобная зона би-слоя липидных молекул; 3 - интегральные белки мембраны; 4 - полисахариды гликокаликса

Основными химическими компонентами клеточных мембран являются липиды (40 %) и белки (60 %); кроме того, во многих мембранах обнаружены углеводы (5-10 %).

К *липидам* относится большая группа органических веществ, обладающих плохой растворимостью в воде (гидрофобность) и хорошей растворимостью в органических растворителях и жирах (липофиль-ность). Состав липидов в разных мембранах неодинаков. Например, плазматическая мембрана в отличие от мембран эндоплазматической сети и митохондрий обогащена холестерином. Характерными представителями липидов, встречающихся в клеточных мембранах, являются фосфолипиды (глицерофосфатиды), сфингомиелины и из стероидных липидов - холестерин.

Особенностью липидов является разделение их молекул на две функционально различные части: гидрофобные неполярные, не несущие зарядов («хвосты»), состоящие из жирных кислот, и гидрофильные, заряженные полярные «головки». Это определяет способность липидов самопроизвольно образовывать двухслойные (билипидные) мембранные структуры толщиной 5-7 нм.

Мембраны различаются и набором белковых молекул. Многие мембранные *белки* состоят из двух частей - участков, богатых полярными (несущими заряд) аминокислотами, и участков, обогащенных неполярными аминокислотами: глицином, аланином, валином, лейцином. Такие белки в липидных слоях мембран располагаются так, что их неполярные участки погружены в «жирную» часть мембраны, где находятся гидрофобные участки липидов. Полярная (гидрофильная) же часть этих белков взаимодействует с головками липидов и обращена в сторону водной фазы. Эти белки пронизывают мембрану, их называют интегральными белками мембран. Кроме интегральных белков, существуют белки, частично встроенные в мембрану, - полуинтегральные и примембранные, не встроенные в билипидный слой. По

биологической роли белки мембран можно разделить на белки-ферменты, белки-переносчики, рецепторные и структурные белки.

Углеводы мембран входят в их состав не в свободном состоянии, они связаны с молекулами липидов или белков. Такие вещества называются соответственно гликолипидами и гликопротеидами. Как бы ни было велико различие между мембранами по количеству и составу их липидов, белков и углеводов, мембраны обладают рядом общих свойств, определяемых их основной структурой. Все мембраны являются барьерными структурами, резко ограничивающими свободную диффузию веществ между цитоплазмой и средой, с одной стороны, и между матриксом и содержимым мембранных органелл - с другой.

Особенность же специфических функциональных нагрузок каждой мембраны определяется свойствами и особенностями белковых компонентов, большая часть которых представляет собой ферменты или ферментные системы. Важную роль в функционировании мембран играют гликолипиды и гликопротеиды надмембранного слоя.

Плазматическая мембрана. Барьерно-рецепторная и транспортная системы клетки

Плазматическая мембрана, или плазмолемма *(membrana cellularis),* среди различных клеточных мембран занимает особое место. Это поверхностная периферическая структура, не только ограничивающая клетку снаружи, но и обеспечивающая ее непосредственную связь с внеклеточной средой, а следовательно, и со всеми веществами и стимулами, воздействующими на клетку.

Химический состав плазматической мембраны. Основу плазмолеммы составляет липопротеиновый комплекс. Она имеет толщину около 10 нм и, таким образом, является самой толстой из клеточных мембран.

Снаружи от плазмолеммы располагается надмембранный слой - *глико-каликс (glycocalyx).* Толщина этого слоя около 3-4 нм, он обнаружен практически у всех животных клеток, но степень его выраженности различна. Гликокаликс представляет собой ассоциированный с плазмолеммой гли-копротеиновый комплекс, в состав которого входят различные углеводы. Углеводы образуют длинные, ветвящиеся цепочки полисахаридов, связанные с белками и липидами, входящими в состав плазмолеммы (см. рис. 4.2). При использовании специальных методов выявления полисахаридов (краситель рутениевый красный) показано, что они образуют структуру, подобную «чехлу» поверх плазматической мембраны.

В гликокаликсе могут располагаться белки, не связанные с билипидным слоем. Как правило, это белки-ферменты, участвующие во внеклеточном расщеплении различных веществ, таких как углеводы, белки, жиры и др.

Функции плазматической мембраны - это разграничение цитоплазмы с внешней средой, рецепции и транспорта различных веществ как внутрь клетки, так и из нее.

Рецепторные функции связаны с локализацией на плазмолемме специальных структур, участвующих в специфическом «узнавании» химических и физических факторов. Клеточная поверхность обладает большим набором компонентов - рецепторов, определяющих возможность специфических реакций с различными агентами. Рецепторами на поверхности клетки могут служить гликопротеиды и гликолипиды мембран (см. рис. 4.2). Считается, что такие чувствительные к отдельным веществам участки могут быть разбросаны по всей поверхности клетки или собраны в небольшие зоны. Существуют рецепторы биологически активных веществ - гормонов, медиаторов, специфических антигенов разных клеток или белков и др.

С плазмолеммой связана локализация специфических рецепторов, отвечающих за такие важные процессы, как взаимное распознавание клеток и развитие иммунитета. Так,

в составе плазмолеммы всех клеток находится молекула гистосовместимости I класса (гликопротеин), которая состоит из: а) интегрального трансмембранного белка, часть которого находится в цитоплазме, другая - пронизывает плазмолемму, и последняя, наиболее длинная часть молекулы, находится в гликокаликсе; б) периферического мембранного белка с малой молекулярной массой; в) короткой молекулы белка, которая нековалентно связывается с петлями внеклеточной части интегрального трансмембранного белка. Именно последняя часть молекулы (пептид из 9 аминокислот) является фрагментом нормального белка клетки данной особи. Он и распознается как «свой» клетками иммунной системы человека. В случае мутации на месте белка гистосовместимости появляется белок с иной структурой молекулы (например, кодируемый вирусом), и в ответ на это возникает иммунная реакция со стороны организма, направленная на уничтожение данной клетки. Этот механизм сохраняет генетическую индивидуальность клеток, следовательно, и организма.

В плазмолемме светочувствительных клеток животных расположена специальная система фоторецепторных белков (родопсин), с помощью которых световой сигнал превращается в химический, что, в свою очередь, приводит к генерации электрического импульса.

Выполняя *транспортную функцию,* плазмолемма обеспечивает пассивный перенос ряда веществ, например воды, ряда ионов и некоторых низкомолекулярных соединений. Другие вещества проникают через мембрану путем активного переноса против градиента концентрации с затратой энергии за счет расщепления АТФ. Так транспортируются многие органические молекулы (сахара, аминокислоты и др.). Эти процессы могут быть сопряжены с транспортом ионов, в них участвуют белки-переносчики.

Крупные молекулы биополимеров практически не проникают сквозь плазмолемму. В ряде случаев макромолекулы и даже их агрегаты, а часто и крупные частицы попадают внутрь клетки в результате процесса эндо-цитоза (рис. 4.3). *Эндоцитоз* формально разделяют на *фагоцитоз* (захват и

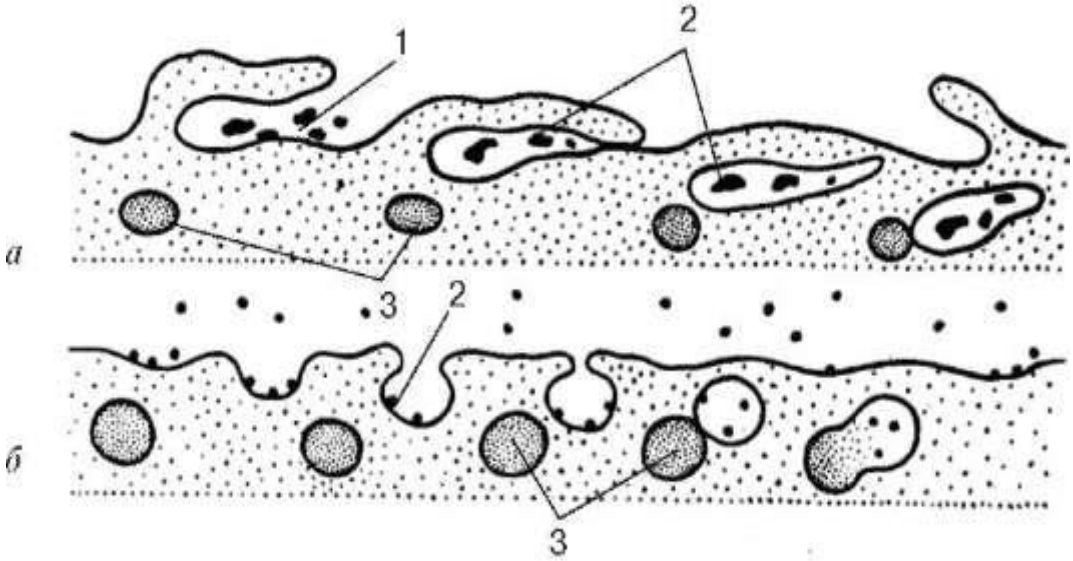

Рис. 4.3. Эндоцитоз. Разные типы образования пиноцитозных пузырьков (а, б):

1 - сорбция частиц на поверхности плазматической мембраны; 2 – погружение частиц в цитоплазму; 3 - первичные лизосомы поглощение клеткой крупных частиц, например, бактерий или фрагментов других клеток) и *пиноцитоз* (захват отдельных молекул и макромолекуляр-ных соединений).

Пиноцитоз начинается с сорбции на поверхности плазмолеммы поглощаемых веществ. Связывание их с плазмолеммой определяется наличием на ее поверхности

рецепторных молекул. После сорбции веществ на поверхности плазмолемма начинает образовывать сначала небольшие впячивания внутрь клетки. Затем такие локальные впячивания отшнуровываются от плазмолеммы и в виде пузырьков свободно располагаются под ней.

В дальнейшем эндоцитозные пузырьки, или *эндосомы,* могут сливаться друг с другом, расти, и в их внутренней полости, кроме поглощенных веществ, начинают обнаруживаться гидролитические ферменты (гидролазы), поступающие сюда из *лизосом* (см. ниже). Эти ферменты расщепляют биополимеры до мономеров, которые в результате активного транспорта через мембрану пузырька переходят в гиалоплазму. Таким образом, поглощенные молекулы внутри мембранных вакуолей, образовавшихся из элементов плазмолеммы, подвергаются внутриклеточному пищеварению.

При фагоцитозе клетка, например макрофаг, после того, как к ее плазмо-лемме прикрепляется бактерия, формирует длинные цитоплазматические отростки, которые охватывают бактерию, и макрофаг постепенно поглощает бактерию с образованием фагосомы.

Плазмолемма принимает участие в выведении веществ из клетки *(экзоци-тоз). В* этом случае внутриклеточные продукты (белки, мукополисахариды, липопротеиды и др.), заключенные в вакуоли или пузырьки и отграниченные от гиалоплазмы мембраной, подходят к плазмолемме. В местах контактов плазмолемма и мембрана вакуоли сливаются, и содержимое вакуоли поступает в окружающую среду.

Процесс эндоцитоза и экзоцитоза осуществляется при участии связанной с плазмолеммой системы фибриллярных компонентов цитоплазмы, таких как микротрубочки и сократимые микрофиламенты. Последние, соединяясь с определенными участками плазмолеммы, могут, изменяя свою длину, втягивать мембрану внутрь клетки, что приводит к отделению от плазмолеммы эндоцитозных вакуолей. Часто, непосредственно примыкая к плазмолемме, микрофиламенты образуют сплошной кортикальный слой.

Плазмолемма многих клеток животных может образовывать выросты. У ряда клеток такие выросты включают в свой состав специальные компоненты цитоплазмы (микротрубочки, фибриллы), что приводит к развитию органелл движения - *ресничек, жгутиков* и др.

Наиболее часто встречаются на поверхности многих животных клеток *микроворсинки.* Это выросты цитоплазмы, ограниченные плазмолеммой, имеющие форму цилиндра с закругленной вершиной. Микроворсинки характерны для клеток эпителия, но обнаруживаются и у клеток других тканей. Диаметр микроворсинок около 100 нм. Число и длина их различны у разных типов клеток. Возрастание числа микроворсинок приводит к резкому увеличению площади клеточной поверхности. Это особенно важно для клеток, участвующих во всасывании. Так, в кишечном эпителии на 1 мм^2 поверхности насчитывается до 2?10^8 микроворсинок.

Межклеточные соединения

Плазмолемма принимает активное участие в образовании специальных структур - межклеточных *контактов,* или*соединений (junc-tiones intercellulares),* обеспечивающих межклеточные взаимодействия. Различают несколько типов таких структур (рис. 4.4).

Общим для этих клеток является то, что на их поверхности располагаются специальные углеводные части интегральных белков, глико-протеидов, которые специфически взаимодействуют и соединяются с соответствующими белками на поверхности соседних клеток.

Межклеточные соединения делятся на простые и сложные.

Простое межклеточное соединение (*junctio intercellularis simplex)* - сближение плазмолемм соседних клеток на расстояние 15-20 нм (рис. 4.5). При этом происходит взаимодействие слоев гликокалик-са соседних клеток. С помощью белков-рецепторов, входящих в состав гликокаликса, происходит распознавание клеток, возникших из общего зачатка, и объединение их в пласты. Например, Е-кадгерины участвуют в образовании контактов только между эпителиальными клетками, обеспечивая их соединение практически по всей поверхности контактирующих клеток.

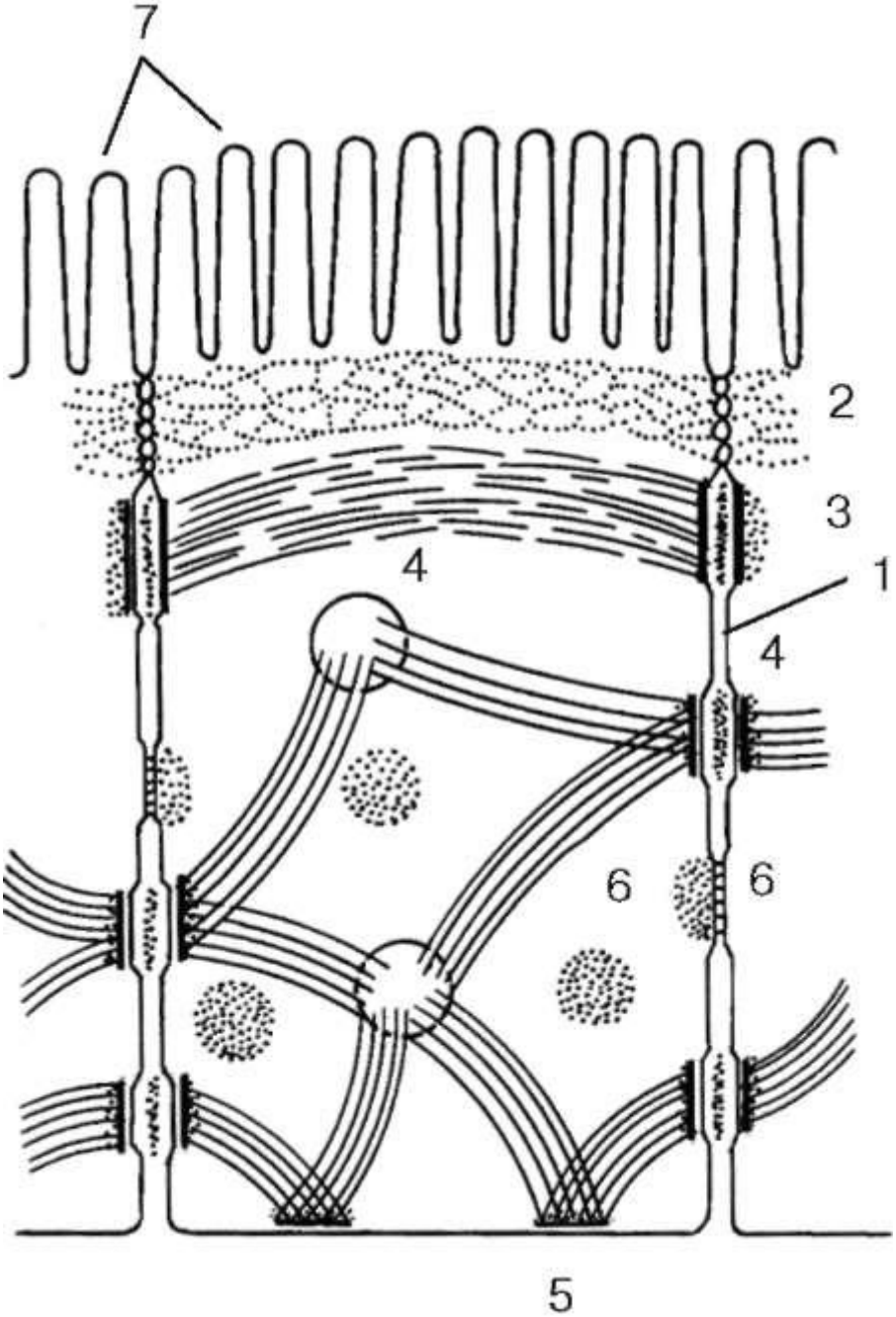

Рис. 4.4. Расположение различных межклеточных соединений в клетках кишечного эпителия (схема):

1 - простое соединение; 2 - плотное соединение (замыкающая зона); 3 - адгезивный поясок (поясок слипания); 4 - десмосома (пятно сцепления); 5 - полудес-мосома; 6 - щелевое (коммуникационное) соединение; 7 - микроворсинки

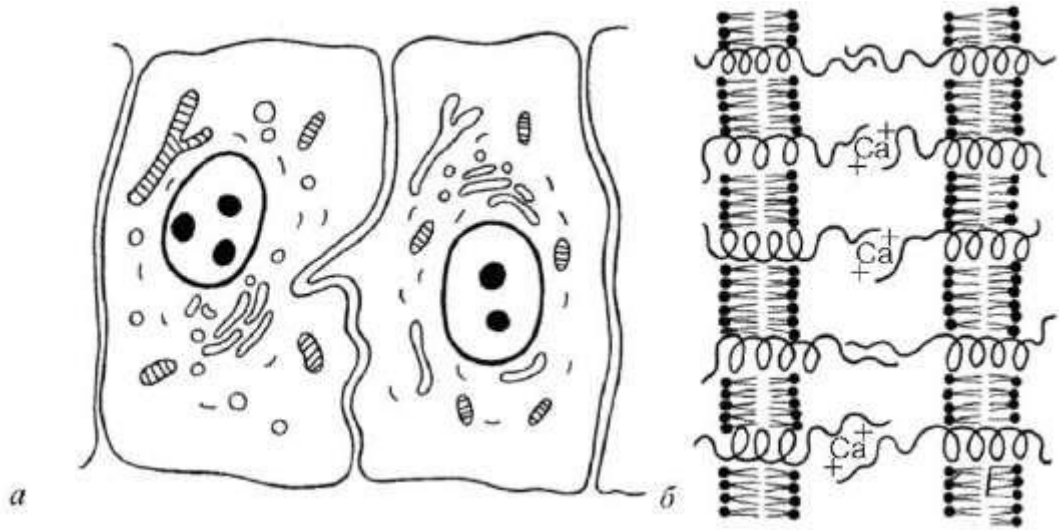

Рис. 4.5. Простое межклеточное соединение (схема):

а - простое соединение двух эпителиальных клеток; *б* - связывание интегральными гликопротеидами (интегринами и кадгеринами) плазматических мембран соседних клеток

Сложные межклеточные соединения представляют собой небольшие парные специализированные участки плазматических мембран двух соседних клеток. Они подразделяются на замыкающие (изолирующие), сцепляющие (заякоривающие) и коммуникационные (объединяющие) соединения.

К замыкающим относится *плотное соединение* (замыкающая зона - *zonu-la occuludens).* В этом соединении принимают участие специальные интегральные белки, расположенные на поверхности соседних клеток, образующие подобие ячеистой сети (рис. 4.6).

Эта ячеистая сеть окружает в виде пояска весь периметр клетки, соединяясь с такой же сетью на поверхности соседних клеток. Данная область непроницаема для макромолекул и ионов, и, следовательно, она замыкает, отграничивает межклеточные щели (и вместе с ними собственно внутреннюю среду организма) от внешней среды. Этот тип соединений характерен для клеток однослойных эпителиев и эндотелия некоторых сосудов.

К сцепляющим, или заякоривающим, соединениям относятся *адгезивный поясок* (поясок слипания) и *десмосома.*Общим для этой группы соединений является то, что к участкам плазматических мембран со стороны цитоплазмы подходят фибриллярные элементы цитоскелета (актиновые филаменты, промежуточные филаменты и спектрин) и связываются с мембранами в области соединения соседних клеток.

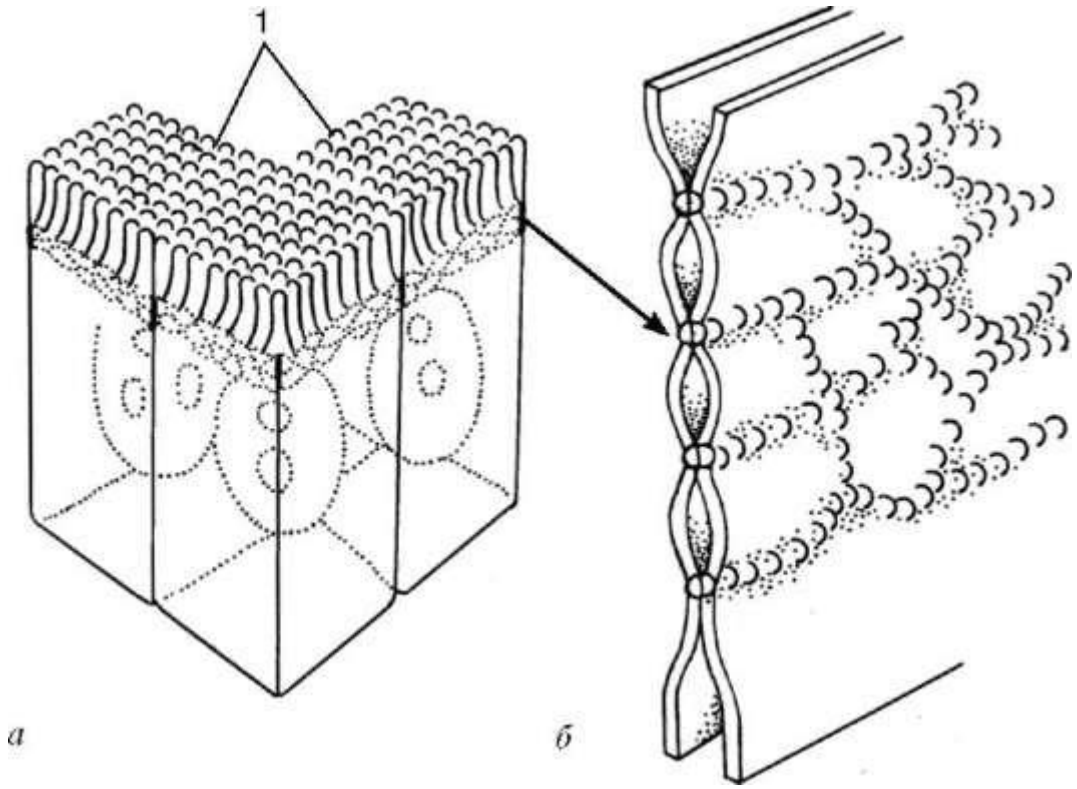

Рис. 4.6. Плотное соединение (замыкающая зона):

а - расположение плотного соединения (вставочная пластинка) на клетках кишечного эпителия; *б* - трехмерная схема участка плотного соединения. 1 - микроворсинки

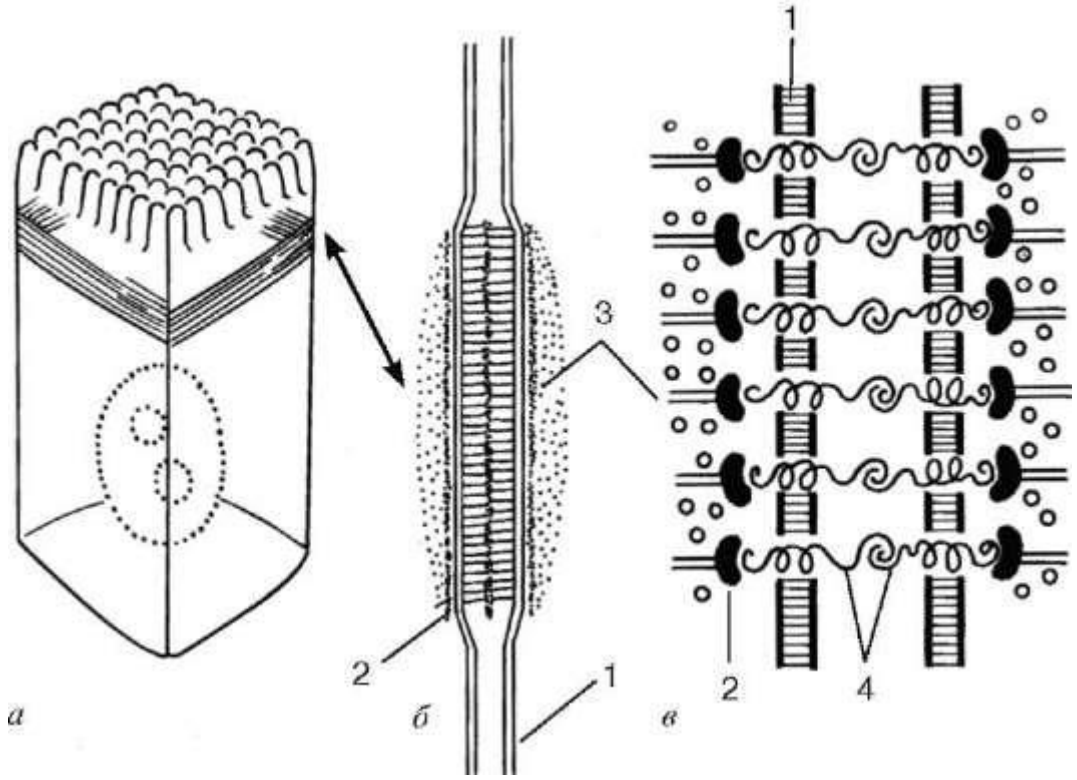

Рис. 4.7. Адгезивный поясок (поясок слипания):

а - расположение его в клетке; *б* - вид на срезе; *в* - схема молекулярной организации. 1 - плазмолемма; 2 - слой белков сцепления; 3 - актиновые микрофиламенты; 4 - связующие гликопротеиды

Адгезивный поясок, или *поясок слипания (zonula adherens),* - парное образование в виде лент, каждая из которых опоясывает апикальные части соседних клеток и обеспечивает в этой области их прилипание друг к другу (рис. 4.7). Здесь клетки связаны друг с другом интегральными гликопротеи-дами, к которым со стороны цитоплазмы и той и другой клетки примыкает слой примембранных белков, включающих характерный белок винкулин. К этому слою подходит и связывается с ним пучок актиновых микрофила-ментов. Взаимодействие актиновых микрофиламентов с актинсвязывающи-ми белками во многих соседствующих клетках может привести к изменению рельефа всего эпителиального пласта.

К сцепляющим соединениям может быть отнесен *фокальный контакт,* характерный для фибробластов. В этом случае клетка соединяется не с соседней клеткой, а с элементами внеклеточного субстрата. В образовании фокального контакта также принимают участие актиновые микрофила-менты. К сцепляющим межклеточным соединениям относятся и *десмосомы* (рис. 4.8).

Десмосома, или *пятно слипания (macula adherens).* Это парные структуры, представляющие собой небольшую площадку или пятно диаметром около 0,5 мкм. Со стороны цитоплазмы к плазматической мембране прилежит слой белков, в состав которого входят десмоплакины. В этот слой со стороны цитоплазмы внедряются пучки промежуточных филаментов. С внешней стороны плазмолеммы соседних клеток в области десмосом соединяются

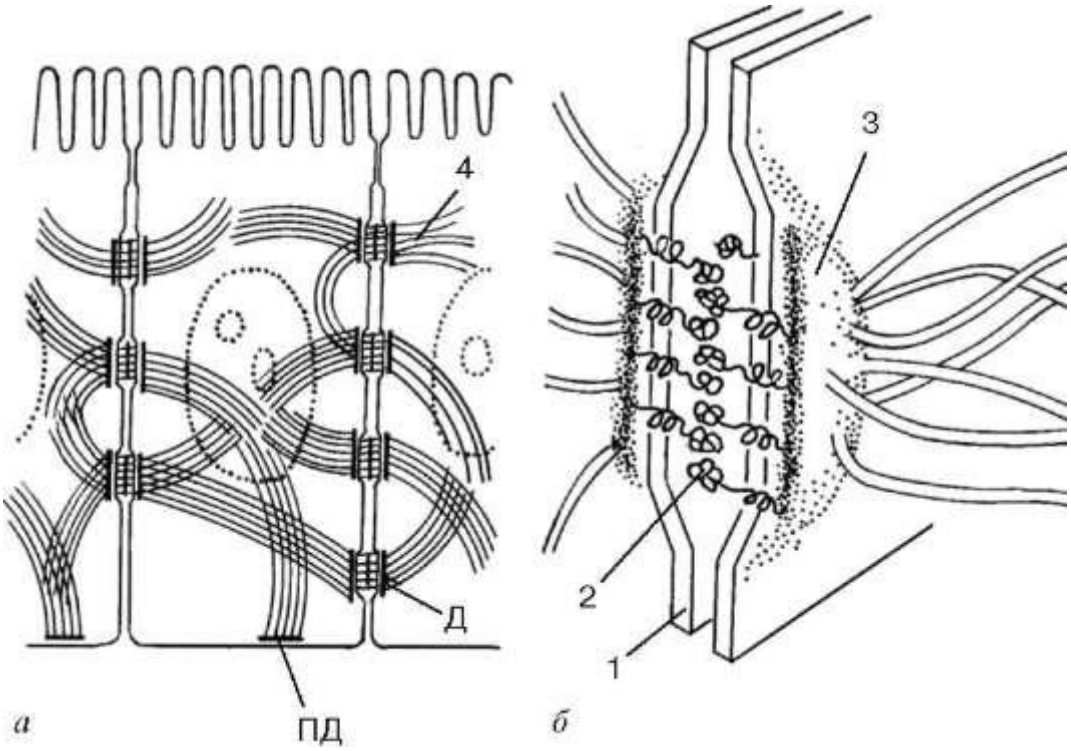

Рис. 4.8. Десмосома:

а - расположение в клетке; *б* - схема ультраструктуры. 1 - плазмолемма; 2 - десмоглеиновый слой; 3 - слой десмоплакина; 4 - промежуточные филаменты. Д - десмосома; ПД – полудесмосома с помощью трансмембранных белков - десмоглеинов. Например, каждая клетка эпидермиса кожи может иметь до нескольких сотен десмосом.

Функциональная роль десмосом заключается главным образом в механической связи между клетками. Десмосомы связывают друг с другом клетки в различных эпителиях, в сердечной и гладких мышцах. *Полудесмосомы* связывают эпителиальные клетки с базальной мембраной.

Коммуникационные соединения в клетках животных представлены *щелевыми соединениями и синапсами* (рис. 4.9).

Щелевое соединение, или *нексус (nexus),* представляет собой область протяженностью 0,5-3 мкм, где плазмолеммы разделены промежутком в 2-3 нм (см. рис. 4.9). Со стороны цитоплазмы никаких специальных примембран-ных структур в данной области не обнаруживается, но в структуре плазмо-лемм соседних клеток друг против друга располагаются специальные белковые комплексы (коннексоны), которые образуют каналы из одной клетки в другую. Этот тип соединения встречается во всех группах тканей.

Функциональная роль щелевого соединения заключается в переносе ионов и мелких молекул (молекулярная масса $2?10^3$) от клетки к клетке. Так, в сердечной мышце возбуждение, в основе которого лежит процесс изменения ионной проницаемости, передается от клетки к клетке через нексусы.

Синаптические соединения, или синапсы (synapsis). Этот тип соединений характерен для нервной ткани и встречается в специализированных участках контакта как между двумя нейронами, так и между нейроном и каким-либо иным элементом, входящим в состав рецептора или эффектора (например, нервно-мышечные, нервно-эпителиальные синапсы).

Синапсы - участки контактов двух клеток, специализированных для односторонней передачи возбуждения или торможения от одного элемента к другому (см. главу 10).

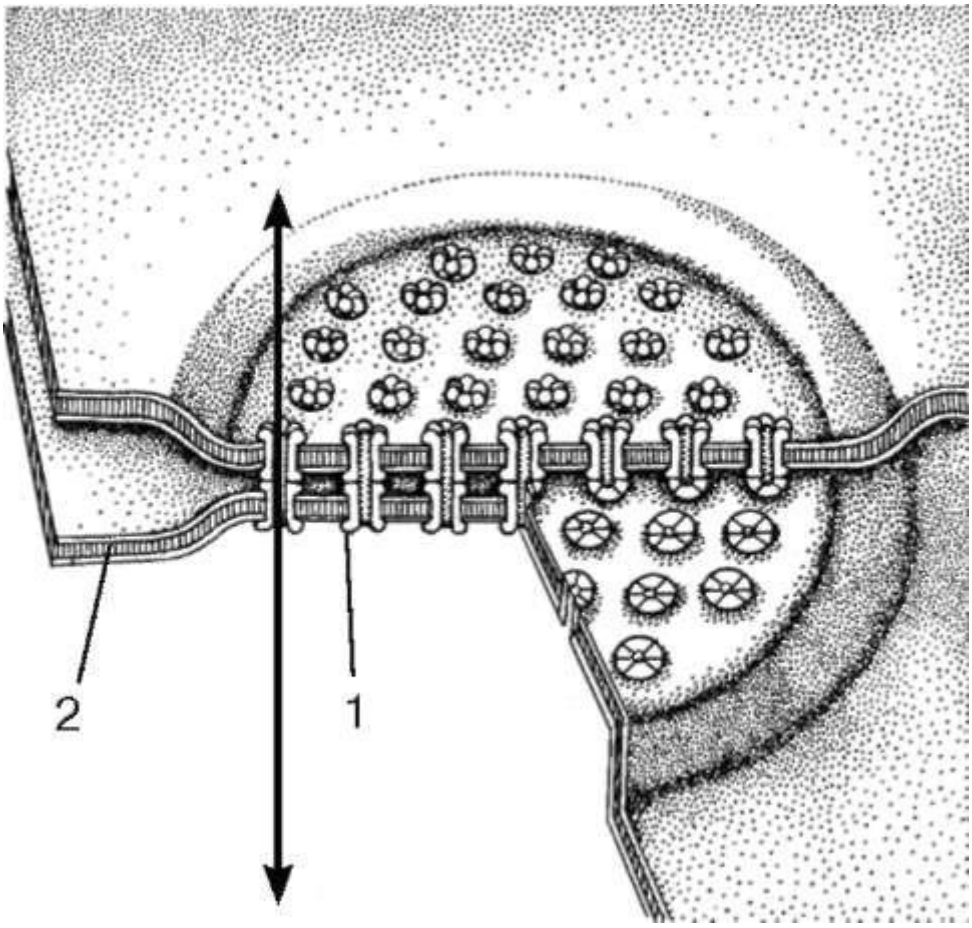

Рис. 4.9. Щелевое (коммуникационное) соединение:

1 - коннексон; 2 - плазмолемма

Вакуолярная система

Эндоплазматическая сеть

Эндоплазматическая сеть (эндо-плазматический ретикулум) была открыта К. Р. Портером в 1945 г. Этот компонент вакуолярной системы клетки представляет собой совокупность вакуолей, плоских мембранных мешков или трубчатых образований, создающих трехмерную мембранную сеть. В состав сети входят *гранулярные и агранулярные* участки, которые могут чередоваться.

Гранулярная эндоплазматическая сеть (reticulum endoplasmicum granulosum) на ультратонких срезах представлена замкнутыми мембранами, которые на сечениях образуют уплощенные мешки, цистерны, трубочки.

Диаметр цистерн значительно варьирует и в зависимости от функциональной активности клетки колеблется от 20 нм до несколько микрометров. Отличительной чертой мембран гранулярной эндоплазматической сети является то, что они со стороны гиалоплазмы покрыты многочисленными рибосомами (рис. 4.10).

Гранулярная эндоплазматическая сеть имеет разное строение. Для малоспециализированных клеток или для клеток с низкой метаболической активностью характерно наличие редких и разрозненных цистерн. Если возникают локальные скопления гранулярной эндоплазматической сети, то это свидетельствует об активном синтезе секреторных белков. Так, в клетках печени и некоторых нервных клетках гранулярная эндоплазматическая сеть собрана в отдельные зоны. В клетках поджелудочной железы гранулярная эндоплазмати-ческая сеть в виде плотно упакованных друг около друга мембранных цистерн занимает базальную и околоядерную зоны клетки. Рибосомы, связанные с мембранами эндоплазматической сети, участвуют в синтезе белков, выводимых из данной клетки («экспортируемые» белки). Кроме того, гранулярная эндоплазматическая сеть принимает участие в синтезе белков - ферментов, необходимых для организации внутриклеточного метаболизма, а также используемых для внутриклеточного пищеварения.

Белки, накапливающиеся в полостях эндоплазматической сети, могут, минуя гиалоплазму, транспортироваться в вакуоли комплекса Гольджи, где они модифицируются и входят в состав либо лизосом, либо секреторных гранул, содержимое которых остается изолированным от гиалоплазмы мембраной. Внутри канальцев или вакуолей гранулярной эндоплазматической

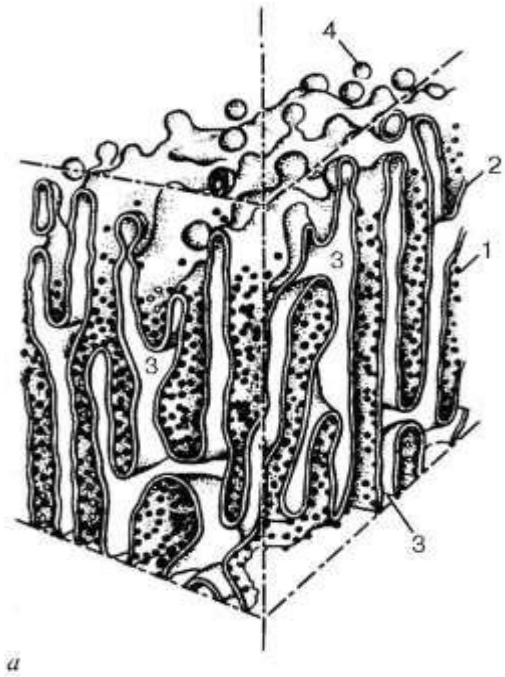

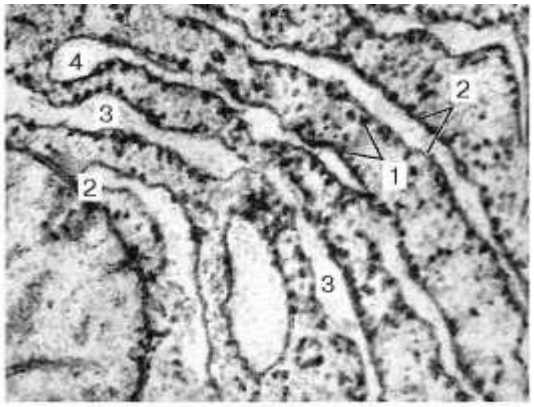

Рис. 4.10. Строение гранулярной эндоплазматической сети: *а* - схема; *б* - электронная микрофотография участка среза эпителиальной клетки печени. 1 - рибосомы; 2 - пластинки; 3 - внутренние полости цистерн; 4 - отщепляющиеся мембранные пузырьки, лишенные рибосом сети происходит модификация белков, например, связывание их с сахарами (первичное глюкозилирование).

В гранулярной эндоплазматической сети на ее рибосомах происходит синтез мембранных интегральных белков, которые встраиваются в толщу мембраны. Здесь же со стороны гиалоплазмы идет синтез липидов и их встраивание в мембрану. В результате этих двух процессов наращиваются сами мембраны эндоплазматической сети и другие компоненты вакуоляр-ной системы клетки.

Итак, роль гранулярной эндоплазматической сети заключается в синтезе на ее рибосомах экспортируемых белков, в их изоляции от содержимого гиалоплазмы внутри мембранных полостей, в транспорте этих белков в другие участки клетки, в химической модификации таких белков и в их локальной конденсации, а также в синтезе структурных компонентов клеточных мембран.

Агранулярная (гладкая) эндоплазматическая сеть (reticulum endoplasmaticum nongranulosum) также представлена мембранами, образующими мелкие вакуоли, трубки, канальцы, которые могут ветвиться, сливаться друг с другом. В отличие от гранулярной эндоплазматической сети на мембранах гладкой эндоплазматической сети нет рибосом. Диаметр вакуолей и канальцев гладкой эндоплазматической сети обычно около 50-100 нм. Гладкая эндоплаз-матическая сеть возникает и развивается на основе гранулярной эндоплаз-матической сети. В отдельных участках гранулярной эндоплазматической сети образуются новые липопротеидные мембранные участки, лишенные рибосом. Эти участки могут разрастаться, отщепляться от гранулярных мембран и функционировать как самостоятельная вакуолярная система.

Деятельность гладкой эндоплазматической сети связана с метаболизмом липидов и некоторых внутриклеточных полисахаридов. Гладкая эндоплазматическая сеть участвует в заключительных этапах синтеза липидов. Она сильно развита в клетках, секретирующих стероиды, например, в эндокринных клетках коркового вещества надпочечников, в эпителиальных клетках извитых семенных канальцев.

Тесная топографическая связь гладкой эндоплазматической сети с отложениями гликогена (запасной внутриклеточный полисахарид животных) в гиалоплазме различных клеток (клетки печени, мышечные волокна) указывает на ее возможное участие в метаболизме углеводов.

В поперечнополосатых мышечных волокнах гладкая эндоплазматиче-ская сеть способна депонировать ионы кальция, необходимые для функции мышечной ткани (см. главу 9).

Очень важна роль гладкой эндоплазматической сети в дезактивации различных вредных для организма веществ за счет их окисления с помощью ряда специальных ферментов. Особенно четко она проявляется в клетках печени. Так, при некоторых отравлениях в клетках печени появляются ацидофильные зоны (не содержащие РНК), сплошь заполненные гладким эндо-плазматическим ретикулумом.

Комплекс Гольджи

Комплекс Гольджи (пластинчатый комплекс) был открыт в 1898 г. К. Гольджи. Автор, используя свойства связывания тяжелых металлов (осмия или серебра) с клеточными структурами, выявил в нервных клетках сетчатые образования, которые он назвал внутренним сетчатым аппаратом *(apparatus reticularis internus).* В дальнейшем его стали называть *аппаратом,* или *комплексом Гольджи (complexus Golgiensis).* Подобные структуры затем были описаны во всех клетках эукариот.

При рассмотрении в электронном микроскопе комплекс Гольджи представлен мембранными структурами, собранными вместе в небольших зонах (рис. 4.11).

Отдельная зона скопления этих мембран называется *диктиосомой (стопкой Гольджи).* Таких зон в клетке может быть несколько. В диктиосоме плотно друг к другу (на расстоянии 20-25 нм) расположены 5-10 плоских *цистерн,* между которыми находятся тонкие прослойки гиалоплазмы. Каждая цистерна имеет переменную толщину: в центре ее мембраны могут быть сближены (до 25 нм), а на периферии иметь расширения - ампулы, ширина которых непостоянна. Кроме плотно расположенных плоских цистерн, в зоне комплекса Гольджи наблюдается множество мелких пузырьков *(везикул),* которые встречаются главным образом в его периферических участках. Иногда они отшнуровываются от ампулярных расширений на краях плоских цистерн. В зоне диктиосомы различают проксимальную *(cis)* и дистальную *(trans)* поверхности. В секретирующих клетках обычно комплекс Гольджи поляризован: его проксимальная поверхность обращена к ядру, в то время как дистальная - к поверхности клетки.

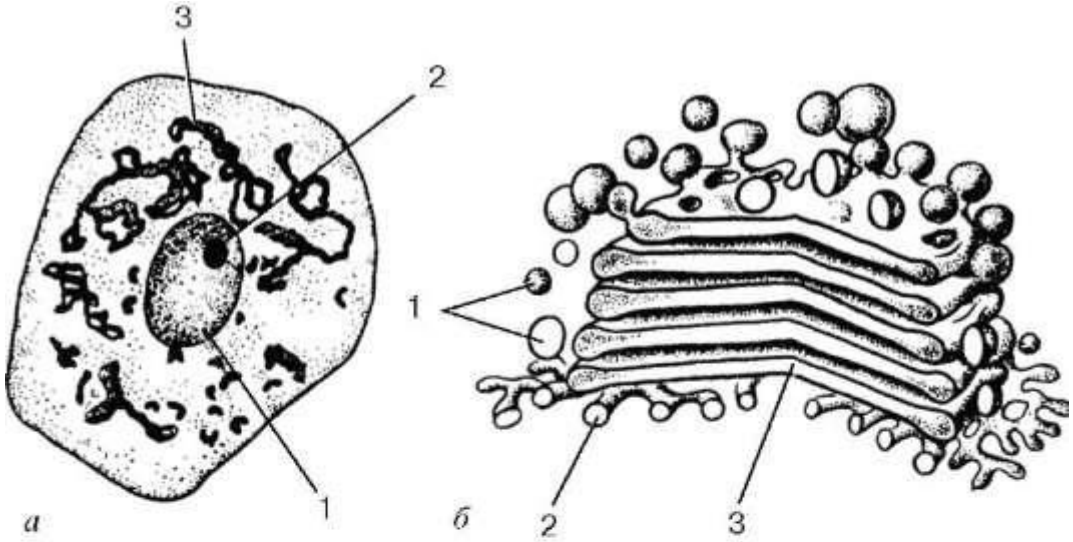

в

Рис. 4.11. Комплекс Гольджи:

а - нервная клетка спинного мозга, импрегнация серебром по методу Гольджи: 1 - ядро; 2 - ядрышко; 3 - комплекс Гольджи; *б* - схема ультрамикроскопического строения (трехмерная реконструкция); *в* - комплекс Гольджи на ультратонком срезе (печеночная клетка): 1 - пузырьки; 2 - трубочки; 3 - уплощенные мешочки (цистерны); 4 - фрагменты гранулярной эндоплазматической сети

В клетках отдельные диктиосомы могут быть связаны друг с другом системой везикул и цистерн, примыкающих к дистальной поверхности, так что образуется рыхлая трехмерная сеть, выявляемая в световом и электронном микроскопах («транс-сеть» комплекса Гольджи).

Комплекс Гольджи участвует в сегрегации и накоплении продуктов, синтезированных в эндоплазматической сети, в их химической перестройке, созревании; в его цистернах происходят синтез полисахаридов, их ком-плексирование с белками, что приводит к образованию пептидоглика-нов. С помощью комплекса Гольджи осуществляется процесс выведения готовых секретов за пределы секреторной клетки. Кроме того, комплекс

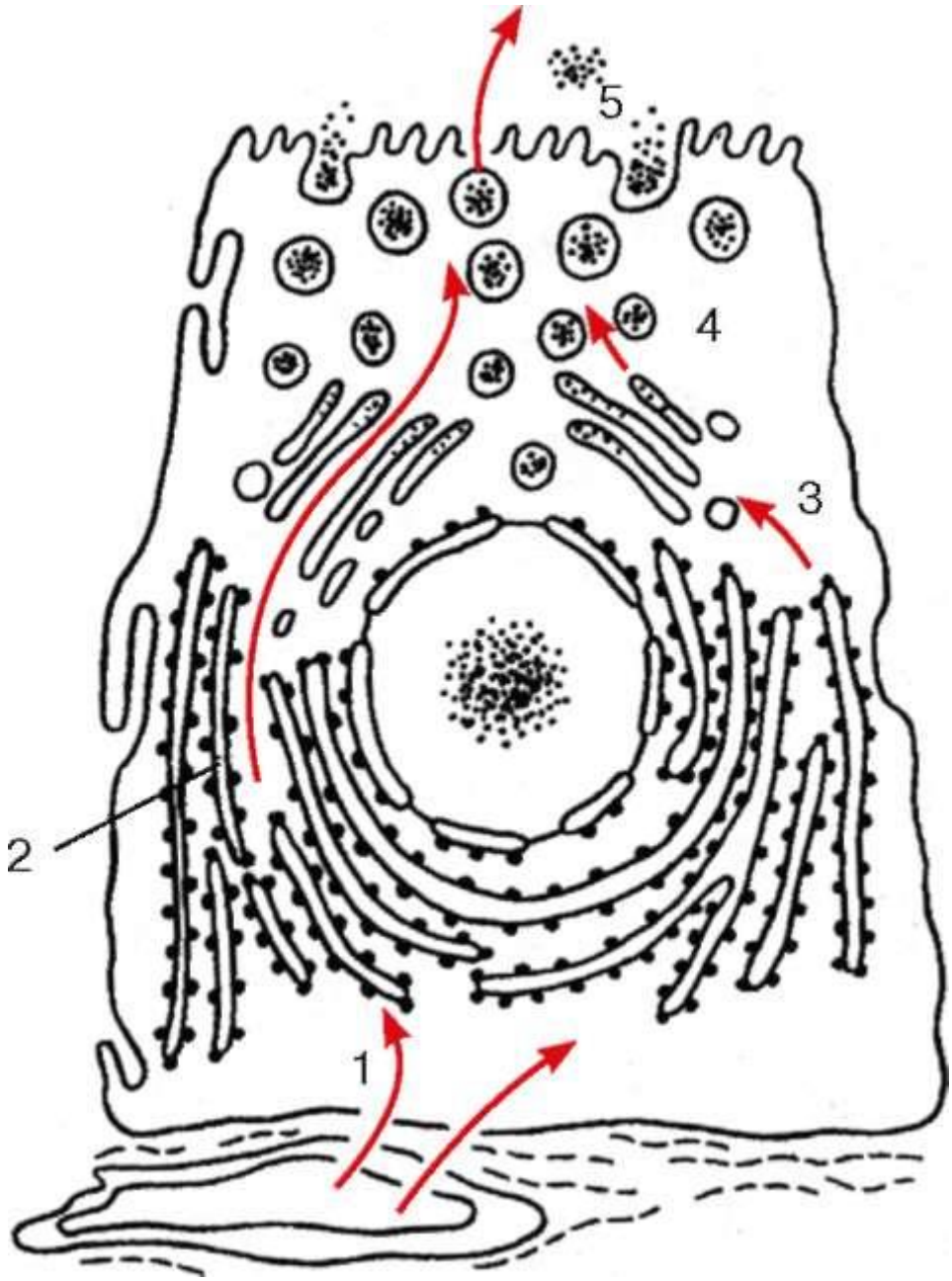

Рис. 4.12. Участие клеточных структур в белковой секреции (схема): 1 - поступление аминокислот из гемо-капилляра к рибосомам гранулярной эндоплазматической сети; 2 -

синтез и сегрегация белков; 3 - переход белков в вакуоли комплекса Гольджи; 4 - отщепление от комплекса Гольджи пузырьков с секреторными продуктами; 5 - выход секрета из клетки

Гольджи обеспечивает формирование лизосом. Мембраны комплекса образуются путем отщепления мелких вакуолей от гранулярного эндоплазматического ретикулума. Эти вакуоли поступают в проксимальный отдел комплекса Гольджи, где и сливаются с его мембранами. Следовательно, в комплекс Гольджи поступают новые порции мембран и продуктов, синтезированных в гранулярном эндоплазма-тическом ретикулуме. В мембранных цистернах комплекса Гольджи происходят вторичные изменения в структуре белков, синтезированных в гранулярном эндоплазматическом ретикулуме. Эти изменения (модификации) связаны с перестройкой олигосахаридных цепочек синтезированных гликопротеидов. Внутри полостей комплекса Гольджи с помощью различных ферментов (транс-глюкозидаз) по разному модифицируются лизосомные белки и белки секретов: происходят последовательная замена и наращивание олигосахаридных цепочек. Модифицирующиеся белки переходят от цистерны проксимальной цис-поверхности в цистерны дистальной поверхности путем эстафетного переноса мелких вакуолей, содержащих транспортируемый белок.

В цистернах дистальной *(trans)* поверхности происходит сортировка белков: на внутренних поверхностях мембран цистерн располагаются рецепторы, узнающие или секреторные белки, или белки, входящие в состав лизосом (гидролазы). В результате от цистерн дистальной поверхности дик-тиосом отщепляются два типа мелких вакуолей: а) содержащие гидролазы - лизосомы (первичные); б) секреторные белки.

Секреторная функция комплекса Гольджи заключается в том, что синтезированный на рибосомах белок, накапливающийся внутри цистерн эндо-плазматической сети, транспортируется далее в вакуоли комплекса Гольджи (рис. 4.12).

Затем накопленный белок может конденсироваться, образуя секреторные белковые продукты (как это, например, наблюдается в поджелудочной, молочной и других железах). От ампулярных расширений цистерн комплекса Гольджи отщепляются пузырьки, содержащие эти белки. В дальнейшем они могут сливаться друг с другом и эндосомами и увеличиваться в размерах, образуя *секреторные гранулы.* После этого секреторные гранулы начинают двигаться к поверхности клетки, соприкасаются с плазмолеммой, с которой сливаются их собственные мембраны, и таким образом содержимое гранул оказывается за пределами клетки. Морфологически этот процесс называется экструзией (выбрасывание, экзоцитоз) и напоминает пиноцитоз только с обратной последовательностью стадий.

Нужно отметить, что с самого момента образования до выведения из клеток секретируемые продукты отделены мембраной от гиалоплазмы. Следовательно, мембраны комплекса Гольджи выполняют сегрегирующую роль при образовании клеточных секретов. В вакуолях комплекса Гольджи иногда происходят накопление ресинтезированных молекул липидов и образование сложных белков - липопротеидов, которые могут транспортироваться вакуолями за пределы клетки. Вакуоли комплекса Гольджи дают начало лизосомам.

Лизосомы

Лизосомы (lysosomae) - это разнообразный класс вакуолей размером 0,2- 0,4 мкм, ограниченных одиночной мембраной. Характерным признаком лизосом является наличие в них гидролитических ферментов - гидролаз (протеиназы, нуклеазы, фосфатазы, липазы и др.), расщепляющих различные биополимеры при кислом значении pH. Лизосомы были открыты в 1949 г. де Дювом.

Кроме собственно лизосом (первичных) различают аутофаголизосомы, или гетеролизосомы (вторичные лизосомы), и телолизосомы (остаточные тельца) (рис. 4.13).

Разнообразие морфологии лизосом объясняется тем, что эти частицы участвуют в процессах внутриклеточного переваривания, образуя сложные пищеварительные вакуоли как экзогенного (внеклеточного), так и эндогенного (внутриклеточного) происхождения.

Лизосомы (первичные) представляют собой мелкие мембранные пузырьки размером около 0,2-0,5 мкм, заполненные бесструктурным веществом, содержащим гидролазы, в том числе активную кислую фосфатазу, которая является маркерным ферментом для лизосом. Эти мелкие пузырьки практически очень трудно отличить от мелких везикул на периферии зоны комплекса Гольджи, которые также содержат кислую фосфатазу. Местом ее синтеза является гранулярная эндоплазматическая сеть. Затем этот фермент появляется в цистернах проксимальной поверхности диктиосомы, а затем в мелких везикулах по периферии диктиосомы и, наконец, в лизосомах. Таким образом, весь путь образования лизосом очень сходен с образованием секреторных (зимогенных) гранул в клетках поджелудочной железы, за исключением последнего этапа.

Гетерофаголизосомы (вторичные лизосомы), или внутриклеточные пищеварительные вакуоли, формируются при слиянии лизосом с фагоцитарными или пиноцитозными вакуолями. Если происходит слияние лизосомы

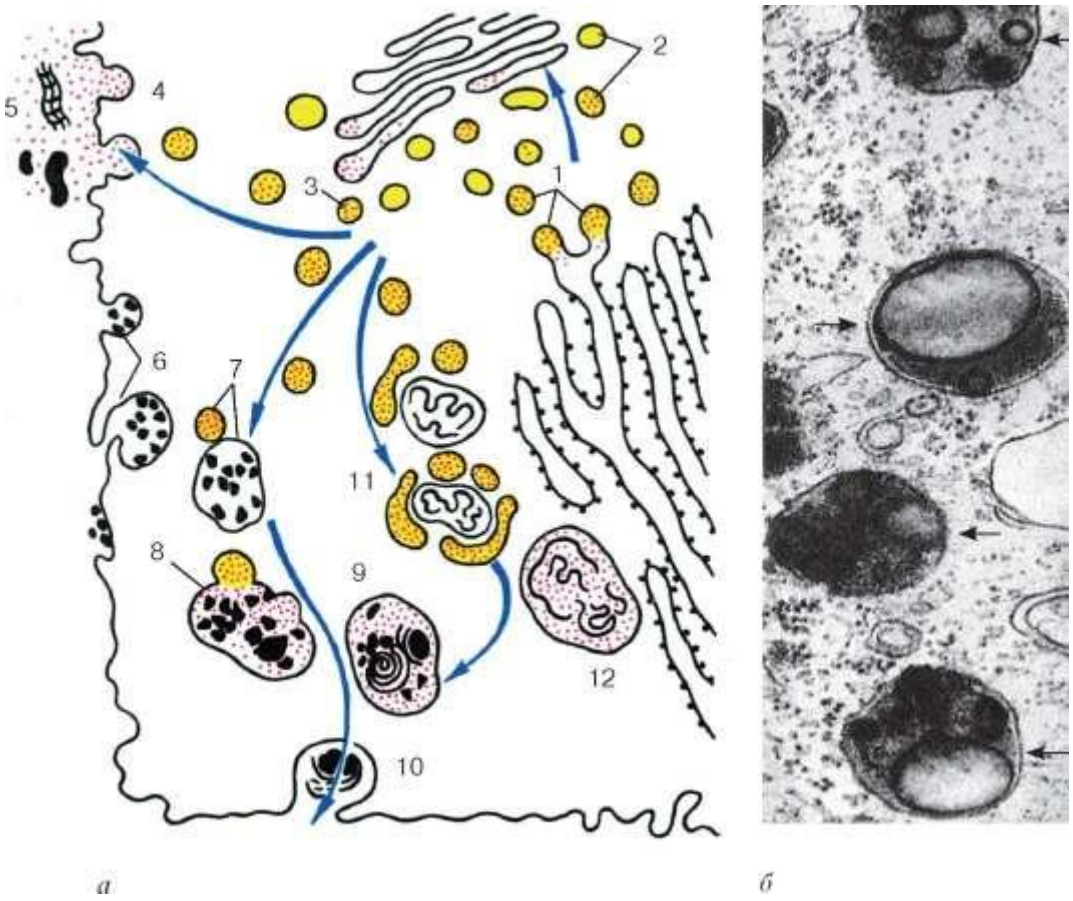

Рис. 4.13. Строение лизосом:

а - схема участия структур клетки в образовании лизосом и во внутриклеточном пищеварении: 1 - образование из гранулярной эндоплазматической сети мелких пузырьков, содержащих гидролитические ферменты; 2 - перенос ферментов в комплекс Гольджи; 3 - образование первичных лизосом; 4 - выделение и использование (5) гидролаз при внеклеточном расщеплении; 6 - эндоцитозные пузырьки; 7 - слияние первичных лизосом и эндоцитозных пузырьков; 8 - образование вторичных лизосом; 9 - телолизосомы; 10 - экскреция остаточных телец; 11 - слияние первичных лизосом с

разрушающимися структурами клетки; 12 - аутофаголизосома; *б* - электронная микрофотография среза гетерофаголизо-сом (обозначены стрелками) с измененными органеллами самой клетки, то такая структура называется *аутофаголизосома.* При этом ферменты лизосомы получают доступ к субстратам, которые они и начинают расщеплять. Вещества, попавшие в состав гетероили аутофаголизосом (вторичных лизосом), расщепляются гидролазами до мономеров, которые транспортируются через мембрану лизосо-мы в гиалоплазму, где они реутилизируются, т. е. включаются в различные обменные процессы.

Однако расщепление, переваривание макромолекул лизосомой может идти в ряде клеток не до конца. В этом случае в вакуолях лизосом накапливаются непереваренные продукты. Такая органелла носит название *тело-лизосома,* или *остаточное тельце (corpusculum residuale).* Остаточные тельца содержат меньше гидролитических ферментов, в них происходит уплотнение содержимого, его перестройка. Часто в остаточных тельцах наблюдается вторичная структуризация неперевариваемых липидов, которые образуют слоистые структуры. Там же откладываются пигментные вещества. Например, у человека при старении организма в клетках мозга, печени и в мышечных волокнах в телолизосомах происходит отложение *«пигмента старения» - липофусцина.*

При участии лизосом (аутофаголизосом) может происходить модификация продуктов, которые синтезированы самой клеткой. Так, с помощью лизосомальных ферментов в клетках щитовидной железы гидролизуется тиреоглобулин, что приводит к образованию тиреоидных гормонов, которые затем выводятся в кровеносное русло путем экзоцитоза.

В *аутофаголизосомах* обнаруживаются фрагменты или даже целые цито-плазматические структуры, например митохондрии, элементы эндоплаз-матической сети, рибосомы, гранулы гликогена и другие, что является доказательством их определяющей роли в процессах внутриклеточного пищеварения.

Функциональное значение аутофагоцитоза еще неясно. Есть предположение, что этот процесс связан с отбором и уничтожением измененных, поврежденных клеточных компонентов. В этом случае лизосомы играют роль внутриклеточных «чистильщиков», убирающих дефектные структуры. Интересно, что в нормальных условиях число аутофаголизосом увеличивается при метаболических стрессах, например при гормональной индукции активности клеток печени. Значительно возрастает число аутофаголизосом при различных повреждениях клеток, в этом случае аутофагоцитозу могут подвергаться целые зоны внутри клеток.

Увеличение числа аутофаголизосом в клетках при патологических процессах - обычное явление.

Пероксисомы

Пероксисомы (peroxysomae) в клетках тканей человека - это небольшие (размером 0,3-1,5 мкм) овальной формы тельца, ограниченные мембраной, содержащие гранулярный матрикс, в центре которого часто видны кри-сталлоподобные структуры, состоящие из фибрилл и трубок (сердцевина). Пероксисомы особенно характерны для клеток печени, почек. Во фракции пероксисом обнаруживаются ферменты окисления аминокислот, при работе которых образуется перекись водорода, а также выявляется фермент катала-за, разрушающий ее. Каталаза пероксисом играет важную защитную роль, так как H_2O_2 является токсичным веществом для клетки.

Таким образом, одномембранные органеллы клетки, составляющие вакуолярную систему, обеспечивают синтез и транспорт внутриклеточных биополимеров, продуктов секреции, выводимых из клетки, что сопровождается биосинтезом всех мембран этой системы. Лизосомы и пероксисомы участвуют в деградации экзогенных и эндогенных субстратов клетки.

Митохондрии

Митохондрии (mitochondrial) - энергетическая система клетки, органеллы синтеза АТФ. Их основная функция связана с окислением органических соединений и использованием освобождающейся при распаде этих соединений энергии для синтеза молекул АТФ. Исходя из этого, митохондрии часто называют энергетическими станциями клетки, или органеллами клеточного дыхания.

Термин «митохондрия» был введен Бенда в 1897 г. для обозначения зернистых и нитчатых структур в цитоплазме разных клеток. Митохондрии можно наблюдать в живых клетках, так как они обладают достаточно высокой плотностью. Форма и размеры митохондрий животных клеток разнообразны, но в среднем толщина их около 0,5 мкм, а длина - от 1 до 10 мкм. Подсчеты показывают, что количество их в клетках сильно варьирует - от единичных элементов до сотен. Так, в клетке печени они составляют более 20 % общего объема цитоплазмы и содержат около 30-35 % общего количества белка в клетке. Площадь поверхности всех митохондрий печеночной клетки в 4-5 раз больше поверхности ее плазматической мембраны.

Во многих случаях отдельные митохондрии могут иметь гигантские размеры и представлять собой разветвленную сеть - митохондриальный рети-кулум. Так, например, в скелетных мышцах митохондриальный ретикулум представлен множеством разветвленных и гигантских митохондриальных тяжей. Гигантские разветвленные митохондрии встречаются в клетках проксимальных отделов нефронов и др.

Обычно митохондрии скапливаются вблизи тех участков цитоплазмы, где возникает потребность в АТФ. Так, в сердечной мышце митохондрии находятся вблизи миофибрилл. В сперматозоидах митохондрии образуют спиральный футляр вокруг оси жгутика и т. п. Увеличение числа митохондрий в клетках происходит путем деления, или почкования, исходных митохондрий.

Митохондрии ограничены двумя мембранами толщиной около 7 нм (рис. 4.14).

Наружная митохондриальная мембрана (membrana mitochondrialis externa) отделяет их от гиалоплазмы. Обычно она имеет ровные контуры и замкнута, так что представляет собой мембранный мешок. Внешнюю мембрану от внутренней отделяет межмембранное пространство шириной около 10-20 нм. *Внутренняя митохондриальная мембрана (membrana mitochondrialis interna)* ограничивает собственно внутреннее содержимое митохондрии, ее*матрикс (matrix mitochondrialis).* Характерной чертой внутренних мембран митохондрий является их способность образовывать многочисленные выпячивания внутрь митохондрий. Такие выпячивания чаще всего имеют вид плоских гребней, или *крист.*

Матрикс митохондрий имеет тонкозернистое строение (см. рис. 4.14, *б),* в нем иногда выявляются тонкие нити (толщиной около 2-3 нм) и гранулы размером около 15-20 нм. Нити матрикса митохондрий представляют собой молекулы ДНК, а мелкие гранулы - митохондриальные рибосомы.

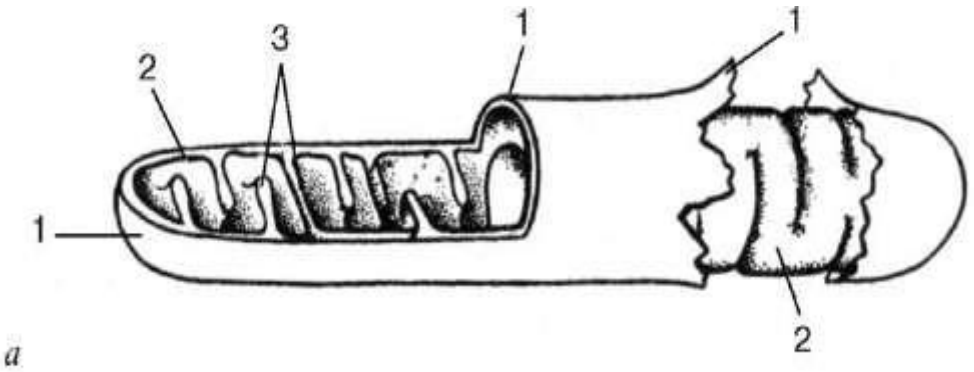

а

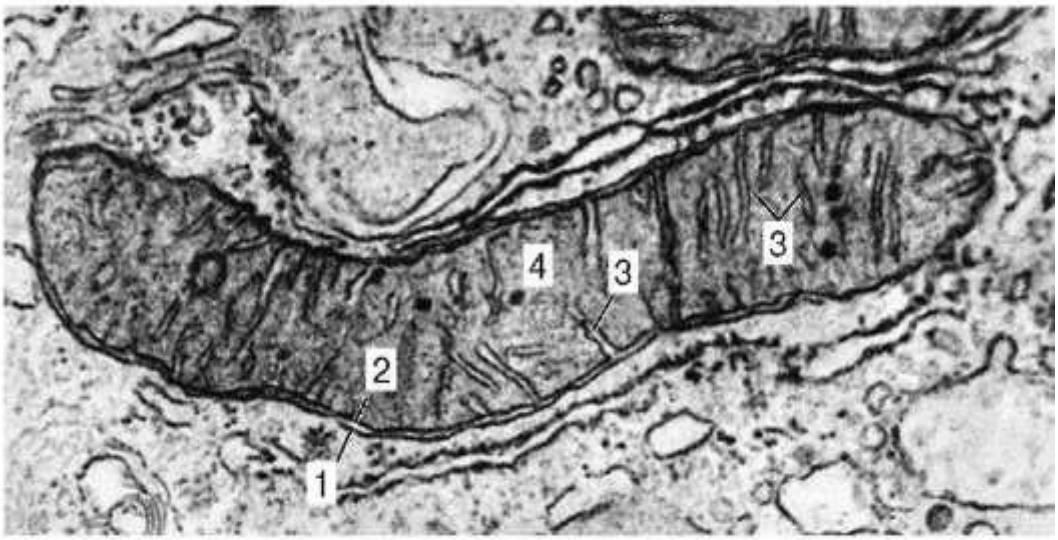

б

Рис. 4.14. Ультрамикроскопическое строение митохондрии:

а - схема; *б* - электронная микрофотография среза митохондрии печеночной клетки. 1 - наружная митохондриальная мембрана; 2 - внутренняя митохондриальная мембрана; 3 - кристы; 4 - митохондриальный матрикс

Основная функция митохондрий - синтез АТФ, происходящий в результате процессов окисления органических субстратов и фосфорилирования аденозиндифосфата (АДФ).

Начальные этапы этих сложных процессов совершаются в гиалоплазме. Здесь происходит первичное окисление субстратов (например, сахаров) до пировиноградной кислоты (пирувата) с одновременным синтезом небольшого количества АТФ. Эти процессы совершаются в отсутствие кислорода (анаэробное окисление, гликолиз). Все последующие этапы выработки энергии - аэробное окисление и синтез основной массы АТФ - осуществляются с потреблением кислорода и локализуются внутри митохондрий. При этом происходит дальнейшее окисление пирувата и других субстратов энергетического обмена с выделением CO_2 и переносом протонов на их акцепторы. Эти реакции осуществляются с помощью ряда ферментов так называемого цикла трикарбоновых кислот, которые локализованы в матриксе митохондрии.

В мембранах крист митохондрии располагаются системы дальнейшего переноса электронов и сопряженного с ним фосфорилирования АДФ (окислительное фосфорилирование). При этом происходит перенос электронов от одного белка-акцептора электронов к другому и, наконец, связывание их с кислородом, вследствие чего образуется вода. Одновременно с этим часть энергии, выделяемой при таком окислении в цепи переноса электронов, запасается в виде макроэргической связи при

фосфорилировании АДФ, что приводит к образованию большого числа молекул АТФ - основного внутриклеточного энергетического эквивалента. Именно на мембранах крист митохондрии происходит процесс окислительного фосфорилирования с помощью расположенных здесь белков цепи окисления и фермента фосфо-рилирования АДФ, АТФ-синтетазы.

Выявлено, что в матриксе митохондрии локализуется автономная система митохондриального белкового синтеза. Она представлена молекулами ДНК, свободными от гистонов, что сближает их с ДНК бактериальных клеток. На этих ДНК происходит синтез молекул РНК разных типов: информационных, трансферных (транспортных) и рибосомных. В матрик-се митохондрий наблюдается образование рибосом, отличных от рибосом цитоплазмы. Эти рибосомы участвуют в синтезе ряда митохондриальных белков, не кодируемых ядром. Однако такая система белкового синтеза не обеспечивает всех функций митохондрии, поэтому автономию митохондрий можно считать ограниченной, относительной. Малые размеры молекул митохондриальных ДНК не могут определить синтез всех белков митохондрий. Показано, что подавляющее большинство белков митохондрий находится под генетическим контролем клеточного ядра и синтезируется в цитоплазме. Митохондриальная ДНК кодирует лишь 13 митохондриальных белков, которые локализованы в мембранах и представляют собой структурные белки, ответственные за правильную интеграцию в митохондриальных мембранах отдельных функциональных белковых комплексов.

Митохондрии в клетках могут увеличиваться в размерах и числе. В последнем случае происходит деление перетяжкой или фрагментация исходных крупных митохондрий на более мелкие, которые в свою очередь могут расти и снова делиться. Митохондрии очень чувствительны к изменениям проницаемости мембран, что может приводить к их обратимому набуханию.

Немембранные органеллы

Рибосомы

Рибосомы (ribosomae) - элементарные аппараты синтеза белковых, полипептидных молекул - обнаруживаются во всех клетках (рис. 4.15). Рибосомы - это сложные рибону-клеопротеиды, в состав которых входят белки и молекулы рибосо-мальных РНК (рРНК) примерно в равных весовых отношениях. Размер функционирующей рибосомы эукариотических клеток 25х20х20 нм. Такая рибосома состоит из большой и малой субъединиц. Каждая из субъединиц построена из рибонуклеопро-теидного тяжа, где рРНК взаимодействует с разными белками и образует тело рибосомы.

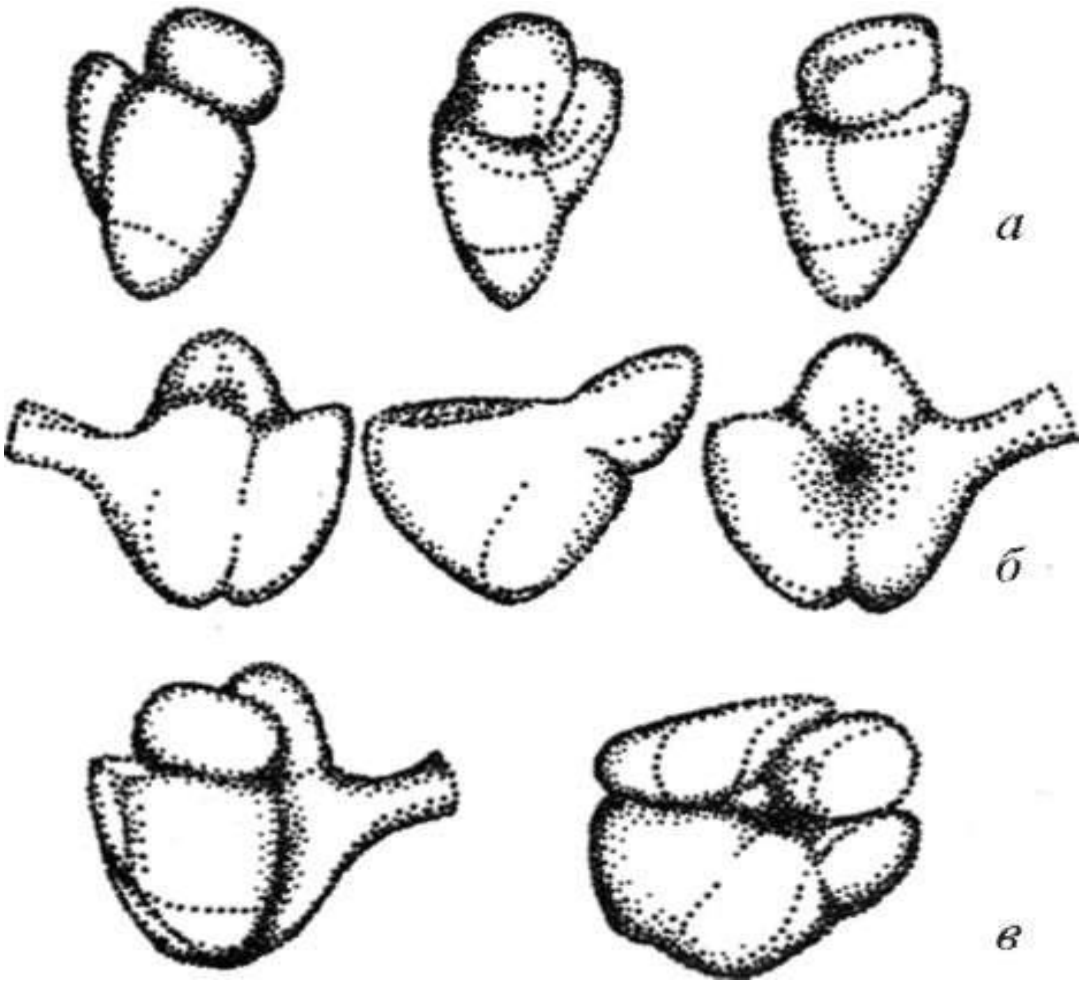

Рис. 4.15. Строение рибосом:

а - малая субъединица; *б* – большая субъединица; *в* - полная рибосома

Различают единичные рибосомы и комплексы рибосом (полисомы). Рибосомы могут располагаться свободно в гиалоплазме или быть связанными с мембранами эндоплазматической сети. В малоспециализированных и быстрорастущих клетках в основном обнаруживаются свободные рибосомы. В специализированных клетках рибосомы располагаются в составе гранулярной эндоплазматической сети. Синтетическая деятельность свободных рибосом направлена в основном на собственные нужды клетки. Связанные рибосомы обеспечивают синтез белков «на экспорт», т. е. на обеспечение нужд организма. Содержание РНК и соответственно степень белковых синтезов коррелируют с интенсивностью базофилии цитоплазмы, т. е. со способностью окрашиваться основными красителями.

Цитоскелет

Цитоскелет (cytoskeleton) - опорно-двигательная система клетки, включающая немембранные белковые нитчатые органеллы, выполняющие как каркасную, так и двигательную функции в клетке. Эти структуры являются динамическими образованиями, они могут быстро возникать в результате полимеризации их элементарных молекул и так же быстро разбираться, исчезать при деполимеризации. К этой системе относятся фибриллярные структуры и микротрубочки.

Фибриллярные структуры цитоплазмы. К фибриллярным компонентам цитоплазмы эукариотических клеток относятся *микрофиламенты (micro-filamenti)* толщиной 5-7 нм и так называемые *промежуточные филаменты (filamenti intermedii)* толщиной около 10 нм (рис. 4.16).

Микрофиламенты встречаются практически во всех типах клеток. Они располагаются в кортикальном слое цитоплазмы, непосредственно под плазмолеммой, пучками или слоями. Их можно видеть в псевдоподиях амеб или в движущихся отростках фибробластов, в микроворсинках кишечного эпителия. Микрофиламенты часто образуют пучки, направляющиеся в клеточные отростки.

С помощью иммунофлюоресцентных методов показано, что в состав микрофиламентов кортикального слоя и пучков входят белки: актин, миозин, тропомиозин, альфа-актинин. Следовательно, микрофиламенты не что иное, как внутриклеточный сократительный аппарат, обеспечивающий не только подвижность клеток при активном амебоидном их перемещении, но, вероятно, и большинство внутриклеточных движений, таких как токи цитоплазмы, движение вакуолей, митохондрий, деление клетки. Кроме того, актиновые микрофиламенты играют и каркасную роль. Соединяясь с рядом стабилизирующих белков, они могут образовывать временные или постоянные (как в микроворсинках кишечного эпителия) пучки или сети, играющие большую роль в структурировании цитоплазмы.

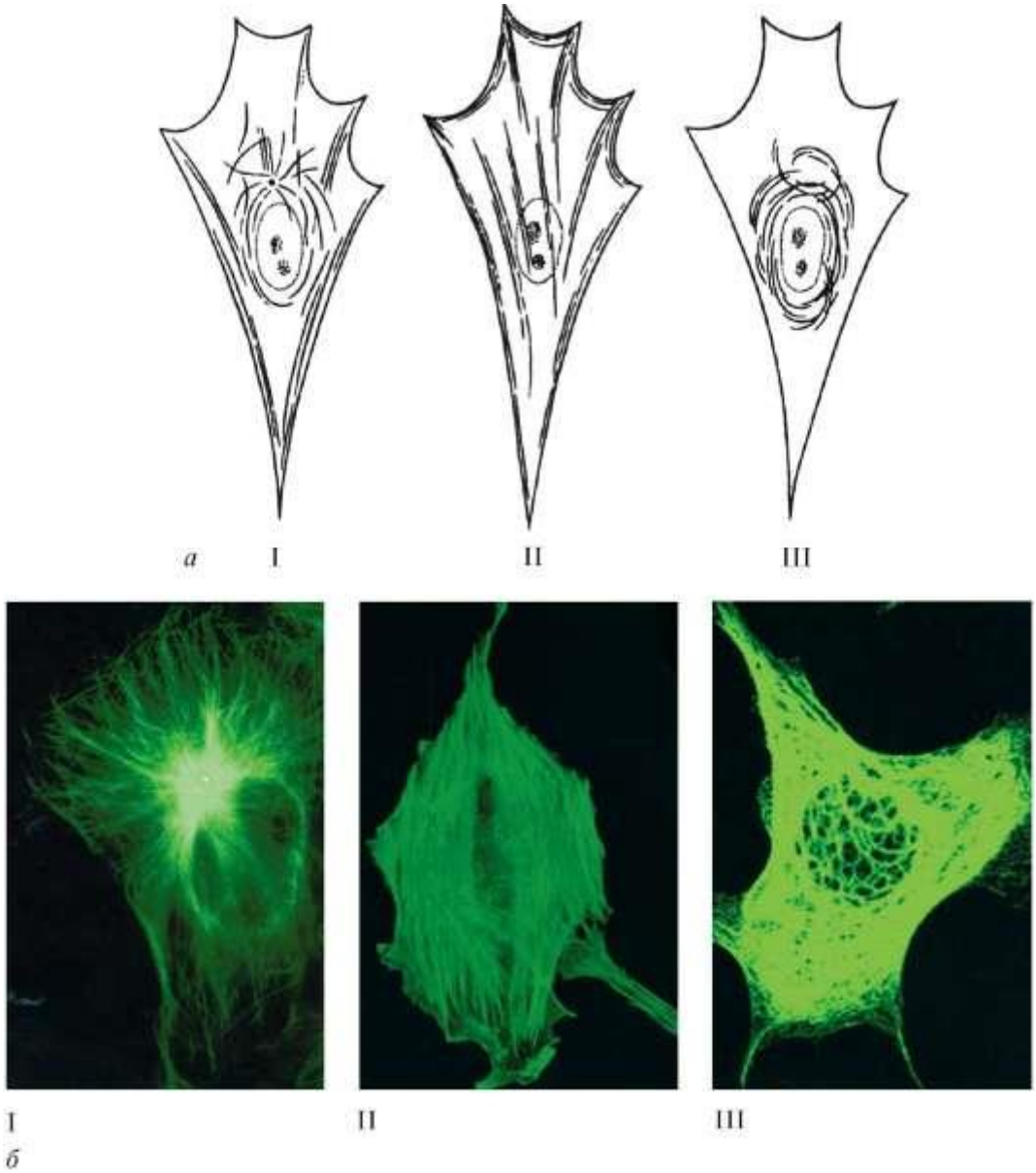

Рис. 4.16. Микрофиламенты и микротрубочки:

а - схема; *б* - микрофотографии (иммунофлюоресцентный анализ); бI - микротрубочки в культуре клеток фибробластов мыши (тубулин); бII - актиновые микрофиламенты в

культуре клеток; бIII - промежуточные филаменты в культуре клеток эмбриональной почки свиньи

Промежуточные филаменты. Это тонкие (10 нм) неветвящиеся, часто располагающиеся пучками нити. Характерно, что в клетках разных тканей их белковый состав различен. Например, в эпителии кожного типа в состав промежуточных филаментов входит кератин. Пучки кератиновых промежуточных филаментов в эпителиальных клетках образуют тонофиламен-ты, которые подходят к десмосомам. В состав промежуточных филаментов клеток, производных мезенхимы (например, фибробластов), входит другой белок - виментин; в мышечных клетках обнаруживается десмин; в нервных клетках в состав нейрофиламентов также входит особый белок. Роль промежуточных микрофиламентов, скорее всего, опорно-каркасная; эти фибриллярные структуры не так лабильны, как микротрубочки и микро-филаменты.

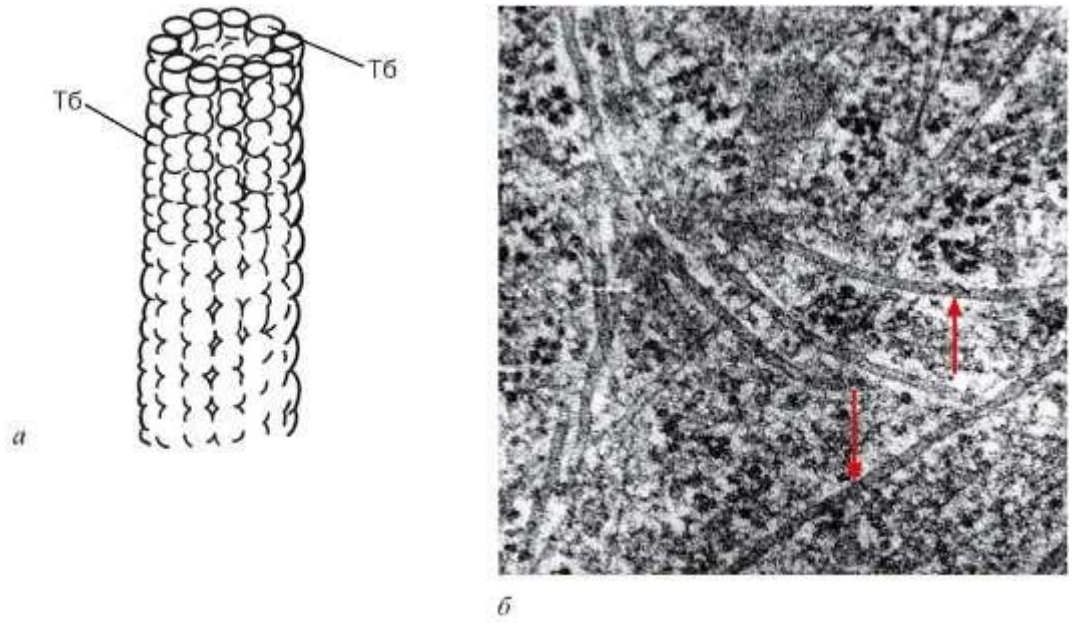

Рис. 4.17. Строение микротрубочек: *а* - Тб-субъединица, димер тубу-лина в составе микротрубочек; *б* - микротрубочки в цитоплазме клетки (стрелки)

В клинике с помощью иммуноморфологических методов тканевое происхождение тех или иных опухолей определяется именно по белкам их промежуточных филаментов. Это очень важно для диагностики и правильного выбора типа химиотерапевтических противоопухолевых препаратов.

Микротрубочки (microtubuli). В клетках микротрубочки принимают участие в создании ряда временных *(цитоскелет интерфазных клеток, веретено деления)* или постоянных *(центриоли, реснички, жгутики)* структур.

Микротрубочки представляют собой прямые, неветвящиеся длинные полые цилиндры (рис. 4.17). Их внешний диаметр составляет около 24 нм, внутренний просвет имеет ширину 15 нм, а толщина стенки - 5 нм. Стенка микротрубочек построена за счет плотно уложенных округлых субъединиц диаметром около 5 нм. В электронном микроскопе на поперечных сечениях микротрубочек видны большей частью 13 субъединиц, выстроенных в виде однослойного кольца. Микротрубочки, выделенные из разных источников (реснички простейших, клетки нервной ткани, веретено деления), имеют сходный состав и содержат белки - тубулины.

Очищенные тубулины способны при определенных условиях собираться в микротрубочки с такими же параметрами, какие характерны для микротрубочек внутри

клеток. Добавление алкалоида колхицина предотвращает самосборку микротрубочек или приводит к разборке уже существующих. Деполимеризация тубулинов или торможение их полимеризации также вызывается понижением температуры, но после повышения температуры до

37 °С снова происходит самосборка микротрубочек. Деполимеризация тубу-линов и исчезновение микротрубочек происходят и при действии на живую клетку колхицина или охлаждения.

Микротрубочки (цитоскелет) интерфазных клеток. Практически во всех эукариотических клетках в гиалоплазме можно видеть длинные невет-вящиеся микротрубочки. В больших количествах они обнаруживаются в цитоплазматических отростках нервных клеток, фибробластов и других изменяющих свою форму клеток (см. рис. 4.16). Одно из функциональных значений микротрубочек цитоплазмы заключается в создании эластичного, но одновременно устойчивого внутриклеточного каркаса (цитоскелета), необходимого для поддержания формы клетки.

При действии колхицина, вызывающего деполимеризацию тубу-линов, сильно меняется форма клеток. Если отростчатую и плоскую клетку в культуре фибробластов обработать колхицином, то она теряет полярность и сжимается. Точно так же ведут себя другие клетки: колхицин прекращает рост клеток хрусталика, отростков нервных клеток.

Создавая внутриклеточный скелет, микротрубочки могут быть факторами ориентированного движения клетки в целом и ее внутриклеточных компонентов, задавать своим расположением векторы для направленных потоков разных веществ и для перемещения крупных структур. Разрушение микротрубочек колхицином нарушает транспорт веществ в аксонах нервных клеток, приводит к блокаде секреции и т. п.

В аксоне нервной клетки по интерфазным микротрубочкам, как по рельсам, могут передвигаться различные мелкие вакуоли, например синапти-ческие пузырьки, содержащие нейромедиаторы, или митохондрии. Эти перемещения основываются на связи микротрубочек со специальными белками - транслокаторами (динеины и кинезины), которые, в свою очередь, связываются с транспортируемыми структурами. Микротрубочки являются составной частью *клеточного центра, ресничек* и *жгутиков.* О роли микротрубочек в делящихся клетках будет сказано далее. Система микротрубочек развивается в связи с *центриолью,* которая является местом, где происходят начальная полимеризация тубулинов и рост микротрубочек цитоскелета.

Клеточный центр

Клеточный центр (центросома) состоит из *центриолей* и связанных с ними микротрубочек - *центросферы.* Термин «центриоли» был предложен Т. Бо-вери в 1895 г. для обозначения очень мелких телец, размер которых находится на границе разрешающей способности светового микроскопа. В некоторых объектах удавалось видеть, что мелкие плотные тельца - *центриоли (centriolum)* окружены зоной более светлой цитоплазмы, от которой ради-ально отходят тонкие фибриллы. Эти органеллы в делящихся клетках принимают участие в формировании веретена деления и располагаются на его полюсах. В неделящихся клетках центриоли часто определяют полярность клеток эпителия и располагаются вблизи комплекса Гольджи.

Тонкое строение центриолей удалось изучить только с помощью электронного микроскопа. Основой строения центриоли являются расположенные по окружности 9 *триплетов микротрубочек,* образующих таким образом полый цилиндр. Его диаметр составляет около 0,2 мкм, а длина - 0,3- 0,5 мкм (хотя встречаются центриоли, достигающие в длину нескольких микрометров) (рис. 4.18). Системы микротрубочек центриоли можно описать формулой: (9x3)+0, подчеркивая отсутствие микротрубочек в ее центральной части.

Обычно в интерфазных клетках присутствуют две центриоли - рядом друг с другом, образующие диплосому*(diplosoma).* В диплосоме центриоли располагаются под прямым углом по отношению друг к другу. Из двух центриолей различают материнскую и дочернюю. Обе центриоли сближены, конец дочерней центриоли направлен к поверхности материнской цен-триоли.

Вокруг каждой центриоли расположен бесструктурный, или тонковолокнистый, матрикс. Часто можно обнаружить несколько дополнительных структур, связанных с центриолями: спутники *(сателлиты),* фокусы схождения микротрубочек, дополнительные микротрубочки, образующие особую зону - *центросферу вокруг центриоли.*

При подготовке клеток к митотическому делению происходит удвоение центриолей. Этот процесс у различных объектов осуществляется в разное время - в течение синтеза ДНК или после него. Он заключается в том, что две центриоли в диплосоме расходятся и около каждой из них возникает заново по одной новой дочерней, так что в клетке перед делением обнаруживаются две диплосомы, т. е. четыре попарно связанные центриоли. Этот способ увеличения числа центриолей был назван дупликацией. Увеличение числа центриолей не связано с их делением, почкованием или фрагментацией, а происходит путем образования зачатка, процентриоли, вблизи и перпендикулярно к исходной центриоли.

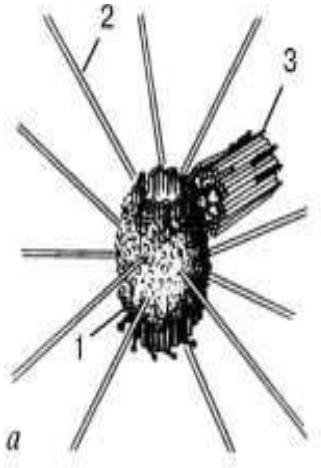

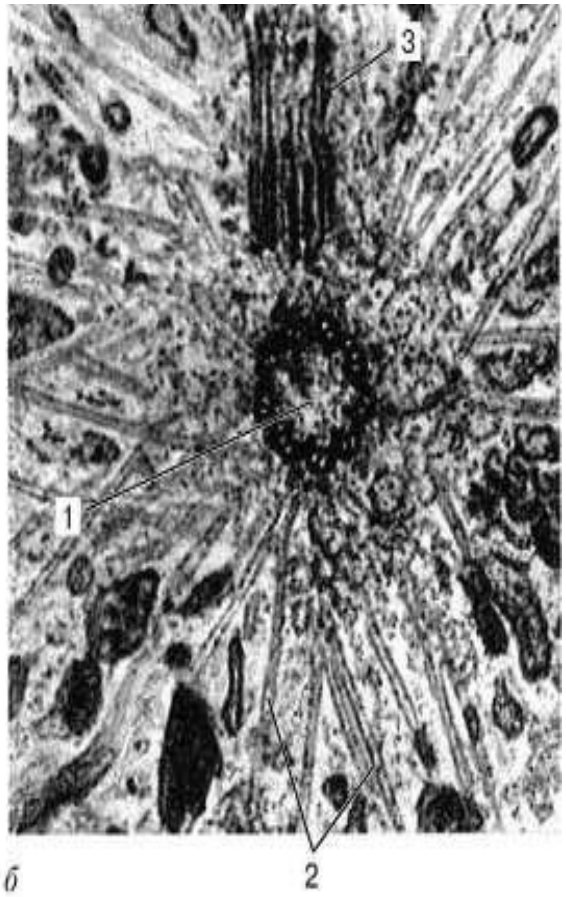

Рис. 4.18. Строение клеточного центра в полюсе митотического веретена клетки:

а - схема; *б* - электронная микрофотография. 1 - активная материнская центриоль, окруженная тонкофибриллярным матриксом, от которого отходят микротрубочки полярной лучистости (2); 3 - неактивная дочерняя центриоль

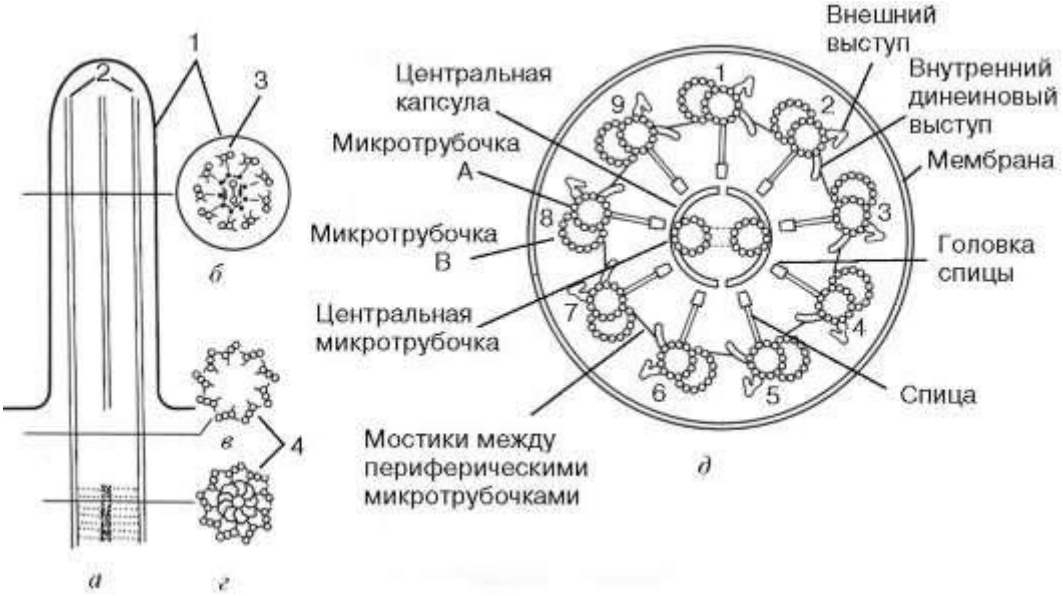

Рис. 4.19. Общее строение реснички:

а - продольный срез; *б* - поперечный срез тела реснички; в, *г* - срезы базального тельца. 1 - плазматическая мембрана; 2 - микротрубочки; 3 - дуплеты микротрубочек (А и В); 4 - триплеты микротрубочек базального тельца; *д* - схема поперечного среза реснички

Центриоли участвуют в индукции полимеризации тубулина при образовании микротрубочек в интерфазе. Перед митозом центриоль является центром полимеризации микротрубочек веретена клеточного деления. Центриоль - центр роста микротрубочек аксонемы ресничек или жгутиков. Наконец, она сама индуцирует полимеризацию тубулинов новой процентриоли, возникающей при ее дупликации.

Реснички и жгутики

Это специальные органеллы движения. В световом микроскопе эти структуры выглядят как тонкие выросты клетки. В основании *реснички (fla-gellum)* в цитоплазме видны хорошо красящиеся мелкие гранулы - *базаль-ные тельца.* Длина ресничек составляет 5-10 мкм, а длина жгутиков может достигать 150 мкм (рис. 4.19).

Ресничка представляет собой тонкий цилиндрический вырост цитоплазмы с постоянным диаметром 300 нм. Этот вырост от основания до самой его верхушки покрыт плазматической мембраной. Внутри выроста расположена аксонема («осевая нить») - сложная структура, состоящая в основном из микротрубочек. Проксимальная часть реснички *(базальное тельце)* погружена в цитоплазму. Диаметры аксонемы и базального тельца одинаковы (около 200 нм).

Базальное тельце по своей структуре очень сходно с центриолью. Оно также состоит из 9 триплетов микротрубочек. Часто в основании реснички лежит пара базальных телец, располагающихся под прямым углом друг к другу, подобно диплосоме.

Аксонема (ахопета) в своем составе имеет 9 дублетов аксонемальных микротрубочек, образующих стенку цилиндра аксонемы и связанных друг с другом с помощью белковых выростов - «ручек» (см. рис. 4.19). Кроме периферических дублетов микротрубочек, в центре аксонемы располагается пара центральных микротрубочек. В целом систему микротрубочек реснички описывают как (9х2)+2 в отличие от (9х3)+0 системы центриолей и базальных телец. Базальное тельце и аксонема структурно связаны друг с другом и составляют единое целое: два триплета микротрубочек базального тельца, расположенные у апикального полюса клетки под плазмолеммой, связываются с микротрубочками дублетов аксонемы.

Свободные клетки, имеющие реснички и жгутики, обладают способностью двигаться, а неподвижные клетки движением ресничек могут перемещать жидкость и корпускулярные частицы. При движении ресничек и жгутиков длина их не уменьшается, поэтому неправильно называть это движение сокращением. Траектория движения ресничек очень разнообразна. В различных клетках это движение может быть маятникообразным, крючкообразным или волнообразным.

Основной белок ресничек - тубулин - не способен к сокращению и укорочению. Движение ресничек осуществляется за счет активности белка динеина, локализованного в «динеиновых ручках» дублетов микротрубочек. Незначительные смещения дублетов микротрубочек относительно друг друга вызывают изгиб всей реснички. Если такое локальное смещение будет происходить вдоль жгутика, то возникает волнообразное его движение.

Дефекты ресничек могут приводить к различным видам патологии, например, к наследственному рецидивирующему бронхиту и хроническому синуситу, возникающим в результате нарушений функции ресничного эпителия воздухоносных путей и полостей. Дефекты жгутиков встречаются при различных формах наследственного мужского бесплодия.

4.2.3. Включения

Включения цитоплазмы - необязательные компоненты клетки, возникающие и исчезающие в зависимости от метаболического состояния клеток. Различают трофические, секреторные, экскреторные и пигментные включения. К *трофическим* включениям относятся капельки нейтральных жиров, которые могут накапливаться в гиалоплазме. В случае недостатка субстратов для жизнедеятельности клетки эти капельки могут постепенно исчезать, включаясь в обменные процессы. Другим видом включений резервного характера является гликоген - полисахарид, откладывающийся также в гиалоплазме (рис. 4.20). Отложение запасных белковых гранул обычно связано с активностью эндоплазматической сети. Так, запасы белка вителлина в яйцеклетках амфибии накапливаются в вакуолях эндоплазма-тической сети.

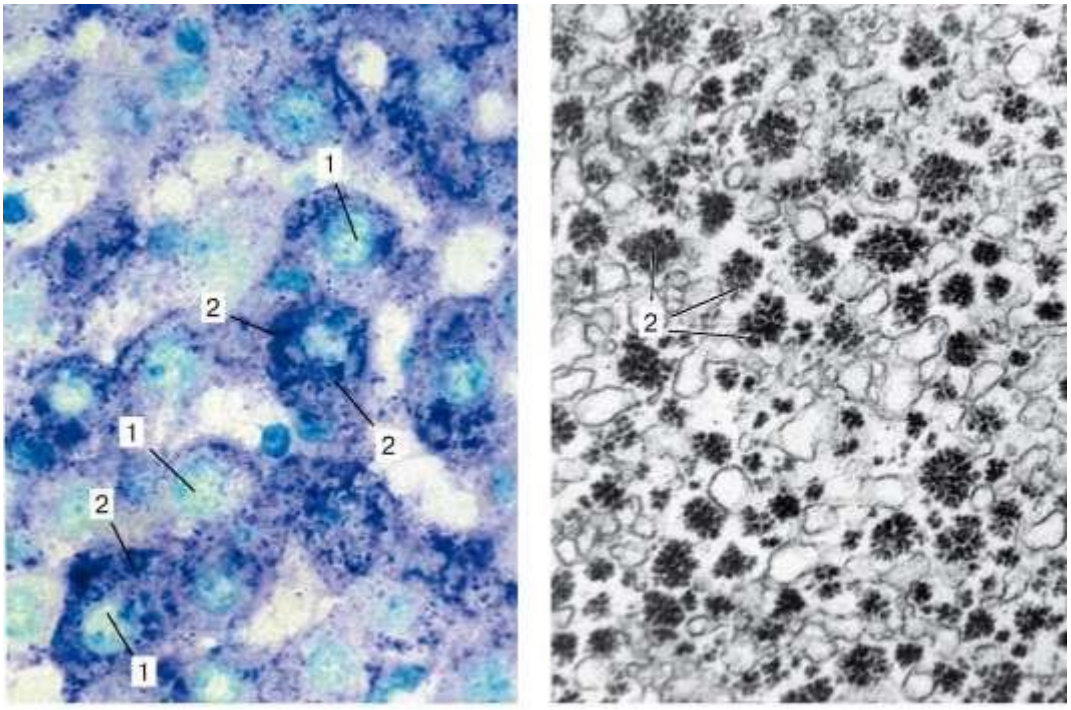

Рис. 4.20. Включения гликогена в клетках печени:

а - окраска - ШИК-реакция: 1 - ядро; 2 - гликоген; *б* - электронная микрофотография: гликоген в клетках печени

Секреторные включения - обычно округлые образования различных размеров, содержащие биологически активные вещества, образующиеся в клетках в процессе синтетической деятельности.

Экскреторные включения не содержат каких-либо ферментов или других активных веществ. Обычно это продукты метаболизма, подлежащие удалению из клетки.

Пигментные включения могут быть экзогенными (каротин, пылевые частицы, красители и др.) и эндогенными (гемоглобин, гемосидерин, билирубин, меланин, липофусцин). Наличие их в клетках может изменять цвет ткани и органа временно или постоянно. Нередко пигментация ткани служит одним из диагностических признаков некоторых заболеваний человека или характеризует возрастные изменения тканей и др.

4.2.4. Ядро

Ядро *(nucleus)* клетки - структура, обеспечивающая хранение и реализацию наследственной (генетической) информации, регуляцию синтеза белков.

Главными структурами, определяющими эти свойства, являются хромосомы, в ДНК которых содержится вся генетическая информация клеток. Хромосомы могут находиться в двух структурно-функциональных состояниях. В неделящихся, интерфазных клетках они находятся в различной степени деконденсации, или в рабочем состоянии, и представляют собой *хроматин* ядер интерфазных клеток. При делении клеток хроматин максимально уплотняется, конденсируется и образует собственно митотическую хромосому. Интерфазные хромосомы (хроматин) и митотические хромосомы представляют собой в химическом отношении идентичные образования.

Роль ядерных структур в жизнедеятельности клеток

Ядро обеспечивает две группы общих функций: а) хранение и передача генетической информации дочерним клеткам при делении; б) использование генетической информации в процессе синтеза белков.

Хранение и поддержание наследственной информации в виде неизменной структуры ДНК связаны с наличием так называемых репарационных ферментов, ликвидирующих спонтанные повреждения молекул ДНК. В ядре происходит воспроизведение, или репликация молекул ДНК, что дает возможность при митозе двум дочерним клеткам получить совершенно одинаковые в качественном и количественном отношении объемы генетической информации.

Другой группой клеточных процессов, обеспечиваемых активностью ядра, является создание собственно аппарата белкового синтеза (рис. 4.21). Это не только синтез, транскрипция на молекулах ДНК разных информационных РНК (иРНК), но и транскрипция всех видов транспортных и рибосомных РНК (тРНК, рРНК). В ядре происходит также образование субъединиц рибосом путем комплексирования синтезированных в ядрышке рРНК с рибосомными белками, которые синтезируются в цитоплазме и переносятся в ядро.

Таким образом, ядро является не только вместилищем генетического материала, но и местом, где этот материал функционирует и воспроизводится. Вот почему нарушение любой из перечисленных выше функций ядра ведет к гибели клетки.

Структура и химический состав клеточного ядра

Ядро неделящейся (интерфазной) клетки обычно одно на клетку (хотя встречаются и многоядерные клетки). Ядро состоит из хроматина (хромосом), ядрышка, ядерного белкового остова (матрикса), нуклеоплазмы (кариоплазмы) и ядерной оболочки,

отделяющей ядро от цитоплазмы (рис. 4.22). Электронно-микроскопически также различают перихроматиновые, меж-хроматиновые, интерхроматиновые гранулы и фибриллы.

Хроматин

При наблюдении живых или фиксированных клеток внутри ядра выявляются зоны плотного вещества, которые хорошо воспринимают разные красители, особенно основные. Благодаря такой способности хорошо окрашиваться этот компонент ядра получил название «хроматин» (от греч. *chroma* - цвет, краска). Такими же свойствами хроматина обладают и хромосомы, которые отчетливо видны как плотные окрашивающиеся тельца во время митотического деления клеток. В состав хроматина входит ДНК в комплексе с белками. В неделящихся (интерфазных) клетках хроматин, выявляемый в световом микроскопе, может более или менее равномерно заполнять объем ядра или же располагаться отдельными глыбками. Это связано с тем, что в интерфазном состоянии хромосомы теряют свою компактную форму, разрыхляются, или деконденсируются. Степень такой деконденсации хромосом может быть различной. Зоны полной деконденсации хромосом и их участков морфологи называют *эухроматином (euchromatinum).* При неполном разрыхлении хромосом в интерфазном ядре видны участки*конденсированного хроматина,* называемого *гетерохроматином (heterochromatinum).* Степень деконденсации хромосомного материала - хроматина в интерфазе отражает функциональное состояние ядра клетки. Чем больший объем ядра занимает эухроматин, тем интенсивнее в нем протекают синтетические процессы.

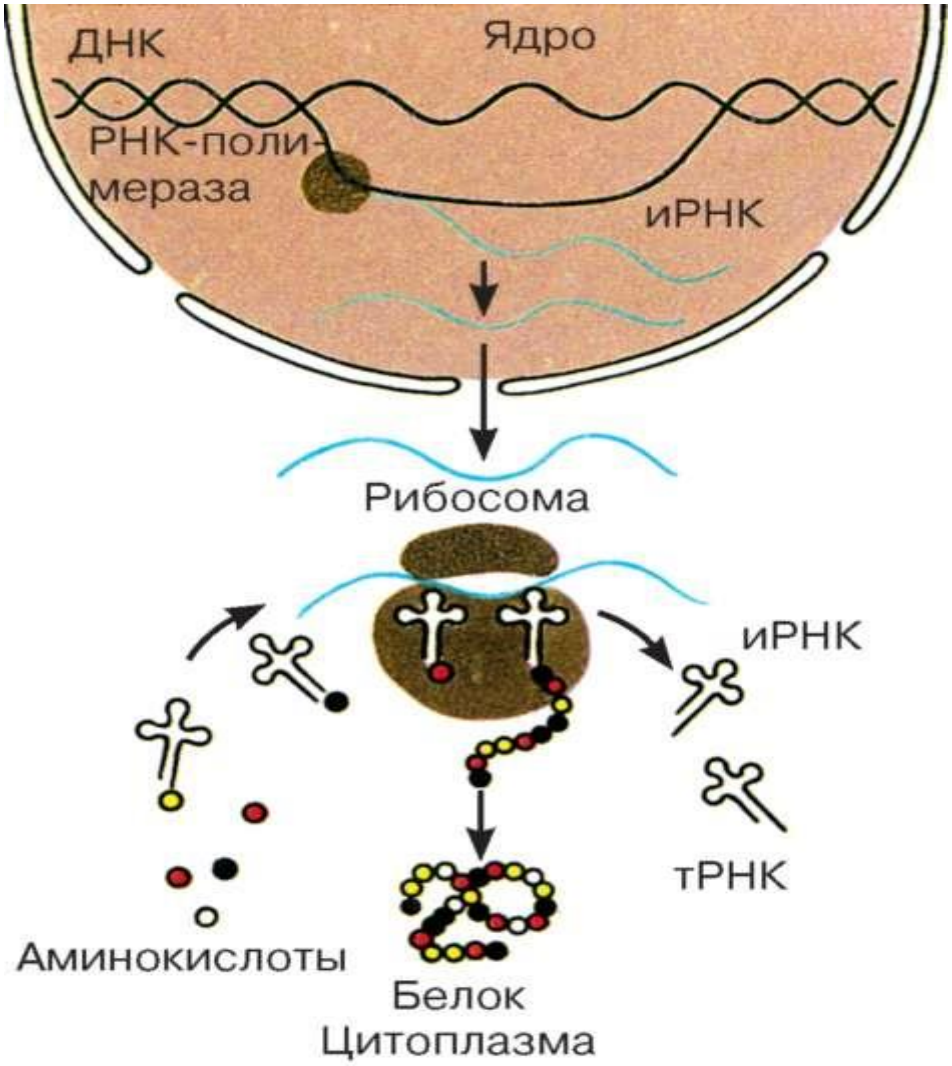

Рис. 4.21. Белковый синтез в клетке (схема)



Рис. 4.22. Ультрамикроскопическое строение ядра интерфазной клетки: 1 - ядерная оболочка (наружная и внутренняя мембраны, перинуклеарное пространство); 2 - комплекс ядерной поры; 3 - гетерохроматин (конденсированный хроматин); 4 - эухроматин (диффузный хроматин); 5 - ядрышко (гранулярная и фибриллярная части); 6 - межхроматиновые гранулы РНК; 7 - перихроматиновые гранулы; 8 - кариоплазма

Максимально конденсирован хроматин во время митотического деления клеток, когда он обнаруживается в виде плотных телец - *хромосом.*

Таким образом, хроматин (хромосомы) клеток может находиться в двух структурно-функциональных состояниях: в активном, рабочем, частично или полностью деконденсированном, когда с его участием в интерфазном ядре происходят процессы транскрипции и репликации ДНК, и в неактивном, в состоянии метаболического покоя и при максимальной их конденсированности, когда они выполняют функцию распределения и переноса генетического материала в дочерние клетки во время деления клеток.

Наблюдения за структурой хроматина с помощью электронного микроскопа показали, что как в препаратах выделенного интерфазного хроматина или выделенных митотических хромосом, так и в составе ядра на ультратонких срезах всегда видны элементарные хромосомные фибриллы толщиной 30 нм.

В химическом отношении фибриллы хроматина представляют собой сложные комплексы дезоксирибонуклеопротеидов (ДНП), в состав которых входят ДНК и специальные хромосомные белки - гистоновые и негисто-новые. В составе хроматина обнаруживается также РНК. Количественные отношения ДНК, белка и РНК составляют 1:1,3:0,2. Обнаружено, что длина индивидуальных линейных молекул ДНК может достигнуть сотен микрометров и даже нескольких сантиметров. Среди хромосом человека самая большая первая хромосома содержит молекулу ДНК длиной до 4 см. Суммарная длина молекул ДНК во всех хромосомах одной клетки человека составляет около 170 см, что соответствует массе $6?10^{-12}$ г.

В хромосомах существует множество мест независимой репликации, т. е. удвоения ДНК, - *репликонов.* ДНК эукариотических хромосом представляют собой линейные молекулы, состоящие из тандемно (друг за другом) расположенных репликонов разного

размера. Средний размер репликона около 30 мкм. В составе генома человека должно встречаться более 50 000 репли-конов или участков ДНК, которые удваиваются как независимые единицы. Синтез ДНК как на участках отдельной хромосомы, так и среди разных хромосом идет неодновременно, асинхронно. Так, например, в некоторых хромосомах человека (1, 3, 16) репликация наиболее интенсивно начинается в плечах хромосом и заканчивается (при высокой интенсивности включения метки) в центромерном районе (см. ниже). Наиболее поздно репликация заканчивается в хромосомах или в их участках, находящихся в компактном (конденсированном) состоянии. Например, поздно реплицируется ДНК инактивированной Х-хромосомы, которая формирует в ядре клеток женской особи тельце полового хроматина.

На долю белков хроматина приходится 60-70 % сухой массы. К ним относятся гистоны и негистоновые белки. Негистоновые белки составляют лишь 20 % от количества гистонов. Гистоны - щелочные белки, обогащенные основными аминокислотами (главным образом лизином и аргинином). Они обеспечивают специфическую укладку хромосомной ДНК и участвуют в регуляции транскрипции. Гистоны расположены по длине молекулы ДНК в виде блоков (глобул). В один такой блок входят 8 молекул гистонов. Нить ДНК делает около двух оборотов вокруг гистоновых молекул. Весь этот комплекс (ДНК-гистоны) образует *нуклеосому.* Размер нуклеосомы около 10 нм. При образовании нуклеосом происходит компактизация, или сверхспира-лизация, ДНК, что приводит к укорочению длины хромосомной фибриллы примерно в 7 раз. Между соседними нуклеосомами располагается связующий (линкерный) участок ДНК, который также соединен с молекулой гистона. Таким образом хромосомная фибрилла приобретает вид нити бус или четок, где каждая бусина (нуклеосома) - гистоны, связанные с участком ДНК. Такие нуклеосомные нити толщиной 10 нм дополнительно скручиваются вокруг оси и образуют основную элементарную фибриллу хроматина толщиной 30 нм (рис. 4.23).

В интерфазе фибриллы хроматина образуют петли. Эти петли собраны в розетки, где основания нескольких петель связаны друг с другом негистоно-выми белками ядерного матрикса. Такие петлевые группы (петлевые домены) при падении активности хроматина могут конденсироваться, уплотняться, образуя *хромомеры,* или*хромоцентры,* интерфазных ядер. Хромомеры выявляются также в составе митотических хромосом. Хромомеры тесно располагаются друг за другом и образуют новый фибриллярный уровень компактизации - хромонему. Последняя, далее конденсируясь, формирует основу хроматиды (хромосомы).

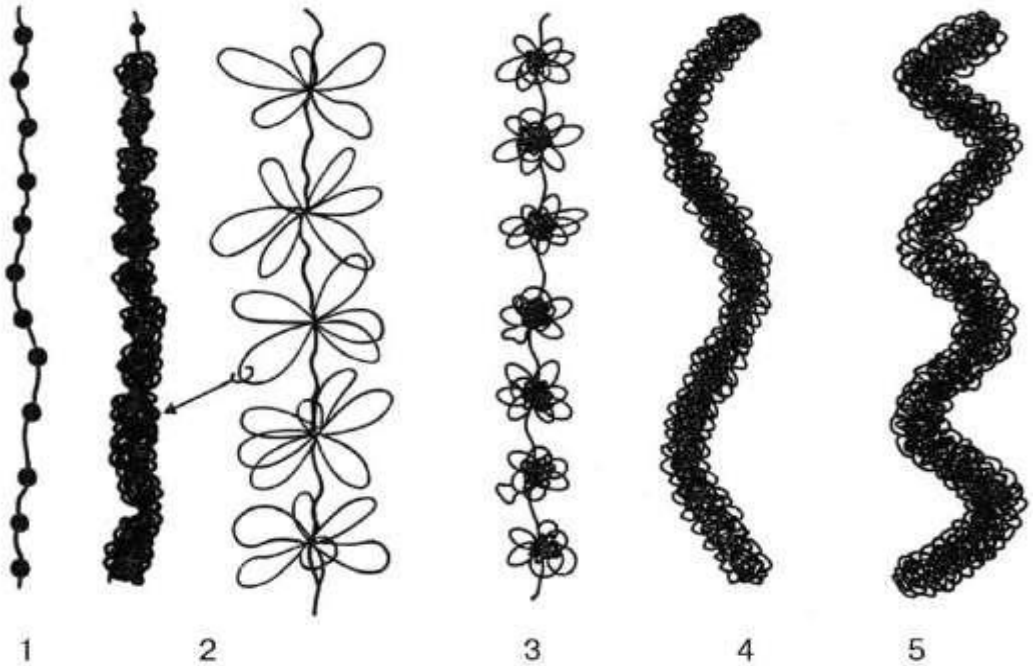

Рис. 4.23. Схема различных уровней компактизации хроматина:

1 - нуклеосомы; 2 - фибрилла толщиной 30 нм; 3 - хромомер, петлевой домен; 4 - хромонема; 5 - хроматида

Негистоновые белки интерфазных ядер образуют *ядерный матрикс,* представляющий собой основу, определяющую морфологию и метаболизм ядра. После извлечения ДНК, гистонов, РНК и других растворимых компонентов ядра остается фиброзная ядерная пластинка (ламина), подстилающая ядерную оболочку, и внутриядерная сеть, к которой крепятся фибриллы хроматина.

Функциональная роль ядерного матрикса заключается в поддержании общей формы ядра, в организации не только пространственного расположения в ядре многочисленных и деконденсированных хромосом, но и в организации их активности. На элементах ядерного матрикса располагаются ферменты синтеза РНК и ДНК. Белки ядерного матрикса участвуют в дальнейшей компактизации ДНК в интерфазных и митотических хромосомах.

Хроматин - хромосомы во время митоза

Во время деления клеток интерфазное ядро претерпевает ряд существенных изменений: ядерная оболочка распадается на мелкие вакуоли, а хроматин конденсируется и образует митотические хромосомы.

Морфология митотических хромосом. Каждая хромосома представляет собой фибриллу ДНП, сложно уложенную в относительно короткое тельце - собственно митотическую хромосому. Фибриллы хроматина в митотиче-ской хромосоме образуют многочисленные розетковидные петлевые домены (хромомеры), которые при дальнейшей конденсации хроматина образуют видимую в светооптическом микроскопе митотическую хромосому.

Морфологию митотических хромосом лучше всего изучать в момент их наибольшей конденсации, а именно, в метафазе и в начале анафазы. Хромосомы в этом состоянии представляют собой палочковидные структуры разной длины с довольно постоянной толщиной. У большинства хромосом удается найти зону *первичной перетяжки* (центромера), которая делит хромосому на два плеча (рис. 4.24).

Хромосомы с равными или почти равными плечами называют *мета-центрическими,* с плечами неодинаковой длины - *субметацентрическими.* Палочковидные хромосомы с очень коротким, почти незаметным вторым плечом называют *акроцентрическими.* В зоне первичного сужения расположен *кинетохор* - сложная белковая структура, имеющая форму овальной пластинки, связанной с ДНК центромерного района хромосомы. К кинетохору во время митоза подходят микротрубочки клеточного веретена, связанные с перемещением хромосом при делении клетки. Некоторые хромосомы имеют, кроме того, *вторичную перетяжку,* располагающуюся вблизи одного из концов хромосомы и отделяющую маленький участок - *спутник хромосомы.* Вторичные перетяжки называют, кроме того, *ядрышковыми организаторами,* так как именно на этих участках хромосом в интерфазе происходит образование ядрышка. В этих местах локализована ДНК, ответственная за синтез рибосомных РНК.

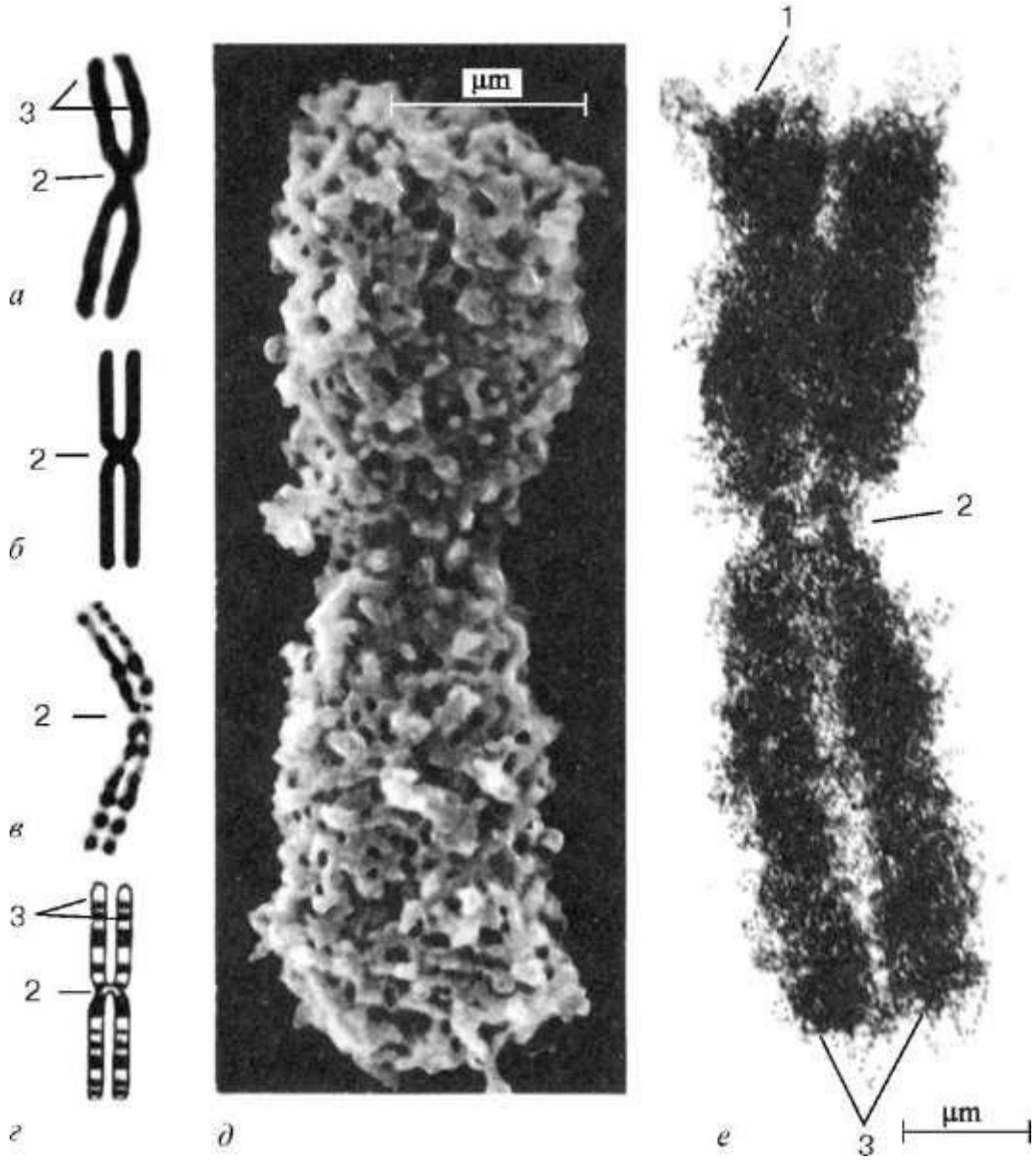

Рис. 4.24. Строение хромосомы: хромосома в световом микроскопе *(а)* и *ее* схематическое изображение *(б)*; хромосома при дифференциальной окраске (в) и ее схематическое изображение *(г); д* - хромосома в сканирующем электронном микроскопе; *е* - хромосома в трансмиссионном мегавольтном электронном микроскопе. 1 - теломеры; 2 - центромеры; 3 - плечи хромосомы

Плечи хромосом оканчиваются *теломерами* - конечными участками. Размеры хромосом, как и их число, у разных организмов варьируют в широких пределах.

Совокупность числа, размеров и особенностей строения хромосом называется *кариотипом* данного вида. Кариотип не зависит ни от вида клеток, ни от возраста данного организма.

При специальных методах окраски хромосомы неравномерно воспринимают красители: вдоль их длины наблюдается чередование окрашенных и неокрашенных участков - дифференциальная неоднородность хромосомы. Важно то, что каждая хромосома имеет свой, неповторимый рисунок такой дифференциальной окраски. Применение методов дифференциальной окраски позволило детально изучить строение хромосом. Хромосомы человека принято подразделять по их размерам на 7 групп (A, B, C, D, E, F, G). Если при этом легко отличить крупные (1, 2) хромосомы от мелких (19, 20), метацентрические от акроцентрических (13), то внутри групп трудно отличить одну

хромосому от другой. Так, в группе С6 и С7 хромосомы схожи между собой, как и с Х-хромосомой. Только дифференциальное окрашивание позволяет четко отличить эти хромосомы друг от друга.

После митоза хромосомы деконденсируются, образуя хроматин интерфазного ядра, однако каждая хромосома сохраняет свою индивидуальность и занимает в интерфазном ядре отдельную область (рис. 4.25).

Ядрышко

Практически во всех живых клетках эукариотических организмов в ядре видно одно или несколько обычно округлой формы телец величиной 1-5 мкм, сильно преломляющих свет, - это *ядрышко,* или *нуклеола (nucleolus).* К общим свойствам ядрышка относится способность хорошо окрашиваться различными красителями, особенно основными. Такая базофилия определяется тем, что ядрышки богаты РНК. Ядрышко - самая плотная структура ядра - является участком хромосомы, одним из ее локусов с наиболее высокой концентрацией и активностью синтеза РНК в интерфазе. Оно не является самостоятельной структурой или органеллой. Образование ядрышек и их число связаны с активностью и числом определенных участков хромосом - ядрышковых организаторов, которые расположены большей частью в зонах вторичных перетяжек; количество ядрышек в клетках данного типа может изменяться за счет слияния ядрышек или за счет изменения числа хромосом с ядрышковыми организаторами. ДНК ядрышкового организатора представлена множественными (несколько сотен) копиями генов рРНК: на каждом из этих генов синтезируется высокомолекулярный предшественник РНК, который превращается в более короткие молекулы РНК, входящие в состав субъединиц рибосомы.

Схему участия ядрышек в синтезе цитоплазматических белков можно представить следующим образом: на ДНК ядрышкового организатора образуется предшественник рРНК, который в зоне ядрышка одевается белком, здесь происходит сборка рибонуклеопротеидных частиц – субъединиц рибосом; субъединицы, выходя из ядрышка в цитоплазму, организуются в рибосомы и участвуют в процессе синтеза белка.

Ядрышко неоднородно по своему строению: в световом микроскопе можно видеть его тонковолокнистую организацию. В электронном микроскопе выявляются две части: гранулярная и фибриллярная (см. рис. 4.22, б). Диаметр гранул около 15-20 нм, толщина фибрилл 6-8 нм.

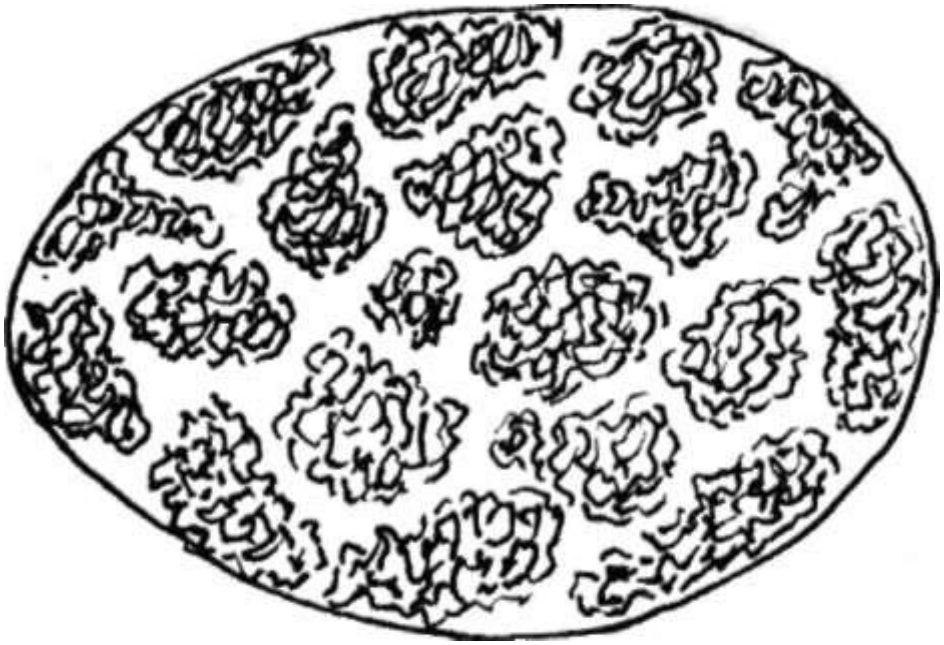

Рис. 4.25. Хромосомные территории в интерфазном ядре

В составе ядрышек обнаруживаются фибриллярные центры, содержащие ДНК ядрышковых организаторов хромосом, вокруг которых расположена плотная фибриллярная часть, синтезирующая предшественники рибосомных РНК (рРНК). Гранулярная часть представлена строящимися и зрелыми субъединицами рибосом, которые по мере их организации транспортируются в цитоплазму, где образуют функционирующие рибосомы, участвующие в синтезе белков.

Ультраструктура ядрышек зависит от активности синтеза РНК: при высоком уровне синтеза рРНК в ядрышке выявляется большое число гранул, при прекращении синтеза количество гранул снижается, ядрышки превращаются в плотные фибриллярные тельца базофильной природы.

Действие многих веществ (актиномицин, митомицин, ряд канцерогенных углеводородов, циклогексимид, гидрооксимочевина и др.) вызывает в клетках падение интенсивности ряда синтезов и в первую очередь активности ядрышек. При этом возникают изменения в структуре ядрышек: их сжатие, обособление фибриллярных и гранулярных зон, потеря гранулярного компонента, распад всей структуры. Эти изменения отражают степень повреждения ядрышковых структур, связанных главным образом с подавлением синтеза рРНК.

Ядерная оболочка

Ядерная оболочка (tegmentum nucleare), или кариолемма, состоит из *внешней ядерной мембраны (m. nuclearis externa)* и*внутренней мембраны оболочки (m. nucle-aris interna),* разделенных *перинуклеарным пространством* (рис. 4.26). Ядерная оболочка содержит многочисленные *ядерные поры (pori nucleares).*

Из многих свойств и функциональных нагрузок ядерной оболочки следует подчеркнуть ее роль как барьера, отделяющего содержимое ядра от цитоплазмы, ограничивающего свободный доступ в ядро крупных агрегатов биополимеров, регулирующего транспорт макромолекул между ядром и цитоплазмой.

Мембраны оболочки ядра в морфологическом отношении не отличаются от остальных внутриклеточных мембран. В общем виде оболочка ядра может быть представлена как полый двухслойный мешок, отделяющий содержимое ядра от цитоплазмы.

Наружная мембрана оболочки ядра, непосредственно контактирующая с цитоплазмой клетки, имеет ряд структурных особенностей, позволяющих отнести ее к собственно мембранной системе эндоплазматической сети: на ней со стороны гиалоплазмы расположены многочисленные полирибосомы, а сама наружная мембрана может прямо переходить в мембраны эндоплаз-матической сети. Одной из важных функций оболочки ядра следует считать ее участие в создании внутриядерного порядка - в фиксации хромосомного материала в трехмерном пространстве ядра. В интерфазе часть хроматина структурно связана с внутренней мембраной оболочки ядра. Эта связь опосредуется с помощью фиброзной ядерной пластинки (ламины), с которой связываются фибриллы хроматина.

Наиболее характерными структурами оболочки ядра являются *ядерные поры.* Они образуются за счет слияния наружной и внутренней мембран оболочки ядра. Формирующиеся при этом округлые сквозные *отверстия поры* имеют диаметр около 90 нм. Эти отверстия в ядерной оболочке заполнены сложно организованными глобулярными и фибриллярными структурами. Совокупность мембранных перфораций и этих структур называют *комплексом ядерной поры (complexus pori nuclearis).* Последний имеет октагональную симметрию. По границе отверстия в наружной и внутренней мембранах оболочки ядра располагаются по 8 белковых субъединиц, которые составляют белковые кольца ядерной поры (наружное и внутреннее). От наружного кольца поры в

сторону цитоплазмы отходят длинные филаменты. От внутреннего кольца поры в глубь ядра также отходят филаменты, образуя структуру, подобную корзинке.

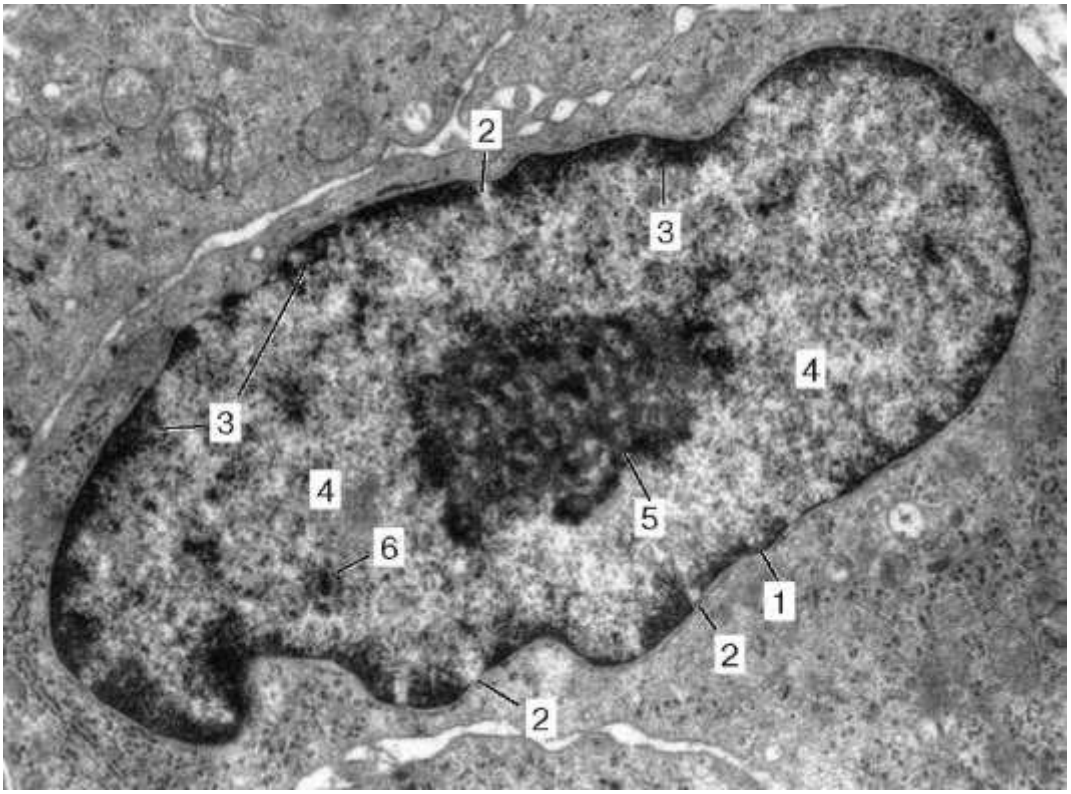

Рис. 4.26. Строение ядра интерфазной клетки:

1 - оболочка ядра (наружная и внутренняя мембраны, перинуклеарное пространство); 2 - комплекс ядерной поры; 3 - гетерохроматин; 4 - эухроматин; 5 - ядрышко; 6 - межхроматиновые гранулы РНК. Электронная микрофотография, увеличение 12 000

Комплекс ядерной поры в функциональном отношении представляет собою сложную систему, которая активно участвует не только в рецепции транспортируемых макромолекул (белков и нуклеопротеидов), но и собственно в актах их переноса (транслокации), при которых используется АТФ. В состав каждого комплекса ядерной поры входит несколько сотен различных белков.

Число ядерных пор зависит от метаболической активности клеток: чем интенсивнее синтетические процессы в клетках, тем больше пор в оболочке ядра. Так, у эритробластов (клеток-предшественников ядерных эритроцитов) низших позвоночных животных во время интенсивного синтеза и накопления гемоглобина в оболочке ядра обнаруживаются около 30 пор на 1 мкм^2 поверхности. После того как эти процессы заканчиваются, в ядрах зрелых клеток - эритроцитов - прекращается синтез ДНК и РНК и количество пор в оболочке ядра снижается до 5 на 1 мкм^2 поверхности. В оболочке ядра зрелых сперматозоидов поры не обнаруживаются. В среднем в оболочке ядра соматической клетки обнаруживается несколько тысяч поро-вых комплексов.

4.3. ВОСПРОИЗВЕДЕНИЕ КЛЕТОК

4.3.1. Клеточный цикл и его регуляция

Делению клеток предшествует редупликация хромосом вследствие синтеза ДНК. Это правило является общим для про- и эукариотических клеток. Время существования клетки от одного деления до другого называется клеточным циклом *(cyclus cellularis).*

Во взрослом организме высших позвоночных клетки различных тканей и органов имеют неодинаковую способность к делению. Встречаются популяции клеток, полностью

потерявшие свойство делиться. Это большей частью специализированные, дифференцированные клетки (например, зернистые лейкоциты крови). В организме есть постоянно обновляющиеся ткани - различные эпителии, кроветворные ткани. В таких тканях существует часть клеток, которые постоянно делятся, заменяя стареющие или погибающие клетки (например, клетки базального слоя покровного эпителия, клетки крипт кишечника, кроветворные клетки костного мозга). Многие клетки, не размножающиеся в обычных условиях, приобретают вновь это свойство при процессах репаратив-ной регенерации органов и тканей. В гистогенезе большинство клеток после определенного числа делений переходит в гетеросинтетическую интерфазу, которая включает время роста, дифференцировки, функционирования, старения и смерти. В целом это характеризует жизненный цикл клетки.

При изучении клеточного цикла встречаются как диплоидные (2 с), так и тетраплоидные (4 с) и интерфазные клетки с промежуточным количеством ДНК. Это объясняется особенностями цикла размножения клеток. Весь клеточный цикл состоит из четырех отрезков времени: собственно митоза (М), пресинтети-ческого (G_1), синтетического (S) и постсинтетического (G_2) периодов интерфазы (рис. 4.27).

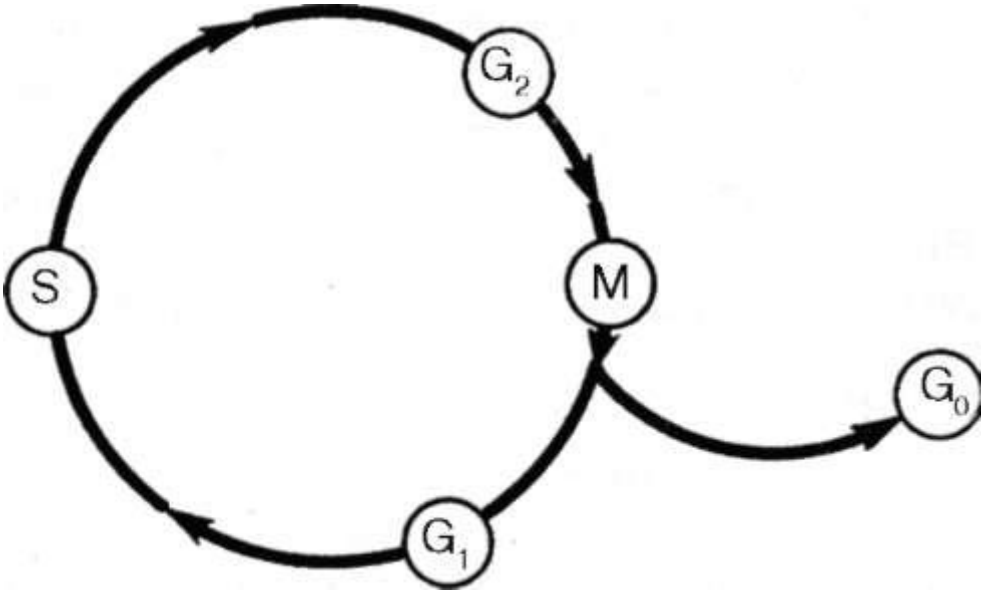

Рис. 4.27. Клеточный цикл (схема). Пояснения в тексте

В G_1-периоде, наступающем сразу после деления, клетка имеет диплоидное содержание ДНК в ядре (2 с). После деления в периоде G_1 в дочерних клетках общее содержание белков и РНК вдвое меньше, чем в исходной родительской клетке. В периоде G_1наблюдается рост клеток главным образом за счет накопления клеточных белков, что обусловлено увеличением количества РНК в клетке, и подготовка клетки к синтезу ДНК.

Обнаружено, что подавление синтеза белка или иРНК в G_1-периоде предотвращает наступление S-периода, так как в течение G_1-периода происходят синтезы ферментов, необходимых для образования предшественников ДНК (например, нуклеотидфосфокиназ), ферментов метаболизма РНК и белка. При этом резко повышается активность ферментов, участвующих в энергетическом обмене.

В следующем, S-периоде, происходит удвоение количества ДНК в ядре и соответственно удваивается число хромосом. В ядрах разных клеток, находящихся в S-периоде, можно обнаружить разные количества ДНК - от 2 до 4 с, что отражает постепенное накопление ДНК по мере прохождения клеткой синтетического периода клеточного цикла. S-период является узловым в клеточном цикле. Без синтеза ДНК неизвестно ни одного случая вступления клеток в митотическое деление.

Единственным исключением является второе деление созревания половых клеток в мейозе, когда между двумя делениями нет синтеза ДНК.

В S-периоде уровень синтеза РНК возрастает соответственно увеличению количества ДНК, достигая своего максимума в C_2-периоде.

Постсинтетический (G_2) период называется также премитотическим. В данном периоде синтезируется иРНК, необходимая для митоза. Среди синтезирующихся в это время белков особое место занимают тубулины - белки митотического веретена.

В конце G_2-периода или в митозе по мере конденсации митотических хромосом синтез РНК резко снижается и полностью прекращается во время митоза. Синтез белка во время митоза понижается до 25 % исходного уровня и затем в последующих периодах достигает своего максимума в G_2-периоде, в общем повторяя характер синтеза РНК.

В растущих тканях растений и животных всегда есть клетки, которые находятся вне цикла. Такие клетки принято называть клетками G_0-периода. Это клетки, которые после митоза не вступают в пресинтетический период (G_1). Именно они представляют собой так называемые покоящиеся, временно или окончательно переставшие размножаться клетки. В некоторых тканях такие клетки могут находиться длительное время, не изменяя особенно своих морфологических свойств: они сохраняют способность к делению. Это, например, камбиальные клетки (стволовые в кроветворной ткани). Чаще потеря (хотя бы и временная) способности делиться сопровождается специализацией и дифференцировкой. Такие дифференцирующиеся клетки выходят из цикла, но в особых условиях могут снова входить в цикл. Например, большинство клеток печени находится в G_0-периоде; они не синтезируют ДНК и не делятся. Однако при удалении части печени у экспериментальных животных многие клетки начинают подготовку к митозу, переходят к синтезу ДНК и могут митотически делиться. В других случаях, например в эпидермисе кожи, после выхода клетки из цикла размножения они дифференцируются, выполняют свои защитные функции, а затем погибают (ороговевшие клетки покровного эпителия). Многие клетки теряют полностью способность возвращаться в митотический цикл. Так, например, нейроны головного мозга и кардио-миоциты постоянно находятся в G_0-периоде клеточного цикла (до смерти организма).

Регуляция вхождения и выхода клеток из клеточного цикла находится под контролем особой системы белковых факторов. Было обнаружено множество факторов роста (ФР), стимулирующих клетки к размножению, к пролиферации. Так, например, ФР из тромбоцитов стимулирует размножение клеток соединительной ткани, гормон эритропоэтин вызывает размножение предшественников эритроцитов, гормон прогестерон стимулирует пролиферацию клеток молочной железы и т. п.

Разные ФР передают сигналы на синтез специальных внутриклеточных белков, образующих каскад протеинкиназ (фосфорилаз), связанных с запуском клеточного цикла.

В состав этих белков, факторов, стимулирующих митоз, входит комплекс, состоящий из двух субъединиц: регуляторной (белок циклин) и каталитической (циклин-зависимая протеиназа).

У млекопитающих в реализации всего клеточного цикла участвуют 9 различных циклинов и 7 циклин-зависимых киназ (ЦЗК). При этом для перехода от одного периода клеточного цикла к другому используются разные циклины (D, E, A, B и др.) и разные ЦЗК (рис. 4.28). Так, например, переход от интерфазного ядра в G_2-периоде непосредственно к митозу определяется фактором, состоящим из циклинов A/B и протеин-зависимой киназы 1.

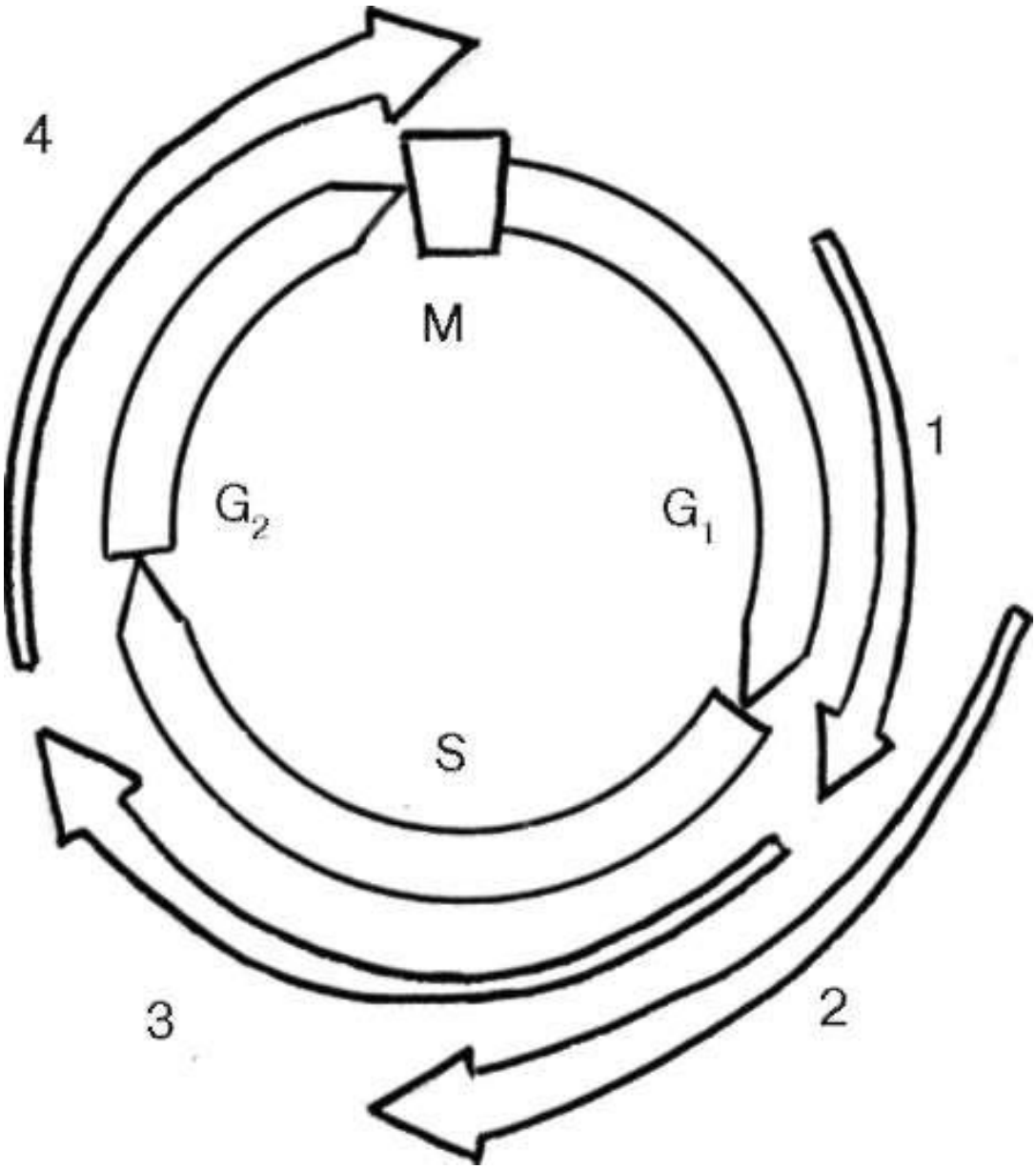

Рис. 4.28. Участие различных циклинов и циклин-зависимых киназ в клеточном цикле млекопитающих: 1 - циклин D+ЦЗК 4, ЦЗК 6; 2 - циклин Е+ЦЗК 2; 3 - циклин А+ЦЗК 2; 4 - циклин В/А+ЦЗК 1

Деление клеток: митоз

Митоз (mitosis), кариокинез, или непрямое деление, - универсальный способ деления любых эукариотических клеток. При этом редуплицирован-ные и конденсированные хромосомы переходят в компактную форму мито-тических хромосом, образуется веретено деления, участвующее в сегрегации и переносе хромосом (ахроматиновый митотический аппарат), происходят расхождение хромосом к противоположным полюсам клетки и деление тела клетки (цитокинез, цитотомия). Процесс непрямого деления клеток принято подразделять на несколько основных фаз: профаза, метафаза, анафаза, телофаза (рис. 4.29).

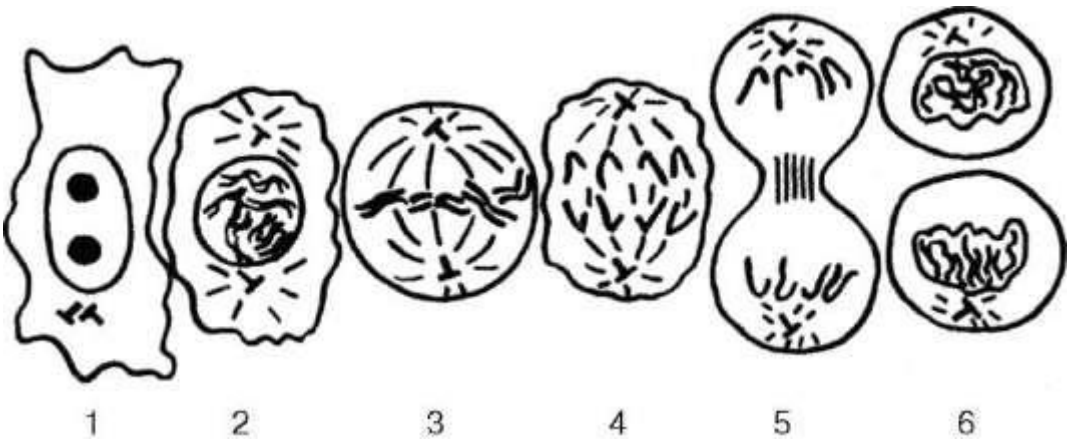

Рис. 4.29. Митоз клетки (схема):

1 - интерфаза; 2 - профаза; 3 - метафаза; 4 - анафаза; 5 - телофаза; 6 - ранняя интерфаза

Профаза. После окончания S-периода количество ДНК в интерфазном ядре равно 4 с, так как произошло удвоение хромосомного материала. Однако морфологически регистрировать удвоение числа хромосом в этом периоде не всегда удается. Это связано с тем, что в профазе сестринские хромосомы тесно соприкасаются и взаимно спирализуются одна относительно другой. Тем не менее в профазе *каждая из хромосом двойная,* что является результатом их редупликации в S-периоде клеточного цикла. Позднее хромосомы в каждой такой паре начинают обособляться, раскручиваться. Сестринские хромосомы в митозе отчетливо выявляются в конце профазы, когда видно, что общее их число в начинающей делиться клетке равно 4 n. Следовательно, уже в начале профазы хромосомы состояли из двух сестринских хромосом, или хроматид. Число их (4 n) в профазе точно соответствует количеству ДНК (4 с).

Параллельно конденсации хромосом в профазе происходят исчезновение и дезинтеграция ядрышек в результате инактивации рибосомных генов в зоне ядрышковых организаторов.

Одновременно с этим в середине профазы начинается разрушение ядерной оболочки: исчезают ядерные поры, оболочка распадается сначала на фрагменты, а затем на мелкие мембранные пузырьки.

В это время меняются и структуры, связанные с синтезом белка. Происходит уменьшение количества гранулярной эндоплазматической сети, она распадается на короткие цистерны и вакуоли, число рибосом на ее мембранах резко падает. Значительно (до 25 %) редуцируется число полисом как на мембранах, так и в гиалоплазме, что является признаком общего снижения уровня синтеза белка в делящихся клетках.

Второе важнейшее событие при митозе тоже происходит во время профазы - это образование веретена деления. В профазе репродуцировавшиеся в S-периоде центриоли начинают расходиться к противоположным полюсам клетки. К каждому полюсу отходит по двойной центриоли, или диплосоме. По мере расхождения диплосом начинают формироваться микротрубочки, отходящие от периферических участков одной из центриолей каждой диплосомы.

Сформированный в метафазе аппарат деления в животных клетках имеет веретеновидную форму и состоит из нескольких зон: двух зон центросфер с центриолями внутри них и промежуточной между ними зоны волокон веретена. Во всех этих зонах имеется большое число микротрубочек (рис. 4.30).

Микротрубочки в центральной части этого аппарата, в собственном веретене деления, так же как микротрубочки центросфер, возникают в результате полимеризации тубулинов в зоне центриолей. Эти микротрубочки достигают кине-тохоров, расположенных в

области центромерных перетяжек хромосом, и связываются с ними. В веретене деления различают два типа микротрубочек: идущие от полюса к центру веретена и хромосомные, соединяющие хромосомы с одним из полюсов.

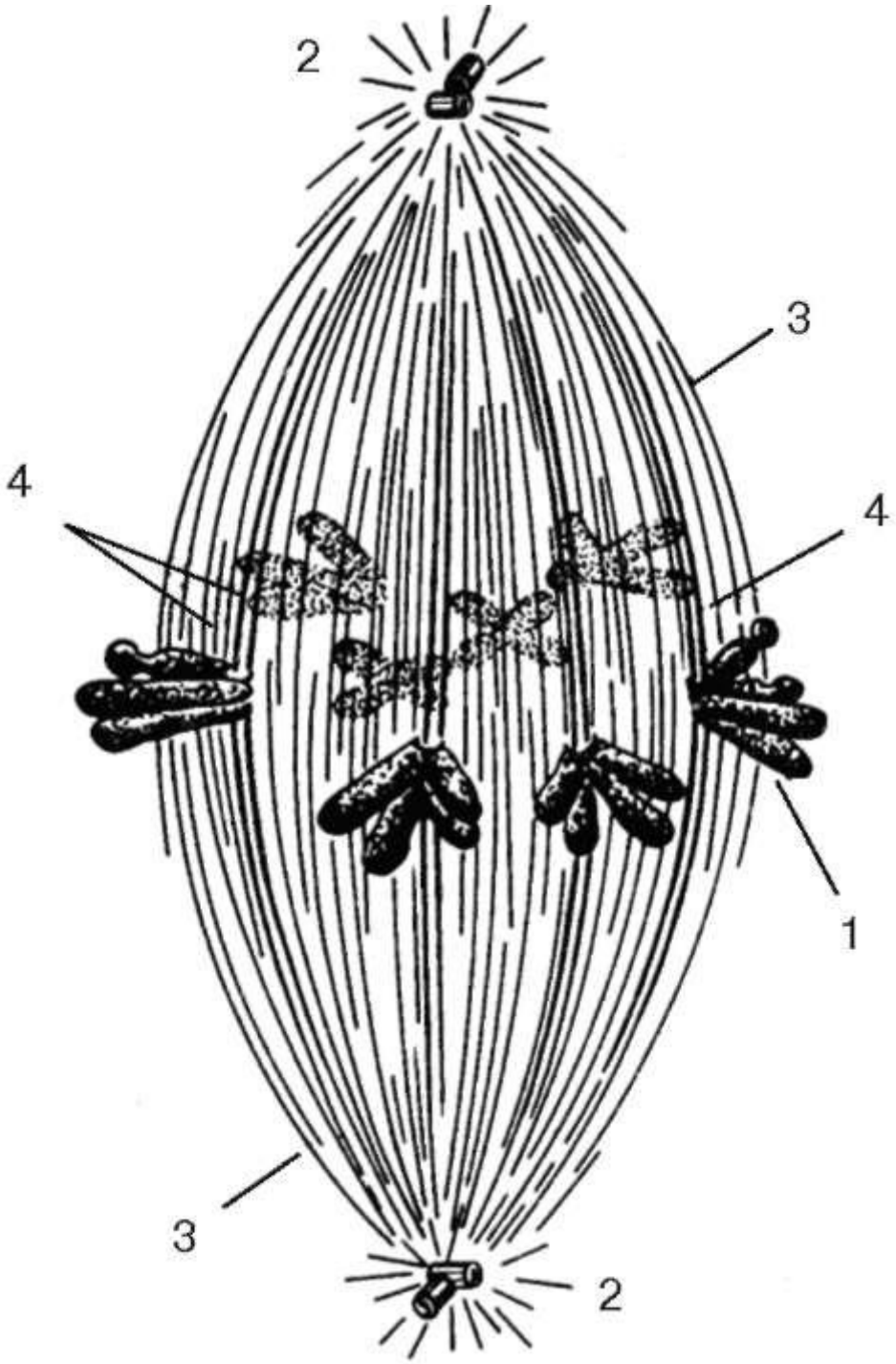

Рис. 4.30. Строение митотического веретена (схема):

1 - хромосомы; 2 - клеточный центр; 3 - центриолярные микротрубочки; 4 - кинетохорные микротрубочки

Метафаза занимает около трети времени всего митоза. Во время метафа-зы заканчивается образование веретена деления, а хромосомы выстраиваются в экваториальной плоскости веретена, образуя так называемую экваториальную (метафазную) пластинку хромосом, или *материнскую звезду.* К концу метафазы завершается процесс обособления друг от друга сестринских хроматид. Их плечи лежат параллельно друг другу, между ними хорошо видна разделяющая их щель. Последним

местом, где контакт между хрома-тидами сохраняется, является центромер (первичная перетяжка).

Анафаза. Хромосомы все одновременно теряют связь друг с другом в области центромер и синхронно начинают удаляться друг от друга по направлению к противоположным полюсам клетки. Скорость движения хромосом равномерная, она может достигать 0,2-0,5 мкм/мин. Анафаза - самая короткая стадия митоза (несколько процентов от всего времени), но за это время происходит ряд событий. Главными из них являются обособление двух идентичных наборов хромосом и перемещение их в противоположные концы клетки. Расхождение хромосом по направлению к полюсам происходит одновременно с расхождением самих полюсов.

Показано, что расхождение хромосом связано с укорочением (деполимеризацией) микротрубочек в районе кинетохоров хромосом и с работой белков-транслокаторов, перемещающих хромосомы. Дополнительное расхождение полюсов в анафазе обеспечивается за счет скольжения относительно друг друга межполюсных микротрубочек, которое обеспечивается работой другой группы белков-транслокаторов.

Телофаза начинается с остановки разошедшихся диплоидных (2 n) наборов хромосом (ранняя телофаза) и завершается, когда возникает реконструкция нового интерфазного ядра (поздняя телофаза, ранний G_1-период) и происходит разделение исходной клетки на две дочерние (цитокинез, цитотомия). В ранней телофазе хромосомы, не меняя своей ориентации (центромерные участки - к полюсу, теломерные - к центру веретена), начинают деконденсироваться и увеличиваться в объеме. В местах их контактов с мембранными пузырьками цитоплазмы образуется новая ядерная оболочка. После замыкания ядерной оболочки начинается формирование новых ядрышек. Клетка переходит в новый G_1-период клеточного цикла.

Важное событие телофазы - разделение клеточного тела - цитото-мия, или цитокинез, который происходит путем образования перетяжки в результате впячивания плазматической мембраны внутрь клетки. При этом в подмембранном слое цитоплазмы располагаются сократимые элементы типа актиновых миофиламентов, ориентированные циркулярно в зоне экватора клетки. Сокращение филаментов приводит к впячиванию плазматической мембраны в области этого кольца, что завершается разделением клетки на две.

Аномалии клеточного деления

При повреждении митотического аппарата (действие холода или агентов, вызывающих деполимеризацию тубулинов) может произойти или задержка митоза в метафазе, или рассеивание хромосом. При нарушениях репродукции центриолей могут возникать многополюсные и асимметричные митозы и т. п. Нарушения цитотомии приводят к появлению клеток с гигантскими ядрами или многоядерных полиплоидных клеток. Это связано с подавлением образования актиновых микрофиламентов, участвующих в формировании клеточной перетяжки в конце телофазы.

Полиплоидия - образование клеток с повышенным содержанием ДНК. Такие полиплоидные клетки появляются в результате полного отсутствия или незавершенности отдельных этапов митоза. Появление полиплоидных соматических клеток может наблюдаться в норме при блокаде деления клеточного тела. В печени взрослых млекопитающих встречаются, кроме диплоидных, тетра- и октаплоидные (4 n и 8 n) клетки, а также двуядерные клетки разной степени плоидности.

Процесс полиплоидизации этих клеток происходит следующим образом. После S-периода клетки, обладающие 4 с количеством ДНК, вступают в митотическое деление, проходят все его стадии, включая телофазу, но не приступают к цитотомии. Таким образом, образуется двуядерная клетка (2x2 n). Если она снова проходит S-период, то оба

ядра в такой клетке будут содержать по 4 с ДНК и 4 n хромосом. Такая двуядерная клетка входит в митоз, на стадии метафазы происходит объединение хромосомных наборов (общее число хромосом равно 8 n), а затем - нормальное деление, в результате которого образуются две тетраплоидные клетки. Этот процесс попеременного появления двуядерных и одноядерных клеток приводит к появлению ядер с 8 n, 16 n и даже 32 n количеством хромосом. Подобным способом образуются полиплоидные клетки в печени, в эпителии мочевого пузыря, в пигментном эпителии сетчатки, в ацинарных отделах слюнных и поджелудочной желез, мегакариоциты костного мозга.

Необходимо отметить, что полиплоидизация соматических клеток характерна для специализированных, дифференцированных клеток и не встречается при генеративных процессах, таких как эмбриогенез (исключая провизорные органы) и образование половых клеток; нет полиплоидии среди стволовых клеток.

Процесс митотического деления клеток очень чувствителен к действию самых разнообразных факторов. Наиболее часто встречается остановка митоза на стадии метафазы. Это происходит в результате изменений веретена деления. Многие вещества, останавливающие митоз, например, такие цитостатики, как колхицин и колцемид, препятствуют полимеризации тубулинов. В результате этого новые микротрубочки веретена не образуются, а готовые полностью разбираются. При этом митотические хромосомы собираются в центре клетки, но не образуют метафазную пластинку, а располагаются без всякого порядка (К-митоз). К сходным результатам приводит действие на клетку ингибиторов синтеза АТФ (динитрофенол, олигомицин) и ряда ядовитых веществ (мер-каптоэтанол). Если действие этих факторов кратковременное, то возможны восстановление микротрубочек веретена и клеточное деление. При умеренных воздействиях клетки могут не погибнуть, а без митоза вступать в следующий клеточный цикл. В этом случае неразошедшие-ся хромосомы деконденсируются, образуются новая ядерная оболочка и новое, но уже тетраплоидное ядро, которое переходит в G_1-фазу. Так возникают полиплоидные клетки при действии колхицина.

К аномалиям деления клеток относятся и многополюсные митозы. В этом случае в метафазе образуется не биполярное веретено, а веретено с тремя или четырьмя полюсами. Такая аномалия связана с нарушениями функций центриолей: диплосома распадается на две активные моноцентриоли. Эти изменения могут происходить спонтанно (что характерно для опухолевых клеток) или после воздействия различных ингибиторов митотического деления. Такие аномальные трех- и четы-рехполюсные митотические фигуры могут вступать в анафазу и участвовать в расхождении хромосом к полюсам, вслед за чем может наступить цитотомия с образованием 3 или 4 клеток. В этих случаях не происходит равномерного распределения хромосом, а образовавшиеся клетки содержат случайные и уменьшенные наборы хромосом. Клетки с ненормальным числом хромосом называют анэуплоидными. Эти клетки обычно быстро погибают.

Нарушения митотического деления могут быть связаны со структурными изменениями самих хромосом. Так, воздействие различными формами лучистой энергии (ультрафиолетовый свет, рентгеновские лучи и т. п.) или разными алкилирующими соединениями (иприт, цитоста-тики) может привести к нарушениям структуры хромосом и изменениям хода митоза. В результате таких воздействий возникают так называемые хромосомные аберрации. Это могут быть делеции - потери участков хромосом, инверсии - перестановка участков хромосом, транслокации - перенос участков с одной хромосомы на другие.

При разрыве хромосомы та ее часть, которая не несет центромеры, не участвует в хромосомном делении, отстает от основной массы хромосом и случайно оказывается в одной из дочерних клеток. Такой фрагмент хромосомы в интерфазе покрывается

собственной ядерной оболочкой (возникает дополнительное микроядро). Ясно, что при этом обе дочерние клетки будут анэуплоидными.

В других случаях в результате объединения двух поврежденных хромосом возникает одна хромосома, но с двумя центромерами, которые растягиваются к противоположным полюсам. При этом между двумя группами хромосом в анафазе и в телофазе виден «мост», возникает растянутая аберрантная хромосома.

4.4. РЕАКЦИЯ КЛЕТОК НА ВНЕШНИЕ ВОЗДЕЙСТВИЯ

Организм и его клетки постоянно подвергаются воздействию самых разнообразных химических, физических или биогенных факторов. Эти факторы могут вызывать первичное нарушение одной или нескольких клеточных структур, что в свою очередь приводит к функциональным нарушениям. В зависимости от интенсивности поражения, его длительности и характера судьба клетки может быть различна. Измененные в результате повреждения клетки могут адаптироваться, приспособиться к воздействующему фактору, восстанавливаться, реактивироваться после снятия повреждающего воздействия или измениться необратимо и погибнуть. Именно поэтому функциональные и морфологические картины клеток в этих состояниях очень разнообразны. На различные факторы при обратимом повреждении клетки отвечают рядом изменений. Одним из проявлений общеклеточной реакции на повреждение является изменение способности клетки связывать различные красители. Так, нормальные клетки, поглощая из внеклеточной среды растворенные в ней красители, откладывают их в виде гранул. Такое грану-лообразование происходит в цитоплазме, ядро при этом остается бесцветным. При повреждении клеток многими физическими (нагревание, давление) или химическими факторами (изменение pH среды, добавление спирта или какого-либо иного денатурирующего агента) гранулообразование прекращается, цитоплазма и ядро диффузно окрашиваются проникшим в клетку красителем. Если действие фактора обратимо и при устранении его клетка возвращается к норме, то снова восстанавливается ее способность к гранулообразованию. При различных повреждениях клеток значительно падает окислительное фосфорилирование: прекращается синтез АТФ и возрастает потребление кислорода. Для поврежденных клеток характерны усиление гликолитических процессов, снижение количества АТФ, активация протеолиза. Совокупность неспецифических обратимых изменений цитоплазмы, возникающих под воздействием различных агентов, была обозначена термином «паранекроз» (Насонов Д. Н., Александров В. Я., 1940).

При различных воздействиях на клетку наиболее частым изменением структуры ядра является конденсация хроматина, что может отражать падение ядерных синтетических процессов. При гибели клетки происходит агрегация хроматина, возникают грубые сгустки внутри ядра (пикноз), что часто завершается распадом на части (кариорексис) или растворением ядра (кариолизис). Ядрышки при подавлении синтеза рРНК уменьшаются в размерах, теряют гранулы, фрагментируются.

К наиболее часто встречающимся изменениям ядерной оболочки относятся расширение (отечность) перинуклеарного пространства, извитость контура ядерной оболочки, что нередко сочетается с пикнозом ядра. На ранних этапах повреждения клетки часто приобретают шаровидную форму и теряют многочисленные клеточные выросты и микроворсинки. В дальнейшем, наоборот, изменения плазмолеммы сводятся к появлению на поверхности клеток различных выростов или мелких пузырей.

На начальных стадиях нарушения окислительного фосфорилирования происходят сжатие митохондриального матрикса и некоторое расширение межмембранного пространства. В дальнейшем этот тип реакции митохондрий может смениться их набуханием, что особенно часто встречается при самых различных патологических изменениях клеток. Митохондрии при этом принимают сферическую форму и

увеличиваются в размерах, происходит обводнение матрикса, он становится светлым. Набухание митохондрий, как правило, сопровождается редукцией числа и размера крист. При необратимом повреждении митохондрий происходит разрыв их мембран, матрикс смешивается с гиалоплазмой.

Эндоплазматическая сеть чаще всего подвергается вакуолизации и распаду на мелкие пузырьки. При этом на мембранах сети уменьшается число рибосом, что однозначно указывает на падение белкового синтеза. Цистерны комплекса Гольджи могут увеличиваться в объеме или распадаться на мелкие вакуоли. В поврежденных клетках происходит активация лизосом, увеличивается число аутофаголизосом. При тяжелых клеточных повреждениях мембраны лизосом разрываются и лизосомные гидролазы начинают разрушать сами клетки - происходит лизис клеток.

При повреждении клетки резко снижается ее митотическая активность. Клетки часто задерживаются на разных стадиях митоза, главным образом из-за нарушения митотического аппарата, очень чувствительного к изменениям внутриклеточной среды.

Если изменения в клетке не зашли слишком далеко, происходят репарация клеточных повреждений, возврат клетки к нормальному функциональному уровню. Процессы восстановления внутриклеточных структур называются *внутриклеточной регенерацией.*

Репарация клеток бывает полной, когда восстанавливаются все свойства данных клеток, или неполной. В последнем случае после снятия действия повреждающего фактора нормализуется ряд функций клеток, но через некоторое время клетки погибают без всякого воздействия. Особенно часто это наблюдается при поражениях клеточного ядра.

Повреждение клеток внешними и внутриорганизменными факторами может привести к нарушениям регуляции их метаболизма. При этом происходит интенсивное отложение или же, наоборот, резорбция ряда клеточных включений. Кроме того, наблюдается нарушение регуляции проницаемости клеточных мембран, что приводит к вакуолизации мембранных органелл. В патологической анатомии такие изменения в структуре клеток называют дистрофиями. Так, например, при жировой дистрофии в клетках накапливаются жировые включения. Часто в цитоплазме измененных клеток обнаруживаются скопления липопротеидных комплексов, имеющих вид многослойных мембранных пластов. Нарушение регуляторных процессов метаболизма сахаров приводит к патологическому отложению и накоплению гликогена (углеводная дистрофия), что, вероятно, связано с недостаточностью фермента, расщепляющего гликоген (глюкозо-6-фосфатазы). Часто в измененных клетках животных происходит отложение различных пигментов, белковых гранул (белковая дистрофия) и др.

Особой формой патологического нарушения регуляторных процессов могут быть нарушения специализации, одним из которых является злокачественный опухолевый рост. Опухолевые клетки характеризуются безудержностью, неограниченностью размножения, нарушением уровня дифференцировки, изменениями строения клеток, относительной автономностью от регуляторных влияний со стороны организма, способностью к метастазированию. Все эти свойства опухолевые клетки сохраняют от поколения к поколению, т. е. свойства злокачественности являются наследственной особенностью таких клеток. Поэтому раковые клетки относят к мутантам, обладающим измененной генетической структурой; именно изменением генотипа клетки можно объяснить непрерывную передачу дочерним клеткам дефектной (в отношении регуляции) информации.

При необратимом повреждении клетки гибнут. Дать определение момента клеточной смерти очень трудно (так же, как и при смерти целого организма), так как умирание - это не одномоментное явление, а процесс.

4.5. ГИБЕЛЬ КЛЕТОК

Различают две основные морфологические формы гибели клеток - некроз и апоптоз (рис. 4.31).

Некроз вызывается главным образом различными внешними факторами, химическими или физическими, которые прямо или опосредованно влияют на проницаемость мембран или на клеточную энергетику. Во всех этих случаях наблюдается достаточно монотонная последовательность нарушения клеточных функций и структур. Общим является то, что в клетке происходит изменение ионного состава, наблюдаются набухание орга-нелл, прекращение синтеза АТФ, белков, нуклеиновых кислот, деградация ДНК, активация лизосомных ферментов, что в конечном итоге приводит к растворению клетки - лизису.

Апоптоз может происходить без первичного нарушения клеточного метаболизма. При этом в результате воздействия различных стимулов происходит активация в ядре некоторых генов, ответственных за самоуничтожение клетки. Программа такого самоуничтожения (запрограммированной гибели клетки) может включаться в результате воздействия на клетку сигнальных молекул (часто это различные белковые факторы или различные гормоны). Так, некоторые лейкоциты погибают при действии на них глюкокортикои-дов. К активации генов самоуничтожения может приводить прекращение выработки регулирующего сигнала. Например, после удаления семенников полностью погибают клетки предстательной железы. Апоптоз наблюдается при нормальном эмбриональном развитии организма. Так, клетки тканей головастиков погибают в результате активации этого процесса гормонами. Гибнут клетки эмбриональных закладок, например клетки протока первичной почки, нейробласты периферических ганглиев и др. Во взрослом организме апоптозу подвергаются клетки молочной железы при ее инволюции, клетки желтого тела яичника.

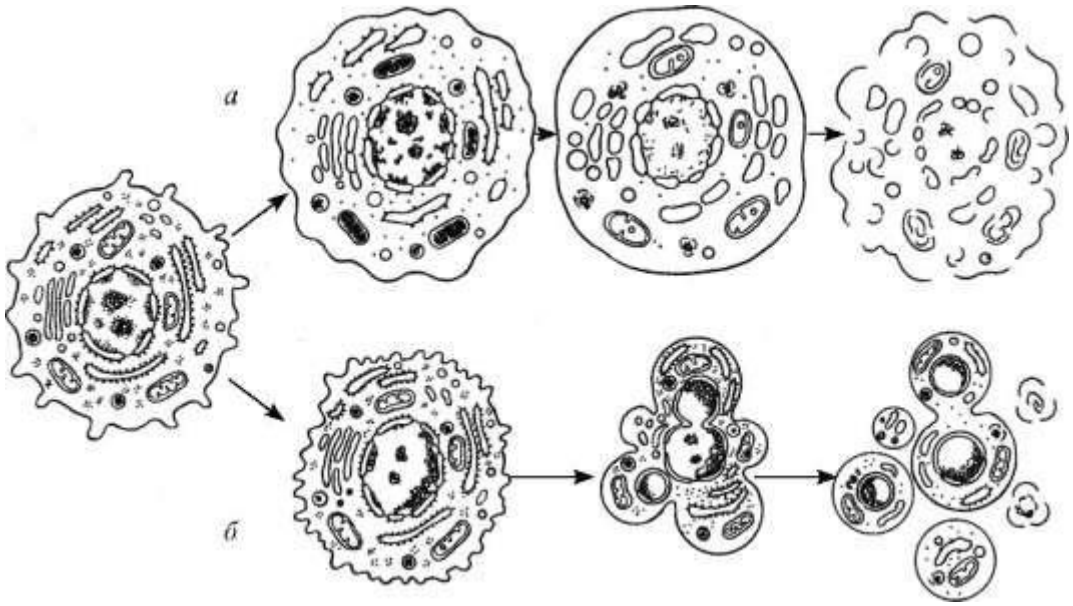

Рис. 4.31. Пути клеточной гибели:

а - некроз; *б* - апоптоз. Пояснения в тексте

Причиной гибели клеток при апоптозе является активация каскада латентных протеиназ - каспаз. Существуют инициирующие и эффектор-ные каспазы. Субстратами для действия активированных каспаз служат более 60 различных белков. Это, например, киназа фокальных адгезивных структур, инактивация которой приводит к отделению апоптотиче-ских клеток от соседних в эпителии; это ламины, которые при действии

каспаз разбираются, что приводит к почкованию ядер; это цитоскелетные белки, деградация которых вызывает изменение формы клеток и их распад на фрагменты - апоптотические тельца; это активируемая эндонуклеаза, вызывающая фрагментацию ДНК, и др.

Морфологически процесс апоптоза значительно отличается от некроза. На ранних его стадиях происходит возрастание уровня кальция в цитоплазме, но при этом мембранные органеллы не изменяются, синтез РНК и белка не снижается. Позднее в ядре хроматин конденсируется, образуя грубые скопления по периферии ядра. Ядра начинают фрагментиро-ваться, распадаться на «микроядра», каждое из которых покрыто ядерной оболочкой. Затем или одновременно с этим цитоплазма также начинает фрагментироваться. От клетки отшнуровываются крупные фрагменты, часто содержащие «микроядра». Это так называемые *апоптотические тельца.* Апоптотические тельца в норме поглощаются соседними клетками или фагоцитами, а также претерпевают вторичные некротические изменения и в конце концов растворяются.

Контрольные вопросы

1. Охарактеризуйте предмет и задачи цитологии, ее значение для практической медицины.

2. Перечислите основные положения клеточной теории. Каково теоретическое и практическое значение клеточной теории.

3. Какую роль в жизнедеятельности клетки играет ядро? Какие структурные компоненты входят в состав ядра?

4. Цитоплазма, ее постоянные и непостоянные структурные компоненты. Роль органелл в жизнедеятельности клетки.

5. Какие изменения происходят в ядре и цитоплазме клетки при подготовке к делению и собственно митозе?

6. Какие морфофункциональные изменения происходят в клетке при действии неблагоприятных внешних и внутриорганизменных факторов?

Глава 5. ОСНОВНЫЕ ПОНЯТИЯ ОБЩЕЙ ГИСТОЛОГИИ

Ткань - это возникшая в ходе эволюции частная система организма, состоящая из одного или нескольких дифферонов клеток и их производных, обладающая специфическими функциями благодаря кооперативной деятельности всех ее элементов.

5.1. ТКАНЬ КАК СИСТЕМА

Любая ткань - сложная система, элементы которой - клетки и их производные. Сами ткани тоже являются элементами морфофункциональных единиц, а последние выступают в роли элементов органов. Поскольку по отношению к системе высшего ранга (в нашем случае - организму) системы более низких рангов рассматриваются как частные, то и о тканях следует говорить как о частных системах.

В любой системе все элементы упорядочены в пространстве и функционируют согласованно друг с другом; система в целом обладает при этом свойствами, не присущими ни одному из ее элементов, взятому в отдельности. Соответственно и в каждой ткани ее строение и функции несводимы к простой сумме свойств отдельных входящих в нее клеток и их производных. Ведущими элементами тканевой системы являются клетки. Кроме клеток, различают клеточные производные (постклеточные структуры и симпла-сты) и межклеточное вещество (схема 5.1).

Среди клеточных структур целесообразно различать те, которые, будучи рассматриваемы и вне ткани, полностью обладают свойствами живого (например,

способностью к размножению, регенерации при повреждениях и т. п.), и те, которые не обладают полнотой свойств живого. Постклеточные (послеклеточные) структуры относятся к последним.

Клеточные структуры, прежде всего, могут быть представлены индивидуально существующими клетками, каждая из которых имеет собственное ядро и собственную цитоплазму. Такие клетки могут быть либо одноядерными, либо многоядерными (если на каком-то этапе произошла нуклеото-мия без цитотомии). Если клетки по достижении какого-либо этапа развития сливаются друг с другом, то возникают *симпласты.* Примерами их могут служить симпластотрофобласт, остеокласты и симпластическая часть мышечного волокна скелетной мышечной ткани. Симпласты имеют совершенно иной принцип возникновения, нежели многоядерные клетки, так что эти понятия смешивать нецелесообразно.

Схема 5.1. Основные структурные элементы тканей

Особо следует упомянуть случай, когда при делении клеток цитотомия остается незавершенной и отдельные из них остаются соединенными тонкими цитоплазматическими мостиками. Это - *синцитий.* Такая структура у млекопитающих встречается только в ходе развития мужских половых клеток, однако, поскольку эти клетки не относятся к соматическим, данную структуру не приходится причислять к тканевым.

Постклеточными структурами называют те производные клеток, которые утратили (частично или полностью) свойства, присущие клеткам как живым системам. Несмотря на это, постклеточные структуры выполняют важные физиологические функции, их нельзя расценивать просто как отмирающие или погибшие клетки. Среди постклеточных структур различают производные клеток в целом и производные их цитоплазмы. К первым относятся эритроциты большинства млекопитающих (форменные элементы крови, утратившие ядро на одном из этапов своего развития), роговые чешуйки эпидермиса, волосы, ногти. Примером вторых могут служить тромбоциты (производные цитоплазмы мегакариоцитов).

Межклеточное вещество - продукты синтеза в клетках. Его подразделяют на основное («аморфное», матрикс) и на волокна. Основное вещество может существовать в формах жидкости, золя, геля или быть минерализованным. Среди волокон различают обычно три вида: ретикулярные, коллагеновые и эластические.

Клетки всегда находятся во взаимодействии друг с другом и с межклеточным веществом. При этом формируются различные структурные объединения. Клетки могут лежать в межклеточном веществе на расстоянии друг от друга и взаимодействовать через него без непосредственных контактов (например, в рыхлой волокнистой соединительной ткани), либо соприкасаясь отростками (ретикулярная ткань) или образуя сплошные клеточные массы, или пласты (эпителий, эндотелий).

Дистантно клетки могут взаимодействовать с помощью химических соединений, которые клетки синтезируют и выделяют в процессе своей жизнедеятельности. Такие вещества служат не в качестве внешних секретов, как, например, слизь или пищевые ферменты, а выполняют регуля-торные функции, действуя на другие клетки, стимулируя или тормозя их активность. На этой основе формируется система положительных и отрицательных обратных связей, образуя управляющие контуры. Для реализации каждой из связей требуется некоторое время. Поэтому в тканях активность их жизнедеятельности не остается строго постоянной, а колеблется вокруг некоего среднего состояния. Такие регулярные колебания являются проявлением биологических ритмов на тканевом уровне.

Среди регуляторных веществ (иногда их называют биологически активными веществами) различают *гормоны* и*интеркины.* Гормоны поступают в кровь и способны действовать на значительных расстояниях от места их выработки. Интеркины действуют местно. К их числу относят вещества, угнетающие и стимулирующие клеточное размножение, определяющие направления дифференцировки клеток-предшественников, а также регулирующие запрограммированную клеточную гибель (апоптоз).

Таким образом, все межклеточные взаимодействия, как непосредственные, так и через межклеточное вещество, обеспечивают функционирование ткани как единой системы. Только на основе системного подхода возможно изучение тканей, понимание общей гистологии.

5.2. РАЗВИТИЕ ТКАНЕЙ (ЭМБРИОНАЛЬНЫЙ ГИСТОГЕНЕЗ)

В эмбриогенезе человека наблюдаются все процессы, характерные для позвоночных животных: оплодотворение, образование зиготы, дробление, гаструляция, формирование трех зародышевых листков, обособление комплекса эмбриональных зачатков тканей и органов, а также мезенхимы, заполняющей пространства между зародышевыми листками.

Геном зиготы не активен. По мере дробления в клетках - бластомерах - отдельные части генома активизируются, причем в разных бластомерах - разные. Этот путь развития генетически запрограммирован и обозначается как*детерминация.* В результате появляются стойкие различия их биохимических (а также и морфологических) свойств - дифференцировка. Одновременно дифференцировка сужает потенции дальнейшей активации генома, которая возможна теперь за счет его оставшейся неактивированной части - происходит ограничение возможностей развития - *комми-тирование.* По времени дифференцировка не всегда совпадает с детерминацией: детерминация в клетках может уже совершиться, а специфические функции и морфологические особенности проявятся позже. Подчеркнем, что все эти процессы совершаются на уровне генома, но без изменения набора генов как целого: гены не исчезают из клетки, хотя они могут быть и не активными. Такие изменения называют *эпигеномными,* или *эпигенетическими.* Вопрос о том, насколько возможен возврат активной части генома вновь в неактивное состояние (дедифференцировка) в естественных условиях, остается неясным (это не исключает таких возможностей при генно-инженерных экспериментах). Дифференцировка и коммитирование в эмбриогенезе появляются не сразу. Они совершаются последовательно: сначала преобразуются крупные участки генома, детерминирующие наиболее общие свойства клеток, а позднее - более частные свойства. В развивающемся организме дифферен-цировка сопровождается специфической организацией или размещением

специализирующихся клеток, что выражается в установлении определенного плана строения в ходе онтогенеза - *морфогенеза.*

В результате дробления зародыш разделяется на внезародышевую и зародышевую части, причем становление тканей идет и в той, и в другой. В результате гаструляции в зародышевой части формируются *гипобласт* и*эпибласт,* а далее - образуются три зародышевых листка. В составе последних вследствие детерминации обособляются *эмбриональные зачатки* (еще не ткани). Их клетки обладают такой детерминацией и, в то же время, коммитированием, что в естественных условиях они не могут превратиться в клетки другого эмбрионального зачатка. Эмбриональные зачатки в свою очередь представлены *стволовыми клетками* - источниками *дифферонов,* формирующих ткани в эмбриональном гистогенезе (рис. 5.1). Межклеточного вещества зачатки не имеют.

В процессе образования трех зародышевых листков часть клеток мезодермы выселяется в промежутки между зародышевыми листками и формирует сетевидную структуру - *мезенхиму,* заполняющую пространство между зародышевыми листками. В последующем дифференцировка зародышевых листков и мезенхимы, приводящая к появлению эмбриональных зачатков тканей и органов, происходит неодновременно (гетерохронно), но взаимосвязанно (интегративно). На понятии «мезенхима» следует остановиться особо. Содержание, которое вкладывают в него, весьма разнообразно. Часто ее определяют как эмбриональную соединительную ткань либо как эмбриональный зачаток. В последнем случае говорят о развитии из мезенхимы конкретных тканей, на основе чего даже делают выводы о родственности этих тканей. Мезенхиму считают источником развития клеток фибробластического ряда и клеток крови, эндотелиоцитов и гладких миоцитов, клеток мозгового вещества надпочечников. В частности, такая концепция долгое время «обосновывала» принадлежность эндотелия к соединительной ткани с отрицанием его тканевой специфичности. В некоторых учебниках анатомии до сих пор можно встретить классификацию мышц (как органов) на основании их развития либо из миотомов, либо из мезенхимы.

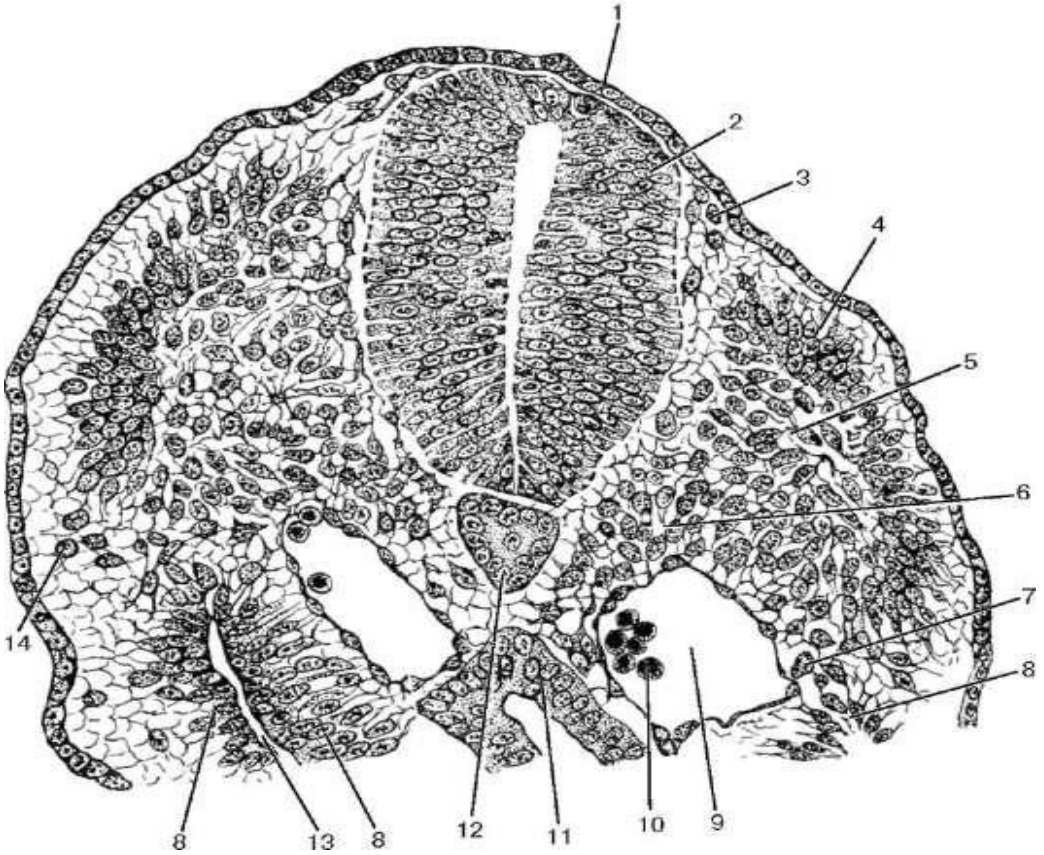

Рис. 5.1. Локализация эмбриональных зачатков тканей и органов в теле зародыша (срез зародыша в стадии 12 сомитов, по А. А. Максимову, с изменениями): 1 - кожная эктодерма; 2 - нервная трубка; 3 - нейральный гребень; 4 - дерматом; 5 - миотом; 6 - склеротом; 7 - сегментная ножка; 8 - выстилка целома; 9 - аорта, выстланная эндотелием; 10 - клетки крови; 11 - кишечная трубка; 12 - хорда; 13 - полость целома; 14 - мигрирующие клетки, образующие мезенхиму

Признание мезенхимы в качестве эмбриональной соединительной ткани вряд ли состоятельно, хотя бы потому, что клетки ее еще не обладают одним из основных свойств ткани - специфической функцией. Они не синтезируют коллаген, эластин, гликозаминогликаны, как это свойственно фибробластам соединительной ткани, они не сокращаются, как миоциты, не обеспечивают двустороннего транспорта веществ, как эндотелиоциты. Морфологически они неотличимы друг от друга. Вряд ли можно считать мезенхиму и единым эмбриональным зачатком: в ходе развития зародыша клетки многих из них выселяются в нее, будучи уже соответственно детерминированными.

В составе мезенхимы совершается, в частности, миграция промиобластов и миобластов (выселившихся из сомитов), предшественников меланоцитов и клеток мозгового вещества надпочечников, клеток АПУД-серии (выселившихся из сегментов нейрального гребня), клеток-предшественников эндотелия (скорее всего, выселившихся из спланхнотомов) и другие. Можно полагать, что, мигрируя и вступая друг с другом в контактные или химические взаимоотношения, клетки могут детализировать свою детерминацию.

Во всяком случае, считать мезенхиму единым эмбриональным зачатком не приходится. В рамках эпигеномных представлений ее надо рассматривать как гетерогенное образование. Клетки мезенхимы, хотя и сходны по морфологическим признакам, вовсе не безлики и не однолики в эпигеном-ном смысле. Поскольку клетки мезенхимы дают начало многим тканям, ее называют также плюриили полипотентным зачатком. Такое понимание противоречит представлению о зачатках как клеточных группировках, в которых клетки уже достигли значительной степени коммитированности. Признание мезенхимы единым зачатком означало бы отнесение к одному типу таких тканей, как скелетная, мышечная, кровь, железистый эпителий мозгового вещества надпочечников и многих других.

Как уже было отмечено, говорить о происхождении какой-либо ткани из зародышевого листка совершенно недостаточно для характеристики свойств и принадлежности к гистогенетическому типу. Столь же малозначаще и постулирование развития какой-либо ткани из мезенхимы. Судьба клеток мезенхимы по завершении их миграции - дифференциация в клетки конкретных тканей в составе конкретных органов. После этого мезенхимы как таковой не остается. Поэтому концепции о так называемом мезенхимном резерве неправомерны. В составе дефинитивных тканей, безусловно, могут оставаться либо стволовые клетки, либо клетки-предшественники, но это - клетки с уже детерминированными гистиотипическими свойствами.

Дифферoны. Совокупность клеток, ведущих свое начало от общей пред-ковой формы, можно рассматривать как ветвящееся дерево последовательных процессов детерминации, сопровождающихся при этом коммитиро-ванием путей развития. От клеток, у которых эти процессы совершаются на уровне эмбриональных зачатков, можно проследить отдельные ветви, ведущие к различным конкретным дефинитивным (зрелым) клеточным видам. Такие исходные клетки называют стволовыми, а совокупность ветвей их потомков объединяют в *дифферoны.* В составе дифферона происходят дальнейшая детерминация и коммитирование потенций развития стволовой клетки, в результате чего возникают так называемые клетки-предшественники. В каждой из таких ветвей, в свою очередь, возникают уже зрелые дифференцированные клетки, которые затем стареют и отмирают

(рис. 5.2). Стволовые клетки и клетки-предшественники способны к размножению и в совокупности могут быть названы камбиальными.

Так, в системе крови от единой стволовой клетки всех форменных элементов (см. более подробно в главе 7 «Кровь» и «Кроветворение») возникают общая ветвь гранулоцитов и моноцитов, общая ветвь различных видов лимфоцитов, а также не ветвящаяся эритроидная линия (иногда такие ветви и линии тоже рассматривают как отдельные диффероны).

Хотя стволовые клетки детерминируются еще в составе эмбриональных зачатков, они могут сохраняться и в тканях взрослых организмов, но их СК - стволовые клетки; КПП - клетки-предшественники полипотентные; КПУ - клетки-предшественники унипотентные; КСо - клетки созревающие (уже не делящиеся, но еще не имеющие окончательных специфических функций); КЗр - зрелые клетки (обладающие специфическими функциями); КСт - стареющие клетки (утрачивающие полноту специфических функций).

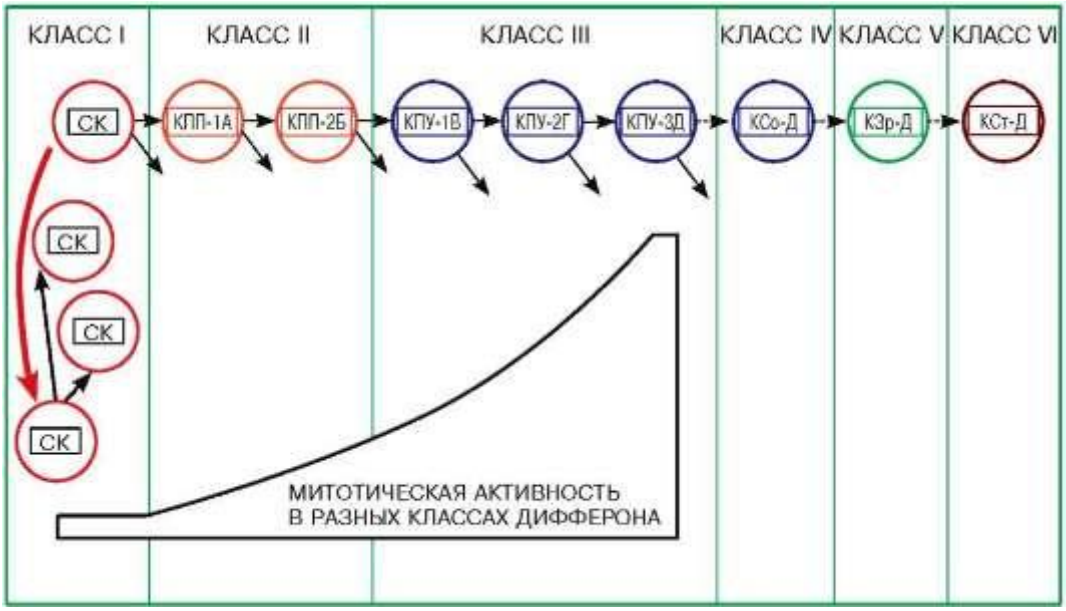

Рис. 5.2. Схема организации клеточного дифферона:

Классы клеток в дифферонe: I - стволовые клетки; II - полипотентные клетки-предшественники; III - унипотентные клетки-предшественники; IV - созревающие клетки; V - зрелые клетки; выполняющие специфические функции; VI - стареющие и гибнущие клетки. В классах I-III происходит размножение клеток, это отображено на схеме двумя стрелками, отходящими от клетки вправо. Митотическая активность при этом нарастает. Клетки классов IV-VI не делятся (вправо отходит лишь одна стрелка).

Цифры после указания на класс клеток условно означают номер поколения в данном классе, следующие за ними буквы - свойства клеток. Обратите внимание, что дочерние клетки, возникшие в результате последовательных делений (классы I-III), имеют разную детерминацию, но сохраняют ее свойства в классах IV-VI. Толстая стрелка слева, направленная вниз, - сигнал для деления стволовой клетки, после того как одна из них вышла из популяции и вступила на путь дифференци-ровки собственных предков уже не остается. Поэтому в организме нет таких клеточных форм, которые могли бы восполнить убыль стволовых, если она по какой-либо причине произошла, поэтому важнейшее свойство стволовых клеток - *самоподдержание* их популяции. Это означает, что в естественных условиях, если одна из стволовых клеток вступает на путь дифференциации, и, таким образом, общая их численность снижается на одну, восстановление популяции происходит только за счет деления аналогичной стволовой клетки из той же популяции.

При этом она полностью сохраняет свои исходные свойства. В дифферoне самоподдерживающуюся клеточную популяцию выделяют в класс I. Наряду с этим определяющим признаком, стволовые клетки обладают и более частными, но существенными, с медицинской точки зрения, свойствами: стволовые клетки делятся очень редко, следовательно, они наиболее устойчивы к повреждающим воздействиям. Поэтому в случае чрезвычайных ситуаций они гибнут в последнюю очередь. Пока стволовые клетки сохраняются в организме, клеточная форма регенерации тканей возможна после устранения вредоносных воздействий. Если пораженными оказались и стволовые клетки, то клеточная форма регенерации не происходит.

В отличие от стволовых клеток, численность популяции клеток-предшественников может пополняться не только за счет деления клеток, себе подобных, но и за счет менее дифференцированных форм. Чем далее заходит дифференцировка, тем меньшую роль играет самоподдержание, поэтому пополнение популяции дефинитивных клеток происходит, в основном, за счет деления предшественников на промежуточных этапах развития, а стволовые клетки включаются в размножение только тогда, когда активности промежуточных предшественников для пополнения популяции недостаточно.

Клетки-предшественники (иногда их называют полустволовыми) составляют следующую часть гистогенетического древа. Они коммитированы и могут дифференцироваться, но не по всем возможным, а лишь по некоторым направлениям. Если таких путей несколько, клетки называют полипо-тентными (класс II), если же они способны дать начало лишь одному виду клеток - унипотентными (класс III). Пролиферативная активность клеток-предшественников выше, чем у стволовых, и именно они пополняют ткань новыми клеточными элементами.

На следующем этапе развития деления прекращаются, но морфологические и функциональные свойства клеток продолжают изменяться. Такие клетки называют *созревающими* и относят к классу IV. По достижению окончательной дифференцировки *зрелые* клетки (класс V) начинают активно функционировать. На последнем этапе их специфические функции угасают и клетки гибнут путем апоптоза (стареющие клетки, класс VI). Направление развития клеток в дифферoне зависит от многих факторов: в первую очередь, от интеркинов микроокружения и от гормональных.

Соотношение клеток различной степени зрелости в дифферoнах разных тканей организма неодинаково. Клетки различных дифферoнов в процессе гистогенеза могут объединяться, причем количество дифферoнов в каждом виде тканей может быть различным. Клетки дифферoнов, входящих в ткань, участвуют в синтезе ее общего межклеточного вещества. Результатом гистоге-нетических процессов является формирование тканей с их специфическими функциями, не сводимыми к сумме свойств отдельных дифферoнов.

Итак, под тканями целесообразно понимать частные системы организма, относящиеся к особому уровню его иерархической организации и включающие в качестве ведущих элементов клетки. Клетки тканей могут относиться к единому или к нескольким стволовым дифферoнам. Клетки одного из дифферoнов могут преобладать и быть функционально ведущими. Все элементы ткани (клетки и их производные) равно необходимы для ее жизнедеятельности.

5.3. КЛАССИФИКАЦИИ ТКАНЕЙ

Существенное место среди вопросов общей гистологии занимают проблемы классификации тканей. В отличие от формальных классификаций, отталкивающихся от удобных для наблюдения признаков, естественные классификации призваны учитывать глубокие природные связи между объектами. Именно поэтому структура любой естественной классификации отражает реальную структуру природы.

Время от времени классификационные схемы меняются. Это означает, что в изучении природы сделан еще один шаг, и закономерности исследованы более полно и точно. Разносторонность подходов к характеристикам предметов классификации определяет и многомерность классификационных схем.

С позиции филогенеза предполагается, что в процессе эволюции как у беспозвоночных, так и позвоночных образуются *четыре тканевые системы,* или *группы.* Они обеспечивают основные функции организма: 1 - *покровные,*отграничивающие его от внешней среды и разграничивающие среды внутри организма; 2 - *внутренней среды,*поддерживающие динамическое постоянство состава организма; 3 - *мышечные,* отвечающие за движение; и 4 -*нервные (или нейральные),* координирующие восприятие сигналов внешней и внутренней среды, их анализ и обеспечивающие адекватные ответы на них.

Объяснение этому феномену дали А. А. Заварзин и Н. Г. Хлопин, которые заложили основы учения об эволюционной и онтогенетической детерминации тканей. Так, было выдвинуто положение о том, что ткани образуются в связи с основными функциями, обеспечивающими существование организма во внешней среде. Поэтому изменения тканей в филогенезе идут параллельными путями (теория параллелизмов А. А. Заварзина). При этом дивергентный путь эволюции организмов ведет к возникновению все большего разнообразия тканей (теория дивергентной эволюции тканей Н. Г. Хлопина). Из этого следует, что ткани в филогенезе развиваются и параллельными рядами, и дивергентно. Дивергентная дифференциация клеток в каждой из четырех тканевых систем в конечном итоге и привела к большому разнообразию видов тканей.

Позже выяснилось, что в ходе дивергентной эволюции конкретные ткани могут развиваться не только из одного, а из нескольких источников. Выделение основного из них, дающего начало ведущему клеточному типу в составе ткани, создает возможности для классификации тканей по генетическому признаку, единство же структуры и функции - по морфо-физиологическому.

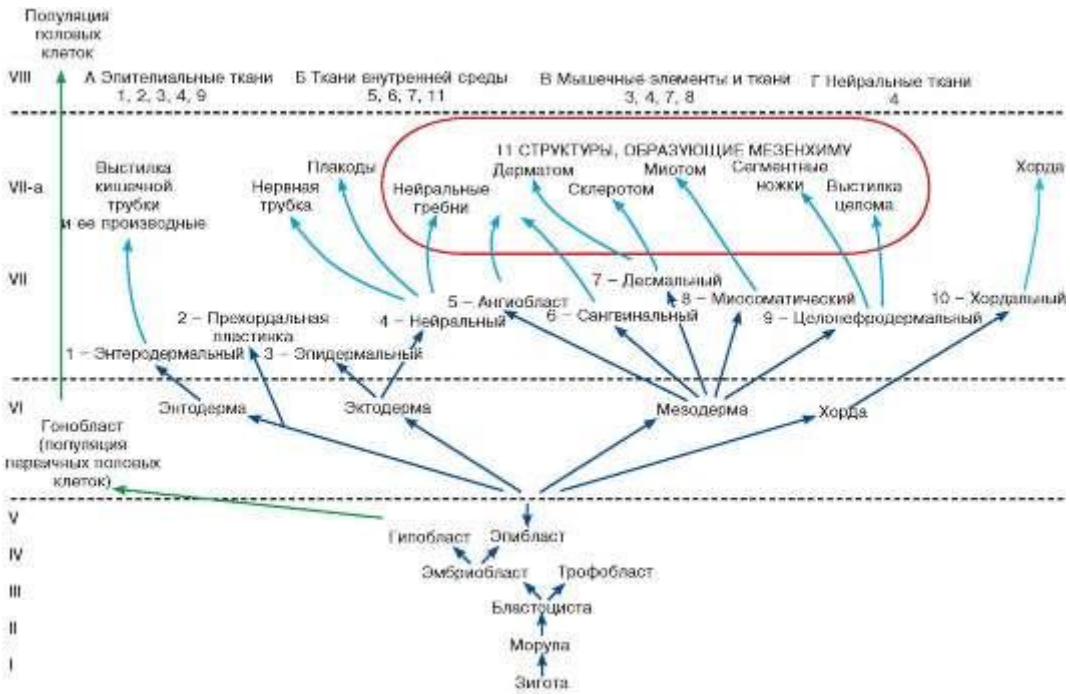

Схема 5.2. Развитие эмбриональных зачатков и тканей:

Арабские цифры - эмбриональные зачатки; римские цифры - этапы развития зародыша и гистогенеза; А-Г - группы тканей.

В основании схемы (I уровень) лежит зигота. На II уровень поставлена морула - форма строения зародыша, которая возникает на этапе дробления. На III уровне отмечена бластоциста. В ней выделяются эмбриобласт и трофобласт (IV уровень). С этого времени развитие идет дивергентно. В эмбриобласте выделяются два листка - эпибласт и гипобласт, показанные на V уровне.

Возникновение и развитие половых клеток выделено особым стилем линии. Они остаются недетерминированными вплоть до взрослого состояния организма и, соответственно, не коммитируются. Поэтому если эмбриональные зачатки определять как совокупность клеток с соответствующей детерминацией и коммитированием, то понятие зачатка к совокупности первичных половых клеток неприменимо. На втором этапе гаструляции возникают три зародышевых листка (VI уровень). Именно в зародышевых листках в конце гаструляции и происходит детерминация (и соответствующее коммитирование) эмбриональных зачатков (VII уровень). Локализация зачатков в теле зародыша отмечена на VII уровне добавлением буквы «а». В *энтодерме*детерминируется энтеродермальный зачаток (1 - источник эпителиев кишечника и органов, связанных с ним).

В зародышевой *эктодерме* детерминируются эпидермальный и нейральный зачатки (3 и 4). Механизм детерминации прехордальной пластинки (2) до сих пор вызывает дискуссии, поэтому на схеме она отмечена как особая ветвь, возникающая при дифференцировке эпибласта, но не входящая в какой-либо определенный зародышевый листок.

В *мезодерме* детерминируются следующие зачатки: ангиобласт (5 - источник сосудистого эндотелия), сангвинальный (6 - источник форменных элементов крови), десмальный (7 - от греческого «десмос» - соединять, связывать, источник соединительных тканей и стромы гемопоэтических тканей), миосоматический (8 - источник поперечнополосатой скелетной мышечной ткани), целонефродермальный (9 - источник выстилки целома, эпителиев почек и половых органов, а также сердечной мышечной ткани). С мезодермой рассматривается и хорда, где детерминируется хордальный зачаток (10).

Клетки, мигрирующие и образующие *мезенхиму* (11), обозначены стрелками, выделенными цветом.

В соответствии с ведущими функциями тканей, последние представлены четырьмя основными морфофункциональными группами (VIII уровень схемы). В каждой группе присутствуют клетки, берущие начало из разных эмбриональных зачатков. Они обозначены соответствующими арабскими цифрами

сочетание морфофункциональной классификации А. А. Заварзина с генетической системой тканей Н. Г. Хлопина (однако из этого не следует, что удалось построить совершенную классификацию, которая была бы общепризнанной).

В настоящее время можно представить следующую схему классификации тканей (схема 5.2). На ней римскими цифрами показаны основные узлы, отражающие развитие зародыша от зиготы через уровень становления зародышевых листков и, далее, - эмбриональных зачатков. Заглавными буквами обозначены основные ткани, относящиеся к главным четырем морфо-функциональным группам. Эмбриональные зачатки обозначены арабскими цифрами. Каждая группа может быть образована несколькими дифферона-ми, относящимися к разным гистогенетическим типам, однако существуют и монодифферонные ткани.

Очень часто при описании тканей среди прочих их функций выделяют так называемую «защитную», хотя это, по сути дела, отражает лишь сугубо утилитарный медицинский, но не общебиологический подход. В действительности же все функции

тканей обеспечивают, прежде всего, нормальное динамическое равновесие всех систем организма в обычных постоянно меняющихся условиях существования. Лишь иногда воздействие факторов, нарушающих равновесие, переходит допустимые границы. В таких случаях обычные реакции, действительно, интенсифицируются и мобилизуются для восстановления нарушенного равновесия, и, как следствие, их качественные взаимоотношения меняются. Именно в подобных случаях на базе физиологических реакций возникают защитные. Они направлены на нейтрализацию и на ликвидацию агента, ставшего из нормального раздражителя угрожающим. Таким образом, понятие защиты целесообразно применять лишь в условиях патологии, применительно же к норме стоит говорить о поддержании равновесных соотношений. В норме нет факторов, с которыми надо бороться и от которых следует защищаться, в нормальных условиях ткани работают, будучи уравновешенными между собой и с окружающей средой.

В соответствии с морфофункциональным принципом, целесообразно в рамках группы выделять *подгруппы,* например группу тканей внутренней среды подразделить на подгруппы кровь и лимфу с кроветворными тканями, волокнистые соединительные ткани и скелетные ткани. В группе нейральных тканей в одну подгруппу целесообразно выделить собственно нервную ткань (совокупность нейронов как систему, непосредственно обусловливающую ее функции) и глию (как совокупность тканей, непосредственно «обслуживающих» нейроны), а также микроглию. В группе мышечных тканей выделяют подгруппы гладких и поперечнополосатых (неисчерченных и исчерченных).

5.4. РЕГЕНЕРАЦИЯ ТКАНЕЙ

Знание основ эмбрионального гистогенеза необходимо для понимания теории регенерации, т. е. восстановления структуры биологического объекта после утраты части ее элементов. Соответственно уровням организации живого различают *внутриклеточную, клеточную, тканевую, органную формы регенерации.* Предметом общей гистологии является регенерация на тканевом уровне. У разных тканей возможности регенерации неодинаковы. Различают *физиологическую и репаративную регенерацию.* Физиологическая регенерация генетически запрограммирована. Репаративная регенерация происходит после случайной гибели клеток, например, в результате интоксикации (в том числе и алкогольной), воздействий постоянного природного радиационного фона, космических лучей на организм.

Таблица 5.1. Регенерационные возможности тканей

Гибель клеток	Наличие стволовых клеток у зрелых особей	Клеточная популяция	Возможности регенерации
Запрограммированная	Есть	Обновляющаяся	Физиологическая и репаративная
Случайная	Есть	Растущая	Репаративная
Случайная	Нет	Стационарная	Нет

При физиологической регенерации популяция клеток обновляется постоянно. Дифференцированные зрелые клетки имеют ограниченный срок жизни и, выполнив свои функции, гибнут путем апоптоза. Убыль популяции клеток восполняется за счет деления клеток-предшественников, а последних - за счет стволовых клеток. Такие ткани называют *обновляющимися.* Примерами таких тканей (среди многих других) могут служить многослойный кожный эпителий и кровь.

В некоторых тканях активное размножение клеток идет до тех пор, пока не закончился рост организма. Далее физиологической регенерации в них не происходит, хотя и после завершения роста в них остаются малодиффе-ренцированные клетки. В ответ на случайную гибель специализированных клеток возникает размножение малодифференцированных клеток, и популяция восстанавливается. После восстановления клеточной популяции размножение клеток снова угасает. Такие ткани относят к *растущим.* Отдельными примерами их могут служить эндотелий сосудов, нейроглия, эпителий печени.

Есть и такие ткани, в которых после окончания роста размножение клеток не наблюдается. В этих случаях ни физиологическая, ни репаративная регенерация невозможна. Такие ткани называют *стационарными.* Примерами могут служить сердечная мышечная ткань и собственно нервная ткань (совокупность нейронов). У взрослого человека в таких тканях регенерация происходит лишь на внутриклеточном уровне.

Изложенное кратко иллюстрирует табл. 5.1.

Контрольные вопросы

1. Перечислите основные структурные элементы тканей.

2. Охарактеризуйте понятия зародышевый листок, эмбриональный зачаток, дифферон.

3. Дайте определение ткани с позиции клеточно-дифферонной организации.

4. Назовите формы регенерации тканей.

Глава 6. ЭПИТЕЛИАЛЬНЫЕ ТКАНИ

Эпителиальные ткани (от греч. *epi* - над и *thele* - кожица) - древнейшие гистологические структуры, которые в фило- и онтогенезе возникают первыми. Они представляют собой систему дифферонов полярно дифференцированных клеток, тесно расположенных в виде пласта на базальной мембране (пластинке), на границе с внешней или внутренней средой, а также образующих большинство желез организма. Различают поверхностные (покровные и выстилающие) и железистые эпителии.

6.1. ОБЩАЯ МОРФОЛОГИЧЕСКАЯ ХАРАКТЕРИСТИКА И КЛАССИФИКАЦИИ

Поверхностные эпителии - это пограничные ткани, располагающиеся на поверхности тела (покровные), слизистых оболочек внутренних органов (желудка, кишечника, мочевого пузыря и др.) и вторичных полостей тела (выстилающие). Они отделяют организм и его органы от окружающей их среды и участвуют в обмене веществ между ними, осуществляя функции поглощения веществ (всасывание) и выделения продуктов обмена (экскреция). Например, через кишечный эпителий всасываются в кровь и лимфу продукты переваривания пищи, которые служат источником энергии и строительным материалом для организма, а через почечный эпителий выделяется ряд продуктов азотистого обмена, являющихся шлаками. Кроме этих функций, покровный эпителий выполняет важную защитную функцию, предохраняя подлежащие ткани организма от различных внешних воздействий - химических, механических, инфекционных и др. Например, кожный эпителий является мощным барьером для микроорганизмов и многих ядов. Наконец, эпителий, покрывающий внутренние органы, создает условия для их подвижности, например для сокращения сердца, экскурсии легких и т. д.

Железистый эпителий, образующий многие железы, осуществляет секреторную функцию, т. е. синтезирует и выделяет специфические продукты - секреты, которые используются в процессах, протекающих в организме. Например, секрет поджелудочной железы участвует в переваривании белков, жиров и углеводов в тонкой кишке, секреты

эндокринных желез - гормоны - регулируют многие процессы (роста, обмена веществ и др.).

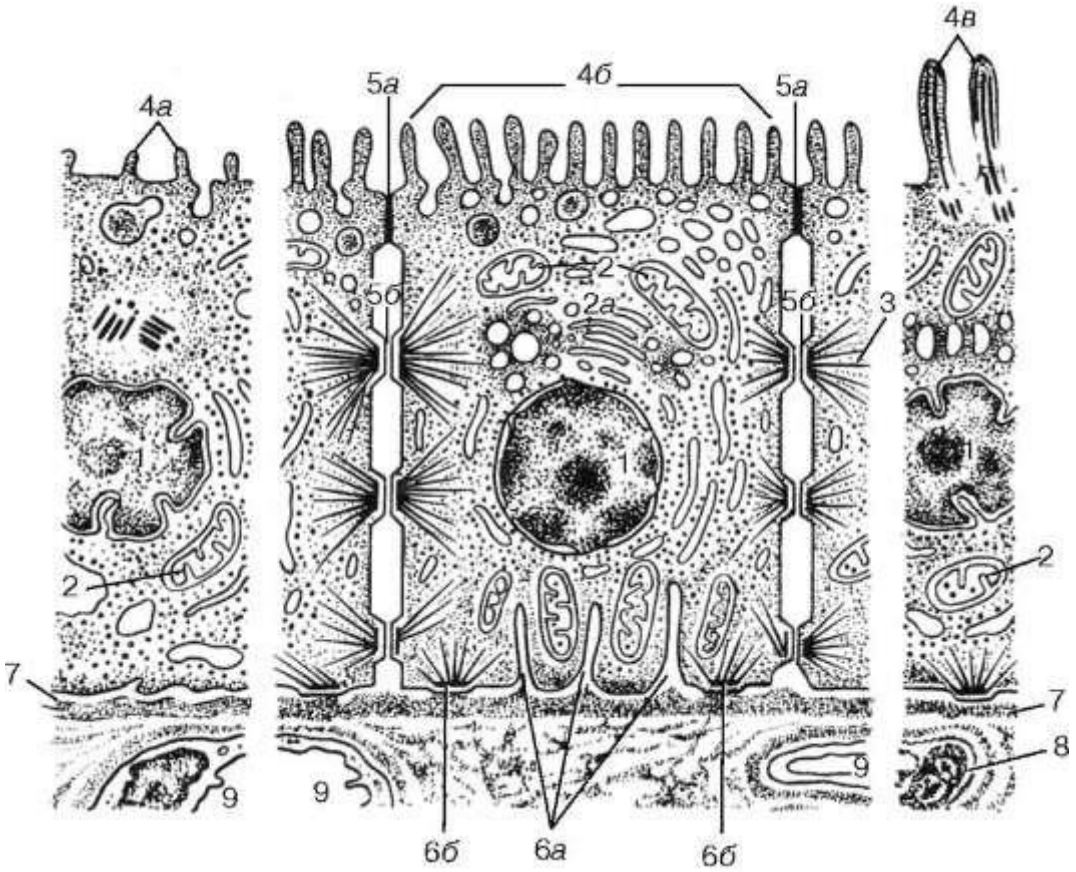

Рис. 6.1. Строение однослойного эпителия (по Е. Ф. Котовскому): 1 - ядро; 2 - митохондрии; *2а* - комплекс Гольджи; 3 - тонофибриллы; 4 - структуры апикальной поверхности клеток: 4а - микроворсинки; 4б -микроворсинчатая (щеточная) каемка; *4в* - реснички; 5 - структуры межклеточной поверхности: 5а - плотные контакты; 5б - десмосомы; 6 - структуры базальной поверхности клеток: 6а - инвагинации плазмолеммы; 6б - полудесмосомы; 7 - базальная мембрана (пластинка); 8 - соединительная ткань; 9 - кровеносные капилляры

Эпителии участвуют в построении многих органов, в связи с чем обнаруживают большое разнообразие морфофизиологических свойств. Некоторые из них являются общими, позволяющими отличать эпителии от других тканей организма. Имеются следующие основные особенности эпителиев.

Эпителии представляют собой пласты клеток - *эпителиоцитов* (рис. 6.1), которые имеют неодинаковую форму и строение в различных видах эпителия. Между клетками, составляющими эпителиальный пласт, мало межклеточного вещества, и клетки тесно связаны друг с другом с помощью различных контактов - десмосом, промежуточных, щелевых и плотных соединений.

Эпителии располагаются на *базальных мембранах,* которые образуются в результате деятельности как клеток эпителия, так и подлежащей соединительной ткани. Базальная мембрана имеет толщину около 1 мкм и состоит из подэпителиальной электронно-прозрачной светлой пластинки*(lamina lucida)* толщиной 20-40 нм и темной пластинки *(lamina densa)* толщиной 20-60 нм (рис. 6.2). Светлая пластинка включает аморфное вещество, относительно бедное белками, но богатое ионами кальция. Темная пластинка имеет богатый белками аморфный матрикс, в который впаяны фибриллярные структуры, обеспечивающие механическую прочность мембраны. В ее аморфном веществе содержатся сложные белки - гликопро-теины, протеогликаны и углеводы

(полисахариды) - гликозаминогликаны. Гликопротеины - фибронектин и ламинин, выполняют функцию адгезивного субстрата, с помощью которого к мембране прикрепляются эпителио-циты. Важную роль при этом играют ионы кальция, обеспечивающие связь между адгезивными молекулами гликопротеинов базальной мембраны и полудесмосомами эпителиоцитов. Кроме того, гликопротеины индуцируют пролиферацию и дифференцировку эпителиоцитов при регенерации эпителия. Протеогликаны и гликозаминогликаны создают упругость мембраны и характерный для нее отрицательный заряд, от которого зависит ее избирательная проницаемость для веществ, а также способность накапливать в условиях патологии многие ядовитые вещества (токсины), сосудоактивные амины и комплексы из антигенов и антител.

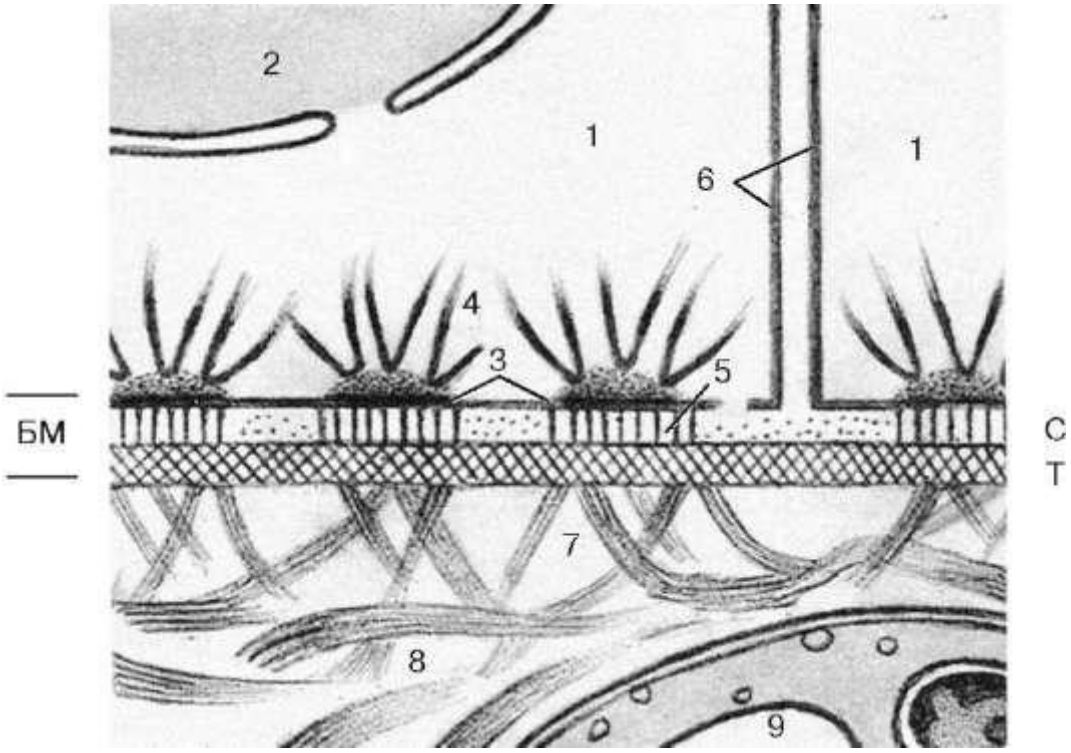

Рис. 6.2. Строение базальной мембраны (схема по Е. Ф. Котовскому): С - светлая пластинка *(lamina lucida);* Т - темная пластинка *(lamina densa);* БМ - базальная мембрана. 1 - цитоплазма эпителиоцитов; 2 - ядро; 3 - прикрепительная пластинка полудесмосомы (гемидесмосомы); 4 - кератиновые тонофиламенты; 5 - якорные филаменты; 6 - плазмолемма эпителиоцитов; 7 - заякоривающие фибриллы; 8 - подэпителиальная рыхлая соединительная ткань; 9 - кровеносный капилляр

Особенно прочно клетки эпителия связаны с базальной мембраной в области гемидесмосом (полудесмосом). Здесь от плазмолеммы базальных эпителиоцитов через светлую пластинку к темной пластинке базальной мембраны проходят «якорные» филаменты. В этой же области, но со стороны подлежащей соединительной ткани в темную пластинку базальной мембраны вплетаются пучки «заякориваю-щих» фибрилл (содержат коллаген VII типа), обеспечивающих прочное прикрепление эпителиального пласта к подлежащей ткани.

Таким образом, базальная мембрана выполняет ряд функций: механическую (прикрепительную), трофическую и барьерную (избирательный транспорт веществ), морфогенетическую (организующую при регенерации) и ограничивающую возможность инвазивного роста эпителия.

В связи с тем, что в пласты эпителиоцитов не проникают кровеносные сосуды, питание эпителиоцитов осуществляется диффузно через базальную мембрану со стороны

подлежащей соединительной ткани, с которой эпителий находится в тесном взаимодействии.

Эпителий обладает *полярностью,* т. е. базальные и апикальные отделы эпителиоцитов имеют разное строение. В однослойных эпителиях наиболее отчетливо выражена полярность клеток, проявляющаяся морфологическими и функциональными различиями апикальной и базальной частей эпите-лиоцитов. Так, эпителиоциты тонкой кишки имеют на апикальной поверхности множество микроворсинок, обеспечивающих всасывание продуктов пищеварения. В базальной части эпителиоцита микроворсинки отсутствуют, через нее осуществляются всасывание и выделение в кровь или лимфу продуктов обмена. В многослойных эпителиях, кроме того, отмечается полярность пласта клеток - различие в строении эпителиоцитов базально-го, промежуточного и поверхностного слоев (см. рис. 6.1).

Эпителиальные ткани, как правило, относятся к *обновляющимся* тканям. Поэтому им присуща высокая способность к регенерации. Восстановление эпителия происходит вследствие митотического деления и дифференци-ровки камбиальных клеток. В зависимости от места расположения камбиальных клеток в эпителиальных тканях различают диффузный и локализованный камбий.

Источники развития и классификации эпителиальных тканей. Эпителии развиваются из всех трех зародышевых листков, начиная с 3-4-й недели эмбрионального развития человека. В зависимости от эмбрионального источника различают эпителии эктодермального, мезодермального и энто-дермального происхождения. Эпителиоциты формируют клеточные пласты и являются *ведущим клеточным дифферoном* в данной ткани. В гистогенезе в состав эпителия (кроме эпителиоцитов) могут входить гистологические элементы дифферонов иного происхождения (сопутствующие дифферoны в полидифферонных эпителиях). Существуют также эпителии, где наряду с пограничными эпителиоцитами, в результате дивергентной дифферен-цировки стволовой клетки возникают клеточные дифферoны эпителиоци-тов секреторной и эндокринной специализации, интегрированные в состав эпителиального пласта. Лишь родственные виды эпителиев, развивающиеся из одного зародышевого листка, в условиях патологии могут подвергаться *метаплазии,* т. е. переходить из одного вида в другой, например, в дыхательных путях эктодермальный эпителий при хронических бронхитах из однослойного реснитчатого может превратиться в многослойный плоский, который в норме характерен для полости рта и имеет также эктодермаль-ное происхождение.

Цитохимическим маркёром эпителиоцитов является белок цитокера-тин, образующий промежуточные филаменты. В разных видах эпителиев он имеет различные молекулярные формы. Известно более 20 форм этого белка. Иммуногистохимическое выявление этих форм цитокератина позволяет определить принадлежность исследуемого материала к тому или иному типу эпителиев, что имеет большое значение в диагностике опухолей.

Классификации. Существует несколько классификаций эпителиев, в основу которых положены различные признаки: происхождение, строение, функция. При построении классификаций учитываются гистологические признаки, характеризующие ведущий клеточный дифферон. Наибольшее распространение получила морфологическая классификация, учитывающая главным образом отношение клеток к базальной мембране и их форму (схема 6.1).

Согласно этой классификации, среди покровных и выстилающих эпите-лиев, входящих в состав кожи, серозных и слизистых оболочек внутренних органов (полость рта, пищевод, пищеварительный тракт, органы дыхания, матка, мочеотводящие пути и др.) различают две основные группы эпите-лиев: однослойные и многослойные. В однослойных эпителиях все клетки связаны с базальной мембраной, а в многослойных с ней непосредственно связан лишь один нижний слой клеток, а остальные вышележащие

слои такой связи не имеют. В соответствии с формой клеток, составляющих однослойные эпителии, последние подразделяются на *плоские* (сквамозные),*кубические* и *столбчатые* (призматические). В определении многослойных эпителиев учитывается лишь форма клеток наружных слоев. Например, эпителий роговицы глаза - многослойный плоский, хотя его нижние слои состоят из клеток столбчатой и крылатой формы.

Однослойный эпителий может быть однорядным и многорядным. У однорядного эпителия все клетки имеют одинаковую форму - плоскую, кубическую или столбчатую, их ядра расположены на одном уровне, т. е. в один ряд. Такой эпителий называют еще изоморфным (от греч. *isos* - равный). Однослойный эпителий, имеющий клетки различной формы и высоты, ядра которых лежат на разных уровнях, т. е. в несколько рядов, носит название*многорядного,* или *псевдомногослойного* (анизоморфного).

Многослойный эпителий бывает ороговевающим, неороговевающим и переходным. Эпителий, в котором протекают процессы ороговения, связанные с дифференцировкой клеток верхних слоев в плоские роговые чешуйки, называют *многослойным плоским ороговевающим.* При отсутствии ороговения эпителий является*многослойным плоским неороговевающим.*

Переходный эпителий выстилает органы, подверженные сильному растяжению, - мочевой пузырь, мочеточники и др. При изменении объема органа толщина и строение эпителия также изменяются.

Наряду с морфологической классификацией используется *онтофилогене-тическая классификация,* созданная российским гистологом Н. Г. Хлопиным. В зависимости от эмбрионального зачатка, служащего источником развития ведущего клеточного дифферона, эпителии подразделяются на типы: эпи-дермальный (кожный), энтеродермальный (кишечный), целонефродермаль-ный, эпендимоглиальный и ангиодермальный типы эпителиев.

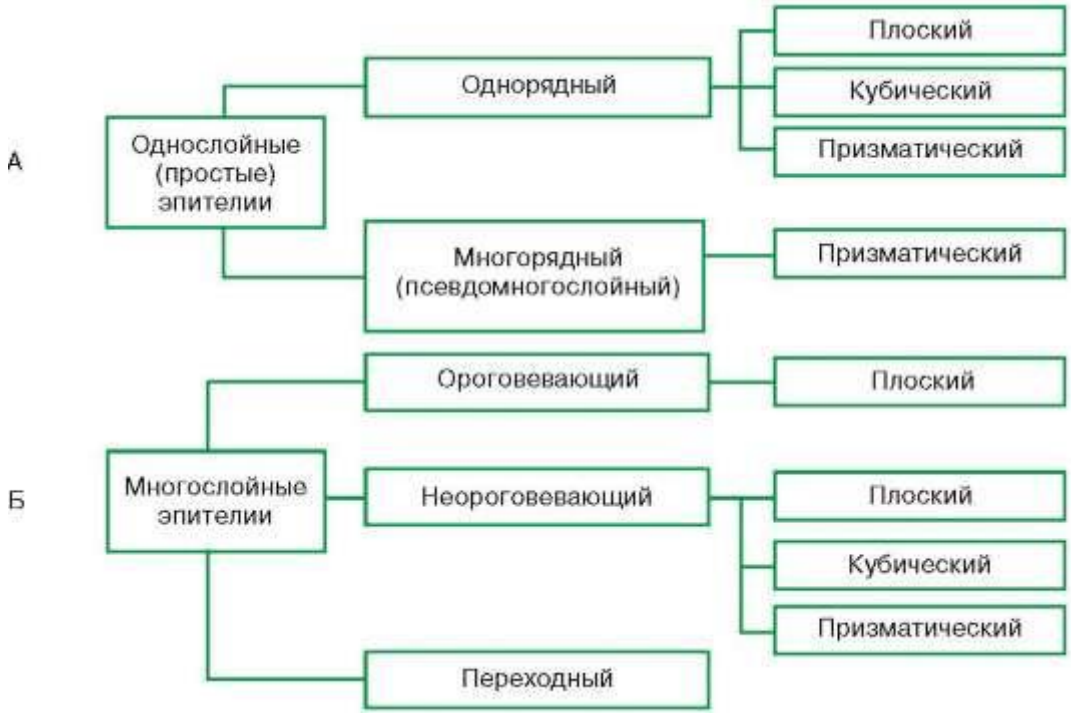

Схема 6.1. Морфологическая классификация видов поверхностного эпителия

Эпидермальный тип эпителия образуется из эктодермы, имеет многослойное или многорядное строение, приспособлен к выполнению прежде всего защитной функции (например, многослойный плоский ороговеваю-щий эпителий кожи).

Энтеродермальный тип эпителия развивается из энтодермы, является по строению однослойным призматическим, осуществляет процессы всасывания веществ (например, однослойный каемчатый эпителий тонкой кишки), выполняет железистую функцию (например, однослойный эпителий желудка).

Целонефродермальный тип эпителия развивается из мезодермы, по строению однослойный, плоский, кубический или призматический; выполняет главным образом барьерную или экскреторную функцию (например, плоский эпителий серозных оболочек - мезотелий, кубический и призматический эпителии в мочевых канальцах почек).

Эпендимоглиальный тип представлен специальным эпителием, выстилающим, например, полости мозга. Источником его образования является нервная трубка.

К ангиодермальному типу эпителия относят эндотелиальную выстилку кровеносных сосудов. По строению эндотелий подобен однослойным плоским эпителиям. Его принадлежность к эпителиальным тканям является спорной. Многие исследователи относят эндотелий к соединительной ткани, с которой он связан общим эмбриональным источником развития - мезенхимой.

6.1.1. Однослойные эпителии

Однорядные эпителии

Однослойный плоский эпителий *(epithelium simplex squamosum)* представлен в организме мезотелием и, по некоторым данным, эндотелием.

Мезотелий (mesothelium) покрывает серозные оболочки (листки плевры, висцеральную и париетальную брюшину, околосердечную сумку). Клетки мезотелия - *мезотелиоциты* - плоские, имеют полигональную форму и неровные края (рис. 6.3, *а).* В той части, где в них располагается ядро, клетки более «толстые». Некоторые из них содержат не одно, а два или даже три ядра, т. е. полиплоидные. На свободной поверхности клетки имеются микроворсинки. Через мезотелий происходят выделение и всасывание серозной жидкости. Благодаря его гладкой поверхности легко осуществляется скольжение внутренних органов. Мезотелий препятствует образованию соединительнотканных спаек между органами брюшной и грудной полостей, развитие которых возможно при нарушении его целости. Среди мезотелиоцитов присутствуют малодифференцированные (камбиальные) формы, способные к размножению.

Эндотелий (endothelium) выстилает кровеносные и лимфатические сосуды, а также камеры сердца. Он представляет собой пласт плоских клеток - *эндоте-лиоцитов,* лежащих в один слой на базальной мембране. Эндотелиоциты относительно бедны органеллами, в их цитоплазме присутствуют пиноцитозные пузырьки. Эндотелий, располагаясь в сосудах на границе с лимфой, кровью, участвует в обмене веществ и газов (O_2, CO_2) между ними и другими тканями. Эндотелиоциты синтезируют разнообразные факторы роста, вазоактивные вещества и др. При повреждении эндотелия возможны изменение кровотока в сосудах и образование в их просвете сгустков крови - тромбов. В различных участках сосудистой системы эндотелиоциты различаются размерами, формой и ориентацией относительно оси сосуда. Эти свойства эндотелиоцитов обозначаются как *гетероморфия,* или*полиморфия* (Н. А. Шевченко). Эндотелиоциты, способные к размножению, располагаются диффузно, с преобладанием в зонах дихотомического деления сосуда.

Однослойный кубический эпителий *(epithelium simplex cuboideum)* выстилает часть почечных канальцев (проксимальные и дистальные). Клетки проксимальных канальцев

имеют микроворсинчатую (щеточную) каемку и базальную исчерченность. Щеточная каемка состоит из большого числа микроворсинок. Исчерченность обусловлена наличием в базальных отделах клеток глубоких складок плазмолеммы и митохондриями, расположенными между ними. Эпителий почечных канальцев выполняет функцию обратного всасывания (реабсорбция) ряда веществ из первичной мочи, протекающей по канальцам, в кровь межканальцевых сосудов. Камбиальные клетки располагаются диффузно среди эпителиоцитов. Однако пролиферативная активность клеток крайне низкая.

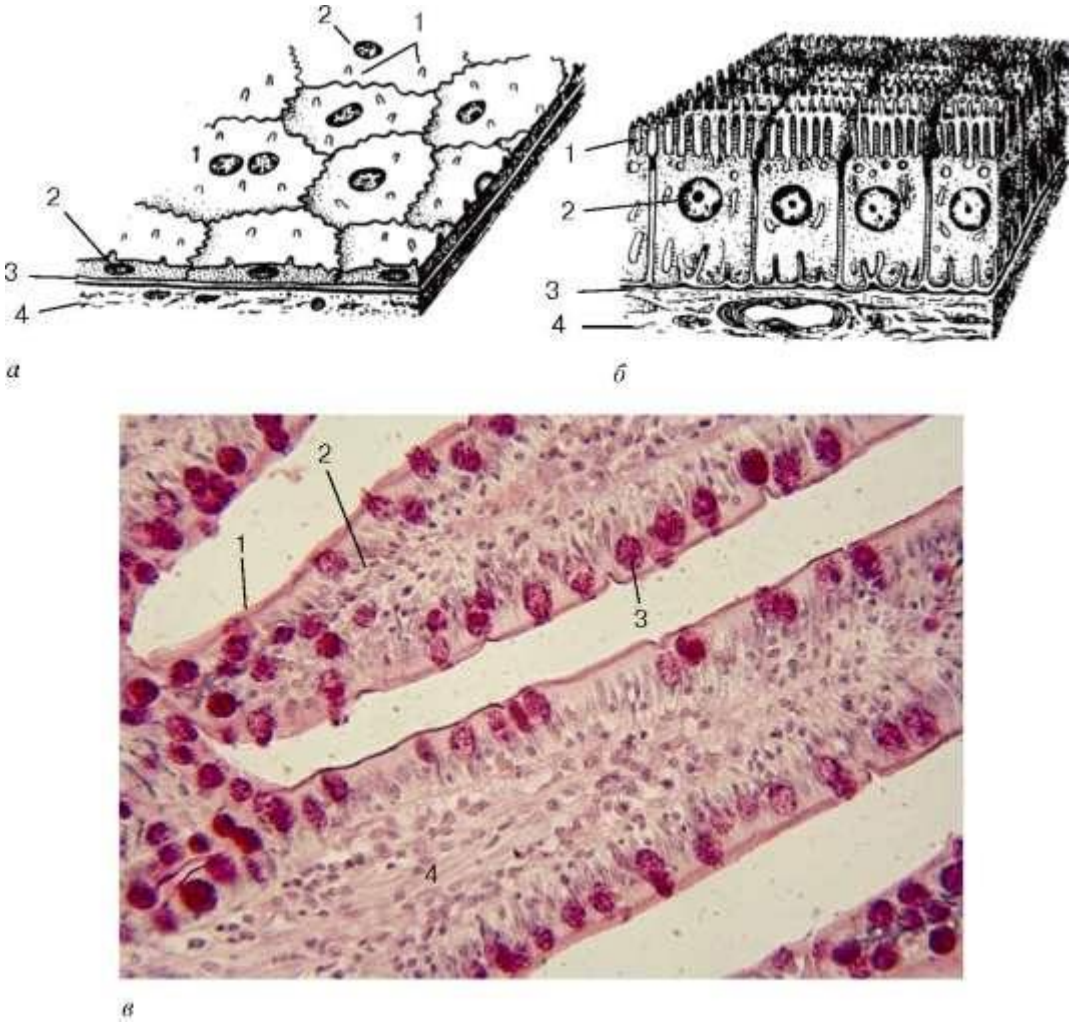

Рис. 6.3. Строение однослойных эпителиев:

а - плоский эпителий (мезотелий); *б* - столбчатый микроворсинчатый эпителий: 1 - микроворсинки (каемка); 2 - ядро эпителиоцита; 3 - базальная мембрана; 4 - соединительная ткань; *в* - микрофотография: 1 - каемка; 2 - микроворсинчатые эпителиоциты; 3 - бокаловидная клетка; 4 - соединительная ткань

Однослойный столбчатый (призматический) эпителий *(epithelium simplex columnare).* Этот вид эпителия характерен для среднего отдела пищеварительной системы (см. рис. 6.3, б, в). Он выстилает внутреннюю поверхность желудка, тонкой и толстой кишки, желчного пузыря, ряда протоков печени и поджелудочной железы. Эпителиальные клетки связаны между собой с помощью десмосом, щелевых коммуникационных соединений, по типу замка, плотных замыкающих соединений (см. главу 4). Благодаря последним в межклеточные щели эпителия не может проникнуть содержимое полости желудка, кишки и других полых органов.

В желудке в однослойном столбчатом эпителии все клетки являются железистыми (поверхностными мукоцитами), продуцирующими слизь. Секрет мукоцитов защищает

стенку желудка от грубого влияния комков пищи и переваривающего действия желудочного сока, имеющего кислую реакцию, и ферментов, расщепляющих белки. Меньшая часть клеток эпителия, расположенных в желудочных ямочках - мелких углублениях в стенке желудка, представляет собой камбиальные эпителио-циты, способные делиться и дифференцироваться в железистые эпителиоциты. За счет ямочных клеток каждые 5 сут происходит полное обновление эпителия желудка - его физиологическая регенерация.

В тонкой кишке эпителий однослойный столбчатый, активно участвующий в пищеварении, т. е. в расщеплении пищи до конечных продуктов и всасывании их в кровь и лимфу. Он покрывает в кишке поверхность ворсинок и образует стенку кишечных желез - крипт. Эпителий ворсинок в основном состоит из микроворсинчатых эпителиоцитов. Микроворсинки апикальной поверхности эпителиоцита покрыты гли-кокаликсом. Здесь происходит мембранное пищеварение - расщепление (гидролиз) веществ пищи до конечных продуктов и всасывание их (транспорт через мембрану и цитоплазму эпителиоцитов) в кровеносные и лимфатические капилляры подлежащей соединительной ткани. В той части эпителия, который выстилает крипты кишки, различают бескаемчатые столбчатые эпителиоциты, бокаловидные клетки, а также эндокринные клетки и экзокриноциты с ацидофильными гранулами (клетки Панета). Бескаемчатые эпителиоциты крипт являются камбиальными клетками кишечного эпителия, способными к пролиферации (размножению) и дивергентной дифференци-ровке в микроворсинчатые, бокаловидные, эндокринные и в клетки Панета. Благодаря камбиальным клеткам микроворсинчатые эпителиоциты полностью обновляются (регенерируют) в течение 5-6 сут. Бокаловидные клетки выделяют слизь на поверхность эпителия. Слизь защищает его и подлежащие ткани от механических, химических и инфекционных воздействий, а также участвует в пристеночном пищеварении, т. е. в расщеплении белков, жиров и углеводов пищи с помощью адсорбированных в ней ферментов до промежуточных продуктов. Эндокринные (базально-зернистые) клетки нескольких видов (EC, D, S и др.) секретируют в кровь гормоны, которые осуществляют местную регуляцию функции органов пищеварительного аппарата. Клетки Панета вырабатывают лизоцим - бактерицидное вещество.

Однослойные эпителии также представлены производными нейроэктодер-мы - эпителии эпендимоглиального типа. По строению клеток он варьирует от плоского до столбчатого. Так, эпендимный эпителий, выстилающий центральный канал спинного мозга и желудочки головного мозга, является однослойным столбчатым. Пигментный эпителий сетчатки глаза представляет собой однослойный эпителий, состоящий из клеток полигональной формы. Периневральный эпителий, окружающий нервные стволы и выстилающий периневральное пространство, - однослойный плоский. Как производные нейроэктодермы, эпителии обладают ограниченными возможностями регенерации, преимущественно внутриклеточным способом.

Многорядные эпителии

Многорядные (псевдомногослойные) эпителии *(epithelium pseudostrati-ficatum)* выстилают воздухоносные пути - носовую полость, трахею, бронхи, а также ряд других органов. В воздухоносных путях многорядный столбчатый эпителий является реснитчатым. Разнообразие видов клеток в составе эпителия (реснитчатые, вставочные, базальные, бокаловидные, клетки Клара и эндокринные клетки) есть результат дивергентной диффе-ренцировки камбиальных (базальных) эпителиоцитов (рис. 6.4).

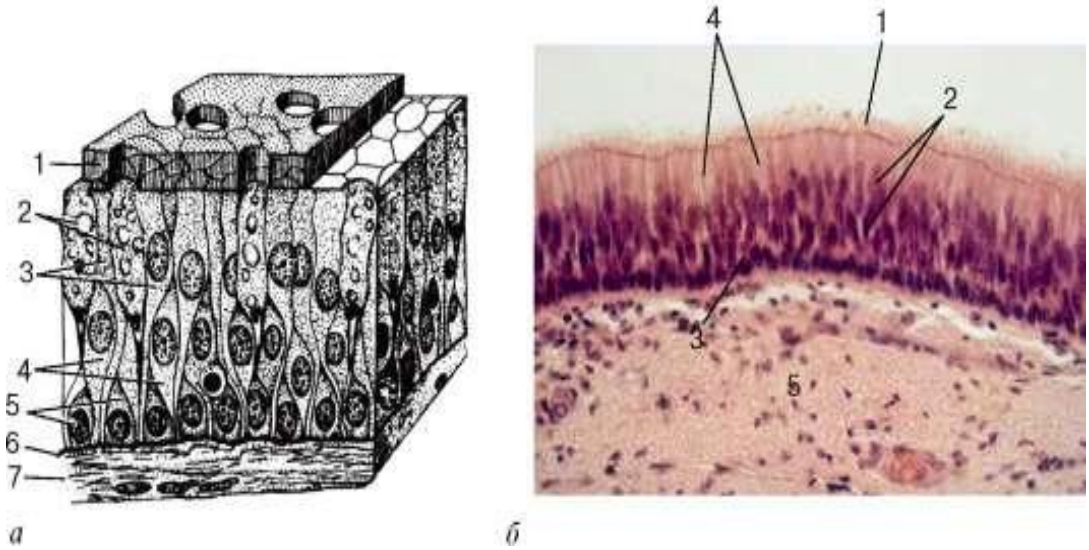

Рис. 6.4. Строение многорядного столбчатого реснитчатого эпителия: *а* - схема: 1 - мерцательные реснички; 2 - бокаловидные клетки; 3 - реснитчатые клетки; 4 - вставочные клетки; 5 - базальные клетки; 6 - базальная мембрана; 7 - соединительная ткань; *б* - микрофотография: 1 - реснички; 2 - ядра реснитчатых и вставочных клеток; 3 - базальные клетки; 4 - бокаловидные клетки; 5 - соединительная ткань

Базальные эпителиоциты низкие, располагаются на базальной мембране в глубине эпителиального пласта, участвуют в регенерации эпителия. *Реснитчатые (мерцательные) эпителиоциты* высокие, столбчатой (призматической) формы. Эти клетки составляют ведущий клеточный дифферон. Их апикальная поверхность покрыта ресничками. Движение ресничек обеспечивает транспорт слизи и инородных частиц по направлению к глотке (мукоцилиарный транспорт). *Бокаловидные эпителиоциты* секретируют на поверхность эпителия слизь (муцины), которая защищает его от механических, инфекционных и других воздействий. В эпителии также присутствуют несколько видов *эндокриноцитов* (EC, D, P), гормоны которых осуществляют местную регуляцию мышечной ткани воздухоносных путей. Все эти виды клеток имеют разную форму и размеры, поэтому их ядра располагаются на разных уровнях эпителиального пласта: в верхнем ряду - ядра реснитчатых клеток, в нижнем - ядра базальных клеток, а в среднем - ядра вставочных, бокаловидных и эндокринных клеток. Кроме эпителиальных дифферонов, в составе многорядного столбчатого эпителия присутствуют гистологические элементы *гематогенного дифферона* (специализированные макрофаги, лимфоциты).

6.1.2. Многослойные эпителии

Многослойный плоский неороговевающий эпителий *(epithelium stiatificatum squamosum noncornificatum)* покрывает снаружи роговицу глаза, выстилает полости рта и пищевода. В нем различают три слоя: базальный, шиповатый (промежуточный) и поверхностный (рис. 6.5). *Базальный слой* состоит из эпителиоцитов столбчатой формы, располагающихся на базальной мембране. Среди них имеются камбиальные клетки, способные к митотическому делению. За счет вновь образованных клеток, вступающих в дифференциров-ку, происходит смена эпителиоци-тов вышележащих слоев эпителия.*Шиповатый слой* состоит из клеток неправильной многоугольной формы. В эпителиоцитах базально-го и шиповатого слоев хорошо развиты тонофибриллы (пучки тоно-филаментов из белка кератина), а между эпителиоцитами - десмосомы и другие виды контактов. *Поверхностные слои* эпителия образованы плоскими клетками. Заканчивая свой жизненный цикл, последние отмирают и отпадают.

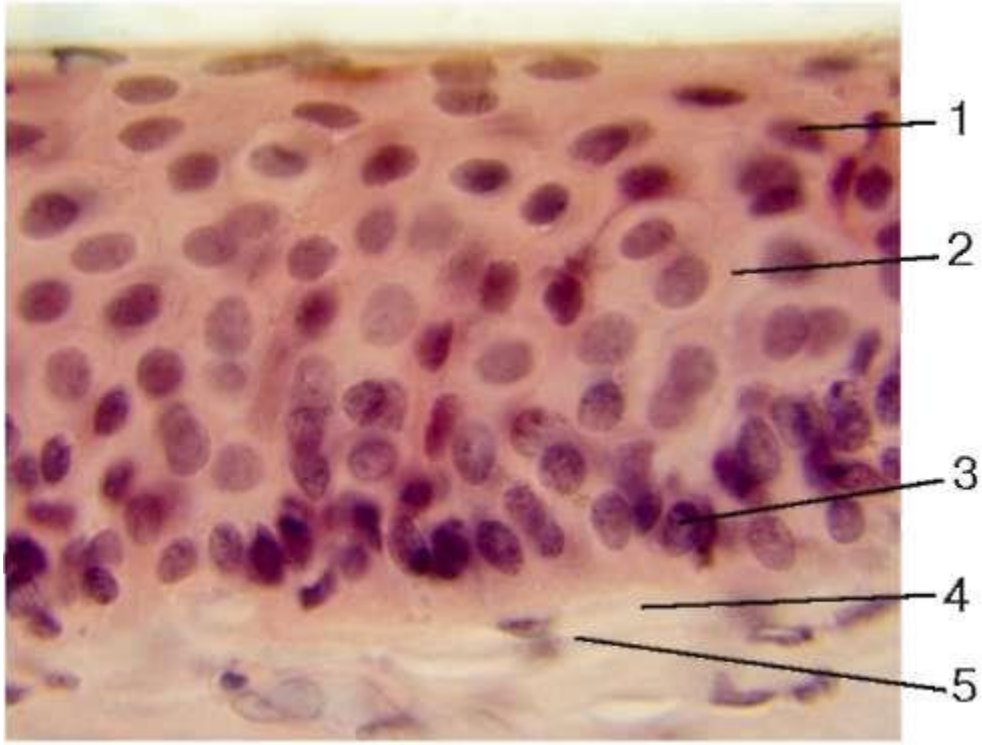

Рис. 6.5. Строение многослойного плоского неороговевающего эпителия роговицы глаза (микрофотография): 1 - слой плоских клеток; 2 - шиповатый слой; 3 - базальный слой; 4 - базальная мембрана; 5 - соединительная ткань

Многослойный плоский ороговевающий эпителий *(epithelium stratificatum squamosum comificatum)* (рис. 6.6) покрывает поверхность кожи, образуя ее эпидермис, в котором происходит процесс ороговения (кератинизации), связанный с дифференцировкой эпителиальных клеток - *кератиноцитов* в роговые чешуйки наружного слоя эпидермиса. Дифференцировка керати-ноцитов проявляется их структурными изменениями в связи с синтезом и накоплением в цитоплазме специфических белков - цитокератинов (кислых и щелочных), филаггрина, кератолинина и др. В эпидермисе различают несколько слоев клеток: *базальный, шиповатый, зернистый, блестящий* и *роговой.* Последние три слоя особенно сильно выражены в коже ладоней и подошв.

Ведущий клеточный дифферон в эпидермисе представлен кератиноцита-ми, которые по мере дифференцировки перемещаются из базального слоя в вышележащие слои. Кроме кератиноцитов, в эпидермисе находятся гистологические элементы сопутствующих клеточных дифферонов - *меланоциты* (пигментные клетки),*внутриэпидермальные макрофаги* (клетки Лангерганса), *лимфоциты* и *клетки Меркеля.*

Базальный слой состоит из столбчатых по форме кератиноцитов, в цитоплазме которых синтезируется кератиновый белок, формирующий тоно-филаменты. Здесь же находятся камбиальные клетки дифферона кератино-цитов.*Шиповатый слой* образован кератиноцитами многоугольной формы, которые прочно связаны между собой многочисленными десмосомами. В месте десмосом на поверхности клеток имеются мельчайшие выросты -«шипики», у смежных клеток направленные навстречу друг другу. Они хорошо заметны при расширении межклеточных пространств или при сморщивании клеток, а также при мацерации. В цитоплазме шиповатых кератиноцитов тонофиламенты образуют пучки - тонофибриллы и появляются кератиносомы - гранулы, содержащие липиды. Эти гранулы путем экзоцитоза выделяются в межклеточное пространство, где образуют богатое липидами вещество, цементирующее кератиноциты.

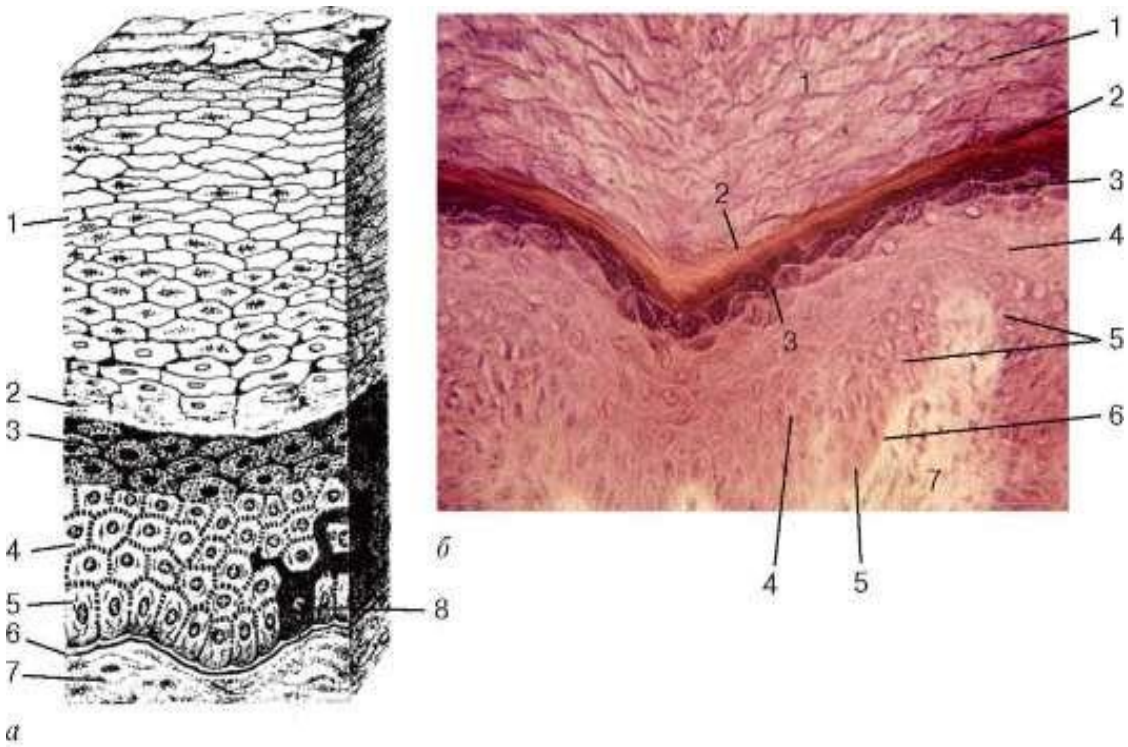

Рис. 6.6. Многослойный плоский ороговевающий эпителий:

а - схема: 1 - роговой слой; 2 - блестящий слой; 3 - зернистый слой; 4 - шиповатый слой; 5 - базальный слой; 6 - базальная мембрана; 7 - соединительная ткань; 8 - пигментоцит; *б* - микрофотография

В базальном и шиповатом слоях также присутствуют отростчатой формы *меланоциты* с гранулами черного пигмента - меланина, *клетки Лангерганса* (дендритные клетки) и *клетки Меркеля* (тактильные эпителиоциты), имеющие мелкие гранулы и контактирующие с афферентными нервными волокнами (рис. 6.7). Меланоциты с помощью пигмента создают барьер, препятствующий проникновению в организм ультрафиолетовых лучей. Клетки Лангерганса являются разновидностью макрофагов, участвуют в защитных иммунных реакциях и регулируют размножение (деление) кератиноцитов, образуя вместе с ними «эпидермально-пролиферативные единицы». Клетки Меркеля являются чувствительными (осязательными) и эндокринными (апудоцитами), влияющими на регенерацию эпидермиса (см. главу 15).

Зернистый слой состоит из уплощенных кератиноцитов, в цитоплазме которых содержатся крупные базофильные гранулы, получившие название *кератогиалиновых.* Они включают промежуточные филаменты (кератин) и синтезируемый в кератиноцитах этого слоя белок - филаггрин, а также вещества, образующиеся в результате начинающегося здесь распада органелл и ядер под влиянием гидролитических ферментов. Кроме того, в зернистых кератиноцитах синтезируется еще один специфический белок - кератолинин, укрепляющий плазмолемму клеток.

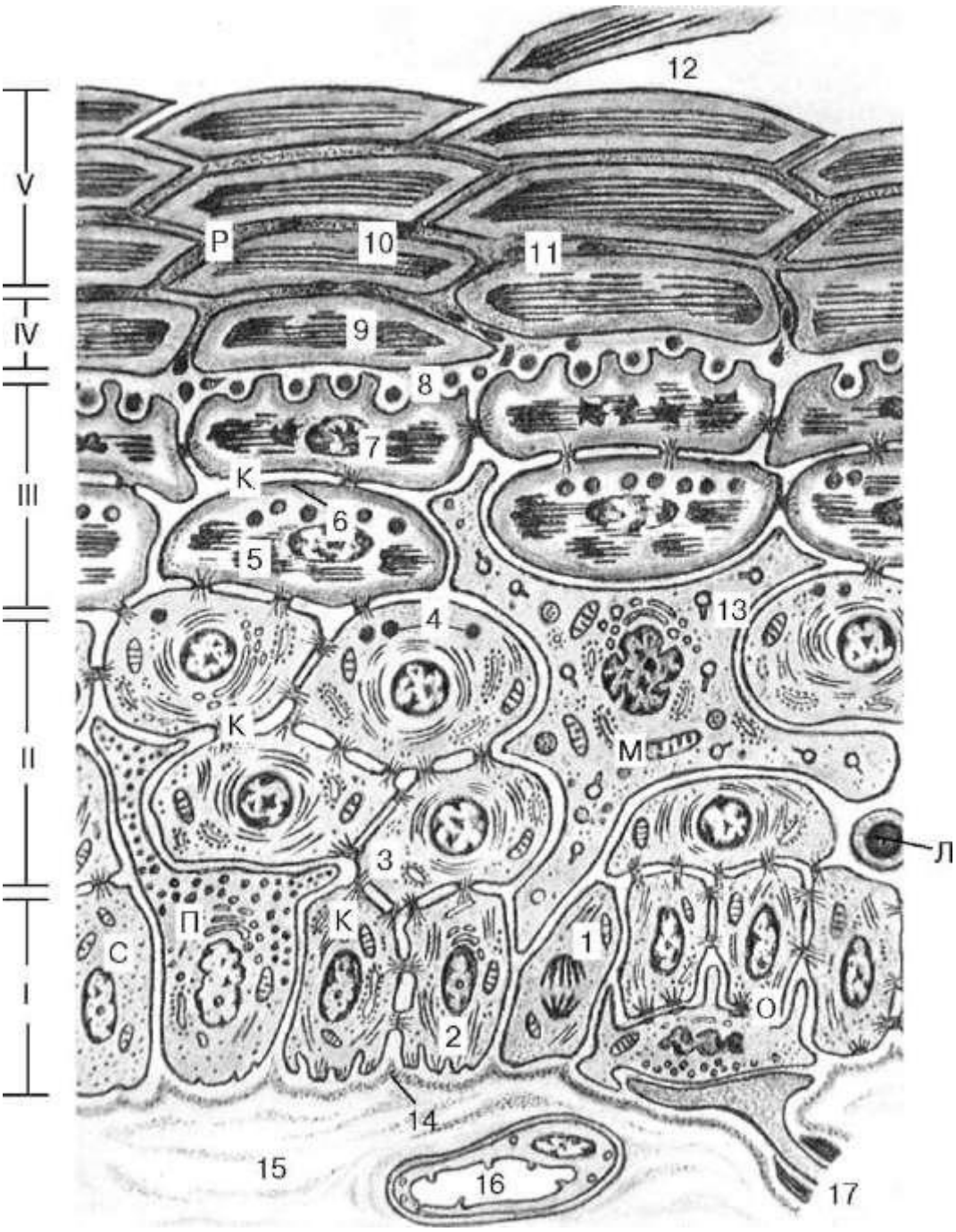

Рис. 6.7. Строение и клеточно-дифферонный состав многослойного плоского ороговевающего эпителия (эпидермиса) (по Е. Ф. Котовскому):

I - базальный слой; II - шиповатый слой; III - зернистый слой; IV, V - блестящий и роговой слои. К - кератиноциты; Р - корнеоциты (роговые чешуйки); М - макрофаг (клетка Лангерганса); Л - лимфоцит; О - клетка Меркеля; П - меланоцит; С - стволовая клетка. 1 - митотически делящийся кератиноцит; 2 - кератиновые тонофиламенты; 3 - десмосомы; 4 - кератиносомы; 5 - кератогиалиновые гранулы; 6 - слой кератолинина; 7 - ядро; 8 - межклеточное вещество; 9, 10 - керати-новые фибриллы; 11 - цементирующее межклеточное вещество; 12 - отпадающая чешуйка; 13 - гранулы в форме теннисных ракеток; 14 - базальная мембрана; 15 - сосочковый слой дермы; 16 - гемокапилляр; 17 - нервное волокно

Блестящий слой выявляется только в сильно ороговевающих участках эпидермиса (на ладонях и подошвах). Он образован постклеточными структурами. В них отсутствуют ядра и органеллы. Под плазмолеммой располагается электронно-плотный слой из белка

кератолинина, придающего ей прочность и защищающего от разрушительного действия гидролитических ферментов. Кератогиалиновые гранулы сливаются, и внутренняя часть клеток заполняется светопреломляющей массой из кератиновых фибрилл, склеенных аморфным матриксом, содержащим филаггрин.

Роговой слой очень мощный в коже пальцев, ладоней, подошв и относительно тонкий в остальных участках кожи. Он состоит из плоских многоугольной формы (тетрадекаэдр) роговых чешуек, имеющих толстую оболочку с кератолинином и заполненных кератиновыми фибриллами, расположенными в аморфном матриксе, состоящем из другого вида кератина. Филаггрин при этом распадается на аминокислоты, которые входят в состав кератина фибрилл. Между чешуйками находится цементирующее вещество - продукт кератиносом, богатый липидами (церамидами и др.) и поэтому обладающий гидроизолирующим свойством. Самые наружные роговые чешуйки утрачивают связь друг с другом и постоянно отпадают с поверхности эпителия. На смену им приходят новые - вследствие размножения, дифференцировки и перемещения клеток из нижележащих слоев. Благодаря этим процессам, составляющим *физиологическую регенерацию,* в эпидермисе полностью обновляется состав кератиноцитов через каждые 3-4 нед. Значение процесса кератинизации (ороговения) в эпидермисе заключается в том, что образующийся при этом роговой слой обладает устойчивостью к механическим и химическим воздействиям, плохой тепло-проводимостью и непроницаемостью для воды и многих водорастворимых ядовитых веществ.

Переходный эпителий *(epithelium transitionale).* Этот вид многослойного эпителия типичен для мочеотводящих органов - лоханок почек, мочеточников, мочевого пузыря, стенки которых подвержены значительному растяжению при заполнении мочой. В нем различают несколько слоев клеток - базальный, промежуточный, поверхностный (рис. 6.8, а, б).

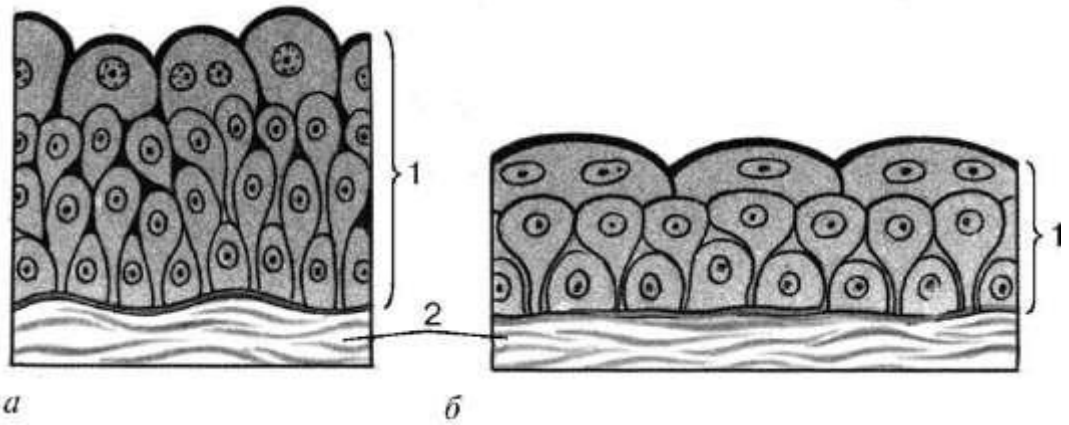

Рис. 6.8. Строение переходного эпителия (схема):

а - при нерастянутой стенке органа; *б* - при растянутой стенке органа. 1 - переходный эпителий; 2 - соединительная ткань

Базальный слой образован мелкими почти округлыми (темными) камбиальными клетками. В *промежуточном слое*располагаются клетки полигональной формы. *Поверхностный слой* состоит из очень крупных, нередко дву- и трехъядерных клеток, имеющих куполообразную или уплощенную форму в зависимости от состояния стенки органа. При растяжении стенки вследствие заполнения органа мочой эпителий становится более тонким и его поверхностные клетки уплощаются. Во время сокращения стенки органа толщина эпителиального пласта резко возрастает. При этом некоторые клетки в промежуточном слое «выдавливаются» кверху и принимают грушевидную форму, расположенные над ними поверхностные клетки - куполообразную форму. Между поверхностными клетками обнаружены плотные контакты, имеющие значение для

предотвращения проникновения жидкости через стенку органа (например, мочевого пузыря).

Регенерация. Покровный эпителий, занимая пограничное положение, постоянно испытывает влияние внешней среды, поэтому эпителиальные клетки сравнительно быстро изнашиваются и погибают. Источником их восстановления являются *камбиальные клетки* эпителия, которые обеспечивают клеточную форму регенерации, так как сохраняют способность к делению в течение всей жизни организма. Размножаясь, часть вновь образованных клеток вступают в дифференцировку и превращаются в эпителиоциты, подобные утраченным. Камбиальные клетки в многослойных эпителиях находятся в базальном (зачатковом) слое, в многорядных эпителиях к ним относятся базальные клетки, в однослойных эпителиях они располагаются в определенных участках: например, в тонкой кишке - в эпителии крипт, в желудке - в эпителии ямочек, а также шеек собственных желез, в мезотелии - среди мезотелиоцитов и т. п. Высокая способность большинства эпителиев к физиологической регенерации служит основой для его быстрого восстановления в патологических условиях (репаративная регенерация). Напротив, производные нейроэктодермы восстанавливаются преимущественно внутриклеточным способом. С возрастом в покровном эпителии наблюдается ослабление процессов обновления клеток.

Иннервация. Эпителий хорошо иннервирован. В нем имеются многочисленные чувствительные нервные окончания - *рецепторы.*

6.2. ЖЕЛЕЗИСТЫЕ ЭПИТЕЛИИ

Для этих эпителиев характерна секреторная функция. Железистый эпителий *(epithelium glandulare)* состоит из железистых, или секреторных, эпи-телиоцитов (гландулоцитов). Они осуществляют синтез, а также выделение специфических продуктов - секретов на поверхность кожи, слизистых оболочек и в полости ряда внутренних органов (внешняя - экзокринная секреция) или в кровь и лимфу (внутренняя - эндокринная секреция).

Путем секреции в организме выполняются многие важные функции: образование молока, слюны, желудочного и кишечного сока, желчи, эндокринная (гуморальная) регуляция и др. Большинство клеток отличаются наличием секреторных включений в цитоплазме, хорошо развитыми эндо-плазматической сетью и комплексом Гольджи, полярным расположением органелл и секреторных гранул.

Секреторные эпителиоциты лежат на базальной мембране. Форма их весьма разнообразна и меняется в зависимости от фазы секреции. Ядра бывают обычно крупными, часто неправильной формы. В цитоплазме клеток, которые вырабатывают секреты белкового характера (например, пищеварительные ферменты), хорошо развита гранулярная эндоплазматическая сеть. В клетках, синтезирующих небелковые секреты (липиды, стероиды), выражена агранулярная эндоплазматическая сеть. Комплекс Гольджи обширный. Его форма и расположение в клетке меняются в зависимости от фазы секреторного процесса. Митохондрии, как правило, многочисленны. Они накапливаются в местах наибольшей активности клеток, т. е. там, где образуется секрет. В цитоплазме клеток обычно присутствуют секреторные гранулы, размер и строение которых зависят от химического состава секрета. Число их колеблется в связи с фазами секреторного процесса. В цитоплазме некоторых гландулоцитов (например, участвующих в образовании соляной кислоты в желудке) обнаруживаются внутриклеточные секреторные канальцы - глубокие впячивания плазмолеммы, покрытые микроворсинками. Плазмолемма имеет различное строение на латеральных, базальных и апикальных поверхностях клеток. На первых она образует десмосомы и плотные запирающие контакты. Последние окружают верхушечные (апикальные) части клеток, отделяя таким образом межклеточные щели от просвета железы. На базальных поверхностях клеток

плазмолемма образует небольшое число узких складок, проникающих в цитоплазму. Такие складки особенно хорошо развиты в клетках желез, выделяющих секрет, богатый солями, например в клетках выводных протоков слюнных желез. Апикальная поверхность клеток покрыта микроворсинками.

В железистых клетках хорошо заметна полярная дифференцировка. Она обусловлена направленностью секреторных процессов, например при внешней секреции от базальной к апикальной части клетки.

Периодические изменения железистой клетки, связанные с образованием, накоплением, выделением секрета и восстановлением ее для дальнейшей секреции, получили название *секреторного цикла.*

Для образования секрета из крови и лимфы в железистые клетки со стороны базальной поверхности поступают различные неорганические соединения, вода и низкомолекулярные органические вещества: аминокислоты, моносахариды, жирные кислоты и т. п. Иногда путем пиноцитоза в клетку проникают более крупные молекулы органических веществ, например белки. Из этих продуктов в эндоплазматической сети синтезируются секреты. Они по эндоплазматической сети перемещаются в зону комплекса Гольджи, где постепенно накапливаются, подвергаются химической перестройке и оформляются в виде гранул, которые выделяются из эпителиоцитов. Важную роль в перемещении секреторных продуктов в эпителиоцитах и их выделении играют элементы цитоскелета - микротрубочки и микрофиламенты.

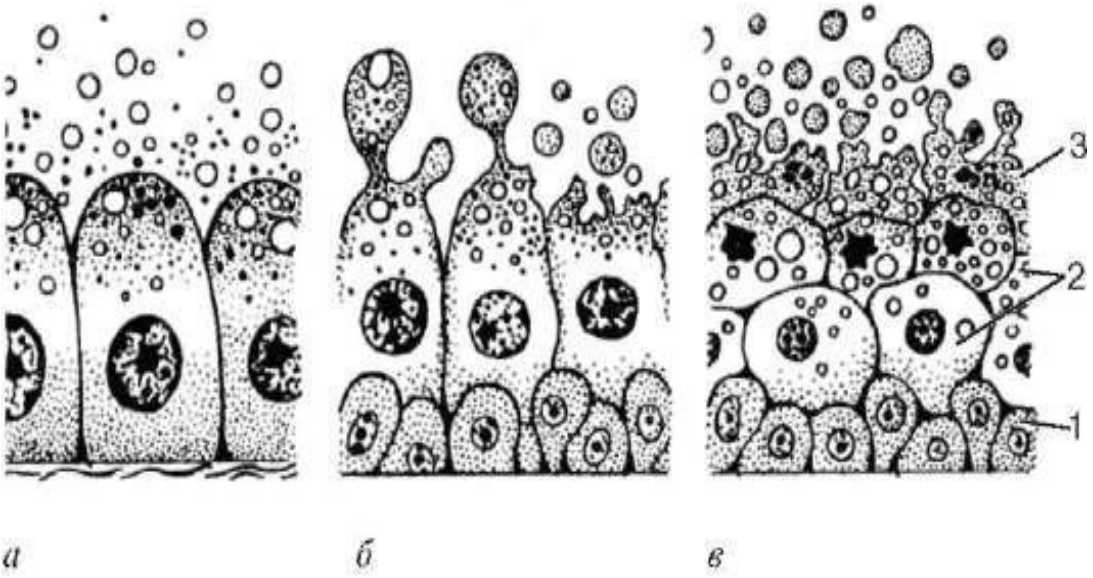

Рис. 6.9. Различные типы секреции (схема):

а - мерокринный; *б* - апокринный; *в* - голокринный. 1 - малодифференцирован-ные клетки; 2 - перерождающиеся клетки; 3 - разрушающиеся клетки

Однако разделение секреторного цикла на фазы по существу условно, так как они накладываются друг на друга. Так, синтез секрета и его выделение протекают практически непрерывно, но интенсивность выделения секрета может то усиливаться, то ослабевать. При этом выделение секрета (экструзия) может быть различным: в виде гранул или путем диффузии без оформления в гранулы либо путем превращения всей цитоплазмы в массу секрета. Например, в случаях стимуляции железистых клеток поджелудочной железы происходит быстрое выбрасывание из них всех секреторных гранул, и после этого в течение 2 ч и более секрет синтезируется в клетках без оформления в гранулы и выделяется диффузным путем.

Механизм выделения секрета в различных железах неодинаковый, в связи с чем различают три типа секреции: мерокринный (эккринный), апокринный и голокринный (рис. 6.9). При *мерокринном типе* секреции железистые клетки полностью сохраняют свою структуру (например, клетки слюнных желез). При *апокринном типе* секреции происходит частичное разрушение железистых клеток (например, клеток молочных желез), т. е. вместе с секреторными продуктами отделяются либо апикальная часть цитоплазмы железистых клеток (макроапокринная секреция), или верхушки микроворсинок (микроапокринная секреция).

Голокринный тип секреции сопровождается накоплением секрета (жира) в цитоплазме и полным разрушением железистых клеток (например, клеток сальных желез кожи). Восстановление структуры железистых клеток происходит либо путем внутриклеточной регенерации (при меро- и апокринной секреции), либо с помощью клеточной регенерации, т. е. деления и диффе-ренцировки камбиальных клеток (при голокринной секреции).

Секреция регулируется с использованием нервных и гуморальных механизмов: первые действуют через высвобождение клеточного кальция, а вторые - преимущественно путем накопления цАМФ. При этом в железистых клетках активизируются ферментные системы и метаболизм, сборка микротрубочек и сокращение микрофи-ламентов, участвующих во внутриклеточном транспорте и выведении секрета.

Железы

Железы - органы, вырабатывающие специфические вещества различной химической природы и выделяющие их в выводные протоки или в кровь и лимфу. Вырабатываемые железами секреты имеют важное значение для процессов пищеварения, роста, развития, взаимодействия с внешней средой и др. Многие железы - самостоятельные, анатомически оформленные органы (например, поджелудочная железа, крупные слюнные железы, щитовидная железа), некоторые являются лишь частью органов (например, железы желудка). Железы подразделяются на две группы: *железы внутренней секреции,* или *эндокринные,* и *железы внешней секреции,* или *экзокринные* (рис. 6.10, а, б).

Эндокринные железы вырабатывают высокоактивные вещества - *гормоны,* поступающие непосредственно в кровь. Поэтому они состоят только из железистых клеток и не имеют выводных протоков. Все они входят в состав эндокринной системы организма, которая вместе с нервной системой выполняет регулирующую функцию (см. главу 15).

Экзокринные железы вырабатывают *секреты,* выделяющиеся во внешнюю среду, т. е. на поверхность кожи или в полости органов, выстланные эпителием. Они могут быть одноклеточными (например, бокаловидные клетки) и многоклеточными. *Многоклеточные железы* состоят из двух частей: секреторных или концевых отделов *(portiones terminalae)* и выводных протоков *(ductus excretorii).* Концевые отделы образованы *секреторными эпителиоцитами,* лежащими на базальной мембране. Выводные протоки выстланы различными видами эпителия в зависимости от происхождения желез. В железах, образованных из эпителия энтодермального типа (например, в поджелудочной железе), они выстланы однослойным кубическим или столбчатым эпителием, а в железах, развивающихся из эктодермы (например, в сальных железах кожи), - многослойным эпителием. Экзокринные железы чрезвычайно разнообразны, отличаются друг от друга строением, типом секреции, т. е. способом выделения секрета и его составом. Перечисленные признаки положены в основу классификации желез. По строению экзокринные железы подразделяются на следующие виды (см. рис. 6.10, а, б; схема 6.2).

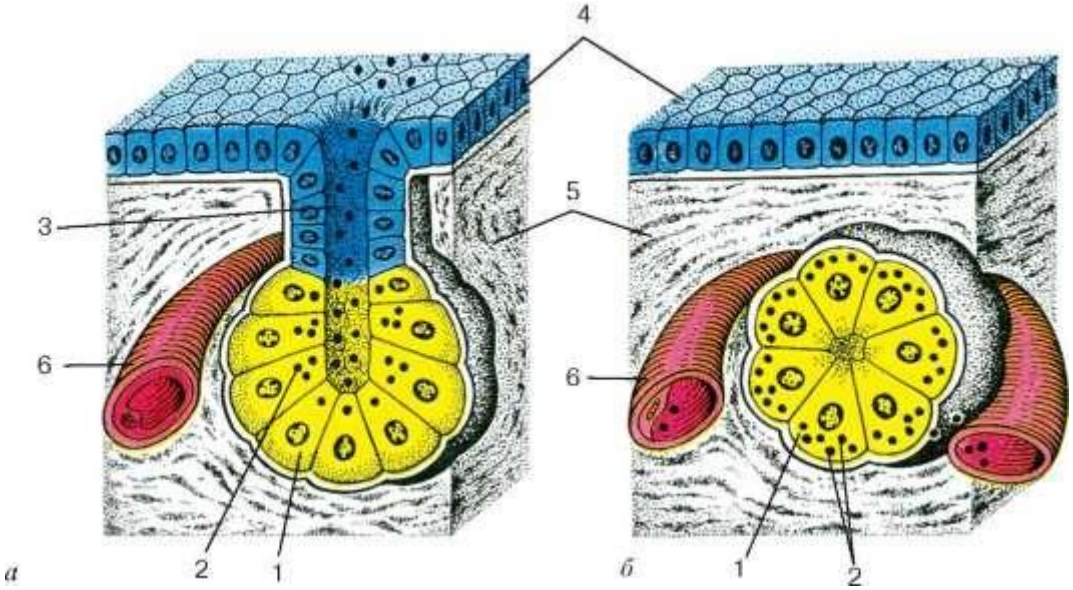

Рис. 6.10. Строение экзокринных и эндокринных желез (по Е. Ф. Котовскому): *а* - экзокринная железа; *б* - эндокринная железа. 1 - концевой отдел; 2 - секреторные гранулы; 3 - выводной проток экзокринной железы; 4 - покровный эпителий; 5 - соединительная ткань; 6 - кровеносный сосуд

Схема 6.2. Морфологическая классификация экзокринных желез

Простые трубчатые железы имеют неветвящийся выводной проток, сложные железы - ветвящийся. В него открываются в неразветвленных железах по одному, а в разветвленных железах по несколько концевых отделов, форма которых может быть в виде трубочки либо мешочка (альвеола) или промежуточного между ними типа.

В некоторых железах, производных эктодермального (многослойного) эпителия, например в слюнных, помимо секреторных клеток, встречаются эпителиальные клетки, обладающие способностью сокращаться, *-миоэпителиаль-ные клетки.* Эти клетки, имеющие отростчатую форму, охватывают концевые отделы. В их цитоплазме присутствуют микрофиламенты, содержащие сократительные белки. Миоэпителиальные клетки при сокращении сдавливают концевые отделы и, следовательно, облегчают выделение из них секрета.

Химический состав секрета может быть различным, в связи с этим экзокринные железы подразделяются на*белковые* (серозные), *слизистые* (мукоз-ные), *белково-слизистые* (см. рис. 6.11), *сальные, солевые* (потовые, слезные и др.).

В смешанных слюнных железах могут присутствовать два вида секреторных клеток - *белковые* (сероциты) и*слизистые* (мукоциты). Они образуют белковые, слизистые и смешанные (белково-слизистые) концевые отделы. Чаще всего в состав секреторного продукта входят белковые и слизистые компоненты лишь с преобладанием одного из них.

Регенерация. В железах в связи с их секреторной деятельностью постоянно происходят процессы физиологической регенерации. В меро-кринных и апокринных железах, в которых находятся долгоживущие клетки, восстановление исходного состояния секреторных эпителиоци-тов после выделения из них секрета происходит путем внутриклеточной регенерации, а иногда путем размножения. В голокринных железах восстановление осуществляется за счет размножения камбиальных клеток. Вновь образовавшиеся из них клетки затем путем дифференцировки превращаются в железистые клетки (клеточная регенерация).

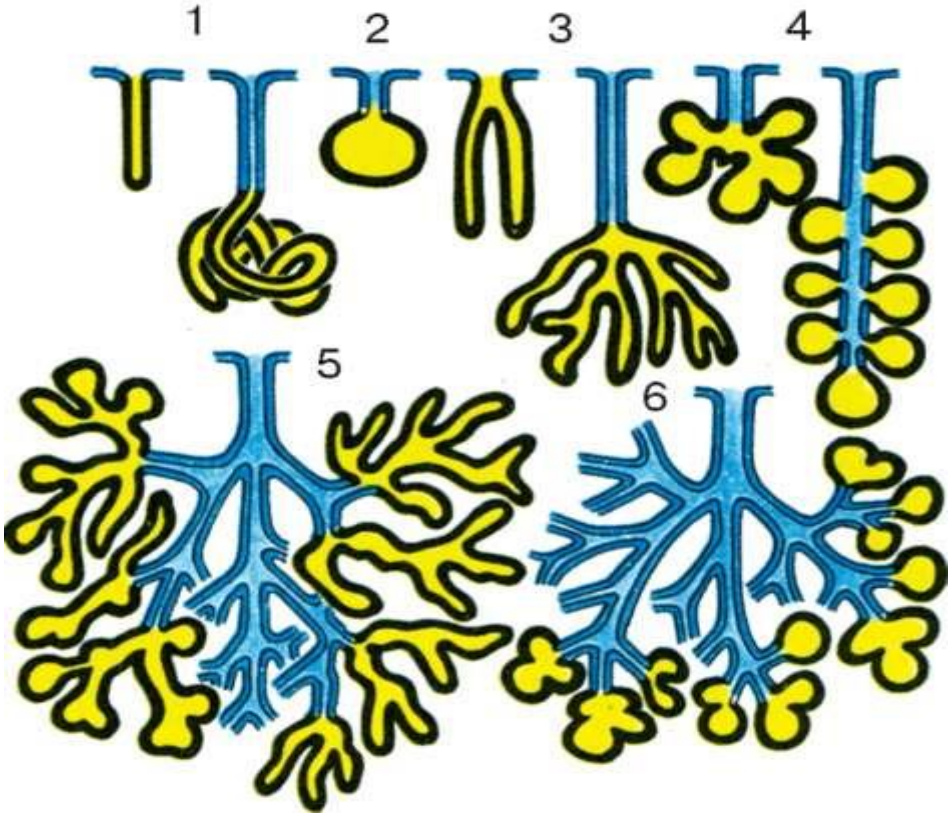

Рис. 6.11. Разновидности экзокринных желез:

1 - простые трубчатые железы с нераз-ветвленными концевыми отделами;

2 - простая альвеолярная железа с неразветвленным концевым отделом;

3 - простые трубчатые железы с разветвленными концевыми отделами;

4 - простые альвеолярные железы с разветвленными концевыми отделами; 5 - сложная альвеолярно-трубчатая железа с разветвленными концевыми отделами; 6 - сложная альвеолярная железа с разветвленными концевыми отделами

В пожилом возрасте изменения в железах могут проявляться снижением секреторной активности железистых клеток и изменением состава

вырабатываемых секретов, а также ослаблением процессов регенерации и разрастанием соединительной ткани (стромы желез).

Контрольные вопросы

1. Источники развития, классификация, топография в организме, основные морфологические свойства эпителиальных тканей.

2. Многослойные эпителии и их производные: топография в организме, строение, клеточный дифферонный состав, функции, закономерности регенерации.

3. Однослойные эпителии и их производные, топография в организме, клеточный дифферонный состав, строение, функции, регенерация.

7.1. ПОНЯТИЕ О СИСТЕМЕ КРОВИ

Система крови включает кровь, органы кроветворения - красный костный мозг, вилочковую железу (тимус), селезенку, лимфатические узлы, лим-фоидную ткань некроветворных органов, а также клетки крови в составе соединительной и эпителиальной тканей.

Элементы системы крови связаны генетически и функционально, подчиняются общим законам нейрогуморальной регуляции, объединены тесным взаимодействием всех звеньев. Так, постоянный состав периферической крови поддерживается сбалансированными процессами новообразования (гемопоэза) и разрушения клеток крови. Поэтому понимание вопросов развития, строения и функции отдельных элементов системы возможно лишь с позиций изучения закономерностей, характеризующих систему в целом.

Система крови тесно связана с лимфатической и иммунной системами. Образование иммуноцитов происходит в органах кроветворения, а их циркуляция и рециркуляция - в периферической крови и лимфе.

Кровь и *лимфа* - ткани мезенхимного происхождения. Они образуют внутреннюю среду организма (вместе с рыхлой соединительной тканью), состоят из *плазмы* (жидкого межклеточного вещества) и взвешенных в ней*форменных элементов.* Обе ткани тесно взаимосвязаны, в них происходит постоянный обмен форменными элементами, а также веществами, находящимися в плазме. Установлен факт рециркуляции лимфоцитов из крови в лимфу и из лимфы в кровь. Все клетки крови развиваются из общей полипотентной стволовой клетки крови в эмбриогенезе (эмбриональный гемопоэз) и после рождения (постэмбриональный гемопоэз). Сущность и этапы гемопоэза рассмотрены ниже.

7.2. КРОВЬ

Кровь *(sanguis, haema)* - это циркулирующая по кровеносным сосудам жидкая ткань, состоящая из двух основных компонентов - плазмы и взвешенных в ней форменных элементов: эритроцитов, лейкоцитов и кровяных пластинок. Плазма составляет 55-60 % объема крови, а форменные элементы - 40-45 %. Кровь в организме человека составляет 5-9 % массы тела. В среднем в теле человека с массой тела 70 кг содержится около 5-5,5 л крови.

Функции крови. Основные функции крови: *дыхательная* (перенос кислорода из легких во все органы и углекислоты из органов в легкие); *трофическая* (доставка органам питательных веществ); *защитная* (обеспечение гуморального и клеточного иммунитета, свертывание крови при травмах); *выделительная* (удаление и транспортировка в почки продуктов обмена веществ); *гомеостатическая* (поддержание постоянства внутренней среды организма, в том числе иммунного статуса организма). Через кровь (и лимфу) транспортируются также гормоны и другие биологически активные вещества. Все это определяет важнейшую роль крови в организме. Потеря более 30 % крови приводит к смерти. Анализ крови в клинической практике является одним из основных в постановке диагноза.

7.2.1. Плазма крови

Плазма крови представляет собой межклеточное вещество жидкой консистенции. Это сложная смесь белков, аминокислот, углеводов, жиров, солей, гормонов, ферментов, растворенных газов. Плазма содержит 90-93 % воды и 7-10 % сухого вещества, в котором около 6,6-8,5 % белков и 1,5- 3,5 % других органических и минеральных соединений. К основным белкам плазмы крови относятся *альбумины, глобулины* и *фибриноген.* Плазма крови имеет pH около 7,36. Подробное описание химического состава плазмы крови дается в учебниках биохимии и физиологии.

7.2.2. Форменные элементы крови

К форменным элементам крови относятся лейкоциты и постклеточные структуры - эритроциты и кровяные пластинки (тромбоциты) (рис. 7.1). Популяция клеток крови обновляющаяся, с коротким циклом развития, где большинство зрелых форм являются конечными (погибающими) клетками.

Эритроциты

Эритроциты, или *красные кровяные тельца,* человека и большинства млекопитающих - это самые многочисленные форменные элементы крови, утратившие в фило- и онтогенезе ядро и часть органелл (постклеточные структуры). Эритроциты являются высокодифференцированными структурами, не способными к делению. Основная функция эритроцитов - дыхательная - транспортировка кислорода и углекислоты. Эта функция обеспечивается дыхательным пигментом - *гемоглобином* - сложным белком, имеющим в своем составе железо. Кроме того, эритроциты участвуют в

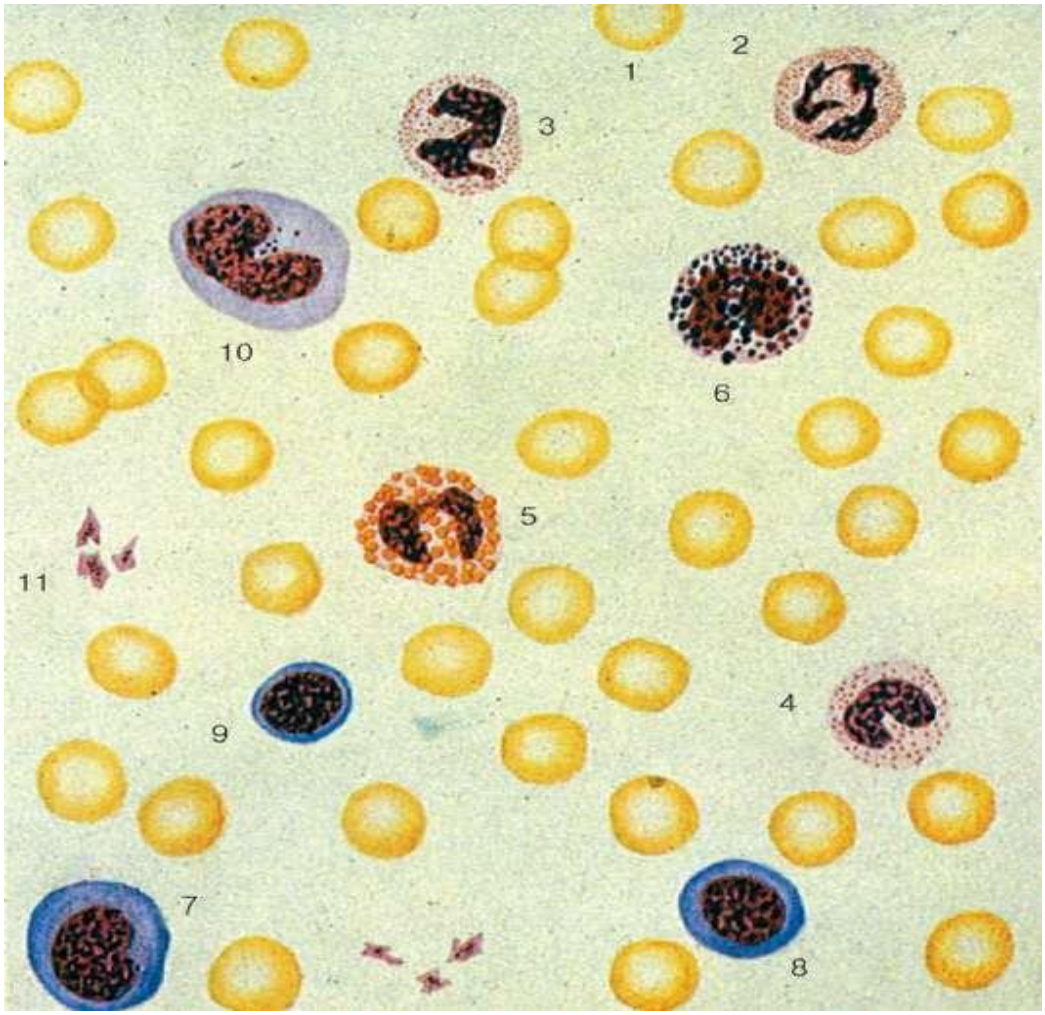

Рис. 7.1. Форменные элементы крови человека:

1 - эритроцит; 2 - сегментоядерный нейтрофильный гранулоцит; 3 - палочкоя-дерный нейтрофильный гранулоцит; 4 - юный нейтрофильный гранулоцит; 5 - эозинофильный (ацидофильный) гранулоцит; 6 - базофильный гранулоцит; 7 - большой лимфоцит; 8 - средний лимфоцит; 9 - малый лимфоцит; 10 - моноцит;

11 - тромбоциты (кровяные пластинки). Мазок, окраска по Романовскому-Гимзе

транспорте аминокислот, антител, токсинов и ряда лекарственных веществ, адсорбируя их на поверхности плазмолеммы.

Количество эритроцитов у взрослого мужчины составляет 3,9-5,5*10^{12}/л, а у женщин - 3,7-4,9*10^{12}/л крови. Однако число эритроцитов у здоровых людей может варьировать в зависимости от возраста, эмоциональной и физической нагрузки, действия экологических факторов и др.

Форма и строение. Популяция эритроцитов неоднородна по их форме и размерам. В нормальной крови человека основную массу (80-90 %) составляют эритроциты двояковогнутой формы - *дискоциты.* Кроме того, имеются*планоциты* (с плоской поверхностью) и стареющие формы эритроцитов - шиповидные эритроциты, или *эхиноциты* (~6 %), куполообразные, или *стоматоциты* (~1-3 %), и шаровидные, или *сфероциты* (~1 %) (рис. 7.2). Процесс старения эритроцитов идет двумя путями - кренированием (образование зубцов на плазмолемме) или путем инвагинации участков плазмо-леммы (рис. 7.3).

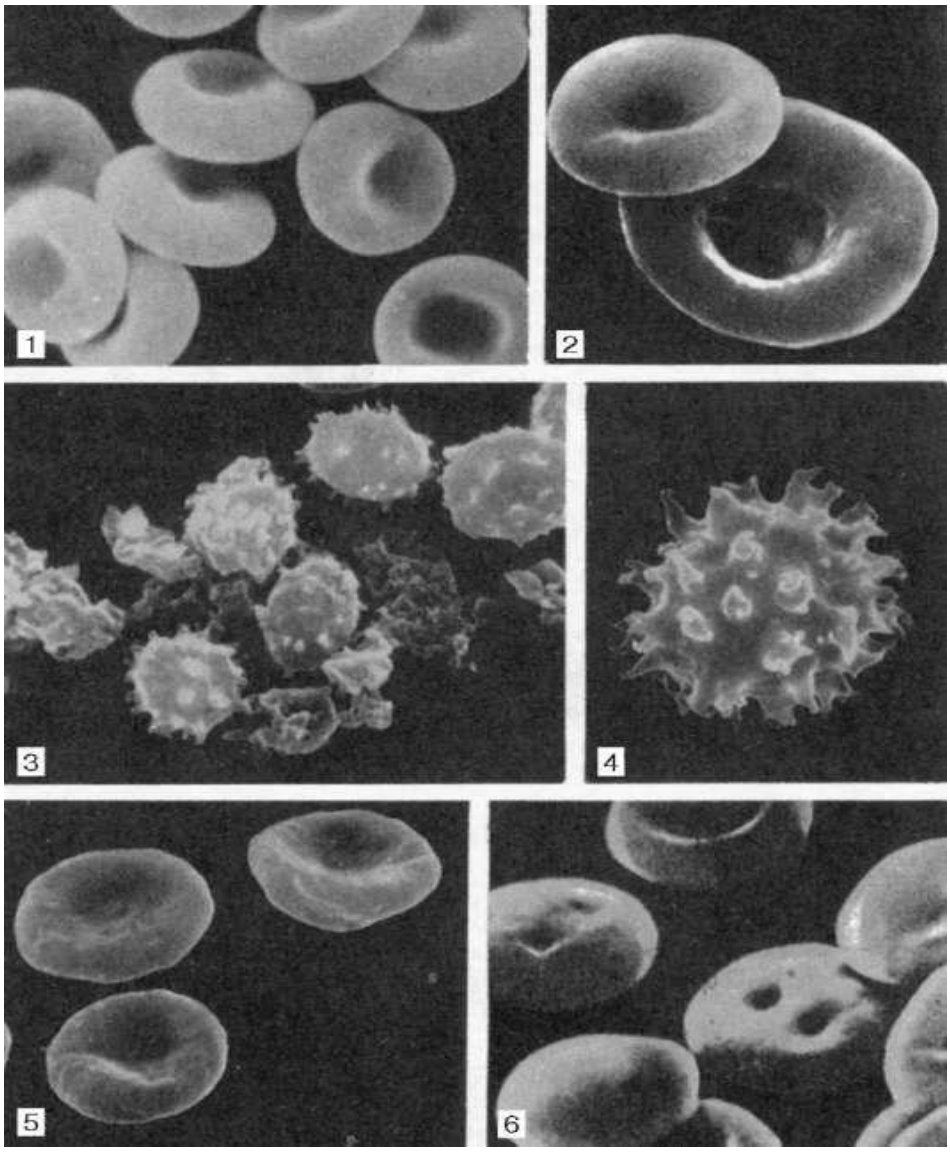

Рис. 7.2. Эритроциты различной формы в сканирующем электронном микроскопе, ув. 8000 (по Г. Н. Никитиной):

1 - дискоциты-нормоциты; 2 - дискоцит-макроцит; 3, 4 - эхиноциты; 5 - стома-тоциты; 6 - сфероцит

Одним из проявлений процесса старения эритроцитов служит их гемолиз, сопровождающийся выходом гемоглобина; при этом в крови обнаруживаются «тени» (оболочки) эритроцитов (рис. 7.4). Обязательной составной частью популяции эритроцитов являются их молодые формы (1-5 %), называемые *ретикулоцитами.* В них сохраняются рибосомы и эндо-плазматическая сеть, формирующие зернистые и сетчатые структуры *(substantia granulofilamentosa),* которые выявляются при специальной супра-витальной окраске (рис. 7.5). При обычной гематологической окраске азуром II-эозином они в отличие от основной массы эритроцитов, окрашивающихся в оранжево-розовый цвет (оксифилия), проявляют полих-роматофилию и окрашиваются в серо-голубой цвет.

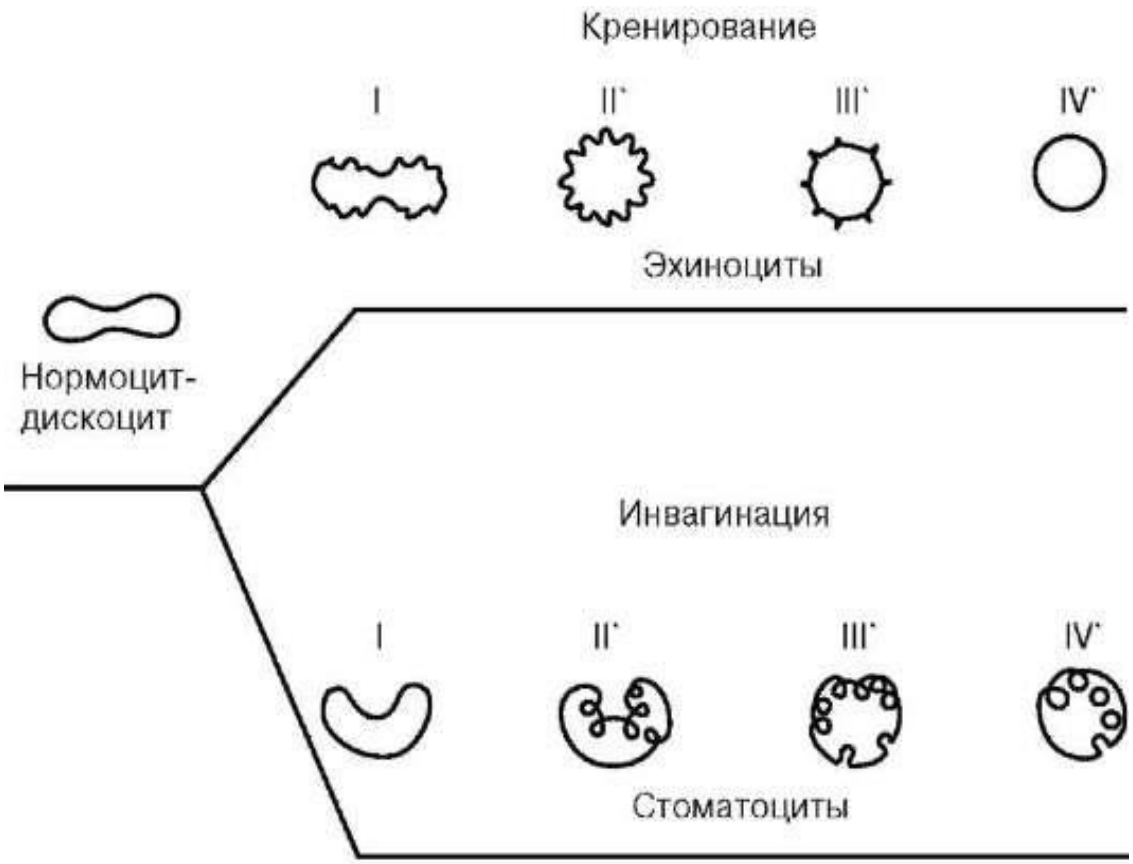

Рис. 7.3. Изменение формы эритроцитов в процессе старения (схема):

I, II, III, IV - стадии развития эхиноцитов и стоматоцитов (по Т. Фуджии)

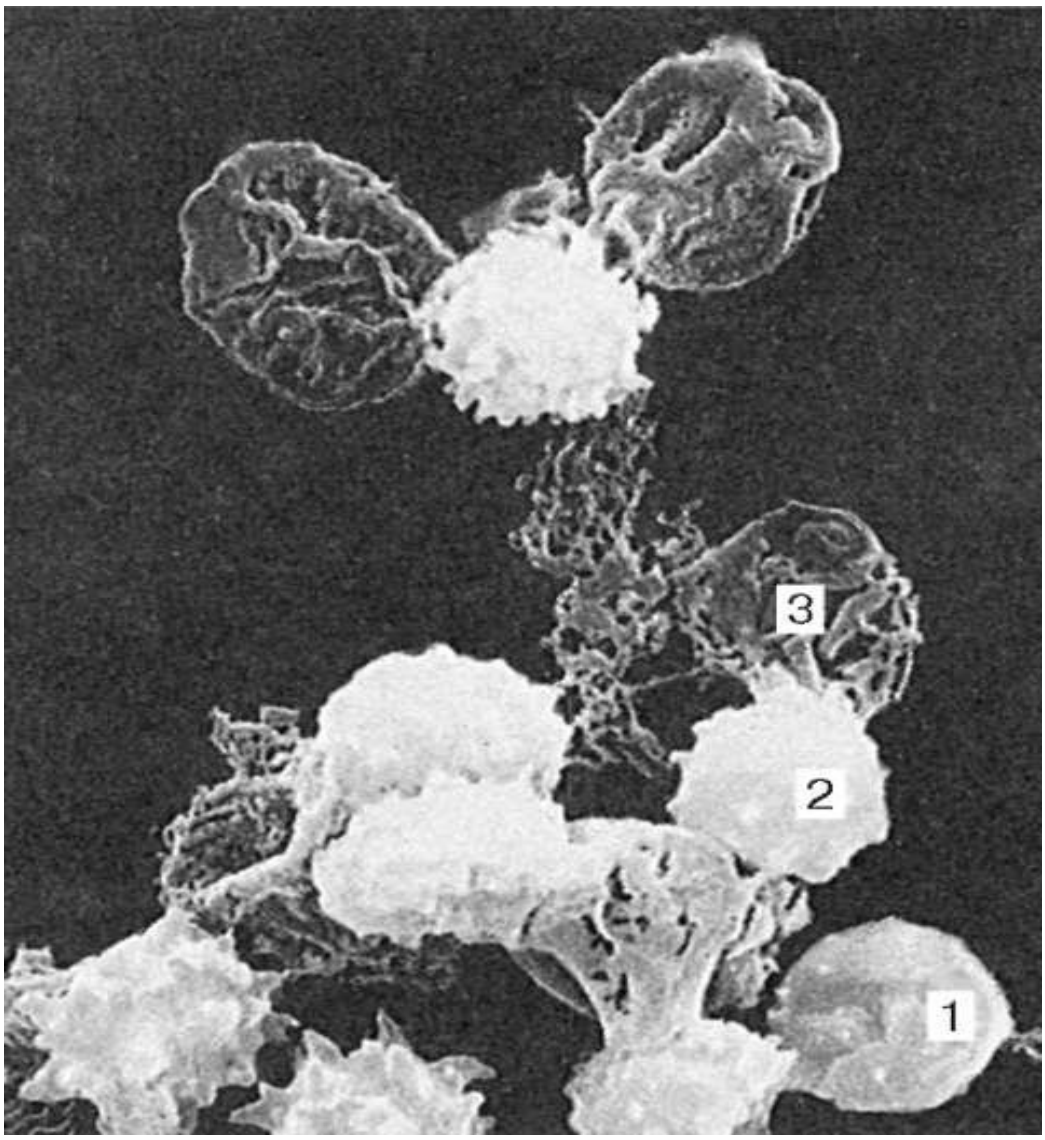

Рис. 7.4. Электронная микрофотография гемолиза эритроцитов и образование их «теней» (по Г. Н. Никитиной): 1 - дискоцит; 2 - эхиноцит; 3 - «тени» эритроцитов. Увеличение 8000

При заболеваниях могут появляться аномальные формы эритроцитов, что чаще всего обусловлено изменением структуры гемоглобина (Hb). Замена даже одной аминокислоты в молекуле НЬ может быть причиной изменения формы эритроцитов. В качестве примера можно привести появление эритроцитов серповидной формы при серповидно-клеточной анемии, когда у больного имеет место генетическое повреждение в β-цепи гемоглобина. Нарушение формы эритроцитов при заболеваниях получило название *пойкилоцитоз.*

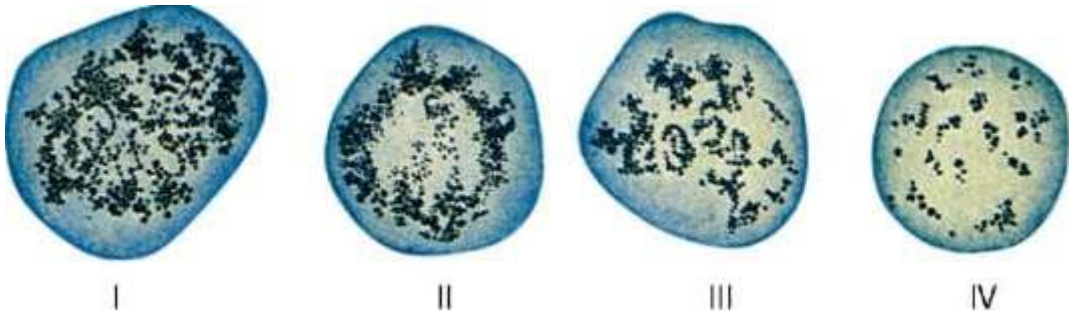

Рис. 7.5. Ретикулоциты (по Г. А. Алексееву и И. А. Кассирскому): зернисто-сетчатая субстанция имеет вид клубка (I), отдельных нитей, розетки (II, III), зернышек (IV)

Размеры эритроцитов в нормальной крови также варьируют. Большинство эритроцитов (~75 %) имеют диаметр около 7,5 мкм и называются *нормоцитами.* Остальная часть эритроцитов представлена *микроцитами* (~12,5 %) и*макроцитами* (~12,5 %). Микроциты имеют диаметр менее 7,5 мкм, а макро-циты - 9-12 мкм. Изменение размеров эритроцитов встречается при заболеваниях крови и называется *анизоцитозом.*

Плазмолемма. Плазмолемма эритроцита - белково-липидная клеточная мембрана. Она имеет хорошо развитый гликокаликс, образованный олиго-сахарами, входящими в состав гликолипидов, гликосфинголипидов и гли-копротеинов мембраны. Распространены мембранные гликопротеины - *гликофорины.* С ними связывают антигенные различия между группами крови человека. Гликофорины обнаружены только в эритроцитах. В состав гликофорина входят остатки сиаловой кислоты, придающие отрицательный заряд поверхности эритроцита. Олигосахариды гликолипидов и гликопротеинов определяют антигенный состав эритроцитов, т. е. наличие в них*агглютиногенов.* На поверхности эритроцитов выявлены агглютиногены АиВ, в состав которых входят полисахариды, содержащие аминосахара и глюкуроновую кислоту. Они обеспечивают агглютинацию (склеивание) эритроцитов под влиянием соответствующих белков плазмы крови - α-и β-агглютининов, находящихся в составе фракции γ-глобулинов.

По содержанию агглютиногенов и агглютининов различают 4 группы крови: в крови 0(1) группы отсутствуют агглютиногены А и В, но имеются а- и β-агглютини-ны; в крови А(П) группы имеются агглютиноген А и α-агглютинин; в крови В(Ш) группы содержатся В-агглютиноген и α-агглютинин; в крови АВ(IV) группы имеются агглютиногены А и В и нет агглютининов. При переливании крови для предотвращения гемолиза (разрушение эритроцитов) нельзя допускать вливания реципиентам эритроцитов с агглютиногенами А или В, имеющим а- и β-агглютинины. На поверхности эритроцитов имеется также антиген - *резус-фактор* (Rh-фактор) - агглютиноген. Он присутствует у 86 % людей; у 14 % отсутствует (резус-отрицательные). Переливание резус-положительной крови резус-отрицательному пациенту вызывает образование резус-антител и гемолиз эритроцитов. Агглютинация эритроцитов свойственна нормальной свежей крови, при этом образуются так называемые «монетные столбики» (рис. 7.6). Это явление связано с потерей заряда плаз-молеммой эритроцитов.

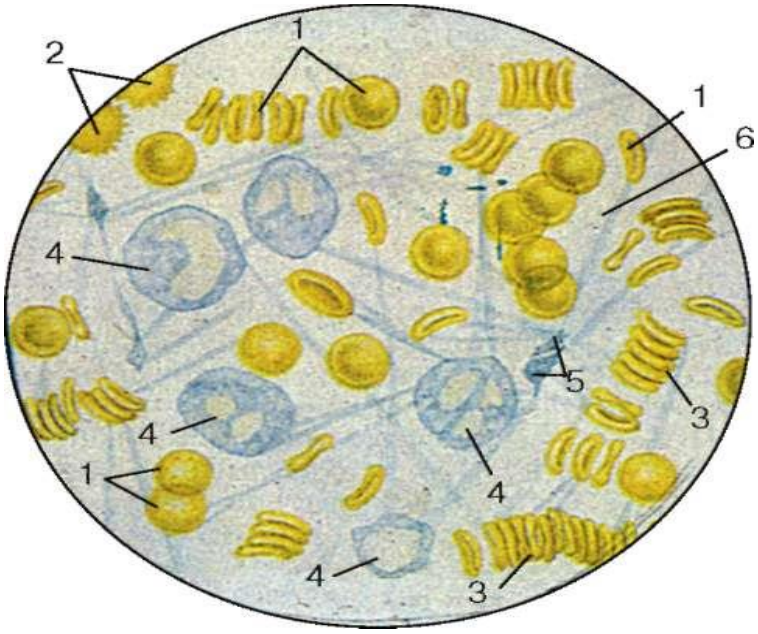

Рис. 7.6. Свежая кровь: 1 - эритроциты (дискоциты); 2 - эритроциты с выростами цитоплазмы (эхи-ноциты); 3 - «монетные столбики» эритроцитов (агглютинированные эритроциты); 4 - лейкоциты; 5 - тромбоциты (кровяные пластинки); 6 - нити фибрина

С внутренней стороны плазмо-леммы эритроцита расположена группа белков цитоскелета. Среди них белок спектрин формирует в примембранном пространстве сеть, которая прикрепляется к плаз-молемме с помощью белков анки-рина и белка полосы 3. Все это обеспечивает плазмолемме упругость и эластичность, а эритроциту - двояковогнутую форму (рис. 7.7, а, б). *Скорость оседания* (агглютинации) эритроцитов (СОЭ) в 1 ч у здоровых мужчин составляет 4-8 мм и 7-10 мм у женщин. СОЭ может значительно изменяться при заболеваниях, например при воспалительных процессах, и поэтому служит важным диагностическим признаком. В движущейся крови эритроциты отталкиваются из-за наличия на их плазмолемме одноименных отрицательных зарядов. Поверхность плазмолеммы одного эритроцита составляет около 130 мкм^2.

Цитоплазма эритроцита состоит из воды (60 %) и сухого остатка (40 %), содержащего около 95 % гемоглобина и 5 % других веществ. Наличие гемоглобина обусловливает желтую окраску отдельных эритроцитов свежей крови, а совокупность эритроцитов - красный цвет крови. При окрашивании мазка крови азуром II-эозином по Романовскому-Гимзе большинство эритроцитов приобретают оранжево-розовый цвет (оксифиль-ны), что связано с высоким содержанием в них гемоглобина.

В небольшой части эритроцитов (1-5 %), являющихся более молодыми формами, сохраняются остатки органелл (рибосомы, гранулярная эндоплазматическая сеть), которые проявляют базофилию. Такие эритроциты окрашиваются как кислыми красителями (эозин), так и основными (азур II) и называются *полихроматофиль-ными.*При специальной суправитальной окраске (бриллиант-крезилфиолетовым) в них выявляются сетевидные структуры, поэтому их называют *ретикулоцитами.* Эритроциты различаются по степени насыщенности гемоглобином. Среди них выделяются нормохромные, гипохромные и гиперхромные, соотношение между которыми значительно изменяется при заболеваниях. Количество гемоглобина в одном эритроците называют цветным показателем. Электронно-микроскопически гемоглобин выявляется в гиалоплазме эритроцита в виде многочисленных плотных гранул диаметром 4-5 нм.

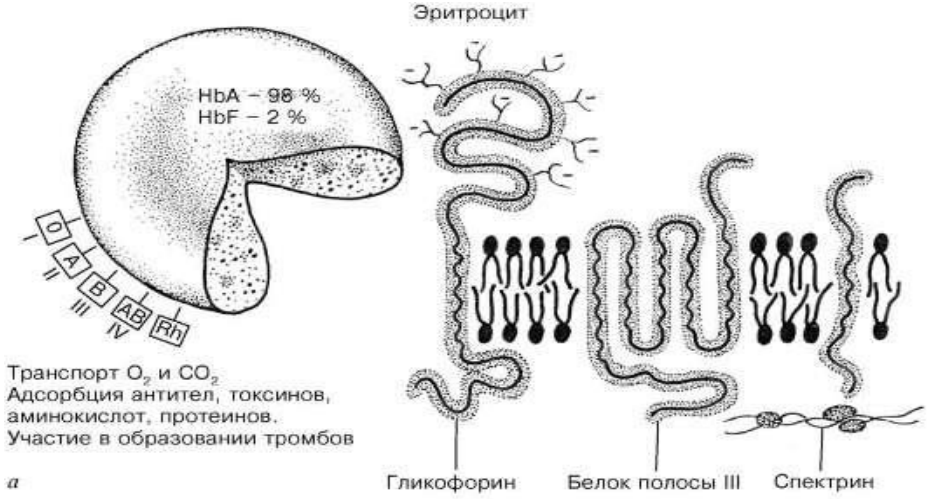

а

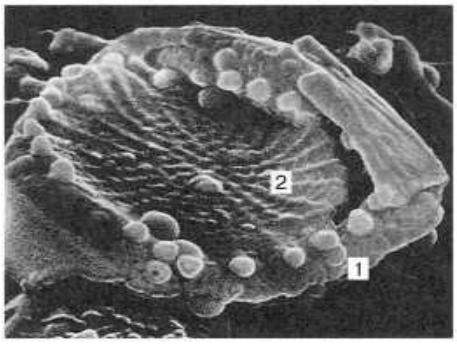

б

Рис. 7.7. Строение плазмолеммы и цитоскелета эритроцита: *а* - схема строения эритроцита и расположение белков в плазмолемме; А, В, АВ, Rh - антигены групповой совместимости крови; HbA - гемоглобин взрослого человека; HbF - гемоглобин плода (фетальный); *б* - плазмолемма и цито-скелет эритроцита в сканирующем электронном микроскопе. 1 - плазмолемма; 2 - сеть спектрина

Гемоглобин - это сложный белок (68 килодальтон), состоящий из 4 полипептидных цепей глобина и гема (железосодержащий порфирин), обладающий высокой способностью связывать кислород. В норме у человека содержится два типа гемоглобина - HbA и HbF. Эти гемоглобины различаются составом аминокислот в глобиновой (белковой) части.

У взрослых людей в эритроцитах преобладает HbA (от англ. *adult* - взрослый), составляя 98 %. HbF, или фетальный гемоглобин (от англ. *foetus* - плод), составляет у взрослых около 2 % и преобладает у плодов. К моменту рождения ребенка HbF составляет около 80 %, а НЬА только 20 %. Эти гемоглобины различаются составом аминокислот в глобиновой (белковой) части. В связи с этим сродство к кислороду у фетального гемоглобина выше, чем у гемоглобина взрослых. В результате кислород из крови матери легко переходит к фетальному гемоглобину плода.

Железо (Fe^2+) в геме может присоединять O_2 в легких (в таких случаях образуется оксигемоглобин - НЬ0_2) и отдавать его в тканях путем диссоциации НЬО, на кислород (O_2) и НЬ; валентность Fe^2+ не изменяется. При ряде заболеваний (гемоглобинозы, гемоглобинопатии) в эритроцитах появляются другие виды гемоглобинов, которые характеризуются изменением аминокислотного состава в белковой части гемоглобина.

В настоящее время выявлено более 150 видов аномальных гемоглобинов. Например, при серповидно-клеточной анемии имеет место генетически обусловленное повреждение в β-цепи гемоглобина - глутаминовая кислота заменена на аминокислоту валин. Такой гемоглобин обозначается как HbS (от англ. *sickle* - серп). Эритроциты в условиях понижения парциального давления O_2 приобретают форму серпов, полулуний. В ряде стран тропического пояса определенный контингент людей являются гетерозиготными для серповидных генов, а дети двух гетерозиготных родителей по законам наследственности имеют либо нормальный тип (25 %), либо бывают гетерозиготными носителями, и 25 % страдают серповидно-клеточной анемией.

Гемоглобин способен связывать O_2 в легких, при этом образуется *оксигемоглобин,* который транспортируется ко всем органам и тканям и там отдает O_2. В тканях выделяемая CO_2 поступает в эритроциты и соединяется с НЬ, образуя *карбоксигемоглобин.* При разрушении эритроцитов (старых или при воздействии различных факторов - токсины, радиация и др.) гемоглобин выходит из клеток, и это явление называется *гемолизом.* Старые эритроциты разрушаются макрофагами главным образом в селезенке, а также в печени и костном мозге, при этом НЬ распадается, а высвобождающееся из железосодержащего гема железо используется для образования новых эритроцитов. В макрофагах гемоглобин распадается на пигмент билирубин и гемосидерин - аморфные агрегаты, содержащие железо. Железо гемосидерина связывается с транс-феррином - негеминовым белком плазмы, содержащим железо, и захватывается специальными макрофагами костного мозга. В процессе образования эритроцитов (эритропоэз) эти макрофаги передают трансферрин в формирующиеся эритроциты. В цитоплазме эритроцитов содержатся ферменты анаэробного гликолиза, с помощью которых синтезируются АТФ и NADH, обеспечивающие энергией главные процессы, связанные с переносом O_2 и CO_2, а также поддержание осмотического давления и перенос ионов через плазмолемму эритроцита. Энергия гликолиза обеспечивает активный транспорт катионов через плазмолемму, поддержание оптимального соотношения концентрации К+ и Na+ в эритроцитах и плазме крови, сохранение формы и целостности

мембраны эритроцита. NADH участвует в метаболизме НЬ, предотвращая его окисление в метгемоглобин.

Эритроциты участвуют в транспорте аминокислот и полипептидов, регулируют их концентрацию в плазме крови, т. е. играют роль буферной системы. Постоянство концентрации аминокислот и полипептидов в плазме крови поддерживается с помощью эритроцитов, которые адсорбируют их избыток из плазмы, а затем отдают различным тканям и органам. Таким образом, эритроциты являются подвижным депо аминокислот и полипептидов. Сорбционная способность эритроцитов связана с состоянием газового режима (парциальное давление O_2 и CO_2- Po_2, Pco_2): в частности при действии O_2 наблюдаются выход аминокислот из эритроцитов и увеличение их содержания в плазме. Продолжительность жизни и старение эритроцитов. Средняя продолжительность жизни эритроцитов составляет от 70 до 120 сут. В организме ежедневно разрушается около 200 млн эритроцитов. При их старении происходят изменения в плазмолемме эритроцита: в частности в гликокаликсе снижается содержание сиаловых кислот, определяющих отрицательный заряд плазмолеммы. Отмечаются изменения цитоскелетного белка спектрина, что приводит к преобразованию дисковидной формы эритроцита в сферическую. В плазмолем-ме появляются специфические рецепторы аутологичных антител (IgGl, IgG2), которые при взаимодействии с этими антителами образуют комплексы, обеспечивающие «узнавание» их макрофагами и последующий фагоцитоз. В стареющих эритроцитах снижаются интенсивность гликолиза и соответственно содержание АТФ. Вследствие нарушения проницаемости плазмолеммы снижается осмотическая резистентность, наблюдаются выход из эритроцитов ионов К+ в плазму и увеличение в них содержания Na+. При старении эритроцитов отмечается нарушение их газообменной функции.

Лейкоциты

Общая характеристика и классификация. Лейкоциты *(leucocytus),* или белые кровяные клетки, в свежей крови бесцветны, что отличает их от окрашенных эритроцитов. Число их составляет в среднем $4\text{-}940^9$/л, т. е. в 1000 раз меньше, чем эритроцитов. Лейкоциты в кровяном русле и лимфе способны к активным движениям, могут проходить через стенку сосудов в соединительную ткань органов, где они выполняют основные защитные функции. По морфологическим признакам и биологической роли лейкоциты подразделяют на две группы:*зернистые лейкоциты,* или *гранулоциты (granulocytus),* и *незернистые лейкоциты,* или *агранулоциты (agranulocytus).*

У зернистых лейкоцитов при окраске крови по Романовскому-Гимзе смесью кислого (эозин) и основного (азур II) красителей в цитоплазме выявляются специфическая зернистость (эозинофильная, базофильная или нейтрофильная) и сегментированные ядра. В соответствии с окраской специфической зернистости различают*нейтрофильные, эозинофильные* и *базофиль-ные* гранулоциты (см. рис. 7.1). Группа незернистых лейкоцитов -*лимфоциты* и *моноциты* - характеризуется отсутствием специфической зернистости и несегментированными ядрами. Процентное соотношение основных видов лейкоцитов называется *лейкоцитарной формулой.* Общее число лейкоцитов и их процентное соотношение у человека могут изменяться в норме в зависимости от употребляемой пищи, физического и умственного напряжения и при различных заболеваниях. Именно поэтому исследование показателей крови необходимо для установления диагноза и назначения лечения. Все лейкоциты способны к активному перемещению путем образования псевдоподий, при этом у них изменяется форма тела и ядра. Они способны проходить между клетками эндотелия сосудов и клетками эпителия, через базальные мембраны и перемещаться по основному веществу (матриксу) соединительной ткани. Скорость движения лейкоцитов зависит от следующих условий: температуры, химического состава, pH, консистенции среды и др. Направление движения лейкоцитов определяется *хемотаксисом* под влиянием химических раздражителей -

продуктов распада тканей, бактерий и др. Лейкоциты выполняют защитные функции, обеспечивая фагоцитоз микробов (гранулоциты, макрофаги), инородных веществ, продуктов распада клеток (моноциты - макрофаги), участвуя в иммунных реакциях (лимфоциты, макрофаги).

Гранулоциты (зернистые лейкоциты)

К гранулоцитам относятся нейтрофильные, эозинофильные и базофиль-ные лейкоциты. Они образуются в красном костном мозге, содержат специфическую зернистость в цитоплазме и имеют сегментированные ядра.

Нейтрофильные гранулоциты (нейтрофильные лейкоциты, или нейтро-филы) - самая многочисленная группа лейкоцитов, составляющая 2,0- 5,5-10^9/л крови (48-78 % общего числа лейкоцитов). Их диаметр в мазке крови 10-12 мкм, а в капле свежей крови 7-9 мкм. В зрелом сегментоядер-ном нейтрофиле ядро имеет 3-5 сегментов, соединенных тонкими перемычками. В ядре гетерохроматин занимает широкую зону по периферии ядра, а эухроматин расположен в центре. Для женщин характерно наличие в ряде нейтрофилов *полового хроматина* (Х-хромосома) в виде барабанной палочки - тельце Барра *(corpusculum chromatini sexualis),* которое имеет форму висячей капли и соединено с ядром тонкой перемычкой. В популяции ней-трофилов крови могут находиться клетки различной степени зрелости - *юные, палочкоядерные* и *сегментоядерные.* Первые два вида - молодые клетки. Доля юных клеток в норме не превышает 0,5 % или они вообще отсутствуют. Эти клетки характеризуются бобовидным ядром. Палочкоядерные составляют 1-6 %, имеют несегментированное ядро в форме буквы S, изогнутой палочки или подковы. Увеличение содержания в крови юных и палочкоя-дерных нейтрофилов свидетельствует о наличии кровопотери или воспалительного процесса, сопровождающихся усилением гемопоэза в костном мозге и выходом молодых форм. Цитоплазма нейтрофилов при окраске по Романовскому-Гимзе окрашивается слабооксифильно, в ней видна очень мелкая зернистость розово-фиолетового цвета (окрашивается кислыми и основными красками), поэтому называется *нейтрофильной,* или гетерофильной. В поверхностном слое цитоплазмы зернистость и органеллы отсутствуют. Здесь расположены гранулы гликогена, актиновые филаменты и микротрубочки, обеспечивающие образование псевдоподий для движения клетки. Сокращение актиновых филаментов обеспечивает передвижение клетки по соединительной ткани. Во внутренней части цитоплазмы расположены органеллы (комплекс Гольджи, гранулярная эндоплазматическая сеть, единичные митохондрии), видна зернистость. Число зерен в каждом нейтрофиле варьирует и составляет 50-200.

В нейтрофилах можно различить два типа гранул: *специфические* и *азуро-фильные,* окруженные одинарной мембраной (рис. 7.8, а). Специфические гранулы, более светлые, мелкие и многочисленные, составляют 80-90 % всех гранул. Их размер около 0,2 мкм, они электронно-прозрачны, но могут содержать кристаллоид. В них обнаружены щелочная фос-фатаза, бактерицидные ферменты (лизоцим, лактоферрин), белок, связывающий витамин B_{12}, коллагеназа. Азурофильные гранулы (лизосомо-подобные) более крупные (~0,4 мкм), окрашиваются в фиолетово-красный цвет, имеют электронно-плотную сердцевину; их количество составляет 10-20 % всей популяции гранул. В них содержатся миелопероксидаза, набор разнообразных гидролитических ферментов, катионные белки, лизоцим, гликозаминогликаны. Азу-рофильные гранулы в процессе диф-ференцировки нейтрофилов в костном мозге появляются раньше, поэтому называются первичными в отличие от вторичных - специфических. Основная функция нейтрофи-лов - фагоцитоз микроорганизмов, поэтому их называют микрофагами. В процессе фагоцитоза бактерий сначала (в течение 0,5-1 мин) с образующейся фагосомой (захваченная бактерия) сливаются специфические гранулы, ферменты которой убивают бактерию, при этом образуется комплекс, состоящий из фагосомы и специфической гранулы. Позднее с этим комплексом сливается лизосома, гидролитические ферменты

которой переваривают микроорганизмы. При распаде нейтрофилов и бактериальных токсинов выделяются вещества, которые названы *пирогенами.* Последние с током крови попадают к центрам регуляции температуры тела, вызывают ее повышение. Кроме того, стимулируют образование нейтрофилов в костном мозге.

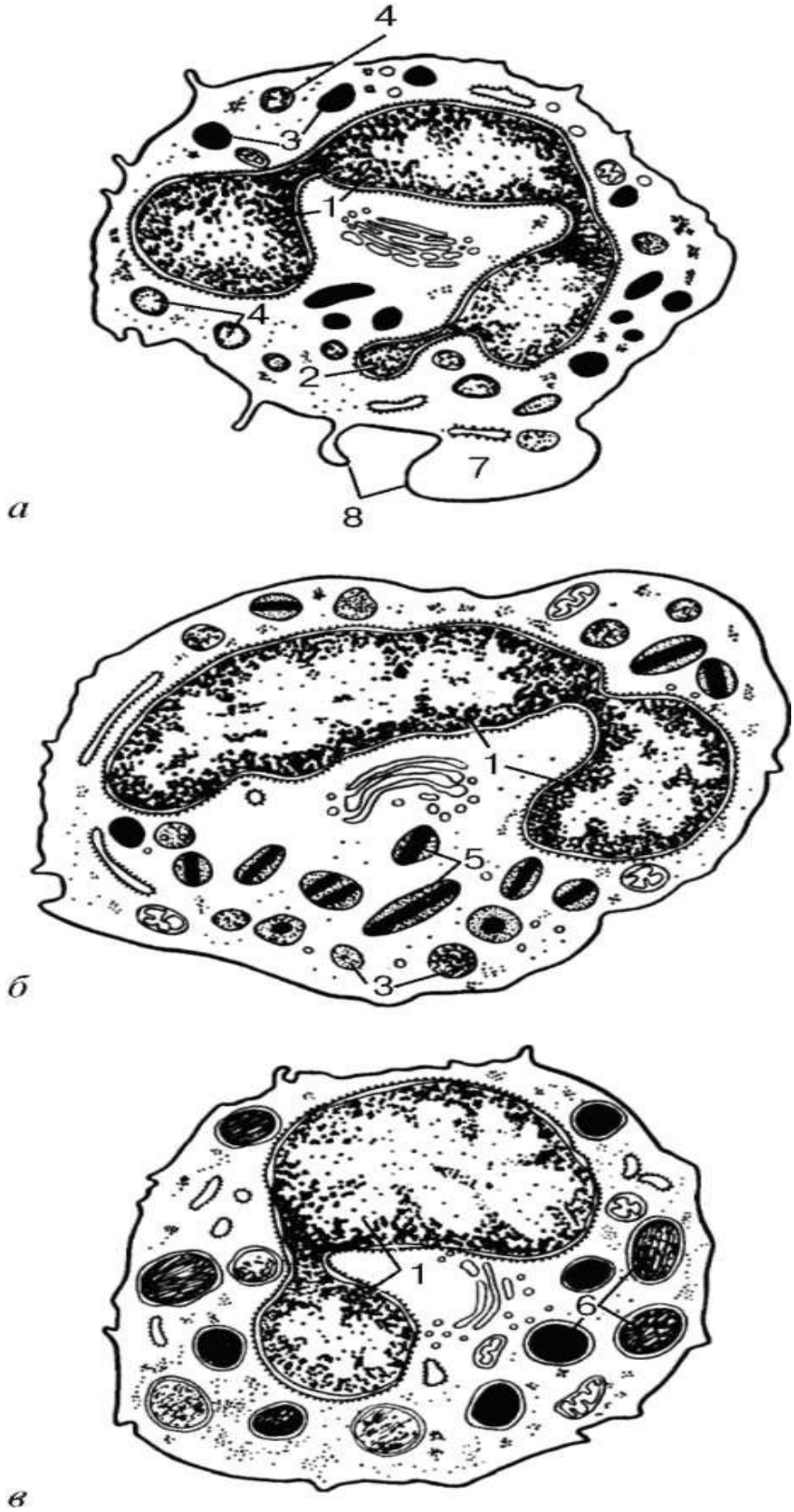

Рис. 7.8. Ультрамикроскопическое строение гранулоцитов (по Н. А. Юриной и Л. С. Румянцевой):

а - сегментоядерный нейтрофильный гранулоцит; *б* - эозинофильный (ацидофильный) гранулоцит; *в* - базофильный гранулоцит. 1 - сегменты ядра; 2 - тельце полового хроматина; 3 - первичные (азурофильные) гранулы; 4 - вторичные (специфические) гранулы; 5 - зрелые специфические гранулы эозинофила, содержащие кристаллоиды; 6 - гранулы базофила различной величины и плотности; 7 - периферическая зона цитоплазмы, не содержащая органелл; 8 - микроворсинки и псевдоподии

В популяции нейтрофилов у здоровых людей в возрасте 18-45 лет фагоцитирующие клетки составляют 69-99 %. Этот показатель называют фагоцитарной активностью. Фагоцитарный индекс - другой показатель, которым оценивается число частиц, поглощенных одной клеткой. Для нейтрофилов он равен 12-23. Нейтрофилы циркулируют в крови 8-12 ч, в тканях находятся 5-7 сут.

Эозинофильные (ацидофильные) гранулоциты (эозинофилы). Количество эозинофилов в крови составляет 0,02- 0,3*10^9/л, или 0,5-5 % общего числа лейкоцитов. Их диаметр в мазке крови равен 12-14 мкм, в капле свежей крови - 9-10. Ядро эозинофилов имеет, как правило, 2 сегмента, соединенных перемычкой. В цитоплазме расположены органеллы - комплекс Гольджи (около ядра), немногочисленные митохондрии, актиновые фила-менты в цитоплазме под плазмолеммой и гранулы числом до 200. Среди гранул различают *азурофильные*(первичные) и *эозинофильные* (вторичные), являющиеся модифицированными лизосомами. Они электронно-плотные, содержат гидролитические ферменты (см. рис. 7.8, *б*). Специфические эозинофильные гранулы заполняют почти всю цитоплазму, имеют размер 0,6-1 мкм. Характерно наличие в центре гранулы *кристаллоида,*который содержит главный основной белок, богатый аргинином (что обусловливает оксифилию гранул), лизосомные гидролитические ферменты, пероксидазу и другие белки - эозинофильный катионный белок, гистаминазу (рис. 7.9).

Электронно-микроскопически в экваториальной плоскости эозино-фильных гранул выявляются единичные или множественные кристаллоид-ные структуры, имеющие пластинчатое строение, погруженные в тонкозернистый матрикс гранулы. Кристаллоиды эозинофильных гранул содержат *главный основной белок (major basic protein),*который участвует в обеспечении антипаразитарной функции эозинофилов.

Плазмолемма имеет рецепторы: Fc-рецептор иммуноглобулина E (IgE) (участвует в аллергических реакциях), IgG и IgM, а также C_3- и C_4-рецепторы. Эозинофилы являются подвижными клетками и способны к фагоцитозу, однако их фагоцитарная активность ниже, чем у нейтрофилов.

Эозинофилы обладают положительным хемотаксисом к гистамину, выделяемому тучными клетками (особенно при воспалении и аллергических реакциях), к лимфокинам, выделяемым стимулированными Т-лимфоцитами, и иммунным комплексам, состоящим из антигенов и антител (см. главу 14).

Выявлена роль эозинофилов в реакциях на чужеродный белок, в аллергических и анафилактических реакциях, где они участвуют в метаболизме гистамина, вырабатываемого тучными клетками. Гистамин повышает проницаемость сосудов, вызывает развитие отека тканей; в больших концентрациях может вызвать шок со смертельным исходом.

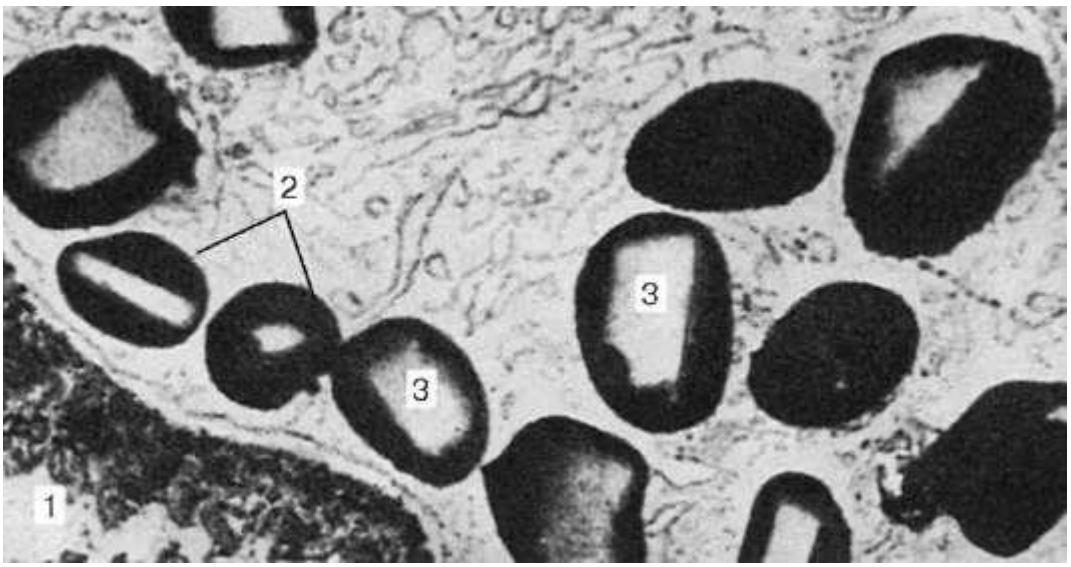

Рис. 7.9. Гранулы эозинофильных гранулоцитов (по Д. Байнтону и М. Фарквару): 1 - ядро; 2 - пероксидаза в зрелых гранулоцитах; 3 - кристаллический центр зрелых гранул с отрицательной реакцией на пероксидазу. Реакция на пероксидазу. Электронная микрофотография. Увеличение 12 000

Эозинофилы способствуют снижению содержания гистамина в тканях различными путями. Они разрушают гистамин с помощью фермента гистаминазы, фагоцитируют гистаминсодержащие гранулы тучных клеток, адсорбируют гистамин на плазмолемме, связывая его с помощью рецепторов, и, наконец, вырабатывают фактор, тормозящий дегрануляцию и освобождение гистамина из тучных клеток.

Специфической функцией эозинофилов является *антипаразитарная.* При паразитарных заболеваниях (гельминтозы, шистосомоз и др.) наблюдается значительное увеличение числа эозинофилов - до 90 % общего числа лейкоцитов. Эозинофилы убивают личинки паразитов, поступившие в кровь или органы (например, в слизистую оболочку кишки).

Они привлекаются в очаги воспаления хемотаксическими факторами и прилипают к паразитам благодаря наличию на них обволакивающих компонентов комплемента крови. При этом происходят дегрануляция эозинофилов и выделение белка, разрушающего кутикулу паразитов.

Эозинофилы находятся в периферической крови менее 12 ч и потом переходят в ткани. Их мишенями являются такие органы, как кожа, легкие и пищеварительный тракт, где они выполняют свои функции в течение 8-12 сут. Изменение содержания эозинофилов может наблюдаться под действием медиаторов и гормонов: например, при стресс-реакции отмечается снижение числа эозинофилов в крови, обусловленное увеличением содержания гормонов надпочечников.

Базофильные гранулоциты (базофилы). Количество базофилов в крови составляет 0-0,06×10^9/л, или 0-1 % общего числа лейкоцитов. Их диаметр в мазке крови составляет 11-12 мкм, в капле свежей крови - около 9 мкм.

Ядра базофилов сегментированы, имеют 2-3 дольки; в цитоплазме выявляются все виды органелл - эндоплазматическая сеть, рибосомы, комплекс Гольджи, митохондрии, актиновые филаменты (см. рис. 7.8, в). Характерно наличие специфических крупных метахроматических гранул числом около 400, часто закрывающих ядро, размеры которых варьируют от 0,5 до 1,2 мкм. *Метахромазия* (азур II окрашивает гранулы в фиолетовый цвет) обусловлена наличием гепарина - гликозаминогликана. Специфические гранулы содержат пероксидазу, гистамин, гепарин, АТФ, факторы хемотаксиса нейтрофилов и

эозинофилов и др. Часть гранул представляют собой модифицированные лизосомы. При электронно-микроскопическом исследовании видны окружающая гранулы мембрана и кристаллическая область. Гранулы неоднородны по электронной плотности. Помимо специфических гранул, в базофилах содержатся и *азурофильные гранулы* (лизосомы). Базофилы, как и тучные клетки соединительной ткани, выделяя гепарин и гистамин, участвуют в регуляции процессов свертывания крови и проницаемости стенки сосудов. Базофилы участвуют в иммунологических реакциях организма. Дегрануляция базофилов происходит при реакциях гиперчувствительности немедленного типа (например, при астме, анафилаксии, сыпи, которая может ассоциироваться с покраснением кожи). Базофилы образуются в костном мозге. Они циркулируют в крови до 1 сут, затем мигрируют в ткани, где в течение 1-2 сут выполняют свои функции и затем погибают.

Агранулоциты (незернистые лейкоциты)

К этой группе лейкоцитов относятся лимфоциты и моноциты. В отличие от гранулоцитов они не содержат в цитоплазме специфической зернистости, а их ядра не сегментированы.

Лимфоциты *(lymphocytus)*. В крови взрослых людей они составляют 20-35 % общего числа лейкоцитов ($1{,}0\text{-}4{,}0\times10^9$/л). Величина лимфоцитов в мазке крови значительно варьирует - от 4,5 до 10 мкм. Среди них различают малые лимфоциты (диаметром 4,5-6 мкм), средние (диаметром 7-10 мкм) и большие (диаметром 10 мкм и более) (см. рис. 7.1). Большие лимфоциты встречаются в крови новорожденных и детей, у взрослых они отсутствуют. Для всех видов лимфоцитов характерно наличие интенсивно окрашенного ядра округлой или бобовидной формы, содержащего компактный гетеро-хроматин, и относительно узкого ободка базофильной цитоплазмы. В цитоплазме некоторых лимфоцитов содержится небольшое количество азуро-фильных гранул (лизосомы). Малые лимфоциты составляют большую часть (85-90 %) всех лимфоцитов крови человека. При электронной микроскопии в их ядрах выявляются небольшие впячивания; гетерохроматин расположен преимущественно по периферии ядра (рис. 7.10). В цитоплазме обнаруживаются пузырьки, лизосомы, свободные рибосомы, полисомы, митохондрии, комплекс Гольджи, центриоли, небольшое количество элементов гранулярной эндоплазматической сети. Среди малых лимфоцитов различают светлые и темные. Малые темные лимфоциты меньше светлых, имеют более плотное ядро, более узкий ободок базофильной цитоплазмы, обладающей высокой электронной плотностью. В цитоплазме расположено большое количество рибосом.

Средние лимфоциты составляют около 10-12 % лимфоцитов крови человека. Ядра этих клеток округлые, иногда бобовидные с пальцевидным впячиванием ядерной оболочки. Хроматин более рыхлый, ядрышко хорошо выражено. В цитоплазме расположены удлиненные канальцы гранулярной эндоплазматической сети, элементы агранулярной сети, свободные рибосомы и полисомы, лизосо-мы. Центросома и комплекс Гольджи расположены рядом с областью инвагинации ядерной оболочки.

Кроме типичных лимфоцитов, в крови человека в небольшом количестве могут встречаться *лимфоплазмоциты* (около 1-2 %), которые отличаются концентрическим расположением вокруг ядра канальцев гранулярной эндоплазматической сети.

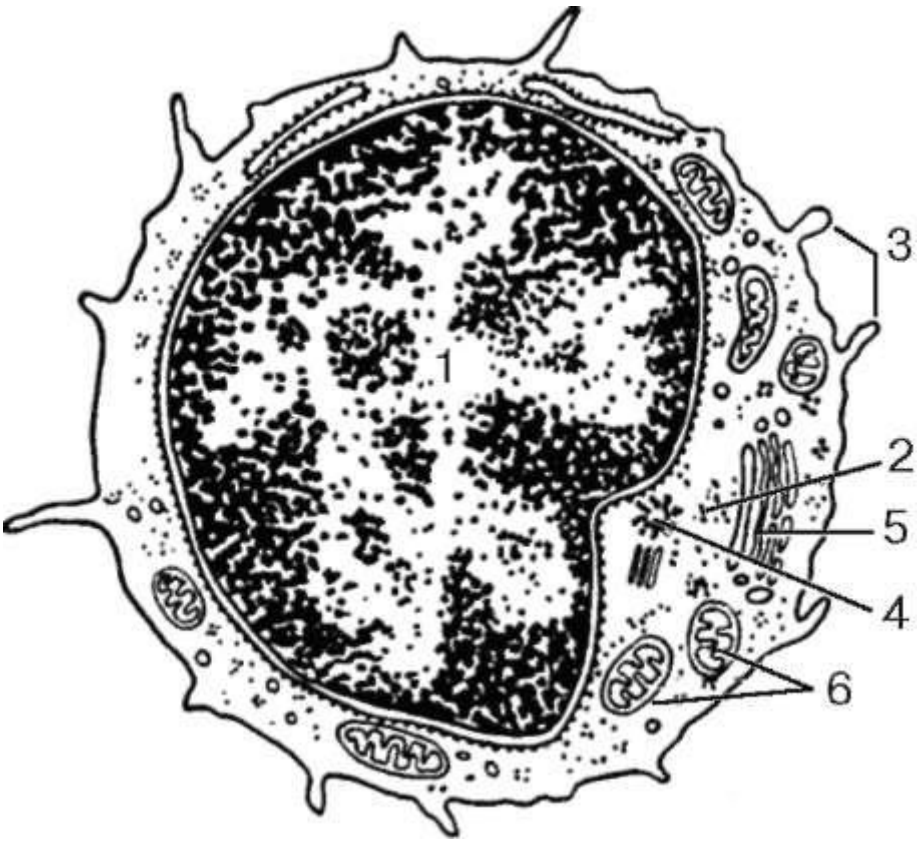

Рис. 7.10. Ультрамикроскопическое строение лимфоцита (по Н. А. Юриной, Л. С. Румянцевой):

1 - ядро; 2 - рибосомы; 3 - микроворсинки; 4 - центриоль; 5 - комплекс Гольджи; 6 - митохондрии

Основной функцией лимфоцитов является участие в иммунных реакциях. Однако популяция лимфоцитов разнообразна по характеристике поверхностных рецепторов и роли в реакциях иммунитета.

Среди лимфоцитов различают три основных функциональных класса: В-лимфоциты, Т-лимфоциты и нулевые лимфоциты.

В-лимфоциты впервые были обнаружены в фабрициевой сумке птиц *(bursa Fabricius),* поэтому и получили соответствующее название. Они образуются у эмбриона человека из стволовых клеток - в печени и костном мозге, а у взрослого - в костном мозге.

В-лимфоциты составляют около 30 % циркулирующих лимфоцитов. Их главная функция - участие в выработке антител, т. е. обеспечение гуморального иммунитета. Плазмолемма В-лимфоцитов содержит множество рецепторов иммуноглобулина. При действии антигенов В-лимфоциты способны к пролиферации и дифференцировке в *плазмоциты* - клетки, способные синтезировать и секретировать защитные белки - иммуноглобулины (Ig), которые поступают в кровь, обеспечивая гуморальный иммунитет.

Т-лимфоциты, или *тимусзависимые лимфоциты,* образуются из стволовых клеток костного мозга, а созревают в тимусе, что и обусловило их название. Они преобладают в популяции лимфоцитов, составляя около 70 % циркулирующих лимфоцитов. Для Т-клеток, в отличие от В-лимфоцитов, характерен низкий уровень рецепторов иммуноглобулина в плазмолемме. Однако Т-клетки имеют специфические рецепторы, способные распознавать и связывать антигены, участвовать в иммунных реакциях. Основными функциями Т-лимфоцитов являются обеспечение реакций клеточного иммунитета

и регуляция гуморального иммунитета (стимуляция или подавление дифференцировки В-лимфоцитов). Т-лимфоциты способны к выработке *лимфокинов,* которые регулируют деятельность В-лимфоцитов и других клеток в иммунных реакциях. Среди Т-лимфоцитов выявлено несколько функциональных групп: *Т-хелперы, Т-супрессоры, Т-киллеры.* Подробную характеристику В-лимфоцитов и различных групп Т-лимфоцитов, их участие в реакциях иммунитета - см. в главе 14.

В настоящее время оценка иммунного статуса организма в клинике проводится с помощью иммунологических и иммуноморфологических методов выявления различных видов лимфоцитов.

Продолжительность жизни лимфоцитов варьирует от нескольких недель до нескольких лет. Т-лимфоциты являются «долгоживущими» (месяцы и годы) клетками, а В-лимфоциты относятся к «короткоживущим» (недели и месяцы).

Для Т-лимфоцитов характерно явление рециркуляции, т. е. выход из крови в ткани и возвращение по лимфатическим путям снова в кровь. Таким образом, они осуществляют иммунологический надзор за состоянием всех органов, быстро реагируя на внедрение чужеродных агентов.

Среди клеток, имеющих строение, характерное для малых лимфоцитов, следует назвать циркулирующие*стволовые клетки крови* (СКК), которые поступают в кровь из костного мозга. Впервые эти клетки были описаны А. А. Максимовым и обозначены как «подвижный мезенхимный резерв». Из СКК, поступающих в кроветворные органы, дифференцируются различные клетки крови, а из СКК, поступающих в соединительную ткань, - тучные клетки, фибробласты и др. СКК составляют 0,1 % общего числа клеток крови. Диаметр клетки 8-10 мкм, ядро содержит 1-2 ядрышка. Цитоплазма без включений, в которой обнаруживаются рибосомы и небольшое количество митохондрий.

Моноциты *(monocytus).* В капле свежей крови эти клетки лишь немного крупнее других лейкоцитов (9-12 мкм), в мазке крови они сильно распластываются по стеклу, и размер их достигает 18-20 мкм. В крови человека количество моноцитов колеблется в пределах 6-8 % общего числа лейкоцитов.

Ядра моноцитов разнообразной и изменчивой конфигурации: встречаются бобовидные, подковообразные, редко - дольчатые ядра с многочисленными выступами и углублениями. Гетерохроматин рассеян мелкими зернами по всему ядру, но обычно в больших количествах он располагается под ядерной оболочкой. В ядре моноцита содержится одно или несколько маленьких ядрышек (см. рис. 7.1; рис. 7.11).

Цитоплазма моноцитов менее базофильна, чем цитоплазма лимфоцитов. При окраске по Романовскому-Гимзе она имеет бледно-голубой цвет, но по периферии окрашивается несколько темнее, чем около ядра; в ней содержится различное количество очень мелких азурофильных зерен (лизосом).

Характерно наличие пальцеобразных выростов цитоплазмы и образование фагоцитарных вакуолей. В цитоплазме расположено множество пино-цитозных пузырьков. Имеются короткие канальцы гранулярной эндоплазматической сети, а также небольшие митохондрии. Моноциты относятся к макрофагической системе организма, или к так называемой *мононуклеарной фагоцитарной системе* (МФС), объединяющей моноциты крови и макрофаги различных органов (макрофаги альвеол легкого, костного мозга, лимфатических узлов, селезенки, гистиоциты соединительной ткани, остеокласты, глиальные макрофаги ЦНС и др.). Клетки этой системы характеризуются происхождением из промоноцитов костного мозга, способностью прикрепляться к поверхности стекла, активностью пиноцитоза и иммунного фагоцитоза, наличием на плазмолемме рецепторов иммуноглобулинов и комплемента.

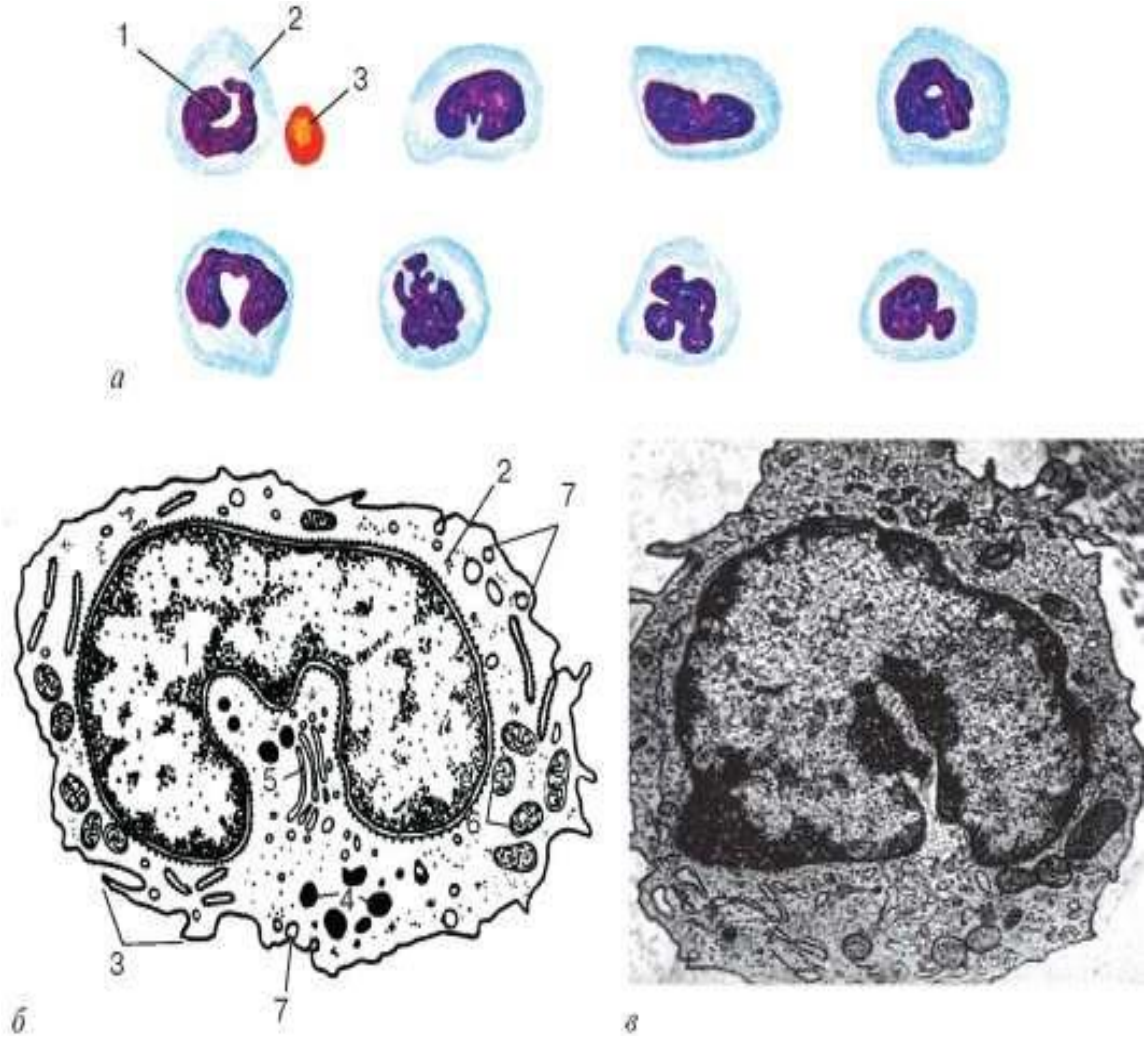

Рис. 7.11. Строение моноцитов:

а - разновидности моноцитов по размерам и форме в мазке крови человека. Окраска по Романовскому-Гимзе (по Ю. И. Афанасьеву): 1 - ядро; 2 - цитоплазма; 3 - эритроцит; *б* - схема ультрамикроскопического строения моноцитов (по Н. А. Юриной, Л. С. Румянцевой): 1 - ядро; 2 - рибосомы; 3 - микроворсинки; 4 - лизосомы; 5 - комплекс Гольджи; 6 - митохондрии; 7 - пиноцитозные пузырьки; *в* - электронная микрофотография (по Н. А. Юриной, А. И. Радостиной). Увеличение 15 000

Моноциты циркулирующей крови представляют собой подвижный пул относительно незрелых клеток, находящихся на пути из костного мозга в ткани. В кровотоке моноциты циркулируют 12-32 ч, затем выселяются в ткани. Продолжительность жизни в ткани - в пределах 1 мес. При этом они увеличиваются в размерах, появляется большое число лизосом, возникают рецепторы иммуноглобулинов (антител), повышается фагоцитарная активность, клетки могут сливаться друг с другом с образованием гигантских форм. Клетки способны синтезировать и выделять множество веществ, влияющих на кроветворение, активность лейкоцитов, развитие воспалительной реакции и др. (рис. 7.12).

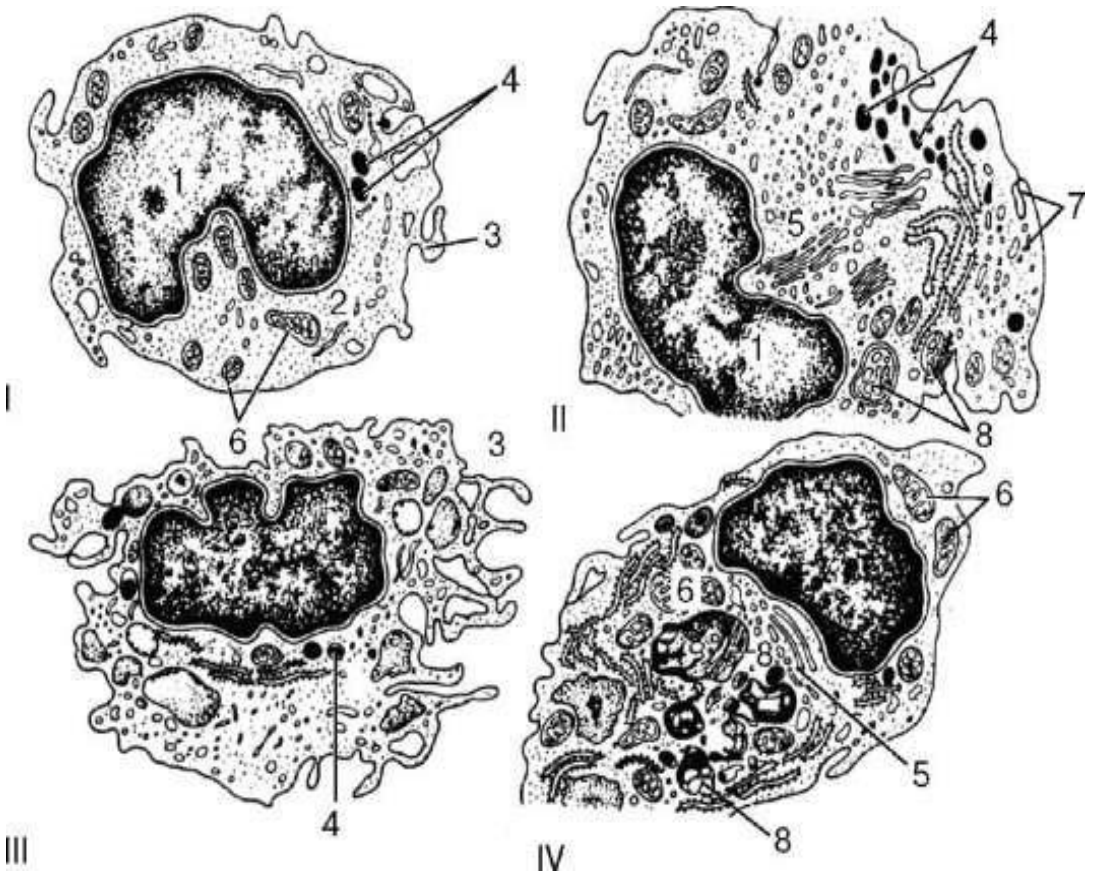

Рис. 7.12. Дифференцировка моноцита в макрофаг (по А. И. Радостиной): I - моноцит; II - дифференцирующийся макрофаг; III, IV - зрелые макрофаги. 1 - ядро; 2 - рибосомы; 3 - микроворсинки и складки; 4 - лизосомы; 5 - комплекс Гольджи; 6 - митохондрии; 7 - пиноцитозные пузырьки; 8 - фаголизосомы

Кровяные пластинки

Кровяные пластинки, тромбоциты *(thrombocytus),* в свежей крови человека имеют вид мелких бесцветных телец округлой, овальной или веретено-видной формы размером 2-4 мкм. Они могут объединяться (агглютинироваться) в маленькие или большие группы. Количество их в крови человека колеблется от $2{,}0\times10^9$/л до $4{,}0\times10^9$/л. Кровяные пластинки представляют собой безъядерные фрагменты цитоплазмы, отделившиеся от *мегакариоцитов*- гигантских клеток костного мозга.

Тромбоциты в кровотоке имеют форму двояковыпуклого диска. При окраске мазков крови азуром II-эозином в кровяных пластинках выявляются более светлая периферическая часть - *гиаломер* и более темная, зернистая часть - *грануломер,* структура и окраска которых могут варьировать в зависимости от стадии развития кровяных пластинок. В популяции тромбоцитов находятся как более молодые, так и более дифференцированные и стареющие формы. Гиаломер в молодых пластинках окрашивается в голубой цвет (базофильный), а в зрелых - в розовый (оксифильный).

В популяции тромбоцитов различают пять основных форм: 1) юные - с голубым (базофильным) гиаломером и единичными азурофильными гранулами в гра-нуломере красновато-фиолетового цвета (1-5 %); 2) зрелые - со слабо-розовым(оксифильным) гиаломером и хорошо развитой азурофильной зернистостью в гра-нуломере (88 %); 3) старые - с более темным гиаломером и грануломером (4 %); 4) дегенеративные - с серовато-синим гиаломером и плотным темно-фиолетовым грануломером (до 2 %); 5) гигантские формы раздражения - с розовато-сиреневым гиаломером и фиолетовым грануломером, размерами 4-6 мкм (2 %). Молодые формы тромбоцитов крупнее старых.

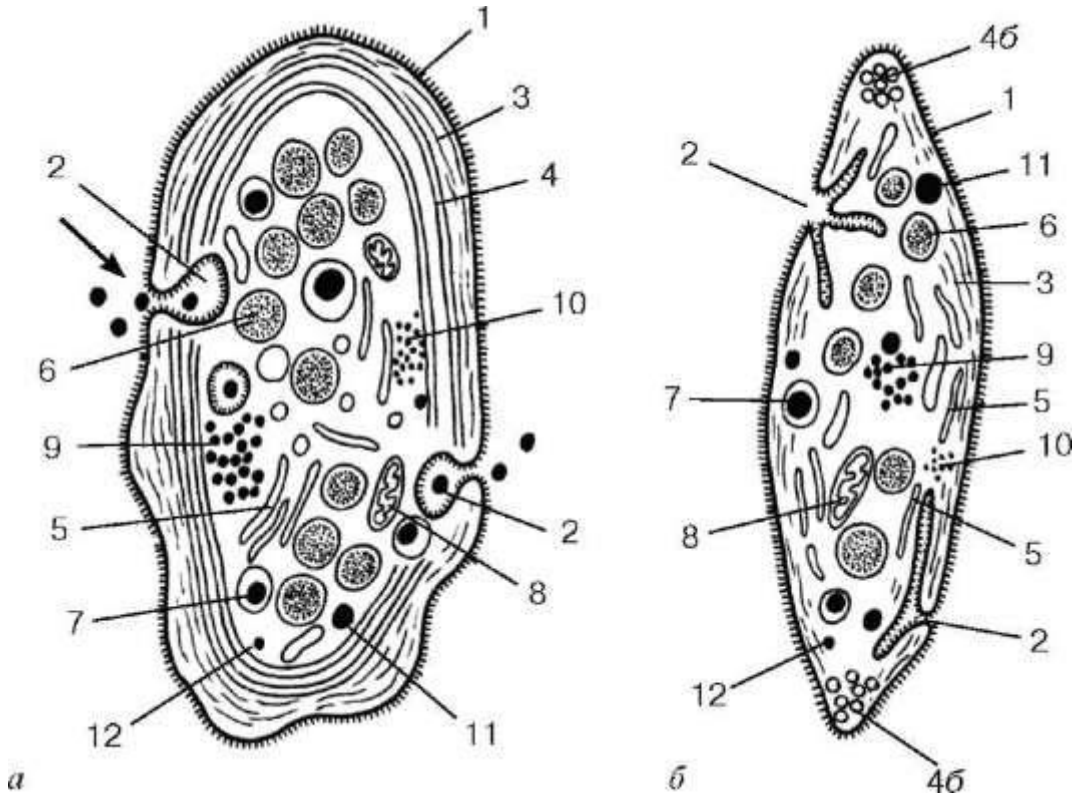

Рис. 7.13. Ультрамикроскопическое строение тромбоцита (кровяной пластинки) (по Н. А. Юриной):

а - горизонтальный срез; *б* - поперечный срез. 1 - плазмолемма с гликокаликсом; 2 - открытая система канальцев, связанная с инвагинациями плазмолеммы; 3 - актиновые филаменты; 4 - циркулярные пучки микротрубочек; 4б - микротрубочки в поперечном разрезе; 5 - плотная тубулярная система; 6 - альфа-гранулы; 7 - бета-гранулы; 8 - митохондрии; 9 - гранулы гликогена; 10 - гранулы ферритина; 11 - лизосомы; 12 - пероксисомы

При заболеваниях соотношение различных форм тромбоцитов может изменяться, что учитывается при постановке диагноза. Повышенное количество юных форм наблюдается у новорожденных. При онкологических заболеваниях увеличивается число старых тромбоцитов.

Плазмолемма имеет толстый слой гликокаликса (15-20 нм), образует инвагинации с отходящими канальцами, также покрытыми гликокаликсом. В плазмолемме содержатся гликопротеины, которые выполняют функцию поверхностных рецепторов, участвующих в процессах адгезии и агрегации кровяных пластинок (рис. 7.13).

Цитоскелет в тромбоцитах хорошо развит и представлен актиновыми микрофиламентами и пучками (по 10-15) микротрубочек, расположенными циркулярно в гиаломере и примыкающими к внутренней части плазмо-леммы. Элементы цитоскелета обеспечивают поддержание формы кровяных пластинок, участвуют в образовании их отростков. Актиновые филаменты участвуют в сокращении объема (ретракции) образующихся кровяных тромбов.

В кровяных пластинках имеются две системы канальцев и трубочек, хорошо видных в гиаломере при электронной микроскопии. Первая - это *открытая система каналов,* связанная, как уже отмечалось, с инвагинациями плазмолеммы. Через эту систему выделяется в плазму содержимое гранул кровяных пластинок и происходит поглощение веществ. Вторая - это так называемая *плотная тубулярная система,* которая

представлена группами трубочек с электронно-плотным аморфным материалом. Она имеет сходство с гладкой эндоплазматической сетью, образуется в комплексе Гольджи.

В грануломере выявлены органеллы, включения и специальные гранулы. Органеллы представлены рибосомами (в молодых пластинках), элементами эндоплазматической сети, комплексом Гольджи, митохондриями, лизосо-мами, пероксисомами. Имеются включения гликогена и ферритина в виде мелких гранул.

Специальные гранулы в количестве 60-120 составляют основную часть грануломера и представлены двумя главными типами. Первый тип: а-грану-лы (альфа-гранулы) - это самые крупные (300-500 нм) гранулы, имеющие мелкозернистую центральную часть, отделенную от окружающей мембраны небольшим светлым пространством. В них обнаружены различные белки и гликопротеины, принимающие участие в процессах свертывания крови, факторы роста, литические ферменты.

Второй тип гранул - δ-гранулы (дельта-гранулы) - представлен плотными тельцами размером 250-300 нм, в которых имеется эксцентрично расположенная плотная сердцевина. Главными компонентами гранул являются серотонин, накапливаемый из плазмы, и другие биогенные амины (гистамин, адреналин), $Ca^{2}+$, АДФ, АТФ в высоких концентрациях и до десяти факторов свертывания крови.

Кроме того, имеется третий тип мелких гранул (200-250 нм), представленный лизосомами (иногда называемыми λ-гранулами), содержащими лизосомные ферменты, а также микропероксисомами, содержащими фермент пероксидазу. Содержимое гранул при активации пластинок выделяется по открытой системе каналов, связанных с плазмолеммой.

Основная функция кровяных пластинок - участие в процессе свертывания крови - защитной реакции организма на повреждение и предотвращение потери крови. Разрушение стенки кровеносного сосуда сопровождается выделением из поврежденных тканей веществ (факторов свертывания крови), что вызывает прилипание (адгезию) тромбоцитов к базальной мембране эндотелия и коллагеновым волокнам сосудистой стенки. При этом через систему трубочек из тромбоцитов выходят плотные гранулы, содержимое которых приводит к образованию сгустка - *тромба.*

При ретракции сгустка сокращается его объем до 10 % первоначального, изменяется форма пластинок (дисковидная становится шаровидной), наблюдаются разрушение пограничного пучка микротрубочек, полимеризация актина, появление многочисленных миозиновых филаментов, формирование актомиозиновых комплексов, обеспечивающих сокращение сгустка. Отростки активированных пластинок вступают в контакт с нитями фибрина и втягивают их в центр тромба. Затем в сгусток, состоящий из тромбоцитов и фибрина, проникают фибробласты и капилляры, и происходит замещение сгустка соединительной тканью. В организме существуют и противосвертывающие системы. Известно, что мощным антикоагулянтом является гепарин, вырабатываемый тучными клетками.

Изменения показателя свертывания крови отмечаются при ряде заболеваний. Например, усиление свертывания крови обусловливает образование тромбов в кровеносных сосудах, например при атеросклерозе, когда изменены рельеф и целостность эндотелия. Уменьшение числа тромбоцитов (тромбоцитопения) приводит к снижению свертываемости крови и кровотечениям. При наследственном заболевании гемофилии имеют место дефицит и нарушение образования фибрина из фибриногена. Одной из функций тромбоцитов является их участие в метаболизме серото-нина. Тромбоциты - это практически единственные элементы крови, в которых, поступая из плазмы, накапливаются резервы серотонина. Связывание тромбоцитами серотонина происходит с

помощью высокомолекулярных факторов плазмы крови и двухвалентных катионов с участием АТФ.

В процессе свертывания крови из разрушающихся тромбоцитов высвобождается серотонин, который действует на проницаемость сосудов и сокращение гладких миоцитов их стенки. Серотонин и продукты его метаболизма оказывают противоопухолевое и радиозащитное действие. Торможение связывания серотонина тромбоцитами обнаружено при ряде заболеваний крови - злокачественном малокровии, тромбоцитопенической пурпуре, миелозах и др. При иммунных реакциях тромбоциты активизируются и секретируют факторы роста и свертывания крови, вазоактивные амины и липиды, нейтральные и кислые гидролазы, принимающие участие в воспалении. Продолжительность жизни тромбоцитов в среднем 9-10 сут. Стареющие тромбоциты фагоцитируются макрофагами селезенки. Усиление разрушающей функции селезенки может быть причиной значительного снижения числа тромбоцитов в крови (тромбоцитопения). Для устранения этого требуется операция - удаление селезенки (спленэктомия). При снижении числа кровяных пластинок, например при кровопотере, в крови накапливается тромбопоэтин - гликопротеид, стимулирующий образование пластинок из мегакариоцитов костного мозга.

Гемограмма. Лейкоцитарная формула

В медицинской практике анализ крови играет большую роль. При клинических анализах исследуют химический состав крови, определяют количество эритроцитов, лейкоцитов, гемоглобина, резистентность эритроцитов, быстроту их оседания - скорость оседания эритроцитов (СОЭ) и др. У здорового человека форменные элементы крови находятся в определенных количественных соотношениях, которые принято называть гемограммой, или формулой крови. Большое значение для характеристики состояния организма имеет так называемый дифференциальный подсчет лейкоцитов. Определенные процентные соотношения лейкоцитов называют лейкоцитарной формулой.

Возрастные изменения крови

Число эритроцитов в момент рождения и в первые часы жизни выше, чем у взрослого человека, и достигает $6{,}0\text{-}7{,}0\times10^{12}$/л. К 10-14-м сут оно равно тем же цифрам, что и во взрослом организме. В последующие сроки происходит снижение числа эритроцитов с минимальными показателями на 3-6-м мес жизни *(физиологическая анемия)*. Число эритроцитов становится таким же, как и во взрослом организме, в период полового созревания. Для новорожденных характерны наличие анизоцитоза (разнообразие размеров эритроцитов) с преобладанием макроцитов, увеличенное содержание рети-кулоцитов, а также присутствие незначительного числа ядросодержащих предшественников эритроцитов.

Число лейкоцитов у новорожденных увеличено и достигает $10{,}0\text{-}30{,}0\times10^{9}$/л. В течение 2 нед после рождения число их снижается до $9{,}0\text{-}15{,}0\times10^{9}$/л. Количество лейкоцитов достигает к 14-15 годам уровня, свойственного взрослым. Соотношение числа нейтрофилов и лимфоцитов у новорожденных такое же, как и у взрослых. В последующем содержание лимфоцитов возрастает, а нейтрофилов - снижается; таким образом, к 4-м сут количество этих видов лейкоцитов уравнивается (первый физиологический перекрест лейкоцитов). Дальнейшее возрастание числа лимфоцитов и снижение числа нейтрофилов приводят к тому, что на 1-2-м году жизни лимфоциты составляют 65 %, а нейтрофилы - 25 %. Новое снижение числа лимфоцитов и повышение числа нейтрофилов приводят к выравниванию обоих показателей у 4-летних детей (второй физиологический перекрест). Постепенное снижение содержания лимфоцитов и повышение числа нейтрофилов продолжаются до полового созревания, когда количество этих видов лейкоцитов достигает нормы взрослого.

7.3. ЛИМФА

Лимфа (лат. *lympha* - влага) представляет собой слегка желтоватую жидкость белковой природы, протекающую в лимфатических капиллярах и сосудах. Она состоит из *лимфоплазмы (plasma lymphae)* и *форменных элементов.* По химическому составу лимфоплазма близка к плазме крови, но содержит меньше белков. Среди фракций белка альбумины преобладают над глобулинами. Часть белка составляют ферменты - диастаза, липаза и глико-литические ферменты. Лимфоплазма содержит также нейтральные жиры, простые сахара, NaCl, Na_2CO_3 и другие, а также различные соединения, в состав которых входят кальций, магний, железо.

Форменные элементы лимфы представлены главным образом лимфоцитами (98 %), а также моноцитами и другими видами лейкоцитов, иногда в ней обнаруживаются эритроциты. Лимфа накапливается в лимфатических капиллярах тканей и органов, куда под влиянием различных факторов, в частности осмотического и гидростатического давления, из тканей постоянно поступают различные компоненты лимфоплазмы. Из капилляров лимфа перемещается в периферические лимфатические сосуды, по ним - в лимфатические узлы, затем в крупные лимфатические сосуды и вливается в кровь. Состав лимфы постоянно меняется. Различают лимфу*периферическую* (до лимфатических узлов), промежуточную (после прохождения через лимфатические узлы) и*центральную* (лимфа грудного и правого лимфатического протоков). Процесс лимфообразования тесно связан с поступлением воды и других веществ из крови в межклеточные пространства и образованием тканевой жидкости.

7.4. КРОВЕТВОРЕНИЕ (ГЕМОПОЭЗ)

Гемопоэзом *(haemopoesis)* называют развитие крови. Различают эмбриональный гемопоэз, который происходит в эмбриональный период и приводит к развитию крови как ткани, и постэмбриональный гемопоэз, который представляет собой процесс физиологической регенерации крови.

Развитие эритроцитов называют *эритропоэзом,* развитие гранулоцитов - *гранутоцитопоэзом,* тромбоцитов -*тромбоцитопоэзом,* развитие моноцитов - *моноцитопоэзом,* развитие лимфоцитов и иммуноцитов - *лимфоцито-и иммуноцитопоэзом.*

7.4.1. Эмбриональный гемопоэз

В развитии крови как ткани в эмбриональный период можно выделить три основных этапа, последовательно сменяющих друг друга: 1) *мезобластический,* когда начинается развитие клеток крови во внезаро-дышевых органах - мезенхиме стенки желточного мешка и хориона (с 3-й по 9-ю нед развития зародыша человека) и появляется первая генерация стволовых клеток крови; 2) *печеночный,* который начинается в печени с 5-6-й нед развития зародыша, когда печень становится основным органом гемопоэза, в ней образуется вторая генерация СКК. Кроветворение в печени достигает максимума через 5 мес и завершается перед рождением. СКК печени заселяют вилочковую железу (здесь, начиная с 7-8-й нед, развиваются Т-лимфоциты), селезенку (гемопоэз начинается с 12-й нед) и лимфатические узлы (гемопоэз отмечается с 10-й нед); 3) *медуллярный* (костномозговой) - появление третьей генерации СКК в костном мозге, где гемопоэз начинается с 10-й нед и постепенно нарастает к рождению, а после рождения костный мозг становится центральным органом гемопоэза.

Кроветворение в стенке желточного мешка. У человека оно начинается в конце 2-й - начале 3-й нед эмбрионального развития. В мезенхиме стенки желточного мешка обособляются зачатки сосудистой крови, или *кровяные островки.* В них мезенхимные клетки теряют отростки, округляются и преобразуются в *стволовые клетки крови.* Клетки, ограничивающие кровяные островки, уплощаются, соединяются между собой и образуют

эндотелиальную выстилку будущего сосуда. Часть СКК дифференцируются в первичные клетки крови (бласты), крупные клетки с базофиль-ной цитоплазмой и ядром, в котором хорошо заметны крупные ядрышки (рис. 7.14). Большинство первичных кровяных клеток митотически делятся и превращаются в *первичные эритробласты,* характеризующиеся крупным размером (мегалобласты). Это превращение совершается в связи с накоплением эмбрионального гемоглобина в цитоплазме бластов, при этом сначала образуются *полихроматофильные эритробласты,* а затем *ацидофильные эритробласты* с большим содержанием гемоглобина. В некоторых первичных эритробластах ядра подвергаются кариорексису и удаляются из клеток, в других клетках ядра сохраняются. В результате образуются безъядерные и ядросодержащие *первичные эритроциты,* отличающиеся большим размером от ацидофильных эритробластов и поэтому получившие название *мегало-цитов.* Такой тип кроветворения называется *мегалобластическим.* Он характерен для эмбрионального периода, но может появляться в постнатальном периоде при некоторых заболеваниях (злокачественное малокровие).

Наряду с мегалобластическим в стенке желточного мешка начинается нормобластическое кроветворение, при котором из бластов образуются вторичные эритробласты; сначала по мере накопления в их цитоплазме гемоглобина они превращаются в полихроматофильные эритробласты, далее в нормобласты, из которых образуются вторичные эритроциты (нормоци-ты); размеры последних соответствуют эритроцитам (нормоцитам) взрослого человека (см. рис. 7.14, *а).* Развитие эритроцитов в стенке желточного мешка происходит внутри первичных кровеносных сосудов, т. е. *интраваску-лярно.* Одновременно экстраваскулярно из бластов, расположенных вокруг сосудов, дифференцируется небольшое количество гранулоцитов - ней-трофилов и эозинофилов. Часть СКК остается в недифференцированном состоянии и разносится током крови по различным органам зародыша, где происходит их дальнейшая дифференцировка в клетки крови или соединительной ткани. После редукции желточного мешка основным кроветворным органом временно становится печень.

Кроветворение в печени. Печень закладывается примерно на 3-4-й нед эмбрионального развития, а с 5-й нед она становится центром кроветворения. Кроветворение в печени происходит *экстраваскулярно,* по ходу капилляров, врастающих вместе с мезенхимой внутрь печеночных долек. Источником кроветворения в печени служат стволовые клетки крови, из которых образуются бласты, дифференцирующиеся во вторичные эритроциты. Процесс их образования повторяет описанные выше этапы образования вторичных эритроцитов. Одновременно с развитием эритроцитов в печени образуются зернистые лейкоциты, главным образом нейтрофильные и ацидофильные. В цитоплазме бласта, становящейся более светлой и менее базофильной, появляется специфическая зернистость, после чего ядро приобретает неправильную форму. Кроме гранулоцитов, в печени формируются гигантские клетки - мегакариоциты. К концу внутриутробного периода кроветворение в печени прекращается.

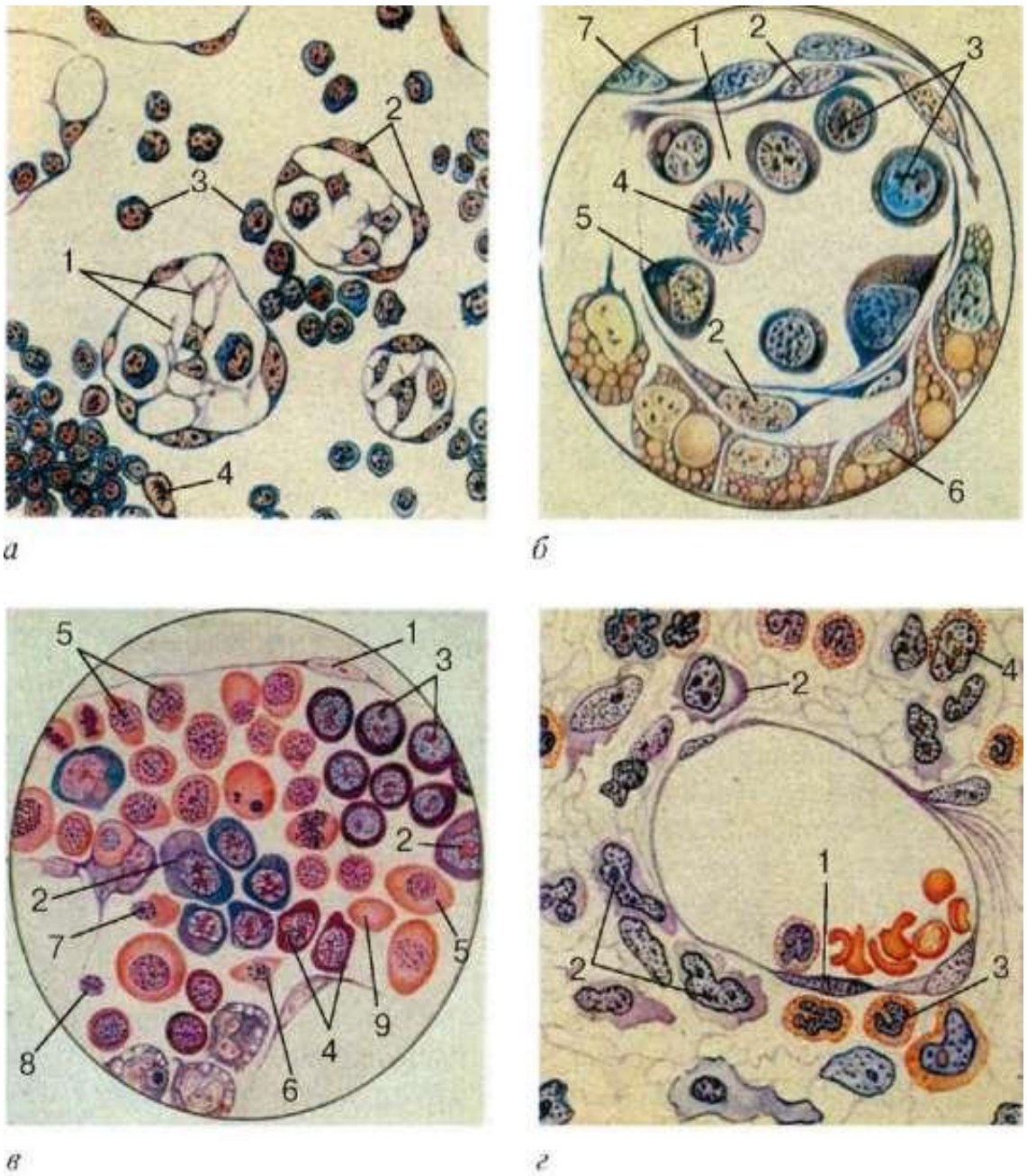

Рис. 7.14. Эмбриональный гемопоэз (по А. А. Максимову):

а - кроветворение в стенке желточного мешка зародыша морской свинки: 1 - мезенхимальные клетки; 2 - эндотелий стенки сосудов; 3 - первичные кровяные клетки-бласты; 4 - митотически делящиеся бласты; *б* - поперечный срез кровяного островка зародыша кролика 8,5 сут: 1 - полость сосуда; 2 - эндотелий; 3 - интра-васкулярные кровяные клетки; 4 - делящаяся кровяная клетка; 5 - формирование первичной кровяной клетки; 6 - энтодерма; 7 - висцеральный листок мезодермы; *в* - развитие вторичных эритробластов в сосуде зародыша кролика 13,5 сут: 1 - эндотелий; 2 - проэритробласты; 3 - базофильные эритробласты; 4 - поли-хроматофильные эритробласты; 5 - оксифильные (ацидофильные) эритробласты (нормобласты); 6 - оксифильный (ацидофильный) эритробласт с пикнотическим ядром; 7 - обособление ядра от оксифильного (ацидофильного) эритробласта (нор-мобласта); 8 - вытолкнутое ядро нормобласта; 9 - вторичный эритроцит; *г* - кроветворение в костном мозге зародыша человека с копчиково-теменной длиной тела 77 мм. Экстраваскулярное развитие клеток крови: 1 - эндотелий сосуда; 2 - бласты; 3 - нейтрофильные гранулоциты; 4 - эозинофильный миелоцит

Кроветворение в тимусе. Вилочковая железа закладывается в конце 1-го мес внутриутробного развития, и на 7-8-й нед ее эпителий начинает заселяться стволовыми клетками крови, которые дифференцируются в лимфоциты тимуса. Увеличивающееся число лимфоцитов тимуса дает начало Т-лимфоцитам, заселяющим Т-зоны периферических органов иммунопоэза.

Кроветворение в селезенке. Закладка селезенки происходит в конце 1-го мес внутриутробного развития. Из вселяющихся в нее стволовых клеток происходит экстраваскулярное образование всех видов форменных элементов крови, т. е. селезенка в эмбриональном периоде представляет собой универсальный кроветворный орган. Образование эритроцитов и гранулоци-тов в селезенке достигает максимума на 5-м мес внутриутробного развития. После этого в ней начинает преобладать лимфоцитопоэз.

Кроветворение в лимфатических узлах. Первые закладки лимфатических узлов у человека появляются на 7-8-й нед эмбрионального развития. Большинство лимфатических узлов развиваются на 9-10-й нед. В этот же период начинается проникновение в лимфатические узлы стволовых клеток крови, из которых дифференцируются эритроциты, гранулоциты и мегака-риоциты. Однако формирование этих элементов быстро подавляется образованием лимфоцитов, составляющих основную часть клеток лимфатических узлов. Появление единичных лимфоцитов происходит уже на 8-15-й нед развития, однако массовое «заселение» лимфатических узлов предшественниками Т- и В-лимфоцитов начинается с 16-й нед, когда формируются посткапиллярные венулы, через стенку которых осуществляется процесс миграции клеток. Из клеток-предшественников дифференцируются лим-фобласты (большие лимфоциты), а далее средние и малые лимфоциты. Дифференцировка Т- и В-лимфоцитов происходит в Т- и В-зависимых зонах лимфатических узлов.

Кроветворение в костном мозге. Закладка костного мозга осуществляется на 2-м мес внутриутробного развития. Первые гемопоэтические элементы появляются на 12-й нед развития; в это время основную их массу составляют эритробласты и предшественники гранулоцитов. Из СКК в костном мозге формируются все форменные элементы крови, развитие которых происходит экстраваскулярно (см. рис. 7.14, г). Часть СКК сохраняются в костном мозге в недифференцированном состоянии, они могут расселяться по другим органам и тканям и являться источником развития клеток крови и соединительной ткани. Таким образом, костный мозг становится центральным органом, осуществляющим универсальный гемопоэз, и остается им в течение постнатальной жизни. Он обеспечивает стволовыми кроветворными клетками тимус и другие органы гемопоэза.

7.4.2. Постэмбриональный гемопоэз

Постэмбриональный гемопоэз представляет собой процесс *физиологической регенерации крови* (клеточное обновление), который компенсирует физиологическое разрушение дифференцированных клеток. Миелопоэз происходит в миелоидной ткани *(textus myeloideus),* расположенной в эпифизах трубчатых и полостях многих губчатых костей (см. главу 14). Здесь развиваются форменные элементы крови: эритроциты, гранулоциты, моноциты, кровяные пластинки, предшественники лимфоцитов. В миелоидной ткани находятся стволовые клетки крови и соединительной ткани. Предшественники лимфоцитов постепенно мигрируют и заселяют такие органы, как тимус, селезенка, лимфатические узлы и др.

Лимфопоэз происходит в лимфоидной ткани *(textus lymphoideus),* которая имеет несколько разновидностей, представленных в тимусе, селезенке, лимфатических узлах. Она выполняет основные функции: образование Т- и В-лимфоцитов и иммуноцитов (плазмоцитов и др.).

СКК являются *плюрипотентными* (полипотентными) предшественниками всех клеток крови и относятся к*самоподдерживающейся* популяции клеток. Они редко делятся. Впервые представление о родоначальных клетках крови сформулировал в начале XX в. А. А. Максимов, который считал, что по своему строению они сходны с лимфоцитами. В настоящее время это представление нашло подтверждение и дальнейшее развитие в новейших экспериментальных исследованиях, проводимых главным образом на мышах. Выявление СКК стало возможным при применении метода *колониеобразования.*

Экспериментально (на мышах) показано, что при введении смертельно облученным животным (утратившим собственные кроветворные клетки) взвеси клеток красного костного мозга или фракции, обогащенной СКК, в селезенке появляются колонии клеток - потомков одной СКК. Пролиферативную активность СКК модулируют колониестимулирующие факторы (КСФ), интерлейкины (ИЛ-3 и др.). Каждая СКК в селезенке образует одну колонию и называется *селезеночной колониеобразующей единицей* (КОЕ-С). Подсчет колоний позволяет судить о количестве стволовых клеток, находящихся во введенной взвеси клеток. Таким образом, было установлено, что у мышей на 10^5 клеток костного мозга приходится около 50 стволовых клеток. Исследование очищенной фракции стволовых клеток с помощью электронного микроскопа позволяет сделать вывод, что по ультраструктуре они очень близки к малым темным лимфоцитам.

Исследование клеточного состава колоний выявляет две линии их диф-ференцировки. Одна линия дает начало мультипотентной клетке - родоначальнику гранулоцитарного, эритроцитарного, моноцитарного и мега-кариоцитарного дифферонов гемопоэза (КОЕ-ГЭММ). Вторая линия дает начало мультипотентной клетке - родоначальнику лимфопоэза (КОЕ-Л) (рис. 7.15). Из мультипотентных клеток дифференцируются олигопотент-ные (КОЕ-ГМ) и унипотентные родоначальные (прогениторные) клетки. Методом колониеобразования определены родоначальные унипотентные клетки для моноцитов (КОЕ-М), нейтрофилов (КОЕ-Гн), эозинофилов (КОЕ-Эо), базофилов (КОЕ-Б), эритроцитов (БОЕ-Э и КОЕ-Э), мегака-риоцитов (КОЕ-МГЦ), из которых образуются клетки-предшественники (прекурсорные). В лимфопоэтическом ряду выделяют унипотентные клетки - предшественники В-лимфоцитов и соответственно Т-лимфоцитов. Полипотентные (плюрипотентные и мультипотентные), олигопотентные и унипотентные клетки морфологически не различаются.

Все приведенные выше стадии развития клеток составляют четыре основных компартмента: I - стволовые клетки крови (плюрипотентные, полипотентные); II - коммитированные родоначальные клетки (мультипотентные); III - коммитированные родоначальные (прогенторные) олигопотентные и унипотентные клетки; IV - клетки-предшественники (прекурсорные).

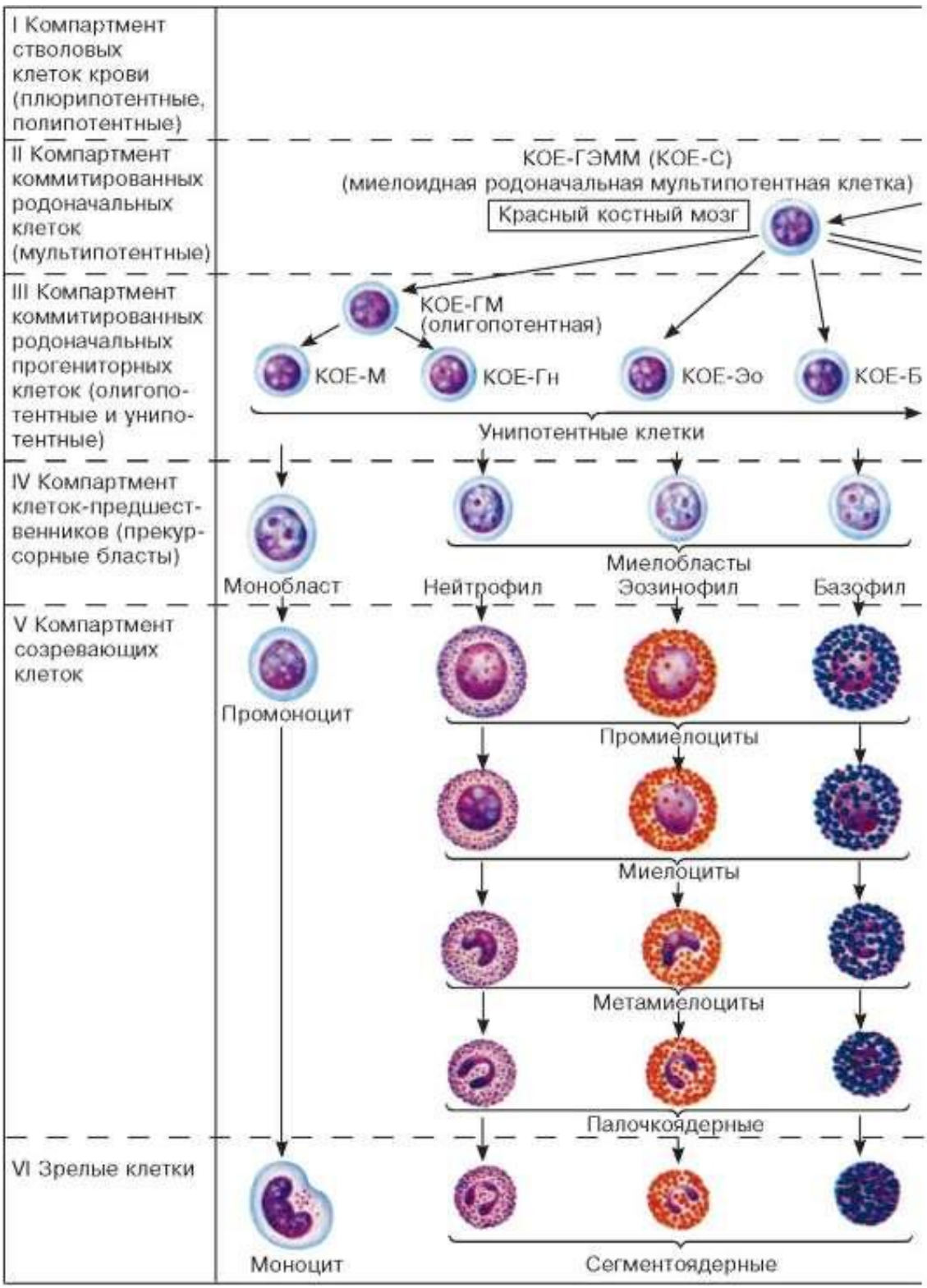
I Компартмент стволовых клеток крови (плюрипотентные, полипотентные)
II Компартмент коммитированных родоначальных клеток (мультипотентные)
КОЕ-ГЭММ (КОЕ-С)
(миелоидная родоначальная мультипотентная клетка)
Красный костный мозг
III Компартмент коммитированных родоначальных прогениторных клеток (олигопотентные и унипотентные)
КОЕ-ГМ
(олигопотентная)
КОЕ-М
КОЕ-Гн
КОЕ-Эо
КОЕ-Б
Унипотентные клетки
IV Компартмент клеток-предшественников (прекурсорные бласты)
Монобласт
Нейтрофил
Эозинофил
Базофил
Миелобласты
V Компартмент созревающих клеток
Промоноцит
Промиелоциты
Миелоциты
Метамиелоциты
Палочкоядерные
VI Зрелые клетки
Моноцит
Сегментоядерные

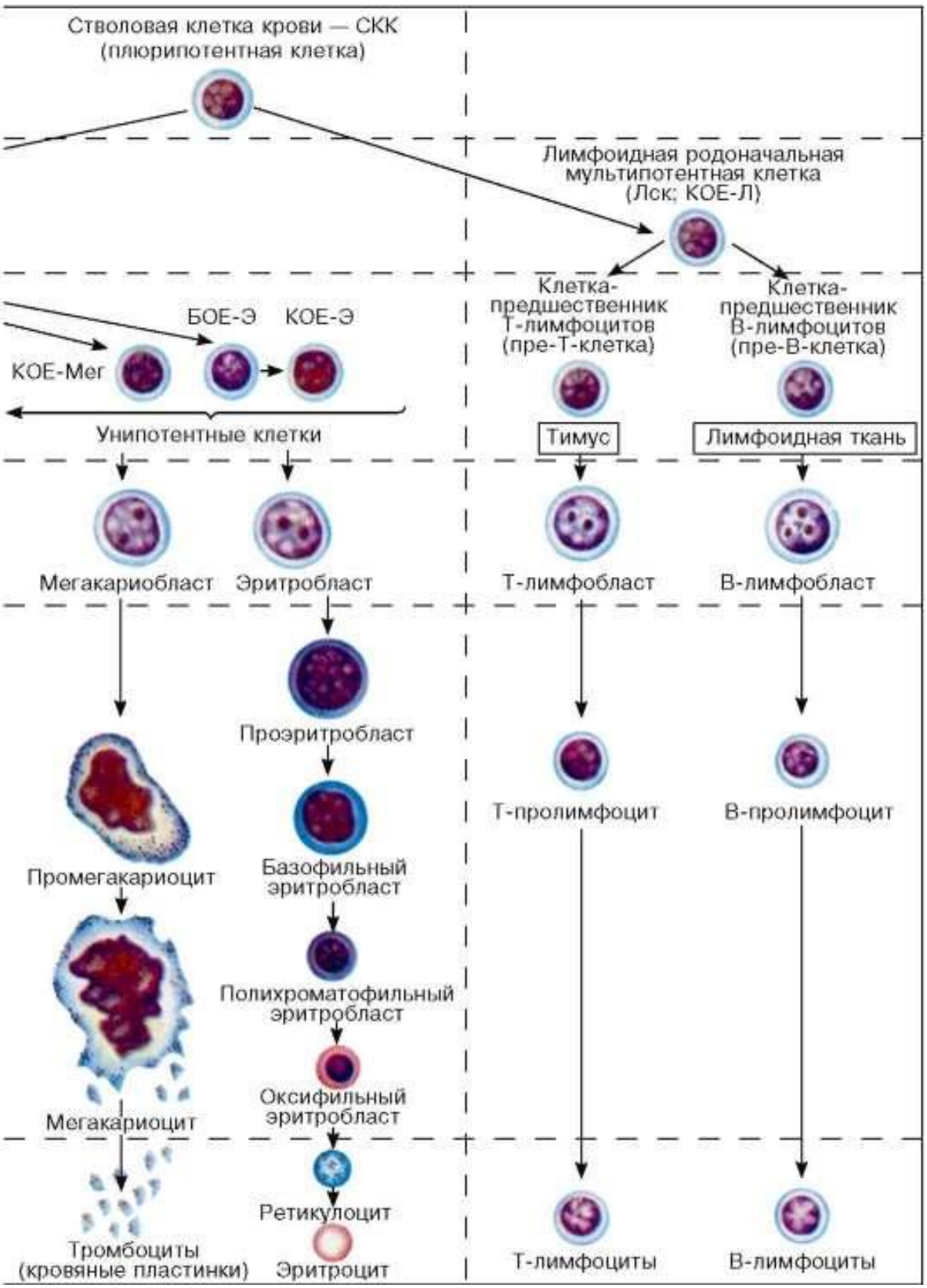

Рис. 7.15. Постэмбриональный гемопоэз, окраска азуром II-эозином (по Н. А. Юриной).

Стадии дифференцировки крови: I-IV - морфологически неидентифицируе-мые клетки; V, VI - морфологически идентифицируемые клетки. Б - базофил;

БОЕ - бурстобразующая единица; Г - гранулоциты; Гн - гранулоцит нейтрофильный; КОЕ - колониеобразующие единицы; КОЕ-С - селезеночная колониеобразующая единица;

Л - лимфоцит; Лск - лимфоидная стволовая клетка; М - моноцит; Мег - мегакариоцит; Эо - эозинофил; Э - эритроцит. Ретикулоцит окрашен суправитально

Дифференцировка полипотентных клеток в унипотентные определяется действием ряда специфических факторов - эритропоэтинов (для эритро-бластов), гранулопоэтинов (для миелобластов), лимфопоэтинов (для лим-фобластов), тромбопоэтинов (для мегакариобластов) и др.

Из каждой клетки-предшественника образуется конкретный вид клеток. Клетки каждого вида при созревании проходят ряд стадий и в совокупности образуют компартмент созревающих клеток (V). Зрелые клетки представляют последний компартмент (VI). Все клетки V и VI компартментов морфологически можно идентифицировать (рис. 7.15).

Эритроцитопоэз

Родоначальником эритроидных клеток человека, как и других клеток крови, является полипотентная стволовая клетка крови, способная формировать в культуре костного мозга колонии. Полипотентная СКК в результате дивергентной дифференцировки дает два типа мультипотентных частично коммитированных кроветворных клеток: 1) коммитированные к лимфо-идному типу дифференцировки (Лск, КОЕ-Л); 2) КОЕ-ГЭММ - единицы, образующие смешанные колонии, состоящие из гранулоцитов, эритроцитов, моноцитов и мегакариоцитов (аналог КОЕ-С *in vitro).* Из второго типа мультипотентных кроветворных клеток дифференцируются унипотентные единицы: бурстобразующая (БОЕ-Э) и колониеобразующая (КОЕ-Э) эри-троидные клетки, которые являются коммитированными родоначальными клетками эритропоэза.

БОЕ-Э - взрывообразующая, или бурстобразующая, единица *(burst* - взрыв) по сравнению с КОЕ-Э является менее дифференцированной. БОЕ-Э может при интенсивном размножении быстро образовать крупную колонию клеток. БОЕ-Э в течение 10 сут осуществляет 12 делений и образует колонию из 5000 эритроцитарных клеток с незрелым фетальным гемоглобином (HbF). БОЕ-Э малочувствительна к эритропоэтину и вступает в фазу размножения под влиянием интерлейкина-3 (бурстпромоторная активность), вырабатываемого моноцитами - макрофагами и Т-лимфоцитами. Интерлейкин-3 (ИЛ-3) является гликопротеином с молекулярной массой 20-30 килодальтон. Он активирует ранние полипотентные СКК, обеспечивая их самоподдержание, а также запускает дифференцировку полипотент-ных клеток в коммитированные клетки. ИЛ-3 способствует образованию клеток (КОЕ-Э), чувствительных к эритропоэтину.

КОЕ-Э по сравнению с БОЕ-Э - более зрелая клетка. Она чувствительна к эритропоэтину, под влиянием которого размножается (в течение 3 сут делает 6 делений), формирует более мелкие колонии, состоящие примерно из 60 эри-троцитарных элементов. Количество эритроидных клеток, образуемых в сутки из КОЕ-Э, в 5 раз меньше аналогичных клеток, образуемых из БОЕ-Э.

Таким образом, БОЕ-Э содержат клетки-предшественники эритроцитов, которые способны генерировать тысячи эритроидных прекурсоров(предшественников). Они содержатся в малом количестве в костном мозге и крови благодаря частичному самоподдержанию и миграции из компарт-мента мультипотентных кроветворных клеток. КОЕ-Э является более зрелой клеткой, образующейся из пролиферирующей БОЕ-Э.

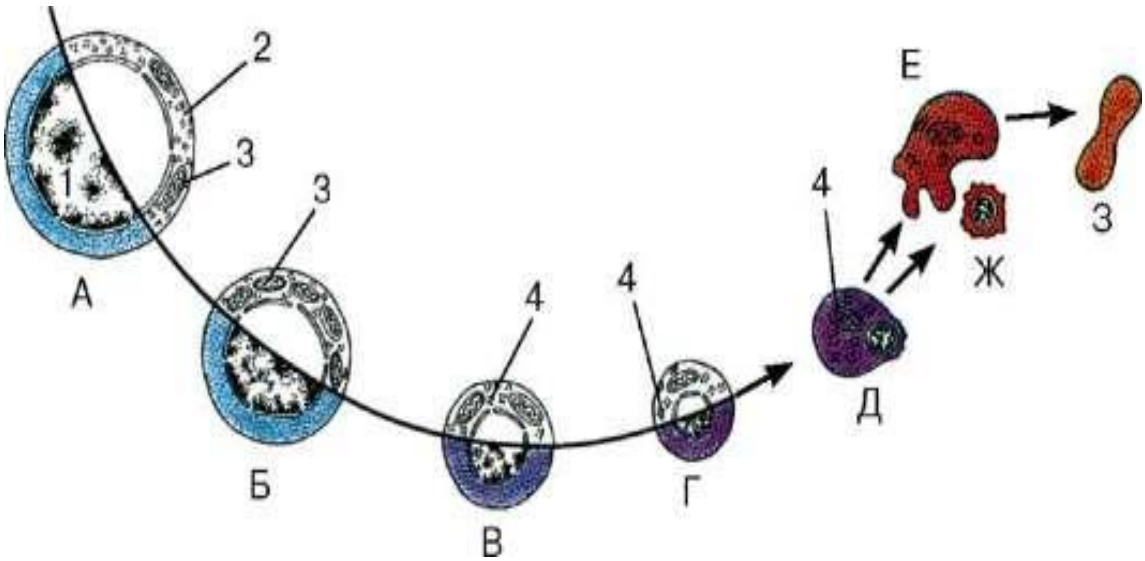

Рис. 7.16. Последовательные стадии дифференцировки проэритробласта в эритроцит: А - проэритробласт; Б - базофильный эритробласт; В - полихроматофильный эритробласт; Г - ацидофильный эритробласт (нормобласт); Д - выталкивание ядра из ацидофильного эритробласта; Е - ретикулоцит; Ж - пикнотичное ядро; З - эритроцит. 1 - ядро; 2 - рибосомы и полирибосомы; 3 - митохондрии; 4 - гранулы гемоглобина

Эритропоэтин - гликопротеиновый гормон, образующийся в юкста-гломерулярном аппарате (ЮГА) почки (90 %) и печени (10 %) в ответ на снижение парциального давления кислорода в крови (гипоксия) и запускающий эритропоэз из КОЕ-Э. Под его влиянием КОЕ-Э дифференцируются в проэритробласты, из которых образуются эритробласты (базофиль-ные, полихроматофильные, ацидофильные), ретикулоциты и эритроциты. Образующиеся из КОЕ-Э эритроидные клетки морфологически идентифицируются (рис. 7.16). Сначала образуется проэритробласт.

Проэритробласт - клетка диаметром 14-18 мкм, имеющая большое круглое ядро с мелкозернистым хроматином, одно-два ядрышка, слабобазо-фильную цитоплазму, в которой содержатся свободные рибосомы и полисомы, слаборазвитые комплекс Гольджи и гранулярная эндоплазматическая сеть. *Базофильный эритробласт* - клетка меньшего размера (13-16 мкм). Его ядро содержит больше гетерохроматина. Цитоплазма клетки обладает хорошо выраженной базофильностью в связи с накоплением в ней рибосом, в которых начинается синтез Hb.*Полихроматофильный эритробласт* - клетка размером 10-12 мкм. Ее ядро содержит много гетерохроматина. В цитоплазме клетки накапливается синтезируемый на рибосомах НЬ, окрашивающийся эозином, благодаря чему она приобретает серовато-фиолетовый цвет. Проэритробласты, базофильные и полихроматофильные эритробла-сты способны размножаться путем митоза, поэтому в них часто видны фигуры деления.

Следующая стадия дифференцировки - образование *ацидофильного (оксифилия) эритробласта* (нормобласта). Это клетка небольшого размера (8-10 мкм), имеющая маленькое пикнотичное ядро. В цитоплазме эритробласта содержится много НЬ, обеспечивающего ее ацидофилию (оксифи-лию) - окрашивание эозином в ярко-розовый цвет. Пикнотическое ядро выталкивается из клетки, в цитоплазме сохраняются лишь единичные органеллы (рибосомы, митохондрии). Клетка утрачивает способность к делению.

Ретикулоцит - постклеточная структура (безъядерная клетка) с небольшим содержанием рибосом, обусловливающих наличие участков базофи-лии, и преобладанием НЬ, что в целом дает многоцветную (полихромную) окраску (поэтому эта клетка получила название «полихроматофильный эритроцит»). При выходе в кровь ретикулоцит созревает

в эритроцит в течение 1-2 сут. Эритроцит - это клетка, образующаяся на конечной стадии дифференцировки клеток эритроидного ряда. Период образования эритроцита, начиная со стадии проэритробласта, занимает 7 сут.

Таким образом, в процессе эритропоэза происходят уменьшение размера клетки в 2 раза (см. рис. 7.16); уменьшение размера и уплотнение ядра и его выход из клетки; уменьшение содержания РНК, накопление НЬ, сопровождаемые изменением окраски цитоплазмы - от базофильной до полихро-матофильной и ацидофильной; потеря способности к делению клетки. Из одной СКК в течение 7-10 сут в результате 12 делений образуется около 2000 зрелых эритроцитов.

Эритропоэз у млекопитающих и человека протекает в костном мозге в особых морфофункциональных ассоциациях, получивших название эри-тробластических островков, впервые описанных французским гематологом М. Бесси (1958). Эритробластический островок состоит из макрофага, окруженного одним или несколькими слоями эритроидных клеток, развивающихся из унипотентной КОЕ-Э, вступившей в контакт с макрофагом КОЕ-Э. Образующиеся из нее клетки (от проэритробласта до ретикулоцита) удерживаются в контакте с макрофагом его рецепторами (сиалоадгезинами и др.) (рис. 7.17, 7.18).

У взрослого организма потребность в эритроцитах обычно обеспечивается за счет усиленного размножения полихроматофильных эритробластов (гомопластический гемопоэз). Однако, когда потребность организма в эритроцитах возрастает (например, при потере крови), эритробласты начинают развиваться из предшественников, а последние - из стволовых клеток (гетеропластический эритропоэз).

В норме из костного мозга в кровь поступают только эритроциты и рети-кулоциты.

Гранулоцитопоэз

Источниками гранулоцитопоэза являются также СКК и мультипотент-ные КОЕ-ГЭММ (см. рис. 7.15). В результате дивергентной дифференци-ровки через ряд промежуточных стадий в трех различных направлениях образуются гранулоциты трех видов: нейтрофилы, эозинофилы и базофилы. Клеточные диффероны для гранулоцитов представлены следующими формами: СКК → КОЕ-ГЭММ → КОЕ-ГМ → унипотентные предшественники (КОЕ-Б, КОЕ-Эо, КОЕ-Гн) → миелобласт → промиелоцит → миелоцит → метамиелоцит → палочкоядерный гранулоцит → сегментоядерный гранулоцит.

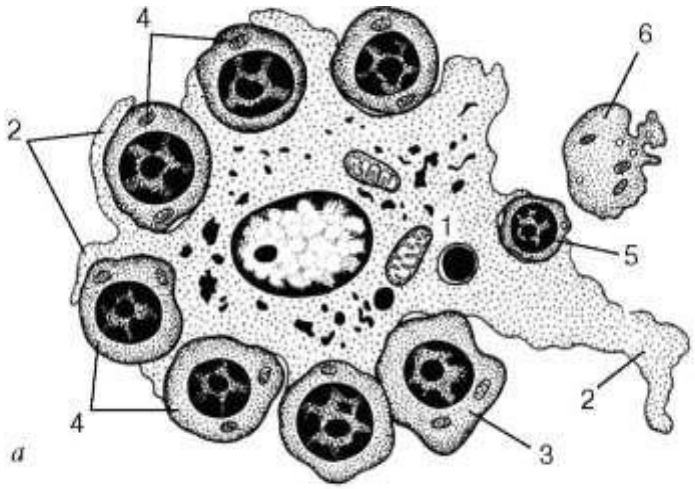

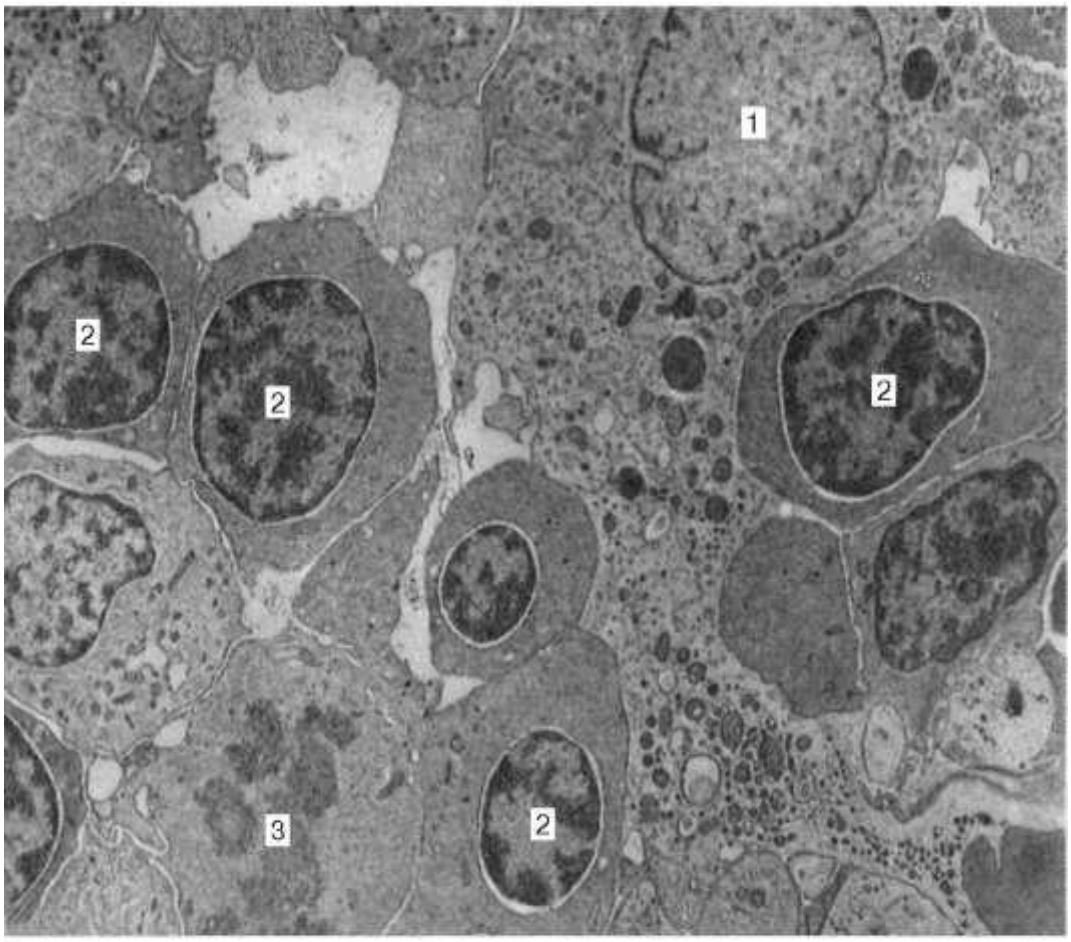

б

Рис. 7.17. Динамика развития эритробластического островка (по М. Бесси и соавт., с изменениями):

а - схема: 1 - цитоплазма макрофага; 2 - отростки макрофага; 3 - базофильные эритробласты; 4 - полихроматофильные эритробласты; 5 - ацидофильный эритро-бласт; 6 - ретикулоцит; *б* - срез эритроидного островка: 1 - макрофаг; 2 - эритроциты; 3 - митотически делящийся эритробласт. Электронная микрофотография по Ю. М. Захарову. Увеличение 8000

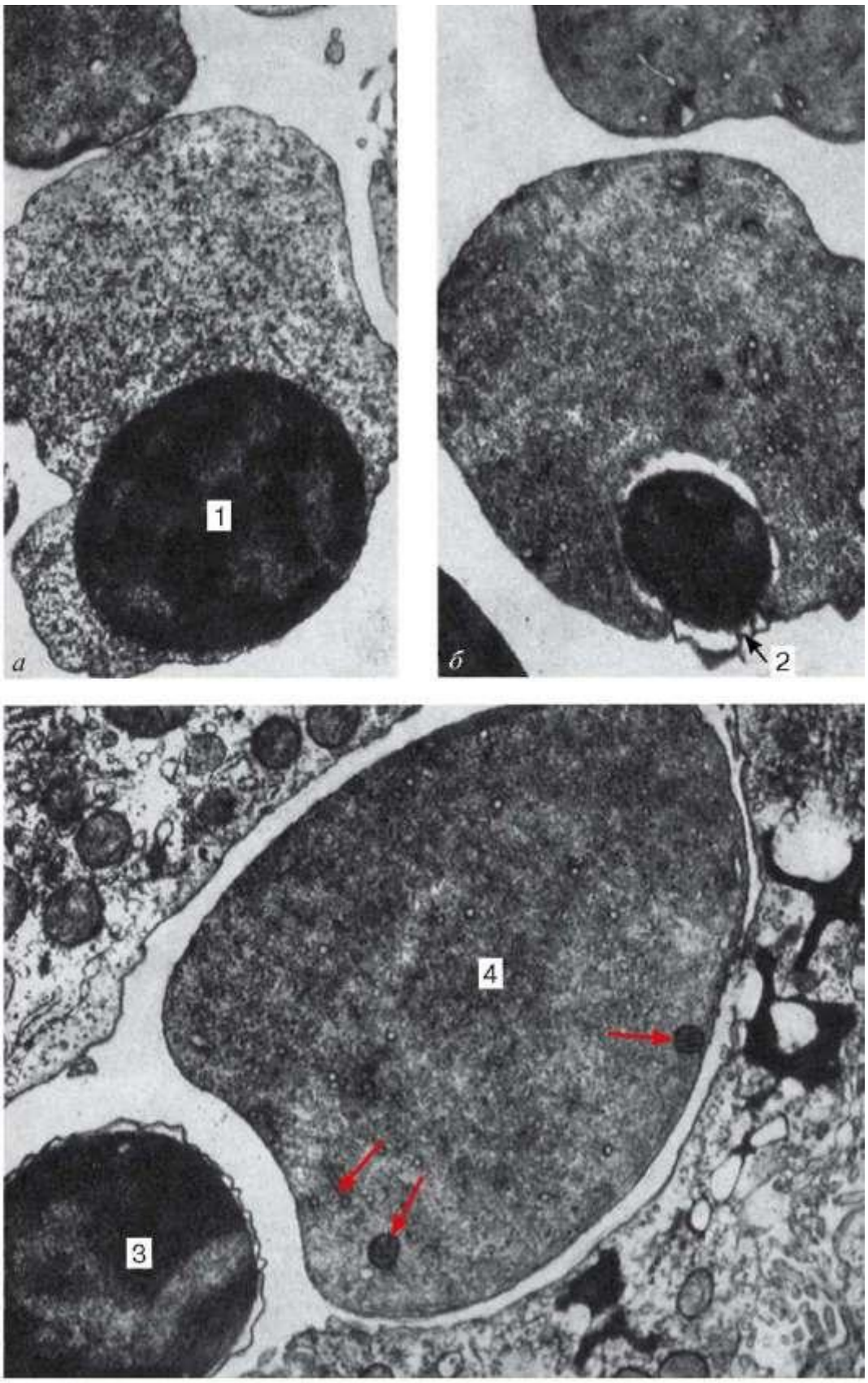

Рис. 7.18. Развитие эритроцитов в печени плода человека:

а, *б* - 15-недельный плод (увеличение 6000); *в* - 20-недельный плод (увеличение 15 000). 1 - эксцентрично расположенное ядро эритробласта; 2 - обособление пикнотического ядра ацидофильного эритробласта; 3 - отделение пикнотического ядра с узким ободком

цитоплазмы от ацидофильного эритробласта; 4 - ретикулоцит с единичными органеллами (указано стрелками). Электронная микрофотография (по Замбони)

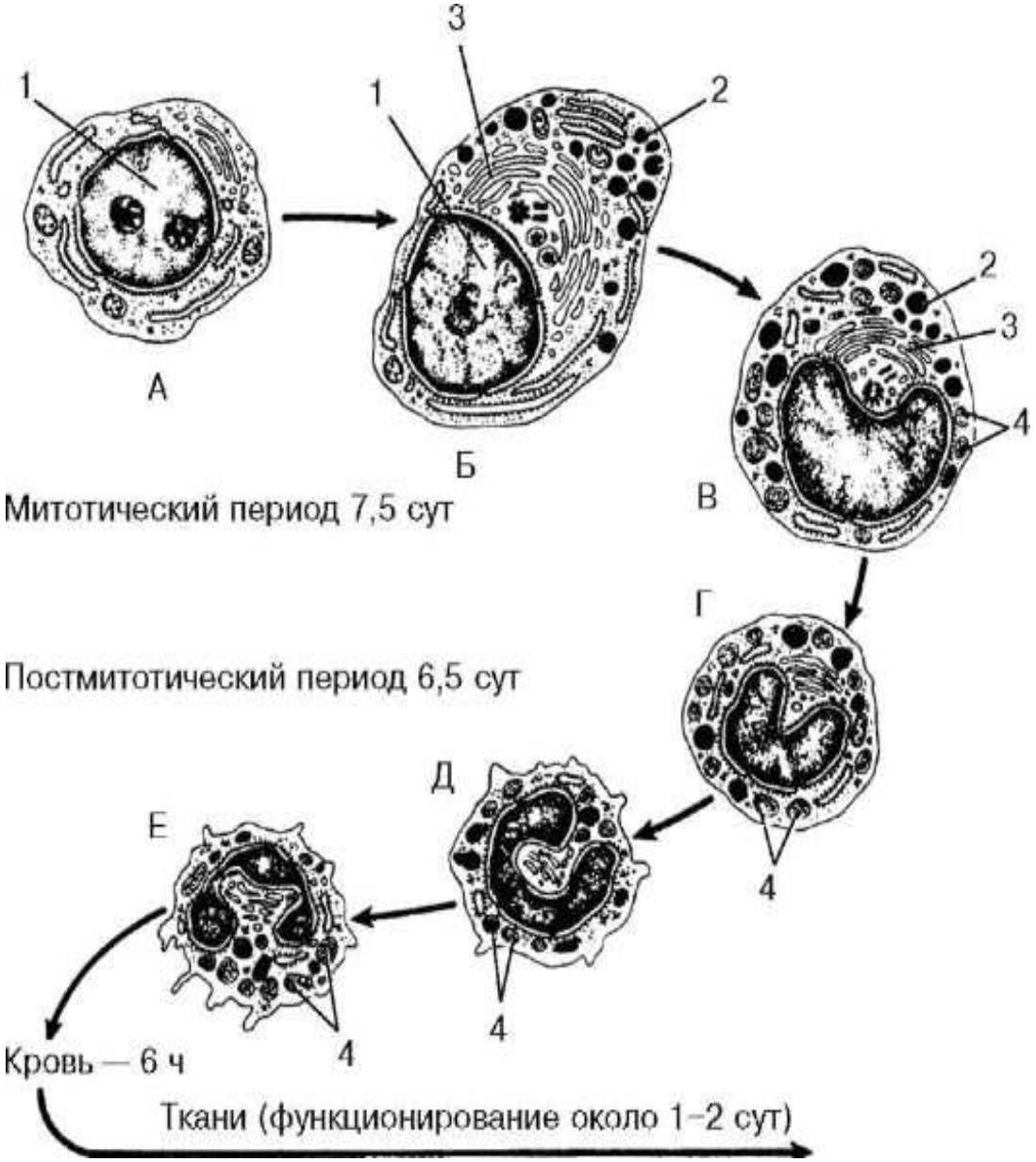

Рис. 7.19. Дифференцировка нейтрофильного гранулоцита в костном мозге (по Д. Байнтону, М. Фарквару, Дж. Элиоту, с изменениями):

А - миелобласт; Б - промиелоцит; В - миелоцит; Г - метамиелоцит; Д - палочкоядерный нейтрофильный гранулоцит (нейтрофил); Е - сегментоядерный нейтрофильный гранулоцит. 1 - ядро; 2 - первичные (азурофильные) гранулы; 3 - комплекс Гольджи; 4 - вторичные - специфические гранулы

По мере созревания гранулоцитов клетки уменьшаются в размерах, изменяется форма их ядер от округлой до сегментированной, в цитоплазме накапливается специфическая зернистость (рис. 7.19).

Миелобласты (myeloblastus), дифференцируясь в направлении того или иного гранулоцита, дают начало*промиелоцитам (promyelocytus)* (см. рис. 7.15). Это крупные клетки, содержащие овальное или круглое светлое ядро, в котором имеется несколько ядрышек. Около ядра располагается ясно выраженная центросома, хорошо развиты комплекс Гольджи, лизосомы. Цитоплазма слегка базофильна. В ней накапливаются

первичные (азуро-фильные) гранулы, которые характеризуются высокой активностью мие-лопероксидазы, а также кислой фосфатазы, т. е. относятся к лизосомам. Промиелоциты делятся митотически. Специфическая зернистость отсутствует.

Нейтрофильные миелоциты (myelocytus neutrophilicus) имеют размер от 12 до 18 мкм. Эти клетки размножаются митозом. Цитоплазма их становится диффузно ацидофильной, в ней появляются наряду с первичными вторичные (специфические) гранулы, характеризующиеся меньшей электронной плотностью. В миелоцитах обнаруживаются все органеллы. Количество митохондрий невелико. Эндоплазматическая сеть состоит из пузырьков. Рибосомы располагаются на поверхности мембранных пузырьков, а также диффузно в цитоплазме. По мере размножения нейтрофильных миелоцитов круглое или овальное ядро становится бобовидным, начинает окрашиваться темнее, хроматиновые глыбки становятся грубыми, ядрышки исчезают.

Такие клетки уже не делятся. Это *метамиелоциты (metamyelocytus)* (см. рис. 7.19). В цитоплазме увеличивается число специфических гранул. Если метамиелоциты встречаются в периферической крови, то их называют *юными формами.* При дальнейшем созревании их ядро приобретает вид изогнутой палочки. Подобные формы получили название *палочкоядерных гранулоцитов.* Затем ядро сегментируется, и клетка становится *сегментоядер-ным нейтрофильным гранулоцитом.* Полный период развития нейтрофильного гранулоцита составляет около 14 сут, при этом период пролиферации продолжается около 7,5 сут, а постмитотический период дифференцировки - около 6,5 сут.

Эозинофильные (ацидофильные) миелоциты (см. рис. 7.15) представляют собой клетки округлой формы диаметром (на мазке) около 14-16 мкм. По характеру строения ядра они мало отличаются от нейтрофильных миелоци-тов. Цитоплазма их заполнена характерной эозинофильной зернистостью. В процессе созревания миелоциты митотически делятся, а ядро приобретает подковообразную форму. Такие клетки называются *ацидофильными мета-миелоцитами.* Постепенно в средней части ядро истончается и становится двудольчатым, в цитоплазме увеличивается количество специфических гранул. Клетка утрачивает способность к делению.

Среди зрелых форм различают *палочкоядерные* и *сегментоядерные эозино-фильные гранулоциты* с двудольчатым ядром.

Базофильные миелоциты (см. рис. 7.15) встречаются в меньшем количестве, чем нейтрофильные или эозинофильные миелоциты. Размеры их примерно такие же, как и эозинофильных миелоцитов; ядро округлой формы, без ядрышек, с рыхлым расположением хроматина. Цитоплазма базофильных миелоцитов содержит в широко варьирующих количествах специфические базофильные зерна неодинаковых размеров, которые проявляют мета-хромазию при окрашивании азуром и легко растворяются в воде. По мере созревания базофильный миелоцит превращается в *базофильный метамиелоцит,* а затем в зрелый *базофильный гранулоцит.*

Все миелоциты, особенно нейтрофильные, обладают способностью фагоцитировать, а начиная с метамиелоцита, приобретают подвижность.

У взрослого организма потребность в лейкоцитах обеспечивается за счет размножения миелоцитов. При кровопотерях, например, миелоциты начинают развиваться из миелобластов, а последние из унипотентных и поли-потентных СКК.

Мегакариоцитопоэз. Тромбоцитопоэз

Кровяные пластинки образуются в костном мозге из мегакариоцитов - гигантских по величине клеток, которые дифференцируются из СКК, проходя ряд стадий. Последовательные стадии развития можно представить следующим клеточным дифферoном: СКК → КОЕ-ГЭММ → КОЕ-МГЦ → мегакариобласт → промегакариоцит

→ мегакариоцит → тромбоциты (кровяные пластинки). Весь период образования пластинок составляет около 10 сут (см. рис. 7.15).

Мегакариобласт (megacaryoblastus) - клетка диаметром 15-25 мкм, имеет ядро с инвагинациями и относительно небольшой ободок базофильной цитоплазмы. Клетка способна к делению митозом, иногда содержит два ядра. При дальнейшей дифференцировке утрачивает способность к митозу и делится путем эндомитоза, при этом увеличиваются плоидность и размер ядра.

Промегакариоцит (promegacaryocytus) - клетка диаметром 30-40 мкм, содержит полиплоидные ядра - тетраплоидные, октаплоидные (4 n, 8 n), несколько пар центриолей. Объем цитоплазмы возрастает, в ней начинают накапливаться азурофильные гранулы. Клетка также способна к эндоми-тозу и дальнейшему увеличению плоидности ядер.

Мегакариоцит (megacaryocytus) - дифференцированная форма. Среди мегакариоцитов различают резервные клетки, не образующие пластинок, и зрелые активированные клетки, образующие кровяные пластинки. Резервные мегакариоциты диаметром 50-70 мкм, имеют очень большое, дольчатое ядро с набором хромосом 16-32 n; в их цитоплазме имеются две зоны - околоядерная, содержащая органеллы и мелкие азурофильные гранулы, и наружная (эктоплазма) - слабобазофильная, в которой хорошо развиты элементы цитоскелета. *Зрелый, активированный мегакариоцит* - крупная клетка диаметром 50-70 мкм (иногда даже до 100 мкм). Содержит очень крупное, сильно дольчатое полиплоидное ядро (до 64 n). В ее цитоплазме накапливается много азурофильных гранул, которые объединяются в группы. Прозрачная зона эктоплазмы также заполняется гранулами и вместе с плазмолеммой формирует псевдоподии в виде тонких отростков, направленных к стенкам сосудов. В цитоплазме мегакариоцита наблюдается скопление линейно расположенных пузырьков, которые разделяют зоны цитоплазмы с гранулами. Из пузырьков формируются демаркационные мембраны, разделяющие цитоплазму мегакариоцита на участки диаметром 1-3 мкм, содержащие по 1-3 гранулы (будущие кровяные пластинки). В цитоплазме можно выделить три зоны - перинуклеарную, промежуточную и наружную. В наружной зоне цитоплазмы наиболее активно идут процессы демаркации, формирования протромбоцитарных псевдоподий, проникающих через стенку синусов в их просвет, где и происходит отделение кровяных пластинок (рис. 7.20). После отделения пластинок остается клетка, содержащая дольчатое ядро, окруженное узким ободком цитоплазмы, - резидуальный мегакариоцит, который затем подвергается разрушению. При уменьшении числа кровяных пластинок в крови (тромбоцитопения), например после кровопотери, отмечается усиление мегакариоцитопоэза, приводящее к увеличению количества мегакариоцитов в 3-4 раза с последующей нормализацией числа тромбоцитов в крови.

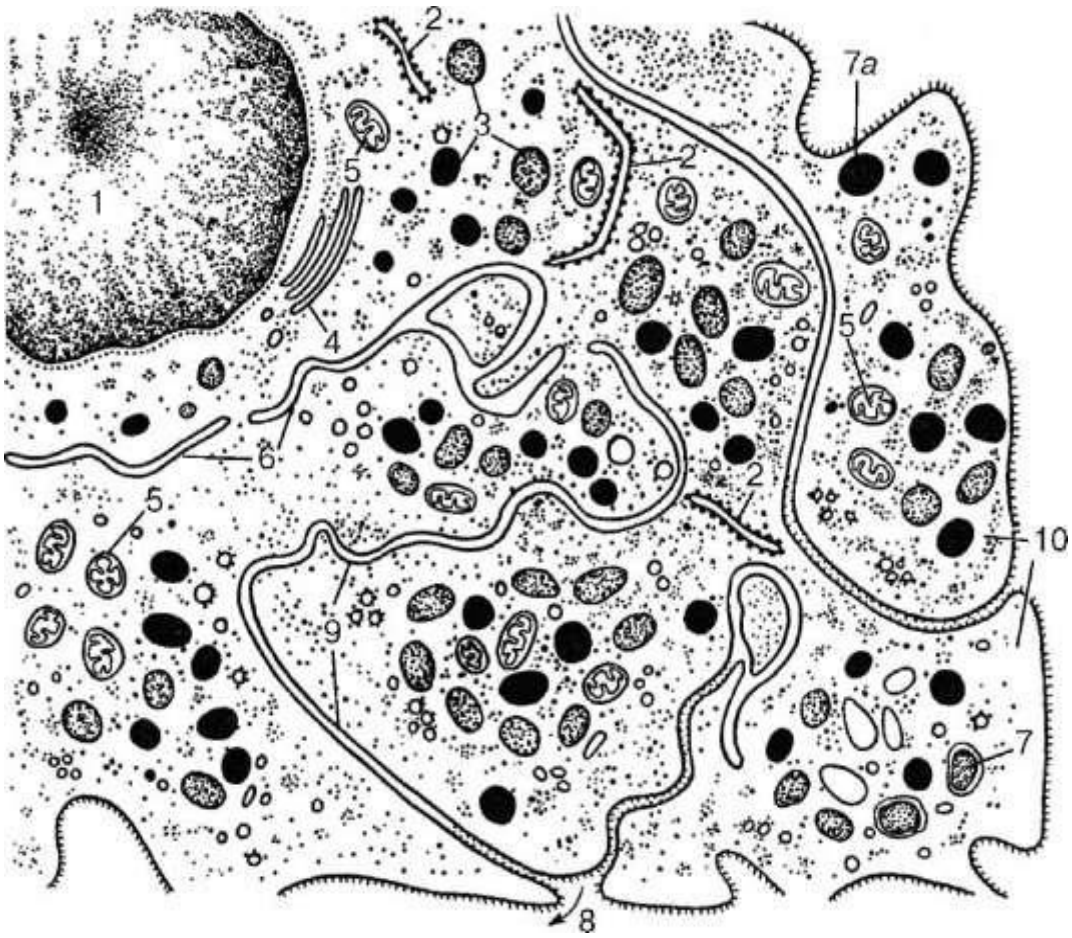

Рис. 7.20. Ультрамикроскопическое строение мегакариоцита (по Н. А. Юриной, Л. С. Румянцевой):

1 - ядро; 2 - гранулярная эндоплазматическая сеть; 3 - гранулы; 4 - комплекс Гольджи; 5 - митохондрии; 6 - гладкая эндоплазматическая сеть; 7 - альфа-гранулы; *7а* - лизосомы; 8 - инвагинация плазмолеммы; 9 - демаркационные мембраны; 10 - формирующиеся кровяные пластинки

Моноцитопоэз

Образование моноцитов происходит из стволовых клеток костного мозга по схеме: СКК → КОЕ-ГЭММ → КОЕ-ГМ → унипотентный предшественник моноцита (КОЕ-М) → монобласт *(monoblastus)* → промоноцит → моноцит*(monocytus)*. Моноциты из крови поступают в ткани, где являются источником развития различных видов макрофагов.

Лимфоцитопоэз и иммуноцитопоэз

Лимфоцитопоэз проходит следующие стадии: СКК → КОЕ-Л (лимфоидная родоначальная мультипотентная клетка) → унипотентные предшественники лимфоцитов (пре-Т-клетки и пре-В-клетки)→ лимфобласт*(lymphoblastus)* → пролимфоцит → лимфоцит. Особенность лимфоцитопоэ-за - способность дифференцированных клеток (лимфоцитов) дедифферен-цироваться в бластные формы.

Процесс дифференцировки Т-лимфоцитов в тимусе приводит к образованию из унипотентных предшественников Т-бластов, из которых формируются эффекторные лимфоциты - *киллеры, хелперы, супрессоры.*

Дифференцировка унипотентных предшественников В-лимфоцитов в лимфоидной ткани ведет к образованию*плазмобластов (plasmoblastus),* затем *проплазмоцитов, плазмоцитов (plasmocytus)*. Более подробно процессы образования иммунокомпетентных клеток описаны в главе 14.

Регуляция гемопоэза

Кроветворение регулируется факторами роста, обеспечивающими пролиферацию и дифференцировку СКК и последующих стадий их развития, факторами транскрипции, влияющими на экспрессию генов, определяющих направление дифференцировки гемопоэтических клеток, а также витаминами, гормонами.

Факторы роста включают колониестимулирующие факторы , интерлей-кины и ингибирующие факторы. Они являются гликопротеинами с молекулярной массой около 20 килодальтон. Гликопротеины действуют и как циркулирующие гормоны, и как местные медиаторы, регулирующие гемопоэз и развитие клеточных дифферонов. Они почти все действуют на СКК, КОЕ, коммитированные и зрелые клетки. Однако отмечаются индивидуальные особенности действия этих факторов на клетки-мишени.

Например, фактор роста стволовых клеток влияет на пролиферацию и миграцию СКК в эмбриогенезе. В постнатальном периоде на гемопоэз оказывают влияние несколько КСФ, среди которых наиболее изучены факторы, стимулирующие развитие гранулоцитов и макрофагов (ГМ-КСФ, Г-КСФ, М-КСФ), а также интерлейкины.

Как видно из табл. 7.1, мульти-КСФ и интерлейкин-3 действуют на поли-потентную стволовую клетку и большинство КОЕ. Некоторые КСФ могут действовать на одну или более стадий гемопоэза, стимулируя деление, диф-ференцировку клеток или их функцию. Большинство указанных факторов выделено и применяется для лечения различных болезней. Для получения их используются биотехнологические методы.

Большая часть эритропоэтина образуется в почках (интерстициальные клетки), меньшая - в печени. Его образование регулируется содержанием в крови O_2, которое зависит от количества циркулирующих в крови эритроцитов. Снижение числа эритроцитов и соответственно парциального давления кислорода (Po_2) является сигналом для увеличения продукции эритропоэтина. Эритропоэтин действует на чувствительные к нему КОЕ-Э, стимулируя их пролиферацию и дифференцировку, что в конечном итоге приводит к повышению содержания в крови эритроцитов. К факторам роста для эритроидных клеток, кроме эритропоэтина, относится фактор бурст-промоторной активности (БПА), который влияет на БОЕ-Э. БПА образуется клетками ретикулоэндотелиальной системы. В настоящее время считают, что он является интерлейкином-3.

Тромбопоэтин синтезируется в печени, стимулирует пролиферацию КОЕ-МГЦ, их дифференцировку и образование тромбоцитов.

Ингибирующие факторы дают противоположный эффект, т. е. тормозят гемопоэз. К ним относятся липопротеины, блокирующие действие КСФ (лактофер-рин, простагландины, интерферон, кейлоны). Гормоны также влияют на гемопоэз. Например, гормон роста стимулирует эритропоэз, глюкокортикоиды, напротив, подавляют развитие клеток-предшественников.

Таблица 7.1. Гемопоэтические факторы роста (стимуляторы)

Фактор	Местообразование	На какие клетки-мишени действует
Интерлейкин-1	Моноциты-макрофаги	СКК
Интерлейкин-2	Т-лимфоциты	Т-лимфоциты, В-лимфоциты
Интерлейкин-3	Клетки стромы костного мозга, Т-лимфоциты, клетки эпидермиса	СКК, КОЭ-ГЭММ, клетки-предшественники всех классов (КОЕ-Э, КОЕ-Г[1], КОЕ-М, КОЕ-МГЦ), дифференцирующиеся клетки
Интерлейкин-4		В-лимфоциты, Т-лимфоциты, тучные клетки
Интерлейкин-5		Эозинофилы, В-лимфоциты
Интерлейкин-6		Полипотентные клетки КОЕ-ГЭММ, КОЕ-ГМ, В-лимфоциты, Т-лимфоциты, гранулоциты
Интерлейкин-7	Клетки стромы костного мозга	Клетки-предшественники лимфоцитов (КОЕ-Л)
Мультипотенциальный КСФ (мульти-КСФ)		СКК, полипотентные клетки (КОЕ-ГЭММ, КОЕ-Л, КОЕ-ГМ), гранулоциты, моноциты-макрофаги, эозинофилы, тучные клетки
КСФ гранулоцитов и макрофагов (ГМ-КСФ)	Моноциты, Т-лимфоциты, фибробласты, эндотелиоциты	Полипотентные клетки, гранулоциты, моноциты-макрофаги, эозинофилы, мегакариоциты
КСФ гранулоцитов (Г-КСФ)	Макрофаги, фибробласты, эндотелиоциты	Клетка-предшественник нейтрофилов и базофилов (КОЕ-Г), унипотентные предшественники — КОЕ-Гн и КОЕ-Б
КСФ макрофагов (М-КСФ)	Макрофаги, фибробласты, эндотелиоциты	Олигопотентная клетка КОЕ-ГМ, унипотентный предшественник моноцитов (КОЕ-М), гранулоциты, моноциты-макрофаги
Эритропоэтин (Э-КСФ)	Почки (интерстициальные клетки), печень	КОЕ-Э
Тромбопоэтин	Печень	КОЕ-МГЦ, мегакариоциты, тромбоциты

[1] ~~Нейтрофилы, эозинофилы, базофилы.~~

Витамины необходимы для стимуляции пролиферации и дифференцировки гемопоэтических клеток. Витамин B_{12} потребляется с пищей и поступает с кровью в костный мозг, где влияет на гемопоэз. Нарушение процесса всасывания при различных заболеваниях может служить причиной дефицита витамина B_{12} и нарушений в гемопоэ-зе. Фолиевая кислота участвует в синтезе пуриновых и пиримидиновых оснований.

Таким образом, развитие кроветворных клеточных дифферонов протекает в неразрывной связи с микроокружением. Миелоидная и лимфоидная ткани являются разновидностями соединительной ткани, т. е. относятся к тканям внутренней среды. Ретикулоцитарный, адипоцитарный, тучнокле-точный и остеобластический дифферонов вместе с межклеточным веществом (матриксом) формируют микроокружение для

гемопоэтических диф-феронов. Гистологические элементы микроокружения и гемопоэтические клетки функционируют в неразрывной связи. Микроокружение оказывает воздействие на дифференцировку клеток крови (при контакте с их рецепторами или путем выделения специфических факторов). В миелоидной и лимфоидной тканях стромальные ретикулярные и гемопоэтические элементы образуют единое функциональное целое. В тимусе имеется сложная строма, представленная как соединительнотканными, так и ретикулоэпи-телиальными клетками. Эпителиальные клетки секретируют особые вещества - тимозины, оказывающие влияние на дифференцировку из СКК Т-лимфоцитов. В лимфатических узлах и селезенке специализированные ретикулярные клетки создают микроокружение, необходимое для пролиферации и дифференцировки в специальных Т- и В-зонах Т- и В-лимфоцитов и плазмоцитов.

Контрольные вопросы

1. Гемограмма, лейкоцитарная формула: определение, количественные и качественные характеристики у здорового человека.

2. Основные положения унитарной теории кроветворения А. А. Максимова. Перечислить свойства стволовой кроветворной клетки.

3. Эритропоэз, стадии, роль клеточного микроокружения в дифферен-цировке клеток эритробластического дифферона.

4. Агранулоциты: морфологические и функциональные характеристики.

Глава 8. СОЕДИНИТЕЛЬНЫЕ ТКАНИ

Соединительные ткани - это большая группа тканей производных мезенхимы, как правило, полидифферонные и с преобладанием межклеточного вещества (волокнистых структур и аморфного компонента), участвующие в поддержании постоянства состава внутренней среды организма.

Соединительная ткань составляет более 50 % массы тела человека. Она участвует в формировании стромы органов, прослоек между другими тканями, дермы кожи, скелета. Полифункциональный характер соединительных тканей определяется сложностью их состава и организации.

Функции соединительных тканей. Соединительные ткани выполняют различные функции: трофическую, защитную, опорную (биомеханическую), пластическую, морфогенетическую. Трофическая функция в широком смысле этого слова связана с регуляцией питания различных тканевых структур, с участием в обмене веществ и поддержанием постоянства состава внутренней среды организма. В реализации этой функции главную роль играет основное вещество, через которое осуществляется транспорт воды, солей, молекул питательных веществ, - интегративно-буферная среда. Защитная функция заключается в предохранении организма от нефизиологических механических воздействий (повреждений) и обезвреживании чужеродных веществ, поступающих извне или образующихся внутри организма. Это обеспечивается физической защитой (костной тканью), а также фагоцитарной деятельностью макрофагов и иммунокомпе-тентными клетками, участвующими в реакциях клеточного и гуморального иммунитета. Опорная (биомеханическая) функция обеспечивается прежде всего коллагеновыми и эластическими волокнами, образующими волокнистые основы всех органов, составом и физико-химическими свойствами межклеточного вещества скелетных тканей (минерализацией). Чем плотнее межклеточное вещество, тем значительнее опорная, биомеханическая функция. Пластическая функция соединительной ткани выражается в адаптации к меняющимся условиям существования, регенерации,

участии в замещении дефектов органов при их повреждении. Морфогенетическая (структурообразовательная) функция проявляется формированием тканевых комплексов и обеспечением общей структурной организации органов (образование капсул, внутриорганных перегородок), регулирующим влиянием некоторых ее компонентов на пролиферацию и дифференцировку клеток различных тканей.

Классификация соединительных тканей. Разновидности соединительной ткани различаются по составу и соотношению клеточных дифферонов, волокон, а также по физико-химическим свойствам аморфного межклеточного вещества. Соединительные ткани подразделяются на собственно соединительную ткань (рыхлая соединительная ткань и соединительные ткани со специальными свойствами) и скелетные ткани. Последние, в свою очередь, подразделяются на три разновидности хрящевой ткани (гиалиновая, эластическая, волокнистая), две разновидности костной ткани (ретикулофиброзная и пластинчатая), а также цемент и дентин зуба (схема 8.1).

Гистогенез соединительных тканей. Источником развития соединительных тканей является мезенхима (от греч.*mesos* - средний, *enchima* - заполняющая масса). Это один из эмбриональных зачатков (по некоторым представлениям - эмбриональная ткань), представляющий собой разрыхленную честь среднего зародышевого листка. Клеточные элементы мезенхимы образуются в процессе дифференцировки дерматома, склеро-тома, висцерального и париетального листков спланхнотома. Кроме того, существует эктомезенхима (нейромезенхима), развивающаяся из нервного гребня (ганглиозной пластинки). По мере развития зародыша в мезенхиму мигрируют клетки иного происхождения из других эмбриональных

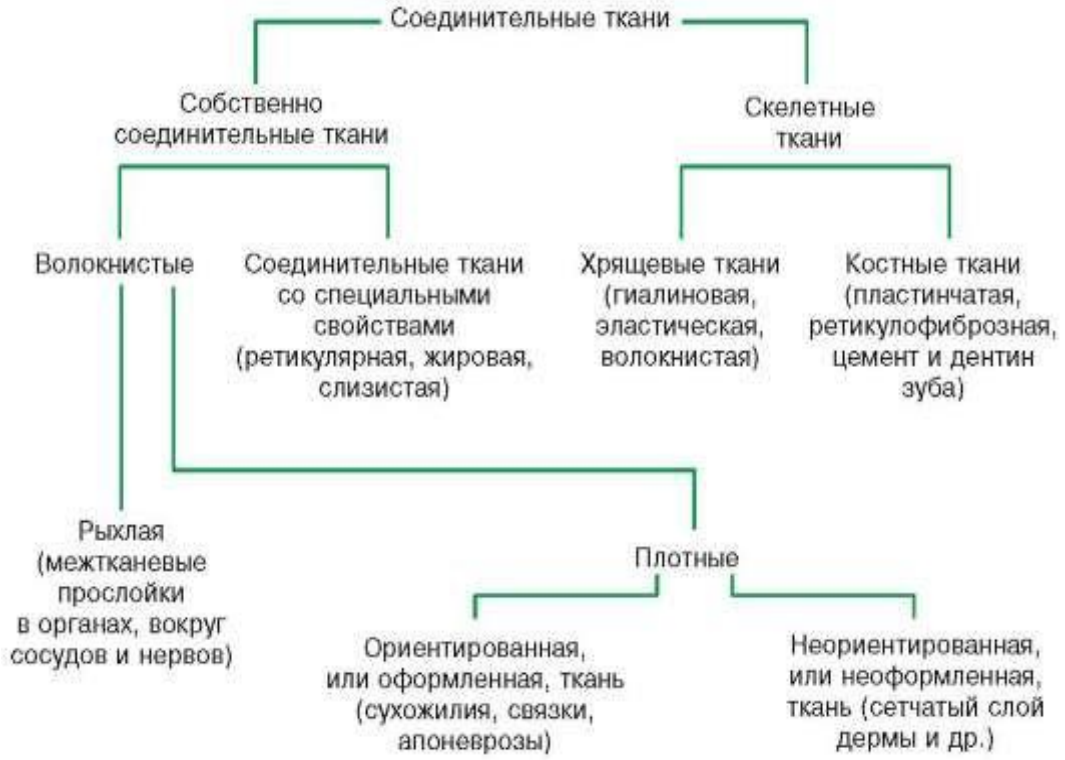

Схема 8.1. Классификация соединительных тканей

зачатков, например клетки нейробластического дифферона, миобласты из закладки скелетных мышц, пигментоциты и др.

Следовательно, с определенной стадии развития зародыша мезенхима представляет собой мозаику клеток, возникших из разных зародышевых листков и эмбриональных зачатков тканей. Однако морфологически все клетки мезенхимы мало чем отличаются друг от друга, и только очень чувствительные методы исследования (как правило,

иммуноцитохимические, электронно-микроскопические) выявляют в составе мезенхимы клетки различной природы. Мезенхима существует только в эмбриональном периоде развития человека. После рождения в организме человека сохраняются лишь малодифференцированные (полипотентные) клетки в составе рыхлой волокнистой соединительной ткани (адвентициальные клетки), которые могут дивергентно дифференцироваться в различных направлениях, но в пределах определенной тканевой системы.

Различают эмбриональный и постэмбриональный гистогенез соединительных тканей. В процессе эмбрионального гистогенеза мезенхима приобретает черты тканевого строения раньше закладки других тканей. Этот процесс в различных органах и системах происходит неодинаково и зависит от их неодинаковой физиологической значимости на различных этапах эмбриогенеза. В дифференцировке мезенхимы отмечаются топографическая асин-хронность как в зародыше, так и во внезародышевых органах, высокие темпы размножения клеток и волокнообразования. Постэмбриональный гистогенез в нормальных физиологических условиях происходит медленнее и направлен на поддержание тканевого гомеостаза, пролиферацию малодифференциро-ванных клеток и замену ими отмирающих клеток. Существенную роль в этих процессах играют межклеточные внутритканевые взаимодействия, индуцирующие и ингибирующие факторы (интегрины, межклеточные адгезивные факторы, функциональные нагрузки, гормоны, оксигенация, наличие мало-дифференцированных клеток).

Общие принципы организации соединительных тканей. Главными компонентами соединительных тканей являются производные клеток - волокнистые структуры коллагенового и эластического типов, основное (аморфное) вещество, играющее роль интегративно-буферной метаболической среды, и клеточные элементы, создающие и поддерживающие количественное и качественное соотношение состава неклеточных компонентов.

Органная специфичность клеточных элементов соединительной ткани выражается в количестве, форме и соотношении различных видов клеток, их метаболизме и функциях, оптимально приспособленных к функции органа. Специфичность клеточных элементов проявляется также их взаимодействием между собой (индивидуально расположенные, клеточные ассоциации), особенностями их внутреннего строения (состав органелл, структура ядра, наличие ферментов и др.). Специфика соединительной ткани обнаруживается и в соотношении клеток различных дифферонов и неклеточных структур в различных участках тела. В рыхлой волокнистой соединительной ткани превалируют клетки различных дифферонов и аморфное вещество над волокнами, а в плотной соединительной ткани - наоборот, основную ее массу составляют волокна.

8.1. СОБСТВЕННО СОЕДИНИТЕЛЬНАЯ ТКАНЬ

8.1.1. Волокнистые соединительные ткани

Рыхлая соединительная ткань

Рыхлая соединительная ткань *(textus connectivus laxus)* обнаруживается во всех органах, так как она сопровождает кровеносные и лимфатические сосуды и образует строму многих органов. Несмотря на наличие органных особенностей, строение рыхлой соединительной ткани в различных органах имеет сходство. Она состоит из клеток различной гистогенетической детерминации и межклеточного вещества (рис. 8.1).

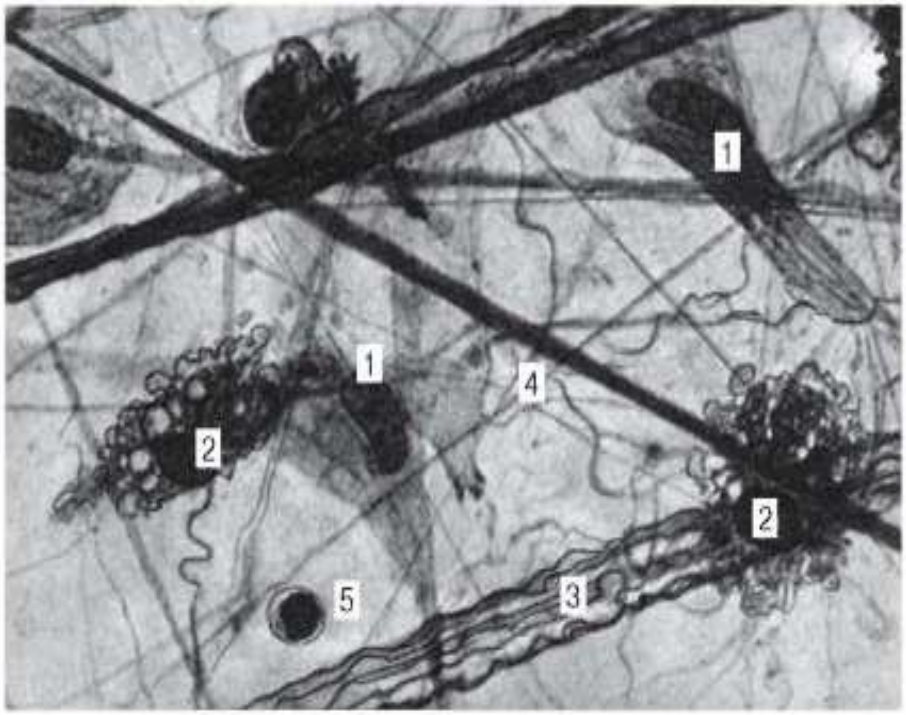

а

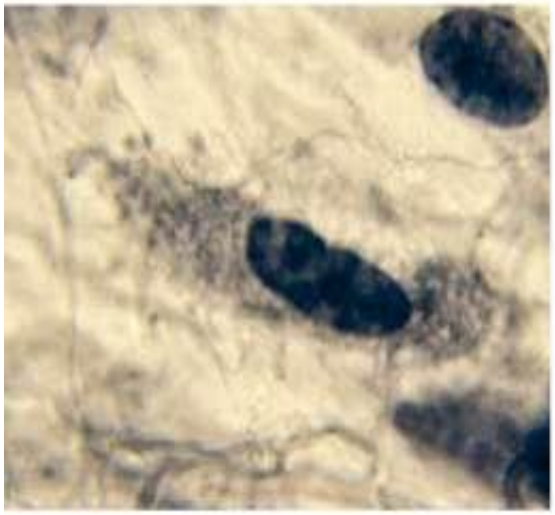

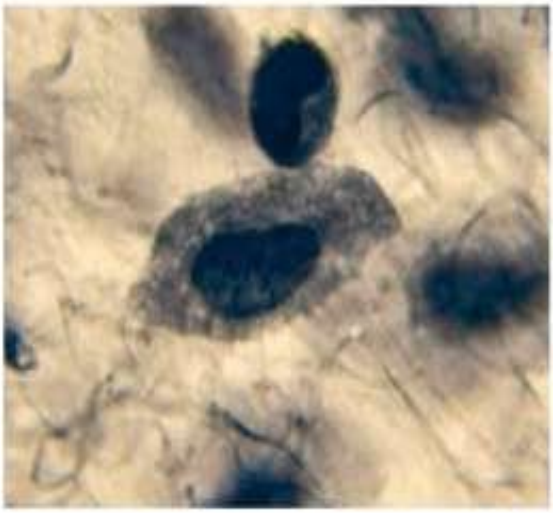

б *в*

Рис. 8.1. Рыхлая соединительная ткань:

а - пленочный препарат: 1 - фибробласт; 2 - макрофаги; 3 - коллагеновые волокна; 4 - эластические волокна; 5 - лимфоцит; *б* - фибробласт; *в* - макрофаг

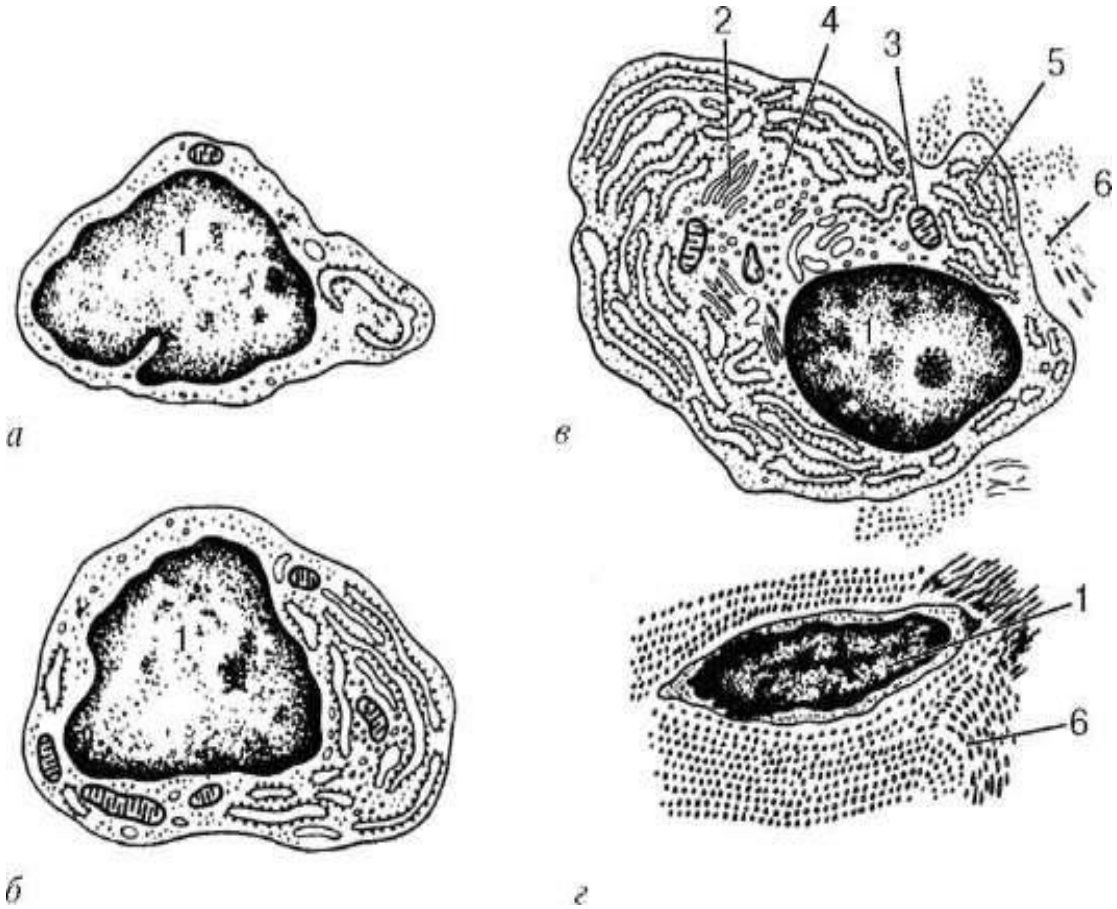

Рис. 8.2. Ультрамикроскопическое строение фибробласта на разных стадиях дифференцировки (по Н. А. Юриной и А. И. Радостиной, с изменениями): Фибробласты: *а* - малодифференцированный; *б* - молодой; *в* - зрелый; *г* - фиброцит. 1 - ядро; 2 - комплекс Гольджи; 3 - митохондрии; 4 - рибосомы и полирибосомы; 5 - гранулярная эндоплазматическая сеть; 6 - коллагеновые фибриллы

Клетки

Основными клетками соединительной ткани являются *фибробласты* (семейство фибриллообразующих клеток),*макрофаги* (семейство), *тучные клетки, адвентициальные клетки, плазматические клетки, перициты, жировые клетки,* а также *лейкоциты,* мигрирующие из крови; иногда *пигментные клетки.*

Фибробласты (от лат. *fibra* - волокно, греч. *blastos* - росток, зачаток) - клетки, синтезирующие компоненты межклеточного вещества: белки (коллаген, эластин), протеогликаны, гликопротеины (см. рис. 8.1; рис. 8.2, 8.3).

Среди мезенхимных клеток имеются стволовые клетки, дающие начало дифферону фибробластов: стволовые клетки, полустволовые клетки-предшественники, малодифференцированные (малоспециализированные), дифференцированные фибробласты (зрелые, активно функционирующие), фиброциты (дефинитивные - конечные формы клеток), а также миофиб-робласты и фиброкласты. С главной функцией фибробластов связаны образование основного вещества и волокон, заживление ран, развитие грануляционной ткани, образование соединительнотканной капсулы вокруг инородного тела и др. Морфологически в этом дифферoне можно идентифицировать только клетки, начиная с *малодифференцированного фибробласта.* Последние - малоотростчатые клетки с округлым или овальным ядром и небольшим ядрышком, базофильной цитоплазмой, богатой РНК. Размер клеток не превышает 20-25 мкм. В цитоплазме этих клеток обнаруживается большое количество свободных рибосом (см.

рис. 8.2). Эндоплазматическая сеть и митохондрии развиты слабо. Комплекс Гольджи представлен скоплениями коротких трубочек и пузырьков.

Авторадиографически показано, что на этой стадии цитогенеза фибробласты обладают очень низким уровнем синтеза и секреции белка. Эти фибробласты способны к размножению митотическим путем.

Дифференцированные зрелые фибробласты крупнее по размеру и в распластанном виде на пленочных препаратах могут достигать 40-50 мкм и более (см. рис. 8.1). Это активно функционирующие клетки. Ядра у них светлые, овальные, содержат 1-2 крупных ядрышка; цитоплазма базофильна, с хорошо развитой гранулярной эндоплазматической сетью, которая местами контактирует с плазмолеммой (см. рис. 8.2, рис. 8.3, *а)*. Комплекс Гольджи распределен в виде цистерн и пузырьков по всей клетке. Митохондрии и лизосомы развиты умеренно.

В цитоплазме фибробластов, особенно в периферической части, располагаются микрофиламенты толщиной 5-6 нм, содержащие белки типа актина и миозина, что обусловливает способность этих клеток к движению. Движение фибробластов становится возможным только после их связывания с опорными фибриллярными структурами (фибрин, соединительнотканные волокна) с помощью фибронектина - гликопротеина, синтезированного фибробластами и другими клетками, обеспечивающего адгезию клеток и неклеточных структур. Во время движения фибробласт уплощается, а его поверхность может увеличиться в 10 раз.

Плазмолемма фибробластов является важной рецепторной зоной, которая опосредует воздействие различных регуляторных факторов. Активизация фибробластов обычно сопровождается накоплением гликогена и повышенной активностью гидролитических ферментов. Энергия, образуемая при метаболизме гликогена, используется для синтеза полипептидов и других компонентов, секретируемых клеткой.

Биосинтез белков коллагена и эластина, протеогликанов, необходимых для формирования основного вещества и волокон, в зрелых фибробластах осуществляется довольно интенсивно, особенно в условиях пониженной концентрации кислорода. Стимулирующими факторами биосинтеза коллагена являются ионы железа, меди, хрома, аскорбиновая кислота. Один из гидролитических ферментов - коллагена-за - расщепляет внутри клеток незрелый коллаген, что, по-видимому, регулирует на клеточном уровне интенсивность секреции коллагена.

По способности синтезировать фибриллярные белки к семейству фибробластов можно отнести ретикулярные клетки ретикулярной соединительной ткани кроветворных органов, хондробласты и остеобласты скелетных разновидностей соединительной ткани.

Фиброциты - дефинитивные формы развития фибробластов. Эти клетки веретенообразные с крыловидными отростками. Они содержат небольшое число органелл, вакуолей, липидов и гликогена. Синтез коллагена и других веществ в фиброцитах резко снижен.

Миофибробласты - клетки, морфологически сходные с фибробластами, сочетающие в себе способность к синтезу не только коллагена, но и сократительных белков в значительном количестве (см. рис. 8.3, б). Установлено, что фибробласты могут развиваться в миофибробласты, функционально сходные с гладкими мышечными клетками, но в отличие от последних имеют хорошо развитую эндоплазматическую сеть. Такие клетки наблюдаются в грануляционной ткани в условиях регенерации раневого процесса и в матке при развитии беременности.

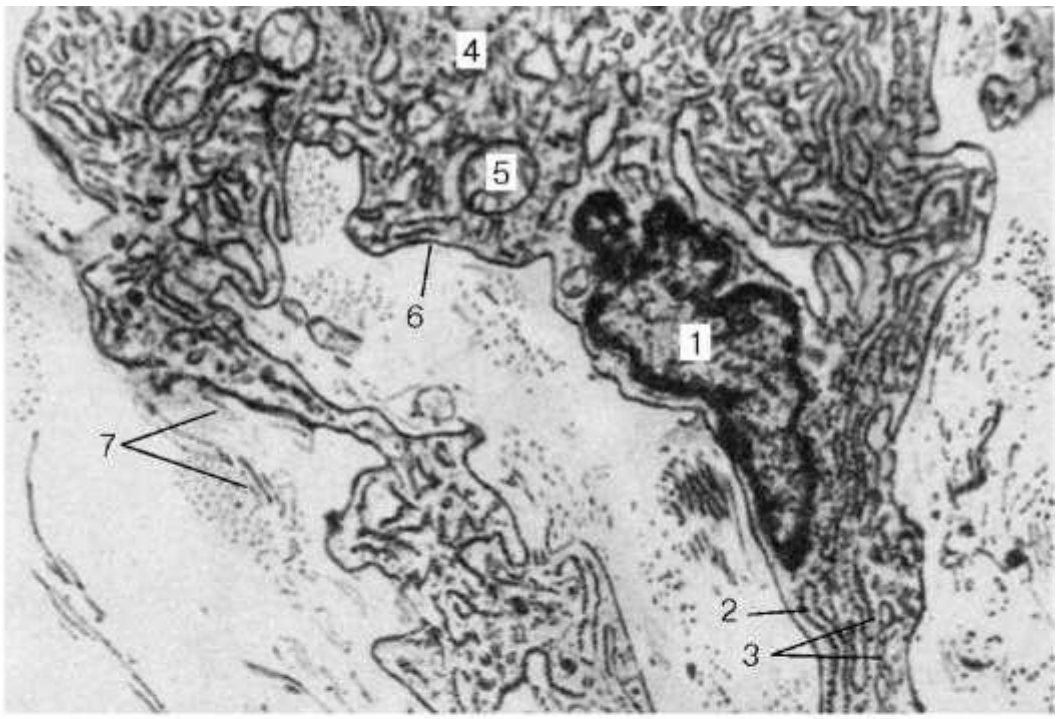

а

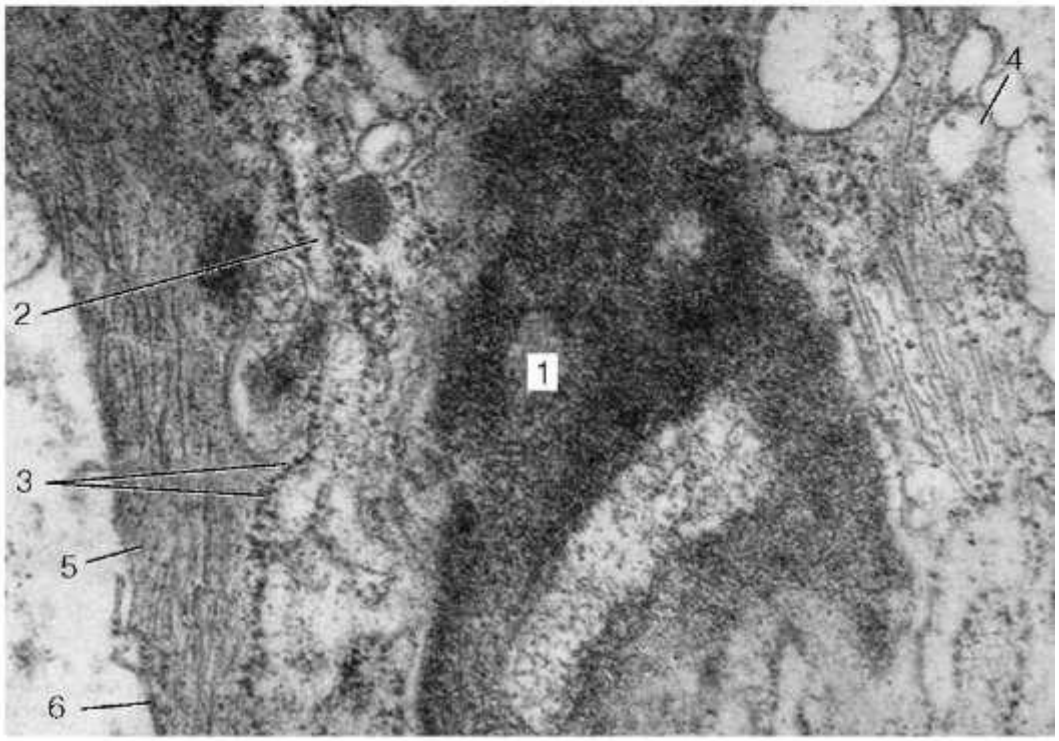

б

Рис. 8.3. Фибробласт, миофибробласт и фиброкласт:

а - фибробласт (препарат А. И. Радостиной): 1 - ядро; 2 - гранулярная эндоплазматическая сеть; 3 - рибосомы; 4 - комплекс Гольджи; 5 - митохондрии; 6 - плаз-молемма; 7 - коллагеновые фибриллы; *б* - миофибробласт (препарат А. Б. Шехтера): 1 - ядро; 2 - гранулярная эндоплазматическая сеть; 3 - рибосомы; 4 - комплекс Гольджи; 5 - сократительные филаменты; 6 - плазмолемма

в

Рис. 8.3. Продолжение:

в - фиброкласт (препарат А. Б. Шехтера): 1 - ядро; 2 - гранулярная эндоплазматическая сеть; 3 - рибосомы; 4 - лизосомы; 5 - фаголизосомы с фрагментами колла-геновых фибрилл. Электронные микрофотографии. Увеличение 20 000

Фиброкласты - клетки с высокой фагоцитарной и гидролитической активностью, принимают участие в «рассасывании» межклеточного вещества (см. рис. 8.3, в) в период инволюции органов (например, матки после окончания беременности). Они сочетают в себе структурные признаки фибриллообразующих клеток (развитую гранулярную эндоплазматическую сеть, комплекс Гольджи, относительно крупные, но немногочисленные митохондрии), а также лизосомы с характерными для них гидролитическими ферментами. Выделяемый ими за пределы клетки комплекс ферментов расщепляет цементирующую субстанцию коллагеновых волокон, после чего происходят фагоцитоз и внутриклеточное переваривание коллагена кислыми протеазами лизосом.

Макрофаги (макрофагоциты) (от греч. *makros* - большой, длинный, *fagos* - пожирающий) - это гетерогенная специализированная клеточная популяция защитной системы организма. Различают две группы макрофагов - свободные и фиксированные. К свободным макрофагам относятся макрофаги рыхлой соединительной ткани, или гистиоциты; макрофаги серозных полостей; макрофаги воспалительных экссудатов; альвеолярные макрофаги легких. Макрофаги способны перемещаться в организме. Группу фиксированных (резидентных) макрофагов составляют макрофаги костного мозга, костной и хрящевой тканей (остеокласты, хондрокласты), селезенки, лимфатических узлов (дендритные макрофаги), внутриэпидермаль-ные макрофаги (клетки Лангерганса), макрофаги ворсин плаценты (клетки Хофбауэра), макрофаги ЦНС (микроглия).

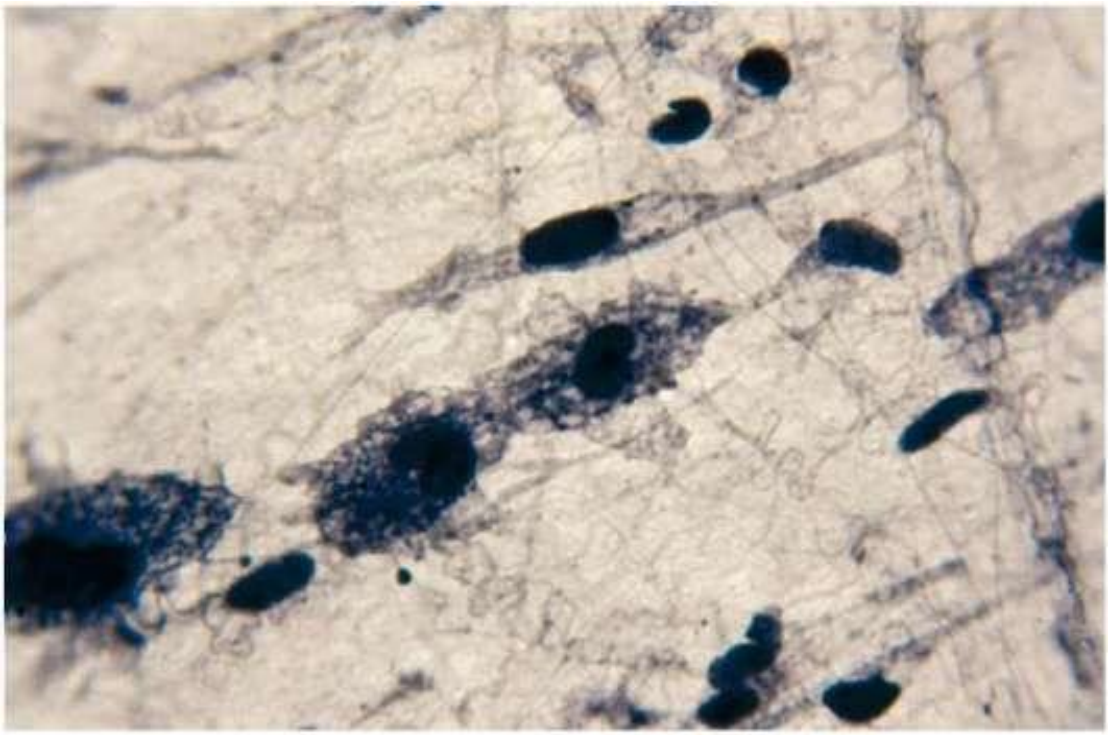

а

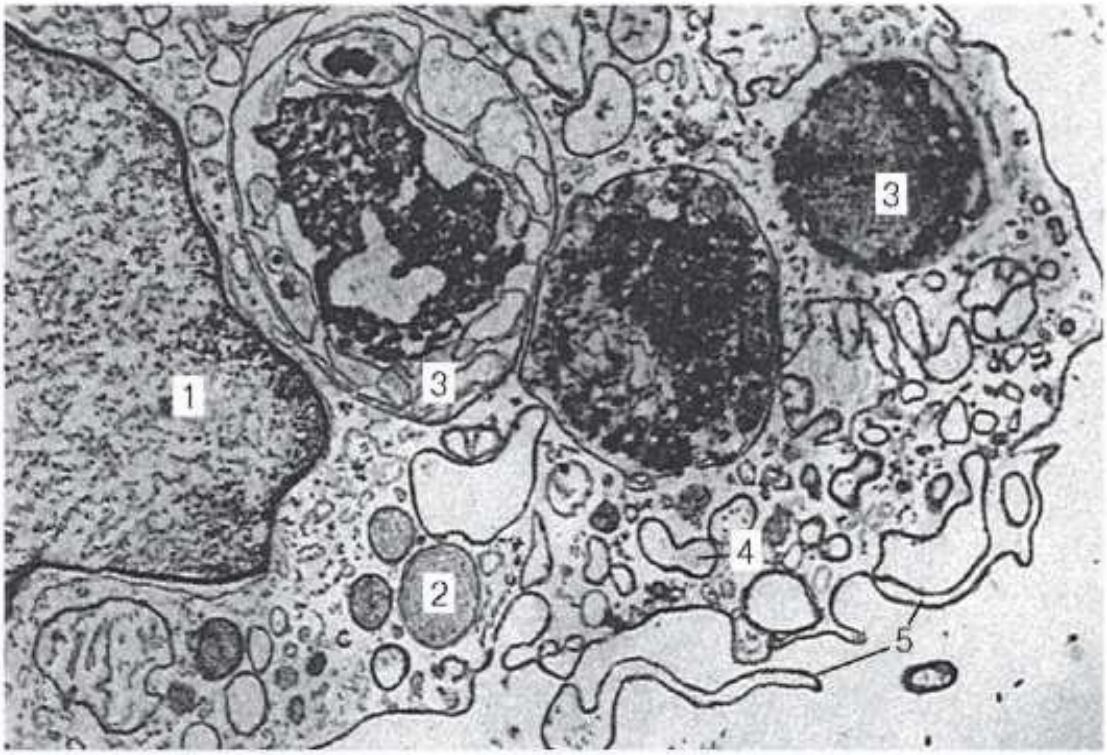

б

Рис. 8.4. Макрофаги:

а - макрофаги подкожной соединительной ткани крысы (микрофотография, окраска - железный гематоксилин); *б* - макрофаг (электронная микрофотография; препарат А. И. Радостиной, увеличение 18 000): 1 - ядро; 2 - первичные лизосомы; 3 - вторичные лизосомы; 4 - профили канальцев эндоплазматической сети; 5 - микровыросты периферического слоя цитоплазмы

Размер и форма макрофагов варьируют в зависимости от их функционального состояния (рис. 8.4). Обычно макрофаги, за исключением некоторых их видов (гигантские клетки инородных тел, хондро- и остеокласты), имеют одно ядро. Ядра макрофагов небольшого размера, округлые, бобовидные или неправильной формы. В них содержатся крупные глыбки хроматина. Цитоплазма базофильна, богата лизосомами, фагосомами (отличительные признаки) и пиноцитозными пузырьками, содержит умеренное количество митохондрий, гранулярную эндоплазматическую сеть, комплекс Гольджи, включения гликогена, липидов и другие (см. рис. 8.4, б). В цитоплазме макрофагов выделяют «клеточную периферию», обеспечивающую макрофагу способность передвигаться, втягивать микровыросты цитоплазмы, осуществлять эндо- и экзоци-тоз. Непосредственно под плазмолеммой находится сеть актиновых филамен-тов диаметром 5-6 нм. Через эту сеть проходят микротрубочки диаметром 20 нм, которые прикрепляются к плазмолемме. Микротрубочки направлены радиально от клеточного центра к периферии клетки и играют важную роль во внутриклеточных перемещениях лизосом, микропиноцитозных везикул и других структур. На поверхности плазмолеммы имеются рецепторы для опухолевых клеток и эритроцитов, Т- и В-лимфоцитов, антигенов, иммуноглобулинов, гормонов. Наличие рецепторов иммуноглобулинов обусловливает участие макрофагов в иммунных реакциях (см. главу 14).

Формы проявления защитной функции макрофагов: 1) поглощение и дальнейшее расщепление или изоляция чужеродного материала; 2) обезвреживание его при непосредственном контакте; 3) передача информации о чужеродном материале иммунокомпетентным клеткам, способным его нейтрализовать; 4) оказание стимулирующего воздействия на другую клеточную популяцию защитной системы организма. Макрофаги имеют орга-неллы, синтезирующие ферменты для внутриклеточного и внеклеточного расщепления чужеродного материала, антибактериальные и другие биологически активные вещества (протеазы, кислые гидролазы, пироген, интерферон, лизоцим и др.).

Количество макрофагов и их активность особенно возрастают при воспалительных процессах. Макрофаги вырабатывают хемотаксические факторы для лейкоцитов. Секретируемый макрофагами ИЛ-1 способен повышать адгезию лейкоцитов к эндотелию, секрецию лизосомных ферментов ней-трофилами и их цитотоксичность, активирует синтез ДНК в лимфоцитах. Макрофаги вырабатывают факторы, активирующие выработку иммуноглобулинов В-лимфоцитами, дифференцировку Т- и В-лимфоцитов; цитолитические противоопухолевые факторы, а также факторы роста, влияющие на размножение и дифференцировку клеток собственной популяции, стимулируют функцию фибробластов (см. главу 14). Контакт макрофагов с антигенами резко усиливает расход глюкозы, липидный обмен и фагоцитарную активность.

Макрофаги образуются из СКК, а также из промоноцита и моноцита (см. рис. 7.15). Полное обновление макрофагов рыхлой волокнистой соединительной ткани у экспериментальных животных осуществляется примерно в 10 раз быстрее, чем фибробластов.

Одной из разновидностей макрофагов являются многоядерные гигантские клетки, которые раньше называли «гигантскими клетками инород- ных тел», так как они могут формироваться, в частности, в присутствии инородного тела. Многоядерные гигантские клетки содержат 10-20 ядер и более, возникают либо путем слияния одноядерных макрофагов, либо путем эндомитоза без цитотомии. По данным электронной микроскопии, в многоядерных гигантских клетках присутствуют синтетический и секреторный аппарат и большое количество лизосом. Плазмолемма образует многочисленные складки.

Понятие о макрофагической системе. К этой системе относятся макрофаги (гистиоциты) рыхлой волокнистой соединительной ткани, звездчатые клетки синусоидных сосудов печени, свободные и фиксированные макрофаги кроветворных органов (костного мозга, селезенки, лимфатических узлов), макрофаги легкого, воспалительных экссудатов (перитонеальные макрофаги), остеокласты, гигантские клетки инородных тел и глиальные макрофаги нервной ткани (микроглия). Все они активные фагоциты. Фагоцитированный материал подвергается внутри клетки ферментативному расщеплению («завершенный фагоцитоз»), благодаря чему ликвидируются вредные для организма агенты, возникающие местно или проникающие извне. Клетки имеют на своей поверхности рецепторы иммуноглобулинов и возникают из промоноци-тов костного мозга и моноцитов крови. В отличие от таких «профессиональных» фагоцитов способностью к факультативному поглощению обладают фибробласты, ретикулярные клетки, эндотелиоциты, нейтро-фильные гранулоциты и др. Но эти клетки не входят в состав макро-фагической системы.

И. И. Мечников первым пришел к мысли о том, что фагоцитоз, возникающий в процессе эволюции как форма внутриклеточного пищеварения и закрепившийся за многими клетками, одновременно является важным защитным механизмом. Он обосновал целесообразность объединения их в одну систему и предложил назвать ее макрофагиче-ской. Макрофагическая система представляет собой мощный защитный аппарат, принимающий участие как в общих, так и в местных защитных реакциях организма. В целостном организме макрофагиче-ская система регулируется как местными механизмами, так и нервной и эндокринной системами.

В 1930-1940-х гг. эту защитную систему называли ретикулоэндоте-лиальной. В последнее время ее называют системой мононуклеарных фагоцитов, что, однако, неточно характеризует ее в связи с тем, что среди клеток, входящих в эту систему, есть и многоядерные (остеокласты).

Тучные клетки (мастоциты, тканевые базофилы, лаброциты). Этими терминами называют клетки, в цитоплазме которых находится специфическая зернистость, напоминающая гранулы базофильных гранулоцитов. Тучные клетки принимают участие в понижении свертывания крови, повышении проницаемости гематотканевого барьера, в процессе воспаления, иммуногенеза и др. У человека тучные клетки обнаруживаются всюду, где имеются прослойки рыхлой соединительной ткани. Особенно много тучных клеток в стенке органов пищеварительного тракта, матке, молочной железе, тимусе, миндалинах. Они часто располагаются группами по ходу кровеносных сосудов микроциркуляторного русла - капилляров, артериол, венул и мелких лимфатических сосудов (рис. 8.5, а).

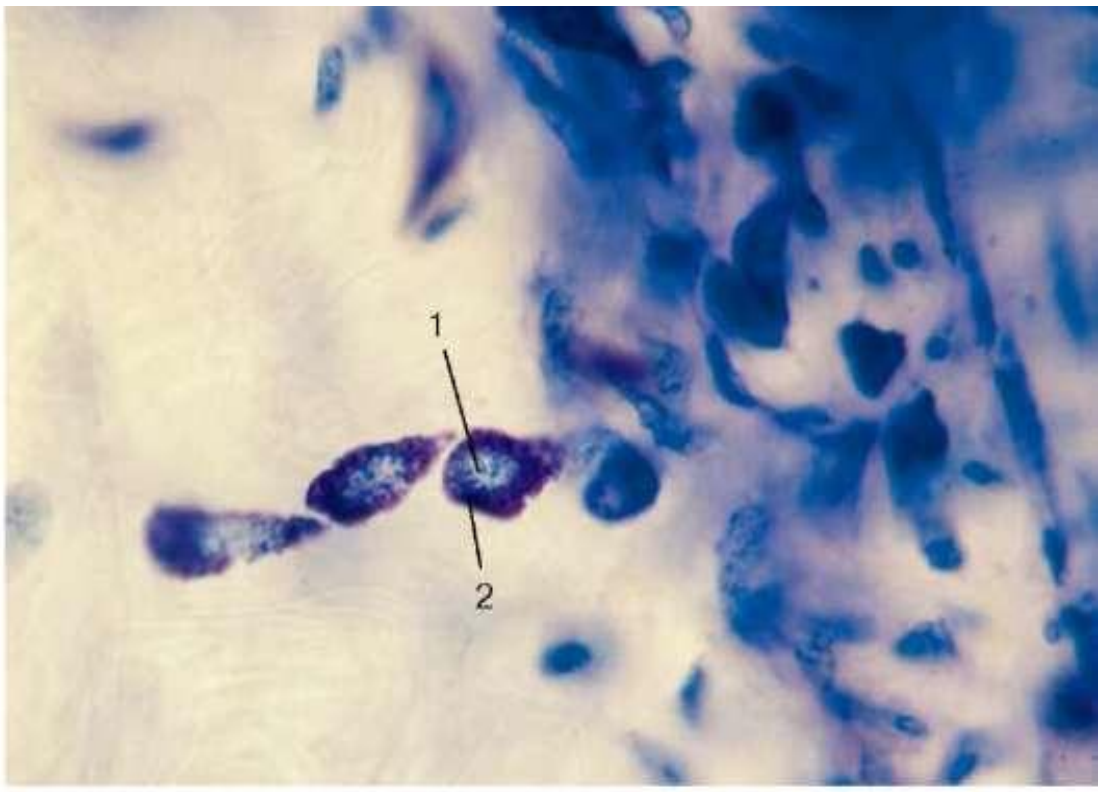

а

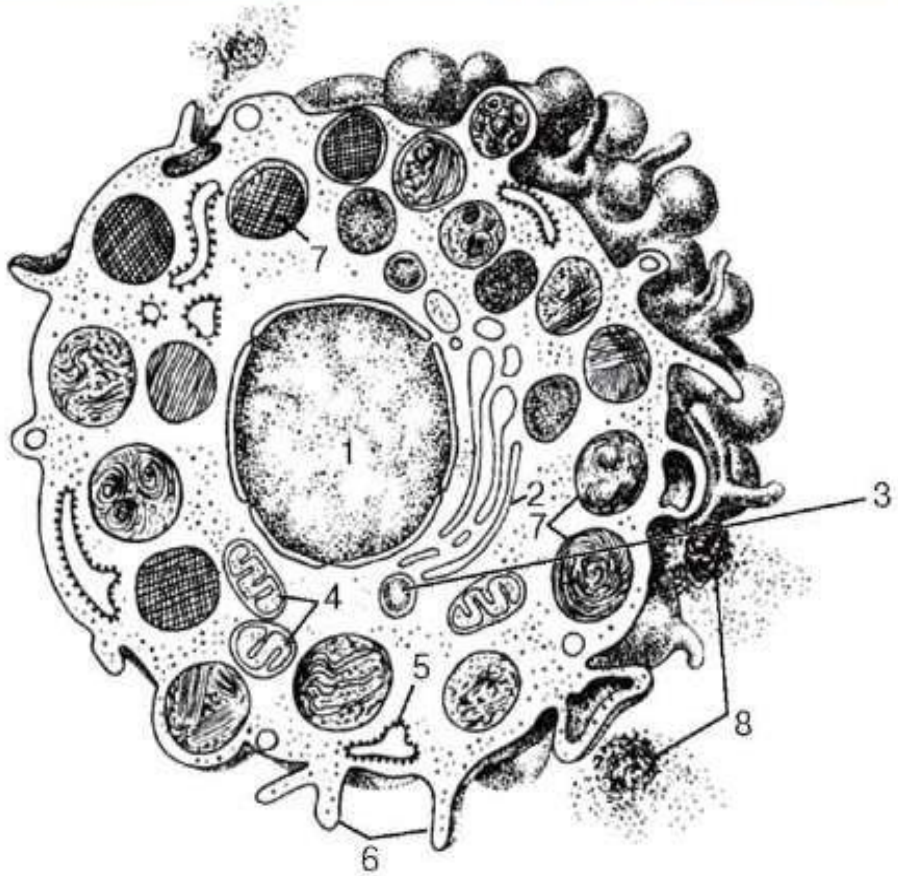

б

Рис. 8.5. Тучные клетки: *а* - в подкожной соединительной ткани (микрофотография): 1 - ядро; 2 - мета-хроматические гранулы в цитоплазме; *б* - схема ультрамикроскопического строения (по Ю. И. Афанасьеву): 1 - ядро; 2 - комплекс Гольджи; 3 - лизосома; 4 - митохондрии; 5 - эндоплазматическая сеть; 6 - микроворсинки; 7 - гетерогенные гранулы; 8 - секреторные гранулы в межклеточном веществ.

Форма тучных клеток разнообразна. Клетки могут быть неправильной формы, овальными. Иногда эти клетки имеют короткие широкие отростки, что обусловлено способностью их к амебоидным движениям. У человека ширина таких клеток колеблется от 4 до 14 мкм, длина до 22 мкм. Ядра клеток сравнительно невелики, обычно круглой или овальной формы с плотно расположенным хроматином. В цитоплазме имеются многочисленные гранулы. Величина, состав и количество гранул варьируют. Их диаметр около 0,3-1 мкм (рис. 8.5, б). Меньшая часть гранул представляет собой ортохроматически окрашивающиеся азурофильные лизосомы. Большинство гранул отличаются метахромазией, содержат гепарин, хондроитинсерные кислоты типа А и С, гиалуроновую кислоту, гистамин, серотонин. Гранулы имеют сетчатое, пластинчатое, кристаллоидное и смешанное строение.

Органеллы тучных клеток (митохондрии, комплекс Гольджи, эндоплаз-матическая сеть) развиты слабо. В цитоплазме обнаружены различные ферменты: протеазы, липазы, кислая и щелочная фосфатазы, пероксидаза, цитохромоксидаза, АТФ-аза и др. Однако маркерным ферментом следует считать гистидиндекарбоксилазу, с помощью которой осуществляется синтез гистамина из гистидина.

Тучные клетки способны к секреции и выбросу своих гранул. Дегрануляция тучных клеток может происходить в ответ на любое изменение физиологических условий и действие патогенов. Однако выход биогенных аминов из тучной клетки может происходить и путем секреции растворимых компонентов (секреция гистамина). Гистамин немедленно вызывает расширение кровеносных капилляров и повышает их проницаемость, что проявляется локальными отеками. Он обладает также гипотензивным свойством и является важным медиатором воспаления.

Гистамин выступает как антагонист гепарина, который снижает проницаемость межклеточного вещества и свертываемость крови, оказывает противовоспалительное влияние. Количество тучных клеток изменяется в зависимости от физиологических состояний организма: возрастает в матке, молочных железах в период беременности, а в желудке, кишечнике, печени - на высоте пищеварения. Предшественники тучных клеток происходят из стволовых кроветворных клеток красного костного мозга. Процессы митотического деления тучных клеток наблюдаются крайне редко.

Плазматические клетки (плазмоциты). Эти клетки обеспечивают выработку антител - гамма-глобулинов (белки) при появлении в организме антигена. Они образуются в лимфоидных органах из В-лимфоцитов (см. главу 14), обычно встречаются в рыхлой соединительной ткани собственной пластинки слизистых оболочек полых органов, сальнике, интерстициальной соединительной ткани различных желез (молочных, слюнных и др.), лимфатических узлах, селезенке, костном мозге и др.

Величина плазмоцитов колеблется от 7 до 10 мкм. Форма клеток круглая или овальная. Ядра относительно небольшие, круглой или овальной формы, расположены эксцентрично. Цитоплазма резко базофильна, содержит хорошо развитую концентрически расположенную гранулярную эндоплазматическую сеть, в которой синтезируются белки (антитела). Базофилия отсутствует только в небольшой светлой зоне цитоплазмы около ядра, образующей так называемую сферу или дворик. Здесь располагаются центриоли и комплекс Гольджи. Иногда обнаруживаются скопления иммуноглобулинов в виде оксифильных *телец Русселя.*

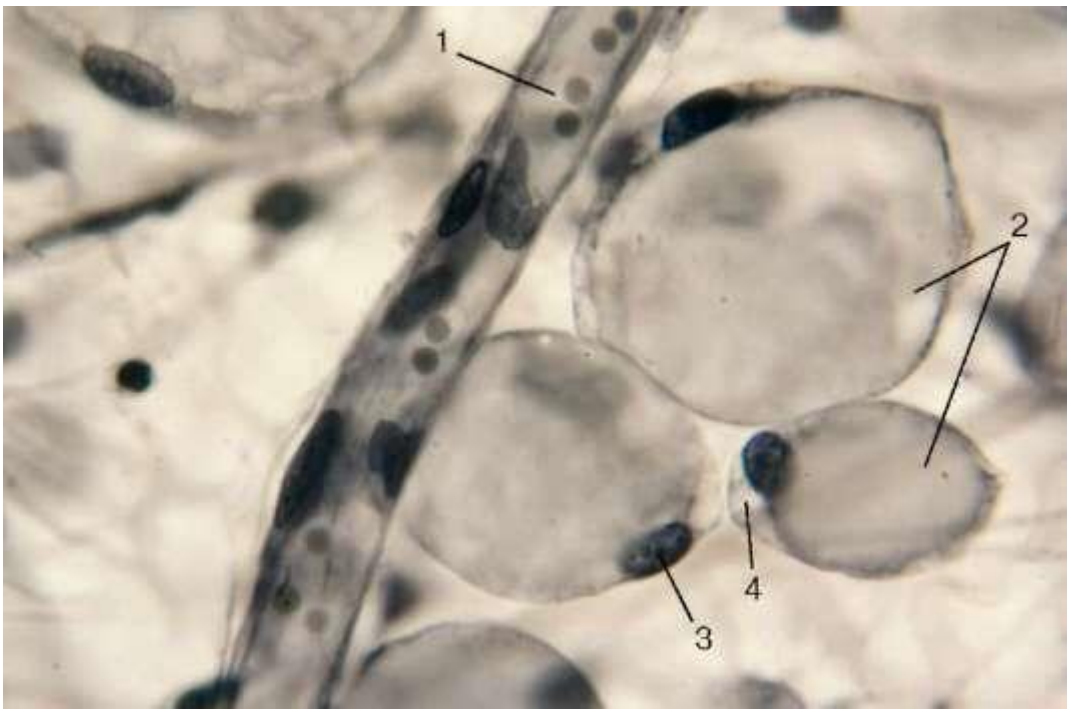

Рис. 8.6. Адипоциты:

1 - капилляр; 2 - липидные включения; 3 - ядро; 4 - цитоплазма (микрофотография). Окраска - железный гематоксилин

Для плазматических клеток характерна высокая скорость синтеза и секреции антител, что отличает их от своих предшественников. Хорошо развитый секреторный аппарат позволяет синтезировать и секретировать несколько тысяч молекул иммуноглобулинов в секунду. Количество плаз-моцитов увеличивается при различных инфекционно-аллергических и воспалительных заболеваниях.

Адипоциты (жировые клетки). Так называют клетки, которые обладают способностью накапливать в больших количествах резервный жир, принимающий участие в трофике, энергообразовании и метаболизме воды. Адипоциты располагаются группами, реже поодиночке и, как правило, около кровеносных сосудов. Накапливаясь в больших количествах, эти клетки образуют жировую ткань (белую или бурую) (см. ниже).

Форма одиночно расположенных жировых клеток шаровидная. Зрелая жировая клетка обычно содержит одну большую каплю нейтрального жира (триглицеридов), занимающую всю центральную часть клетки и окруженную тонким цитоплазматическим ободком, в утолщенной части которого лежит ядро (рис. 8.6). Кроме того, в цитоплазме адипоцитов имеется небольшое количество других липидов: холестерина, фосфолипидов, свободных жирных кислот и др. Липиды хорошо окрашиваются суданом III в оранжевый цвет или осмиевой кислотой в черный цвет. В прилежащей к ядру цитоплазме, а иногда и в более тонкой противоположной ее части выявляются палочковидные и нитевидные митохондрии с плотно расположенными кристами. На периферии клетки встречаются многочисленные пиноцитозные пузырьки.

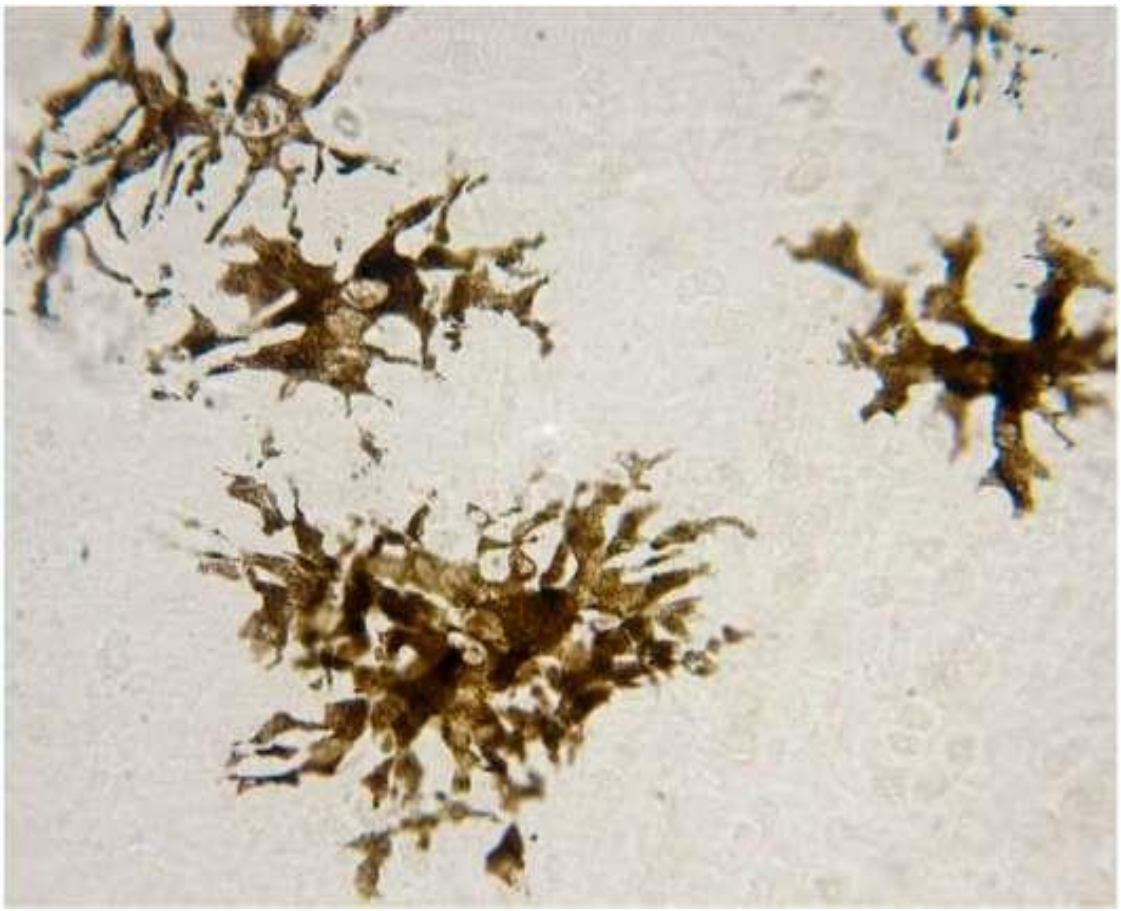

Рис. 8.7. Пигментоциты в коже (микрофотография). Препарат не окрашен

Адипоциты бурой жировой ткани отличаются мелкими липидными включениями и митохондриями, расположенными вокруг ядра. Адипоциты обладают большой способностью к метаболизму. Как количество жировых включений в адипоцитах, так и число самих жировых клеток в рыхлой соединительной ткани подвержено значительным колебаниям.

Функции адипоцитов - трофическая, связанная с обеспечением энергии и резерва воды в организме, а также участие в процессе терморегуляции.

Новые жировые клетки в соединительной ткани взрослого организма могут развиваться при усиленном питании из адвентициальных (камбиальных) клеток, прилегающих к кровеносным капиллярам. При этом в цитоплазме клеток появляются сначала мелкие капельки жира, которые, увеличиваясь в размере, постепенно сливаются в более крупные капли. По мере увеличения жировой капли эндоплазматическая сеть и комплекс Гольджи редуцируются, а ядро сдавливается, уплощается и оттесняется на периферию клетки. Скопления жировых клеток, встречающихся во многих органах, называют жировой тканью.

Адвентициальные клетки. Это малодифференцированные (камбиальные) клетки, сопровождающие мелкие кровеносные сосуды. Они имеют уплощенную или веретенообразную форму со слабобазофильной цитоплазмой, овальным ядром и небольшим числом органелл. Эти клетки путем дивергентной дифференцировки дают начало различным клеточным дифферонам (фибробластическому, миофибробластическому, адипоцитарному и др.).

Перициты - клетки, окружающие кровеносные капилляры и входящие в состав их стенки (см. главу 13).

Пигментоциты (пигментные клетки, меланоциты). Эти клетки содержат в своей цитоплазме пигмент меланин. Их много в родимых пятнах, а также в соединительной ткани людей черной и желтой рас. Пигментоциты имеют короткие, непостоянной формы отростки (рис. 8.7), большое количество меланосом (гранул меланина) размером 15-25 нм и рибосом. Часть мелано-сом из меланоцитов мигрируют в кератиноциты шиповатого и базального слоев эпидермиса.

В цитоплазме меланоцитов содержатся также биологически активные амины, которые могут принимать участие вместе с тучными клетками в регуляции тонуса стенок сосудов (см. главу 14).

Меланоциты только формально относятся к соединительной ткани, так как располагаются в ней. Что касается их происхождения, то доказано образование этих клеток из стволовых клеток в составе нервных гребней, а не из мезенхимы. Клетки соединительной ткани функционально связаны в единую систему благодаря многочисленным факторам взаимодействия, особенно в процессах воспаления и посттравматической регенерации, при нарушении водно-солевого режима организма и др.

Межклеточное вещество

Межклеточное вещество, или *матрикс (substantia intercellularis),* соединительной ткани состоит из коллагеновых и эластических волокон, а также из основного (аморфного) вещества. Межклеточное вещество как у зародышей, так и у взрослых образуется, с одной стороны, путем секреции, осуществляемой соединительнотканными клетками, а с другой - из плазмы крови, поступающей в межклеточные пространства.

У зародышей человека образование межклеточного вещества происходит, начиная с 1-2-го мес внутриутробного развития. В течение жизни межклеточное вещество постоянно обновляется.

Коллагеновые структуры, входящие в состав соединительных тканей организмов человека и животных, являются наиболее представительными ее компонентами, образующими сложную организационную иерархию. Основу всей группы коллагеновых структур составляет волок-нис тый белок - *коллаген,* который определяет свойства коллагеновых структур.

Коллагеновые волокна (fibrae collagenae) в составе разных видов соединительной ткани определяют их прочность. В рыхлой неоформленной соединительной ткани они располагаются в различных направлениях в виде волнообразно изогнутых, спиралевидно скрученных, округлых или уплощенных в сечении тяжей толщиной 1-3 мкм и более. Длина их различна. Внутренняя структура коллагенового волокна определяется фибриллярным белком - коллагеном, который синтезируется на рибосомах гранулярной эндоплазматической сети фибробластов.

Различают около 20 типов коллагена, отличающихся молекулярной организацией, органной и тканевой принадлежностью.

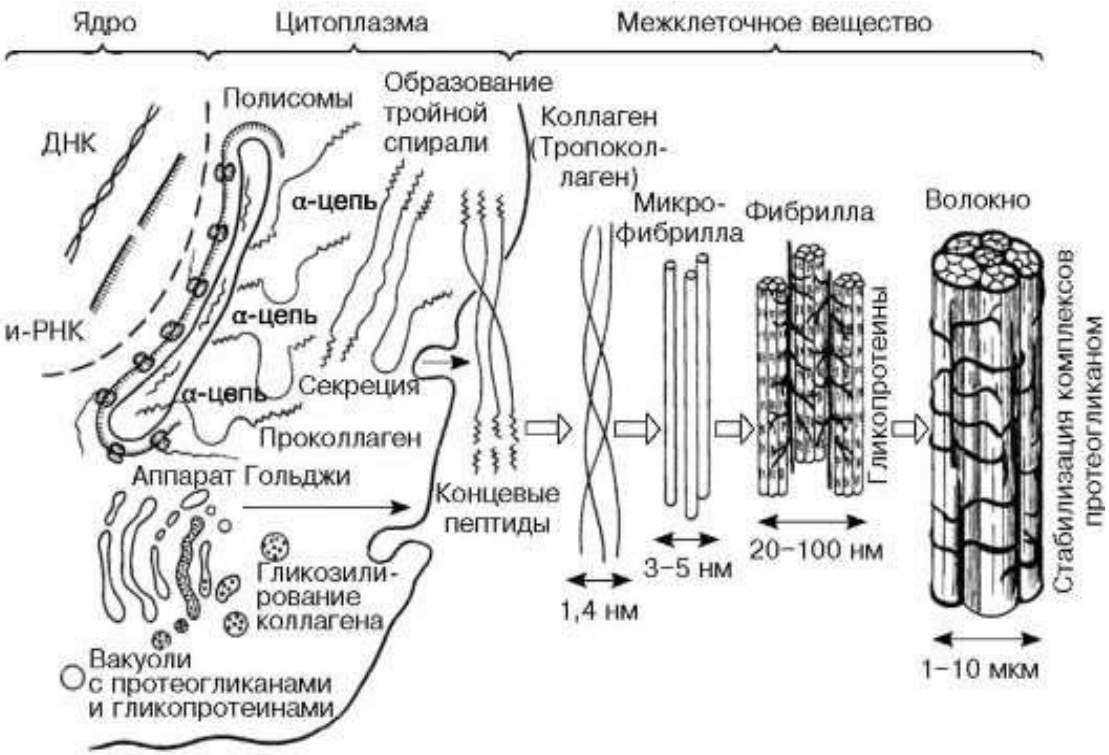

Рис. 8.8. Биосинтез коллагена и фибриллогенез

В организме человека наиболее распространены следующие: коллаген I типа встречается главным образом в соединительной ткани кожи, сухожилиях, кости, роговице глаза, склере, стенке артерий; коллаген II типа входит в состав гиалиновых и фиброзных хрящей, стекловидного тела, роговицы; коллаген III типа находится в дерме кожи плода, в стенках крупных кровеносных сосудов, в ретикулярных волокнах органов кроветворения; IV типа - в базальных мембранах, капсуле хрусталика; V тип коллагена присутствует в хорионе, амнионе, эндомизии, пери-мизии, коже, вокруг клеток (фибробластов, эндотелиальных, гладкомышечных), синтезирующих коллаген.

Молекулы коллагена имеют длину около 280 нм и ширину 1,4 нм. Они построены из триплетов - трех полипептидных цепочек (α-цепочки) предшественника коллагена - проколлагена, свивающихся еще в клетке в единую спираль. Это первый, *молекулярный,* уровень организации коллагеново-го волокна. Проколлаген секретируется в межклеточное вещество (рис. 8.8).

Второй, *надмолекулярный,* уровень - внеклеточной организации колла-генового волокна - представляют собой агрегированные в длину и поперечно связанные с помощью водородных связей молекулы тропоколлаге-на, образующиеся путем отщепления концевых пептидов проколлагена. Сначала образуются протофибриллы, а 5-6 протофибрилл, скрепленных между собой боковыми связями, составляют микрофибриллы толщиной около 5 нм.

При участии гликозаминогликанов, также секретируемых фибробласта-ми, формируется третий,*фибриллярный,* уровень организации коллагенового волокна. Коллагеновые фибриллы представляют собой поперечно исчерченные структуры толщиной в среднем 20-100 нм. Период повторяемости темных и светлых участков 64-67 нм (рис. 8.9, 8.10). Каждая молекула коллагена в параллельных рядах, как полагают, смещена относительно соседней цепи на четверть длины, что служит причиной чередования темных и светлых полос. В темных полосах под электронным микроскопом видны вторичные тонкие поперечные линии, обусловленные расположением полярных аминокислот в молекулах коллагена.



Рис. 8.9. Коллагеновая фибрилла (препарат Н. П. Омельяненко). П - период. Электронная микрофотография. Увеличение 200 000

Четвертый, *волоконный,* уровень организации. Коллагеновое волокно, образующееся путем агрегации фибрилл, имеет толщину 1-10 мкм (в зависимости от топографии). В него входит различное количество фибрилл - от единичных до нескольких десятков. Волокна могут складываться в пучки толщиной до 150 мкм.

Коллагеновые волокна отличаются малой растяжимостью и большой прочностью на разрыв. В воде толщина сухожилия в результате набухания увеличивается на 50 %, а в разбавленных кислотах и щелочах - в 10 раз, но при этом волокно укорачивается на 30 %. Способность к набуханию больше выражена у молодых волокон. При термической обработке в воде коллаге-новые волокна образуют клейкое вещество (греч. *kolla* - клей), что и дало название этим волокнам.

Разновидностью коллагеновых волокон являются *ретикулярные* и *прекол-лагеновые волокна.* Последние представляют собой начальную форму образования коллагеновых волокон в эмбриогенезе и при регенерации. В их состав входят коллаген III типа и повышенное количество углеводов, которые синтезируются ретикулярными клетками органов кроветворения. Они образуют трехмерную сеть - ретикулум, что и обусловило их название.

Эластические волокна. Наличие эластических волокон *(fibra elasticae)* в соединительной ткани определяет ее эластичность и растяжимость. По прочности эластические волокна уступают коллагеновым. Форма поперечного разреза волокон округлая и уплощенная. В рыхлой соединительной ткани они широко анастомозируют друг с другом. Толщина эластических волокон обычно меньше коллагеновых (0,2-1 мкм), но может достигать нескольких микрометров (например, в выйной связке). В составе эластических волокон различают *микрофибриллярный* и *аморфный* компоненты.

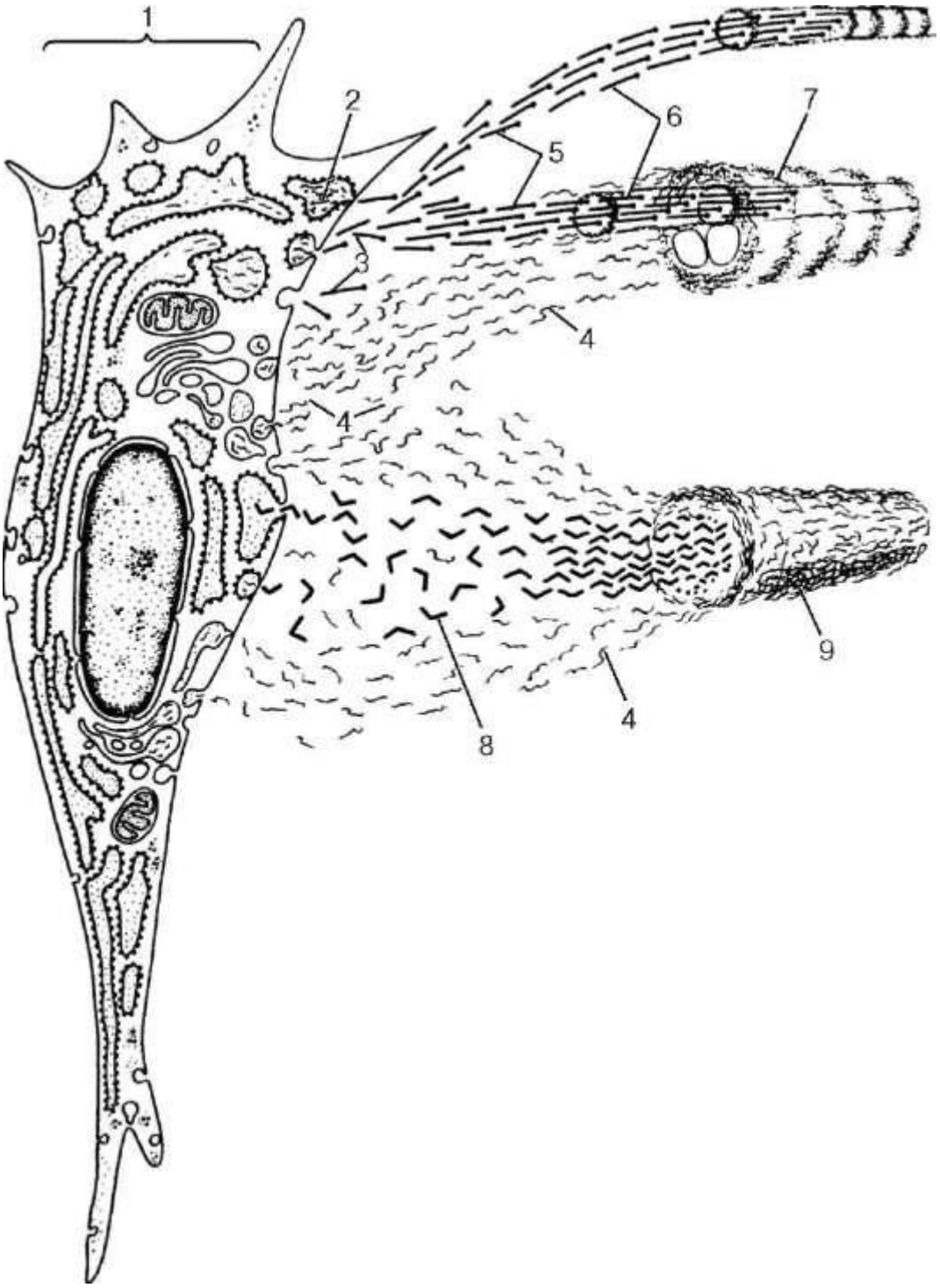

Рис. 8.10. Образование межклеточного вещества (по Р. Крстичу, с изменениями):

1 - фибробласт; 2 - полипептидные цепочки; 3 - молекулы тропоколлагена; 4 - гликозаминогликаны; 5 - полимеризация молекул тропоколлагена; 6 - протофибрилла; 7 - пучок протофибрилл (коллагеновая фибрилла); 8 - молекула эластина; 9 - эластическая фибрилла

Основой эластических волокон является глобулярный гликопротеин - *эластин,* синтезируемый фибробластами и гладкими мышечными клетками (первый, молекулярный, уровень организации). Для эластина характерны большое содержание пролина и глицина и наличие двух производных аминокислот - десмозина и изодесмозина, которые участвуют в стабилизации молекулярной структуры эластина и придании ему способности к растяжению, эластичности. Молекулы эластина, имеющие глобулы

диаметром 2,8 нм, вне клетки соединяются в цепочки - эластиновые протофибрил-лы толщиной 3-3,5 нм (второй, надмолекулярный, уровень организации). Эластиновые протофибриллы в сочетании с гликопротеином (фибрил-лином) образуют микрофибриллы (рис. 8.11) толщиной 8-19 нм (третий, фибриллярный, уровень организации). Четвертый уровень организации - волоконный. Наиболее зрелые эластические волокна содержат около 90 % аморфного компонента эластического белка (эластина) в центре, а по периферии - микрофибриллы. В эластических волокнах в отличие от коллаге-новых нет структур с поперечной исчерченностью на их протяжении.

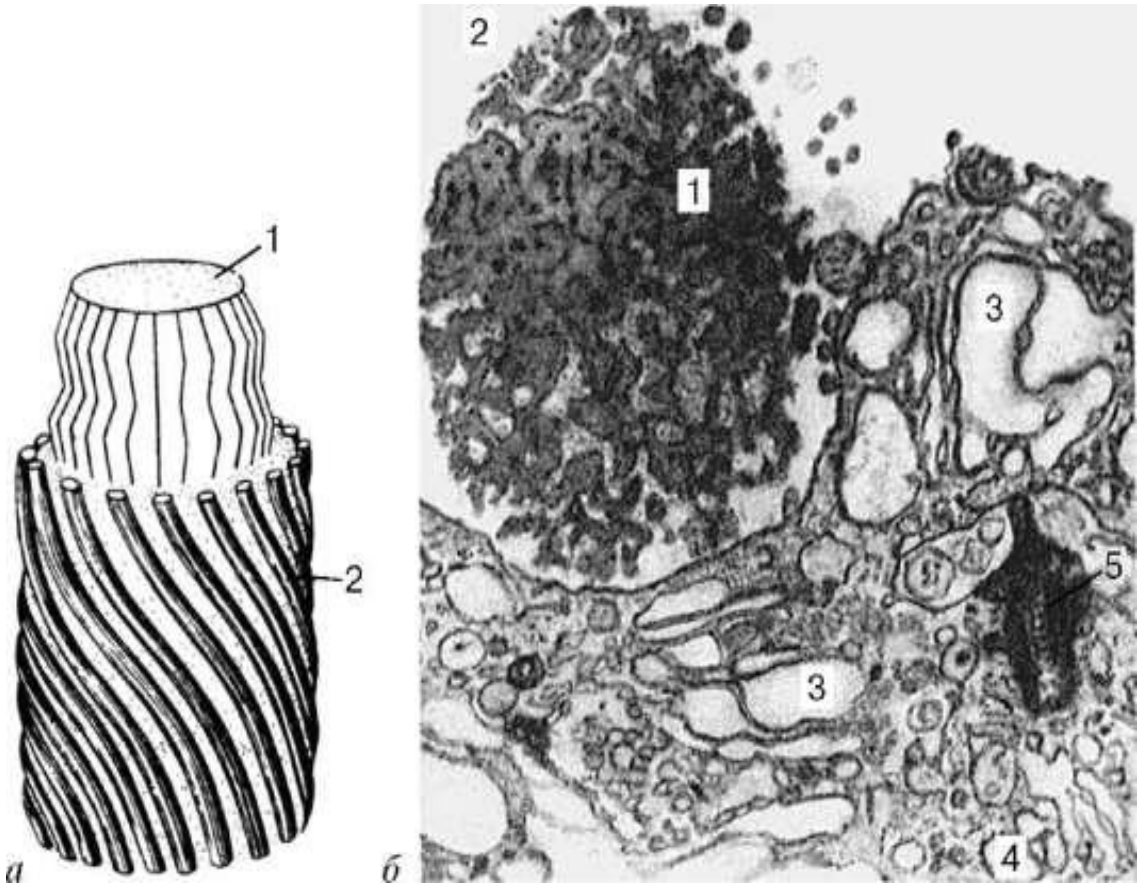

Рис. 8.11. Ультрамикроскопическое строение эластического волокна: *а* - схема: 1 - центральная гомогенная часть; 2 - микрофибриллы (по Ю. И. Афанасьеву); *б* - электронная микрофотография, увеличение 45 000 (препарат В. П. Слюсарчука): 1 - центральная гомогенная часть; 2 - микрофибриллы на периферии волокна; 3 - комплекс Гольджи фибробласта; 4 - эндоплазматическая сеть; 5 - центриоль

Кроме зрелых эластических волокон, различают *элауниновые* и *окситалановые* волокна. В элауниновых волокнах соотношение микрофибрилл и аморфного компонента примерно равное, а окситалановые волокна состоят только из микрофибрилл.

Аморфный компонент межклеточного вещества. Клетки и волокна соединительной ткани заключены в аморфный компонент, или основное вещество *(substantia fundamentalis).* Эта гелеобразная субстанция представляет собой метаболическую, интегративно-буферную многокомпонентную среду, которая окружает клеточные и волокнистые структуры соединительной ткани, нервы и сосуды. В состав компонентов основного вещества входят белки плазмы крови, вода, неорганические ионы, продукты метаболизма клеток, растворимые предшественники коллагена и эластина, протео-

гликаны, гликопротеины и комплексы, образованные ими. Все эти вещества находятся в постоянном движении и обновлении (рис. 8.12).

Протеогликаны (ПГ) - белково-углеводные соединения, содержащие 90-95 % углеводов.

Гликозаминогликаны (ГАГ) - полисахаридные соединения, содержащие обычно гексуроновую кислоту с аминосахарами (N-ацетилгликозамин, N-ацетилгалак- тозамин). Молекулы ГАГ содержат много гидроксильных, карбоксильных и сульфатных групп, имеющих отрицательный заряд, легко присоединяют молекулы воды и ионы, в частности Na^+, и поэтому определяют гидрофильные свойства ткани. ГАГ проницаемы для кислорода и CO_2, но предохраняют органы от проникновения чужеродных тел и белков. ГАГ участвуют в формировании волокнистых структур соединительной ткани и их механических свойствах, репаративных процессах соединительной ткани, в регуляции роста и дифференцировке клеток. Среди этих соединений наиболее распространена в разновидностях соединительной ткани гиа-луроновая кислота, а также сульфатированные ГАГ: хондроитинсульфаты (в хряще, коже, роговице), дерматансульфат (в коже, сухожилиях, в стенке кровеносных сосудов и др.), кератансульфат, гепаринсульфат (в составе многих базальных мембран).

Протеогликан

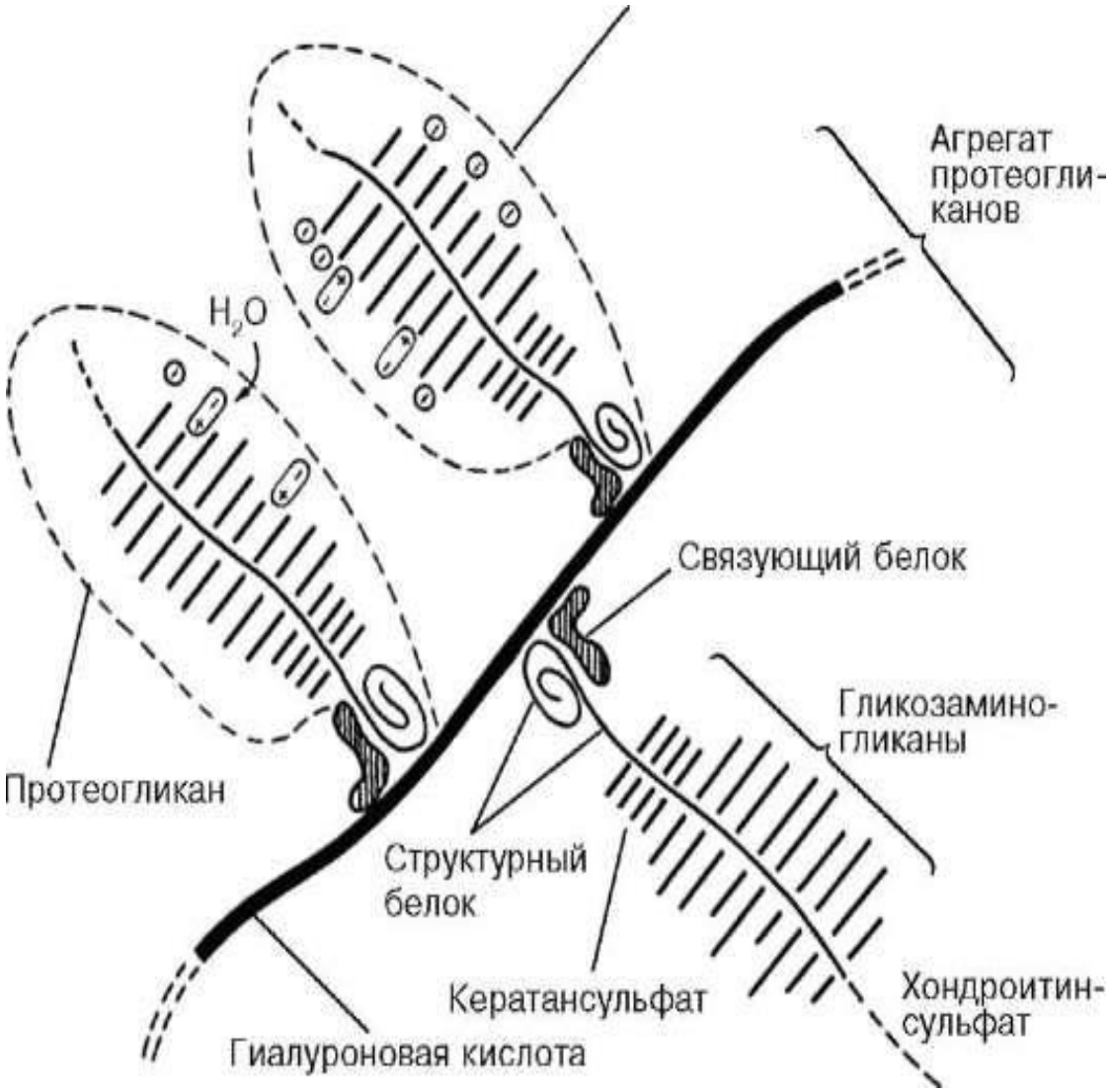

Рис. 8.12. Молекулярная организация аморфного вещества соединительной ткани

Гепарин - ГАГ, состоящий из глюкуроновой кислоты и гликозамина. В организме человека и животных он вырабатывается тучными клетками, является естественным противосвертывающим фактором крови.

Гликопротеины (ГП) - класс соединений белков с олигосахаридами (гексоза-мины, гексозы, фукозы, сиаловые кислоты), входящими в состав как волокон, так и аморфного вещества. К ним относятся растворимые ГП, связанные с протеогли-канами; ГП кальцинированных тканей; ГП, связанные с коллагеном. ГП играют большую роль в формировании структуры межклеточного вещества соединительной ткани и определяют его функциональные особенности (фибронектин, хондро-нектин, фибриллин, ламинин и др.).

Фибронектин - главный поверхностный ГП фибробласта. В межклеточном пространстве он связан главным образом с интерстициальным коллагеном. Полагают, что фибронектин обусловливает липкость, подвижность, рост и специализацию клеток и др.

Фибриллин формирует микрофибриллы, усиливает связь между внеклеточными компонентами.

Ламинин - компонент базальной мембраны, состоящий из трех полипептидных цепочек, связанных между собой дисульфидными соединениями, а также с коллагеном V типа и поверхностными рецепторами клеток.

Плотные соединительные ткани

Плотные соединительные ткани *(textus connectivus compactus)* характеризуются относительно большим количеством плотно расположенных волокон и незначительным количеством клеточных элементов и основного аморфного вещества между ними. В зависимости от характера расположения волокнистых структур различают *неориентированный* (неоформленный), *ориентированный* (оформленный) и *смешанный*типы плотной соединительной ткани.

Неориентированный тип ткани характеризуется неупорядоченным расположением волокон (например, дерма кожи). В *ориентированном* типе ткани расположение волокон строго упорядочено и в каждом случае соответствует тем условиям, в каких функционирует данный орган (сухожилия, связки, фиброзные мембраны). *Смешанный* тип, как правило, имеет слоистое строение (роговица, склера) с чередованием направлений волокнистых элементов плотной соединительной ткани.

Сухожилие *(tendo).* Оно состоит из толстых, плотно лежащих параллельных пучков коллагеновых волокон, организованных параллельно. Между этими пучками располагаются фиброциты, называемые*сухожильными клетками (tendinocyti),* и небольшое количество фибробластов и основного аморфного вещества. Тонкие пластинчатые отростки фиброцитов входят в промежутки между пучками волокон и тесно соприкасаются с ними. Каждый пучок коллагеновых волокон, отделенный от соседнего слоем фиброцитов, называется *пучком первого порядка.* Несколько пучков первого порядка, окруженных тонкими прослойками рыхлой соединительной ткани, составляют пучки второго порядка. Прослойки рыхлой соединительной ткани, разделяющие *пучки второго порядка,* называются *эндотенонием.* Из пучков второго порядка слагаются *пучки третьего порядка,* разделенные более толстыми прослойками рыхлой соединительной ткани - *перитенонием.* Иногда пучком третьего порядка является само сухожилие. В крупных сухожилиях могут быть и пучки четвертого порядка.

В перитенонии и эндотенонии проходят кровеносные сосуды, питающие сухожилие, нервы и находятся проприоцептивные нервные окончания, посылающие ЦНС сигналы о состоянии натяжения ткани сухожилий.

К оформленному типу плотной соединительной ткани относится и вый-ная связка, только она образуется из толстых эластических волокон.

Некоторые сухожилия в местах прикрепления к костям заключены во влагалища, построенные из двух волокнистых соединительнотканных оболочек *(vagina),* между которыми находится жидкость (смазка), богатая гиа-луроновой кислотой.

Фиброзные мембраны. К этим структурам, построенным из плотной соединительной ткани, относят фасции, апоневрозы, сухожильные центры диафрагмы, капсулы некоторых органов, твердую мозговую оболочку, склеру, надхрящницу, надкостницу, а также белочную оболочку яичника и яичка и др. Фиброзные мембраны этой разновидности ткани трудно растяжимы вследствие того, что пучки коллагеновых волокон и лежащие между ними фибробласты и фиброциты располагаются в определенном порядке в несколько слоев друг над другом. В каждом слое волнообразно изогнутые пучки коллагеновых волокон идут параллельно друг другу в одном направлении, не совпадающем с направлением в соседних слоях (соединительная ткань, организованная параллельно в разных направлениях). Отдельные пучки волокон переходят из одного слоя в другой, связывая их между собой. Кроме пучков коллагеновых волокон, в фиброзных мембранах есть эластические волокна. Такие фиброзные структуры, как надкостница, склера, белочная оболочка яичка, капсулы суставов и другие, характеризуются менее правильным расположением пучков коллагеновых волокон и большим количеством эластических волокон по сравнению с апоневрозами.

8.1.2. Соединительные ткани со специальными свойствами

К таким тканям относят *ретикулярную, жировую* и *слизистую.* Они характеризуются преобладанием однородных клеток, с которыми обычно связано само название этих разновидностей соединительной ткани.

Ретикулярная ткань

Ретикулярная ткань *(textus reticularis)* является разновидностью соединительной ткани, имеет сетевидное строение и состоит из отростчатых *ретикулярных клеток* и *ретикулярных (аргирофильных) волокон* (рис. 8.13). Большинство ретикулярных клеток связаны с ретикулярными волокнами и стыкуются друг с другом отростками, образуя трехмерную сеть. Ретикулярная ткань образует строму кроветворных органов и микроокружение для развивающихся в них клеток крови.

Ретикулярные волокна (диаметр 0,5-2 мкм) - продукт синтеза ретикулярных клеток. Они обнаруживаются при импрегнации солями серебра, поэтому называются еще аргирофильными (от греч. *argentum* - серебро). Эти волокна устойчивы к действию слабых кислот и щелочей и не перевариваются трипсином.

В группе аргирофильных волокон различают собственно ретикулярные и преколлагеновые волокна. Собственно ретикулярные волокна - дефинитивные, окончательные образования, содержащие коллаген III типа. Ретикулярные волокна по сравнению с коллагеновыми содержат в высокой концентрации серу, липиды и углеводы. В электронный микроскоп фибриллы ретикулярных волокон имеют не всегда отчетливо выраженную исчерченность с периодом 64-67 нм. По растяжимости эти волокна занимают промежуточное положение между коллагеновыми и эластическими. Преколлагеновые волокна представляют собой начальную форму образования коллагеновых волокон в эмбриогенезе и при регенерации.

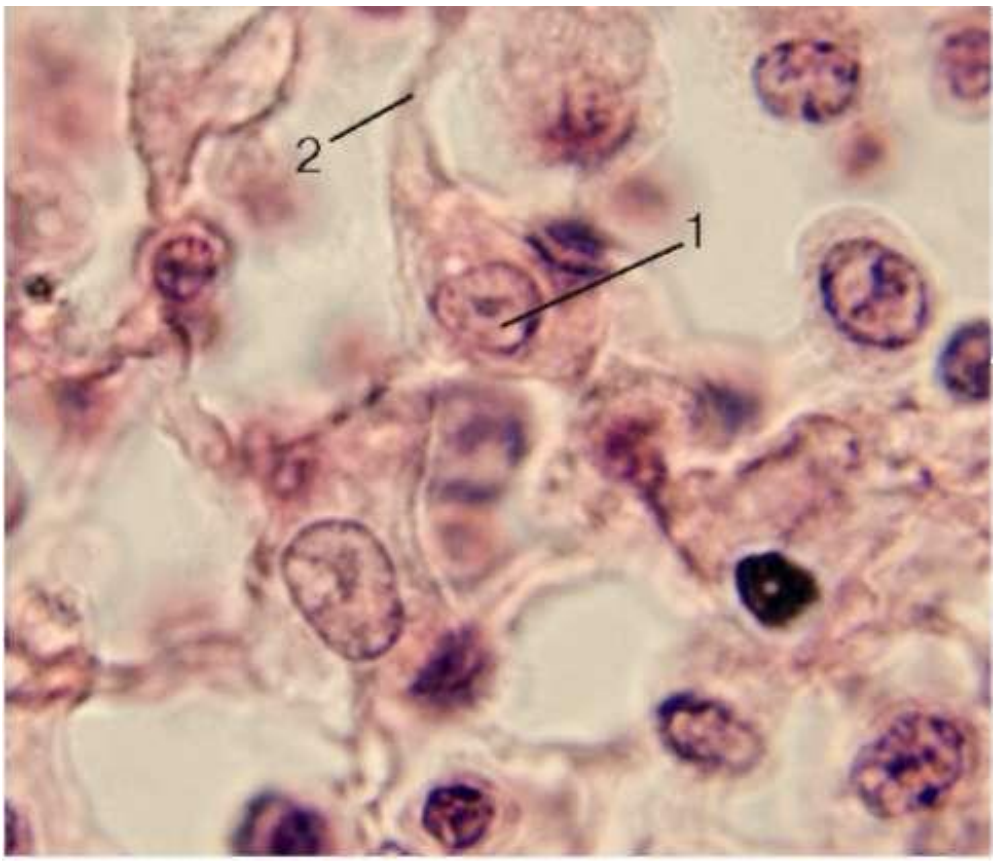

а

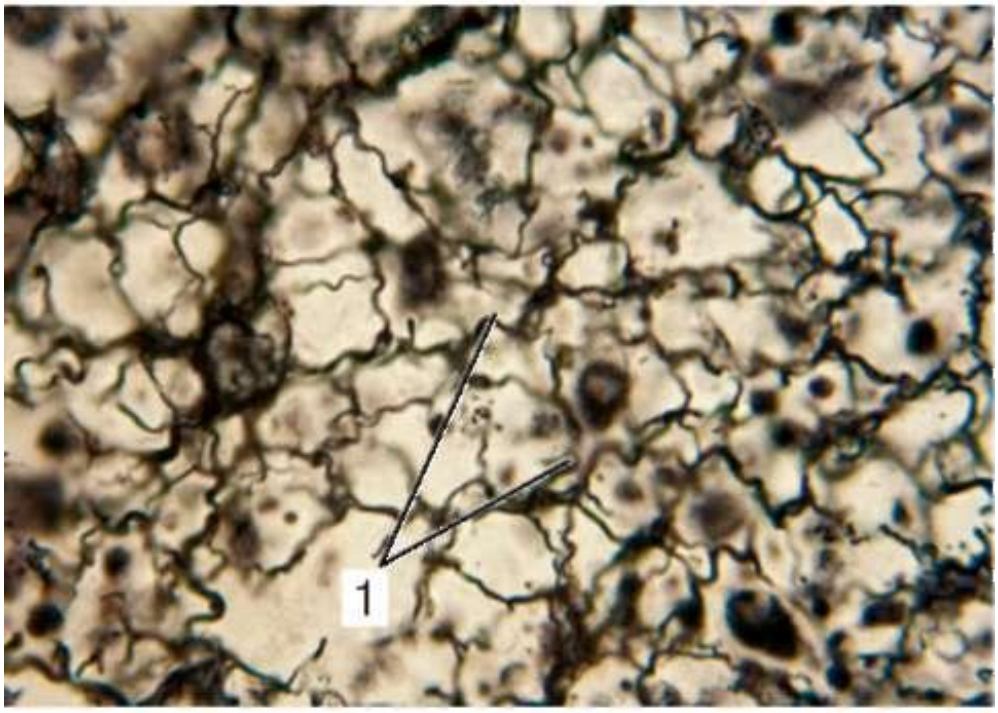

б

Рис. 8.13. Ретикулярная ткань: *а* - микрофотография ретикулярных клеток: 1 - ядро ретикулярной клетки; 2 - отростки цитоплазмы; *б* - микрофотография ретикулярных волокон лимфатического узла: 1 - ретикулярные волокна. Импрегнация нитратом серебра

Жировая ткань

Жировая ткань *(textus adiposus)* - это скопления жировых клеток, встречающихся во многих органах (см. Адипоциты). Различают две разновидности жировой ткани - *белую* и *бурую*. Эти термины условны и отражают особенности окраски клеток. Белая жировая ткань широко распространена в организме человека, а бурая встречается главным образом у новорожденных и у некоторых животных (грызунов и зимоспящих) в течение всей жизни.

Белая жировая ткань у человека располагается под кожей, особенно в нижней части брюшной стенки, на ягодицах и бедрах, где она образует подкожный жировой слой, в сальнике, брыжейке и ретроперитонеальной области. Жировая ткань более или менее отчетливо делится прослойками рыхлой волокнистой соединительной ткани на дольки различных размеров и формы. Жировые клетки внутри долек довольно близко прилегают друг к другу (рис. 8.14). В узких пространствах между ними располагаются фибробласты, лимфоидные элементы, тучные клетки. Между жировыми клетками во всех направлениях ориентированы тонкие колла-геновые волокна. Кровеносные и лимфатические капилляры, располагаясь в прослойках рыхлой волокнистой соединительной ткани, тесно охватывают своими петлями группы жировых клеток или дольки жировой ткани. В жировой ткани происходят активные процессы обмена жирных кислот, углеводов и образование жира из углеводов.

При распаде жиров высвобождается большое количество воды и выделяется энергия, поэтому жировая ткань играет не только роль депо субстратов для синтеза макроэргических соединений, но косвенно и роль депо воды.

Во время голодания подкожная и околопочечная жировая ткань, жировая ткань сальника и брыжейки быстро теряют запасы жира. Капельки липидов внутри клеток измельчаются, и жировые клетки приобретают звездчатую или веретеновидную форму. В области орбиты глаз, в коже ладоней и подошв жировая ткань теряет лишь небольшое количество липидов даже во время продолжительного голодания. Здесь жировая ткань играет преимущественно механическую, а не обменную роль. В этих местах она разделена на мелкие дольки, окруженные соединительнотканными волокнами.

Бурая жировая ткань встречается у новорожденных детей и у некоторых животных на шее, около лопаток, за грудиной, вдоль позвоночника, под кожей и между мышцами. Она состоит из жировых клеток, густо оплетенных гемокапиллярами. Эти клетки принимают участие в процессах теплопродукции. Адипоциты бурой жировой ткани имеют множество мелких жировых включений в цитоплазме (рис. 8.15). По сравнению с клетками белой жировой ткани в них значительно больше митохондрий. Бурый цвет жировым клеткам придают железосодержащие пигменты - цитохромы митохондрий.

Окислительная способность бурых жировых клеток примерно в 20 раз выше белых и почти в 2 раза превышает окислительную способность мышцы сердца. При понижении температуры окружающей среды повышается активность окислительных процессов в бурой жировой ткани. При этом выделяется тепловая энергия, обогревающая кровь в кровеносных капиллярах. В регуляции теплообмена определенную роль играют симпатическая нервная система и гормоны мозгового вещества надпочечников - адреналин и норадреналин, которые стимулируют активность тканевой липазы, расщепляющей триглицериды на глицерин и жирные кислоты. Это приводит к высвобождению тепловой энергии, обогревающей кровь, протекающую в многочисленных капиллярах между адипоцитами. При голодании бурая жировая ткань изменяется меньше, чем белая.

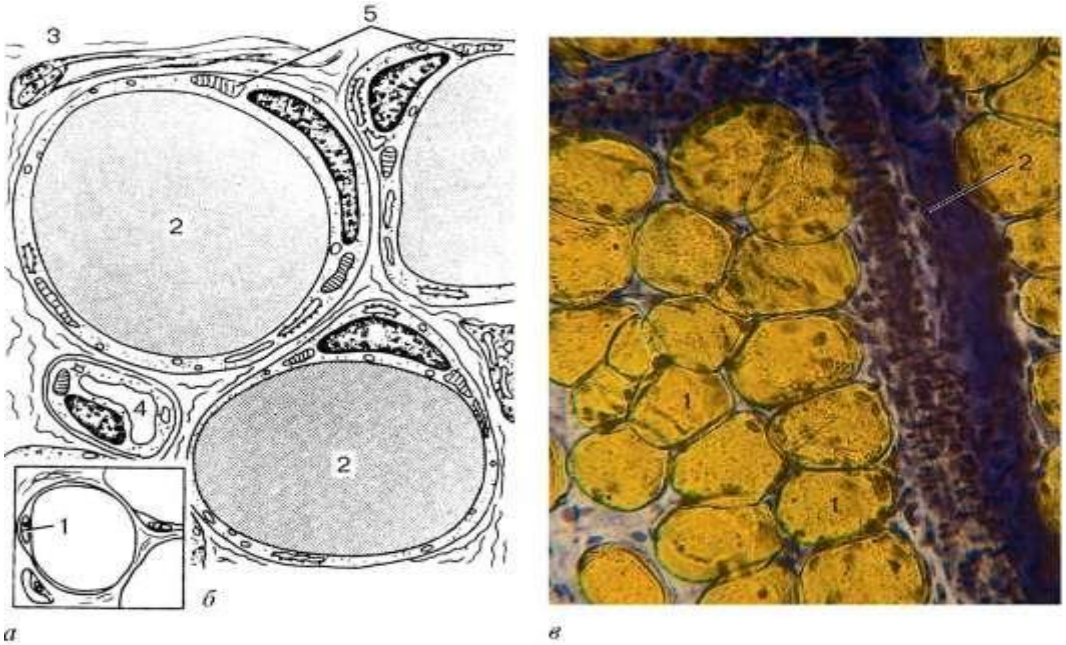

Рис. 8.14. Строение белой жировой ткани (по Ю. И. Афанасьеву): *а* - адипоциты с удаленным жиром в световом оптическом микроскопе; *б* - ультрамикроскопическое строение адипоцитов: 1 - ядро адипоцита; 2 - крупные капли липидов; 3 - нервные волокна; 4 - гемокапилляры; 5 - митохондрии адипоцита; *в* - жировая ткань: 1 - адипоциты; 2 - кровеносный сосуд. Микрофотография (окраска суданом III)

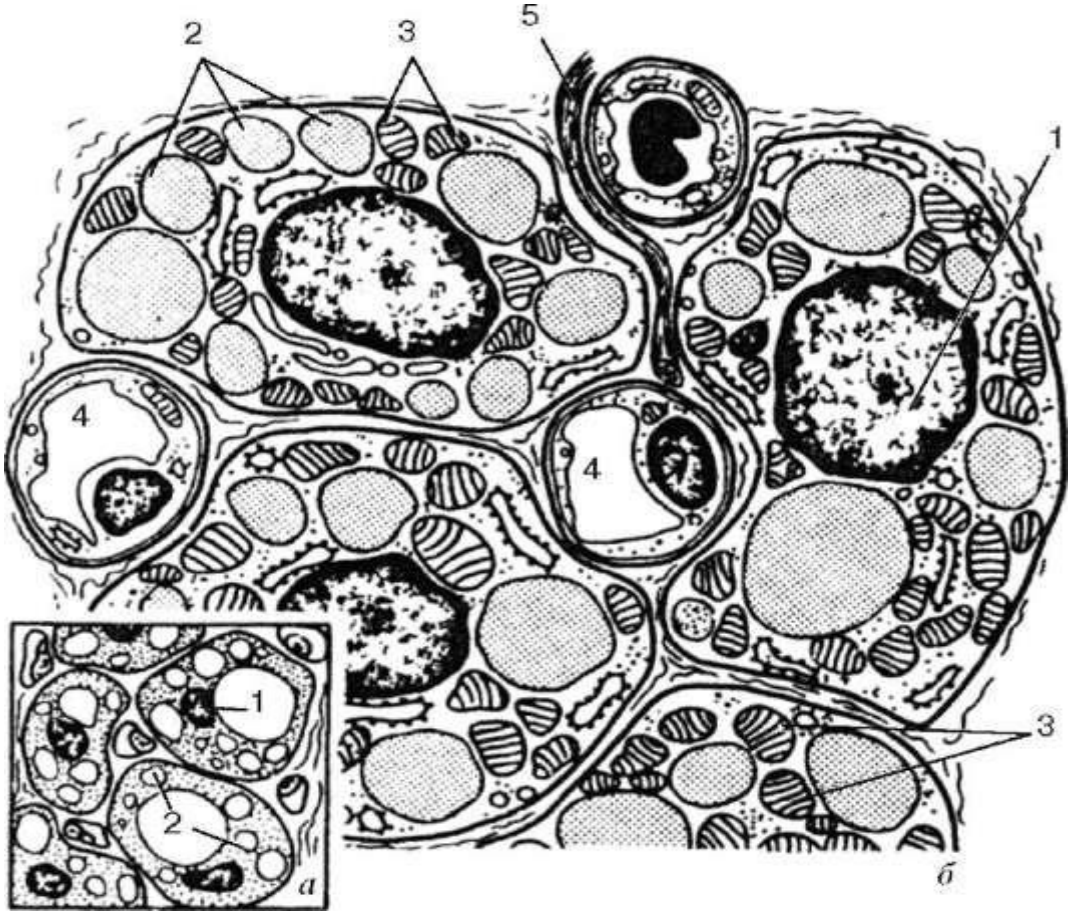

Рис. 8.15. Строение бурой жировой ткани (по Ю. И. Афанасьеву): *а* - адипоциты с удаленным жиром в световом оптическом микроскопе; *б* - ультрамикроскопическое строение адипоцитов: 1 - ядро адипоцита; 2 - мелко раздробленные липиды; 3 - многочисленные митохондрии; 4 - гемокапилляры; 5 - нервное волокно

Слизистая ткань

Слизистая ткань (textus mucosus) в норме встречается только у зародыша. Классическим объектом для ее изучения является пупочный канатик человеческого плода (рис. 8.16). Клеточные элементы здесь представлены гетерогенной группой клеток, дивергентно дифференцирующихся из мезен-химных клеток на протяжении внутриутробного периода. Среди них различают крупные звездчатой формы фибробласты, миофибробласты, гладкие мышечные клетки. Они отличаются способностью к синтезу виментина, десмина, актина, миозина. Фибробласты слизистой ткани пупочного канатика («вартонов студень») синтезируют коллаген IV типа, характерный для базальных мембран, ламинин, гепаринсульфат.

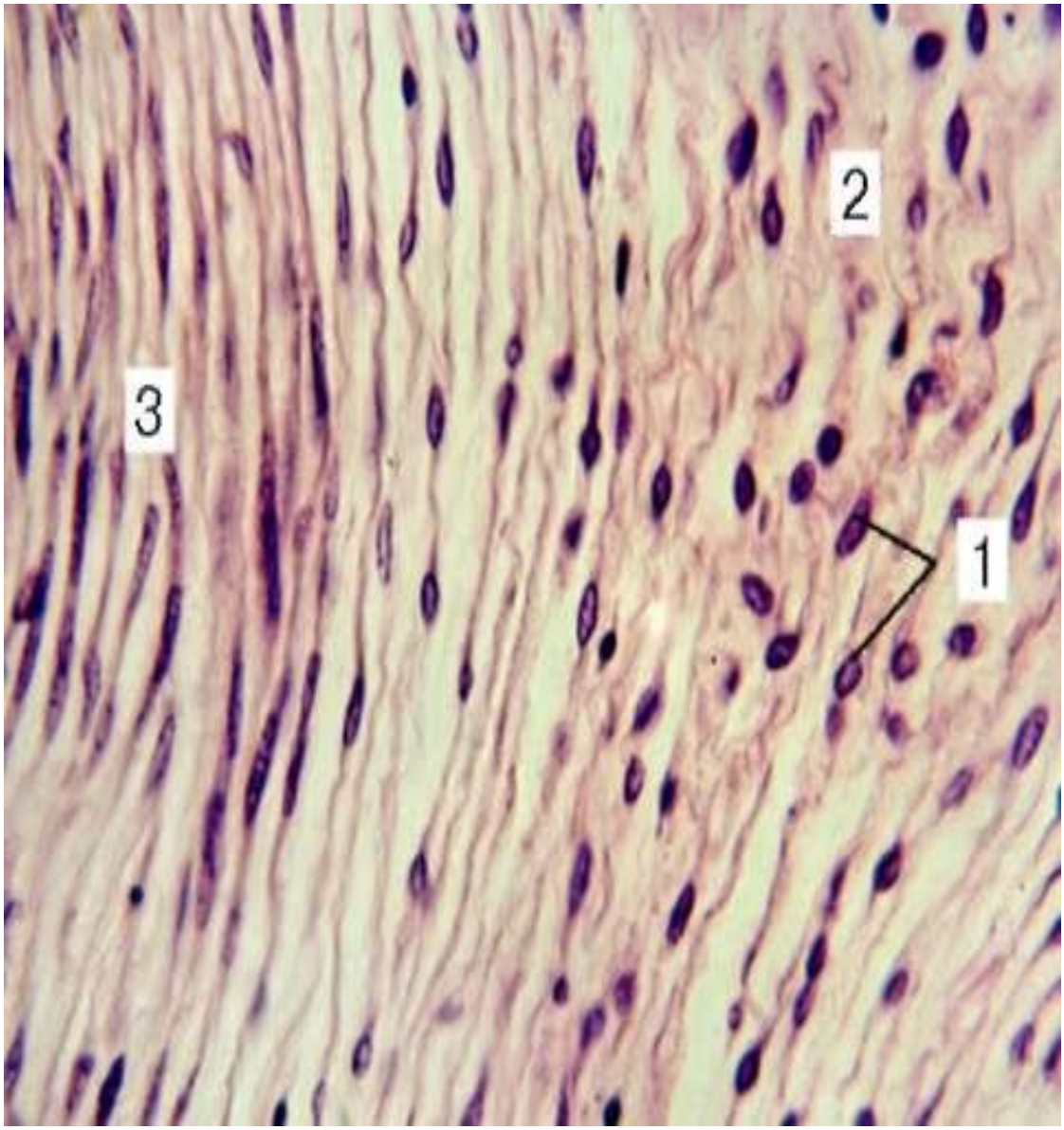

Рис. 8.16. Слизистая соединительная ткань из пупочного канатика: 1 - мукоциты; 2 - межклеточное вещество; 3 - стенка кровеносного сосуда

Между клетками этой ткани в первой половине беременности в большом количестве обнаруживается гиа-луроновая кислота, что обусловливает желеобразную консистенцию основного вещества. Фибробласты студенистой соединительной ткани слабо синтезируют фибриллярные белки. Лишь на поздних стадиях развития зародыша в студенистом веществе появляются рыхло расположенные коллагеновые фибриллы.

8.2. СКЕЛЕТНЫЕ ТКАНИ

Скелетные ткани *(textus skeletales)* - это разновидности соединительной ткани со значительно выраженной опорной, механической функцией, обусловленной наличием плотного межклеточного вещества: хрящевые, костные ткани, дентин и цемент зуба. Помимо главной функции, эти ткани принимают участие в водно-солевом обмене веществ.

8.2.1. Хрящевые ткани

Хрящевые ткани *(textus cartilaginei)* входят в состав органов дыхательной системы, суставов, межпозвонковых дисков и другого, состоят из клеток - *хондроцитов* и *хондробластов* и большого количества межклеточного гидрофильного вещества, отличающегося упругостью. Именно с этим связана опорная функция хрящевых тканей. В свежей хрящевой ткани содержится около 70-80 % воды, 10-15 % органических веществ и 4-7 % солей. От 50 до 70 % сухого вещества хрящевой ткани составляет коллаген. Собственно хрящевая ткань не имеет кровеносных сосудов, а питательные вещества диффундируют из окружающей ее *надхрящницы.*

Классификация. Различают три вида хрящевой ткани: *гиалиновую, эластическую, волокнистую.* Такое подразделение хрящевых тканей основано на структурно-функциональных особенностях строения их межклеточного вещества, степени содержания и соотношения коллагеновых и эластических волокон.

Развитие хрящевой ткани (хондрогистогенез)

Источником развития хрящевых тканей является мезенхима. Вначале в некоторых участках тела зародыша, где образуется хрящ, клетки мезенхи-

мы теряют свои отростки, усиленно размножаются и, плотно прилегая друг к другу, создают определенное напряжение - тургор. Такие участки называют *хондрогенными зачатками,* или *хондрогенными островками* (рис. 8.17). В их составе находятся стволовые клетки, которые дифференцируются в полустволовые хон-дрогенные клетки. Стволовые клетки характеризуются округлой формой, высоким значением ядерно-цитоплазматических отношений, диффузным расположением хроматина и небольшим ядрышком. Органеллы в этих клетках развиты слабо. В полустволовых клетках (прехондробластах) увеличивается количество свободных рибосом, появляются мембраны эндоплазма-тической сети гранулярного типа, удлиняется форма клеток, уменьшаются ядерно-цитоплазматические отношения. В дальнейшем малодиф-ференцированные предшественники дифференцируются в морфологически идентифицируемые хондробла-сты (см. рис. 8.17).

Хондробласты (от греч. *chondros* - хрящ, *blastos* - зачаток) - это молодые уплощенные клетки, способные к пролиферации и синтезу межклеточного вещества хряща (протеогли-канов). Цитоплазма хондробластов имеет хорошо развитую гранулярную и агранулярную эндоплазма-тическую сеть, комплекс Гольджи. При окрашивании цитоплазма хон-дробластов оказывается базофиль-ной в связи с богатым содержанием

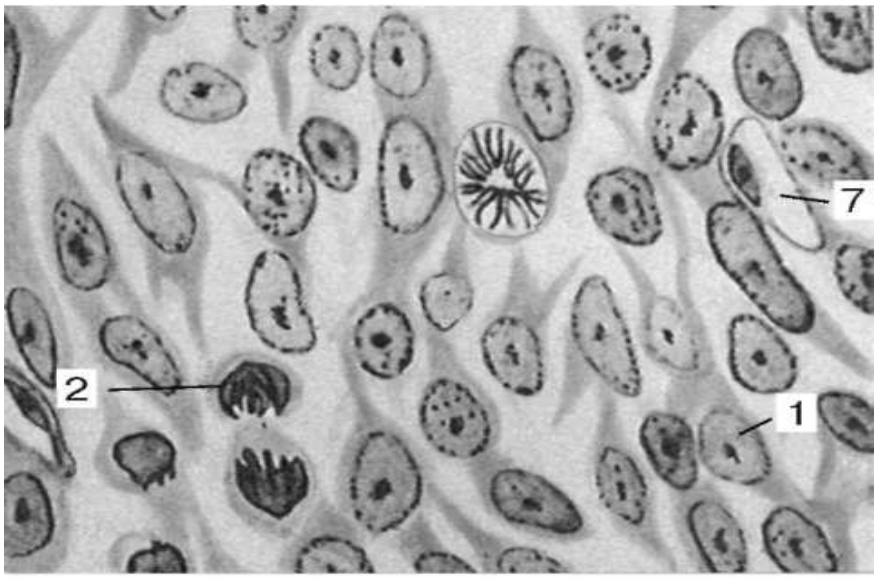

а

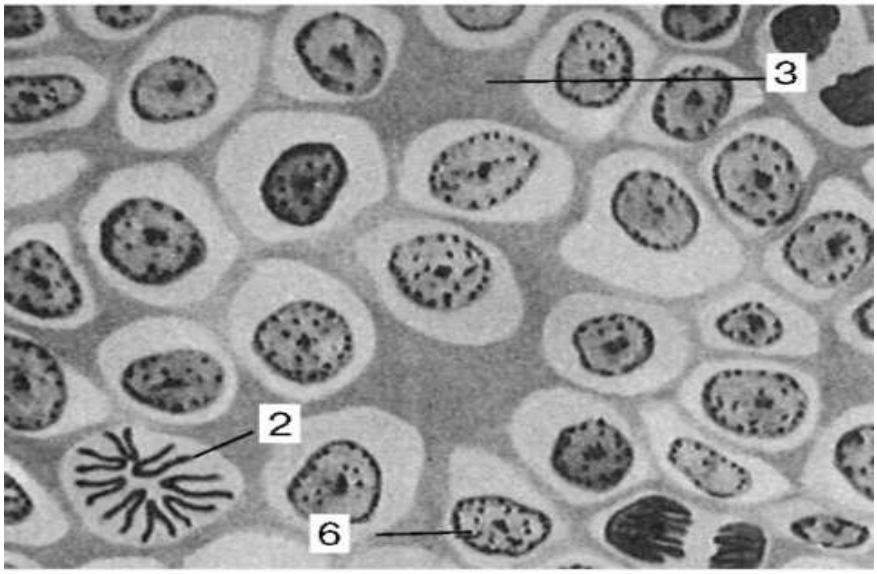

б

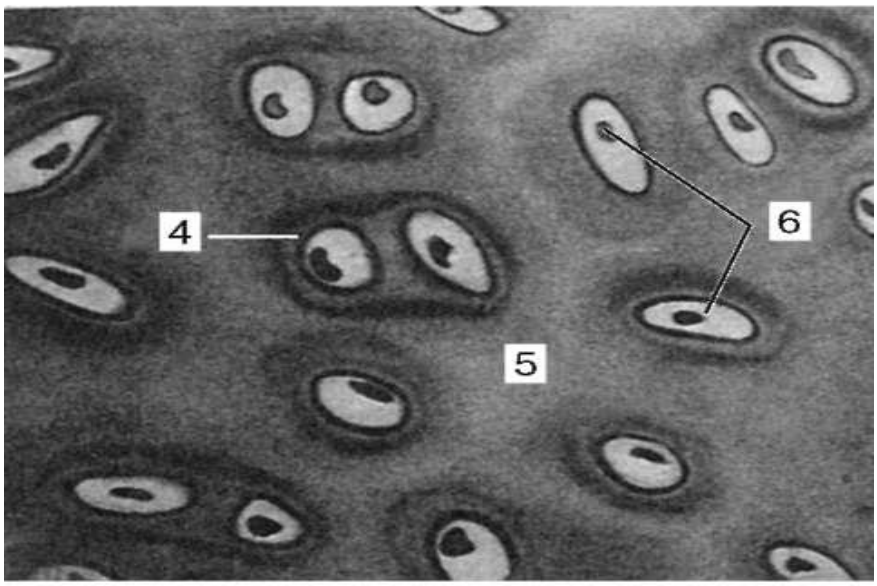

в

Рис. 8.17. Развитие гиалиновой хрящевой ткани (схема по Ю. И. Афанасьеву): *а* - хондрогенный островок; *б*- первичная хрящевая ткань; *в* - стадии дифференцировки хондроцитов. 1 - мезенхимные клетки; 2 - митотически делящиеся клетки; 3 - межклеточное вещество; 4 - оксифильное межклеточное вещество; 5 - базофильное межклеточное вещество; 6 - молодые хондроциты; 7 - гемокапилляр

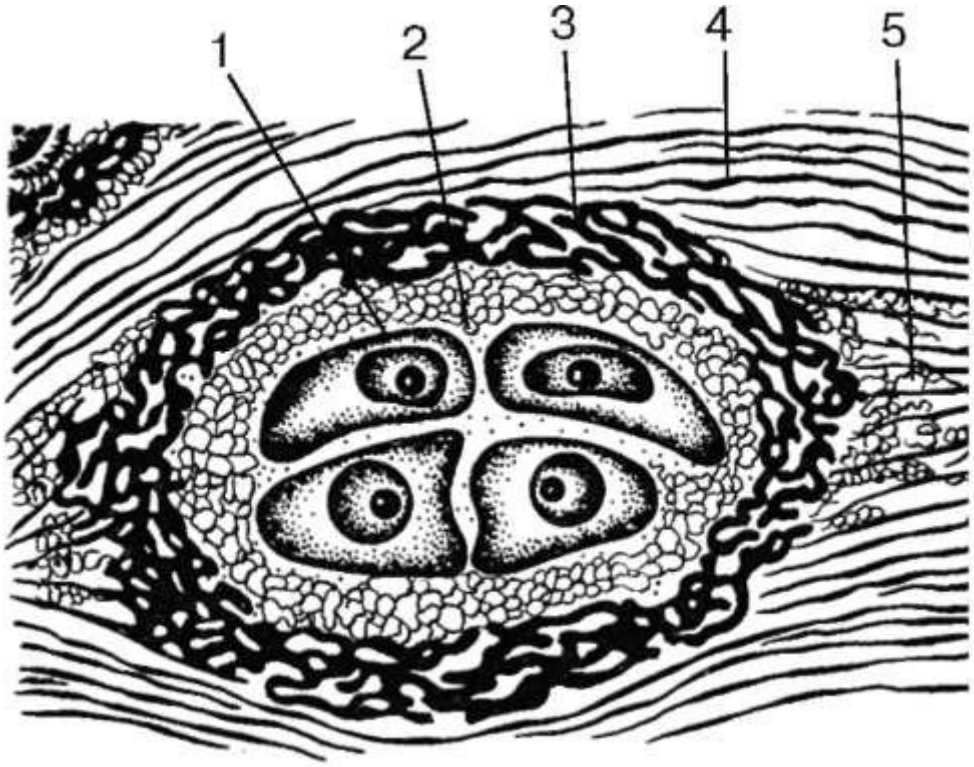

Рис. 8.18. Изогенные группы хрящевых клеток:

1 - хондроцит; 2 - матрикс клеточной территории, состоящий из петлистой сети неколлагеновых белков и протео-гликанов; 3 - коллагеновые волокна, образующие стенку лакуны; 4 - межтерриториальный участок хряща; 5 - проте-огликаны в межтерриториальном матрик-се (по В. Н. Павловой, с изменениями)

РНК. Хондробласты синтезируют и секретируют фибриллярные белки (коллаген), возникает межклеточное вещество, которое окрашивается оксифильно. Так образуется первичная хрящевая ткань. При участии хондробластов происходит *периферический (аппозиционный) рост* хряща. При дальнейшей дифференцировке хрящевой ткани хондробласты развиваются в хондроциты.

Хондроциты - основной вид клеток хрящевой ткани. Они бывают овальными, круглыми или полигональной формы - в зависимости от степени дифференцировки. Расположены в особых полостях (лакунах) в межклеточном веществе поодиночке или группами. Группы клеток, лежащие в общей полости, называются *изогенными* (от греч. *isos* - равный, *genesis* - развитие). Они образуются путем деления одной клетки (рис. 8.18). В изогенных группах различают три типа хондроцитов.

Первый тип хондроцитов характеризуется высоким ядерно-цитоплазматическим отношением, развитием вакуолярных элементов комплекса Гольджи, наличием митохондрий и свободных рибосом в цитоплазме. В этих клетках нередко наблюдаются фигуры митотического деления, что позволяет рассматривать их как источник возникновения изогенных групп клеток (рис. 8.19). Хондроциты I типа преобладают в молодом, развивающемся хряще. Хондроциты II типа отличаются снижением ядерно-цитоплазматического отношения, ослаблением синтеза ДНК, сохранением высокого уровня РНК, интенсивным развитием гранулярной эндоплазматической сети и всех

компонентов комплекса Гольджи, которые обеспечивают образование и секрецию гликозаминогликанов и протеогликанов в межклеточное вещество. Хондроциты III типа отличаются самым низким ядерно-цитоплазматическим отношением, сильным развитием и упорядоченным расположением гранулярной эндо-плазматической сети. Эти клетки сохраняют способность к образованию и секреции белка, но в них снижается синтез гликозаминогликанов.

По мере развития хрящевой закладки на периферии на границе с мезенхимой формируется *надхрящница* - оболочка, покрывающая развивающийся хрящ снаружи и состоящая из наружного волокнистого и внутреннего хон-дрогенного (камбиального) слоев. В хондрогенной зоне клетки интенсивно делятся, дифференцируются в хондробласты, которые сохраняют способность к синтезу ДНК, размножению, а также к синтезу компонентов межклеточного вещества (коллагена I и III типов). В процессе секреции продуктов синтеза и наслаивания на уже имеющийся хрящ по его периферии сами клетки «замуровываются» в продукты своей деятельности. Так происходит рост хряща способом наложения, или *аппозиционный рост.*

Хрящевые клетки, лежащие в центре молодого развивающегося хряща, сохраняют способность в течение некоторого времени делиться митотически, оставаясь в одной лакуне (изогенные группы клеток), и вырабатывать коллаген II типа. За счет увеличения количества этих клеток и выработки ими межклеточного вещества происходит увеличение массы хряща изнутри, что называется *интерстициальным ростом.* Интерстициальный рост наблюдается в эмбриогенезе, а также при регенерации хрящевой ткани.

При росте и развитии хряща его центральные участки все более отдаляются от близлежащих сосудов и начинают испытывать затруднения в питании, осуществляемом диф-фузно со стороны сосудов надхрящницы. Вследствие этого хондроциты теряют способность размножаться, некоторые из них подвергаются разрушению, а протеогликаны превращаются в более простой оксифиль-ный белок - альбумоид.

Таким образом, хондробласти-ческий дифферон в эмбриональном гистогенезе представлен всеми формами созревающих клеток. Однако в последующем он включает только средние и конечные звенья (хондробласты и хондроциты) и является единственным в хрящевых тканях.

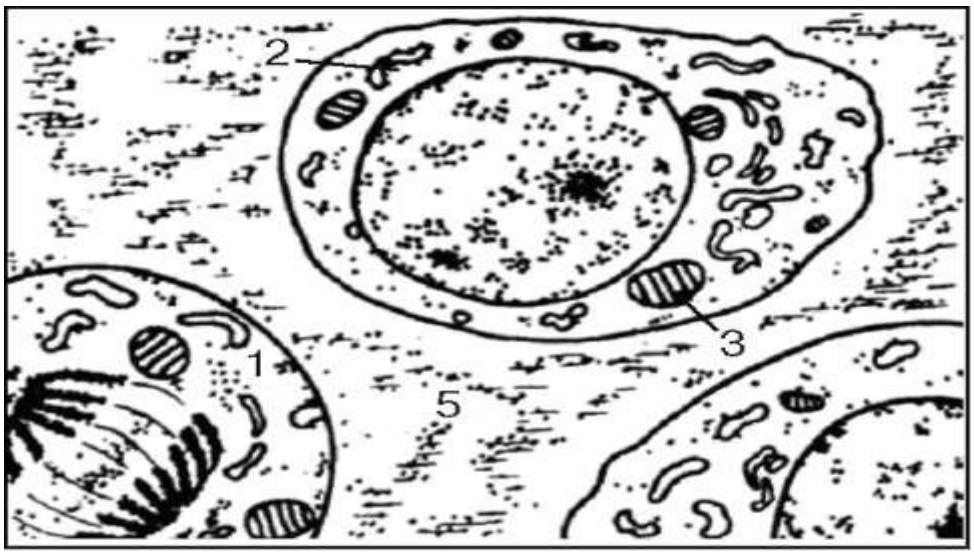

а

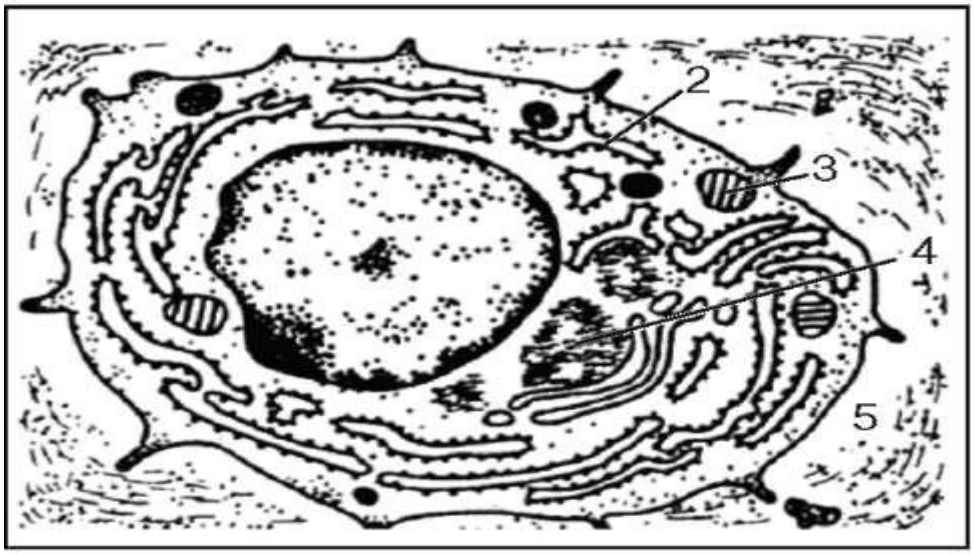

б

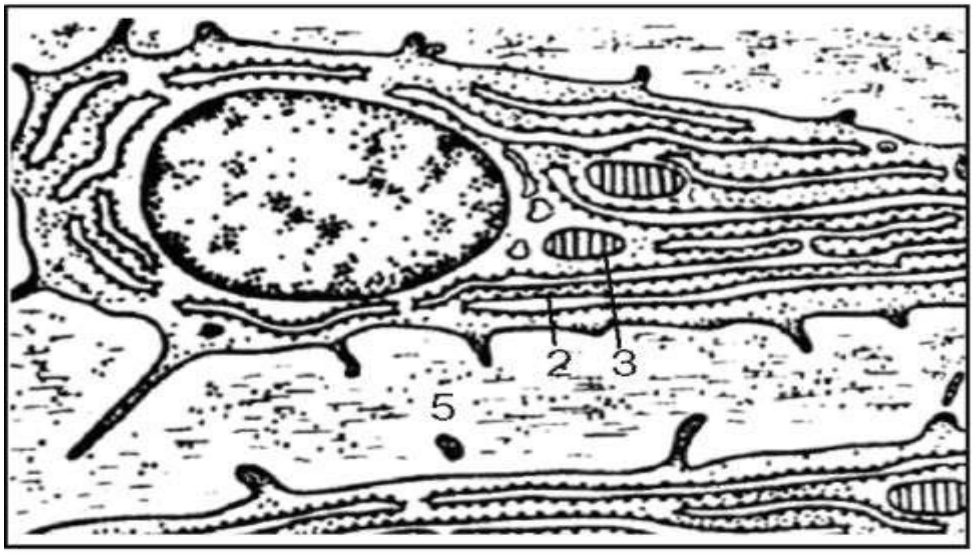

в

Рис. 8.19. Три типа хондроцитов (по Ю. И. Афанасьеву):

а - I тип; *б* - II тип; *в* - III тип. 1 - митотически делящаяся клетка; 2 - эндоплазматическая сеть; 3 - митохондрии; 4 - гликоген; 5 - межклеточное вещество

Гиалиновая хрящевая ткань

Гиалиновая хрящевая ткань *(textus cartilagineus hyalinus),* называемая еще стекловидной (от греч. *hyalos* - стекло) - в связи с ее прозрачностью и голубовато-белым цветом, является наиболее распространенной разновидностью хрящевой ткани. Во взрослом организме гиалиновая ткань встречается в местах соединения ребер с грудиной, в гортани, воздухоносных путях, на суставных поверхностях костей.

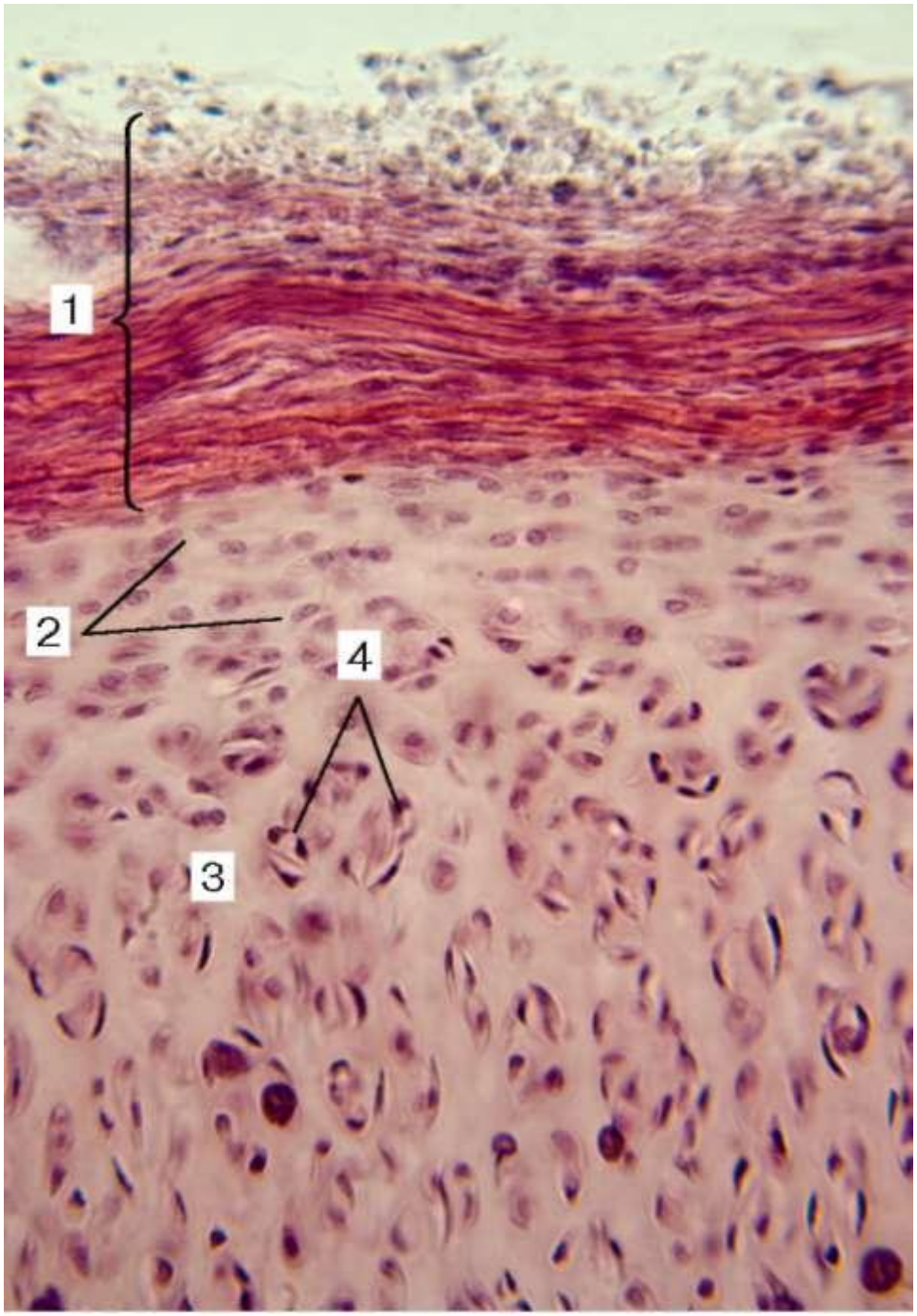

а

Рис. 8.20. Гиалиновый хрящ: *а* - микрофотография гиалинового хряща трахеи: 1 - надхрящница; 2 - молодые хондроциты; 3 - основное вещество с расположенными внутри него изогенными группами хондроцитов (4)

Гиалиновая хрящевая ткань различных органов имеет много общего, но в то же время различается по органоспецифичности - расположению клеток, строению межклеточного вещества. Большая часть встречающейся в организме человека гиалиновой хрящевой ткани покрыта *надхрящницей (perichondrium)* и представляет собой анатомические образования - *хрящи.*

В надхрящнице выделяют два слоя: наружный, состоящий из волокнистой соединительной ткани с кровеносными сосудами; внутренний, преимущественно клеточный, содержащий хондробласты и их предшественники - прехон-дробласты. Под надхрящницей в поверхностном слое располагаются молодые хондроциты веретенообразной формы, длинная ось которых направлена вдоль поверхности хряща (рис. 8.20). В более глубоких слоях хрящевые клетки приобретают овальную или круглую форму. В связи с тем, что синтетические и секреторные процессы у этих клеток ослабляются, они после деления далеко не расходятся, а лежат компактно, образуя так называемые изогенные группы из 2-4 хондроцитов.

Более дифференцированные хрящевые клетки и изогенные группы, кроме оксифильного перицеллюлярного слоя межклеточного вещества, имеют расположенную кнаружи базофильную зону. Эти свойства объясняются неравномерным распределением химических компонентов межклеточного вещества - белков и гликозаминогликанов.

В гиалиновом хряще любой локализации принято различать *территориальные участки* межклеточного вещества, или матрикса (см. рис. 8.18). К территориальному участку относится матрикс, непосредственно окружающий хрящевые клетки или их группы. В этих участках коллагеновые волокна II типа и фибриллы, извиваясь, окружают изогенные группы хрящевых клеток, предохраняя их от механического давления. В межтерриториальном матриксе коллагеновые волокна ориентированы в направлении вектора действия сил основных нагрузок. Пространство между коллагеновыми структурами заполнено протеогликанами.

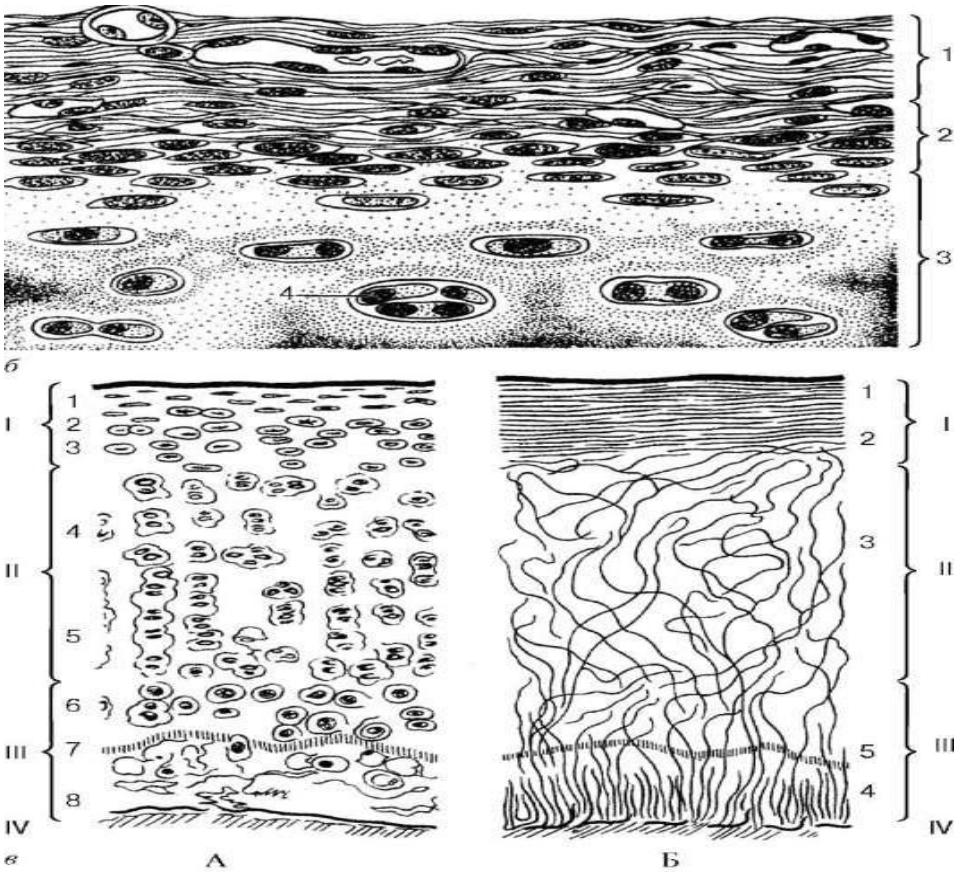

Рис. 8.20. Продолжение

б - схема строения хряща и надхрящницы (рис. Ю. И. Афанасьева): 1 - наружный волокнистый слой; 2 - внутренний клеточный слой; 3 - хрящевая ткань; *в* - клеточные и волокнистые компоненты суставного хряща (по В. П. Модяеву, В. Н. Павловой, с изменениями). I - поверхностная зона; II - промежуточная зона; III - базальная (глубокая) зона; IV - субхондральная кость; А - клеточные компоненты суставного хряща: 1 - бесклеточная пластинка; 2 - хондроциты тангенциального слоя; 3 - хон-дроциты переходного участка; 4 - изогенные группы; 5 - «колонки» хондроцитов; 6 - гипертрофированные хондроциты; 7 - базофильная (пограничная) линия между кальцинированным и некальцинированным хрящом; 8 - кальцифицирующийся хрящ; Б - фибриллярная система суставного хряща: 1 - бесклеточная пластинка; 2 - тангенциальные волокна поверхностной зоны; 3 - основные направления кол-лагеновых волокон в промежуточной зоне; 4 - радиальные волокна базального слоя; 5 - базофильная (пограничная) линия

В структурной организации межклеточного вещества хряща большую роль играет хондронектин. Этот гликопротеин соединяет клетки между собой и с различными субстратами (коллагеном, гликозаминогликанами). Опорная биомеханическая функция хрящевых тканей при сжатии, растяжении обеспечивается не только строением ее волокнистого каркаса, но и наличием гидрофильных протеогликанов с высоким уровнем гидратации (65-85 %). Высокая гидрофильность межклеточного вещества способствует диффузии питательных веществ, солей. Газы и многие метаболиты также свободно диффундируют через него. Однако крупные белковые молекулы, обладающие антигенными свойствами, не проходят. Этим объясняется успешная трансплантация в клинике (пересадка от одного человека к другому) участков хряща. Метаболизм хон-дроцитов преимущественно анаэробный, гликолитический.

Однако не все хрящи построены одинаково. Структурной особенностью гиалинового хряща суставной поверхности является отсутствие надхрящницы на поверхности, обращенной в полость сустава. Суставной хрящ состоит из трех нечетко разграниченных зон: поверхностной, промежуточной и базальной (см. рис. 8.20, в).

В поверхностной зоне суставного хряща располагаются мелкие уплощенные малоспециализированные хондроциты, напоминающие по строению фиброциты.

В промежуточной зоне клетки более крупные, округлой формы, метаболически очень активные: с крупными митохондриями, хорошо развитой гранулярной эндо-плазматической сетью, комплексом Гольджи с многочисленными пузырьками.

Глубокая (базальная) зона делится базофильной линией на некальцинирую-щийся и кальцинирующийся слои. В последний из подлежащей субхондральной кости проникают кровеносные сосуды. Особенностью межклеточного вещества глубокой зоны суставного хряща является содержание в нем плотных матриксных пузырьков - мембранных структур диаметром от 30 нм до 1 мкм, которые являются локусами инициальной минерализации скелетных тканей (помимо хряща, они обнаруживаются в костной ткани и предентине). Мембранные структуры образуются путем выбухания участка плазмолеммы хондроцита (соответственно остеобласта в костной ткани и одонтобласта в предентине) с последующим отпочковыванием от поверхности клетки и локализованным распределением в зонах минерализации. Они также могут являться продуктом полной дезинтеграции клеток. Питание суставного хряща лишь частично осуществляется из сосудов глубокой зоны, а в основном за счет синовиальной жидкости полости сустава.

Эластическая хрящевая ткань

Эластическая хрящевая ткань *(textus cartilagineus elasticus)* встречается в тех органах, где хрящевая основа подвергается изгибам (в ушной раковине, рожковидных и клиновидных хрящах гортани и др.). В свежем, нефиксированном состоянии эластическая

хрящевая ткань бывает желтоватого цвета и не такая прозрачная, как гиалиновая. По общему плану строения эластический хрящ сходен с гиалиновым. Снаружи он покрыт надхрящницей. Хрящевые клетки (молодые и специализированные *хондроциты)* располагаются в капсулах поодиночке или образуют изогенные группы. Одним из главных отличительных признаков эластического хряща является наличие в его межклеточном веществе наряду с колла-геновыми волокнами эластических волокон, пронизывающих межклеточное вещество во всех направлениях (рис. 8.21).

Из слоя, прилежащего к надхрящнице, эластические волокна без перерыва переходят в эластические волокна надхрящницы. Липидов, гликогена и хондроитинсульфатов в эластическом хряще меньше, чем в гиалиновом.

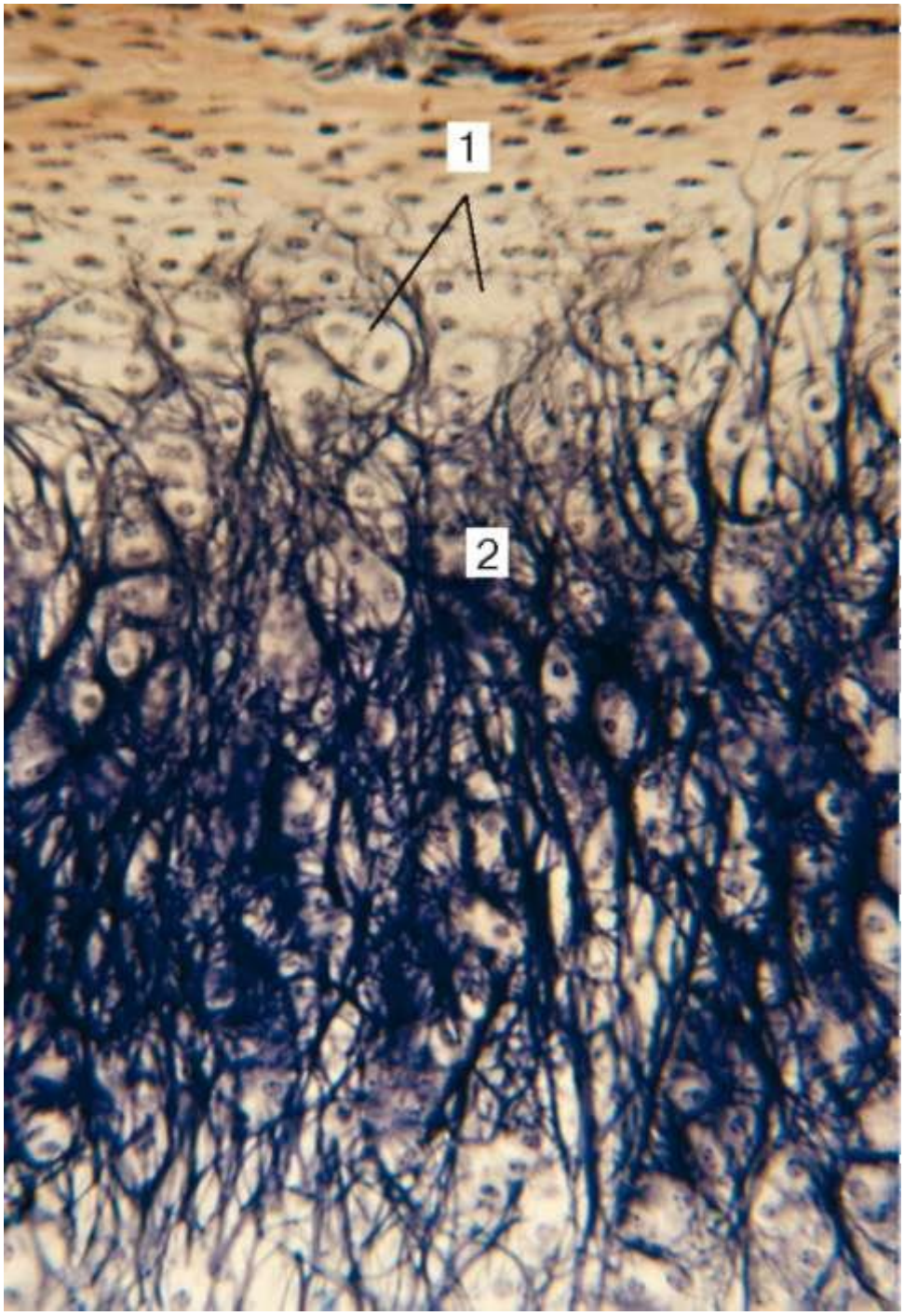

Рис. 8.21. Эластическая хрящевая ткань. Микрофотография, окраска - орсеин: 1 - изогенные группы хондроцитов; 2 - эластические волокна

Волокнистая хрящевая ткань

Волокнистая хрящевая ткань *(textus cartilagineus fibrosa)* находится в межпозвонковых дисках, полуподвижных сочленениях, в местах перехода волокнистой соединительной ткани (сухожилия, связки) в гиалиновый хрящ, где ограниченные движения сопровождаются сильными натяжениями. Межклеточное вещество содержит параллельно направленные коллагеновые пучки,

постепенно разрыхляющиеся и переходящие в гиалиновый хрящ. В хряще имеются полости, в которые заключены хрящевые клетки. Последние располагаются поодиночке или образуют небольшие изогенные группы. Цитоплазма клеток часто бывает вакуолизированной. По направлению от гиалинового хряща к сухожилию волокнистый хрящ становится все более похожим на сухожилие. На границе хряща и сухожилия между коллагено-выми пучками лежат столбиками сдавленные хрящевые клетки, которые без какой-либо границы переходят в сухожильные клетки, расположенные в плотной соединительной ткани (рис. 8.22).

Возрастные изменения. По мере старения организма в хрящевой ткани уменьшаются концентрация протеогликанов и связанная с ними гидро-фильность. Ослабляются процессы размножения хондробластов и молодых хондроцитов. В цитоплазме этих клеток уменьшается объем комплекса Гольджи, гранулярной эндоплазматической сети, митохондрий и снижается активность ферментов.

В резорбции дистрофически измененных клеток и межклеточного вещества участвуют *хондрокласты,* морфологически идентичные остеокластам. Часть лакун после гибели хондроцитов заполняются аморфным веществом и коллагеновыми фибриллами. Местами в межклеточном веществе обнаруживаются отложения солей кальция («омеление хряща»), вследствие чего хрящ становится мутным, твердым и ломким. В результате появляющееся нарушение трофики центральных участков хряща может привести к врастанию в них кровеносных сосудов с последующим костеобразованием.

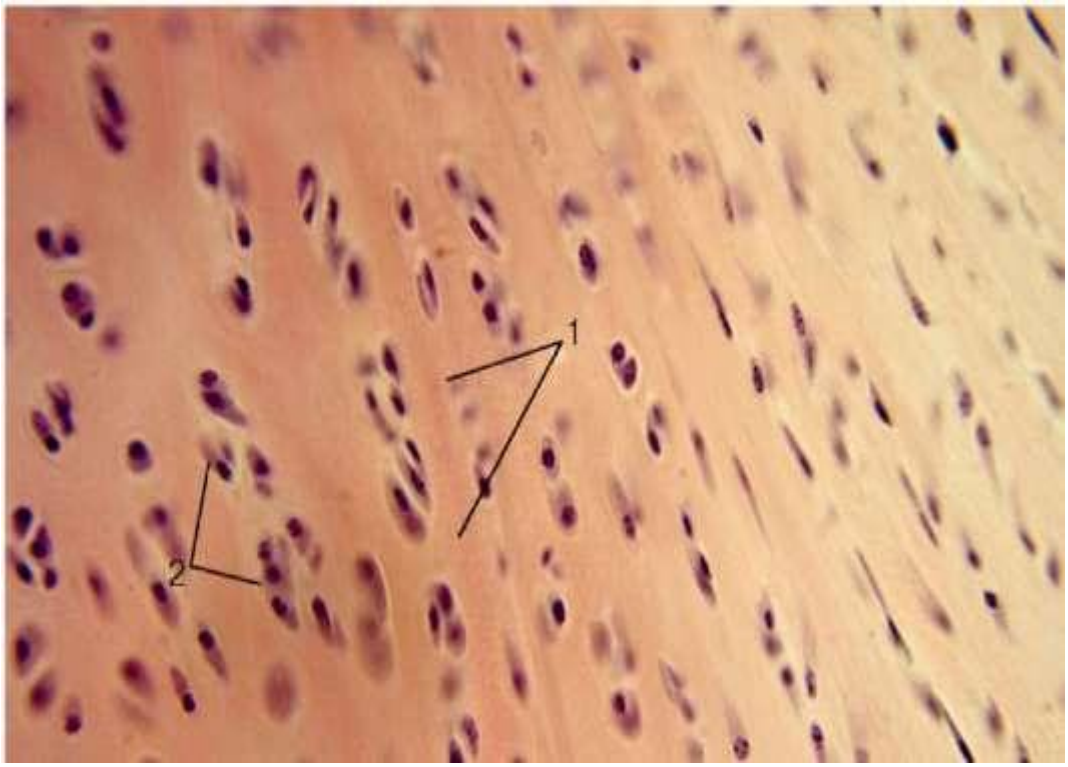

Рис. 8.22. Волокнистая хрящевая ткань. Срез межпозвонкового диска: 1 - коллагеновые волокна; 2 - хондроциты

Регенерация. Физиологическая регенерация хрящевой ткани осуществляется за счет малодифференцированных клеток надхрящницы и хряща, путем размножения и дифференцировки прехондробластов и хондробла-стов. Однако этот процесс идет очень медленно. Посттравматическая регенерация хрящевой ткани внесуставной локализации осуществляется за счет надхрящницы (рис. 8.23).

В суставном хряще в зависимости от глубины травмы регенерация происходит как за счет размножения только клеток в изогенных группах (при неглубоком повреждении), так и за счет второго источника регенерации - камбиальных клеток субхондральной костной ткани (при глубоком повреждении хряща), которые образуют органический матрикс кости - *остеоид.*

В любом случае непосредственно в области травмы хрящевой ткани отмечаются дистрофические (некротические) процессы, а центробежнее располагаются пролиферирующие хондробласты. В ране формируется волокнистая соединительная ткань, которая в последующем замещается хрящевой. В целом регенерация завершается через 3-6 мес после травмы.

Факторы регуляции метаболизма хрящевых тканей. Регуляция метаболизма хрящевой ткани происходит под действием механической нагрузки, нервных и гормональных факторов. Периодическое давление на хрящевую ткань и ослабление нагрузки являются постоянно действующими факторами диффузии растворенных в воде питательных веществ, продуктов метаболизма и гормонально-гуморальных регуляторов из капилляров надхрящницы, имеющей рецепторы и эффекторы, или синовиальной жидкости суставов. Кроме того, хондроциты имеют циторецепторы ряда гормонов, циркулирующих в крови. Так, гормоны гипофиза – соматотропин и пролактин - стимулируют рост хрящевых тканей, но не влияют на их созревание. Гормоны щитовидной железы - тироксин и трийодтиронин - ускоряют цитодифференцировку хондроцитов, но ингибируют ростовые процессы в хрящах. Гормоны щитовидной и околощитовидной желез - кальцитонин и паратгормон - оказывают сходное действие на метаболизм хрящей, способствуют стимуляции ростовых процессов, но в меньшей степени их созреванию. Гормон эндокринных островков поджелудочной железы - инсулин - усиливает цитодифференцировку клеток скелетогенной мезенхимы, а на этапах постнатального онтогенеза оказывает ростовое и митогенное действие. Гормоны коры надпочечников - глюкокортикои-ды и женский половой гормон эстроген - ингибируют в хондроцитах биосинтез коллагена и гликозаминогликанов, а в раннем постнатальном периоде их высокие концентрации способствуют старению хрящевой ткани и деструктивным изменениям в ней. Мужской половой гормон - тестостерон - стимулирует биосинтез несульфатированных гликозаминогликанов, что приводит к снижению процессов созревания хрящевой ткани. В целом необходимо отметить, что гормоны регулируют специфические метаболические процессы в хондроцитах, но способность хондроцитов давать реакцию на их действие зависит как от состояния эндокринного статуса организма (норма, дефицит или избыток гормонов), так и структурно-функционального состояния самих хондроцитов.

8.2.2. Костные ткани

Костные ткани *(textus ossei)* - это специализированный полидифферон-ный вид соединительной ткани с высокой минерализацией межклеточного органического вещества, содержащего около 70 % неорганических соединений, главным образом фосфатов кальция. В костной ткани обнаружено более 30 микроэлементов (медь, стронций, цинк, барий, магний и др.), играющих важнейшую роль в метаболических процессах в организме.

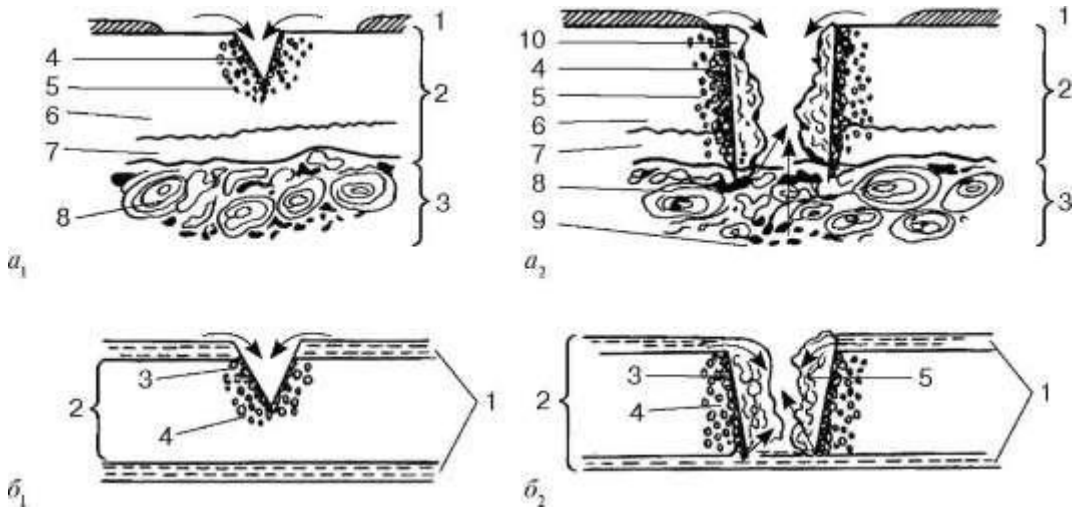

Рис. 8.23. Посттравматическая регенерация гиалинового хряща при неглубоком *(a_1* и $б_1$ и глубоком *(a_2* и $б_2$) повреждениях: ^{a}\ 2 - регенерация суставного хряща: 1 - синовиальная оболочка; 2 - хрящ; 3 - кость; 4 - зона некроза; 5 - зона пролиферации; 6 - некальцифицированный хрящ; 7 - каль-цифицированный хрящ; 8 - остеоны с сосудами; 9 - костный мозг; 10 - грануляционная ткань; б - регенерация реберного хряща: 1 - перихондр; 2 - хрящ; 3 - зона некроза; 4 - зона пролиферации; 5 - грануляционная ткань (по В. Н. Павловой). Стрелки - направления перемещений клеток и тканей в раневом процессе.

Органическое вещество - *матрикс* костной ткани - представлено в основном белками коллагенового типа и липидами. По сравнению с матрик-сом хрящевой ткани в нем содержится относительно небольшое количество воды, хондроитинсерной кислоты, но много лимонной и других кислот, образующих комплексы с кальцием, импрегнирующим органическую матрицу кости. Органические и неорганические компоненты в сочетании друг с другом определяют механические свойства - способность сопротивляться растяжению, сжатию и др. Из всех разновидностей соединительных тканей в костной ткани наиболее выражены опорная, механическая и защитная функции. Для внутренних органов она также является депо солей кальция, фосфора и др.

Несмотря на высокую степень минерализации, в костных тканях происходят постоянное обновление входящих в их состав веществ, постоянное разрушение и созидание, адаптация в связи с изменяющимися условиями функционирования. Морфофункциональные свойства костной ткани меняются в зависимости от возраста, мышечной деятельности, условий питания, а также под влиянием деятельности желез внутренней секреции, иннервации и др.

Классификация. Существуют два основных типа костных тканей: *грубо-волокнистая (сетчато-волокнистая)* и*пластинчатая.* Эти разновидности костной ткани различаются по структурным и физическим свойствам, которые обусловлены главным образом строением межклеточного вещества. К костным тканям относятся также *дентин* и *цемент* зуба, имеющие сходство с костной тканью по высокой степени минерализации межклеточного вещества (см. главу 16) и опорной, механической функцией.

Грубоволокнистая костная ткань

Грубоволокнистая костная ткань *(textus osseus reticulofibrosus)* встречается главным образом у зародышей. У взрослых ее можно обнаружить на месте заросших черепных швов, в местах прикрепления сухожилий к костям. Беспорядочно расположенные коллагеновые волокна образуют в ней толстые пучки, хорошо заметные даже при сравнительно небольших увеличениях микроскопа (рис. 8.24).

В основном веществе грубоволокнистой костной ткани находятся удлиненно-овальной формы *костные полости,* или лакуны, с длинными ана-стомозирующими канальцами, в которых лежат костные клетки -*остеоци-ты* с их отростками. С поверхности кость покрыта *надкостницей.*

Пластинчатая костная ткань

Пластинчатая костная ткань *(textus osseus lamellaris)* - наиболее распространенная разновидность костной ткани во взрослом организме. Она состоит из *костных пластинок (lamellae ossea).* Толщина и длина последних колеблется от нескольких десятков до сотен микрометров соответственно. Они не монолитны, а содержат параллельно направленные коллагеновые (оссеиновые) фибриллы, ориентированные в различных плоскостях. В центральной части пластин фибриллы имеют преимущественно продольное направление, по периферии - прибавляется тангенциальное и поперечное направления. Пластинки могут расслаиваться, а фибриллы одной пластинки могут продолжаться в соседние, создавая единую волокнистую основу кости. Кроме того, костные пластинки пронизаны отдельными фибриллами и волокнами, ориентированными перпендикулярно костным пластинкам, вплетающимися в промежуточные слои между ними, благодаря чему достигается большая прочность пластинчатой костной ткани (рис. 8.25). Из этой ткани построены компактное и губчатое вещество в большинстве плоских и трубчатых костей скелета.

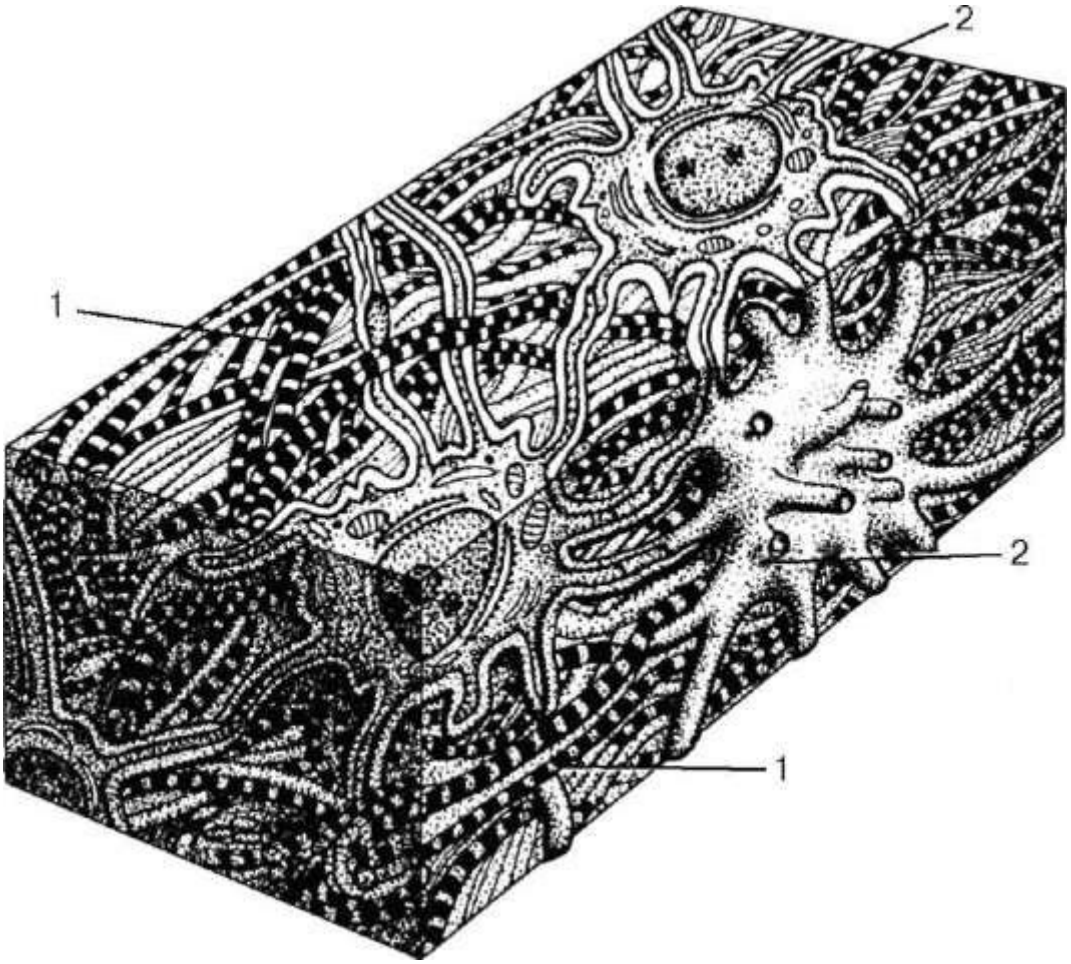

Рис. 8.24. Строение грубоволокнистой костной ткани (по Ю. И. Афанасьеву): 1 - пучки переплетающихся коллагеновых волокон; 2 - остеоциты

Развитие костных тканей (остеогистогенез)

Развитие костной ткани у эмбриона осуществляется двумя способами: 1) непосредственно из мезенхимы (прямой остеогенез); 2) из мезенхимы на месте ранее

развившейся хрящевой модели кости (непрямой остеогенез). Постэмбриональное развитие костной ткани происходит при физиологической и репаративной регенерации.

Костная ткань включает *остеобластический* и *остеокластический дифферо-ны.* Первый (основной) состоит из ряда дифференцирующихся клеток: стволовые, полустволовые клетки (преостеобласты), остеобласты (разновидность фибробластов), остеоциты. На процессы остеогенной дифференцировки клеток влияют остеогенные факторы (костный морфогенетический белок), парциальное давление кислорода в ткани, наличие щелочной фосфатазы и др. Второй (сопутствующий) дифферон включает *остеокласты* (разновидность макрофагов), развивающиеся из стволовых клеток крови.

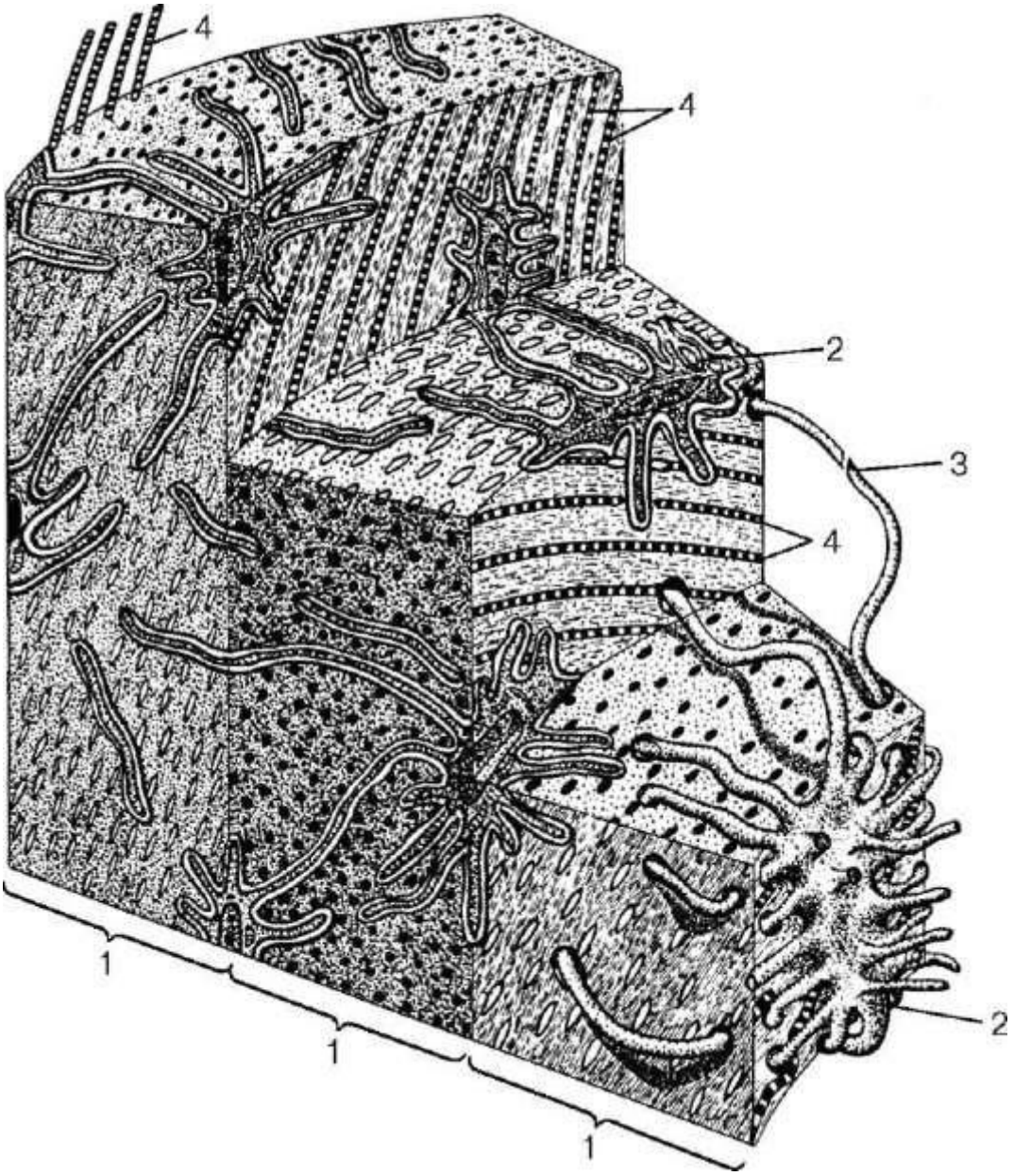

Рис. 8.25. Строение пластинчатой костной ткани (по Ю. И. Афанасьеву):

1 - костные пластинки; 2 - остеоциты; 3 - контакты отростков остеоцитов; 4 - коллагеновые волокна, ориентированные в пределах каждой костной пластинки параллельно.

Стволовые и полустволовые остеогенные клетки морфологически не идентифицируются.

Остеобласты (от греч. *osteon* - кость, *blastos* - зачаток) - это молодые клетки, создающие костную ткань. В сформировавшейся кости они встречаются только в глубоких слоях надкостницы и в местах регенерации костной ткани после ее травмы. Они способны к пролиферации, в образующейся кости покрывают почти непрерывным слоем всю поверхность развивающейся костной балки (рис. 8.26). Форма остеобластов бывает различной: кубической, пирамидальной или угловатой. Размер их тела около 15-20 мкм. Ядро округлой или овальной формы, часто располагается эксцентрично, содержит одно или несколько ядрышек.

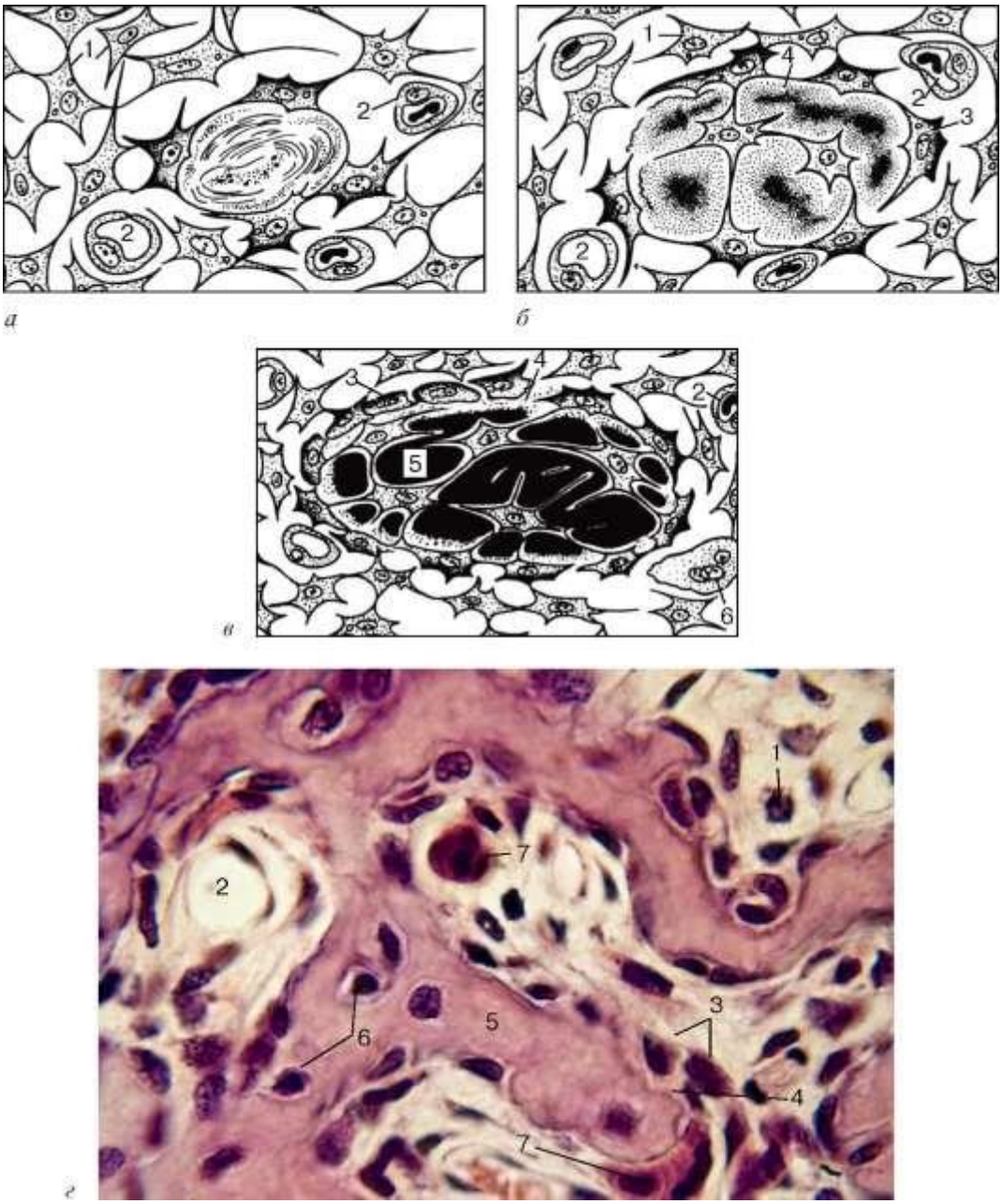

Рис. 8.26. «Прямой» остеогенез:

а - остеогенный островок (схема); *б* - остеоидная стадия (схема); *в* - оссификация межклеточного вещества (схема); *г* - «прямой» остеогенез в плоской кости (микрофотография). 1 - мезенхимные клетки; 2 - кровеносные капилляры; 3 - остеобласты; 4 - остеоид; 5 - минерализованное межклеточное вещество; 6 - остеоцит; 7 - остеокласт

В цитоплазме остеобластов хорошо развиты гранулярная эндоплазматическая сеть, митохондрии и комплекс Гольджи (рис. 8.27). В ней выявляются в значительных количествах РНК и высокая активность щелочной фосфа-тазы. Остеобласты выделяют матриксные пузырьки, содержащие липиды, Ca^{2}+, щелочную фосфатазу, что приводит к кальцификации органического матрикса ткани.

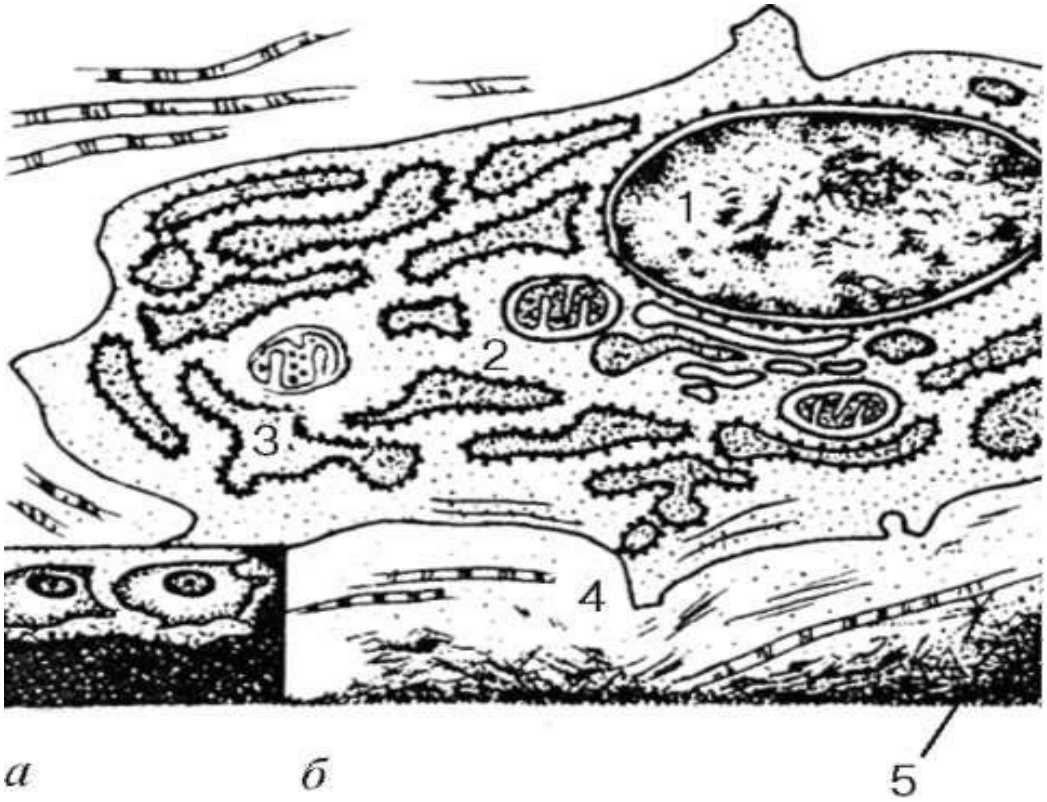

Рис. 8.27. Строение остеобласта (по Ю. И. Афанасьеву):

а - на светооптическом уровне; *б* - на ультрамикроскопическом уровне. 1 - ядро; 2 - цитоплазма; 3 - гранулярная эндоплазматическая сеть; 4 - остеоид; 5 - минерализованное вещество костной ткани

Остеоциты (от греч. *osteon* - кость, *cytus* - клетка) - это преобладающие по количеству дефинитивные клетки костной ткани, утратившие способность к делению. Они имеют отрост-чатую форму, компактное, относительно крупное ядро и слабобазофильную цитоплазму (рис. 8.28). Органеллы развиты слабо. Наличие центриолей в остеоцитах не установлено.

Костные клетки лежат в костных полостях, или лакунах, которые повторяют контуры остеоцита. Длина полостей колеблется от 22 до 55 мкм, ширина - от 6 до 14 мкм. Канальцы костных полостей заполнены тканевой жидкостью, анасто-мозируют между собой и с периваскулярными пространствами сосудов, заходящих внутрь кости. Обмен веществ между остеоцитами и кровью осуществляется через тканевую жидкость.

Остеокласты (от греч. *osteon* - кость и *clastos* - раздробленный). Эти клетки гематогенной природы способны разрушать обызвествленный хрящ и кость. Диаметр их достигает 150-180 мкм, они содержат от 3 до нескольких десятков ядер (рис. 8.29). Цитоплазма слабобазофильна, иногда оксифильна. Остеокласты располагаются обычно на поверхности костных перекладин. На той стороне остеокласта, которая прилежит к разрушаемой поверхности, имеется микроскладчатая (гофрированная) кайма; она является областью синтеза и секреции гидролитических ферментов. По периферии остеокласта находится зона плотного прилегания клетки к костной поверхности, которая как бы

герметизирует область действия ферментов. Эта зона цитоплазмы светлая, содержит мало органелл, за исключением микрофиламен-тов, состоящих из актина.

Периферический слой цитоплазмы над гофрированным краем содержит многочисленные мелкие пузырьки и более крупные - вакуоли. Полагают, что остеокласты выделяют CO_2 в окружающую среду, а фермент - карбоан-гидраза, обнаруживаемый здесь, способствует образованию кислоты (H_2CO_3) и растворению кальциевых соединений. Остеокласт богат митохондриями и лизосомами, ферменты которых (коллагеназа и другие протеазы) расщепляют коллаген и протеогликаны матрикса костной ткани. В том месте, где остеокласт соприкасается с костным веществом, в последнем образуется резорбционная лакуна. Один остеокласт может разрушить столько кости, сколько создают 100 остеобластов за это же время. Функции остеобластов и остеокластов взаимосвязаны и коррелируют с участием гормонов, простагландинов, функциональной нагрузкой, витаминами и др.

Межклеточное вещество (substantia intercellularis) состоит из основного аморфного вещества, импрегниро-ванного неорганическими солями, в котором располагаются коллаге-новые волокна, образующие небольшие пучки. Они содержат (до 90 %) белок - коллаген I типа. Волокна могут иметь беспорядочное (в гру-боволокнистой костной ткани) или строго ориентированное (в пластинчатой костной ткани) направление.

В основном веществе костной ткани по сравнению с хрящевой содержится относительно небольшое количество хондроитинсерной кислоты, но много лимонной и других кислот, образующих комплексы с кальцием, импрегни-рующих органический матрикс кости. Кроме коллагенового белка, в основном веществе костной ткани обнаруживают неколлагеновые белки (остеокальцин, сиалопротеин, остеонектин, остеопон-тин и др., принимающие участие в процессах минерализации), а также гли-козаминогликаны. Основное вещество кости содержит кристаллы гидроксиа-патита, упорядоченно расположенные по отношению к фибриллам органической матрицы кости, а также аморфный фосфат кальция. В костной ткани обнаружено более 30 микроэлементов (медь, стронций, цинк, барий, магний и др.), играющих важнейшую роль в метаболических процессах в организме. Систематическое увеличение физической нагрузки приводит к нарастанию костной массы от 10 до 50 % вследствие высокой минерализации.

Прямой остеогистогенез. Такой способ остеогенеза характерен для развития грубоволокнистой костной ткани при образовании плоских костей, например покровных костей черепа. Этот процесс наблюдается в основном в течение 1-го мес внутриутробного развития и характеризуется образованием сначала первичной «перепончатой», остеоидной костной ткани с последующей импрегнацией (отложением) солей кальция, фосфора и других в межклеточном веществе. *На первой стадии* - образование ске-летогенного островка - в местах развития будущей кости происходят очаговое размножение мезенхимных клеток и васкуляризация скелетогенного островка. Клетки мезенхимы ориентируются согласно векторам нагрузки и дифференцируются в остеогенные предшественники - преостеобласты. *На второй стадии* происходит дифференцировка клеток островков в остеобласты, в которых начинается биосинтез белков коллагена и его секреция, в результате чего появляется оксифильное межклеточное вещество с колла-геновыми фибриллами - органический матрикс костной ткани (остеоид-ная стадия). Разрастающиеся волокна раздвигают клетки, которые с помощью формирующихся отростков остаются связанными друг с другом. Так остеобласты приобретают отростчатую форму и становятся остеоцитами, включенными в толщу волокнистой массы, и теряют способность к размножению. В основном веществе появляются мукопротеиды (оссеомукоид), цементирующие волокна в одну прочную массу. В то же время из окружающей мезенхимы образуются новые генерации остеобластов, которые наращивают кость снаружи (аппозиционный рост).

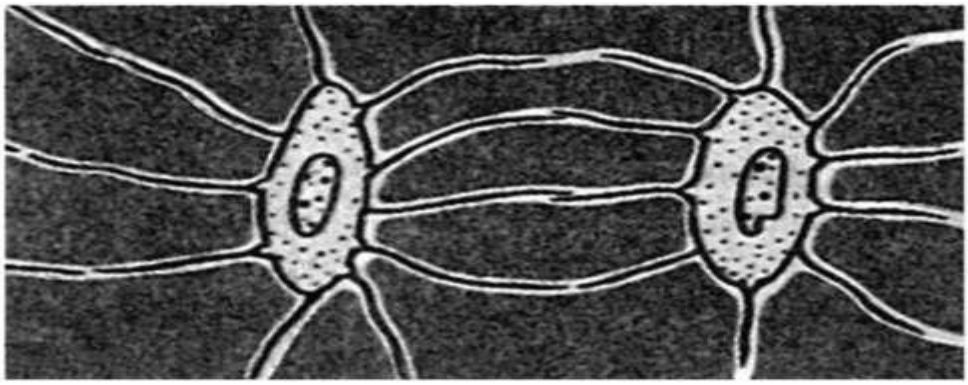

а

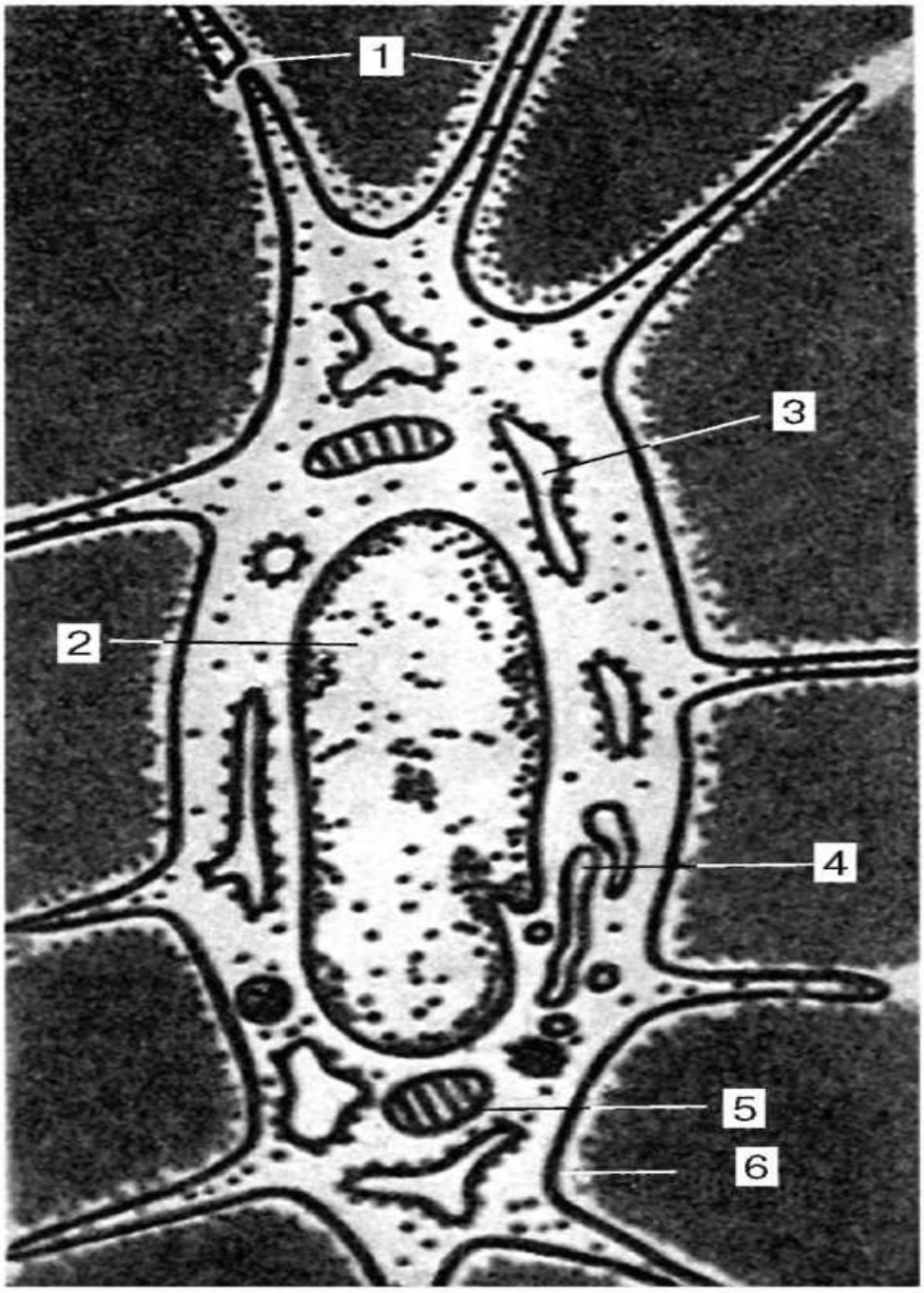

б

Рис. 8.28. Строение остеоцита (по Ю. И. Афанасьеву):

а - на светооптическом уровне; *б* - на ультрамикроскопическом уровне. 1 - отростки остеоцитов; 2 - ядро; 3 - эндоплазматическая сеть; 4 - комплекс Гольджи; 5 - митохондрии; 6 - остеоидное (необызвест-вленное) вещество кости по краю лакуны, в которой расположены остеоциты

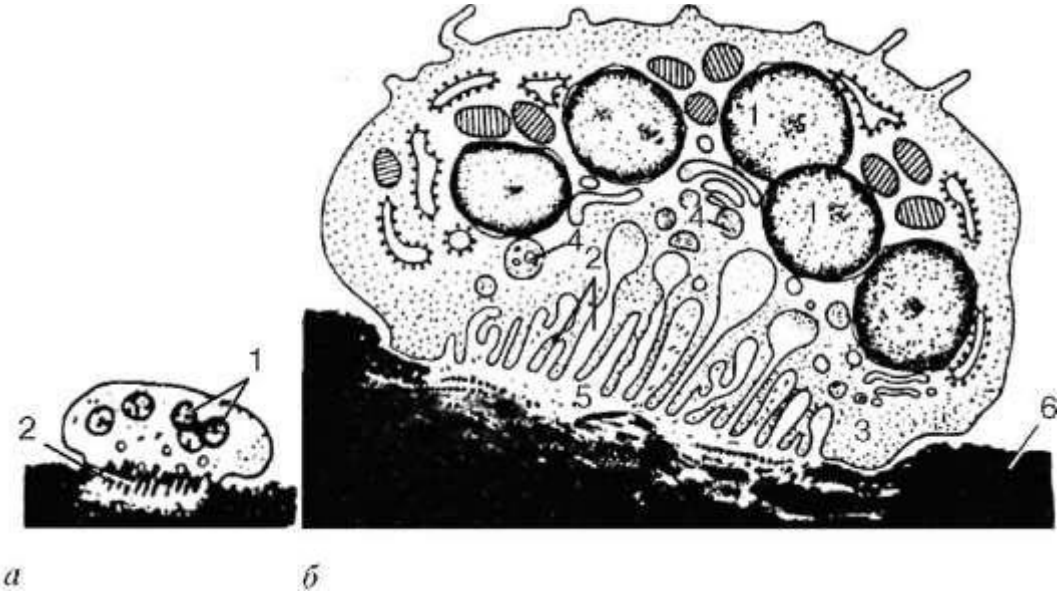

Рис. 8.29. Строение остеокласта (по Ю. И. Афанасьеву):

а - на светооптическом уровне; *б* - на ультрамикроскопическом уровне. 1 - ядро; 2 - гофрированный край остеокласта; 3 - светлая зона; 4 - лизосомы; 5 - зона резорбции межклеточного вещества; 6 - минерализованное вещество

Третья стадия - кальцификация (импрегнация солями) межклеточного вещества. При этом остеобласты выделяют фермент щелочную фосфатазу, расщепляющую содержащиеся в периферической крови глицерофосфаты на углеводные соединения (сахара) и фосфорную кислоту. Последняя вступает в реакцию с солями кальция, который осаждается в основном веществе и волокнах сначала в виде соединений кальция, формирующих аморфные отложения [$Ca_3(PO_4)_2$], в дальнейшем из него образуются кристаллы гидро-ксиапатита [$Ca_{10}(PO_4)_6(OH)_2$].

Одним из посредников кальцификации служит *остеонектин* - гликопро-теин, избирательно связывающий соли кальция и фосфора с коллагеном. В результате кальцификации образуются костные перекладины, или балки. Затем от этих перекладин ответвляются выросты, соединяющиеся между собой и образующие широкую сеть. Пространства между перекладинами оказываются занятыми рыхлой волокнистой соединительной тканью с проходящими в ней кровеносными сосудами.

К моменту завершения гистогенеза по периферии зачатка кости в эмбриональной соединительной ткани появляется большое количество волокон и остеогенных клеток. Часть этой волокнистой соединительной ткани, прилегающей непосредственно к костным перекладинам, развивается в *периост (periosteum),* который обеспечивает трофику и регенерацию кости. Такая кость, появляющаяся на стадиях эмбрионального развития и состоящая из перекладин грубоволокнистой костной ткани, называется первичной губчатой костью. На более поздних стадиях развития она заменяется вторичной губчатой костью взрослых, которая отличается от первой тем, что построена из пластинчатой костной ткани (четвертая стадия остеогене-за). Развитие пластинчатой костной ткани тесно связано с процессом разрушения отдельных участков кости и врастанием кровеносных сосудов в толщу грубоволокнистой кости. В этом процессе как в период эмбрионального остеогенеза, так и после рождения принимают участие остеокласты (см.

рис. 8.29). Вокруг кровеносных сосудов образуется слой остеобластов и в дальнейшем возникают новые концентрические пластинки остеона. Коллагеновые волокна в каждой пластинке расположены параллельно, но ориентированы под углом к волокнам предыдущей пластинки. Таким образом, вокруг сосуда формируются как бы костные цилиндры, вставленные один в другой (первичные остеоны). С момента появления остеонов грубо-волокнистая костная ткань перестает развиваться и заменяется пластинчатой костной тканью. Со стороны надкостницы формируются наружные опоясывающие (общие, генеральные) пластинки, охватывающие всю кость снаружи. Так развиваются плоские кости. В дальнейшем образовавшаяся в эмбриональном периоде кость подвергается перестройке: разрушаются первичные остеоны и развиваются новые генерации остеонов. Такая перестройка кости практически продолжается всю жизнь.

В отличие от хрящевой ткани кость всегда растет способом наложения новой ткани на уже имеющуюся, т. е. путем *аппозиции,* и для дифференцировки клеток скелетогенного островка необходимо оптимальное кровоснабжение.

Непрямой остеогистогенез. На 2-м мес эмбрионального развития в местах будущих трубчатых костей закладывается из мезенхимы хрящевой зачаток, который очень быстро принимает форму будущей кости (хрящевая модель). Зачаток состоит из эмбрионального гиалинового хряща, покрытого надхрящницей (рис. 8.30). Некоторое время он растет как за счет клеток, образующихся со стороны надхрящницы, так и за счет размножения клеток во внутренних участках.

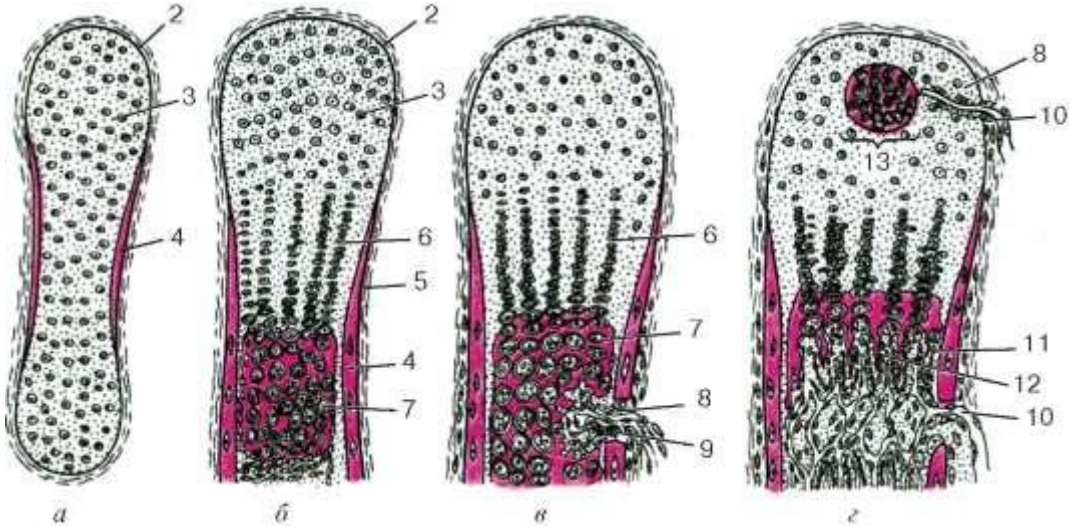

Рис. 8.30. Непрямой (хрящевой) остеогенез. Образование хрящевой модели кости и перихондральной костной манжетки (по Ю. И. Афанасьеву):

а-г - стадии остеогенеза. 1 - первичная хрящевая модель трубчатой кости; 2 - надхрящница; 3 - хрящевая ткань; 4 - перихондральная костная манжетка; 5 - надкостница; 6 - колонки хрящевых клеток; 7 - зона пузырчатых клеток; 8 - врастающая в хрящ мезенхима с дифференцирующимися остеокластами (9) и кровеносными капиллярами (10); 11 - остеобласты; 12 - эндохондрально образованная костная ткань; 13 - точка окостенения в эпифизе.

Развитие кости на месте хряща, т. е. непрямой остеогенез, начинается в области диафиза (перихондральное окостенение). Образованию *перихондрально-го костного кольца* (манжетки) предшествует разрастание кровеносных сосудов с дифференцировкой в надхрящнице, прилежащей к средней части диафиза, остеобластов, образующих в виде манжетки сначала *грубоволокнистую костную ткань* (первичный центр окостенения), затем заменяющуюся *пластинчатой.*

Образование костной манжетки нарушает питание хряща. Вследствие этого в центре диафизарной части хрящевого зачатка возникают дистрофические изменения. Хондроциты вакуолизируются, их ядра пикнотизируют-ся, образуются так называемые пузырчатые хондроциты. Рост хряща в этом месте прекращается. Расширение перихондрального костного кольца сопровождается увеличением зоны деструкции хряща и появлением остеокластов, которые очищают пути для врастающих в модель трубчатой кости кровеносных сосудов и остеобластов (см. рис. 8.30). Это приводит к появлению очагов эндохондрального окостенения (вторичные центры окостенения). В связи с продолжающимся ростом соседних неизмененных дистальных отделов диафиза хондроциты на границе эпифиза и диафиза собираются в колонки, направление которых совпадает с длинной осью будущей кости. Таким образом, в колонке хондроцитов имеются два противоположно направленных процесса - размножение и рост в дистальных отделах диафиза и дистрофические процессы в его проксимальном отделе. Одновременно между набухшими клетками происходит отложение минеральных солей, обусловливающее появление резкой базофилии и хрупкости хряща.

С момента разрастания сосудистой сети и появления остеобластов надхрящница перестраивается, превращаясь в *надкостницу.* В дальнейшем кровеносные сосуды с окружающей их мезенхимой, остеогенными клетками и остеокластами врастают через отверстия костной манжетки и входят в соприкосновение с обызвествленным хрящом (см. рис. 8.30). Под влиянием ферментов, выделяемых остеокластами, происходит растворение (хондро-лиз) обызвествленного межклеточного вещества. Диафизарный хрящ разрушается, в нем возникают удлиненные пространства, в которых «поселяются» остеобласты, образующие на поверхности оставшихся участков обызвествленного межклеточного вещества хряща костную ткань.

Первичный, или диафизарный, центр окостенения. Процесс образования кости внутри хрящевого зачатка получил название эндохондрального окостенения (греч. *endon* - внутри).

Одновременно с процессом развития эндохондральной кости появляются и признаки ее разрушения остеокластами. Вследствие разрушения эндохон-дральной костной ткани образуются еще большие полости и пространства (полости резорбции) и, наконец, возникает *костномозговая полость.* Из проникшей сюда мезенхимы образуется строма костного мозга, в которой поселяются стволовые клетки крови и соединительной ткани. В это же время по периферии диафиза со стороны надкостницы возникают все новые и новые перекладины костной ткани. Костная ткань, разрастаясь в длину по направлению к эпифизам и увеличиваясь в толщину, образует плотный слой кости.

Организация периостальной кости протекает иначе, чем организация эндохондральной костной ткани. На месте разрушающейся грубоволокни-стой кости вокруг проникших сюда сосудов, которые идут вдоль длинной оси зачатка кости, начинают образовываться концентрические пластинки, состоящие из параллельно ориентированных тонких коллагеновых волокон и цементирующего межклеточного вещества. Так возникают *первичные осте-оны.* Просвет их широк, границы пластинок нерезко контурированы. Вслед за появлением первой генерации остеонов со стороны периоста начинается развитие *наружных опоясывающих (генеральных) пластинок,* окружающих кость в области диафиза. Вслед за диафизом центры окостенения появляются в эпифизах. Этому предшествуют сначала дифференцировка хондроцитов, их гипертрофия, сменяемая ухудшением питания, дистрофией и кальцинацией межклеточного вещества. В дальнейшем отмечается процесс окостенения, подобный описанному выше. Оссификация сопровождается врастанием в эпифизы сосудов.

В промежуточной области между диафизом и эпифизами сохраняется хрящевая ткань - *метафизарный хрящ,* являющийся зоной роста костей в длину.

Гистологическое строение трубчатой кости как органа

Трубчатая кость как орган в основном построена из пластинчатой костной ткани, кроме бугорков. Снаружи кость покрыта надкостницей, за исключением суставных поверхностей эпифизов, покрытых разновидностью гиалинового хряща.

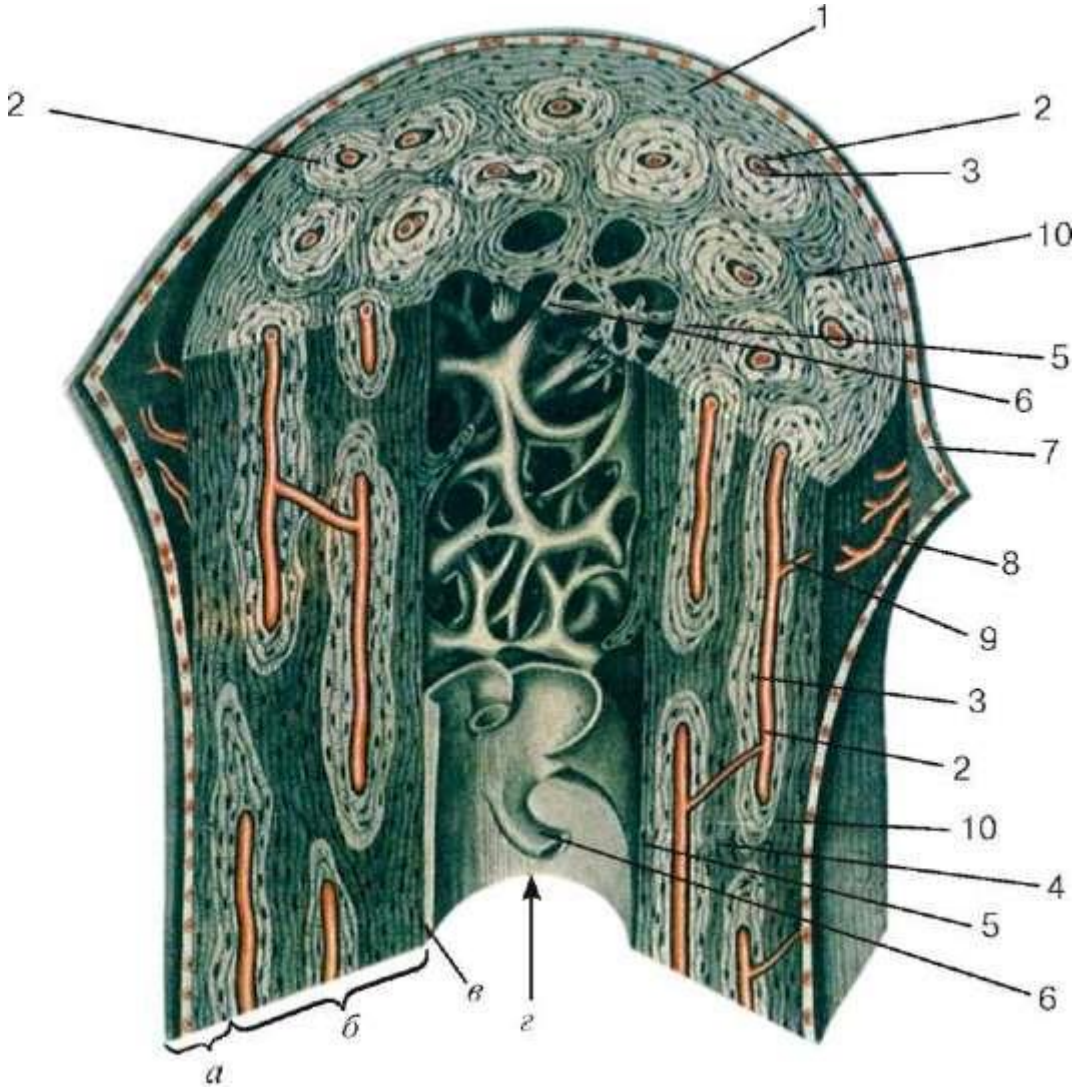

Рис. 8.31. Строение трубчатой кости (по В. Г. Елисееву, Ю. И. Афанасьеву, Е. Ф. Котовскому):

а - надкостница; *б* - компактное вещество кости; *в* - эндост; *г* - костномозговая полость. 1 - слой наружных общих пластинок; 2 - остеон; 3 - канал остеона; 4 - вставочные пластинки; 5 - слой внутренних общих пластинок; 6 - костная тра-бекула губчатого вещества; 7 - волокнистый слой надкостницы; 8 - кровеносные сосуды надкостницы; 9 - прободающий канал; 10 – остеоциты.

Надкостница, или *периост (periosteum).* В надкостнице различают два слоя: наружный (волокнистый) и внутренний (клеточный). Наружный слой образован в основном волокнистой соединительной тканью (рис. 8.31, 8.32). Внутренний слой содержит большое количество клеток: камбиальные клетки, преостеобласты и остеобласты различной степени дифференцировки. Камбиальные клетки веретеновидной формы имеют небольшой объем цитоплазмы и умеренно развитый синтетический аппарат. Преостеобласты - энергично пролиферирующие клетки овальной формы, способные синтезировать гликозаминогликаны. Остеобласты характеризуются хорошо развитым белок-синтезирующим (коллаген) аппаратом. Через надкостницу проходят питающие кость сосуды и нервы.

Надкостница связывает кость с окружающими тканями и принимает участие в ее трофике, развитии, росте и регенерации.

Строение диафиза. Компактное вещество, образующее диафиз кости, состоит из костных пластинок, толщина которых колеблется от 4 до 12-15 мкм. Костные пластинки располагаются в определенном порядке, образуя сложные системы. В диафизе различают три слоя: *наружный* слой опоясывающих (общих, генеральных) пластинок, *средний,* образованный концентрически напластованными вокруг сосудов костными пластинками - остеонами и называемый остеонным слоем (рис. 8.33), и *внутренний* слой опоясывающих (общих) пластинок.



Рис. 8.32. Надкостница (по Ю. И. Афанасьеву):

1 - наружный (волокнистый) слой; 2 - внутренний (клеточный) слой; 3 - остеоген-ные клетки; 4 - костная ткань

Наружные пластинки не образуют полных колец вокруг диафиза кости, перекрываются на поверхности следующими слоями пластинок. Внутренние пластинки хорошо развиты только там, где компактное вещество кости непосредственно граничит с костномозговой полостью. В тех же местах, где компактное вещество переходит в губчатое, его внутренние общие пластинки продолжаются в пластинки перекладин губчатого вещества.

Наружные пластинки пронизаны *прободающими (фолькмановыми) каналами,* по которым из надкостницы внутрь кости входят сосуды. Со стороны надкостницы в кость под разными углами проникают коллагеновые волокна. Эти волокна получили название *прободающих (шарпеевых) волокон.* Чаще всего они разветвляются только в наружном слое общих пластинок, но могут проникать и в средний остеонный слой, однако они никогда не входят в пластинки остеонов.

В среднем слое костные *концентрические (остеонные) пластинки* формируют остеоны. Между остеонами располагаются *промежуточные (вставочные) пластинки.* Толщина и длина костных пластинок колеблются от нескольких десятков до сотен микрометров. *Остеоны* (гаверсовы системы) являются структурными единицами компактного вещества трубчатой кости (см. рис. 8.31, рис. 8.33). Они представляют собой цилиндрические образования, состоящие из концентрических костных пластинок, как бы вставленных друг в друга. В костных пластинках и между ними располагаются тела костных клеток и их отростки, замурованные в костном межклеточном веществе. Каждый остеон отграничен от соседних остеонов цементирующей (спайной) линией, образованной

основным веществом. В центральном канале остеона проходят кровеносные сосуды с сопровождающей их соединительной тканью и остеогенными клетками.

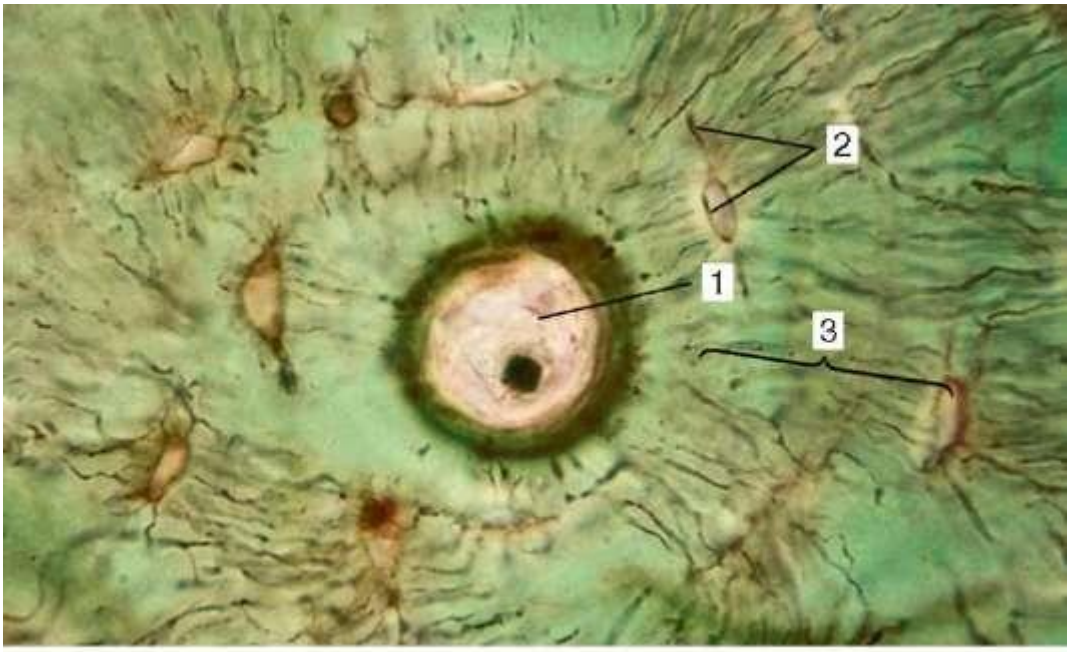

а

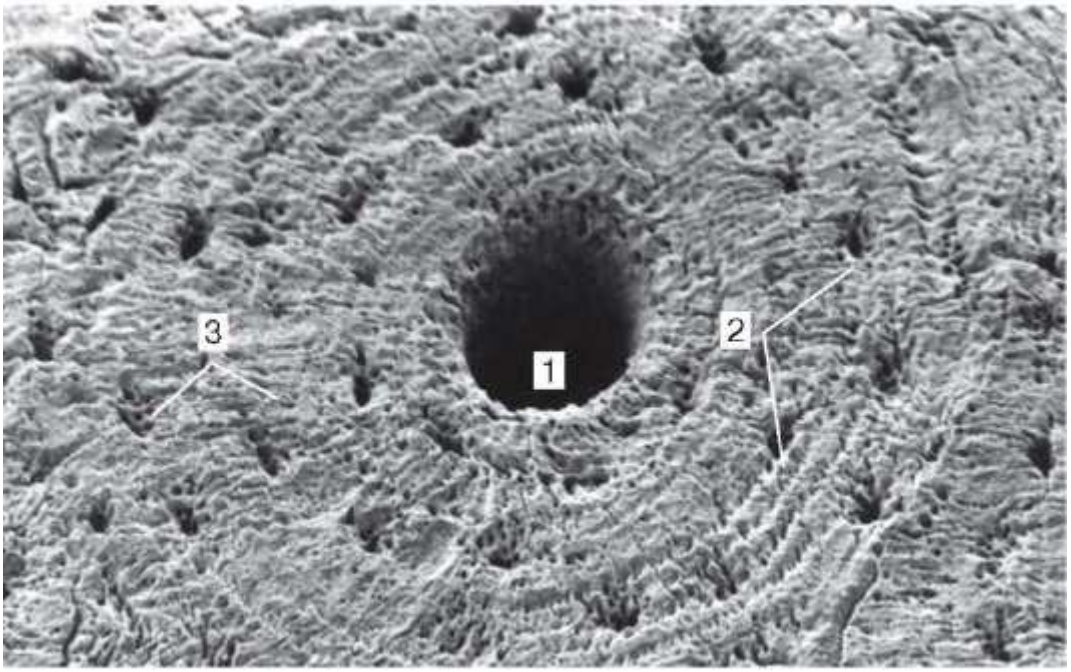

б

Рис. 8.33. Остеон:

а - микрофотография (окраска по методу Шморля); *б* - сканирующая электронная микроскопия фрагмента кости (препарат О. В. Слесарева). 1 - канал остеона; 2 - остеоциты (лакуны - б); 3 - костные пластинки.

В диафизе длинной кости остеоны расположены преимущественно параллельно длинной оси. Каналы остеонов анастомозируют друг с другом, в местах анастомозов прилежащие к ним пластинки изменяют свое направление (см. рис. 8.31). Такие каналы называют *прободающими,* или *питающими.* Сосуды, расположенные в каналах остеонов, сообщаются друг с другом и с сосудами костного мозга и надкостницы. Большую часть

диафиза составляет компактное вещество трубчатых костей. На внутренней поверхности диафиза, граничащей с костномозговой полостью, пластинчатая костная ткань образует костные перекладины губчатого вещества кости. Полость диафиза трубчатых костей заполнена костным мозгом.

Эндост (endosteum) - оболочка, покрывающая кость со стороны костномозговой полости. В эндосте сформированной поверхности кости различают осмиофильную линию на наружном крае минерализованного вещества кости; остеоидный слой, состоящий из аморфного вещества, коллагеновых фибрилл и остеобластов, кровеносных капилляров и нервных окончаний, слоя клеток, нечетко отделяющих эндост от элементов костного мозга. Толщина эндоста превышает 1-2 мкм, но меньше, чем у периоста.

В областях активного формирования кости толщина эндоста возрастает в 10-20 раз за счет остеоидного слоя вследствие повышения синтетической активности остеобластов и их предшественников. При ремоделировании кости в составе эндоста обнаруживаются остеокласты. В эндосте стареющей кости уменьшается популяция остеобластов и клеток-предшественников, но возрастает активность остеокластов, что ведет к истончению компактного слоя и перестройке губчатого вещества кости.

Между эндостом и периостом существует определенная микроциркуляция жидкости и минеральных веществ благодаря лакунарно-канальцевой системе костной ткани.

Васкуляризация костной ткани. Кровеносные сосуды образуют во внутреннем слое надкостницы густую сеть. Отсюда берут начало тонкие артериальные веточки, которые через питательные отверстия кровоснабжают остеоны, а потом проникают в костный мозг и принимают участие в образовании питающей его сети капилляров. Лимфатические сосуды располагаются главным образом в наружном слое надкостницы.

Иннервация костной ткани. В надкостнице миелиновые и безмиелино-вые нервные волокна образуют сплетение. Часть волокон сопровождают кровеносные сосуды и проникают с ними через питательные отверстия в одноименные каналы, а затем в каналы остеонов и далее достигают костного мозга. Другая часть волокон заканчиваются в надкостнице свободными нервными разветвлениями, а также участвуют в образовании инкапсулированных телец.

Рост трубчатых костей. Рост костей - процесс очень длительный. Он начинается у человека с ранних эмбриональных стадий и завершается в среднем к 20-летнему возрасту. В течение всего периода роста кость увеличивается как в длину, так и в ширину. Рост трубчатой кости в длину обеспечивается наличием метаэпифизарной хрящевой пластинки роста, в которой проявляются два противоположных гистогенетических процесса.

Один - это разрушение эпифизарной пластинки, а другой, противоположный ему, - непрестанное пополнение хрящевой ткани путем новообразования клеток. Однако со временем процессы разрушения клеток начинают преобладать над процессами новообразования, вследствие чего хрящевая пластинка истончается и исчезает. Рост кости в длину прекращается.

В метаэпифизарном хряще различают *пограничную* зону, зону *столбчатых клеток* и зону *пузырчатых клеток.* Пограничная зона, расположенная вблизи эпифиза, состоит из округлых и овальных клеток и единичных изогенных групп, которые обеспечивают связь хрящевой пластинки с костью эпифиза. В полостях между костью и хрящом находятся кровеносные капилляры, обеспечивающие питанием клетки глубжележащих зон хрящевой пластинки. Зона столбчатых клеток содержит активно размножающиеся клетки, которые формируют колонки, расположенные вдоль продольной оси кости, и обеспечивают ее рост и длину. Проксимальные концы колонок состоят из созревающих, дифференцирующихся хрящевых клеток. Они богаты гликогеном и щелочной фосфатазой. Обе эти зоны наиболее реактивны при действии гормонов и других факторов,

оказывающих влияние на процессы окостенения и роста костей. Зона пузырчатых клеток характеризуется гидратацией и разрушением хондроцитов с последующим эндохондральным окостенением. Дистальный отдел этой зоны граничит с диафизом, откуда в нее проникают кровеносные капилляры и остеогенные клетки. Продольно ориентированные колонки эндохондральной кости являются по существу костными трубочками, на месте которых формируются остеоны. Впоследствии центры окостенения в диафизе и эпифизе сливаются, и рост кости в длину заканчивается. Рост трубчатой кости в ширину осуществляется за счет периоста. Со стороны периоста очень рано начинают образовываться концентрические слои пластинчатой костной ткани. Этот *аппозиционный* рост продолжается до окончания формирования кости. Количество остеонов непосредственно после рождения невелико, но уже к 25 годам в длинных костях конечностей количество их значительно увеличивается.

Регенерация. Физиологическая регенерация костных тканей происходит медленно за счет остеогенных клеток надкостницы - эндоста и остеоген-ных клеток в канале остеона. Посттравматическая регенерация костной ткани протекает лучше в тех случаях, когда концы сломанной кости не смещены относительно друг друга. Процессу остеогенеза предшествует формирование соединительнотканной мозоли, в толще которой могут образовываться хрящевые островки (рис. 8.34). Оссификация в этом случае идет по типу вторичного (непрямого) остеогенеза. В условиях оптимальной окси-генации тканей, хорошей репозиции и фиксации концов сломанной кости регенерация происходит без образования мозоли. Однако прежде чем остеобласты начнут строить кость, остеокласты образуют небольшую щель между сопоставленными концами кости. На этой биологической закономерности основано применение травматологами аппаратов постепенного растягивания сращиваемых костей в течение всего периода регенерации.

Перестройка кости и факторы, влияющие на ее структуру

В костной ткани в течение всей жизни человека происходят взаимосвязанные процессы разрушения и созидания, обусловленные функциональными нагрузками и другими факторами внешней и внутренней среды. Перестройка остеонов всегда связана с разрушением первичных остеонов и одновременным образованием новых остеонов как на месте разрушения, так и со стороны периоста. Под влиянием остеокластов, активизированных различными факторами, костные пластинки остеона разрушаются, и на его месте образуется полость. Этот процесс называется *резорбцией* (от лат. *resorptia* - рассасывание) костной ткани. В образовавшейся полости вокруг оставшегося сосуда появляются остеобласты и начинается построение новых пластинок, концентрически наслаивающихся друг на друга. Так возникают вторичные генерации остеонов. Между остеонами располагаются остатки разрушенных остеонов прежних генераций. Процесс перестройки остеонов не приостанавливается и после окончания роста кости.

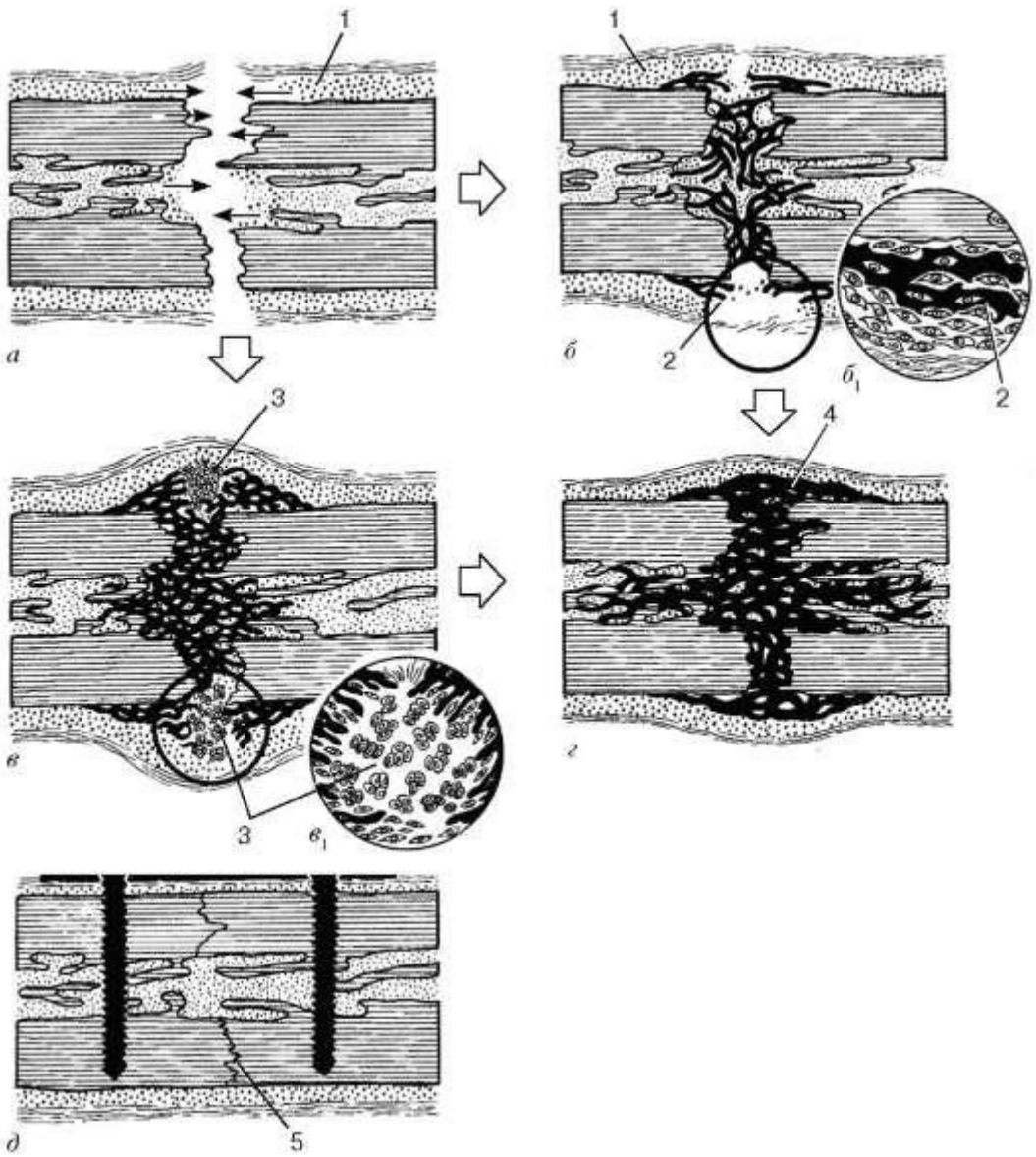

Рис. 8.34. Посттравматическая регенерация трубчатой кости: *а* - локализация травмы; *б-г* - последовательные стадии регенерации без жесткой фиксации репонированных костей (б1, *в1* - фрагменты);*д* - регенерация после фиксации отломков. 1 - надкостница; 2 - перекладины из грубоволокни-стой костной ткани; 3 - соединительнотканный регенерат с островками хрящевой ткани; 4 - костный регенерат из грубово-локнистой костной ткани; 5 - линия сращения (по Р. В. Крстичу, с изменениями)

Среди факторов, влияющих на перестройку костной ткани, существенную роль играет ее так называемый пьезоэлектрический эффект. Оказалось, что в костной пластинке при изгибах появляется определенная разность потенциалов между вогнутой и выпуклой стороной. Первая заряжается отрицательно, а вторая - положительно. На отрицательно заряженной поверхности всегда отмечаются активация остеобластов и процесс аппозиционного новообразования костной ткани, а на положительно заряженной, напротив, наблюдается ее резорбция с помощью остеокластов. Искусственное создание разности потенциалов приводит к такому же результату (рис. 8.35). Нулевой потенциал, отсутствие физической нагрузки на костную ткань (продолжительная иммобилизация, пребывание в состоянии невесомости и др.) обусловливают повышение функций остеокластов и выведение солей.

На структуру костной ткани и костей оказывают влияние витамины (C, A, D), гормоны щитовидной, околощитовидной и других эндокринных желез.

В частности, при недостаточном количестве витамина С в организме (например, при цинге) подавляется образование коллагеновых волокон, ослабляется деятельность остеобластов, уменьшается их фосфатазная активность, что практически приводит к остановке роста кости вследствие торможения образования органической основы костных тканей. При дефиците витамина D (рахит) не происходит полной кальцификации органической матрицы кости, что обусловливает размягчение костей (остеомаляция). Витамин А поддерживает рост костей, но избыток этого витамина способствует усилению разрушения остеокластами метаэпифизарных хрящей - зоны роста костей и замедлению их удлинения.

При избытке гормона околощитовидной железы - паратирина - наблюдаются повышение активности остеокластов и резорбция кости. Тирокальцитонин, вырабатываемый С-клетками щитовидной железы, действует диаметрально противоположно, понижая функцию остеокластов, имеющих рецепторы этого гормона. При гипофункции щитовидной железы замедляется рост длинных трубчатых костей в результате подавления активности остеобластов и торможения процесса оссифи-кации. Регенерация кости в этом случае происходит слабо и неполноценно. В случае тестикулярной недоразвитости или препубертатной кастрации задерживается окостенение метаэпифизарной пластинки, вследствие чего руки и ноги у такого индивидуума становятся непропорционально длинными. При недостатке эстрогенов после наступления климактерического периода у женщин иногда развивается остеопороз. При раннем половом созревании намечается остановка роста из-за преждевременного диафизо-эпифизарного сращения костей. Определенную позитивную роль в росте костей играет соматотропный гормон аденогипофиза, который стимулирует пропорциональное развитие скелета в молодом (юношеском) возрасте и непропорциональное (акромегалия) у взрослых.

Возрастные изменения. Соединительные ткани с возрастом претерпевают изменения в строении, количестве и химическом составе. С возрастом увеличиваются общая масса соединительнотканных образований, рост костного скелета. Во многих разновидностях соединительнотканных структур изменяется соотношение типов коллагена, гликозаминогликанов; в частности, в них становится больше сульфатированных соединений.

Соединения костей

Две кости могут иметь соединения *непрерывные* (синдесмозы, синхондрозы и синостозы) и *прерывистые*(суставы).

Непрерывные соединения - соединения с помощью плотной волокнистой соединительной ткани, пучки которой в виде прободающих волокон внедряются в костную ткань. Примером таких соединений являются швы теменных костей черепа, соединительнотканная мембрана между лучевой и локтевой костями.

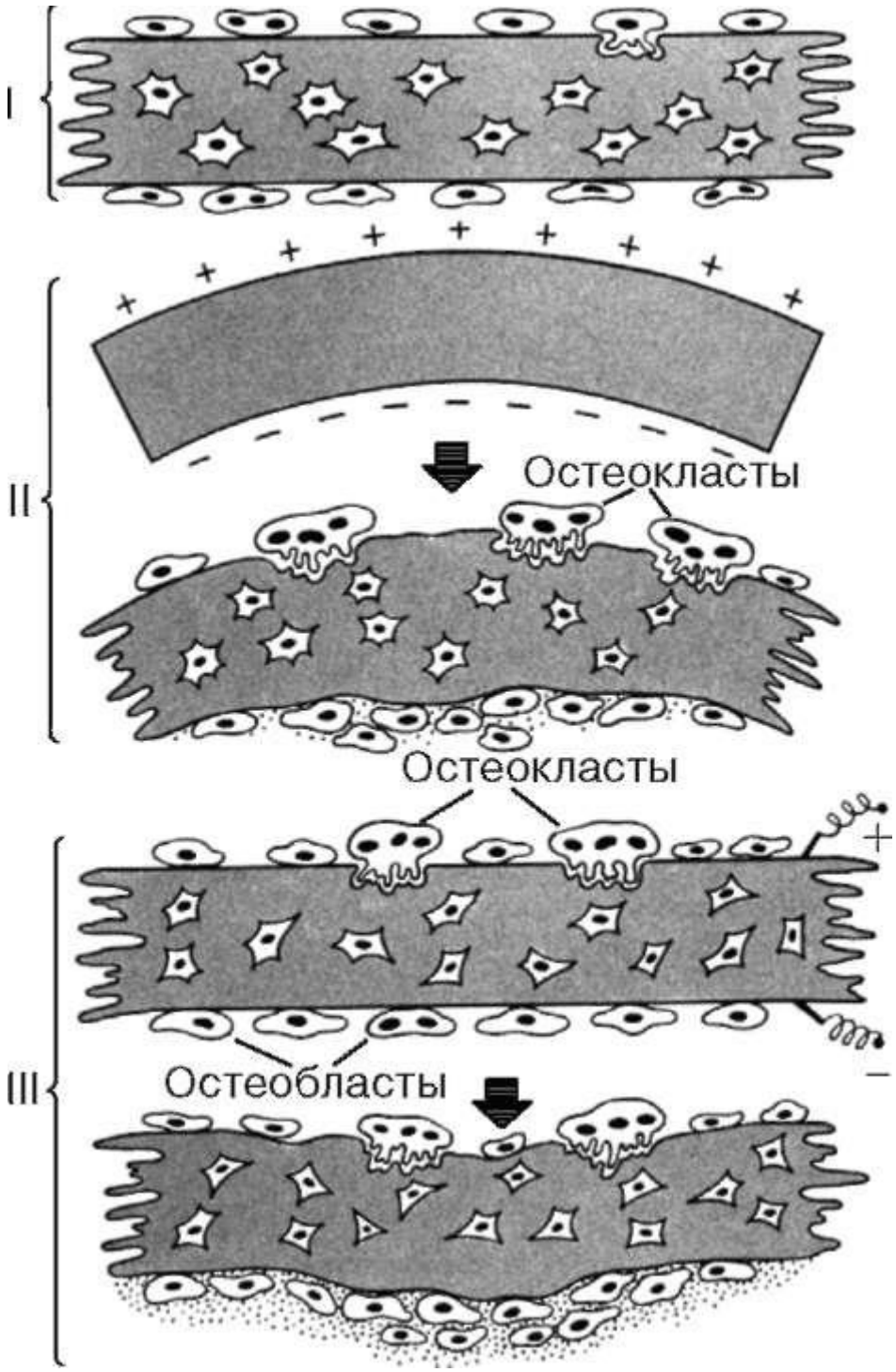

Рис. 8.35. Пьезоэлектрический эффект (пояснения в тексте): I - схема структурной организации костной трабекулы; II - активация остеокластов и остеобластов при изменении формы костной трабекулы; III - искусственное создание разности потенциалов (по Ю. И. Афанасьеву)

Синхондрозы (симфизы) - соединения при помощи хряща, например межпозвоночные диски. Они состоят из наружного фиброзного кольца и внутренней части, называемой пульпозным ядром. Обе эти части нерезко отделены и незаметно переходят друг в друга. Пульпозное ядро располагается во внутренней зоне межпозвоночного диска. В разные возрастные периоды оно имеет различное строение. В возрасте до 2 лет оно представляет собой полость с гомогенным содержимым, в котором находятся только отдельные клетки. В последующие годы жизни эта полость разделяется на отдельные камеры. С 6-8-летнего возраста в пуль-позном ядре отмечается появление, а затем и нарастание количества

коллагено-вых волокон и хрящевых клеток. С 15 лет нарастание волокон и хрящевых клеток еще больше усиливается, и в возрасте 20-23 лет пульпозное ядро приобретает характерный вид волокнистого хряща. Примером другого, более плотного соединения может быть лобковый симфиз. К синхондрозам относятся также соединения эпифиза и диафиза с помощью метаэпифизарного хряща.

Синостозы - плотные соединения костей без волокнистой соединительной ткани, например тазовые кости.

Прерывистые соединения, или суставы (диартрозы), состоят из сочлененных поверхностей, покрытых хрящом, а в некоторых случаях из хрящевого промежуточного мениска и суставной сумки. Суставная капсула состоит из наружного фиброзного и внутреннего синовиального слоев. Под последним понимают пласт специфически дифференцированной соединительной ткани, содержащей кровеносные и лимфатические сосуды, нервные волокна и окончания. Пограничное положение этой соединительной ткани, несвойственное другим производным мезенхимы, постоянное растяжение, смещение и давление в связи с участием локомоторной функции сочленения определяют рост и ее структурные особенности.

В синовиальной оболочке млекопитающих и человека различают два волокнистых коллагеново-эластических слоя (поверхностный и глубокий) и выстилающий полость покровный слой (см. рис. 8.20). Резкой границы между слоями не существует. В крупных сочленениях отмечается богатый жировой тканью подсиновиальный слой, граничащий с фиброзной капсулой. Коллагеновые и эластические волокна поверхностного слоя ориентированы в направлении длинной оси сочленения. В глубоком слое они расположены под углом к волокнам поверхностного слоя.

Покровный слой синовиальной оболочки состоит из клеток - синовиоцитов. Различают макрофагальные синовиоциты и синовиальные фибробласты, которые обладают способностью к выработке и секреции гиалуроновой кислоты - специфического компонента синовиальной жидкости.

Кровеносные сосуды проникают в синовиальную оболочку со стороны подлежащих тканей и распределяются в ее толще, включая и покровный слой, где они располагаются непосредственно под синовиоцитами. Таким образом, синовиальная полость отделена от кровеносного русла только клетками, основным веществом соединительной ткани и эндотелием самих капилляров. Для эндотелия гемокапил-ляров синовиальных оболочек характерны фенестры и способность к фагоцитозу. Лимфатические капилляры располагаются всегда глубже кровеносных в пределах поверхностного волокнистого слоя.

Синовиальная оболочка богато иннервирована волокнами афферентной и эфферентной (симпатической) природы.

Контрольные вопросы

1. Мезенхима как источник развития соединительных тканей: понятие о дивергентной дифференцировке мезенхимы, морфологические признаки мезенхимы.

2. Соединительные ткани со специальными свойствами: классификация, топография в организме, строение, функции.

3. Клеточные дифферонны рыхлой соединительной ткани: источники развития, строение, функции, участие в физиологической и репара-тивной регенерации.

4. Хрящевые ткани: классификация, топография, строение, функции, регенерация.

5. Костные ткани: прямой и непрямой остеогенез, строение, клеточно-дифферонный состав, регенерация.

Глава 9. МЫШЕЧНЫЕ ТКАНИ

Мышечными тканями *(textus muscularis)* называют ткани, различные по строению и происхождению, но сходные по способности к сокращениям. Они обеспечивают перемещения в пространстве организма в целом, его частей и движение органов внутри организма (сердце, язык, кишечник и др.).

Свойством сокращаться с изменением формы обладают клетки многих тканей, но в мышечных тканях эта способность становится главной функцией.

9.1. ОБЩАЯ МОРФОФУНКЦИОНАЛЬНАЯ ХАРАКТЕРИСТИКА И КЛАССИФИКАЦИЯ

Основные морфологические признаки элементов мышечных тканей - удлиненная форма, наличие продольно расположенных миофибрилл и миофиламентов - специальных органелл, обеспечивающих сократимость, расположение митохондрий рядом с сократительными элементами, наличие включений гликогена, липидов и миоглобина.

Специальные сократительные органеллы - миофиламенты или миофи-бриллы, обеспечивают сокращение, которое возникает при взаимодействии в них двух основных фибриллярных белков - актина и миозина, при обязательном участии ионов кальция. Митохондрии обеспечивают эти процессы энергией. Запас источников энергии образуют гликоген и липиды. Миоглобин - белок, обеспечивающий связывание кислорода и создание его запаса на момент сокращения мышцы, когда сдавливаются кровеносные сосуды (поступление кислорода при этом резко снижается).

Классификация. В основу классификации мышечных тканей положены два принципа - морфофункциональный и гистогенетический. В соответствии с морфофункциональным принципом, в зависимости от структуры органелл сокращения, мышечные ткани подразделяют на две подгруппы.

Первая подгруппа - поперечнополосатые (исчерченные) мышечные ткани *(textus muscularis striatus).* В цитоплазме их элементов миозиновые филаменты постоянно полимеризованы, образуют с актиновыми нитями постоянно существующие миофибриллы. Последние организованы в характерные комплексы - *саркомеры.* В соседних миофибриллах структурные субъединицы саркомеров расположены на одном уровне и создают*поперечную исчер-ченность.*

Вторая подгруппа - гладкие (неисчерченные) мышечные ткани *(textus muscularis nonstriatus).* Эти ткани характеризуются тем, что вне сокращения миозиновые филаменты деполимеризованы. В присутствии ионов кальция они полимеризуются и вступают во взаимодействие с филаментами актина. Образующиеся при этом миофибриллы не имеют поперечной исчерченности: при специальных окрасках они представлены равномерно окрашенными по всей длине (гладкими) нитями.

В соответствии с гистогенетическим принципом в зависимости от источников развития (эмбриональных зачатков) мышечные ткани и мышечные элементы подразделяются на: соматические (миотомные), целомические (из миоэпикардиальной пластинки висцерального листка спланхнотома), мезенхимные (из десмального зачатка в составе мезенхимы), нейральные (из нервной трубки), эпидермальные (из кожной эктодермы и из прехор-дальной пластинки).

9.2. ПОПЕРЕЧНОПОЛОСАТЫЕ МЫШЕЧНЫЕ ТКАНИ

Имеется две основные разновидности поперечнополосатых (исчерченных) тканей - скелетная (миотомная) и сердечная (целомическая).

9.2.1. Скелетная мышечная ткань

Гистогенез. Источником развития элементов скелетной (соматической) поперечнополосатой мышечной ткани *(textus muscularis striatus sceletalis)* являются стволовые клетки миотомов - промиобласты. Одни из них дифференцируются на месте и участвуют в образовании так называемых аутохтон-ных мышц. Другие клетки мигрируют из миотомов в мезенхиму. Они уже детерминированы, хотя внешне не отличаются от других клеток мезенхимы. Их дифференцировка продолжается в местах закладки других мышц тела. В ходе дифференцировки возникают две клеточные линии. Клетки одной из линий сливаются, образуя удлиненные симпласты - мышечные трубочки (миотубы). В них происходит дифференцировка специальных органелл - миофибрилл (рис. 9.1). В это время в миотубах отмечается хорошо развитая гранулярная эндоплазматическая сеть. Миофибриллы сначала располагаются под плазмолеммой, а затем заполняют большую часть миотубы. Ядра, напротив, из центральных отделов смещаются к периферии. Клеточные центры и микротрубочки при этом полностью исчезают. Гранулярная эндоплазматическая сеть в значительной степени редуцируется. Такие дефинитивные структуры называют миосимпластами.

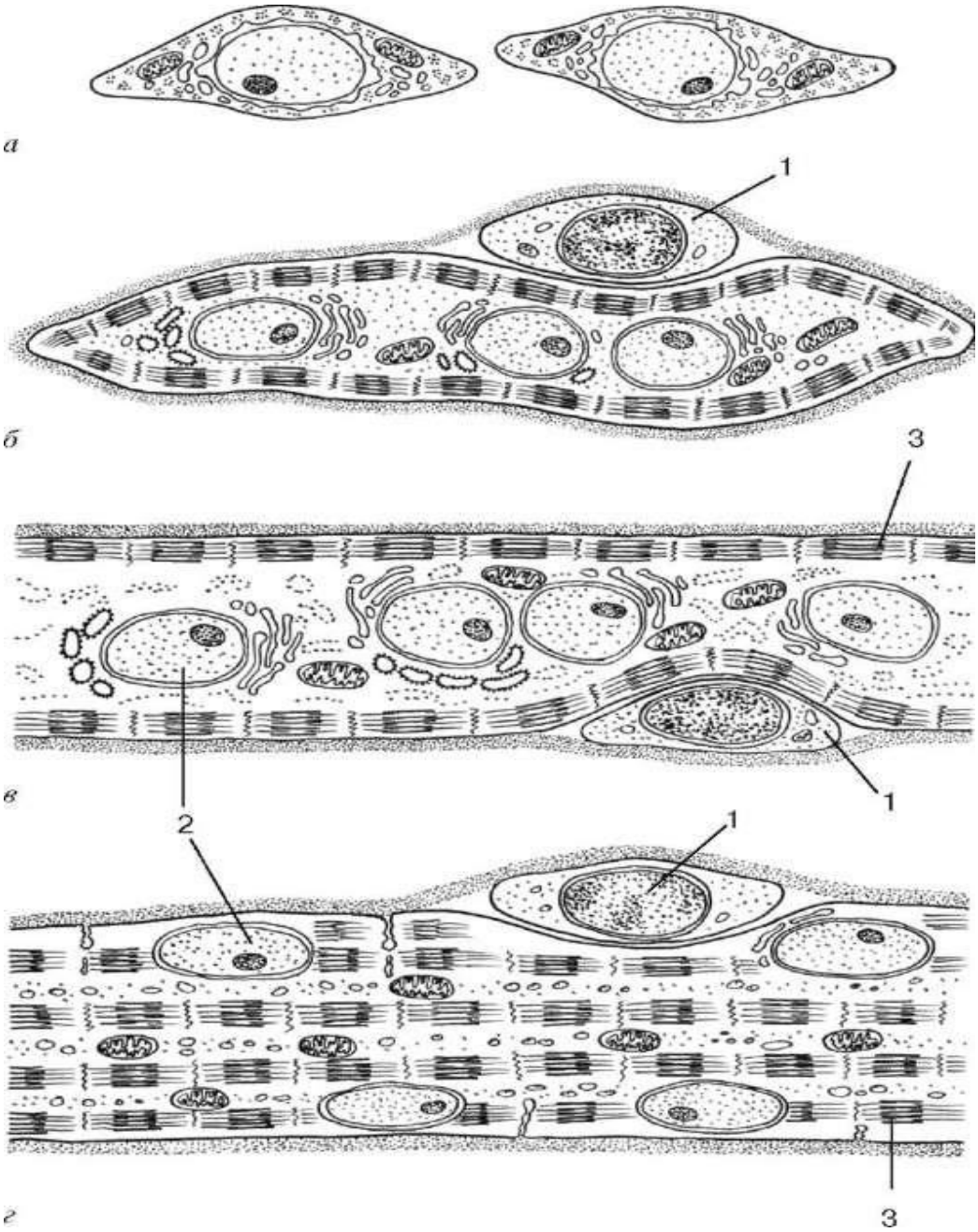

Рис. 9.1. Гистогенез скелетной мышечной ткани (по А. А. Клишову):

а - промиобласты; *б* - миосимпласт; *в* - мышечная трубочка; *г* - зрелое мышечное волокно. 1 - миосателлитоцит; 2 - ядро миосимпласта; 3 – миофибриллы.

Клетки другой линии остаются самостоятельными и дифференцируются в миосателлитоциты. Эти клетки располагаются на поверхности миосимпластов. Миосателлитоциты, размножаясь, сливаются с миосимпластами, участвуя таким образом в создании оптимального ядерносаркоплазменного отношения, необходимого для синтеза специфических белков симпласта.



Рис. 9.2. Строение поперечнополосатой мышечной ткани (микрофотография):

1 - мышечные волокна; 2 - сарколемма; 3 - саркоплазма и миофибриллы; 4 – ядра миосимпласта. Окраска - железный гематоксилин

Строение. Основной структурной единицей скелетной мышечной ткани является мышечное волокно, состоящее из миосимпласта и миосател-литоцитов, покрытых общей базальной мембраной (рис. 9.2-9.4). Длина всего волокна может измеряться сантиметрами при толщине 50-100 мкм. Комплекс, состоящий из плазмолеммы миосимпласта и базальной мембраны, называют сарколеммой.

Строение миосимпласта. Миосимпласт имеет множество продолговатых ядер, расположенных непосредственно под плазмолеммой. Их количество в одном симпласте может достигать нескольких десятков тысяч (см. рис. 9.2). У полюсов ядер располагаются органеллы общего значения - комплекс Гольджи и небольшие фрагменты агранулярной эндоплазматической сети. Миофибриллы заполняют основную часть миосимпласта и расположены продольно (см. рис. 9.3).

Саркомер - структурная единица миофибриллы. Каждая миофибрилла имеет поперечные темные и светлые диски с неодинаковым лучепреломлением (анизотропные А-диски и изотропные I-диски). Каждая миофибрил-ла окружена продольно расположенными и анастомозирующими между собой петлями агранулярной эндоплазматической сети - саркоплазмати-ческой сети. Соседние саркомеры имеют общую пограничную структуру - Z-линию (рис. 9.5). Она построена в виде сети из белковых фибриллярных молекул, среди которых существенную роль играет альфа-актинин. С этой сетью связаны концы актиновых филаментов. От соседних Z-линий акти-

новые филаменты направляются к центру саркомера, но не доходят до его середины. Филаменты актина объединены с Z-линией и нитями миозина фибриллярными нерастяжимыми молекулами небулина. Посередине темного диска саркомера располагается сеть, построенная из миомиозина. Она образует в сечении М-линию. В узлах этой М-линии закреплены концы мио-зиновых филаментов. Другие их концы направляются в сторону Z-линий и располагаются между филаментами актина, но до самих Z-линий тоже не доходят. Вместе с тем эти концы фиксированы по отношению к Z-линиям растяжимыми гигантскими белковыми молекулами титина.

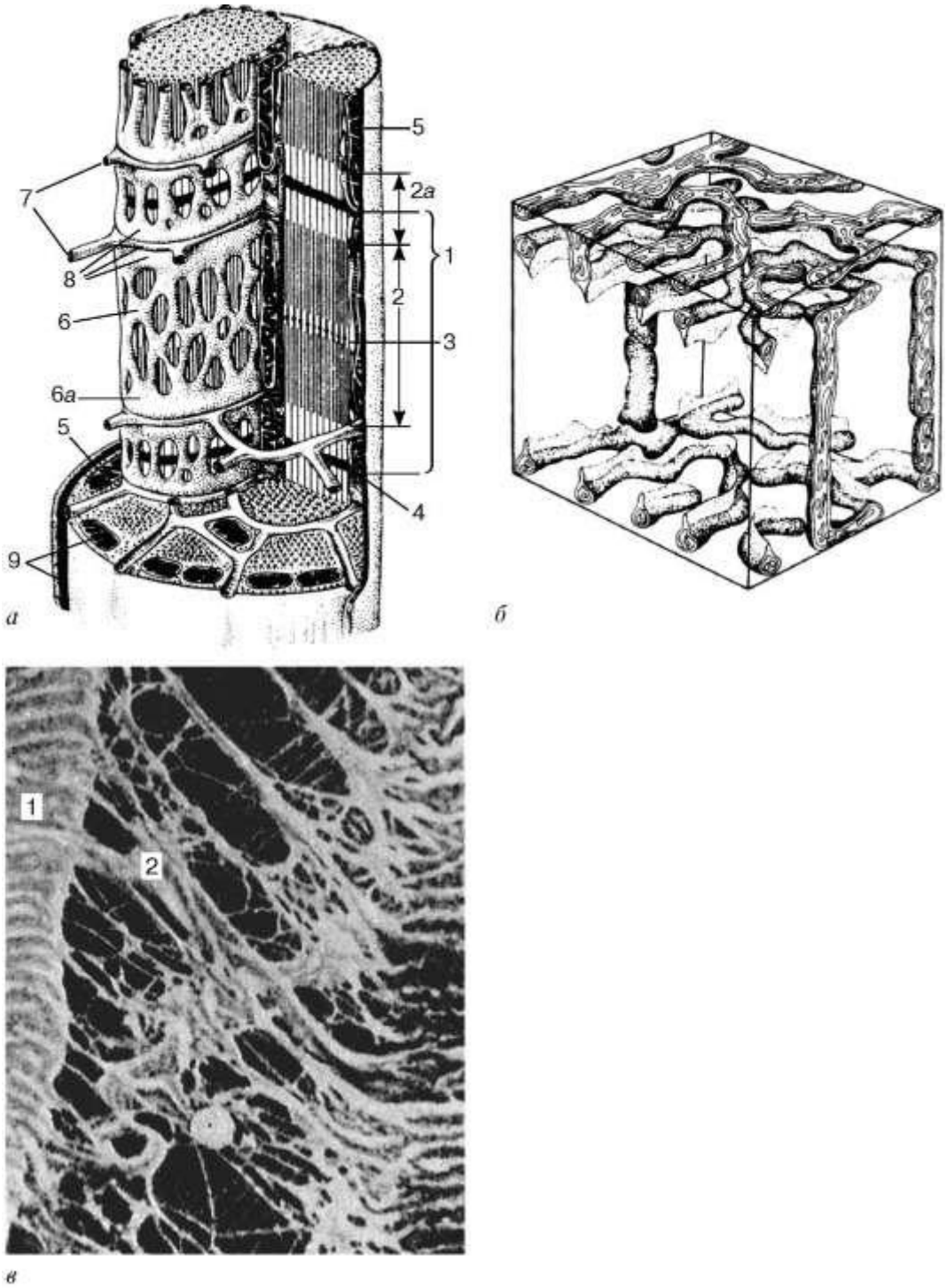

Рис. 9.3. Схема ультрамикроскопического строения миосимпласта (по Р. В. Крстичу, с изменениями) (а): 1 - саркомер; 2 - анизотропный диск (полоса А); 2а - изотропный диск (полоса I); 3 - линия М (мезофрагма) в середине анизотропного диска; 4 - линия Z (телофрагма) в середине изотропного диска; 5 - митохондрии; 6 - сар-коплазматическая

сеть; 6а - конечная цистерна; 7 - поперечная трубочка (Т-трубочка); 8 - триада; 9 - сарколемма; *б* - схема пространственного расположения митохондрий в симпласте. Верхняя и нижняя плоскости рисунка ограничиваютанизотропныйдисксарко-мера (по Л. Е. Бакеевой, В. П. Скулачеву, Ю. С. Ченцову); *в* - эндомизий. Сканирующая электронная микрофотография, увеличение 2600 (препарат Ю. А. Хорошкова): 1 - мышечные волокна; 2 - коллагеновые фибриллы.

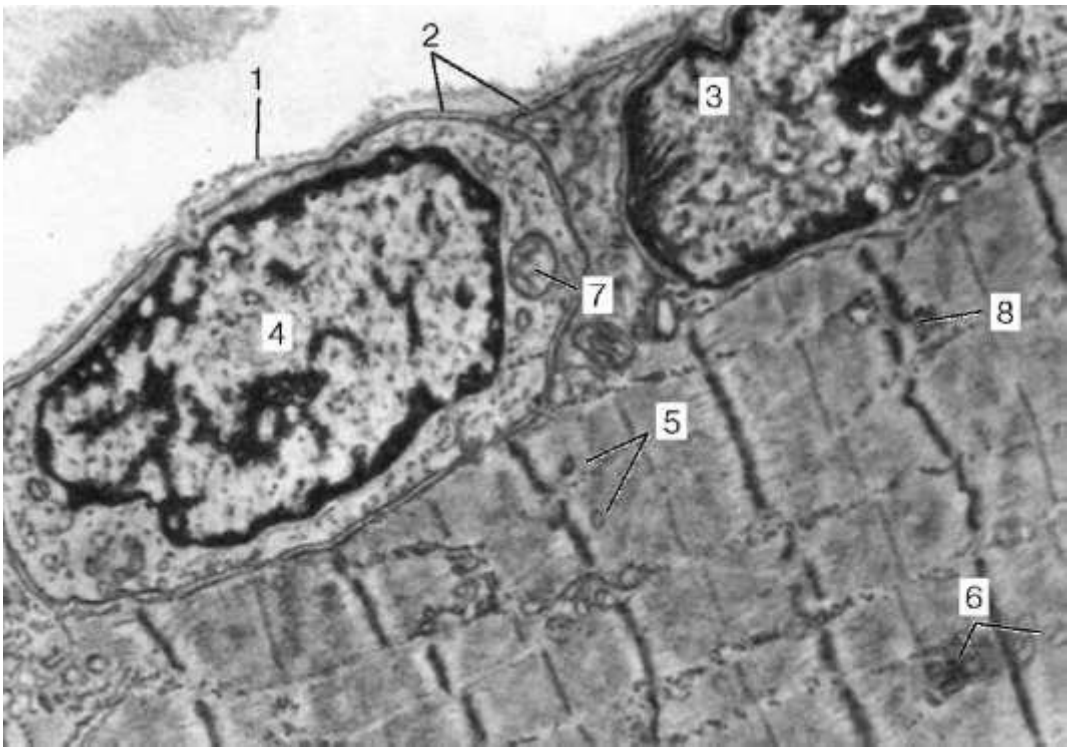

Рис. 9.4. Поверхностный участок миосимпласта и миосателлитоцит. Электронная микрофотография, увеличение 10 000 (препарат В. Л. Горячкиной и С. Л. Кузнецова): 1 - базальная мембрана; 2 - плазмолемма; 3 - ядро миосимпласта; 4 - ядро миоса-теллитоцита; 5 - миофибриллы; 6 - канальцы агранулярной эндоплазматической (саркоплазматической) сети; 7 - митохондрии; 8 – гликоген.

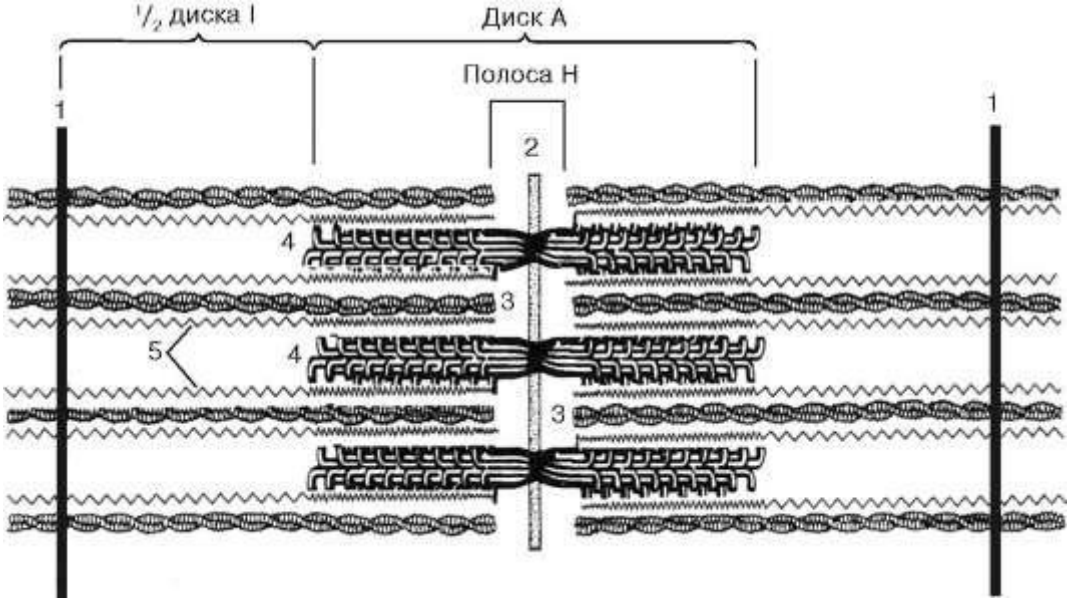

Рис. 9.5. Саркомер (схема):

1 - линия Z; 2 - линия М; 3 - филаменты актина; 4 - филаменты миозина; 5 - фибриллярные молекулы титина (по Б. Албертс, Д. Брей, Дж. Льюис и др., с изменениями)

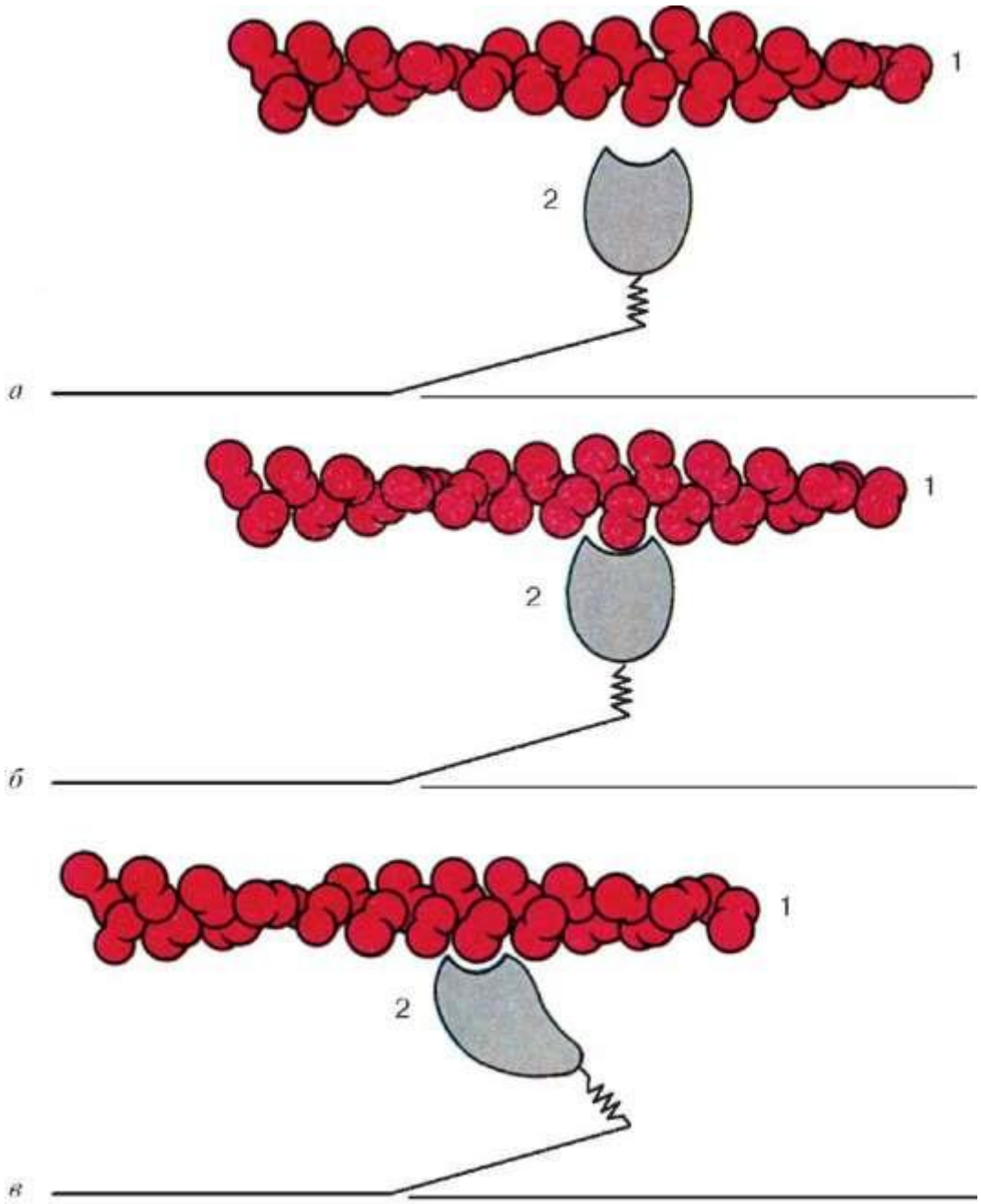

Рис. 9.6. Конформационные изменения, влекущие за собой взаимное смещение филаментов актина и миозина:

а-в - последовательные изменения пространственных отношений. 1 - актин; 2 - головка молекулы миозина (по Б. Албертс, Д. Брей, Дж. Льюис и соавт., с изменениями).

Молекулы миозина имеют длинный хвост и на одном из его концов две головки. При повышении концентрации ионов кальция в области присоединения головок (шарнирный участок) молекула изменяет свою конфигурацию (рис. 9.6). При этом (поскольку между миозиновыми филаментами расположены актиновые) головки миозина связываются с актином (при участии вспомогательных белков - тропомиозина и тропонина). Затем головка миозина наклоняется и тянет за собой актиновую молекулу в сторону М-линии. Z-линии сближаются, саркомер укорачивается.

Альфа-актининовые сети Z-линий соседних миофибрилл связаны друг с другом промежуточными филаментами. Они подходят к внутренней поверхности плазмолеммы и закрепляются в ее кортикальном слое, так что саркомеры всех миофибрилл располагаются

на одном уровне. Это и создает при наблюдении в микроскоп впечатление поперечной исчерченности всего волокна.

Источником ионов кальция служат цистерны агранулярной эндоплазма-тической сети. Они вытянуты вдоль миофибрилл около каждого саркоме-ра и образуют саркоплазматическую сеть. Именно в ней аккумулируются ионы кальция, когда миосимпласт находится в расслабленном состоянии. На уровне Z-линий (у амфибии) или на границе А- и I-дисков (у млекопитающих) канальцы сети меняют направление и располагаются поперечно, образуя расширенные терминальные или латеральные (L) цистерны.

С поверхности в глубину миосимпласта плазмолемма образует длинные трубочки, идущие поперечно (Т-трубочки) на уровне границ между темными и светлыми дисками. Когда миосимпласт получает сигнал о начале сокращения, он перемещается по плазмолемме в виде потенциала действия и распространяется на мембрану Т-трубочек. Поскольку эта мембрана сближена с мембранами саркоплазматической сети, состояние последних меняется, кальций освобождается из цистерн сети и взаимодействует с актино-миозиновыми комплексами (они сокращаются). Когда потенциал действия исчезает, кальций снова аккумулируется в канальцах сети и сокращение миофибрилл прекращается. Для развития усилия сокращения нужна энергия. Она освобождается за счет превращения АТФ в АДФ. Роль АТФ-азы выполняет миозин. Источником АТФ служат главным образом митохондрии, поэтому они и располагаются непосредственно между миофибриллами.

Большую роль в деятельности миосимпластов играют включения миоглобина и гликогена. Гликоген служит источником энергии, необходимой не только для совершения мышечной работы, но и поддержания теплового баланса всего организма. Миоглобин связывает кислород, когда мышца расслаблена и через мелкие кровеносные сосуды свободно протекает кровь. Во время сокращения мышцы сосуды сдавливаются, а запасенный кислород освобождается и участвует в биохимических реакциях.

Миосателлитоциты. Эти малодифференцированные клетки являются источником регенерации мышечной ткани. Они прилежат к поверхности миосимпласта, так что их плазмолеммы соприкасаются (см. рис. 9.1, 9.4). Миосателлитоциты одноядерны, их темные ядра овальной формы и мельче, чем в симпластах. Они обладают всеми органеллами общего значения (в том числе и клеточным центром).

Типы мышечных волокон. Разные мышцы (как органы) функционируют в неодинаковых биомеханических условиях. Поэтому и мышечные волокна в составе разных мышц обладают разной силой, скоростью и длительностью сокращения, а также утомляемостью. Активность ферментов в них различна, и представлены они в различных изомерных формах. Различно в них и содержание дыхательных ферментов - гликолитических и окислительных.

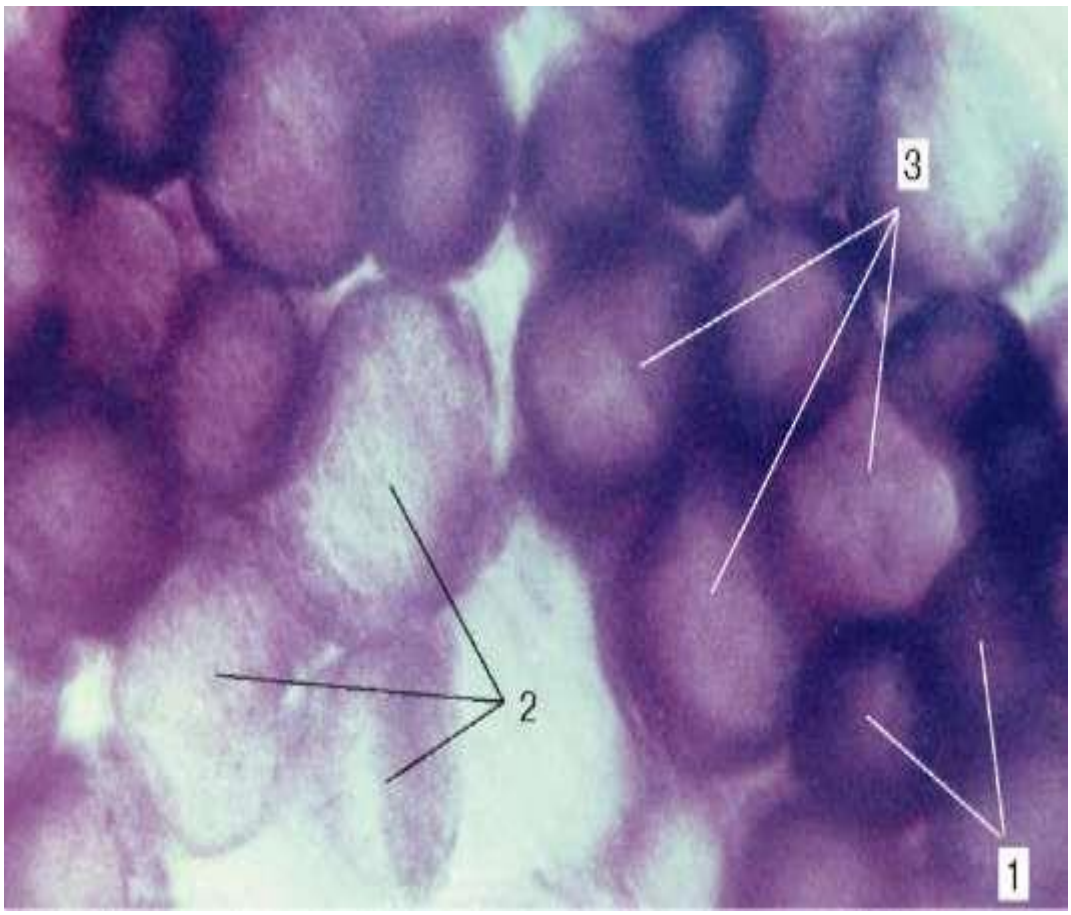

Рис. 9.7. Активность сукцинатдегидрогеназы в мышечных волокнах разного типа (препарат В. Ф. Четвергова, обработка по Нахласу и соавт.): 1 - высокая; 2 - низкая; 3 – средняя.

По соотношению миофибрилл, митохондрий и миоглобина различают белые, красные и промежуточные волокна. По функциональным особенностям мышечные волокна подразделяют на быстрые, медленные и промежуточные, что определяется молекулярной организацией миозина. Среди его изоформ существуют две основные - «быстрая» и «медленная». При постановке гистохимических реакций их идентифицируют по АТФ-азной активности. С этими свойствами коррелирует и активность дыхательных ферментов. Обычно в быстрых волокнах преобладают гликолитические процессы, они богаты гликогеном, в них меньше миоглобина, поэтому их называют белыми. В медленных волокнах, напротив, выше активность окислительных ферментов, они богаче миоглобином, выглядят более красными.

Наряду с белыми и красными существуют и промежуточные волокна. В составе большинства скелетных мышц волокна разного гистохимического типа располагаются мозаично (рис. 9.7).

Свойства мышечных волокон меняются при изменении нагрузок - спортивных, профессиональных, а также в экстремальных условиях (невесомость). При возврате к обычной деятельности такие изменения обратимы. При некоторых заболеваниях (мышечные атрофии, дистрофии, последствия денервации) мышечные волокна с разными исходными свойствами изменяются неодинаково. Это позволяет уточнять диагноз, для чего исследуют биоптаты скелетных мышц.

Регенерация. Ядра миосимпластов делиться не могут, так как в саркоплазме отсутствуют клеточные центры. Камбиальными элементами служат *миосателлитоциты.* Пока организм растет, они делятся, а дочерние клетки сливаются с миосимпластами. По окончании роста размножение миосателлитоцитов

затухает. После повреждения мышечного волокна на некотором протяжении от места травмы оно разрушается и его фрагменты фагоцитируются макрофагами. Восстановление тканей осуществляется за счет двух механизмов: компенсаторной гипертрофии самого симпласта и пролиферации миосателлитоцитов. В симпласте активизируются гранулярная эндоплазматическая сеть и комплекс Гольджи. Происходит синтез веществ, необходимых для восстановления саркоплазмы и миофибрилл, а также сборка мембран, так что восстанавливается целостность плазмо-леммы. Поврежденный конец миосимпласта при этом утолщается, образуя мышечную почку. Миосателлитоциты, сохранившиеся рядом с повреждением, делятся. Одни из них мигрируют к мышечной почке и встраиваются в нее, другие сливаются (так же, как миобласты при гистогенезе) и образуют новые миотубы, которые развиваются в мышечных волокна.

9.2.2. Скелетная мышца как орган

Передача усилий сокращения на скелет осуществляется посредством сухожилий или прикрепления мышц непосредственно к надкостнице. На конце каждого мышечного волокна плазмолемма образует глубокие узкие впячивания. В них со стороны сухожилия или надкостницы проникают тонкие коллагеновые волокна. Последние спирально оплетаются ретикулярными волокнами. Концы волокон направляются к базальной мембране, входят в нее, поворачивают назад и по выходе снова оплетают коллагеновые волокна соединительной ткани.

Между мышечными волокнами находятся тонкие прослойки рыхлой волокнистой соединительной ткани - *эндомизий.* Коллагеновые волокна наружного листка базальной мембраны вплетаются в него (см. рис. 9.3, в), что способствует объединению усилий при сокращении миосимпластов. Более толстые прослойки рыхлой соединительной ткани окружают по несколько мышечных волокон, образуя *перимизий* и разделяя мышцу на пучки. Несколько пучков объединяются в более крупные группы, разделенные более толстыми соединительнотканными прослойками. Соединительную ткань, окружающую поверхность мышцы, называют *эпимизием.*

Васкуляризация. Артерии вступают в мышцу и распространяются по прослойкам соединительной ткани, постепенно истончаясь. Ветви пятого-шестого порядка образуют в перимизии артериолы. В эндомизии расположены капилляры. Они идут вдоль мышечных волокон, анастомозируя друг с другом. Венулы, вены и лимфатические сосуды проходят рядом с приносящими сосудами. Как обычно, рядом с сосудами много тучных клеток, принимающих участие в регуляции проницаемости сосудистой стенки.

Иннервация. В мышцах выявлены миелинизированные эфферентные (двигательные), афферентные (чувствительные), а также немиелинизиро-ванные вегетативные нервные волокна. Отросток нервной клетки, приносящий импульс от мотонейрона спинного мозга, ветвится в перимизии. Каждая его ветвь проникает сквозь базальную мембрану и у поверхности симпласта на плазмолемме образует терминали, участвуя в организации так называемой моторной бляшки (см. главу 10, рис. 10.18). При поступлении нервного импульса из терминалей выделяется ацетилхолин - медиатор, который вызывает возбуждение (потенциал действия), распространяющееся отсюда по плазмолемме миосимпласта.

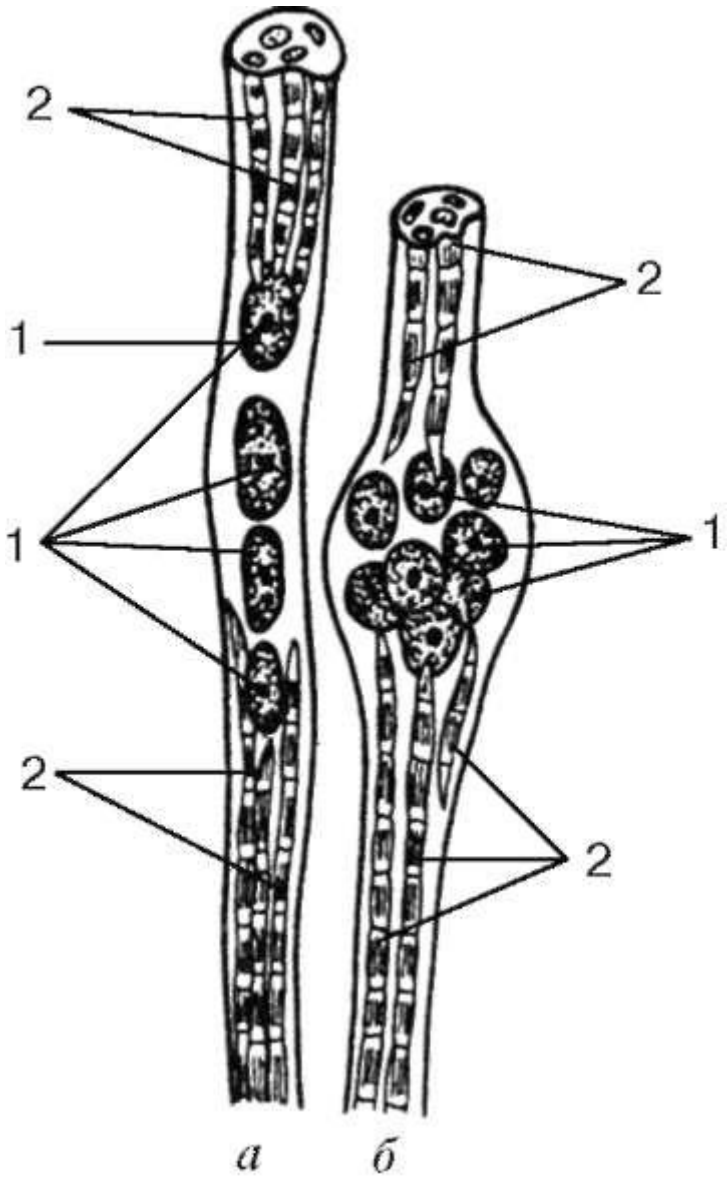

Рис. 9.8. Фрагмент мышечного веретена, содержащего мышечные волокна с ядерной цепочкой (а) и с ядерной сумкой (б) (схема по Г. С. Катинасу): 1 - ядра; 2 - миофибриллы (органеллы общего значения не показаны)

Итак, каждое мышечное волокно иннервируется самостоятельно и окружено сетью гемокапилляров, образуя комплекс, именуемый *мионом.*

Группа мышечных волокон, ин-нервируемых одним мотонейроном, называется *нервно-мышечной единицей.*Мышечные волокна, принадлежащие к одной нервно-мышечной единице, лежат не рядом, а расположены мозаично среди волокон, относящихся к другим единицам. Чувствительные нервные окончания располагаются не на рабочих (экстрафузальных) мышечных волокнах, а связаны со специализированными мышечными волокнами в так называемых мышечных веретенах (с интрафузальными мышечными волокнами), которые расположены в перимизии.

Интрафузальные мышечные волокна. Интрафузальные мышечные волокна веретен значительно тоньше рабочих. Существует два их вида - волокна с ядерной сумкой и волокна с ядерной цепочкой (рис. 9.8). Ядра в тех и в других округлые и расположены в толще симпласта, а не у его поверхности. В волокнах с ядерной сумкой ядра симпласта образуют скопления в его утолщенной средней части. В волокнах с ядерной цепочкой в средней части симпласта утолщение не образуется, ядра лежат здесь продольно одно за другим. Рядом со скоплениями ядер расположены органеллы общего значения.

Миофибриллы находятся в концах симпластов. Сарколемма волокна соединяется с капсулой нервно-мышечного веретена, состоящей из плотной волокнистой соединительной ткани. Каждое мышечное волокно веретена спирально обвито терминалью чувствительного нервного волокна. В результате сокращения или расслабления рабочих мышечных волокон изменяется натяжение соединительнотканной капсулы веретена, соответственно изменяется тонус интрафузальных мышечных волокон. Вследствие этого возбуждаются чувствительные нервные окончания, обвивающие их, и в области терминалей возникают афферентные нервные импульсы. На каждом миосимпласте располагается также своя моторная бляшка. Именно поэтому интрафузальные мышечные волокна постоянно находятся в напряжении, подстраиваясь к длине мышечного брюшка в целом.

9.2.3. Сердечная мышечная ткань

Гистогенез и виды клеток. Источники развития сердечной поперечнополосатой мышечной ткани *(textus muscularis striatus cardiacus)* - симметричные участки висцерального листка спланхнотома в шейной части зародыша - *миоэпикардиальные пластинки.* Из них дифференцируются также клетки мезо-телия эпикарда. Исходные клетки сердечной мышечной ткани - *кардиомио-бласты* - характеризуются рядом признаков: клетки уплощены, содержат крупное ядро, светлую цитоплазму, бедную рибосомами и митохондриями. В дальнейшем происходит развитие комплекса Гольджи, гранулярной эндо-плазматической сети. В кардиомиобластах обнаруживаются фибриллярные структуры, но миофибрилл нет. Клетки обладают высоким пролиферативным потенциалом.

После ряда митотических циклов кардиомиобласты дифференцируются в *кардиомиоциты,* в которых начинается саркомерогенез (рис. 9.9). В цитоплазме кардиомиоцитов увеличивается число полисом, канальцев гранулярной эндоплазматической сети, накапливаются гранулы гликогена, возрастает объем актомиозинового комплекса. Кардиомиоциты сокращаются, но не теряют способность к дальнейшей пролиферации и дифференцировке. Развитие сократительного аппарата в позднем эмбриональном и постна-тальном периодах происходит путем надставки новых саркомеров и наслоения вновь синтезированных миофиламентов.

Дифференцировка кардиомиоцитов сопровождается увеличением числа митохондрий, распределением их у полюсов ядер и между миофи-бриллами и протекает параллельно со специализацией контактирующих поверхностей клеток. Кардиомиоциты путем контактов «конец в конец», «конец в бок» формируют сердечные мышечные волокна, и в целом ткань представляет собой сетевидную структуру. Часть кардиомиоцитов на ранних этапах кардиомиогенеза являются сократительно-секреторными. В дальнейшем в результате дивергентной дифференцировки возникают «темные» (сократительные) и «светлые» (проводящие) миоциты, в которых исчезают секреторные гранулы, тогда как в предсердных мио-цитах они сохраняются. Так формируется дифферон эндокринных кардиомиоцитов. Эти клетки содержат центрально расположенное ядро с диспергированным хроматином, одним-двумя ядрышками. В цитоплазме хорошо развиты гранулярная эндоплазматическая сеть, диктиосомы комплекса Гольджи, в тесной связи с элементами которого находятся многочисленные секреторные гранулы диаметром около 2 мкм, содержащие электронно-плотный материал. В дальнейшем секреторные гранулы обнаруживаются под сарколеммой и выделяются в межклеточное пространство путем экзоцитоза.

В целом в ходе гистогенеза возникает пять видов кардиомиоцитов - рабочие (сократительные), синусные (пейсмекерные), переходные, проводящие, а также секреторные. *Рабочие (сократительные) кардиомиоциты*образуют свои цепочки (рис. 9.10). Именно они, укорачиваясь, обеспечивают силу сокращения всей сердечной мышцы.

Рабочие кардиомиоциты способны передавать управляющие сигналы друг другу. *Синусные (пейсмекерные) кардиомиоциты* способны автоматически в определенном ритме сменять состояние сокращения на состояние расслабления. Клетки воспринимают управляющие сигналы от нервных волокон, в ответ на что изменяют ритм сократительной деятельности. Синусные (пейсмекерные) кардиомиоциты передают управляющие сигналы *переходным кардиомиоцитам,* а последние - проводящим и рабочим кардиомиоцитам. *Проводящие кардиомиоциты*образуют цепочки клеток, соединенных своими концами, и располагаются под эндокардом. Первая клетка в цепочке воспринимает управляющие сигналы от синусных кардиомиоцитов и передает их далее - другим проводящим кар-диомиоцитам. Клетки, замыкающие цепочку, передают сигнал через переходные кардиомиоциты рабочим. *Секреторные кардиомиоциты* выполняют особую функцию. Они вырабатывают пептидный гормон кардиодилатин, который циркулирует в крови в виде кардионатрина, вызывает сокращение гладких миоцитов артериол, увеличение почечного кровотока, ускоряет клубочковую фильтрацию и выделение натрия. Все кардиомиоциты покрыты базальной мембраной.

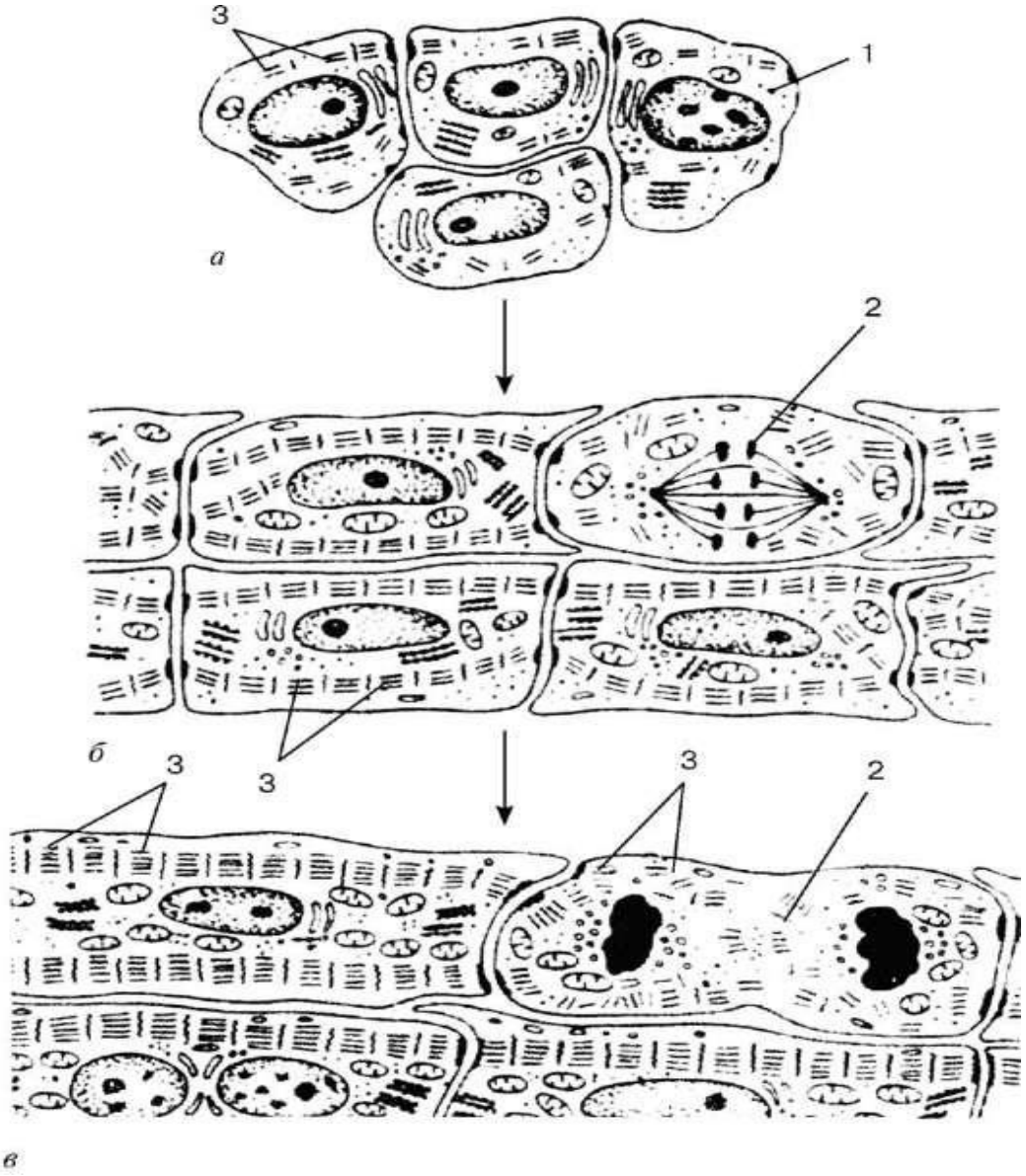

Рис. 9.9. Гистогенез сердечной мышечной ткани (схема по П. П. Румянцеву): *а* - кардиомиоциты в стенке сердечной трубки; *б* - кардиомиоциты в позднем эмбриогенезе; *в* - кардиомиоциты в постанатальном периоде. 1 - кардиомиоцит; 2 - митотически делящийся кардиомиоцит; 3 - миофиламенты и миофибриллы.

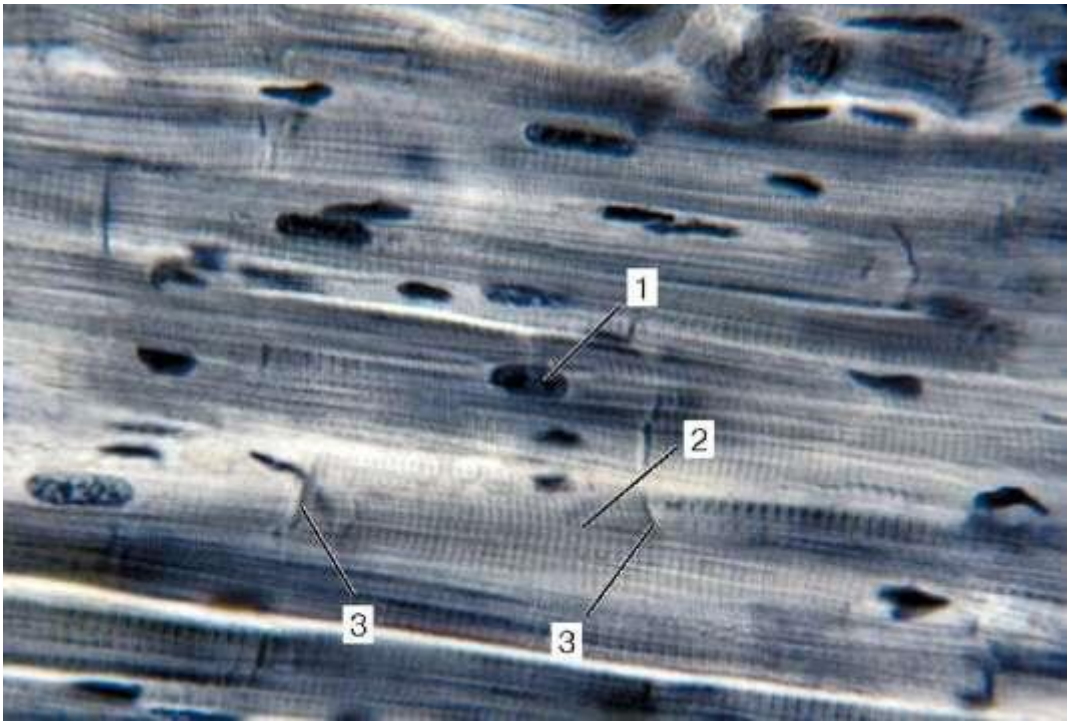

Рис. 9.10. Строение сердечной мышечной ткани (микрофотография). Окраска - железный гематоксилин:

1 - ядро кардиомиоцита; 2 - цепочка кардиомиоцитов; 3 - вставочные диски.

Строение сократительных (рабочих) кардиомиоцитов. Клетки имеют удлиненную (100-150 мкм) форму, близкую к цилиндрической. Их концы соединяются друг с другом, так что цепочки клеток составляют так называемые функциональные волокна (толщиной до 20 мкм). В области контактов клеток образуются так называемые вставочные диски (рис. 9.10). Кардиомиоциты могут ветвиться и образуют пространственную сеть. Их поверхности покрыты базальной мембраной, в которую снаружи вплетаются ретикулярные и коллагеновые волокна. Ядро кардиомиоцита (иногда их два) овальное и лежит в центральной части клетки. У полюсов ядра сосредоточены немногочисленные органеллы общего значения, за исключением агранулярной эндоплазматической сети и митохондрий.

Специальные органеллы, которые обеспечивают сокращение, называются миофибриллами. Они слабо обособлены друг от друга, могут расщепляться. Их строение аналогично строению миофибрилл миосимпласта скелетного мышечного волокна. Каждая митохондрия располагается на протяжении всего саркомера. От поверхности плазмолеммы в глубь кардиомиоцита направлены Т-трубочки, находящиеся на уровне Z-линии. Их мембраны сближены, контактируют с мембранами гладкой эндоплазматической (саркоплазмати-ческой) сети. Петли последней вытянуты вдоль поверхности миофибрилл и имеют латеральные расширения (L-системы), формирующие вместе с Т-трубочками триады или диады (рис. 9.11, а). В цитоплазме имеются включения гликогена и липидов, особенно много включений миоглобина. Механизм сокращения кардиомиоцитов такой же, как у миосимпласта.

Организация кардиомиоцитов в ткань. Кардиомиоциты соединяются друг с другом по типу «конец в конец». Здесь образуются вставочные диски: эти участки выглядят как тонкие пластинки при среднем увеличении светового микроскопа. Фактически же концы кардиомиоцитов имеют неровную поверхность, поэтому выступы одной клетки входят во

впадины другой. Поперечные участки выступов соседних клеток соединены друг с другом интердигитациями и десмо-сомами (рис. 9.11, б).

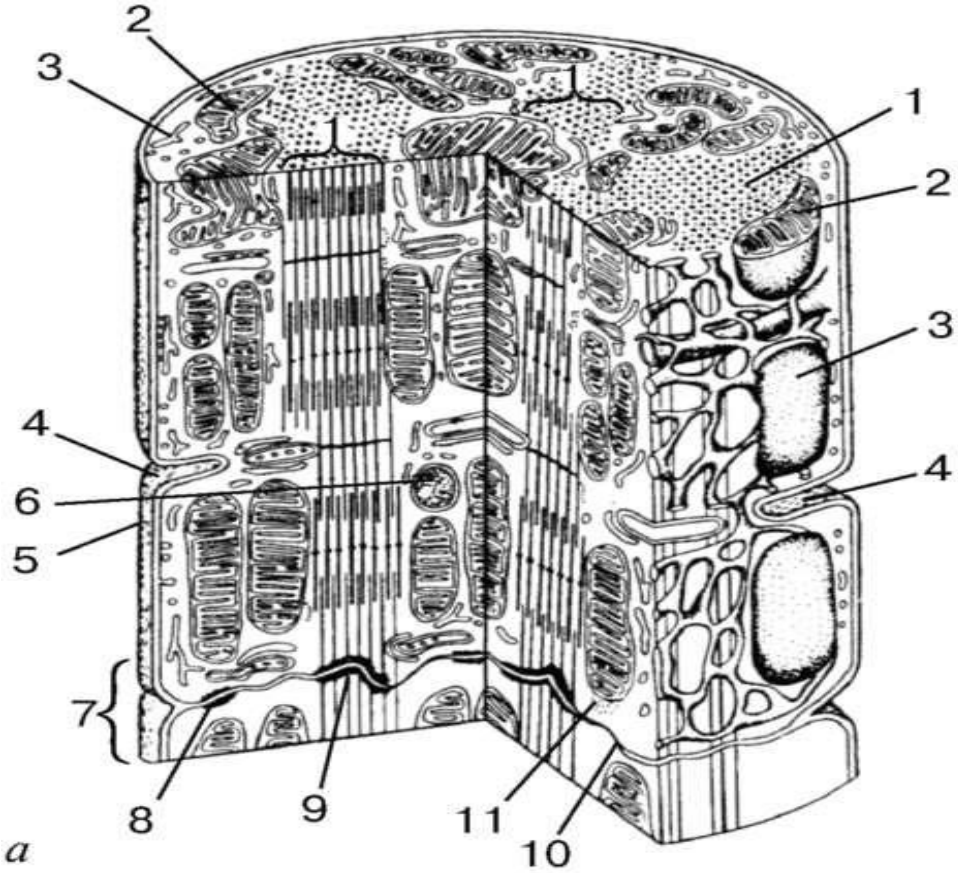

а

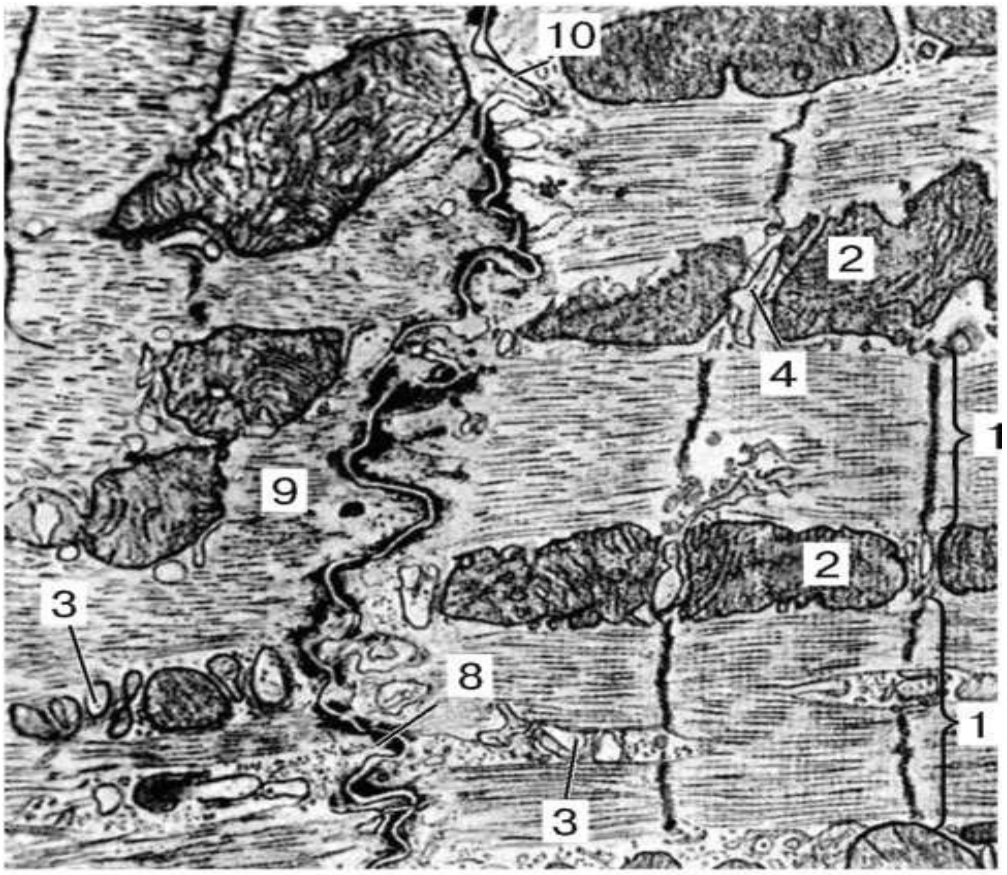

б

Рис. 9.11. Строение кардиомиоцита: *а* - схема (по Ю. И. Афанасьеву и В. Л. Горячкиной); *б* - электронная микрофотография вставочного диска. Увеличение 20 000. 1 - миофибриллы; 2 - митохондрии; 3 - саркотубулярная сеть; 4 - Т-трубочки; 5 - базальная мембрана; 6 - лизосома; 7 - вставочный диск; 8 - десмосома; 9 - зона прикрепления миофибрилл; 10 - щелевые контакты; 11 - гликоген

К каждой десмосоме со стороны цитоплазмы подходит миофибрил-ла, закрепляющаяся концом в десмо-плакиновом комплексе. Таким образом, при сокращении тяга одного кардиомиоцита передается другому. Боковые поверхности выступов кардиомиоцитов объединяются нексусами (щелевыми соединениями). Это создает между ними метаболические связи и обеспечивает синхронность сокращений.

Регенерация. В гистогенезе сердечной мышечной ткани камбий не возникает. Поэтому регенерация ткани протекает на основе внутриклеточных гиперпластических процессов. Вместе с тем для кардиомиоцитов млекопитающих, приматов и человека характерен процесс полиплоидизации. Например, у обезьян ядра до 50 % терминально дифференцированных кардиомиоцитов становятся тетра- и октоплоидными. Полиплоидные кардиомиоциты возникают за счет ацитокинетического митоза, что приводит к многоядерности. В условиях патологии сердечно-сосудистой системы человека (ревматизм, врожденные пороки сердца, инфаркт миокарда и др.) важную роль в компенсации повреждений кардиомиоцитов играют внутриклеточная регенерация, полиплоидизация ядер, возникновение многоядерных кардиомиоцитов.

9.3. ГЛАДКИЕ МЫШЕЧНЫЕ ТКАНИ

Различают три группы гладких (неисчерченных) мышечных тканей *(textus muscularis nonstriatus)* и клеток: мезенхимные, нейральные и миоэпи-телиальные клетки.

9.3.1. Мышечная ткань мезенхимного происхождения

Гистогенез. Эта ткань делится на два вида: висцеральную и сосудистую. В эмбриональном гистогенезе даже электронно-микроскопически трудно отличить мезенхимные предшественники фибробластов от гладких миоци-тов. В малодифференцированных гладких миоцитах развиты гранулярная эндоплазматическая сеть, комплекс Гольджи. Тонкие филаменты ориентированы вдоль длинной оси клетки. По мере развития размеры клетки и число филаментов в цитоплазме возрастают. Постепенно объем цитоплазмы, занятый сократительными филаментами, увеличивается, расположение их в цитоплазме становится все более упорядоченным. Пролиферативная активность гладких миоцитов в миогенезе постепенно снижается. Это происходит в результате увеличения продолжительности клеточного цикла, выхода клеток из цикла репродукции и перехода в дифференцированное состояние. Дифференцируясь, они синтезируют компоненты межклеточного матрикса, коллаген базальной мембраны, а также эластин. У дефинитивных клеток (миоцитов) синтетическая способность снижена, но не исчезает полностью.

Строение и функционирование клеток. Гладкий миоцит - веретеновидная клетка длиной 20-500 мкм, шириной 5-8 мкм. Ядро палочковидное, находится в ее центральной части. Когда миоцит сокращается, его ядро изгибается и даже закручивается (рис. 9.12-9.14).

Структура дефинитивных гладких миоцитов (лейомиоцитов), входящих в состав внутренних органов и стенки сосудов, имеет много общего, но в то же время характеризуется гетероморфией. Так, в стенках вен и артерии обнаруживаются овоидные, веретеновидные, отростчатые миоциты длиной 10-40 мкм, доходящие иногда до 140 мкм. Наибольшей длины гладкие миоциты достигают в стенке матки - до 500 мкм. Диаметр миоцитов колеблется от 2 до 20 мкм. В зависимости от характера внутриклеточных биосинтетических процессов различают контрактильные и секреторные миоциты. Первые

специализированы на функции сокращения, но вместе с тем сохраняют секреторную активность.

Секреторные миоциты по своей ультраструктуре напоминают фиб-робласты, однако содержат в своей цитоплазме пучки тонких миофи-ламентов, расположенные на периферии клетки. В цитоплазме хорошо развиты комплекс Гольджи, гранулярная эндоплазматическая сеть, много митохондрий, гранул гликогена, свободных рибосом и полисом. По степени зрелости такие клетки относят к малодифференцирован-ным. Филаменты актина образуют в цитоплазме трехмерную сеть, вытянутую преимущественно продольно. Концы филаментов скреплены между собой и с плазмолеммой специальными сшивающими белками. Эти участки хорошо видны на электронных микрофотографиях как плотные тельца. Мономеры миозина располагаются рядом с филаментами актина. Плазмолемма образует впя-чивания - кавеолы, в которых концентрируются ионы кальция. Сигнал к сокращению обычно поступает по нервным волокнам. Медиатор, который выделяется из их термина-лей, изменяет проницаемость плаз-молеммы. Происходит высвобождение ионов кальция, что влечет за собой как полимеризацию миозина, так и взаимодействие миозина с актином.

Происходит втягивание актино-вых миофиламентов между миозиновыми, плотные пятна сближаются, усилие передается на плазмолемму, и вся клетка укорачивается (см. рис. 9.12). Когда поступление сигналов со стороны нервной системы прекращается, ионы кальция перемещаются из цитоплазмы в кавеолы и в канальцы эндоплазматической сети, миозин деполимеризуется и «миофибриллы» распадаются. Сокращение прекращается. Таким образом, актиномиозиновые комплексы существуют в гладких миоцитах только в период сокращения при наличии в цитоплазме свободных ионов кальция.

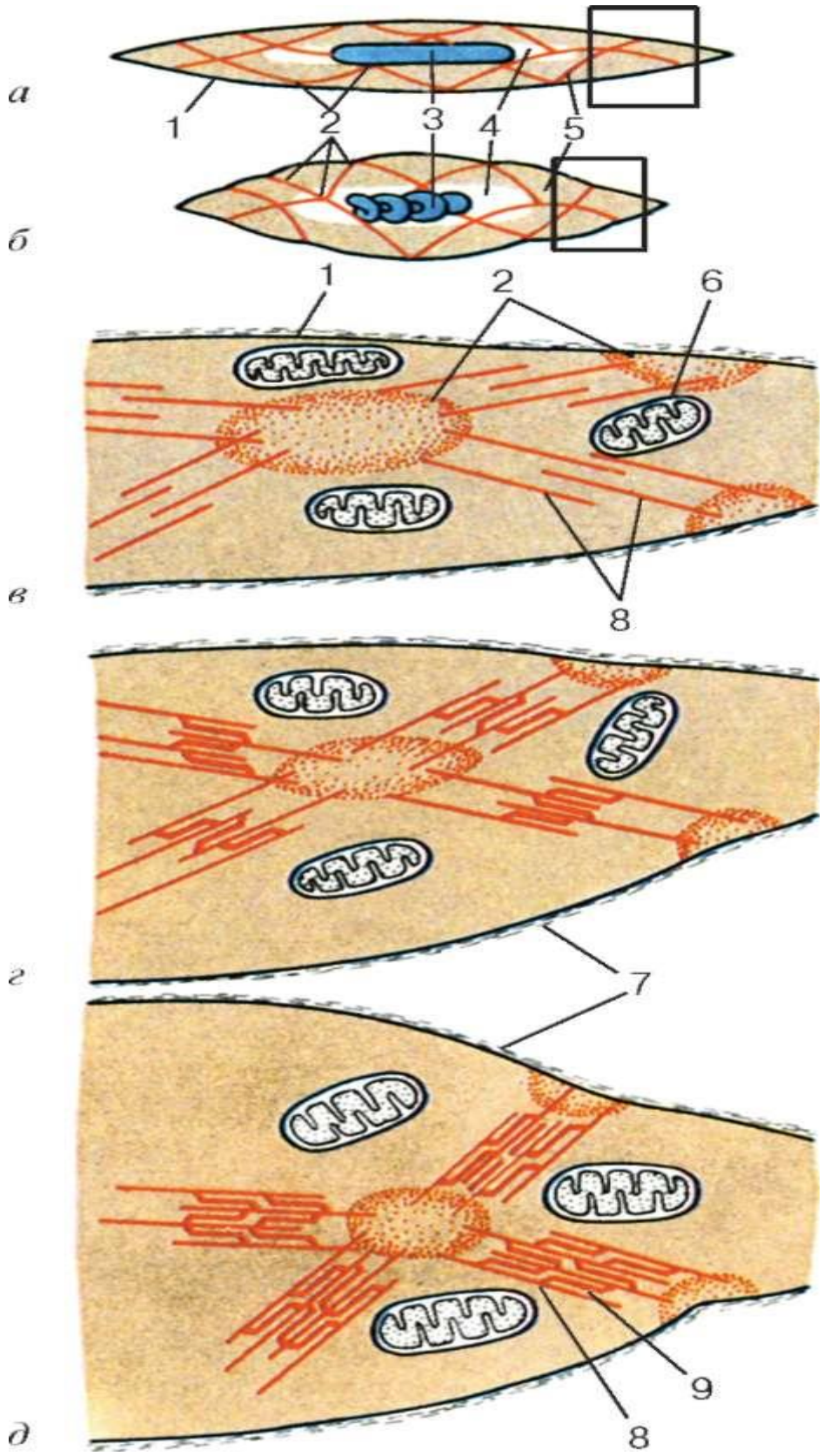

Рис. 9.12. Строение гладкого миоцита (схема):

а, *в* - при расслаблении; б, *д* - при наибольшем сокращении; *г* - при неполном сокращении; *в-д* - увеличенные изображения участков, обведенных рамками на фрагментах *а* и б. 1 - плазмолемма; 2 - плотные тельца; 3 - ядро; 4 - эндоплазма; 5 - сократительные комплексы; 6 - митохондрии; 7 - базальная мембрана; 8 - актиновые (тонкие) мио-филаменты; 9 - миозиновые (толстые) миофиламенты.

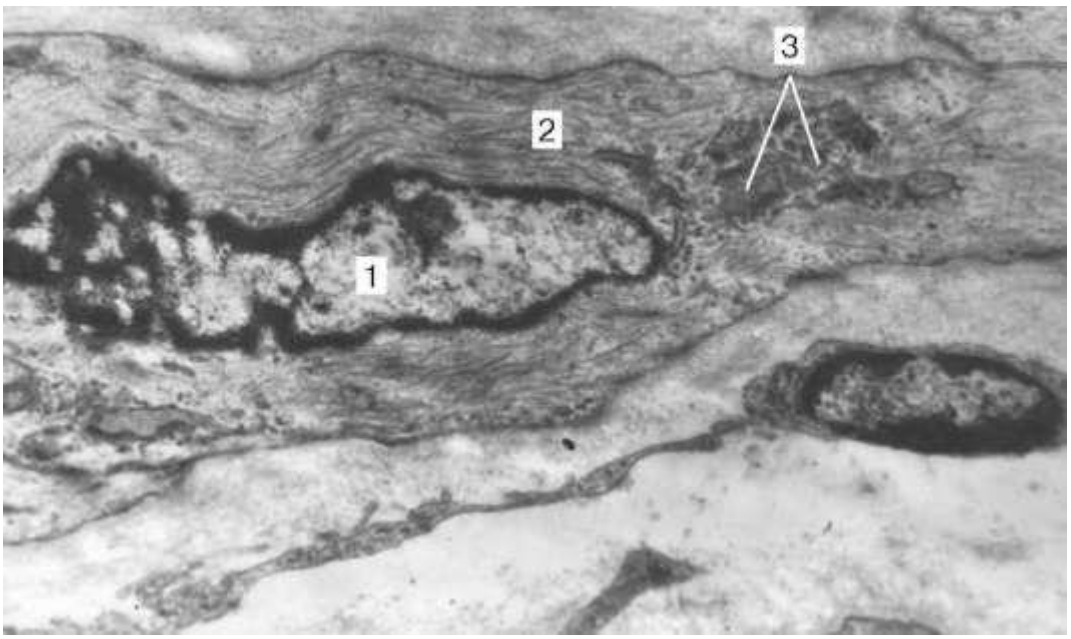

Рис. 9.13. Ультраструктура дифференцирующегося гладкого миоцита в стенке бронха:

1 - ядро; 2 - цитоплазма с миофиламентами; 3 - комплекс Гольджи, увеличение 35 000 (препарат А. Л. Зашихина).

Миоциты окружены базальной мембраной. На отдельных участках в ней образуются «окна», поэтому плазмолеммы соседних миоцитов сближаются. Здесь формируются нексусы, и между клетками возникают не только механические, но и метаболические связи. Поверх «чехликов» из базальной мембраны между миоцитами проходят эластические и ретикулярные волокна, объединяющие клетки в единый тканевой комплекс. Гладкие миоциты синтезируют протеогликаны, гликопротеиды, проколлаген, проэластин, из которых формируются коллагеновые и эластические волокна и аморфный компонент межклеточного матрикса. Взаимодействие миоцитов осуществляется при помощи цитоплазматических мостиков, взаимных впячиваний, нексусов, десмосом, участков мембранных контактов поверхностей миоцитов.

Регенерация. Гладкая мышечная ткань висцерального и сосудистого видов обладает значительной чувствительностью к воздействию экстремальных факторов. В активированных миоцитах возрастает уровень биосинтетических процессов, морфологическим выражением которых являются синтез сократительных белков, укрупнение и гиперхроматоз ядра, гипертрофия ядрышка, возрастание показателей ядерно-цитоплазматического отношения, увеличение количества свободных рибосом и полисом, активация ферментов, аэробного и анаэробного фосфорилирования, мембранного транспорта. Клеточная регенерация осуществляется как за счет дифференцированных клеток, обладающих способностью вступать в митотический цикл, так и за счет активизации камбиальных элементов (миоцитов малого объема). При действии ряда повреждающих факторов отмечается феноти-пическая трансформация контрактильных миоцитов в секреторные. Данная трансформация часто наблюдается при повреждении интимы сосудов, формировании интимальной гиперплазии при развитии атеросклероза.

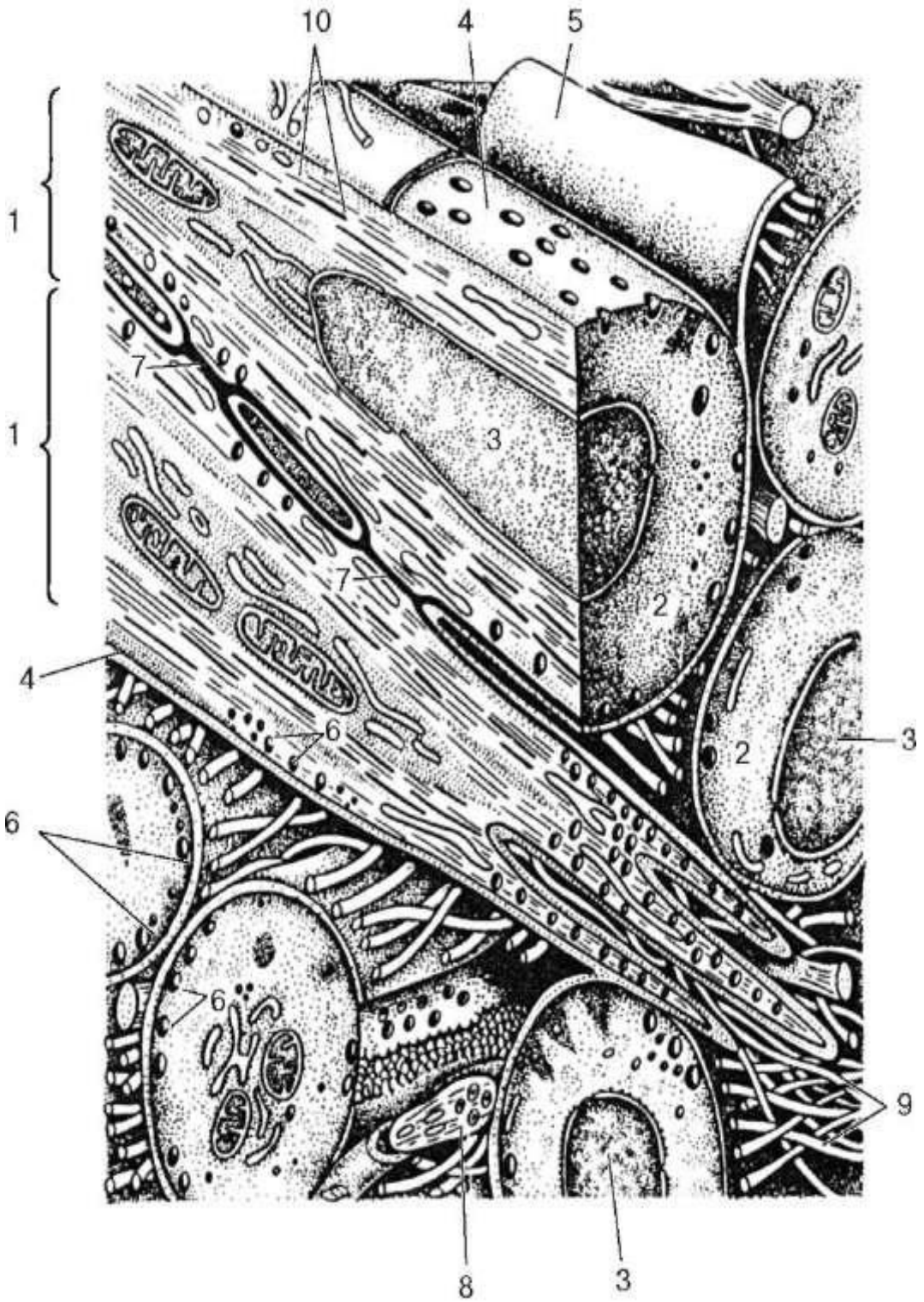

Рис. 9.14. Строение гладкой мышечной ткани (объемная схема) (по Р. В. Крстичу, с изменениями):

1 - веретеновидные гладкие миоциты; 2 - цитоплазма миоцита; 3 - ядра миоци-тов; 4 - плазмолемма; 5 - базальная мембрана; 6 - поверхностные пиноцитозные пузырьки; 7 - межклеточные соединения; 8 - нервное окончание; 9 - коллагеновые фибриллы; 10 - микрофиламенты

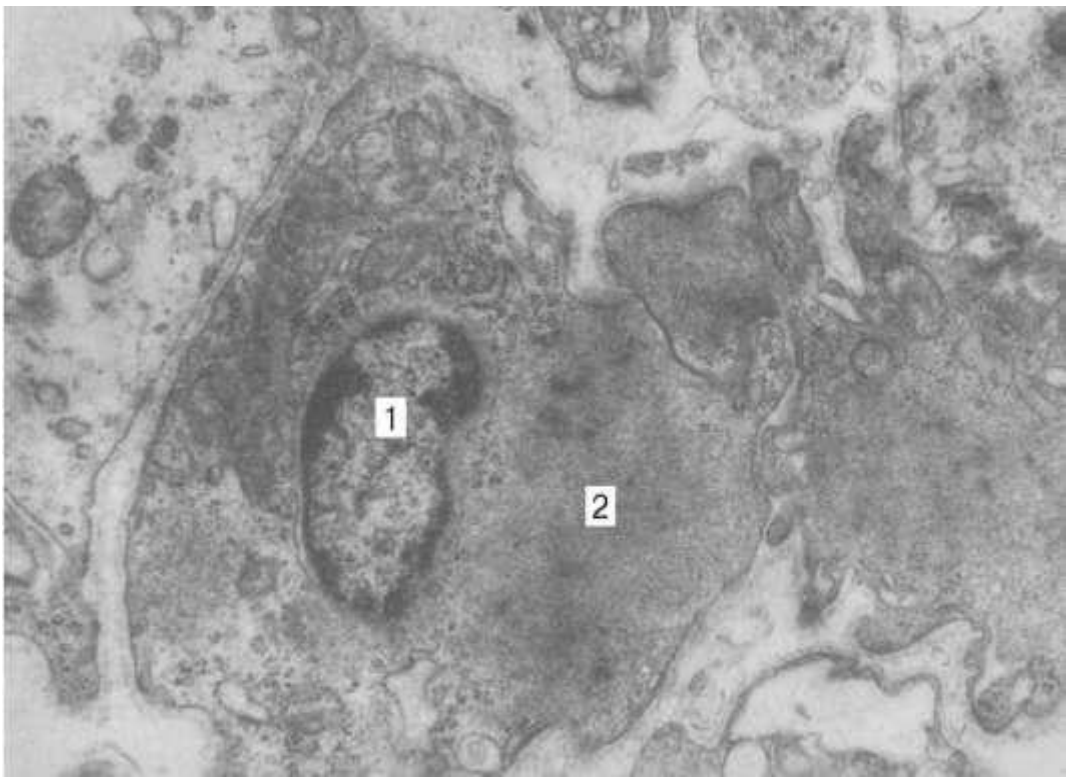

Рис. 9.15. Ультраструктура миопигментоцита (препарат Н. Н. Сарбаевой): 1 - ядро; 2 - миофиламенты, увеличение 6000

9.3.2. Мышечная ткань мезенхимного типа в составе органов

Миоциты объединяются в пучки, между которыми располагаются тонкие прослойки соединительной ткани. В эти прослойки вплетаются ретикулярные и эластические волокна, окружающие миоциты. В прослойках проходят кровеносные сосуды и нервные волокна. Терминали последних оканчиваются не непосредственно на миоцитах, а между ними. Поэтому после поступления нервного импульса медиатор распространяется диффуз-но, возбуждая сразу многие клетки. Гладкая мышечная ткань мезенхимно-го происхождения представлена главным образом в стенках кровеносных сосудов и многих полых внутренних органов.

Гладкая мышечная ткань в составе конкретных органов имеет неодинаковые функциональные свойства. Это обусловлено тем, что на поверхности органов имеются разные рецепторы конкретных биологически активных веществ. Поэтому и на многие лекарственные препараты их реакция неодинакова. Возможно, разные функциональные свойства тканей связаны и с конкретной молекулярной организацией актиновых филаментов.

9.3.3. Мышечная ткань нейрального происхождения

Мышечная ткань радужки и цилиарного тела относится к четвертому типу сократимых тканей. Миоциты этой ткани развиваются из клеток нейрального зачатка в составе внутренней стенки глазного бокала. В ряду позвоночных мышечные элементы радужки обнаруживают разнообразную дивергентную дифференцировку. Так, мионейральная ткань у рептилий и птиц представлена исчерченными многоядерными волокнами, имеющими большое сходство с мускулатурой скелетного типа. У млекопитающих и человека основной структурно-функциональной единицей мышц радужки является гладкий одноядерный миоцит, или миопигментоцит. Последние имеют пигментированное тело, содержащее одно ядро, вынесенное за пределы веретеновидной сократимой части (рис. 9.15).

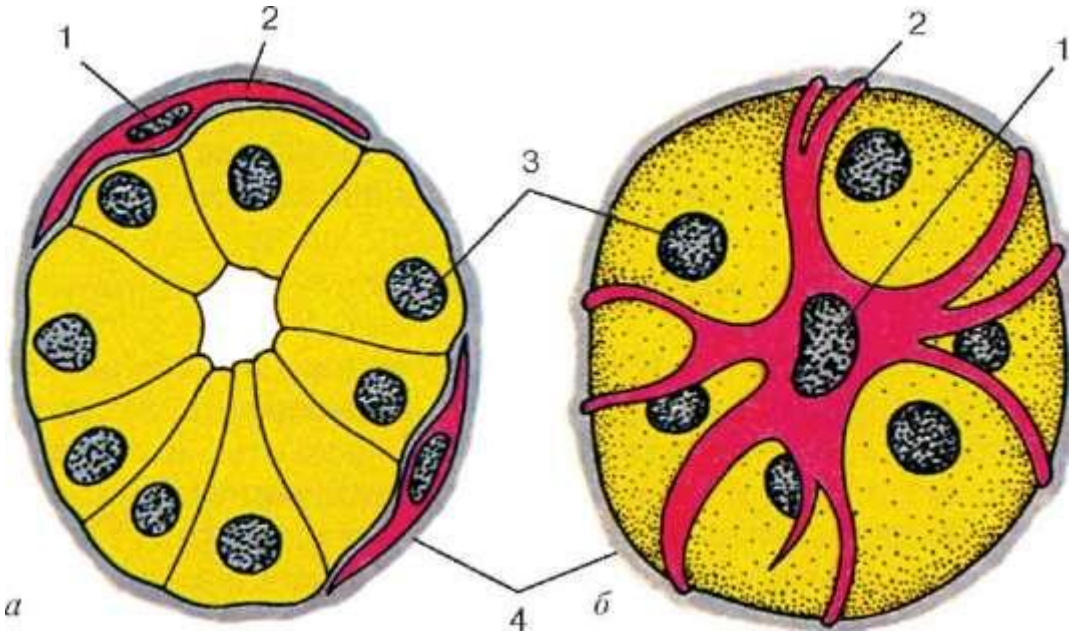

Рис. 9.16. Миоэпителиальные клетки в концевом отделе слюнной железы (схема по Г. С. Катинасу):

а - поперечный срез; *б* - вид с поверхности. 1 - ядра миоэпителиоцитов; 2 - отростки миоэпителиоцитов; 3 - ядра секреторных эпителиоцитов; 4 - базальная мембрана

Цитоплазма клеток содержит большое число митохондрий и пигментные гранулы, которые сходны по размерам и форме с гранулами пигментного эпителия. Миофиламенты в миопигментоцитах делятся на тонкие (7 нм) и толстые (1,5 нм), по размерам и расположению напоминают миофиламен-ты гладких миоцитов. Каждый миопигментоцит окружен базальной мембраной. Возле цитоплазматических отростков миоцитов обнаруживаются безмиелиновые нервные волокна. В зависимости от направления отростков (перпендикулярно или параллельно краю зрачка) миоциты образуют две мышцы - суживающую и расширяющую зрачок.

Регенерация. В немногочисленных работах показана низкая регенераци-онная активность после повреждения или ее отсутствие.

9.3.4. Мышечные клетки эпидермального происхождения

Миоэпителиальные клетки развиваются из эпидермального зачатка. Они встречаются в потовых, молочных, слюнных и слезных железах и имеют общих предшественников с их секреторными клетками. Миоэпителиальные

клетки непосредственно прилежат к собственно эпителиальным и имеют общую с ними базальную мембрану. При регенерации те и другие клетки восстанавливаются тоже из общих малодифференцированных предшественников. Большинство миоэпителиальных клеток имеют звездчатую форму. Эти клетки нередко называют корзинчатыми: их отростки охватывают концевые отделы и мелкие протоки желез (рис. 9.16). В теле клетки располагаются ядро и органеллы общего значения, а в отростках - сократительный аппарат, организованный как и в клетках мышечной ткани мезенхимного типа.

Контрольные вопросы

1. Генетическая классификация мышечных тканей. Структурно-функциональные единицы разных типов мышечной ткани.

2. Поперечнополосатая скелетная мышечная ткань: развитие, строение, морфологические основы мышечного сокращения. Регенерация.

3. Поперечнополосатая сердечная мышечная ткань: развитие, специфика строения различных видов кардиомиоцитов, регенерация.

4. Разновидности гладких миоцитов: источники развития, топография в организме, регенерация.

Глава 10. НЕРВНАЯ ТКАНЬ

Нервная ткань - это система взаимосвязанных дифферонов нервных клеток, нейроглии и глиальных макрофагов, обеспечивающих специфические функции восприятия раздражений, возбуждения, выработки импульса и его передачи. Она является основой строения органов нервной системы . В каждой части нервной системы клеточно-дифферонный состав нервной ткани и ее морфофункциональные особенности неповторимы. Это обеспечивает оптимальную регуляцию жизнедеятельности всех тканей и органов, их интеграцию в организме и связь с окружающей средой.

Нервные клетки (нейроны, *neuronum)* - основные гистологические элементы нервной ткани, осуществляют восприятие сигнала, передачу его другим нервным клеткам или клеткам-эффекторам с помощью нейромедиато-ров. *Нейроглия (neuroglia)* обеспечивает существование и функционирование нервных клеток, выполняет опорную, трофическую, разграничительную, секреторную и защитную функции. *Микроглия* - клетки, часть которых относится к системе мононуклеарных фагоцитов (см. ниже).

10.1. РАЗВИТИЕ НЕРВНОЙ ТКАНИ

Нервная ткань развивается из дорсальной части эктодермы. У 18-дневного эмбриона человека эктодерма по средней линии спины дифференцируется и утолщается, формируя *нервную пластинку,* латеральные края которой приподнимаются, образуя *нервные валики,* а между валиками формируется нервный *желобок.*Передний конец нервной пластинки расширяется, образуя позднее головной мозг. Латеральные края продолжают подниматься и растут медиально, пока не встретятся и не сольются по средней линии в*нервную трубку,* которая отделяется от лежащей над ней эпидермальной эктодермы. Полость нервной трубки сохраняется у взрослых в виде системы желудочков головного мозга и центрального канала спинного мозга. Часть клеток нервной пластинки не входят в состав нервной трубки и эпидермальной эктодермы и образуют скопления по бокам от нервной трубки, которые сливаются в рыхлый тяж, располагающийся между нервной трубкой и эпидермальной эктодермой, - *нервный гребень*(ганглиозная пластинка) (рис. 10.1). Из нервной трубки в дальнейшем формируются нейроны и нейроглия (макроглия) центральной нервной системы. Нервный гребень дает начало нейронам чувствительных (сенсорных) и автономных ганглиев, клеткам мягкой мозговой и паутинной оболочек мозга и некоторым видам глии: нейролеммоцитам (шванновским клеткам), клеткам-сателлитам ганглиев, клеткам мозгового вещества надпочечников, меланоцитам кожи, части клеток дисперсной эндокринной системы, сенсорным клеткам каро-тидных телец и др.

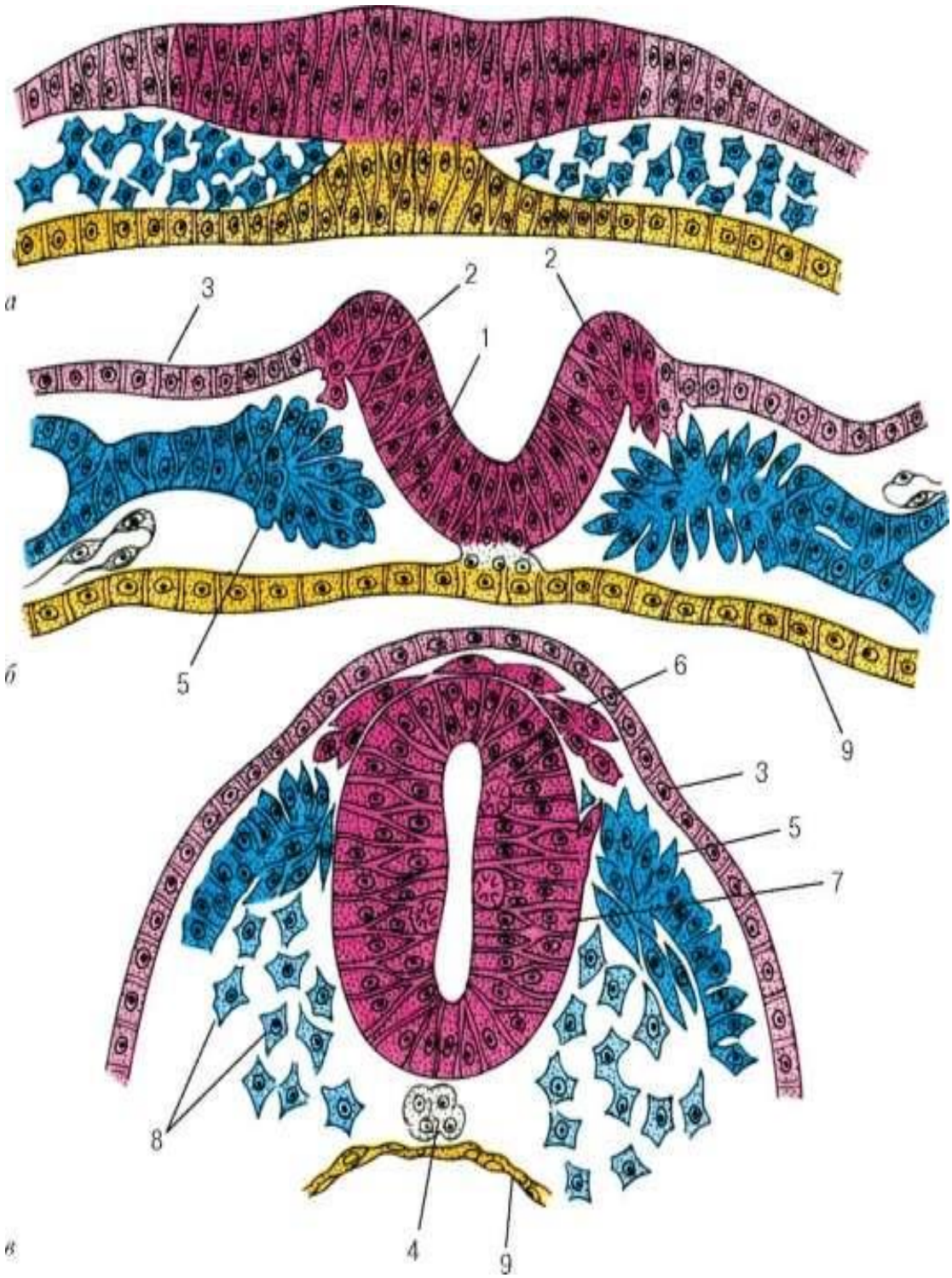

Рис. 10.1. Формирование нервной трубки зародыша цыпленка (по А. Г. Кнорре): *а* - стадия нервной пластинки; *б* - замыкание нервной трубки; *в* - обособление нервной трубки и ганглиозной пластинки от эктодермы. 1 - нервный желобок; 2 - нервные валики; 3 - кожная эктодерма; 4 - хорда; 5 - мезодерма; 6 - ганглиозная пластинка; 7 - нервная трубка; 8 - мезенхима; 9 - энтодерма

В формировании ганглиев V, VII, IX и X черепных нервов принимают участие, кроме нервного гребня, также нейральные (нейрогенные) плакоды, представляющие собой утолщения эктодермы по бокам формирующейся нервной трубки в краниальном отделе зародыша.

Нервная трубка на ранних стадиях эмбриогенеза представляет собой многорядный *нейроэпителий,* состоящий из стволовых *матричных* (вентри-кулярных) клеток. Матричные клетки в результате асимметричного митоза и под влиянием факторов микроокружения способны дивергентно дифференцироваться в различные клеточные диффероны - *нейробластический, глиобластический* и*эпендимобластический.* Увеличение числа клеток приводит к тому, что в нервной трубке формируются четыре концентрических зоны, ограниченные поверхностной и перивентрикулярной глиальными пограничными мембранами: вентрикулярная (эпендимная), субвентрикулярная, промежуточная (плащевая) и краевая (маргинальная) (рис. 10.2, а). *Вентрикулярная* (эпендимная) зона состоит из делящихся стволовых (матричных) клеток цилиндрической формы. Ядро вентрикулярной клетки мигрирует в ту часть клетки, которая обращена к центральному каналу. Клетки делятся и после деления ядра дочерних клеток перемещаются в апикальные части образующихся клеток, где вновь происходит репликация ДНК. Митотический цикл и цикл ядерной миграции продолжаются от 5 до 24 ч.

Субвентрикулярная зона состоит из клеток, утративших способность к перемещению ядер, но сохраняющих высокую пролиферативную активность. Субвентрикулярная зона определяется в области спинного мозга в течение нескольких суток, но в тех областях головного мозга, где гистогенез совершается особенно интенсивно, формируются субвентрикулярные и экстравентрикулярные герминативные (камбиальные) зоны, существующие длительное время. Так, экстравентри-кулярная камбиальная зона мозжечка исчезает у человека к 20 мес постнатального онтогенеза.

Промежуточная (плащевая, мантийная) зона состоит из клеток, переместившихся из вентрикулярной и субвентрикулярной зон - нейробластов и глиобластов. Нейробласты утрачивают способность к делению и в дальнейшем дифференцируются в нейроны. Глиобласты продолжают делиться и дают начало астроцитам и олигодендроцитам. Зрелые формы последних полностью не утрачивают способность к делению. Поскольку число нейронов в головном мозге составляет примерно 1 триллион, очевидно, в среднем в течение всего пренатального периода в 1 мин формируется 2 500 000 нейронов. Из клеток промежуточной зоны образуются серое вещество спинного и часть серого вещества головного мозга.

Маргинальная зона (краевая вуаль) формируется из врастающих в нее аксонов нейробластов и макроглии и дает начало белому веществу. В некоторых областях головного мозга клетки промежуточной зоны мигрируют дальше, образуя кортикальные пластинки - скопления клеток, из которых формируется кора большого мозга и мозжечка.

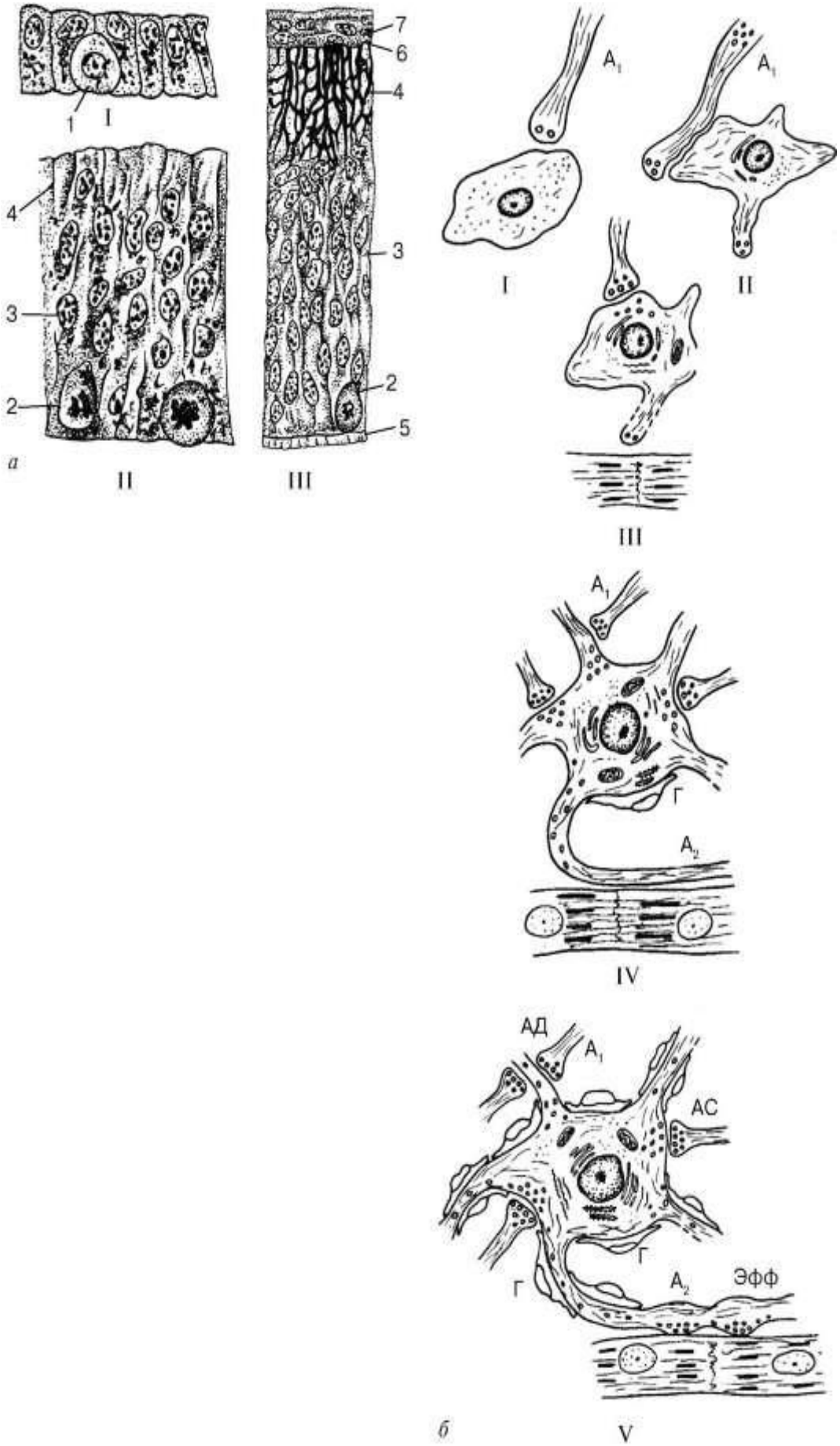

Рис. 10.2. Развитие мозга и дифференци-ровка нейронов:

а - спинной мозг на разных стадиях развития (по Хардести); I - нервная пластинка, II, III - нервная трубка на более поздних стадиях развития: 1 - митотиче-ски делящаяся клетка нервной пластинки; 2 - митотически делящаяся клетка в вен-трикулярной зоне (эпендимном слое); 3 - промежуточная зона (ядерный, плащевой слой); 4 - маргинальная зона (наружный слой, краевая вуаль); 5 - внутренняя пограничная мембрана; 6 - наружная пограничная мембрана; 7 - мезенхима; *б* - стадии дифференцировки эфферентного нейрона внутрисердечного ганглия человека (по В. Н. Швалеву, А. А. Сосунову, Г. Гуски): I - нейробласт; II - нейробласт с формирующимися отростками; III - юный нейрон с формирующимися синаптическими пузырьками и синапсами; IV - дифференцирующийся нейрон с органеллами в перикарионе и растущим аксоном; V - зрелый нейрон с крупным перикарионом, многочисленными синапсами и аксоном, сформировавшим нервно-мышечное окончание на кардиомиоцитах; A_1 - пре-ганглионарные волокна; A_2 - постгангли-онарные волокна; Эфф - эфферентное нервно-мышечное окончание; АС - аксо-соматические синапсы; АД - аксоден-дритические синапсы; Г - глиоциты

В нейробластическом дифферoне кроме матричных клеток выделяют *ней-робласты, молодые* и *зрелые нейроны.* По сравнению с матричными клетками у нейробласта изменяется ультрамикроскопическое строение ядра и цитоплазмы. В ядре возникают участки различной электронной плотности в виде мелких зерен и нитей. В цитоплазме выявляются в большом количестве канальцы и цистерны гранулярной эндоплазматической сети, уменьшается количество свободных рибосом и полисом, значительного развития достигает комплекс Гольджи, обнаруживаются тонкие фибриллы - пучки нейрофиламентов и микротрубочек. Количество нейрофиламентов, содержащих белок - нейро-филаментный триплет, в процессе специализации увеличивается. Тело ней-робласта постепенно приобретает грушевидную форму, а от его заостренного конца начинает развиваться отросток - *аксон* (нейрит). Позднее дифференцируются другие отростки - *дендриты.*

Для молодого нейрона характерно увеличение объема клетки, рост отростков, образование хроматофильной субстанции и появление первых синапсов.

В процессе дифференцировки нейронов из нейробластов различают домедиаторный и медиаторный периоды (см. рис. 10.2, *б).* Для домедиатор-ного периода характерно постепенное развитие в теле нейробласта органелл синтеза - свободных рибосом, а затем эндоплазматической сети. В медиа-торном периоде у молодых нейронов появляются первые пузырьки, содержащие медиатор, а в зрелых нейронах отмечаются значительное развитие органелл синтеза и секреции (гранулярная эндоплазматическая сеть, комплекс Гольджи), накопление медиаторов и поступление их в аксон, образование синапсов. В целом, развитие зрелого нейрона - наиболее длительный процесс. Клетка принимает окончательную форму, гистохимическую организацию, интегрируется в состав рефлекторной дуги и нейронной сети, устанавливаются нейроно-глиальные взаимоотношения и др.

Несмотря на то, что формирование нервной системы завершается в первые годы постнатального развития, пластичность ЦНС сохраняется до старости. Эта пластичность может выражаться в появлении новых тер-миналей и новых синаптических связей. Нейроны центральной нервной системы млекопитающих способны формировать новые ветви (аксональное почкование) и новые синапсы (синаптическое замещение). Пластичность проявляется в наибольшей степени в первые годы после рождения, но частично сохраняется и у взрослых, например при изменении содержания гормонов, обучении новым навыкам, травмах. Хотя нейроны постоянны, их синаптические связи могут модифицироваться в течение всей жизни, что может выражаться, в частности, в увеличении или уменьшении их числа. Пластичность при малых повреждениях мозга проявляется частичным восстановлением функций.

В популяции нейронов, начиная с ранних стадий развития нервной системы и в течение всего онтогенеза, имеет место массовая гибель клеток, достигающая 25-75 % всей популяции. Эта запрограммированная физиологическая гибель клеток (апоптоз) наблюдается как в центральной, так и в периферической нервной системе; при этом мозг теряет около 0,1 % нейронов.

10.2. НЕЙРОНЫ

Нейрон (neuronum), или нервная клетка, - специализированная клетка нервной системы, ответственная за восприятие, обработку стимулов, проведение импульса и влияние на другие нейроны, мышечные или секреторные клетки. Нейроны выделяют *нейромедиаторы* и другие вещества, передающие информацию. Нейрон является морфологически и функционально самостоятельной единицей, но с помощью своих отростков осуществляет синаптиче-ский контакт с другими нейронами, образуя *рефлекторные дуги* - звенья цепи, из которой построена нервная система. В зависимости от функции в рефлекторной дуге различают*рецепторные* (чувствительные, афферентные), *ассоциативные* и *эфферентные* (эффекторные) нейроны. Афферентные нейроны воспринимают импульс, эфферентные передают его на ткани рабочих органов, побуждая их к действию, а ассоциативные осуществляют связь между нейронами. Нейроны отличаются большим разнообразием формы и размеров. Диаметр тел клеток-зерен коры мозжечка равен 4-6 мкм, а гигантских пирамидных нейронов двигательной зоны коры большого мозга - 130- 150 мкм. Обычно нейроны состоят из *тела,* или *перикариона (corpus neu-ronis),* и отростков: *аксона* и различного числа ветвящихся *дендритов.* По количеству отростков различают *униполярные* нейроны, имеющие только аксон (у высших животных и человека обычно не встречаются), *биполярные,* имеющие аксон и один дендрит, и*мультиполярные,* имеющие аксон и много дендритов (рис. 10.3, 10.4). Иногда среди биполярных нейронов встречается *псевдоуниполярный,* от тела которого отходит один общий вырост - отросток, разделяющийся затем на дендрит и аксон (рис. 10.4, б). Псевдоуниполярные нейроны присутствуют в спинномозговых ганглиях, биполярные - в органах чувств. Большинство нейронов мультиполяр-ные. Их форма чрезвычайно разнообразна. Аксон и его коллатерали оканчиваются, разветвляясь на несколько веточек, называемых *телодендронами (telodendron),* последние заканчиваются терминальными утолщениями.

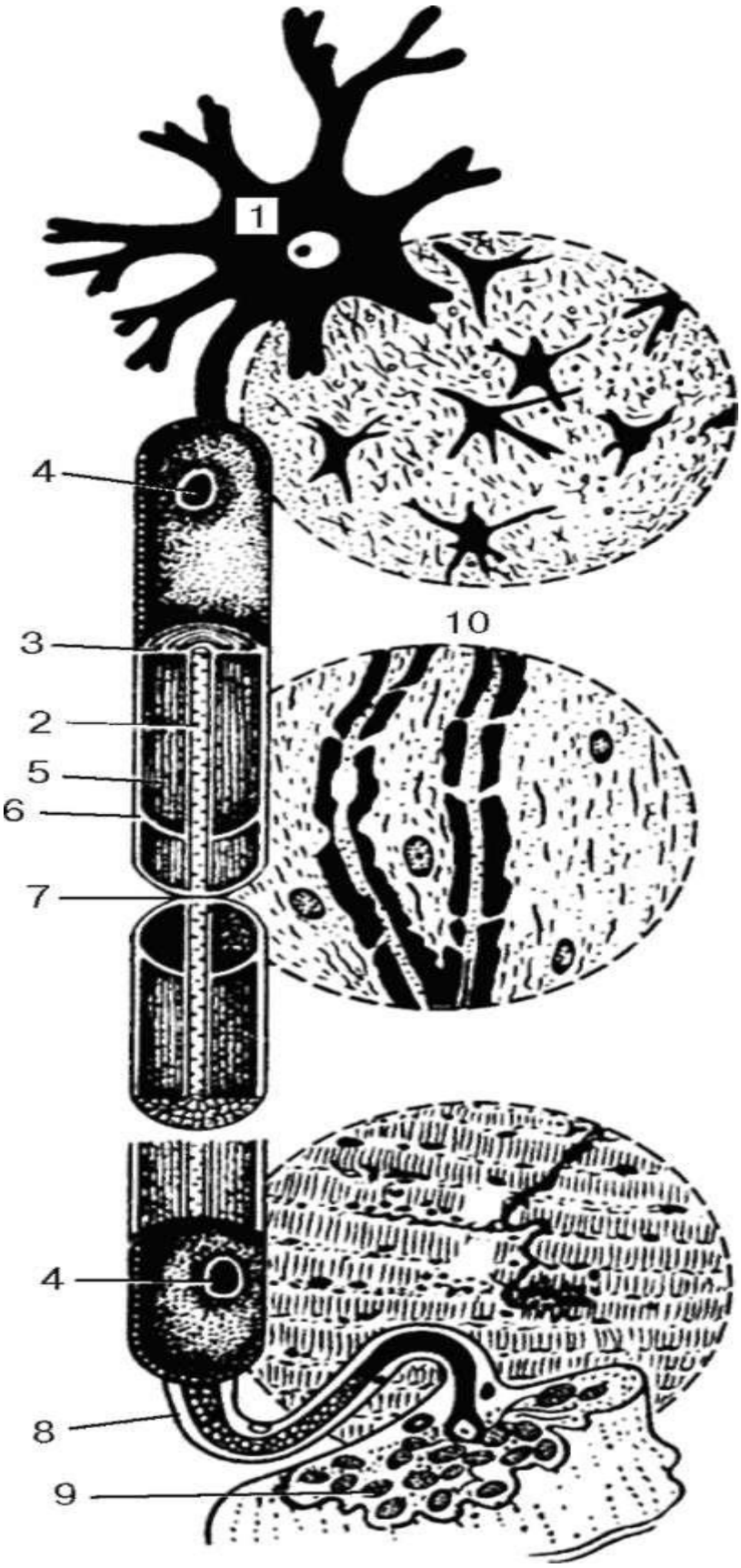

Рис. 10.3. Нейрон (по И. Ф. Иванову): 1 - тело нейрона; 2 - осевой цилиндр; 3 - миелиновая оболочка в разрезе; 4 - ядра нейролеммоцитов; 5 - миелиновый слой; 6 - насечка миелина; 7 - узловой перехват нервного волокна; 8 - нервное волокно, лишенное миелина; 9 - нервно-мышечное (двигательное) окончание; 10 - миелиновые нервные волокна, обработанные осмиевой кислотой.

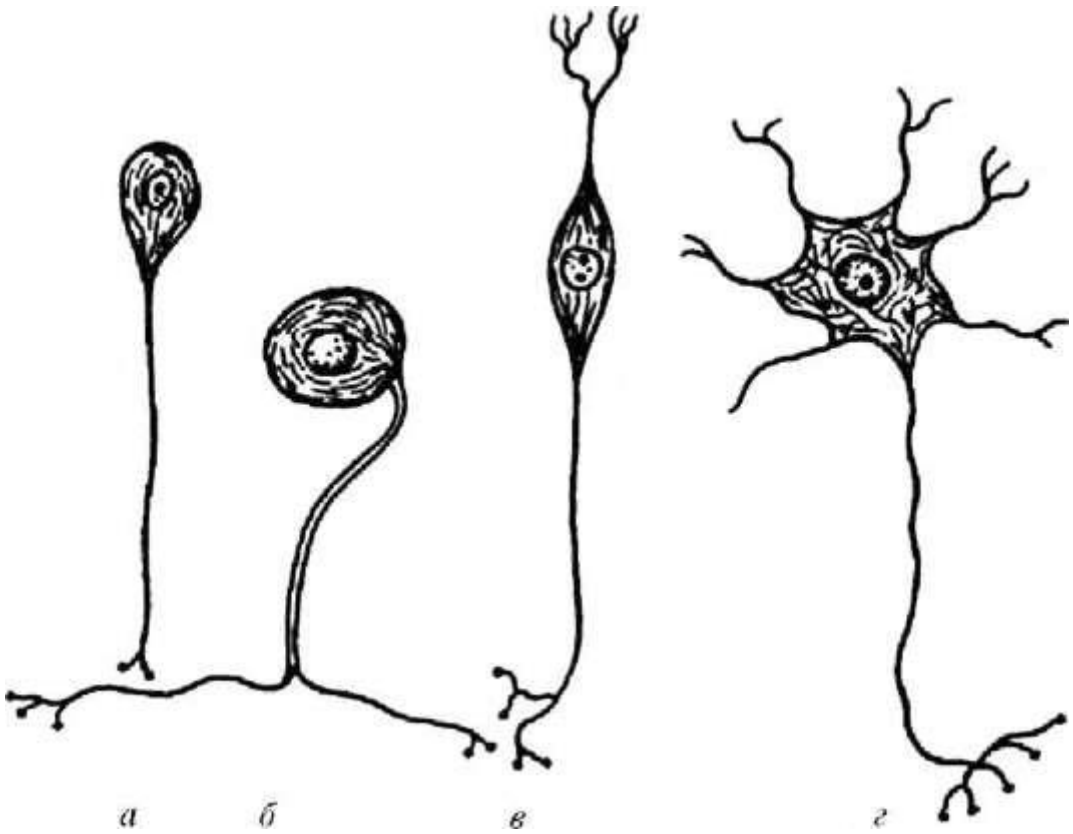

Рис. 10.4. Виды нервных клеток (по Т. Н. Радостиной, Л. С. Румянцевой):

а - униполярный нейрон; *б* - псевдоуниполярный нейрон; *в* - биполярный нейрон;

г - мультиполярный нейрон

Трехмерная область, в которой ветвятся дендриты одного нейрона, называется *дендритным полем.*

Цитоплазма нейрона. Подавляющее большинство нейронов человека содержит одно ядро, расположенное чаще в центре, реже - эксцентрично. Двуядерные и тем более многоядерные нейроны встречаются крайне редко. Исключение составляют нейроны некоторых ганглиев автономной нервной системы; например, в простате и шейке матки иногда встречаются нейроны, содержащие до 15 ядер. Форма ядер нейронов округлая. В соответствии с высокой активностью метаболизма нейронов хроматин в их ядрах отличается низкой степенью конденсации. В ядре имеется одно, а иногда два-три крупных ядрышка. Усиление функциональной активности нейронов обычно сопровождается увеличением объема (и количества) ядрышек.

Хроматофильное вещество (тигроид, или тельца Ниссля). При окрашивании нервной ткани анилиновыми красителями (тионин, толуидиновый синий, крезиловый фиолетовый и др.) в цитоплазме нейронов выявляется в виде базофильных глыбок и зерен различных размеров и формы хромато-фильное вещество*(substantia chromatophilica)* (см. рис. 10.5, а). Базофильные глыбки локализуются в перикарионах и дендритах нейронов, но никогда не обнаруживаются в аксонах и их конусовидных основаниях - аксональных холмиках. Базофилия глыбок объясняется высоким содержанием рибону-клеопротеидов. Электронная микроскопия показала, что каждая глыбка хроматофильного вещества состоит из цистерн гранулярной эндоплазма-тической сети, свободных рибосом и полисом (рис. 10.6).

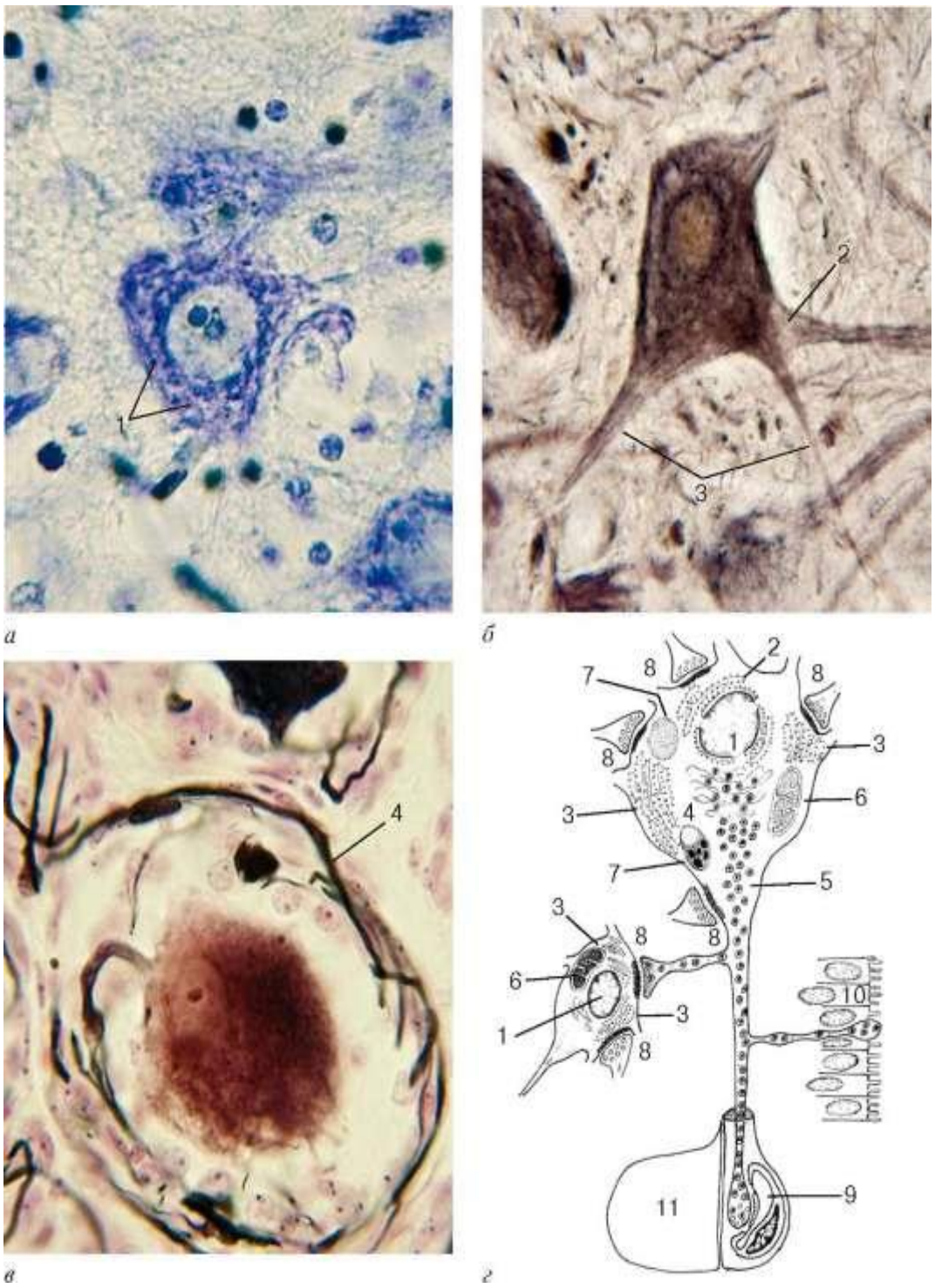

Рис. 10.5. Хроматофильное вещество (глыбки Ниссля) и нейрофибриллярный аппарат в нейронах (микропрепараты). Строение секреторного нейрона (по И. Г. Акмаеву): *а* - хроматофильное вещество (окраска толуидиновым синим по методу Ниссля); *б* - нейрофибриллы; *в* - униполярный нейрон (б, *в* - импрегнация нитратом серебра): 1 - хроматофильное вещество; 2 - аксон; 3 - дендриты; 4 - отросток нейрона; *г* - секреторный нейрон: 1 - ядро; 2 - канальцы эндоплазматической сети; 3 - скопления канальцев; 4 - комплекс Гольджи; 5 - нейросекреторные гранулы; 6 - митохондрия; 7 - лизосомы; 8 - синапсы; 9 - гемокапилляр; 10 - эпендимный эпителий желудочков мозга; 11 - передняя доля гипофиза.

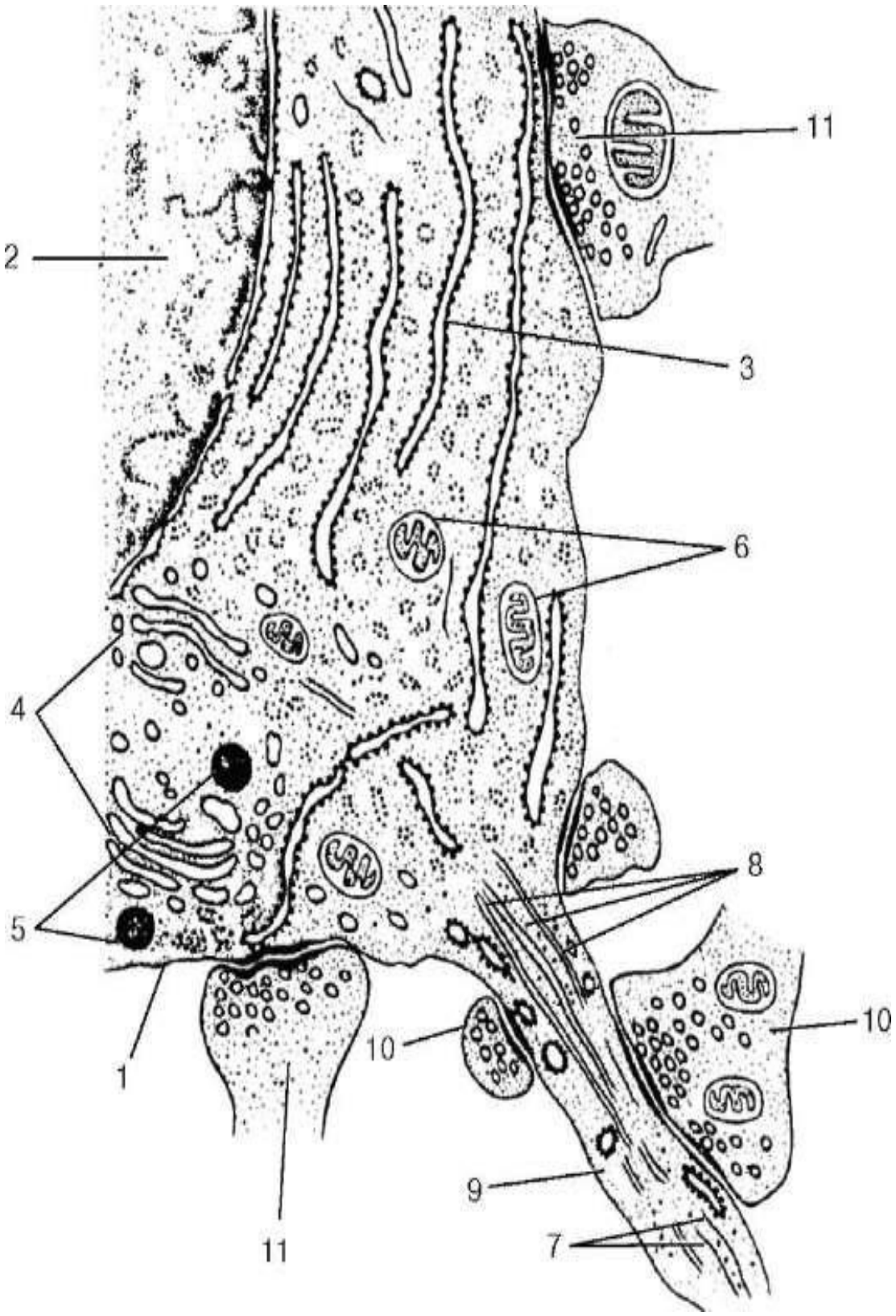

Рис. 10.6. Ультраструктурная организация нервной клетки коры головного мозга (схема по И. Г. Павловой):

1 - плазмолемма; 2 - ядро; 3 - гранулярная эндоплазматическая сеть (хроматофильное вещество); 4 - комплекс Гольджи; 5 - лизосомы; 6 - митохондрии; 7 - нейрофиламенты; 8 - микротрубочки; 9 - дендрит; 10 - аксодендритные синапсы; 11 - аксосоматические синапсы.

Гранулярная эндоплазматическая сеть синтезирует нейросекреторные белки, интегральные белки плазмолеммы и белки лизосом. Свободные рибосомы и полисомы синтезируют белки цитозоля (гиалоплазмы) и неинтегральные белки плазмолеммы нейронов. Для выполнения функций нейронам требуется огромное количество белков. Для аксонов характерен постоянный ток цитоплазмы от перикариона к терминалям со скоростью 1-3 мм в сутки.

Комплекс Гольджи в нейронах хорошо развит. При световой микроскопии он выявляется в виде различных по форме колечек, извитых нитей, зернышек. Его ультраструктура обычна. Пузырьки комплекса Гольджи транспортируют белки, синтезированные в гранулярной эндоплазматиче-ской сети либо к плазмолемме (интегральные белки), либо в терминали (нейропептиды, нейросекрет), либо в лизосомы (лизосомальные гидролазы и мембраны лизосом).

Митохондрии обеспечивают энергией такие процессы, как транспорт ионов и синтез белков. Нейроны нуждаются в постоянном притоке глюкозы и кислорода с кровью, и прекращение кровоснабжения головного мозга вызывает потерю сознания.

Лизосомы участвуют в ферментативном расщеплении компонентов клетки, рецепторов и мембран.

Из элементов цитоскелета в цитоплазме нейронов присутствуют промежуточные филаменты (нейрофиламенты) диаметром 12 нм, микротрубочки (нейротубулы) диаметром 24-27 нм и актиновые микрофиламен-ты. Пучки нейрофиламентов на препаратах, импрегнированных нитратом серебра, видны на уровне световой микроскопии в виде нитей - нейро-фибрилл, которые являются по существу артефактом (см. рис. 10.5, *б, в).* Микротрубочки и связанные с ними белки обеспечивают цитоплазмати-ческий транспорт веществ, особенно в аксоне. Промежуточные филаменты выполняют механическую функцию, поддерживая форму тела нейрона и отростков. Актиновые филаменты вместе с другими белками участвуют в изменении формы тела нейрона и отростков (например, в конусе роста).

Дендриты (dendriti) представляют собой ветвящиеся отростки, которые начинаются рецепторами. В своей проксимальной части они содержат те же органеллы, что и тело клетки: глыбки хроматофильного вещества, митохондрии, большое количество нейротубул (микротрубочек) и нейрофиламен-тов. Плазмолемма дендритов имеет рецепторы, вследствие чего они проводят возбуждение к перикариону. За счет дендритов рецепторная поверхность нейрона увеличивается в 1000 раз и более. Так, дендриты грушевидных нейронов (клеток Пуркинье) коры мозжечка увеличивают площадь рецеп-торной поверхности от 250 до 27 000 мкм^2, и на поверхности этих клеток обнаруживается до 200 000 синаптических окончаний. Дендриты многих нейронов имеют небольшие выросты - *шипики.* Это динамические структуры, способные изменять свою форму, размеры, что отражается на синап-тической передаче нервного импульса к телу нейрона.

Аксон (axon) - отросток, по которому импульс передается от тела клетки. Его длина варьирует от нескольких микрометров до метра. Аксон содержит митохондрии, нейротубулы и нейрофиламенты, эндоплазматическую сеть, мультивезикулярные тельца диаметром около 0,5 мкм. Место отхождения аксона от тела нейрона называется *аксонным холмиком.* Это участок генерации потенциала действия. Здесь располагается большое число ионных каналов в плазмолемме. Ионные каналы могут быть открыты, закрыты или инактивированы. В покоящемся нейроне мембранный потенциал покоя равен 60-70 мВ. Потенциал покоя создается за счет выведения Na+ из клетки. Большинство Na+- и К+-каналов при этом закрыты. Переход каналов из закрытого состояния в открытое регулируется мембранным потенциалом (рис. 10.7).

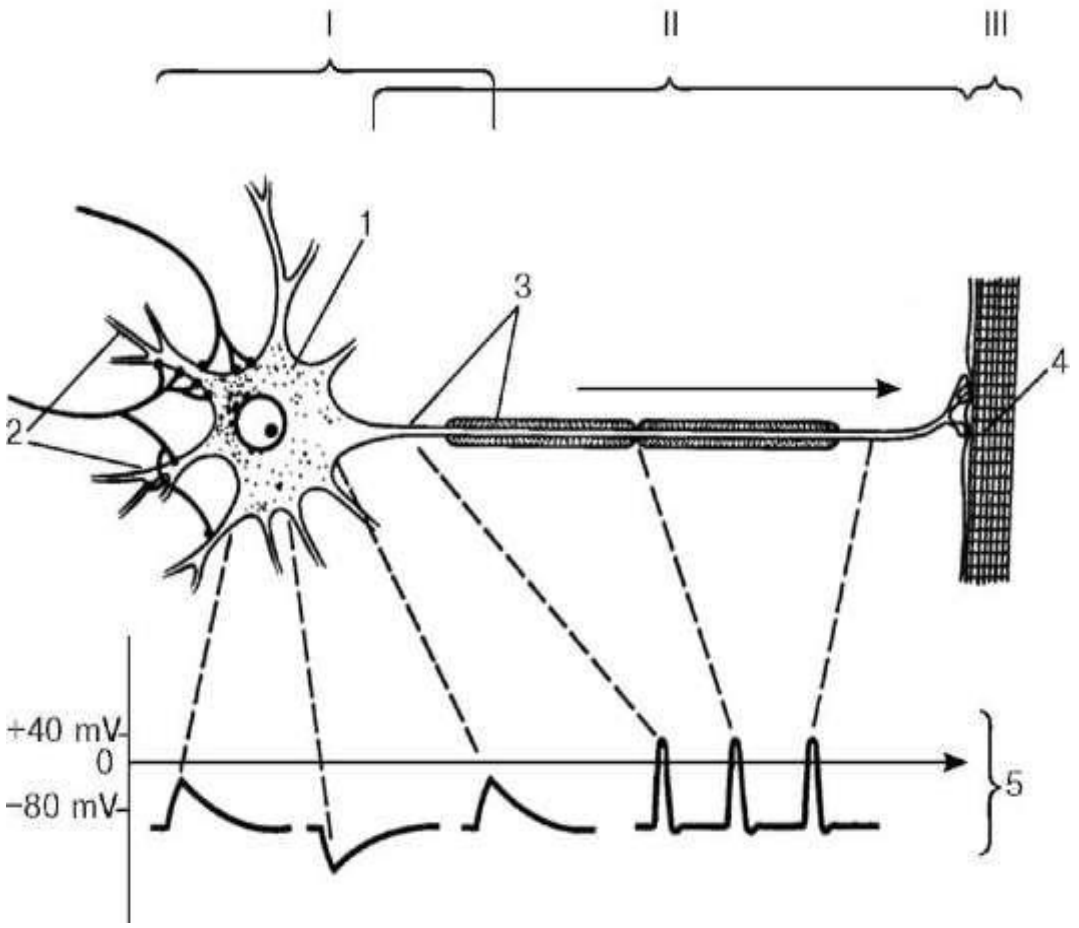

Рис. 10.7. Функциональные зоны мультиполярного нейрона (по Г. Р. Нобаку, Н. Л. Стромингеру, Р. Демаресту):

I - рецепторный сегмент; II - передающий сегмент; III - эффекторный сегмент. 1 - тело нейрона с ядром; 2 - дендриты; 3 - аксон с миелиновой оболочкой; 4 - мышечное волокно с терминалями аксона; 5 - изменения мембранного потенциала

В результате поступления возбуждающего импульса на плазмолемме клетки происходит частичная деполяризация. Когда она достигает критического (порогового) уровня, натриевые каналы открываются, позволяя ионам Na+ войти в клетку. Деполяризация усиливается, и при этом открывается еще больше натриевых каналов. Может быть также периполяризация - обратный мембранный потенциал, когда наружная поверхность плазмолеммы заряжается отрицательно, а обращенная к цитоплазме - положительно. Натриевые каналы инактивируются за 1-2 мс. Калиевые каналы также открываются, но медленнее и на более продолжительный срок, что позволяет К+ выйти из клетки и восстановить потенциал до прежнего уровня, иначе может возникнуть гиперполяризация. Через 1-2 мс (рефрактерный период) каналы возвращаются в нормальное состояние, и мембрана может вновь отвечать на стимулы. Итак, распространение потенциала действия обусловлено вхождением в нейрон ионов Na^+, которые могут деполяризовать соседний участок плазмолеммы, что в свою очередь создает потенциал действия на новом месте. Особенности передачи нервного импульса в миелиновых нервных волокнах будут изложены после описания их строения.

Аксональный транспорт (аксоплазматический транспорт) - это перемещение веществ от тела в отростки и от отростков в тело нейрона. Он направляется нейротубулами, в транспорте участвуют белки - кинезин и динеин. Транспорт веществ от тела клетки в отростки называется антероградным, к телу - ретроградным. Аксональный транспорт представлен двумя главными компонентами: быстрым компонентом (400-2000 мм в день)

и медленным (1-2 мм в сутки). Обе транспортные системы присутствуют как в аксонах, так и в дендритах.

Антероградная быстрая система проводит мембранозные структуры, включая компоненты мембраны, митохондрии, пузырьки, содержащие пептиды, предшественники нейромедиаторов и другие белки. Ретроградная быстрая система проводит использованные материалы для деградации в лизосомах, распределения и рециркуляции и, возможно, факторы роста нервов. Нейротубулы - органеллы, ответственные за быстрый транспорт, который называется также нейротубулоза-висимым. Когда нейротубулы разрушены, быстрый транспорт прекращается. АТФ и Ca^{2}+ обеспечивают эти движения. На одной нейротубуле пузырьки могут обгонять другие пузырьки, движущиеся в том же направлении. Одновременно по одной нейротубуле могут двигаться два пузырька в противоположных направлениях. Медленный транспорт - это антероградная система, проводящая белки и другие вещества для обновления и поддержания аксоплазмы (цитозоля) зрелых нейронов и обеспечения аксоплазмой роста аксонов и дендритов при развитии и регенерации.

Аксональный транспорт есть выражение единства нейронов. Благодаря ему поддерживается постоянная связь между телом клетки (трофическим центром) и отростками. С его помощью тело клетки информировано о метаболических потребностях и условиях дисталь-ных частей. При поглощении экстрацеллюлярных веществ, таких как фактор роста нервов, с последующим ретроградным транспортом, тело клетки может «оценивать» окружающую среду. Однако ретроградный транспорт имеет отрицательное свойство. С ним нейротропные вирусы, такие как вирус бешенства, доставляются в ЦНС. Дефект нейро-тубул может быть причиной некоторых неврологических нарушений у человека.

Секреторные нейроны

Способность синтезировать и секретировать биологически активные вещества, в частности медиаторы (ацетилхолин, норадреналин, серотонин и др.), свойственна всем нейронам. Однако существуют нейроны, специализированные преимущественно на выполнении этой функции, - *секреторные нейроны (neuronum secretorium),* например клетки нейросекреторных ядер гипоталамической области головного мозга (см. рис. 10.5, г). Секреторные нейроны имеют ряд специфических морфологических признаков. Это крупные нейроны. Хроматофильное вещество преимущественно располагается по периферии тела клеток. В цитоплазме нейронов и в аксонах находятся различной величины гранулы секрета - *нейросекрета (substantia neurosecretoria),* содержащие белок, а в некоторых случаях липиды и полисахариды. Гранулы нейросекрета выводятся в кровь или цереброспинальную жидкость. Многие секреторные нейроны имеют ядра неправильной формы, что свидетельствует об их высокой функциональной активности. Нейросекреты играют роль *нейрорегуляторов,* участвуя во взаимодействии нервной и гуморальной систем интеграции.

10.3. НЕЙРОГЛИЯ

Нейроны - высокоспециализированные клетки, существующие и функционирующие в строго определенной среде. Такую среду им обеспечивает *нейроглия (neuroglia).* Нейроглия выполняет следующие функции: опорную, трофическую, разграничительную, поддержания постоянства среды вокруг нейронов, защитную, секреторную. Различают глию *центральной* и *периферической нервной системы* (рис. 10.8-10.10).

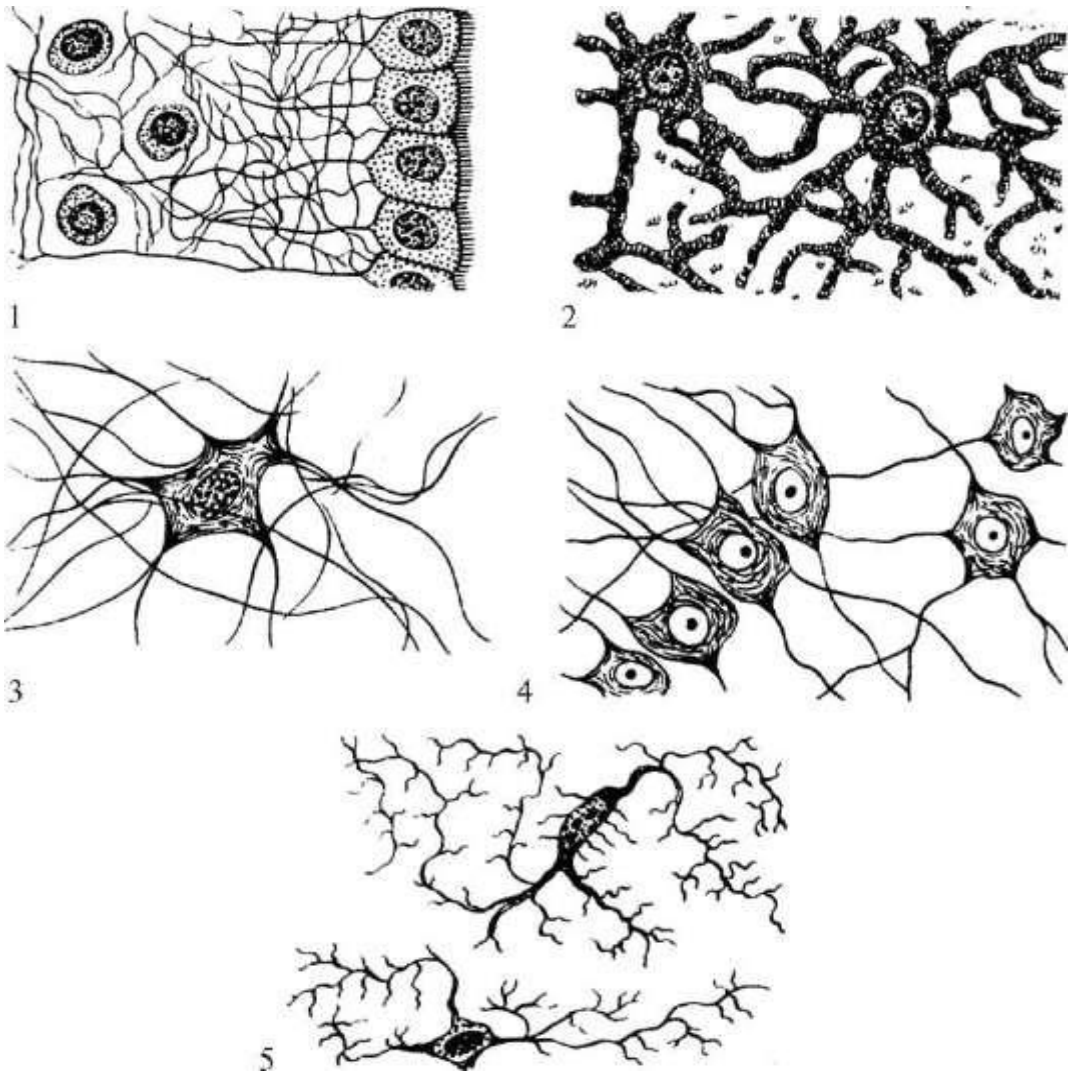

Рис. 10.8. Глиоциты различных видов (по Т. Н. Радостиной и Л. С. Румянцевой):

1 - эпендимоциты; 2 - протоплазматические астроциты; 3 - волокнистые астроциты; 4 - олигодендроциты; 5 - микроглия

Глия центральной нервной системы. Клетки глии центральной нервной системы делятся на *макроглию*(глиоциты) и *микроглию.* Макроглия развивается из глиобластов нервной трубки. К макроглии относятся эпендимоциты, астроциты и олигодендроциты.

10.3.1. Макроглия

Эпендимоциты *(ependymocyti)* выстилают желудочки головного мозга и центральный канал спинного мозга (рис. 10.11). Это клетки цилиндрической формы. Они образуют слой типа эпителия. Между соседними клетками имеются щелевые соединения и пояски сцепления, но плотные соединения отсутствуют, так что цереброспинальная жидкость может проникать между ними в нервную ткань. Большинство эпендимоци-тов имеют подвижные реснички, вызывающие ток цереброспинальной жидкости. Базальная поверхность большинства эпендимоцитов ровная, но некоторые клетки имеют длинный отросток, идущий глубоко в нервную ткань, и почти лишены ресничек. Такие клетки называются *таницитами.* Они в большом количестве содержатся в дне III желудочка. Считается, что эти клетки передают информацию о составе цереброспинальной жидкости на первичную капиллярную сеть воротной системы гипофиза. Эпендимный эпителий сосудистых сплетений желудочков продуцирует цереброспинальную жидкость. Цитоплазма эпендимоци-тов содержит многочисленные митохондрии, комплекс Гольджи, расположенный над ядром и слаборазвитую гранулярную эндоплазмати-ческую сеть.

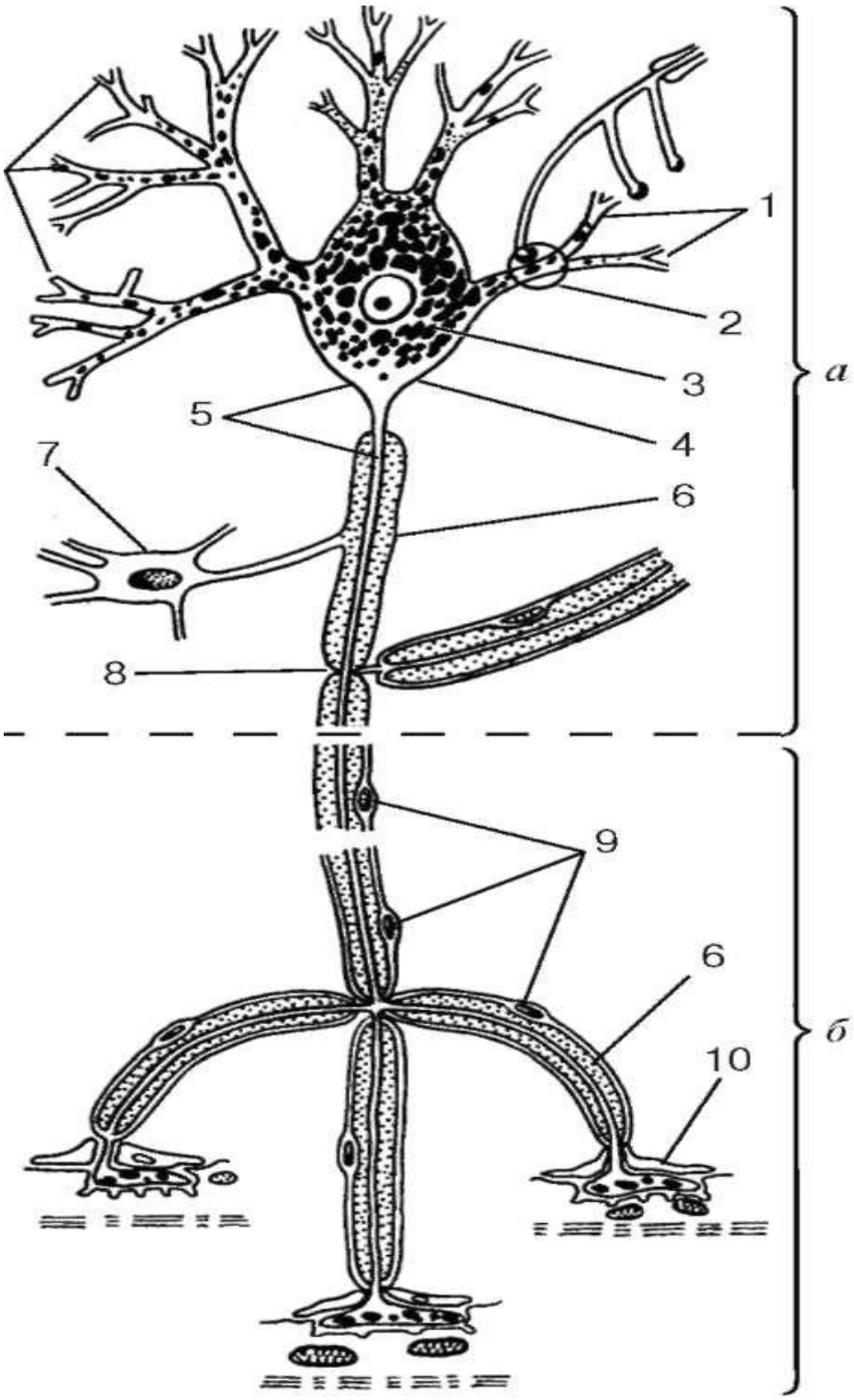

Рис. 10.9. Участие глиоцитов в образовании миелиновых волокон в центральной (а) и периферической *(б)*нервной системе (по К. Л. Хунквейра, Х. Карнейро, Р. О. Келей):

1 - дендриты; 2 - синапс; 3 - перика-рион; 4 - аксонный холмик; 5 - аксон; 6 - миелин; 7 - олигодендроцит; 8 - узловой перехват; 9 - нейролеммоци-ты (шванновские клетки); 10 - нейро-мышечное соединение

Астроциты *(astrocyti,* от греч. *astron* - звезда, *kytos* - клетка) - клетки отростчатой формы, бедные органеллами. Они выполняют в основном опорную, разграничительную и метаболические функции (см. рис. 10.10). Различают протоплаз-матические астроциты *(astrocyti protoplasmatici),* локализующиеся в сером веществе ЦНС, и волокнистые астроциты *(astrocyti fibrosi),*присутствующие в белом веществе.

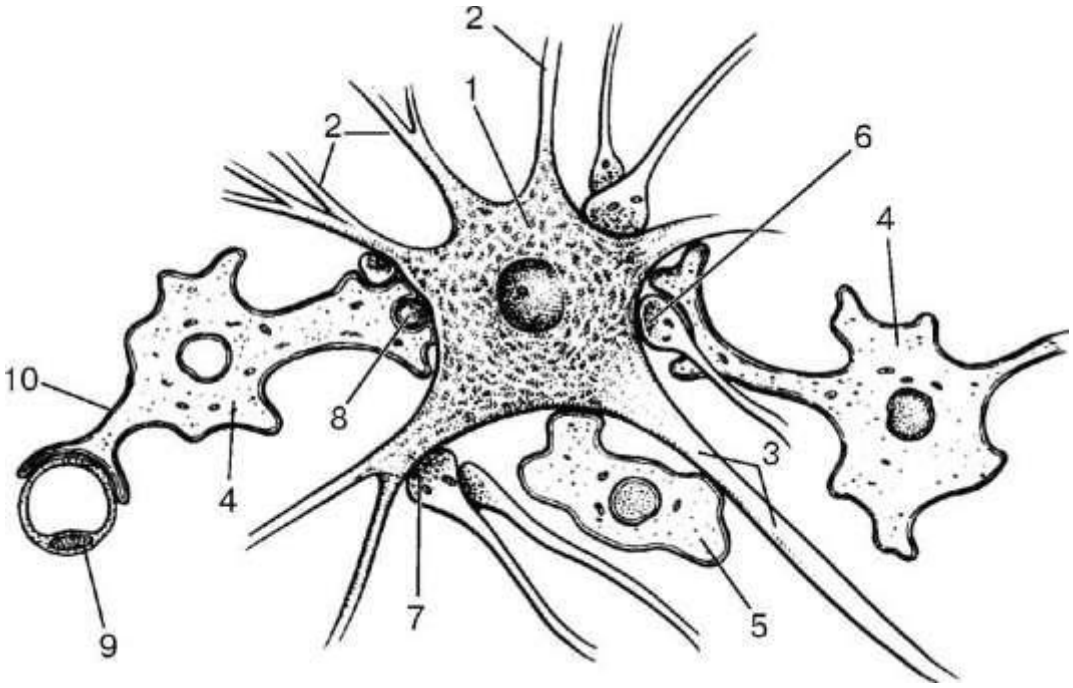

Рис. 10.10. Взаимоотношения нейрона, астроглии, олигодендроглии и нервных терминалей (по Г. Р. Нобаку, Н. Л. Стромингеру, Р. Д. Демаресту):

1 - тело нейрона; 2 - дендриты; 3 - аксон; 4 - астроцит; 5 - олигодендроцит; 6 - аксоаксональный синапс; 7 - аксодендритный синапс; 8 - аксосоматический синапс; 9 - капилляр; 10 - периваскулярная ножка астроцита.

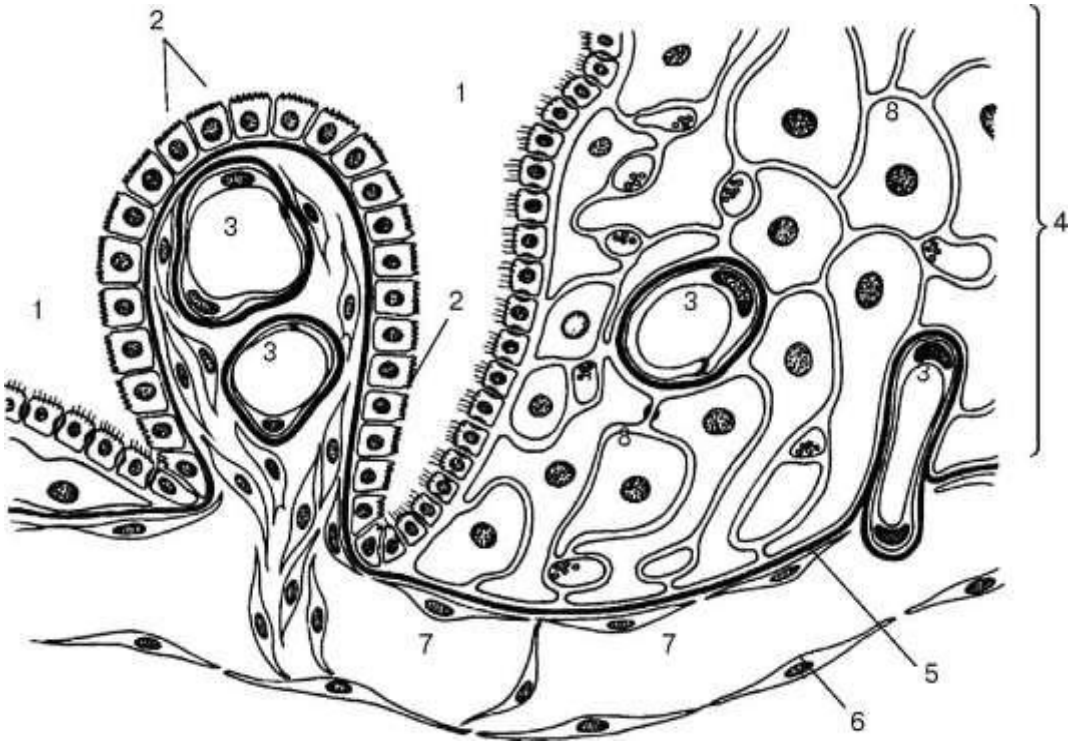

Рис. 10.11. Эпендимоциты желудочка мозга (по Г. Р. Нобаку, Г. Л. Стромингеру, Р. Д. Демаресту):

1 - полость желудочка; 2 - эпендимоциты; 3 - капилляры сосудистого сплетения; 4 - головной мозг; 5 - мягкая оболочка мозга; 6 - паутинная оболочка; 7 - субарах-ноидальное пространство; 8 – нейроны.

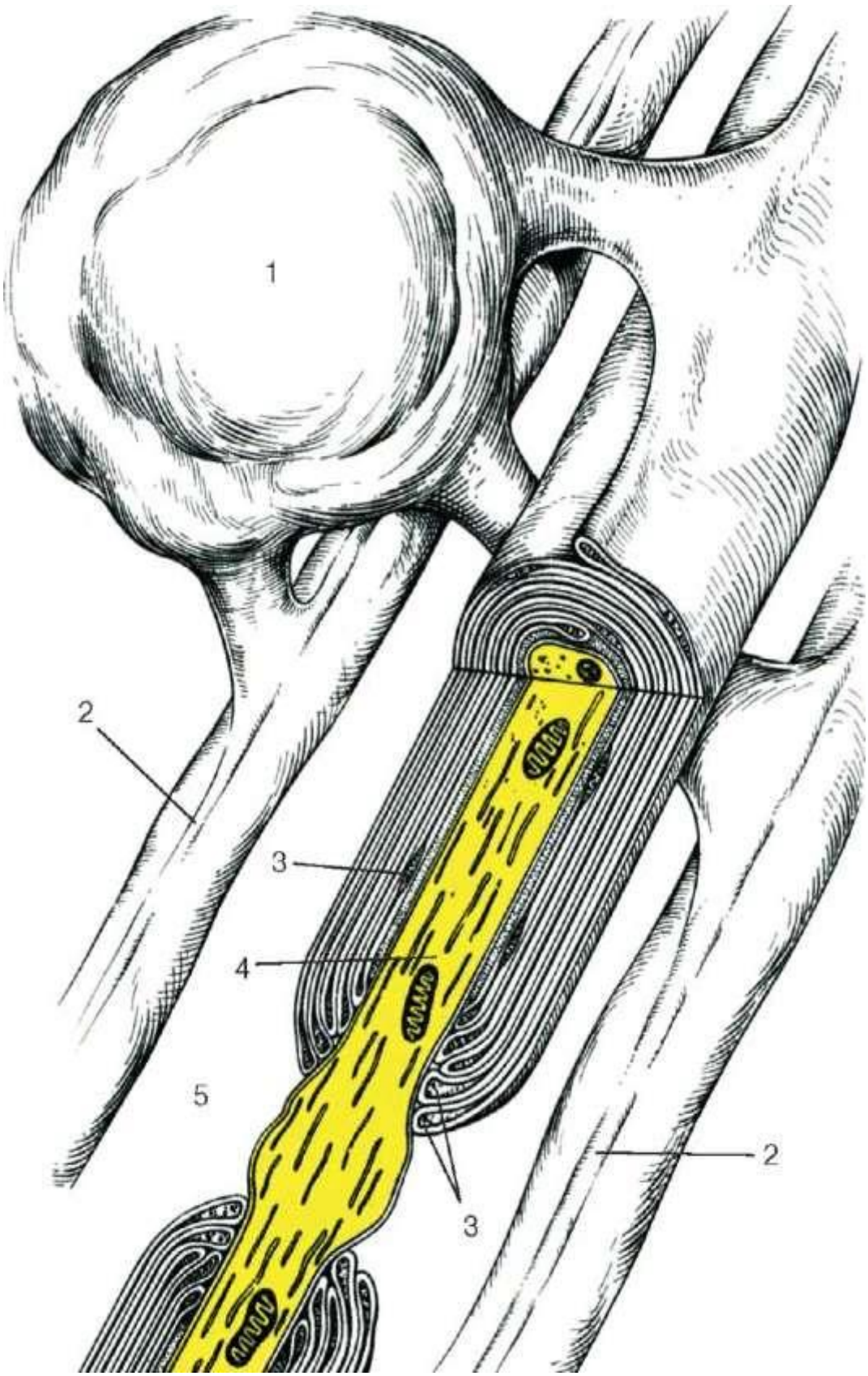

Рис. 10.12. Олигодендроцит и образование слоев миелина в нервных волокнах ЦНС (по Бунге и др.):

1 - олигодендроцит; 2 - нервные волокна; 3 - цитоплазма олигодендроцита; 4 - аксон; 5 - межклеточное пространство.

Протоплазматические астроциты характеризуются короткими сильно ветвящимися отростками и светлым сферическим ядром. *Волокнистые астроциты* имеют 20-40 длинных, слабо ветвящихся отростков, в которых много фибрилл, состоящих из промежуточных филаментов диаметром 10 нм. В филаментах выявляется глиальный фибриллярный кислый белок. Отростки астроцитов тянутся к базальным мембранам капилляров, к телам и дендритам нейронов, окружая синапсы и отделяя их друг от друга (см. рис. 10.8, 10.12), а также к мягкой оболочке мозга, образуя *пиоглиальную пограничную мембрану,* граничащую с субарахноидальным пространством. Подходя к капиллярам, их отростки образуют расширенные «ножки», полностью окружающие сосуд. Астроциты накапливают и передают вещества от капилляров к нейронам, захватывают избыток экстрацеллюлярного калия и других веществ, таких как нейромедиаторы, из экстрацеллюлярного пространства после интенсивной нейрональной активности.

Олигодендроциты *(oligodendrocyti* имеют более мелкие по сравнению с астроцитами и более интенсивно окрашивающиеся ядра. Их отростки немногочисленны. Олигодендроциты присутствуют как в сером, так и в белом веществе. В сером веществе они локализуются вблизи перикарионов. В белом веществе их отростки участвуют в образовании миелинового слоя в миелиновых нервных волокнах, причем в противоположность нейролеммо-цитам периферической нервной системы один олигодендроцит может участвовать в миелинизации нескольких аксонов (см. рис. 10.8, рис. 10.12).

Один отросток формирует миелиновый слой одного межузлового сегмента. Цитоплазма олигодендроцитов электронно-плотная, содержит много митохондрий, хорошо развитый комплекс Гольджи, цистерны гранулярной эндоплазматической сети, многочисленные микротрубочки.

10.3.2. Микроглия

Популяция микроглии неоднородна по происхождению. Около половины клеток микроглии представляют собой фагоцитирующие клетки, относящиеся к системе мононуклеарных фагоцитов и происходящие из стволовой кроветворной клетки. Ее функция - защита от инфекции и повреждения и удаление продуктов разрушения нервной ткани. Клетки микроглии характеризуются небольшими размерами, телами продолговатой формы. Их короткие отростки имеют на своей поверхности вторичные и третичные ответвления, что придает клеткам «колючий» вид (см. рис. 10.8). В отличие от других клеток нейроглии, имеющих сферические ядра, ядра микро-глиоцитов продолговатые, с компактным хроматином. Описанное строение характерно для типичной (ветвистой, покоящейся) микроглии полностью сформированной ЦНС. Она обладает слабой фагоцитарной активностью. Ветвистая микроглия встречается как в сером, так и в белом веществе ЦНС. В развивающемся мозгу млекопитающих обнаруживается временная форма микроглии - амебоидная микроглия. Клетки амебоидной микро-глии формируют филоподии и складки плазмолеммы. В их цитоплазме присутствуют многочисленные фаголизосомы и пластинчатые тельца. Клетки амебоидной микроглии отличаются высокой активностью лизосомальных ферментов. Активно фагоцитирующая амебоидная микроглия необходима в раннем постнатальном периоде, когда гематоэнцефалический барьер еще не вполне развит и вещества из крови легко попадают в ЦНС. Считают также, что она способствует удалению фрагментов клеток, появляющихся в результате запрограммированной гибели избыточных нейронов и их отростков. Полагают, что, созревая, клетки амебоидной микроглии превращаются в ветвистые микроглиоциты.

Кроме глиальных макрофагов существуют микроглиальные клетки, которые относятся к «покоящимся астроцитам». Последние способны к пролиферации и дифференцировке в астроциты.

Реактивная микроглия появляется после травмы в любой области мозга. Клетки микроглии быстро размножаются и активируются, что проявляется фагоцитозом. При некоторых заболеваниях нервной системы также выявляется фагоцитарная активность микроглиоцитов (болезнь Альцгеймера, аутоиммунный энцефалит и др.). Активированный микроглиоцит не имеет ветвящихся отростков, как покоящаяся клетка, не имеет псевдоподий и филоподий, как клетки амебоидной микроглии. В цитоплазме клеток реактивной микроглии присутствуют плотные тельца, липидные включения, лизосомы.

Глия периферической нервной системы (периферическая нейроглия) в отличие от макроглии ЦНС происходит из нервного гребня. К периферической нейроглии относятся нейролеммоциты (шванновские клетки) и ган-глионарные глиоциты (сателлитные глиоциты).

Нейролеммоциты (neurolemmocyti) формируют оболочки отростков нервных клеток в нервных волокнах периферической нервной системы (см. рис. 10.9). *Ганглионарные глиоциты (gliocyti ganglii)* окружают тела нейронов в нервных узлах и участвуют в обмене веществ нейронов.

10.4. НЕРВНЫЕ ВОЛОКНА

Отростки нервных клеток, покрытые оболочками, называются нервными волокнами *(neurofibra).* По строению оболочек различают миелиновые и безмиелиновые нервные волокна (рис. 10.13, А, Б). Отросток нервной клетки в нервном волокне называют осевым цилиндром, или аксоном, так как чаще всего (за исключением чувствительных нервов) в составе нервных волокон находятся именно аксоны.

В ЦНС оболочки аксонов и дендритов нейронов образуют олигодендро-глиоциты, а в периферической нервной системе - нейролеммоциты.

10.4.1. Безмиелиновые нервные волокна

Безмиелиновые нервные волокна *(neurofibra amyelinata)* находятся преимущественно в составе автономной нервной системы. В безмиелино-вых нервных волокнах отростки нервных клеток погружены в углубления на поверхности нейролеммоцитов. Погруженный в тело глиальной клетки нервный отросток ограничен как собственной плазмолеммой, так и узким ободком цитоплазмы нейролеммоцита. В безмиелиновых нервных волокнах внутренних органов в цитоплазму одного нейролеммоцита могут погружаться несколько (10-20) осевых цилиндров, принадлежащих разным нейронам. Часто осевые цилиндры покидают одно волокно и переходят в смежное нервное волокно. При электронной микроскопии безмиелиновых нервных волокон видно, что по мере погружения осевых цилиндров в нейролеммоциты плазмолеммы последних прогибаются, плотно охватывают осевые цилиндры и, смыкаясь над ними, образуют глубокие складки, на дне которых и располагаются отдельные осевые цилиндры. Сближенные в области складки участки плазмолеммы нейролеммоцита образуют сдвоенную мембрану - *мезаксон,* на которой как бы подвешен осевой цилиндр (см. рис. 10.13, Б, б).

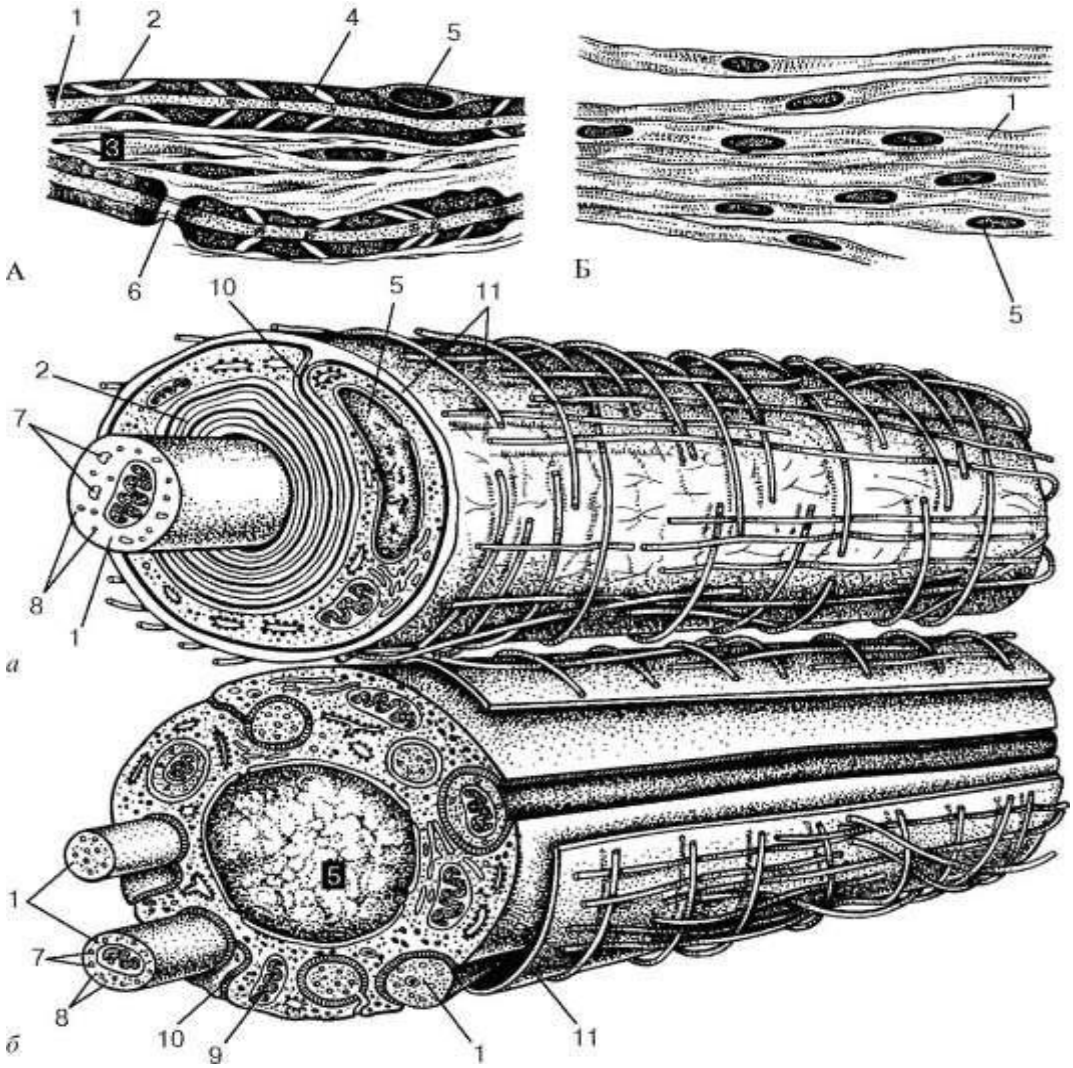

Рис. 10.13. Строение нервных волокон на светооптическом (А, Б) и ультрамикроскопическом (а, б) уровнях (по Т. Н. Радостиной, Ю. И. Афанасьеву, Л. С. Румянцевой): А, *а* - миелиновое волокно; Б, *б* - безмиелиновое волокно. 1 - осевые цилиндры; 2 - миелиновый слой; 3 - соединительная ткань; 4 - насечка миелина; 5 - ядро нейролеммоцита; 6 - узловой перехват; 7 - микротрубочки; 8 - нейрофиламенты; 9 - митохондрии; 10 - мезаксон; 11 - базальная мембрана

10.4.2. Миелтновые нервные волокна

Миелиновые нервные волокна *(neurofibra myelinata)* встречаются как в центральной, так и в периферической нервной системе. Они значительно толще безмиелиновых нервных волокон. Диаметр поперечного сечения их колеблется от 2 до 20 мкм. Они также состоят из осевого цилиндра, покрытого оболочкой из нейролеммоцитов (шванновских клеток), но диаметр осевых цилиндров этого типа волокон значительно толще, а оболочка сложнее. В сформированном миелиновом волокне принято различать два слоя оболочки: внутренний, более толстый, - *миелиновый слой (stratum myelini)* (см. рис. 10.13, *А, а)* и наружный, тонкий, состоящий из цитоплазмы, ядер ней-ролеммоцитов и нейролеммы *(neurolemma).*

Миелиновый слой содержит значительное количество липидов, поэтому при обработке осмиевой кислотой он окрашивается в темно-коричневый цвет. В миелиновом слое периодически встречаются узкие светлые линии - *насечки миелина (incisura myelini),* или насечки Шмидта-Лантермана. Через определенные интервалы (1-2 мм) видны участки волокна, лишенные мие-линового слоя, - *узловые перехваты (nodus interruptionis myelini),* или перехваты Ранвье.

При формировании миелинового нервного волокна осевой цилиндр не просто погружается в цитоплазму нейролеммоцита, а окружается спиральной слоистой оболочкой, образованной наматыванием мезаксона нейро-леммоцита при его вращении вокруг отростка нервной клетки. По мере вращения мезаксон удлиняется и концентрически наслаивается на осевой цилиндр, образуя вокруг него плотную слоистую зону - *миелиновый слой.* На электронных микрофотографиях видны главные плотные и интраперио-дальные линии. Первые образуются от слияния цитоплазматических поверхностей плазмолеммы нейролеммоцита (или олигодендроглиоцита в ЦНС), вторые - от контакта экстрацеллюлярных поверхностей соседних слоев плазмолеммы нейролеммоцита (рис. 10.14). Отсутствие миелинового слоя в области узловых перехватов объясняется тем, что в этом участке волокна кончается один нейролеммоцит и начинается другой. Осевой цилиндр в этом месте частично прикрыт интердигитирующими отростками нейро-леммоцитов. Аксолемма (оболочка аксона) обладает в области перехвата значительной электронной плотностью. Наличие большого числа митохондрий в этой области свидетельствует о высокой метаболической активности аксолеммы. Аксолемма перехвата имеет много потенциалзависимых Na+-каналов, необходимых для проведения нервного импульса. Следует отметить, что ветвление аксонов происходит также в области перехватов.

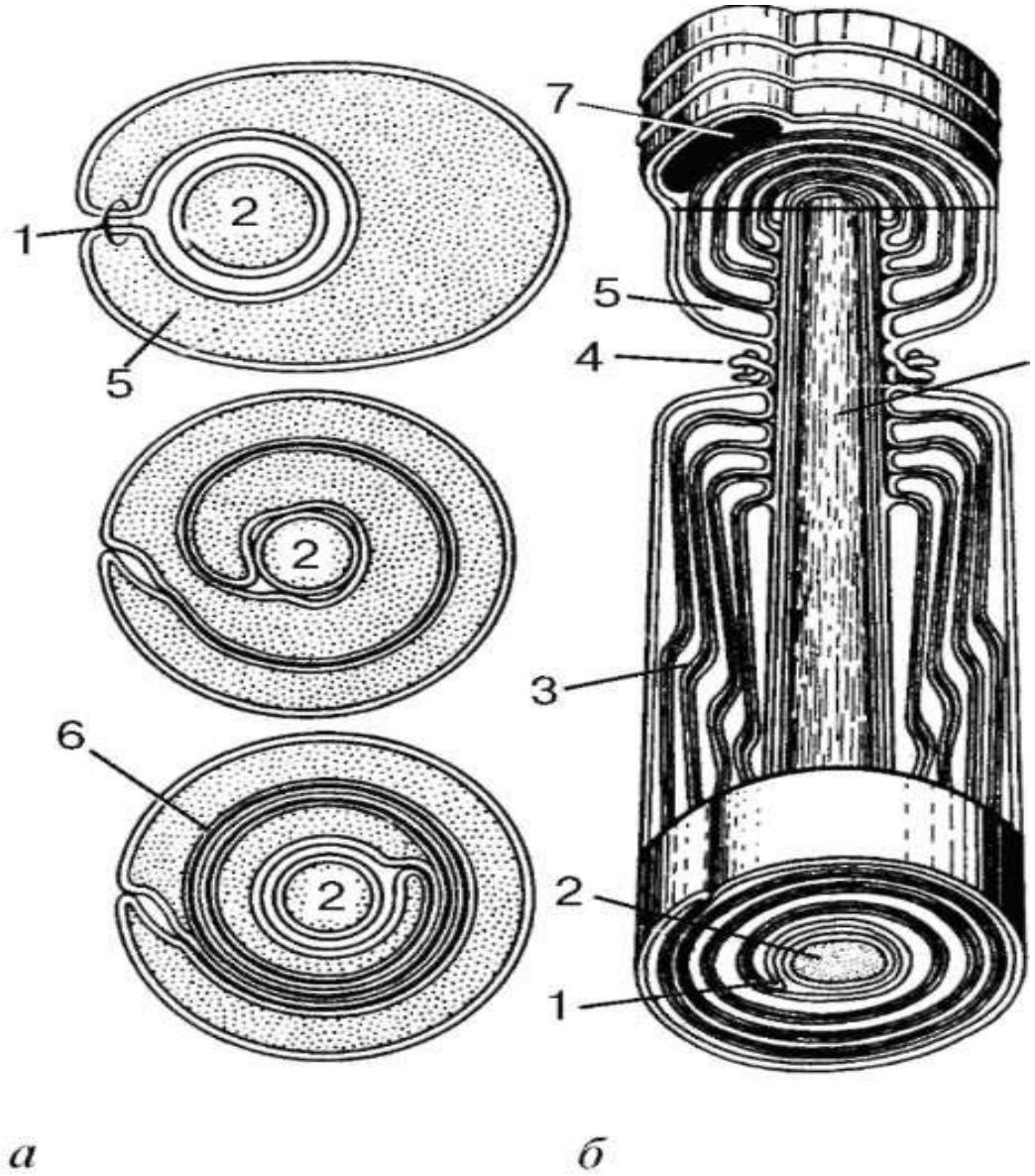

Отрезок волокна между смежными перехватами называется *межузловым сегментом.* Длина межузлового сегмента, так же как и толщина мие-линового слоя, зависит от толщины осевого цилиндра. Насечка миелина представляет собой участок мие-линового слоя, где завитки мезак-сона лежат неплотно друг к другу, образуя спиральный туннель, идущий снаружи внутрь и заполненный цитоплазмой нейролеммоцита, т. е. место расслоения миелина. Снаружи от нейролеммоцита располагается базальная мембрана.

Миелиновые волокна ЦНС отличаются тем, что в них миелиновый слой формирует один из отростков олигодендроглиоцита. Остальные его отростки участвуют в образовании миелинового слоя других мие-линовых волокон (каждый в пределах одного межузлового сегмента) (см. рис. 10.12). Миелиновые волокна центральной нервной системы не имеют насечек миелина, а нервные волокна не окружены базаль-ными мембранами. Миелин в ЦНС содержит миелиновый щелочной белок и протеолипидный белок. Несколько демиелинизирующих болезней ЦНС человека связаны с недостатком или отсутствием одного или обоих белков.

Скорость передачи импульса миелиновыми волокнами больше, чем безмиелиновыми. Тонкие волокна, бедные миелином, и безмиелиновые волокна проводят нервный импульс со скоростью 1-2 м/с, тогда как толстые миелиновые - со скоростью 5-120 м/с.

В безмиелиновом волокне волна деполяризации мембраны идет по всей аксолемме, не прерываясь, а в миелиновом - возникает только в области перехвата, что обеспечивается Na+-каналами. Таким образом, для миелино-вых волокон характерно сальтаторное проведение возбуждения, т. е. прыжками. Между перехватами идет электрический ток, скорость которого выше, чем прохождение волны деполяризации по аксолемме.

Рис. 10.14. Развитие и строение миелино-вого волокна (схема): *а* - поперечные срезы последовательных стадий развития миелинового волокна (по Робертсону); *б* - трехмерное изображение сформированного волокна (по М. Х. Россу, Л. Дж. Ромреллу). 1 - дупликация оболочки нейролеммоцита (мезаксон); 2 - аксон; 3 - насечка миелина; 4 - пальцевидные контакты нейролеммоцита в области перехвата; 5 - цитоплазма нейролеммоцита; 6 - спирально закрученный мезаксон; 7 - ядро нейролеммоцита

10.4.3. Реакция нейронов и их волокон на травму

Перерезка нервного волокна вызывает различные реакции в теле нейрона, в участке волокна между телом нейрона и местом перерезки (проксимальный сегмент) и в отрезке, расположенном дистальнее от места травмы и не связанном с телом нейрона (дистальный сегмент). Изменения в теле нейрона (перикарионе) выражаются в его набухании, тигролизе - растворении глыбок хроматофильного вещества и в перемещении ядра на периферию тела клетки. Дегенеративные изменения в центральном отрезке ограничиваются распадом миелинового слоя и осевого цилиндра вблизи травмы. В дистальном отрезке миелиновый слой и осевой цилиндр фраг-ментируются, и продукты распада удаляются макрофагами обычно в течение 1 нед (рис. 10.15).

Регенерация зависит от места травмы. Как в центральной, так и в периферической нервной системе погибшие нейроны не восстанавливаются. Полноценной регенерации нервных волокон в центральной нервной системе обычно не происходит, но нервные волокна в составе периферических нервов обычно хорошо регенерируют. При этом нейролеммоциты периферического отрезка и ближайшего к области травмы участка центрального отрезка про-лиферируют и выстраиваются компактными тяжами. Конус роста аксона перемещается со скоростью 1-3 мм в сутки по поверхности нейролеммоцитов, отслаивая покрывающую клетки базальную мембрану. Нейролеммоциты стимулируют рост аксона, направление его роста к мишени.

Если существует препятствие для врастания аксонов центрального отрезка нерва в тяжи нейролеммоцитов периферического отрезка (обширная травма, воспалительный процесс, наличие рубца), аксоны центрального отрезка растут беспорядочно и могут образовать клубок, называемый *ампутационной невромой.* При ее раздражении возникает сильная боль, которая воспринимается как происходящая из первоначально иннервируемой области, например как боль в ампутированной конечности (фантомные боли). Способность нервных волокон к регенерации при сохранении перикариона используется в микрохирургии при сшивании дистального и проксимального отростков поврежденного нерва. Если это невозможно, то используют протезы (участок вены), куда вставляют концы поврежденного нерва.

Поврежденные нервные волокна головного и спинного мозга не регенерируют, исключение составляют аксоны нейросекреторных нейронов гипоталамуса. Регенерацию волокон в ЦНС можно вызвать в эксперименте, пересадив в нее периферический нерв. Возможно, регенерации нервных волокон в ЦНС не происходит потому, что глиоциты без базальной мембраны лишены хемотаксических факторов, необходимых для проведения регенерирующих аксонов. Однако при малых травмах ЦНС возможно частичное восстановление ее функций, обусловленное пластичностью нервной ткани.

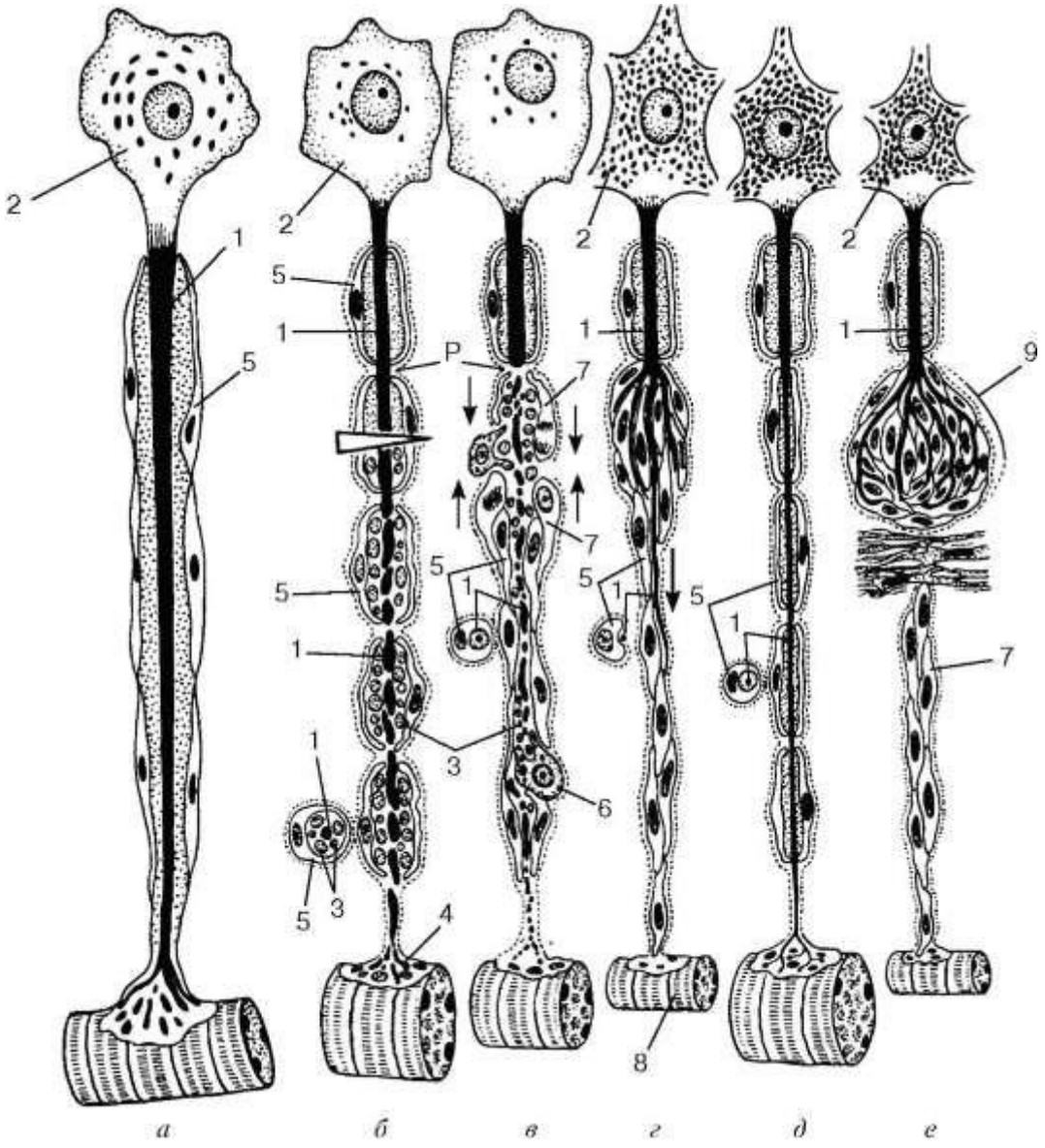

Рис. 10.15. Регенерация нервного волокна после перерезки (по Р. В. Крстичу): *а* - нормальное нервное волокно (в теле нейрона видно хроматофильное вещество и ядро в

центре); б, *в* - нервное волокно через 2 нед после его повреждения (в теле нейрона редуцируется хроматофильное вещество, ядро сдвигается на периферию, дистальная часть волокна дегенерирует, продукты распада фагоцитируются макрофагами); *г* -нервное волокно через 3 нед после перерезки (мышечное волокно атрофируется, нейролеммоциты пролиферируют, образуя тяжи, в которые внедряется растущий от центральной части аксон; количество хроматофильного вещества в перикарионе увеличивается); *д* - нервное волокно через 3 мес после его перерезки (восстанавливается структура нервного волокна, перикариона и мышечного волокна); *е* - нарушение роста аксона и образование соединительнотканного рубца. 1 - осевой цилиндр; 2 - перикарион (тело нейрона); 3 - фрагментация миелина и образование жировых капель; 4 - моторная бляшка; 5 - нейролеммоциты; 6 - микроглия (макрофаги); 7 - митозы шванновских клеток и формирование лент Бюнгнера; 8 - мышечное волокно; 9 - ампутационная неврома; Р - узловой перехват Ранвье.

Нервные волокна заканчиваются концевыми аппаратами - *нервными окончаниями (terminationis nervorum).*Различают три группы нервных окончаний: концевые аппараты, образующие межнейрональные синапсы и осуществляющие связь нейронов между собой; эффекторные окончания (эффекторы), передающие нервный импульс на ткани рабочего органа; рецепторные (аффекторные, или чувствительные).

10.5.1. Синапсы

Синапсы *(synapsis)* - это специализированные межклеточные контакты, предназначенные для передачи импульса с одного нейрона на другой или на мышечные и железистые структуры. Синапсы обеспечивают поляризацию проведения импульса по цепи нейронов, т. е. определяют направление проведения импульса. Если раздражать аксон электрическим током, импульс пойдет в обоих направлениях, но импульс, идущий в сторону тела нейрона и его дендритов, не может быть передан на другие нейроны. Только импульс, достигающий терминалей аксона, с помощью синапсов может передать возбуждение на другой нейрон, мышечную или железистую клетку. В зависимости от способа передачи импульса синапсы могут быть *химическими* или *электрическими* (электротоническими).

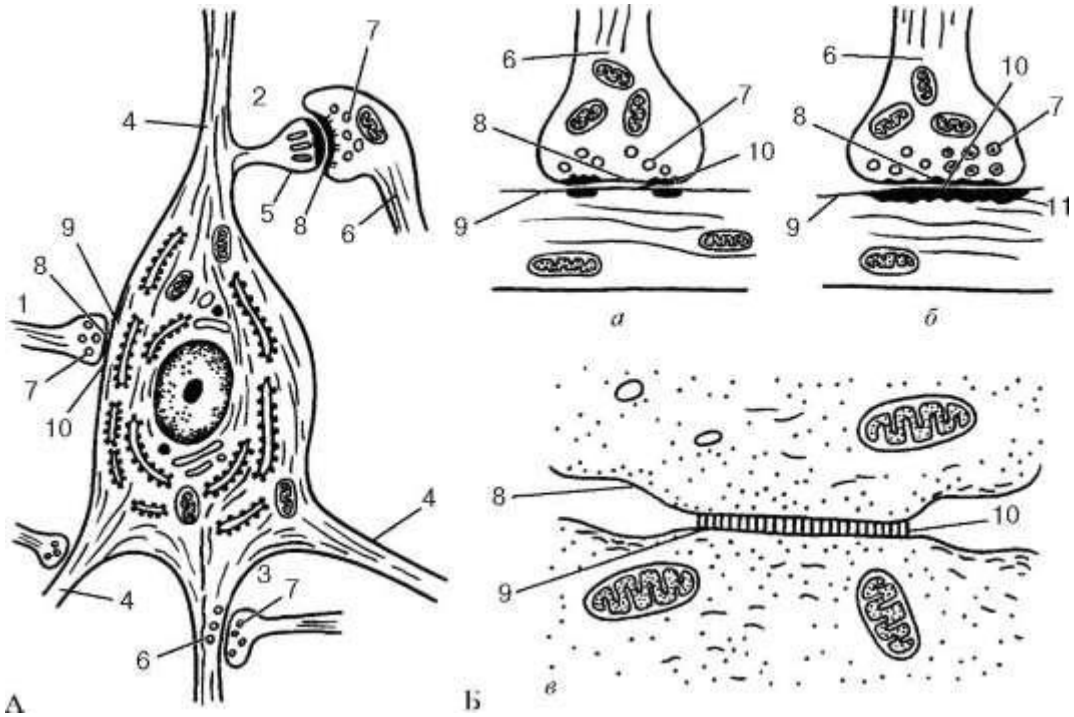

Рис. 10.16. Строение синапсов:

А - схема цитотопографии синапсов; Б - схема строения синапсов: *а* - тормозного типа; *б* - возбудительного типа; *в* - электрического (беспузырькового) типа.

Межнейрональные синапсы

В зависимости от локализации окончаний терминальных веточек аксона первого нейрона различают аксодендритные, аксошипиковый, аксосомати-ческие и аксоаксональные синапсы (рис. 10.16).

Химические синапсы передают импульс на другую клетку с помощью специальных биологически активных веществ - нейромедиаторов, находящихся в синаптических пузырьках (см. рис. 10.16, в, г). Терминаль аксона представляет собой *пресинаптическую* часть, а область второго нейрона, или другой иннервируемой клетки, с которой она контактирует, - *постсинап-тическую* часть.

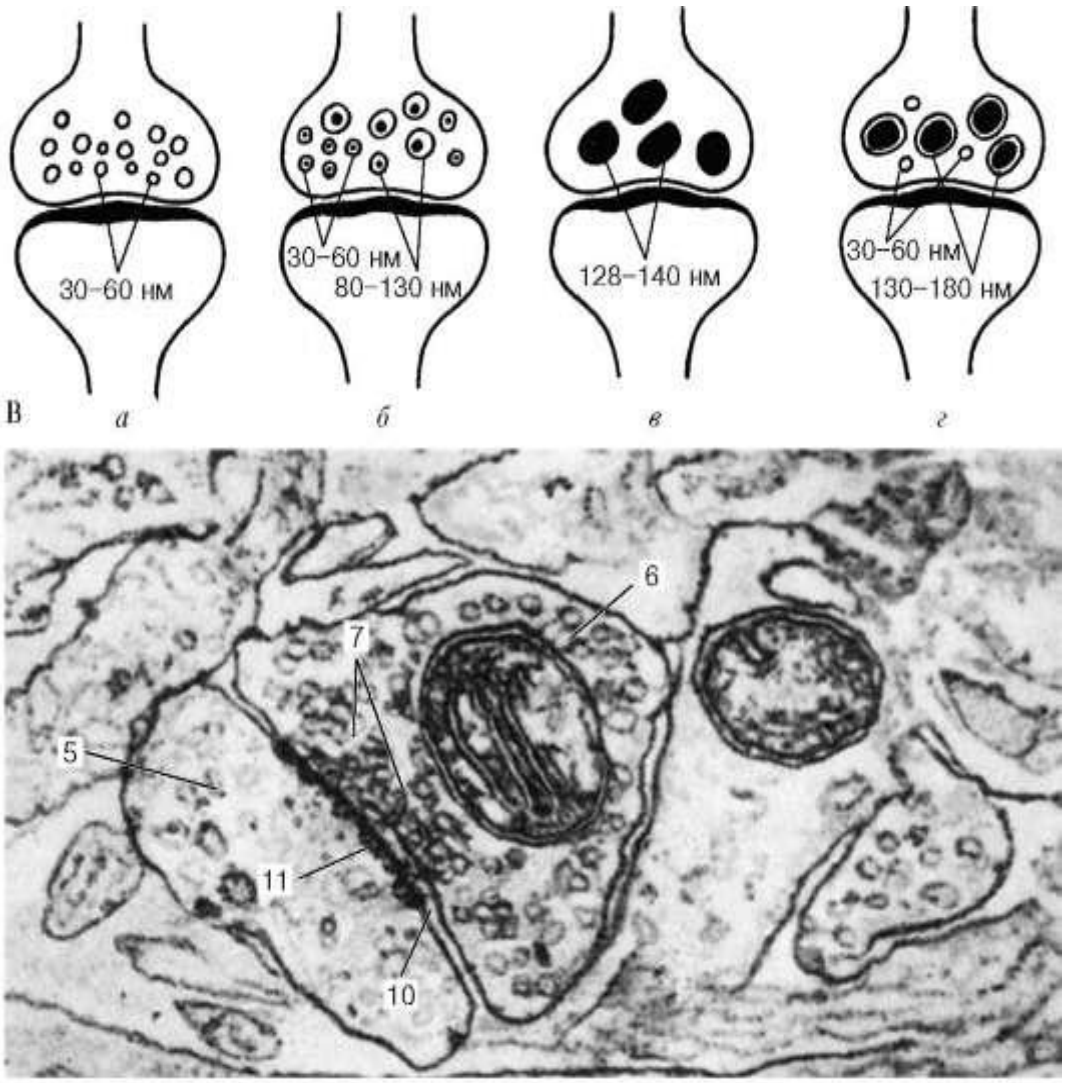

Рис. 10.16. Продолжение

В - схема строения синаптических пузырьков: *а* - холинергических (светлых); *б* - адренергических; *в* - пуринергических; *г* - пептидергических (по Л. Д. Маркиной); Г - электронная микрофотография аксодендритного синапса (препарат И. Г. Павловой). 1 - аксосоматический синапс; 2 - аксодендритные синапсы; 3 - аксоаксональный синапс; 4 - дендриты; 5 - дендритный шипик; 6 - аксон; 7 - синаптические пузырьки; 8 - пресинаптическая мембрана; 9 - постсинаптическая мембрана; 10 - синаптическая щель; 11 - постсинаптические уплотнения.

В пресинаптической части находятся синаптические пузырьки, многочисленные митохондрии и отдельные нейрофиламенты. Форма и содержимое синаптических пузырьков связаны с функцией синапса. Например, округлые прозрачные пузырьки диаметром 30-50 нм присутствуют в синапсах, где передача импульса совершается с помощью ацетилхолина (холинерги-ческие синапсы). Холинергическими являются парасимпатические и пре-ганглионарные симпатические синапсы, аксомышечные синапсы (см. ниже) и некоторые синапсы ЦНС. В синапсах, в которых в качестве нейромедиа-тора используется *норадреналин*(адренергические синапсы), имеются синаптические пузырьки диаметром 50-90 нм с электронно-плотной сердцевиной диаметром 15-25 нм. Норадреналин является медиатором постганглионар-ных симпатических синапсов. Ацетилхолин и норадреналин - наиболее распространенные медиаторы, но существует и множество других. Различают низкомолекулярные, т. е. с небольшой относительной молекулярной массой, нейромедиаторы (ацетилхолин, норадреналин, дофамин, глицин, гамма-аминомасляная кислота, серотонин, гистамин, глютамат) и нейропептиды: опиоидные (эндорфины, энкефалины), вещество Р и др. Дофамин, глицин и гамма-аминомасляная кислота являются медиаторами тормозящих синапсов. Вырабатывающиеся в головном мозге эндорфины и энкефалины являются ингибиторами восприятия боли. Однако большинство медиаторов и соответственно синапсов являются возбуждающими. Область синаптического контакта между двумя нейронами состоит из пресинаптической мембраны, синаптической щели и постсинаптической мембраны.

Пресинаптическая мембрана - это плазмолемма клетки, передающей импульс (аксолемма). В ней обнаруживаются участки утолщения - активные зоны, в которых происходит экзоцитоз нейромедиатора. Зоны расположены напротив скоплений рецепторов в постсинаптической мембране. Плазмолемма в активной зоне содержит потенциалзависимые Ca^2+-каналы. При деполяризации мембраны каналы открываются, что способствует экзо-цитозу нейромедиатора.

Синаптическая щель между пре- и постсинаптической мембранами имеет ширину 20-30 нм. Мембраны прочно прикреплены друг к другу в синапти-ческой области филаментами, пересекающими синаптическую щель.

Постсинаптическая мембрана - это участок плазмолеммы клетки, который содержит рецепторы нейромедиатора, ионные каналы. Здесь обнаруживаются постсинаптические уплотнения толщиной 20-70 нм в виде однородного электронно-плотного образования или отдельных телец округлой формы. Уплотнения состоят из филаментозно-гранулярной основы, которая объединяется с постсинаптическим цитоскелетом.

В целом процессы в синапсе происходят в следующем порядке: 1) волна деполяризации доходит до пресинаптической мембраны; 2) открываются кальциевые каналы, и Ca^2+ входит в терминаль; 3) вхождение Ca^2+ в терми-наль вызывает экзоцитоз нейромедиатора; при этом мембрана синаптиче-ских пузырьков входит в состав пресинаптической мембраны, а медиатор попадает в синаптическую щель; в дальнейшем мембраны синаптических пузырьков, вошедшие в состав пресинаптической мембраны, и часть медиатора подвергаются эндоцитозу, и происходит рециркуляция синаптических пузырьков (рис. 10.17), а часть мембран и нейромедиатора с помощью ретроградного транспорта поступает в перикарион и разрушается лизосомами; 4) молекула нейромедиатора связывается с рецепторными участками на постсинаптической мембране, что вызывает 5) молекулярные изменения в постсинаптической мембране, приводящие к 6) открытию ионных каналов и 7) созданию постсинаптических потенциалов, обусловливающих реакции возбуждения или торможения; 8) удаление нейромедиатора из щели происходит за счет расщепления его ферментом и выведения путем захвата специфическим переносчиком.

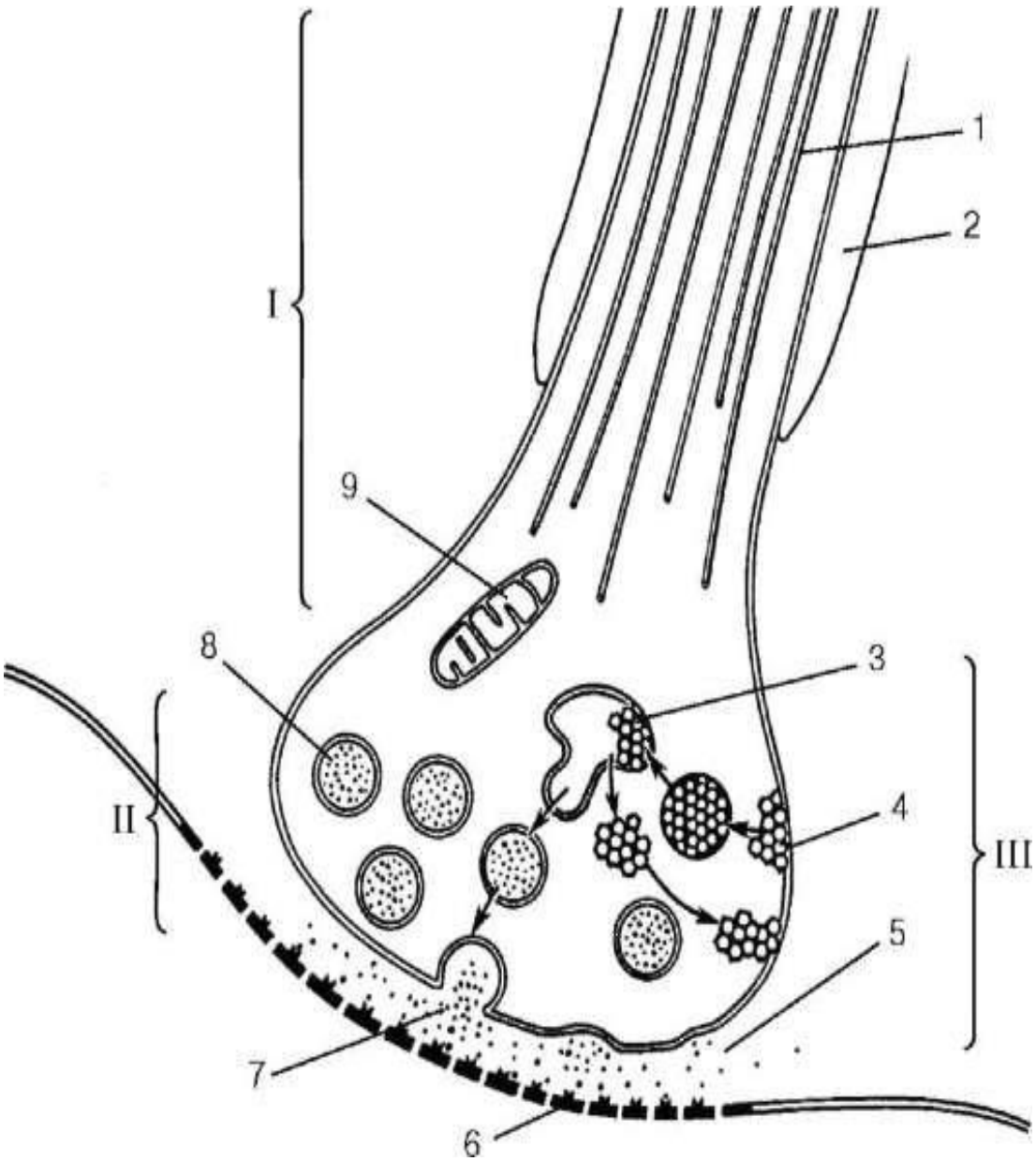

Рис. 10.17. Циклические изменения синаптических пузырьков в синапсе (по Г. Р. Нобаку, Н. Л. Стромингеру, Р. Дж. Демаресту):

I - нервное волокно; II - синапс; III - пресинаптическая часть. 1 - микротрубочки;

2 - миелиновая оболочка; 3 - формирование цистерн, из которых вновь образуются синаптические пузырьки; 4 - образование новых мембран синаптических пузырьков путем пиноцитоза (эндоцитоза) порций нейротрансмиттера; 5 - синаптическая щель; 6 - постсинаптическая мембрана; 7 - слияние мембраны синаптического пузырька с плазмолеммой и высвобождение нейротрансмиттера путем экзоцитоза в синаптическую щель; 8 - синаптические пузырьки; 9 - митохондрия

Электрические, или электротонические, синапсы в нервной системе млекопитающих встречаются относительно редко. В области таких синапсов цитоплазмы соседних нейронов связаны щелевыми соединениями (контактами), обеспечивающими прохождение ионов из одной клетки в другую, а следовательно, электрическое взаимодействие этих клеток. Эти синапсы способствуют синхронизации активности.

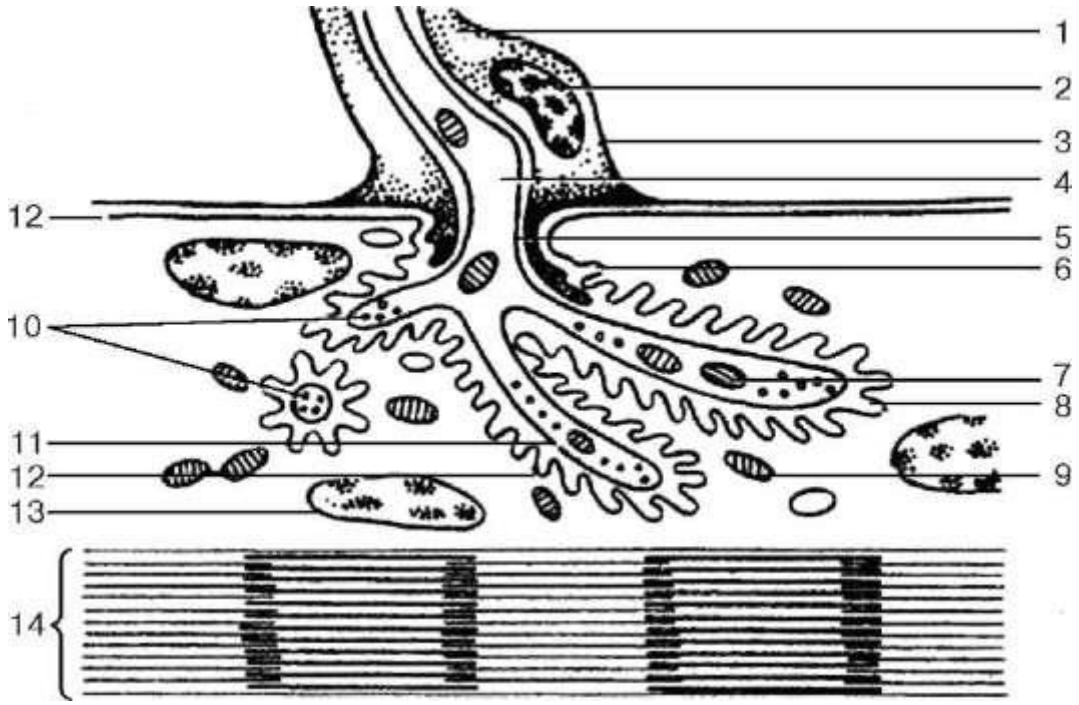

Рис. 10.18. Ультрамикроскопическое строение нейро-мышечного соединения (схема): 1 - цитоплазма нейролеммоцита; 2 - ядро нейролеммоцита; 3 - плазмолемма нейролеммоцита; 4 - осевой цилиндр нервного волокна; 5 - аксолемма; 6 - постсинаптическая мембрана (сарколемма); 7 - митохондрии в аксоплазме; 8 - синаптическая щель; 9 - митохондрии в саркоплазме мышечного волокна; 10 - пресинаптические пузырьки; 11 - пресинаптическая мембрана (аксолемма); 12 - сарколемма; 13 - ядро мышечного волокна; 14 - миофибрилла

Синаптические структуры обладают высокой чувствительностью к действию токсических факторов, психотропных отравляющих веществ. Нарушения передачи нервных импульсов в области синапса (приобретенные или генетически обусловленные) лежат в основе развития ряда заболеваний нервной системы человека.

10.5.2. Эффекторные нервные окончания

Эффекторные нервные окончания бывают двух типов - двигательные и секреторные.

Двигательные нервные окончания - это концевые аппараты аксонов двигательных клеток соматической или автономной нервной системы. При их участии нервный импульс передается на ткани рабочих органов. Двигательное окончание в поперечнополосатых мышцах называется нейро-мышечное соединение, или синапс *(synapsis neuromuscularis)*. Нейро-мышечное соединение состоит из концевого ветвления осевого цилиндра нервного волокна и специализированного участка мышечного волокна (рис. 10.18). Миелиновое нервное волокно, приближаясь к мышечному волокну, теряет слой миелина и формирует специализированное нейро-мышечное окончание. Нейролеммоциты уплощаются, их базальная мембрана продолжается в базальную мембрану мышечного волокна. Плазмолемма терминальных ветвей аксона и сарколемма мышечного волокна разделены синаптической щелью шириной около 50 нм. Синаптическая щель заполнена аморфным веществом, богатым гликопротеинами. Сарколемма мышечного волокна образует многочисленные складки, формирующие вторичные синап-тические щели нейро-мышечного соединения. В этой области мышечное волокно не имеет типичной поперечной исчерченности и характеризуется обилием митохондрий, скоплением круглых или слегка овальных ядер. Саркоплазма с митохондриями и ядрами в совокупности образует постси-наптическую часть синапса.

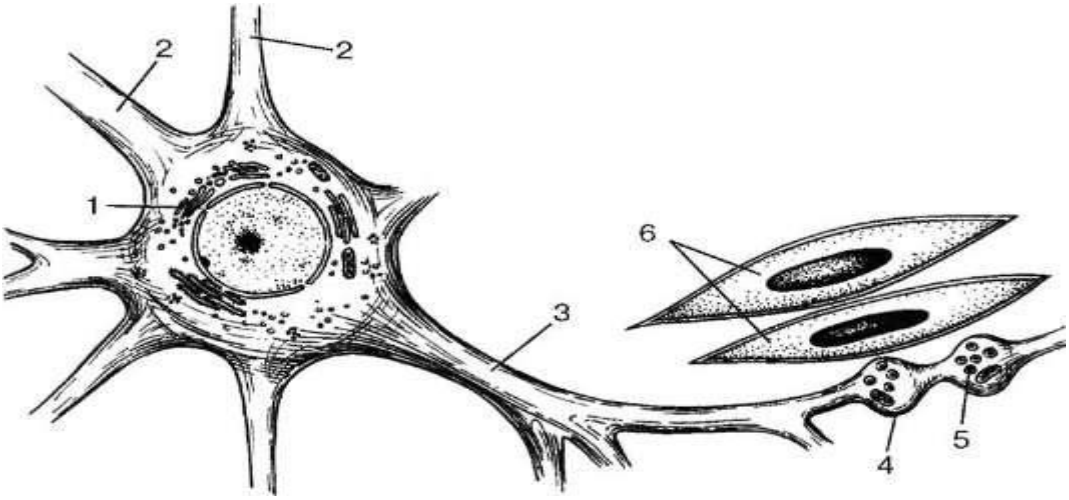

Рис. 10.19. Двигательные нервные окончания в гладкой мышечной ткани: 1 - тело (перикарион) мультиполярного нейрона; 2 - дендриты; 3 - аксон; 4 - утолщения с синаптическими пузырьками; 5 - синаптические пузырьки; 6 - гладкие миоциты

Терминальные ветви нервного волокна в нейро-мышечном соединении характеризуются обилием митохондрий и многочисленными пресинаптиче-скими пузырьками, содержащими характерный для этого вида окончаний медиатор - *ацетилхолин.* При возбуждении ацетилхолин поступает через пресинаптическую мембрану в синаптическую щель на холинорецепторы постсинаптической (мышечной) мембраны, вызывая ее возбуждение (волну деполяризации). Постсинаптическая мембрана нейро-мышечного синапса содержит фермент ацетилхолинэстеразу, разрушающий медиатор и ограничивающий этим срок его действия. Нарушения в нейро-мышечных соединениях вызывают развитие неизлечимого заболевания *miastenia gravis,* характеризующегося прогрессирующей мышечной слабостью и часто заканчивающегося параличом дыхательной мускулатуры (межреберных мышц и диафрагмы). При этом заболевании в крови циркулируют антитела против ацетилхолиновых рецепторов сарколеммы. Эти антитела связываются с холинорецепторами постсинаптической мембраны и инактивируют их, нарушая нейро-мышечное взаимодействие.

Двигательные нервные окончания в гладкой мышечной ткани представляют собой *четкообразные утолщения* нервного волокна, идущего среди гладких миоцитов (рис. 10.19). Утолщения содержат адренергические или холинергические пресинаптические пузырьки. Нейролеммоциты в области указанных утолщений часто отсутствуют.

Сходное строение имеют *секреторные нервные окончания* (нейрожелези-стые - *terminatio neuroglandularis).* Они представляют собой концевые утолщения терминалей или утолщения по ходу нервного волокна, содержащие пресинаптические пузырьки, главным образом холинергические.

10.5.3. Рецепторные нервные окончания

Эти нервные окончания - рецепторы - рассеяны по всему организму и воспринимают различные раздражения как из внешней среды, так и от внутренних органов. Соответственно выделяют две большие группы рецепторов: *экстерорецепторы* и *интерорецепторы.* К экстерорецепторам (внешним) относятся слуховые, зрительные, обонятельные, вкусовые и осязательные рецепторы. К интерорецепторам (внутренним) относятся висцерорецепторы (сигнализирующие о состоянии внутренних органов) и вестибулопроприо-рецепторы (рецепторы опорно-двигательного аппарата). В зависимости от специфичности раздражения,

воспринимаемого данным видом рецептора, все чувствительные окончания делят на *механорецепторы, барорецепторы, хеморецепторы, терморецепторы* и др.

По строению чувствительные окончания подразделяют на *свободные нервные окончания (terminatio nervi libera),* которые представляют собой тонкие ветвления дендрита без глиальной оболочки, и *несвободные,* содержащие в своем составе все компоненты нервного волокна, а именно ветвления осевого цилиндра и клетки глии. Несвободные окончания, кроме того, могут быть покрыты соединительнотканной капсулой, и тогда они называются инкапсулированными *(coipusculum nervosum capsulatum).* Несвободные нервные окончания, не имеющие соединительнотканной капсулы, называются неинкапсулированными *(corpusculum nervosum noncapsulatum)* (рис. 10.20).

Свободные нервные окончания обычно воспринимают холод, тепло и боль. Такие окончания характерны для эпителия. В этом случае миелино-вые нервные волокна подходят к эпителиальному пласту, теряют миелин, а осевые цилиндры проникают в эпителий и распадаются там между клетками на тонкие терминальные ветви.

Очень разнообразны рецепторы в соединительной ткани. Огромное большинство их представляют собой разной степени сложности ветвления осевого цилиндра. В состав таких концевых аппаратов, как правило, входят нейролеммоциты, которые сопровождают все ветвления волокна (это несвободные неинкапсулированные рецепторы).

Инкапсулированные рецепторы соединительной ткани при всем их разнообразии всегда состоят из ветвления осевого цилиндра и глиальных клеток. Снаружи такие рецепторы покрыты соединительнотканной капсулой.



Рис. 10.20. Рецепторные нервные окончания (по Р. В. Крстичу, с изменениями): *а* - свободные нервные окончания (боль); *б* - тельце Мейсснера (прикосновение); *в* - колба Краузе (холод); *г* - тельце Фатера-Пачини (давление); *д* - тельце Руффини (тепло).

К чувствительным инкапсулированным окончаниям относятся осязательные тельца *(corpusculum tactus)* - тельца Мейснера. Это структуры овоидной формы, размерами 50-150Х60 мкм. Они располагаются в верхушках соединительнотканных сосочков кожи. Осязательные тельца состоят из видоизмененных нейролеммоцитов - тактильных клеток, расположенных перпендикулярно длинной оси тельца. Части тактильных клеток, содержащие ядра, расположены на периферии, а уплощенные части, обращенные к центру, формируют пластинчатые отростки, интердигитирующие с отростками противоположной стороны (рис. 10.21). Тельце окружено тонкой капсулой. Миелиновое нервное волокно входит в основание тельца снизу, теряет миелиновый слой и формирует ветви, извивающиеся между тактильными клетками. Коллагеновые микрофибриллы и волокна связывают тактильные клетки с капсулой, а капсулу с базальным слоем эпидермиса, так что любое смещение эпидермиса передается на осязательное тельце.

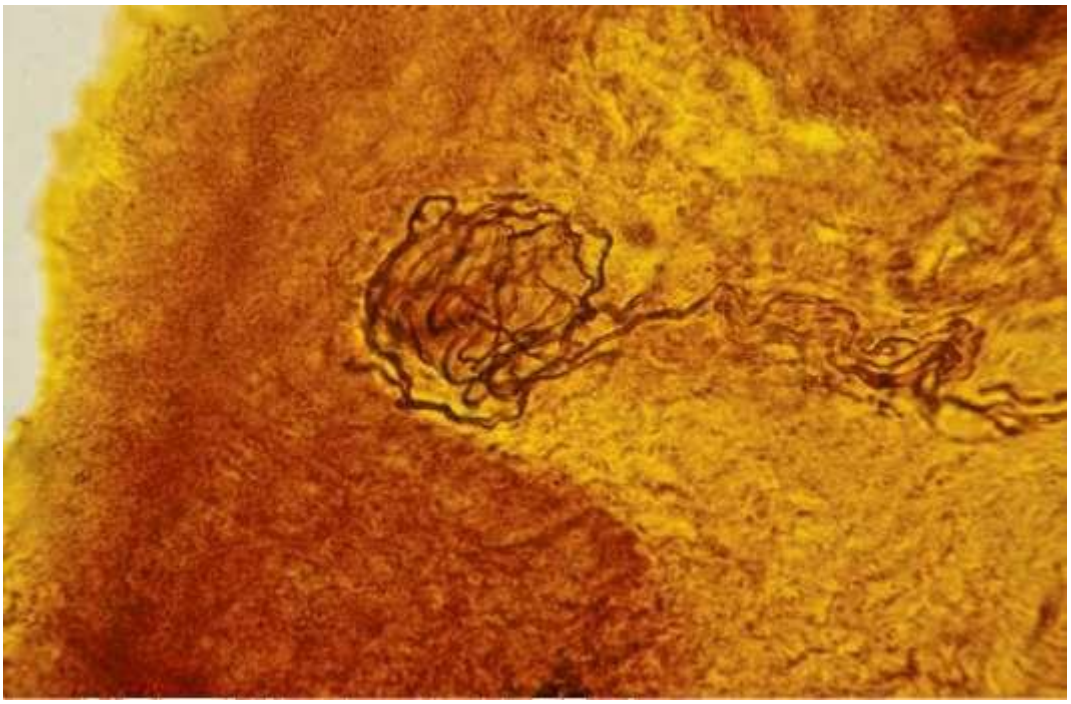

Рис. 10.21. Осязательное тельце в соединительной ткани кожи (микрофотография). Импрегнация нитратом серебра

У человека широко распространены пластинчатые тельца *(corpusculum lamellosum* - тельца Фатера-Пачини). Их размеры 0,5Х1-2 мм. В центре такого тельца располагается внутренняя луковица, или колба *(bulbus internus),* образованная видоизмененными леммоцитами (рис. 10.22). Миелиновое чувствительное нервное волокно теряет около пластинчатого тельца миели-новый слой, проникает во внутреннюю луковицу и разветвляется. Снаружи тельце окружено слоистой капсулой, состоящей из фибробластов и спирально ориентированных волокон. Заполненные жидкостью пространства между пластинками содержат коллагеновые микрофибриллы. Давление на капсулу передается через заполненные жидкостью пространства между пластинками на внутреннюю луковицу и воспринимается безмиелиновыми волокнами во внутренней луковице. Пластинчатые тельца воспринимают давление и вибрацию. Они присутствуют в глубоких слоях дермы (особенно в коже пальцев), в брыжейке и внутренних органах.

К инкапсулированным нервным окончаниям относятся также рецепторы мышц и сухожилий: нейро-мышечные веретена *(fusus neuromuscularis)* и нейро-сухожильные веретена *(fusus neurotendineus)* (рис. 10.23).

Нервно-мышечные веретена являются сенсорными органами в скелетных мышцах, которые функционируют как рецепторы растяжения. Веретено состоит из нескольких исчерченных мышечных волокон, заключенных в растяжимую соединительнотканную капсулу, - *интрафузальных* волокон. Остальные волокна мышцы, лежащие за пределами капсулы, называются *экстрафузальными.* Капсула имеет слоистое строение. В ней различают наружные и внутренние слои. Между капсулой и интрафузальными волокнами имеется заполненное жидкостью пространство.

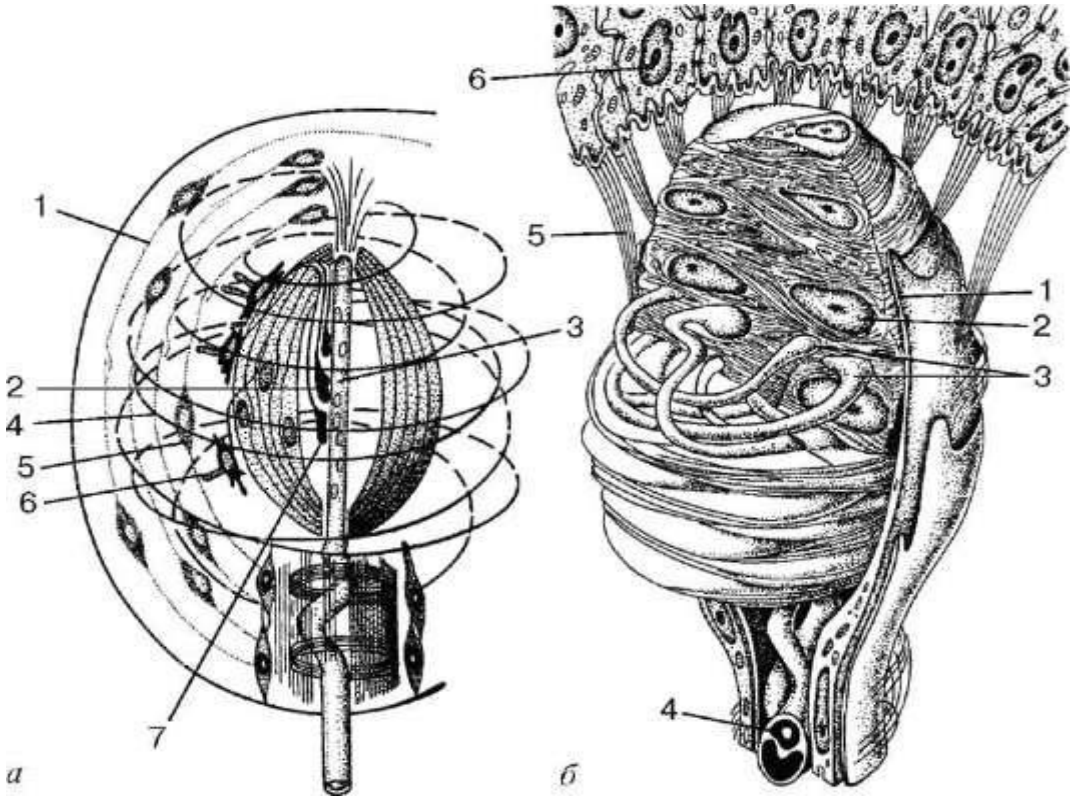

Рис. 10.22. Ультрамикроскопическое строение инкапсулированных нервных окончаний: *а* - пластинчатое тельце Фатера-Пачини : 1 - слоистая капсула: 2 - внутренняя луковица: 3 - дендрит чувствительной нервной клетки; 4 - спиральные коллагено-вые волокна; 5 - фиброциты; 6 - вторично чувствующие клетки с ресничками; 7 - синаптические контакты аксонов вторично чувствующих клеток с дендритами чувствительной нервной клетки (по А. А. Отелину, В. Р. Машанскому, А. С. Миркину); *б* - осязательное тельце Мейснера: 1 - капсула; 2 - специальные клетки; 3 - нервные терминали; 4 - миелиновое нервное волокно; 5 - опорные (поддерживающие) фибриллы; 6 - эпителий (по Р. В. Крстичу, с изменениями)

Рецепторной частью интрафузального мышечного волокна является центральная, несокращающаяся часть. Различают интрафузальные волокна двух типов: *волокна с ядерной сумкой (bursa nuclearis)* и *волокна с ядерной цепочкой (vinculum nucleare).* В веретене у человека содержится от 1 до 3 волокон с ядерной сумкой. В центральной расширенной находится много ядер. Волокон с ядерной цепочкой в веретене может насчитываться от 3 до 7. Они вдвое тоньше и вдвое короче, чем волокна с ядерной сумкой, и ядра в них расположены цепочкой по всей рецепторной области. К интрафузальным мышечным волокнам подходят афферентные волокна двух типов - первичные и вторичные. Первичные волокна диаметром 17 мкм образуют окончания в виде спирали - кольцеспиральные окончания *(terminatio nervi annu -lospiralis)* - как на волокнах с ядерной сумкой, так и на волокнах с ядерной цепочкой. Вторичные волокна диаметром 8 мкм иннервируют волокна с ядерной цепочкой. По обеим сторонам от кольцеспирального окончания они образуют гроздевидные окончания *(terminatio nervi racemosa).*

При расслаблении (или растяжении) мышцы увеличивается и длина ин-трафузальных волокон, что регистрируется рецепторами. Кольцеспиральные окончания реагируют на изменение длины мышечного волокна и на скорость этого изменения, гроздевидные - реагируют только на изменение длины. При внезапном растяжении из кольцеспиральных окончаний в спинной мозг поступает сильный сигнал, вызывающий резкое сокращение мышцы, с которой поступил сигнал, - динамический рефлекс на растяжение. При медленном, длительном растяжении волокна возникает статический сигнал на растяжение, передаваемый как от кольцеспиральных, так и от гроздевидных рецепторов. Этот сигнал может поддерживать мышцу в состоянии сокращения в течение нескольких часов.

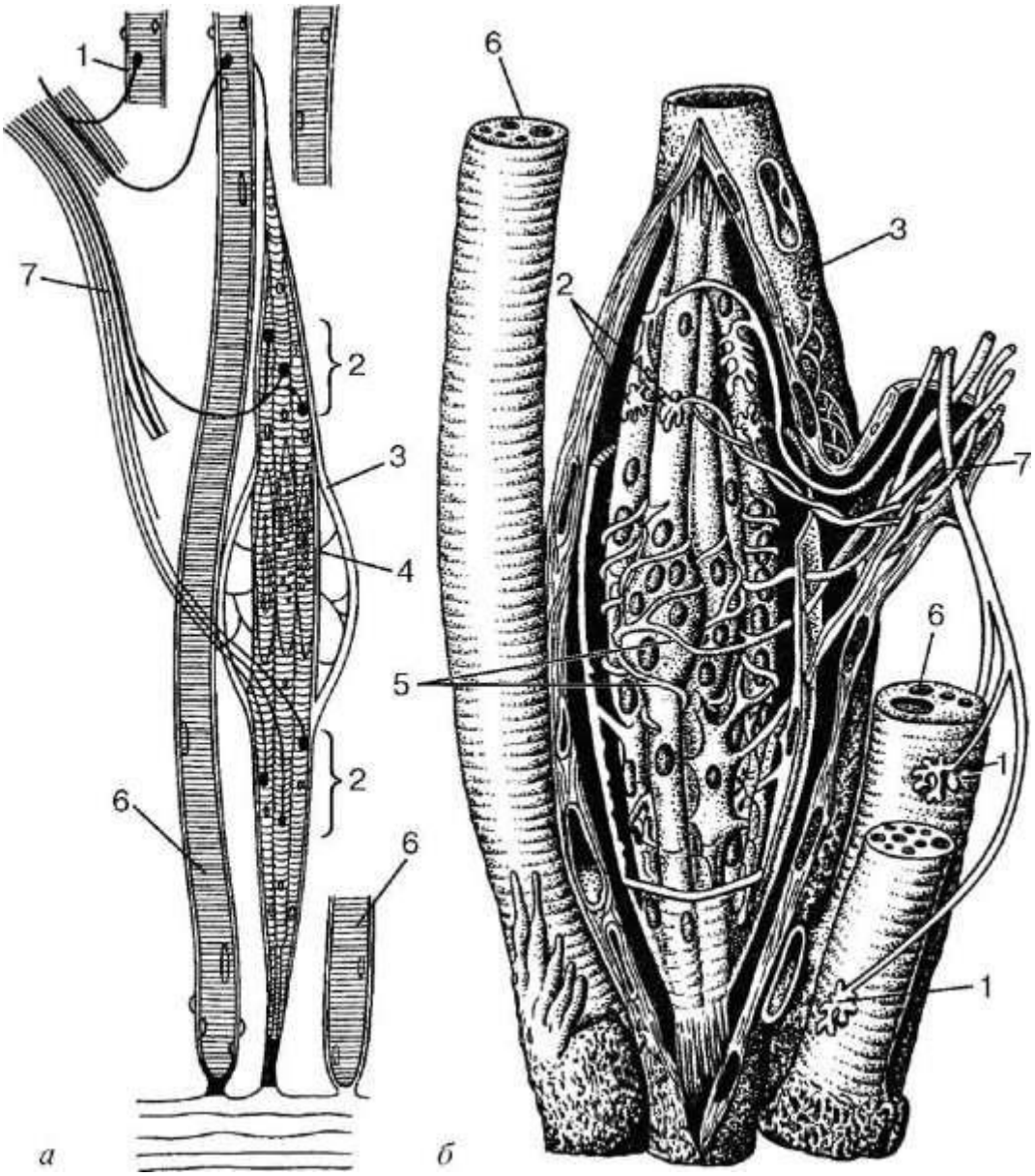

Рис. 10.23. Строение нейро-мышечного веретена (схема):

а - моторная иннервация интрафузальных и экстрафузальных мышечных волокон (по А. Н. Студитскому); *б*- спиральные афферентные нервные окончания вокруг интрафузальных мышечных волокон в области ядерных сумок (по Р. В. Крстичу, с изменениями). 1 - нейро-мышечные эффекторные окончания экстрафузальных мышечных волокон; 2 - моторные бляшки интрафузальных мышечных волокон; 3 - соединительнотканная капсула; 4 - ядерная сумка; 5 - чувствительные коль-цеспиральные нервные окончания вокруг ядерных сумок; 6 - скелетные мышечные волокна; 7 – нерв.

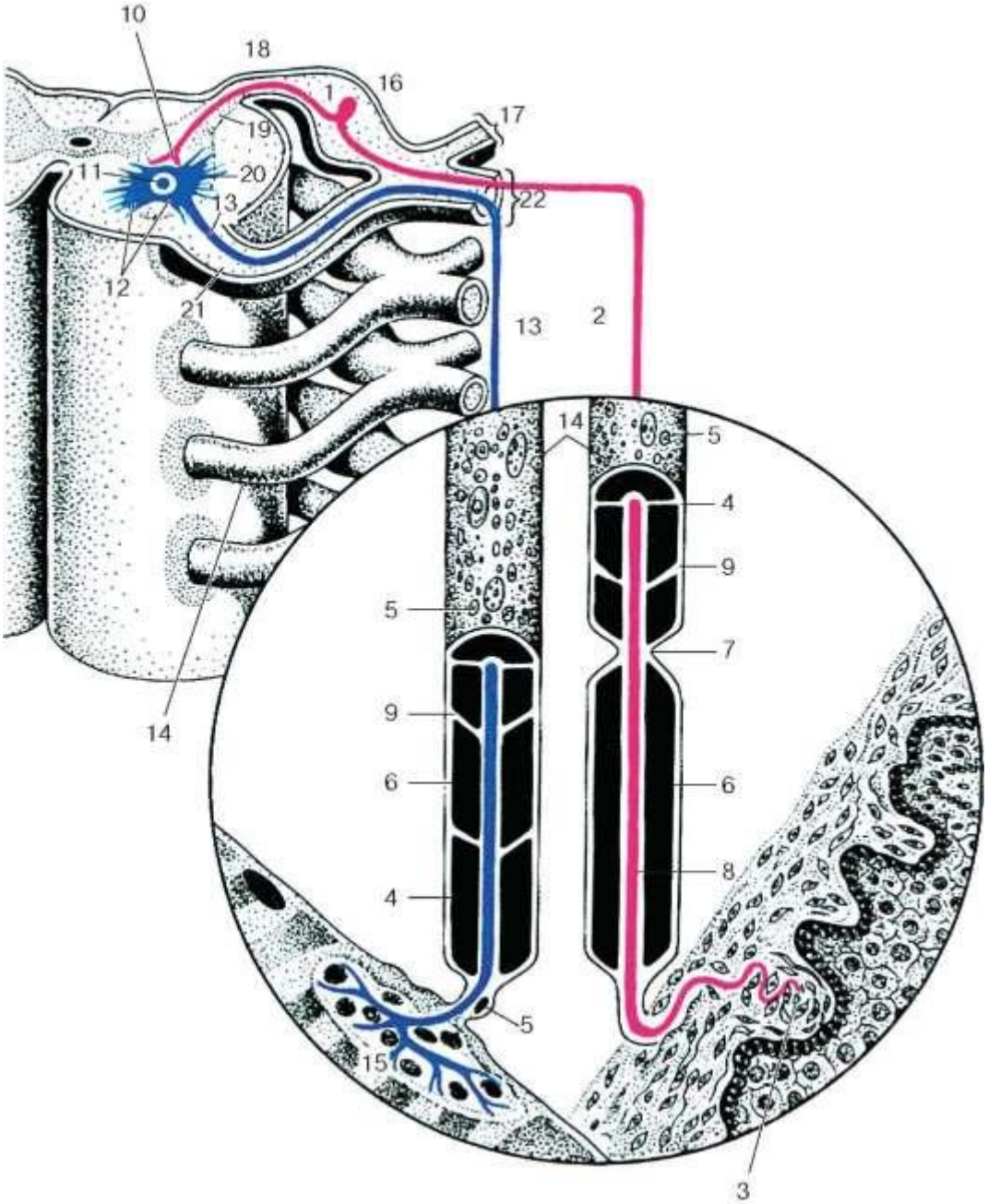

Рис. 10.24. Простая рефлекторная дуга (схема по В. Г. Елисееву, Ю. И. Афанасьеву, Е. Ф. Котовскому):

1 - чувствительная нервная клетка; 2 - дендрит чувствительной клетки; 3 - рецептор в коже; 4 - плазмолемма нейролеммоцита; 5 - ядра нейролеммоцитов; 6 - миелино-вый слой; 7 - узловой перехват нервного волокна; 8 - осевой цилиндр; 9 - насечка миелина; 10 - аксон чувствительной клетки; 11 - двигательная клетка (мотонейрон); 12 - дендриты двигательной клетки; 13 - аксон двигательной клетки; 14 - миелиновые волокна; 15 - эффектор на мышце; 16 - чувствительный узел; 17 - дорсальная ветвь спинномозгового нерва; 18 - задний корешок; 19 - задний рог; 20 - передний рог; 21 - передний корешок; 22 - вентральная ветвь спинномозгового нерва.

Интрафузальные волокна имеют также эфферентную иннервацию. К ним подходят тонкие моторные волокна, оканчивающиеся аксомышеч-ными синапсами на концах мышечного волокна. Вызывая сокращение концевых участков интрафузального волокна, они усиливают растяжение его центральной рецепторной части, повышая реакцию рецептора.

Нейро-сухожильные веретена обычно располагаются в месте соединения мышцы с сухожилием. Пучки коллагеновых волокон сухожилия, связанные с 10-15 мышечными волокнами, окружены соединительнотканной капсулой. К нервно-сухожильному веретену подходит толстое (диаметром 16 мкм) миелиновое волокно, которое теряет миелин и образует термина-ли, ветвящиеся между пучками коллагеновых волокон сухожилия. Сигнал с нервно-сухожильных веретен, вызванный напряжением мышцы, возбуждает тормозные нейроны спинного мозга. Последние тормозят соответствующие мотонейроны, предотвращая перерастяжение мышцы.

10.6. ПОНЯТИЕ О РЕФЛЕКТОРНОЙ ДУГЕ

Нервная ткань входит в состав нервной системы, функционирующей по рефлекторному принципу, морфологическим субстратом которого является рефлекторная дуга. Рефлекторная дуга представляет собой цепь нейронов, связанных друг с другом синапсами и обеспечивающих проведение нервного импульса от рецептора чувствительного нейрона до эффекторного окончания в рабочем органе.

Самая простая рефлекторная дуга состоит из двух нейронов - чувствительного и моторного (рис. 10.24). В подавляющем большинстве случаев между чувствительными и моторными нейронами включены вставочные, или ассоциативные, нейроны. У высших животных рефлекторные дуги состоят обычно из многих нейронов и имеют значительно более сложное строение, чем на приведенном рисунке. Конкретные нервные связи будут рассмотрены на примере коры большого мозга и мозжечка.

Контрольные вопросы

1. Источники развития и классификация нейронов, ультраструктурная организация.
2. Клеточные диффероны нервной ткани.
3. Нейроглия: классификация, топография в составе нервной системы, функции.
4. Синапсы: строение, функции, классификация.
5. Рефлекторные дуги как морфологическая основа деятельности нервной ткани.

ЧАСТНАЯ ГИСТОЛОГИЯ. ВВЕДЕНИЕ В ГИСТОЛОГИЮ ОРГАНОВ И СИСТЕМ ЧЕЛОВЕКА

Частная гистология - это учение о тканях и особенностях их развития, строения, функций и межтканевых взаимодействий в составе органов и систем органов. Органогенез протекает на основе взаимодействия гистогенезов, в процессе которого формируются структурно-функциональные единицы органа. Для обозначения последних предложен ряд понятий (функциональные элементы, микрорайоны, регионы, модули, ансамбли и др.). Поскольку в состав структурно-функциональных единиц органов входят клетки разной тканевой природы и разные ткани, необходимы знания о тканевой специфике, источниках их развития, этапах гистогенеза и регенерации.

Глава 11. НЕРВНАЯ СИСТЕМА

Нервная система обеспечивает регуляцию всех жизненных процессов в организме и его взаимодействие с внешней средой. Анатомически нервную систему делят на центральную и периферическую. К первой относят головной и спинной мозг, вторая объединяет периферические нервные узлы, стволы и окончания.

Такое деление нервной системы условно и допускается лишь из методических соображений. Морфологическим субстратом рефлекторной деятельности нервной системы являются *рефлекторные дуги,* представляющие собой цепь нейронов различного

функционального назначения, тела которых расположены как в периферических узлах, так и в сером веществе центральной нервной системы.

С физиологической точки зрения нервную систему делят на *соматическую,* иннервирующую все тело, кроме внутренних органов, сосудов и желез, и *автономную,* или вегетативную, регулирующую деятельность перечисленных органов.

11.1. РАЗВИТИЕ НЕРВНОЙ СИСТЕМЫ

Нервную систему формируют следующие эмбриональные источники: *нервная трубка, нервный гребень*(ганглиозная пластинка) и эмбриональные *плакоды.* Тканевые элементы оболочек являются мезенхимными производными. На стадии замыкания нейропоров передний конец трубки значительно расширяется, боковые стенки утолщаются, образуя зачатки трех мозговых пузырей. Лежащий краниально пузырь образует передний мозг, средний пузырь - средний мозг, а из третьего пузыря, который переходит в закладку спинного мозга, развивается задний (ромбовидный) мозг. Вскоре после этого нервная трубка изгибается почти под прямым углом, и посредством борозд-сужений первый пузырь разделяется на конечный и промежуточный отделы, а третий мозговой пузырь - на продолговатый и задний отделы мозга. Производные среднего и заднего мозговых пузырей образуют ствол мозга и являются древними образованиями; в них сохраняется сегментарный принцип строения, который исчезает в производных промежуточного и конечного мозга. В последних концентрируются интегративные функции. Так формируются пять отделов мозга: *конечный* и *промежуточный мозг, средний, продолговатый* и *задний мозг* (у человека это происходит примерно в конце 4-й нед эмбрионального развития). Конечный мозг формирует два полушария большого мозга.

В эмбриональном гисто- и органогенезе нервной системы развитие разных отделов мозга происходит с разной скоростью (гетерохронно). Раньше формируются каудальные отделы центральной нервной системы (спинной мозг, ствол мозга); время окончательного формирования структур головного мозга сильно варьирует. В ряде отделов головного мозга это происходит после рождения (мозжечок, гиппокамп, обонятельная луковица); в каждом отделе мозга существуют пространственно-временные градиенты формирования нейронных популяций, которые образуют уникальную структуру нервного центра.

Спинной мозг представляет собой часть центральной нервной системы, в структуре которой наиболее отчетливо сохраняются черты эмбриональных стадий развития мозга позвоночных: *трубчатый* характер строения и *сегмен-тарность.* В боковых отделах нервной трубки быстро возрастает масса клеток, тогда как дорсальная и вентральная ее части не увеличиваются в объеме и сохраняют эпендимный характер. Утолщенные боковые стенки нервной трубки делятся продольной бороздой на *дорсальную* - крыльную, и*вентральную* - основную пластинку. На этой стадии развития в боковых стенках нервной трубки можно выделить три зоны: эпендиму, выстилающую центральный канал, промежуточную (плащевой слой) и маргинальную (краевую вуаль). Из плащевого слоя в дальнейшем развивается серое вещество спинного мозга, а из краевой вуали - его белое вещество. Нейробласты передних столбов дифференцируются в мотонейроны (двигательные нейроны) ядер передних рогов. Их аксоны выходят из спинного мозга и образуют передние корешки спинномозговых нервов. В задних столбах и промежуточной зоне развиваются различные ядра вставочных (ассоциативных) клеток. Их аксоны, поступая в белое вещество спинного мозга, входят в состав различных проводящих пучков. В задние рога входят центральные отростки чувствительных нейронов спинномозговых узлов.

Одновременно с развитием спинного мозга закладываются спинномозговые и периферические узлы автономной нервной системы. Исходным материалом для них служат стволовые клеточные элементы нервного гребня, которые путем дивергентной дифференцировки развиваются в нейробла-стическом и глиобластическом направлениях

(см. главу 10). Часть клеток нервного гребня мигрирует на периферию в места локализации узлов автономной нервной системы, параганглиев, нейроэндокринных клеток APUD-серии и хромаффинной ткани.

11.2.1. Нерв

Нервы *(nervus)* - периферические нервные стволы - состоят из *миелиновых* и *безмиелиновых* волокон и соединительнотканных оболочек. В автономной нервной системе, как правило, в нервах встречаются одиночные нервные клетки и мелкие ганглии. На поперечном срезе нерва видны сечения *осевых цилиндров* нервных волокон и одевающие их *глиальные* оболочки. Между нервными волокнами в составе нервного ствола располагаются тонкие прослойки рыхлой волокнистой соединительной ткани - *эндоневрий (endoneurium).* Пучки нервных волокон одеты *периневрием (perineurium).* Периневрий состоит из чередующихся слоев плотно расположенных плоских клеток эпенди-моглиального дифферона и тонких слоев соединительной ткани. Таких слоев в периневрии толстых нервов несколько (5-6). Между пучками нервных волокон снаружи периневрия находится соединительная ткань с кровеносными сосудами. Периневрий образуется из оболочек спинного мозга при выходе из него корешков. Наружная оболочка нервного ствола - *эпинев-рий (epineurium)* - представляет собой плотную волокнистую соединительную ткань, богатую фибробластами, макрофагами и жировыми клетками. Соединительнотканные оболочки нерва содержат кровеносные и лимфатические сосуды и нервные окончания. В эпиневрий по всей длине нерва поступает большое количество анастомозирующих между собой кровеносных сосудов. Из эпиневрия артерии проникают в периневрий и эндоневрий (рис. 11.1). В эндоневрии артериолы формируют узкопетлистую капиллярную сеть, оплетающую нервные волокна.

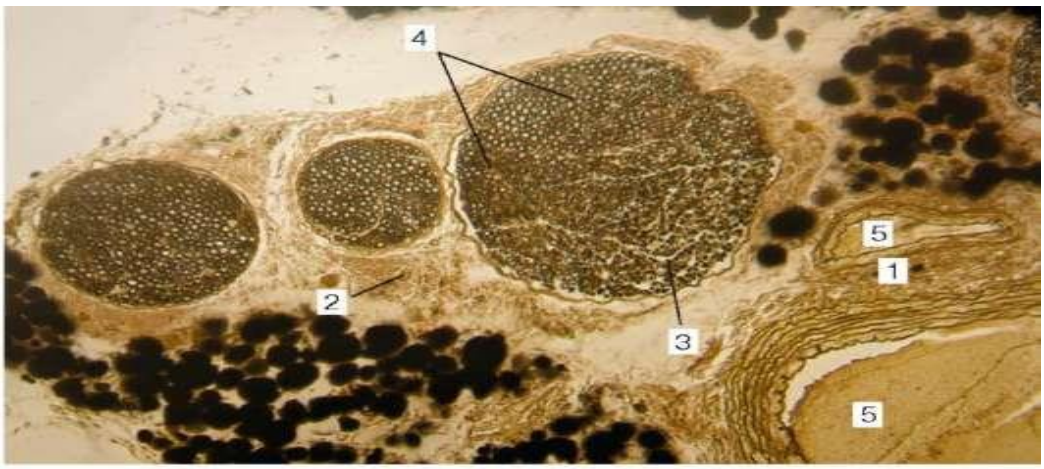

а

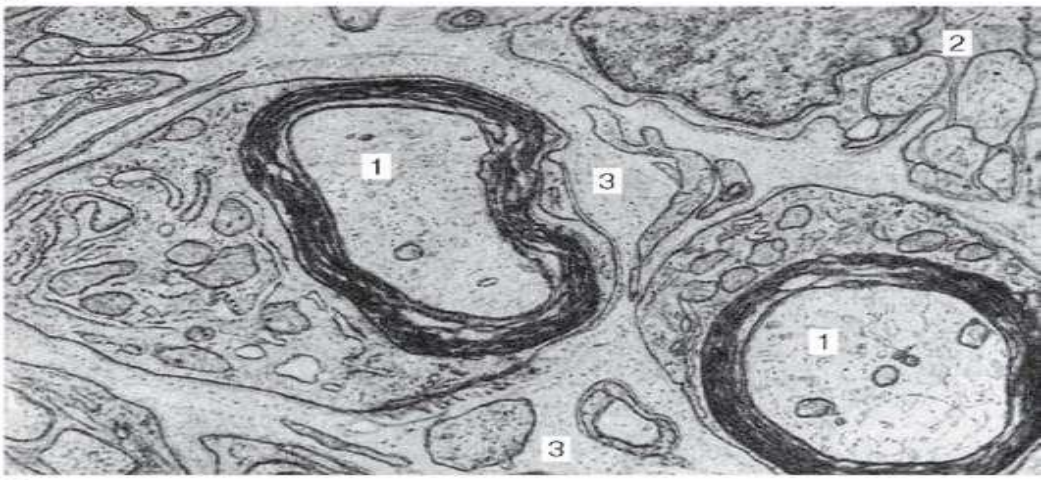

б

Рис. 11.1. Строение нерва:

а - микрофотография (обработка осмиевой кислотой): 1 - эпиневрий; 2 - перинев-рий; 3 - эндоневрий; 4 - нервные волокна миелиновые и безмиелиновые; 5 - кровеносные сосуды; *б* - электронная микрофотография (препарат А. И. Радостиной): 1 - миелиновые нервные волокна; 2 - безмиелиновые нервные волокна; 3 - прослойки соединительной ткани (эндоневрий).

Нервные волокна в составе периферического нерва способны к регенерации и формированию нервно-мышечных синапсов с клетками-мишенями (см. главу 10).

11.2.2. Чувствительные узлы

Чувствительные узлы *(ganglii sensorii)* лежат по ходу спинномозговых нервов либо черепных нервов.Спинномозговой узел

Спинномозговой узел *(ganglion spinale)* окружен соединительнотканной капсулой. От капсулы внутрь узла проникают тонкие прослойки соединительной ткани, в которой расположены кровеносные сосуды.

Нейроны спинномозгового узла имеют грушевидную или округлую форму диаметром 30-120 мкм. Они располагаются группами, преимущественно по периферии органа, тогда как его центр состоит главным образом из отростков этих клеток. Дендриты идут в составе чувствительной части смешанных спинномозговых нервов на периферию и заканчиваются там рецепторами. Аксоны в совокупности образуют задние корешки, несущие нервные импульсы, или в серое вещество спинного мозга, или по его заднему канатику в продолговатый мозг. В спинномозговых узлах высших позвоночных животных и человека биполярные нейроны в процессе созревания становятся *псевдоуниполярными.* Отростки клеток постепенно сближаются, и их основания сливаются (рис. 11.2). Вначале удлиненная часть тела (основание отростков) имеет небольшую длину, но со временем, разрастаясь, она многократно обвивает клетку и часто образует клубок.

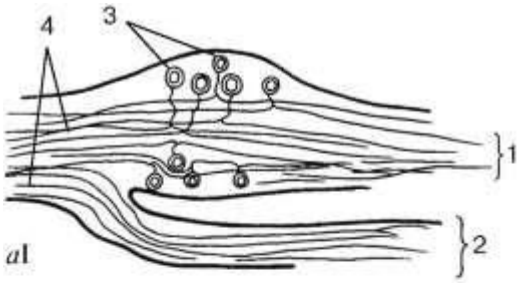

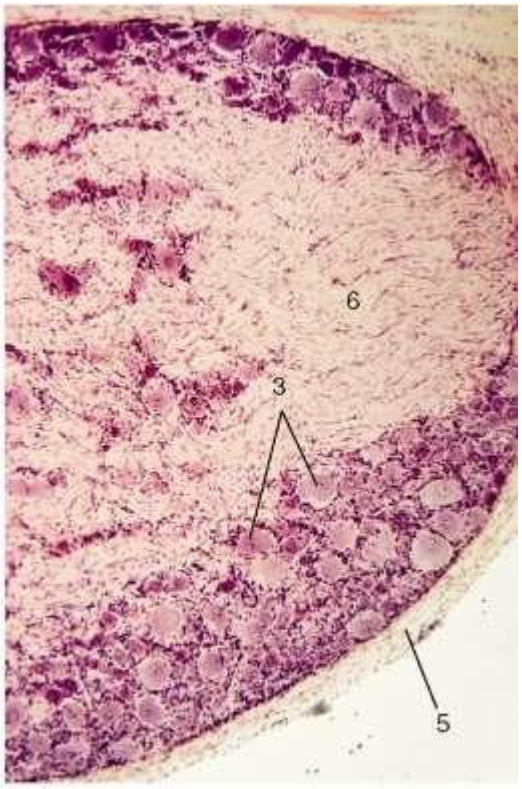

aII

Рис. 11.2. Строение спинномозгового (чувствительного) узла: aI - схема; aII, *б* - микрофотографии *(б* - импрегнация нитратом серебра); *в* - ультраструктурная организация псевдоуниполярного нейрона и его микроокружения (по Р. В. Крстичу, с изменениями). 1 - задний корешок; 2 - передний корешок; 3 - псевдоуниполярные нейроны; 4 - нервные волокна; 5 - соединительнотканная капсула; 6 - узел (ганглий); 7 - нейролеммоцит; 8 - Т-образное разветвление отростка; 9 - ганглионар-ные глиоциты (сателлитные глиальные клетки); 10 - базальная мембрана; 11 - гемокапилляры; 12 - миелиновые и без-миелиновые волокна.

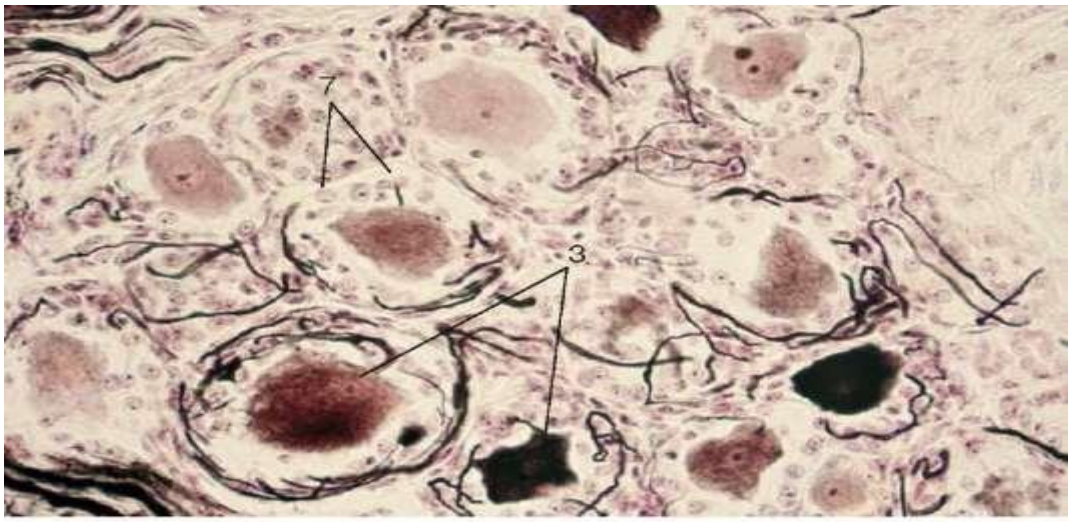

б

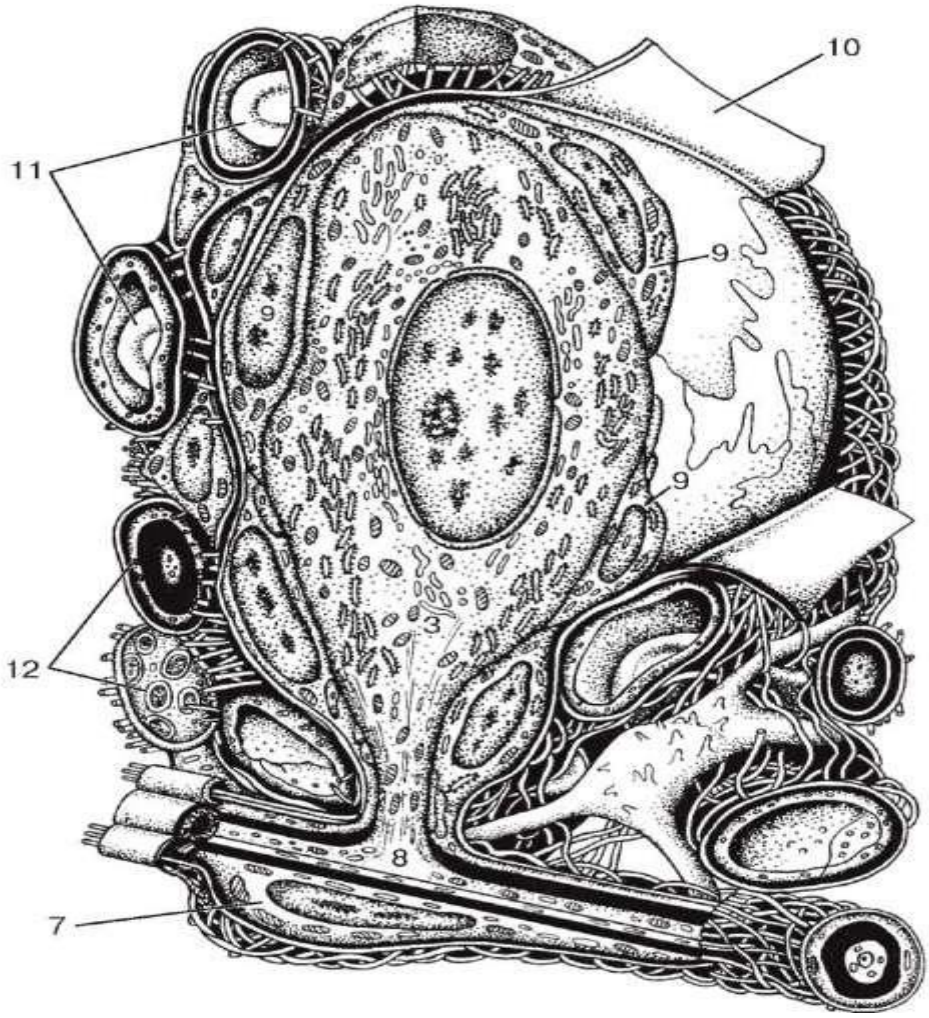

в

Рис. 11.2. Продолжение (расшифровку обозначений см. с. 297)

Существует и другая точка зрения на процесс формирования псевдоуниполярных нейронов: аксон отрастает от удлиненной части тела нейрона после формирования дендрита. Биполярные нейроны у низших позвоночных сохраняются в течение всей жизни. Биполярными являются и афферентные нейроны некоторых черепных нервов *(gangl. spirale cochleare).*

Дендриты и аксоны клеток в узле и за его пределами покрыты оболочками из *нейролеммоцитов.* Тела нервных клеток спинномозговых узлов окружены слоем клеток глии, которые здесь называются*ганглионарными глиоцитами (gliocyti ganglii)* (см. рис. 11.2, б, в). Они расположены вокруг тела нейрона и имеют округлые ядра. Снаружи глиальная оболочка тела нейрона покрыта тонковолокнистой соединительнотканной оболочкой. Клетки этой оболочки отличаются овальной формой ядер.

Нейроны в составе спинномозгового узла *гетероморфны.* Среди них различают малые, отвечающие за болевую и температурную чувствительность; большие нейроны специализированы на проприорецепции; промежуточные нейроны относятся к тактильным.

11.3. ЦЕНТРАЛЬНАЯ НЕРВНАЯ СИСТЕМА 11.3.1. Спинной мозг

Спинной мозг *(medulla spinalis)* состоит из двух симметричных половин, отграниченных друг от друга спереди глубокой срединной щелью, а сзади - соединительнотканной перегородкой (рис. 11.3). В спинном мозге различают *центральный канал,* темное *серое вещество (substantia grisea)* и светлое *белое вещество (substantia alba).* Центральный канал выстлан *эпендимоцитами.* Он остается открытым от рождения до 17 лет жизни человека. В дальнейшем с L_I по S в спинном мозге формируется *интраспинальный орган.* В его составе находятся *олигодендроциты* и *эндокриноциты,* вырабатывающие вазоактив-ный пептид. В последующем (с 36 лет) данный орган замещается глиально-волокнистыми структурами.

Серое вещество на поперечном сечении мозга представлено в виде буквы «Н» или бабочки. Выступы серого вещества принято называть *рогами.* Различают *передние,* или вентральные, *задние,* или дорсальные, и*боковые,* или латеральные, рога *(cornu ventrale, cornu dorsale, cornu laterale).* В процессе развития спинного мозга из нервной трубки образуются нейроны, которые группируются в 10 слоях, или в пластинах (пластины Рекседа). Для всех млекопитающих и человека характерна следующая архитектоника указанных пластин: I-V пластины соответствуют задним рогам, VI и VII пластины - промежуточной зоне, VIII и IX пластины - передним рогам, X пластина - зона околоцентрального канала (см. рис. 11.3, б). Такое деление на пластины дополняет организацию структуры серого вещества спинного мозга, основывающейся на локализации ядер. На поперечных срезах более отчетливо видны ядерные группы нейронов, а на сагиттальных - лучше видно пластинчатое строение, где нейроны группируются в колонки. Каждая колонка нейронов соответствует определенной области на периферии тела. В пластинах нейроны группируются в *модули.* Каждый из них соответствует определенной территории на периферии (соматотопическая организация).

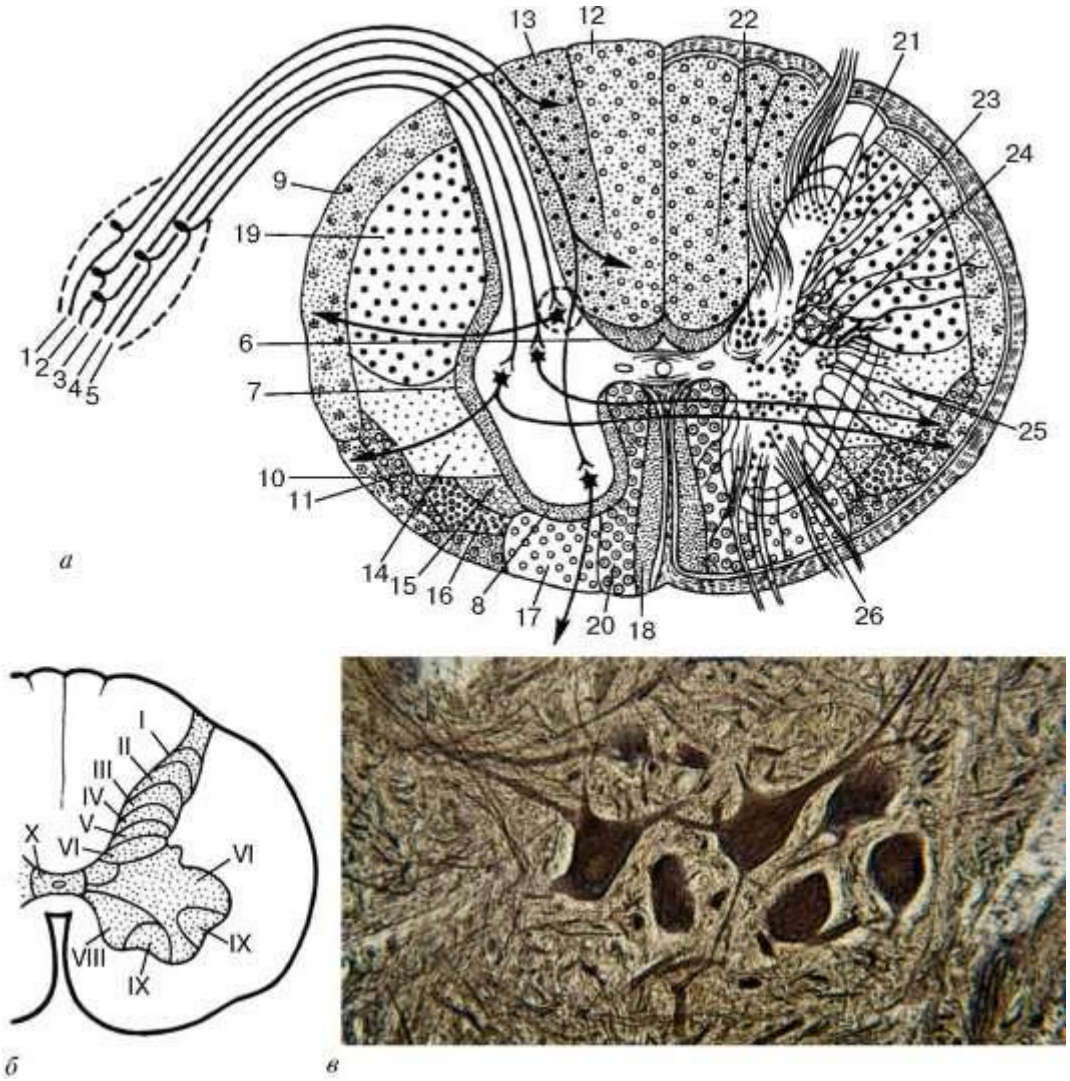

Рис. 11.3. Строение спинного мозга:

а - разрез спинного мозга и спинномозгового ганглия (схема по Т. Н. Радостиной и Л. С. Румянцевой): 1, 2 - рефлекторные пути сознательных проприоцептивных ощущений и осязания; 3, 4 - рефлекторные пути проприоцептивных импульсов; 5 - рефлекторные пути температурной и болевой чувствительности; 6 - задний собственный пучок; 7 - боковой собственный пучок; 8 - передний собственный пучок; 9 - задний спинно-мозжечковый путь; 10 - передний спинно-мозжечковый путь; 11 - спиноталамический путь; 12 - нежный пучок (пучок Голля); 13 - клиновидный пучок (пучок Бурдаха); 14 - руброспинальный путь; 15 - таламоспинальный путь; 16 - вестибулоспинальный путь; 17 - ретикулоспинальный путь; 18 - текто-спинальный путь; 19 - кортикоспинальный (пирамидный) боковой путь; 20 - кор-тикоспинальный пирамидный передний путь; 21 - собственное ядро заднего рога; 22 - грудное ядро; 23, 24 - ядра промежуточной зоны; 25 - боковое ядро (симпатическое); 26 - ядра переднего рога; *б* - схема расположения пластин Рекседа, соответствующих топографии ядер: I-V - задние рога; VI-VII - промежуточная зона; VIII-IX - передние рога; X - зона около центрального канала; *в* - микрофотография мотонейронов ядер переднего рога (импрегнация нитратом серебра).

Серое вещество спинного мозга состоит из тел нейронов, безмиелиновых и тонких миелиновых волокон, макро- и микроглии и кровеносных сосудов. Основной составной частью серого вещества, отличающей его от белого, являются *мультиполярные нейроны.*

Белое вещество спинного мозга представляет собой совокупность продольно ориентированных преимущественно миелиновых волокон, гетеро-топических нейронов,

фибриллярных астроцитов и гемокапилляров. Пучки нервных волокон, осуществляющие связь между различными отделами нервной системы, называются *проводящими путями* спинного мозга.

Нейроны. Клетки, сходные по размерам, ультрамикроскопическому строению и функциональному значению, лежат в сером веществе группами, которые называются *ядрами.* Среди нейронов спинного мозга можно выделить следующие виды клеток: *корешковые* клетки *(neurocytus radiculatus),* нейриты которых покидают спинной мозг в составе его передних корешков, *внутренние* клетки, или интернейроны*(neurocytus internus),* отростки которых заканчиваются синапсами в пределах серого вещества спинного мозга, и *пучковые* клетки *(neurocytus funicularis),* аксоны которых проходят в белом веществе обособленными пучками волокон, несущими нервные импульсы от определенных ядер спинного мозга в его другие сегменты или в соответствующие отделы головного мозга, образуя проводящие пути. Отдельные участки серого вещества спинного мозга значительно отличаются друг от друга по составу нейронов, нервных волокон и нейроглии.

Серое вещество мозга состоит из мультиполярных нейронов трех типов. Первый тип нейронов является филогенетически более древним и характеризуется немногочисленными длинными, прямыми и слабо ветвящимися дендритами (изодендритический тип). Такие нейроны преобладают в промежуточной зоне и встречаются в передних и задних рогах. Второй тип нейронов имеет большое число сильно ветвящихся дендритов, которые переплетаются, образуя «клубки» (идиодендритический тип). Они характерны для ядер передних рогов, а также для задних рогов (ядра студневидного вещества, ядро Кларка). Третий тип нейронов по степени развития ден-дритов занимает промежуточное положение между первым и вторым типами. Они расположены в передних (дорсальная часть) и задних (вентральная часть) рогах, типичны для собственного ядра заднего рога.

В задних рогах различают *губчатый слой, желатинозное вещество, собственное ядро* заднего рога и *грудное ядро.* Между задними и боковыми рогами серое вещество вдается тяжами в белое, вследствие чего образуется его сетеобразное разрыхление, получившее название *сетчатого образования.*

Губчатый слой задних рогов характеризуется широкопетлистым глиаль-ным остовом, в котором содержится большое количество мелких вставочных нейронов. В желатинозном веществе преобладают глиальные элементы. Нервные клетки здесь мелкие, и количество их незначительно.

Задние рога богаты диффузно расположенными вставочными клетками. Это мелкие мультиполярные ассоциативные и комиссуральные клетки, аксоны которых заканчиваются в пределах серого вещества спинного мозга той же стороны (ассоциативные клетки) или противоположной стороны (комиссуральные клетки).

Нейроны губчатой зоны, желатинозного вещества и вставочные клетки осуществляют связь между чувствительными клетками спинномозговых узлов и мотонейронами передних рогов, замыкая местные рефлекторные дуги.

Из структур заднего рога особый интерес представляют студневидное вещество, которое тянется непрерывно вдоль спинного мозга в I-IV пластинах. Нейроны продуцируют энкефалин - пептид опиоидного типа, инги-бирующий болевые эффекты. Нейроны IV пластины отвечают на слабые тактильные сигналы, являются ГАМК-эргическими. Студневидное вещество оказывает тормозное действие на функции спинного мозга путем контроля за поступающей в него сенсорной информацией - кожной и частично висцеральной и проприоцептивной.

Нейроны I и III пластин, выделяя метэнкефалин и нейротензин, снимают или уменьшают болевые эффекты, которые индуцируются импульсами с тонких корешковых волокон с веществом Р. В середине заднего рога располагается собственное ядро заднего рога. Оно состоит из вставочных нейронов, аксоны которых переходят через переднюю белую спайку на противоположную сторону спинного мозга в боковой канатик белого вещества, где они входят в состав вентрального спинно-мозжечкового и спинно-таламического путей и направляются в мозжечок и таламус (зрительный бугор).

V пластина. Грудное ядро (ядро Кларка) состоит из крупных вставочных нейронов с характерным расположением хроматофильного вещества (мелкая зернистость сосредоточена на периферии, а распыленная - в центре цитоплазмы. Клетки имеют сильно разветвленные дендриты. Их аксоны выходят в боковой канатик белого вещества той же стороны. Нейроны ядра Кларка получают информацию от рецепторов мышц, сухожилий и суставов (проприоцептивная чувствительность) по самым толстым корешковым волокнам и передают ее в мозжечок по заднему спинно-мозжечковому пути. Второй путь в головной мозг образует таламический канал, связанный с корой большого мозга (задняя центральная извилина).

Пластины IV-VI содержат крупные мультиполярные нейроны, к которым поступает большой объем тактильной и болевой сенсорной информации. Аксоны нейронов формируют путь общей чувствительности, заканчиваются на нейронах таламуса.

В *VII пластине* сосредоточены тормозные интернейроны Реншоу, связанные с коллатералями мотонейронов.

В промежуточной зоне (латеральные отделы VII пластины) расположены центры автономной нервной системы - преганглионарные холинергические нейроны ее симпатического и парасимпатического отделов. На уровне Th_I-L_{II} находится центр симпатического отдела, куда от псевдоуниполярных клеток спинномозговых узлов входят аксоны с веществом Р и глутаминовой кислотой (висцеральная чувствительность), а также волокна из медиального ядра промежуточной зоны с холецистоки-нином, соматостатином и ВИП (вазоинтестинальным пептидом), волокна с нор-адреналином и серотонином (из голубоватого места и ядер шва). Парасимпатические преганглионарные нейроны находятся на уровне C_{III}-S_{II} спинного мозга.

Таким образом, сенсорная чувствительность в спинном мозге имеет пространственную ориентацию. Экстероцептивная чувствительность (болевая, температурная, тактильная) связана с нейронами студневидного вещества и собственного ядра заднего рога, висцеральная - с нейронами промежуточной зоны, проприоцептив-ная - с ядром Кларка и тонким клиновидным ядром.

В *VIII пластине* расположено интерстициальное ядро Кахаля с интернейронами, переключающими информацию от псевдоуниполярных нейронов спинномозговых узлов на мотонейроны передних рогов спинного мозга.

IX пластина. В передних рогах расположены самые крупные нейроны спинного мозга, которые имеют диаметр тела 100-150 мкм и образуют значительные по объему ядра. Это корешковые клетки, поскольку их нейриты составляют основную массу волокон передних корешков. В составе смешанных спинномозговых нервов они поступают на периферию и образуют нейромышечные синапсы в скелетной мускулатуре. Следовательно, эти ядра представляют собой моторные соматические центры. В передних рогах наиболее выражены медиальная и латеральная группы моторных клеток. Первая иннервирует мышцы туловища и развита хорошо на всем протяжении спинного мозга. Вторая находится в области шейного и поясничного утолщений и иннервирует мышцы конечностей. Центральная группа мотонейронов иннервирует мышцы тазового и плечевого пояса.

Мотонейроны объединены в пять групп двигательных ядер - латеральные (переднее и заднее), медиальные (переднее и заднее), центральная. В ядрах нейроны образуют колонки. Различают крупные альфа-мотонейроны, аксоны которых образуют нейромышечные синапсы на экстрафузальных мышечных волокнах, вызывают быстрые фазические сокращения; альфа-мотонейроны малые - поддерживают тонус скелетной мускулатуры, мелкие гамма-мотонейроны иннервируют интрафу-зальные мышечные волокна нервно-мышечных веретен.

В терминалях аксона имеются синаптические пузырьки с ацетилхолином, на теле нейрона и дендритах - многочисленные синапсы - до 1000 и более аксосо-матических терминалей, образованных центрифугальными волокнами, аксонами интернейронов VI-VIII пластин, афферентными волокнами задних корешков.

X пластина - здесь располагаются интернейроны, связывающие центральное серое вещество с другими участками серого вещества спинного мозга.

В сером веществе спинного мозга много рассеянных *пучковых* нейронов. Аксоны этих клеток выходят в белое вещество и сразу же делятся на более длинную восходящую и более короткую нисходящую ветви. В совокупности эти волокна образуют собственные, или основные, пучки белого вещества, непосредственно прилегающие к серому веществу. По своему ходу они дают много коллатералей, которые, как и сами ветви, заканчиваются синапсами на мотонейронах передних рогов 4-5 смежных сегментов спинного мозга.

Глиоциты спинного мозга. Спинномозговой канал выстлан *эпендимоцитами.* Это цилиндрические клетки. Апикальная часть клетки имеет микроворсинки и реснички (киноцилии). Посредством микрофиламентов, десмосом, щелевых контактов плазмолеммы боковой поверхности клетки объединяются в *эпендиму* - эпителиоподобную выстилку. Боковые поверхности соседних клеток образуют множество взаимных интердигитаций. Овальное ядро располагается у основания клетки, а органеллы - в апикальной половине эпендимоцита. Базальный отросток клетки содержит большое количество глиофиламентов. Эпендимоциты осуществляют трансцеллюлярный транспорт веществ и в той или иной степени секреторную функцию.

Основную часть остова серого вещества составляют *протоплазматические* и *фиброзные астроциты.* Отростки волокнистых астроцитов выходят за пределы серого вещества и вместе с элементами соединительной ткани принимают участие в образовании перегородок в белом веществе и глиальных мембран вокруг кровеносных сосудов и на поверхности спинного мозга. *Олигодендроциты* входят в состав оболочек нервных волокон.

Микроглия поступает в спинной мозг по мере врастания в него кровеносных сосудов и распределяется в сером и белом веществе. Клетки микро-глии - наиболее мелкие из всех глиальных элементов и реже встречаются в центральной нервной системе. Микроглиоциты составляют около 3 % всех клеток центральной нервной системы, располагаются в сером и белом веществе мозга и часто сопровождают нервные клетки. Показано, что около 50 % клеток микроглии - это макрофаги мозга, происходящие от моноцитов крови. Другая половина микроглиальных клеток - это «покоящиеся астроциты», способные при различных условиях к активной пролиферации и дифференцировке в астроциты.

11.3.2. Головной мозг

В головном мозге различают серое и белое вещество, но распределение этих двух составных частей здесь значительно сложнее, чем в спинном мозге. Большая часть серого вещества головного мозга располагается на поверхности большого мозга и в мозжечке, образуя их кору. Меньшая часть образует многочисленные ядра ствола мозга. Каждое ядро представляет собой нервный центр, где переключаются и качественно изменяются

нервные импульсы. Ядра образуются в результате миграции клеток и формирования между ними связей. Каждый нейрон в составе ядра посылает сигналы одновременно нескольким десяткам тысяч клеток, и сам получает не меньшую по объему информацию. Проводящие пути интегрируют ядра в системы, регулирующие сенсорную, двигательную, нейроэндокринную активность, управляют сном и бодрствованием, другими физиологическими ритмами.

Ствол мозга

Проводящие пути и детали строения ствола мозга подробно описаны в курсах нормальной анатомии и неврологии. В состав ствола мозга входят продолговатый мозг, мост, мозжечок и структуры среднего и промежуточного мозга. Все ядра серого вещества ствола мозга состоят из мультиполяр-ных нейронов.

Ядра ствола мозга подразделяются на *чувствительные, двигательные* и *переключательные* (ассоциативные).

В чувствительных ядрах, несмотря на такое название, однако, сосредоточены вставочные по функции нейроны, на которых оканчиваются аксоны псевдоуниполярных или биполярных нейронов чувствительных ганглиев (см. выше). Эти ядра занимают дорсальную сторону ствола мозга и, по сути, аналогичны нейронам задних рогов спинного мозга. Чувствительные ядра формируют латерально расположенную соматосенсорную зону и лежащую медиально висцеросенсорную зону. Нейроны ядра воспринимают сенсорную информацию от экстерорецепторов головы, болевую, температурную информацию, импульсы от рецепторов слизистых оболочек носовой и ротовой полости, рецепторов гравитации и др.

В двигательных ядрах, которые занимают вентральную сторону ствола мозга, находятся как мотонейроны, иннервирующие соматическую мускулатуру головы, глаза, языка, глотки, гортани и другое, так и нейроны, аксоны которых формируют преганглионарные волокна парасимпатического отдела автономной нервной системы.

В *ассоциативных (переключательных) ядрах* много нейронов, которые обеспечивают переключение импульсов из спинного мозга и ствола мозга на нейроны коры и в обратном направлении.

Ствол головного мозга связан с периферическими органами афферентными и эфферентными волокнами черепных нервов.

К черепным нервам относят ядра подъязычного, добавочного, блуждающего, языкоглоточного, преддверно-улиткового нервов продолговатого мозга; отводящего, лицевого, тройничного нервов моста.

Аппарат черепных нервов вполне аналогичен собственному аппарату спинного мозга. Собственный внутренний аппарат ствола головного мозга обеспечивает связи между его частями.

Рефлекторные дуги построены не из простой цепочки нейронов, а включают группы нейронов, в которых возможны осуществление пре- и постси-наптического торможения и модуляция с помощью нейропептидов интернейронов потока афферентных и эфферентных сигналов. Группировки нейронов являются общим принципом внутренней организации корковых и ядерных структур мозга. Объединять нейроны в единую функциональную систему могут коллатерали афферентного отростка и интернейроны (продуцирующие нейропептиды), модифицирующие проведение нервного импульса.

Различные части ствола головного мозга тесно взаимосвязаны благодаря наличию внутреннего собственного рефлекторного аппарата. Важную роль в установлении этих взаимосвязей играет также аппарат двусторонних связей спинного мозга и стволовой части головного мозга, который включает восходящие и нисходящие пути.

Продолговатый мозг. Продолговатый мозг характеризуется присутствием выше перечисленных ядер черепных нервов, которые концентрируются преимущественно в его дорсальной части, образующей дно IV желудочка. Они содержат крупные мультиполярные нервные клетки, нейриты которых образуют синаптические связи с клетками мозжечка и таламуса. В нижние оливы поступают волокна от мозжечка, красного ядра, ретикулярной формации и спинного мозга, с которыми нейроны нижних олив связаны особыми волокнами. В центральной области продолговатого мозга располагается *ретикулярная формация.* Это сетчатое образование начинается в верхней части спинного мозга и тянется через продолговатый мозг, мост, средний мозг, центральные части таламуса, гипоталамус и другие области, соседние с таламусом. Ретикулярная формация - восходящая диффузно активирующая система головного мозга - располагается между чувствительными и двигательными ядрами, занимает около 9 % объема ствола мозга. В ее сети находятся мультиполярные нейроны (размером от 5 до 120 мкм). В ней преобладают изодендритические нейроны с редкими и мало ветвящимися отростками, имеющими высокую концентрацию синаптических окончаний на всем своем протяжении. Более крупные нейроны, которые образуют длинные восходящие и нисходящие связи, располагаются в ретикулярной формации медиально, а мелкие (ассоциативные) - латерально. Ретикулярная формация получает импульсы через афферентные пути, но сами импульсы проходят через нее в 4-5 раз медленнее, чем через прямые пути. Отростки нейронов ретикулярной формации направляются в кору большого мозга, мозжечка, в ядра ствола мозга, где формируют синапсы (холин-, адрен-, дофаминергические и др.) с нейронами. Так осуществляется интегративная функция ретикулярной формации. Нисходящие волокна нейронов ретикулярной формации взаимодействуют с моторными нейронами спинного мозга. При этом они тормозят их активность. Функции ретикулярной формации связаны с активацией поведения, сменой фаз сна и бодрствования, облегчения или торможения нервных процессов в мозге и др.

Белое вещество в продолговатом мозге занимает преимущественно вентролатеральное положение. Основные пучки миелиновых нервных волокон представлены кортико-спинальными пучками (пирамиды продолговатого мозга), лежащими в его вентральной части. В боковых областях располагаются веревчатые тела, образованные волокнами спинно-мозжечковых путей. Отсюда эти волокна поступают в мозжечок. Отростки нейронов ядер клиновидного и тонкого пучков в виде внутренних дуговых волокон пересекают ретикулярную формацию, перекрещиваются по средней линии, образуя шов, и направляются к таламусу.

Мост делится на дорсальную (покрышковую) и вентральную части. Дорсальная часть содержит волокна проводящих путей продолговатого мозга, ядра V-VIII черепных нервов, ретикулярную формацию моста. В вентральной части располагаются собственные ядра моста и волокна пирамидных путей, идущие продольно. Ядра моста построены из мультиполярных нейронов, размеры и форма которых в различных ядрах неодинаковы.

К переключательным ядрам задней части моста относятся верхнее оливное ядро, ядра трапециевидного тела и ядро латеральной петли. Центральные отростки нейронов улиткового узла заканчиваются на переднем и заднем улитковых ядрах продолговатого мозга. Аксоны нейронов переднего улиткового ядра заканчиваются в верхнем оливном ядре и ядрах трапециевидного тела. Аксоны верхнего оливного ядра, заднего улиткового ядра и ядер трапециевидного тела образуют латеральную петлю. В состав последней входят также клетки ядра латеральной петли и их отростки. Латеральная петля заканчивается в первичных слуховых центрах - нижнем холмике крыши среднего мозга и медиальном коленчатом теле.

Средний мозг состоит из крыши среднего мозга (четверохолмия), покрышки среднего мозга, черного вещества и ножек мозга. Четверохолмие состоит из пластинки крыши, двух ростральных (верхних) и двух каудальных (нижних) холмиков. Ростральные холмики

(звено зрительного анализатора) характеризуются послойным расположением нейронов, каудальные (часть слухового анализатора) построены по ядерному принципу. В покрышке среднего мозга находится до 30 ядер, и в том числе *красное ядро.* Красное ядро состоит из крупноклеточной и мелкоклеточной частей. Крупноклеточная часть получает импульсы из базальных ганглиев конечного мозга и передает сигналы по руброспинальному тракту в спинной мозг, а по колла-тералям руброспинального тракта - в ретикулярную формацию. Мелкие нейроны красного ядра возбуждаются импульсами из мозжечка по церебел-лорубральному тракту и посылают импульсы в ретикулярную формацию. Черное вещество получило свое название в связи с тем, что в его мелких веретенообразных нейронах содержится меланин. Ножки мозга образованы миелиновыми волокнами, идущими от коры большого мозга.

Промежуточный мозг. Филогенетически новой надстройкой в ростральной части ствола является*промежуточный мозг* (таламический мозг и гипо-таламическая область). В промежуточном мозге преобладает по объему *таламус,* который состоит практически из серого вещества, разделенного прослойками белого вещества на ядра. К ним подходят восходящие (афферентные) проводящие пути и формируются синапсы с нейронами таламуса. Отростки последних образуют связи (лучистый венец) с нейронами гипоталамуса, нейронами коры большого мозга и нейронами различных центров промежуточного мозга. Нервные импульсы к таламусу идут по экстрапирамидному двигательному пути.

В каудальной группе ядер (подушка таламуса) заканчиваются волокна зрительного пути. Вентрально от него располагается богатая мелкими ядрами гипоталамическая (подбугорная) область.

Гипоталамическая область ствола мозга - высший вегетативный центр, содержащий комплекс ядер (более 40), тесно связанных с центральной нервной системой с помощью афферентных и эфферентных путей. Гипоталамус участвует в регуляции температуры, кровяного давления, водного, жирового обмена и др. Среди ядер гипоталамуса особо выделяются те, которые синтезируют нейрогормоны (см. рис. 10.5, в). В отличие от нейронов, например, коры большого мозга, нейроны гипоталамических ядер обладают двойной чувствительностью: к действию нейромедиаторов, выделяемых в области межнейрональных синапсов; к действию физико-химических факторов окружающей среды (температура, осмотическое давление, концентрация глюкозы и др.).

Мозжечок

Мозжечок представляет собой центральный орган равновесия и координации движений. Он связан со стволом мозга афферентными и эфферентными проводящими пучками, образующими в совокупности три пары ножек мозжечка. Двусторонние связи мозжечка со стволом и корой большого мозга позволяют мозжечку также участвовать в организации внимания, долгосрочной памяти, речевой деятельности мозга и др. На поверхности мозжечка много извилин и борозд, которые значительно увеличивают ее площадь (у взрослых людей 975-1500 см^2). Борозды и извилины создают на разрезе характерную для мозжечка картину *«древа жизни».* Основная масса серого вещества в мозжечке располагается на поверхности и образует его кору. Меньшая часть серого вещества лежит глубоко в белом веществе в виде центральных ядер. В центре каждой извилины имеется тонкая прослойка белого вещества, покрытая слоем серого вещества - корой (рис. 11.4, I, II).

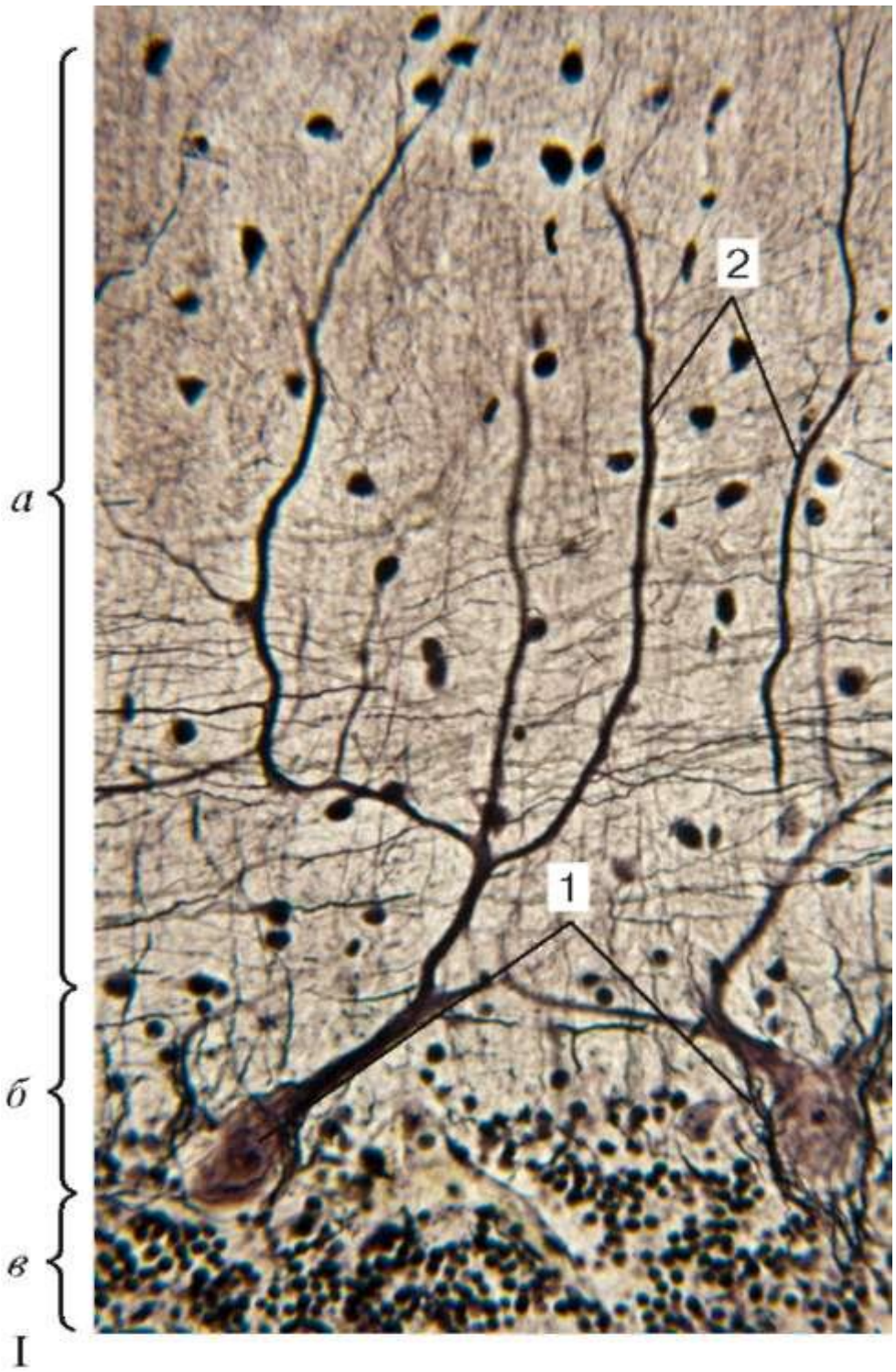

Рис. 11.4. Строение мозжечка (импрегнация нитратом серебра):

I - микрофотография: *а* - молекулярный слой; *б* - ганглионарный слой (слой грушевидных нейронов); *в* - зернистый слой; 1 - тела грушевидных нейронов;

2 - разветвления дендритов грушевидных нейронов.

Развитие. Мозжечок образуется за счет разрастания дорсолатераль-ной стенки нервной трубки в области заднего мозга. В первые недели развития человека миграция нейро-бластов матричной зоны приводит к закладке ядер и клеток Пуркинье. На 9-11-й нед матричные стволовые клетки отделяются от эпендим-ного слоя и мигрируют (первичная миграция) на поверхность зачатка мозжечка. Там они образуют наружный герминативный слой (к 21-й нед развития его толщина составляет 6-9 клеточных слоев).

Отсюда клетки, дифференцируясь в нейробла-сты, мигрируют в обратном направлении. Продвижение клеток через слой клеток Пуркинье направляет радиальная (бергмановская) глия. Скапливаясь в глубине коры ниже слоя клеток Пуркинье, нейробласты формируют внутренний зернистый слой коры. Такая миграция нейробла-стов способствует по мере их созревания формированию послойной структуры коры мозжечка и образованию характерных для нее внутренних меж-нейрональных связей. Процессы дифференциации в коре продолжаются и после рождения. Так, поверхностный герминативный слой сохраняется в мозжечке человека в течение первого года жизни. До 5 лет индивидуальная вариабельность строения коры мозжечка выражена слабо. Однако продолжающиеся гистогенетические процессы, которые заключаются в росте и усложнении ветвлений отростков нейронов коры, процессы их специализации к 20 годам жизни приводят к отчетливой индивидуальной вариабельности строения гистологических элементов коры.

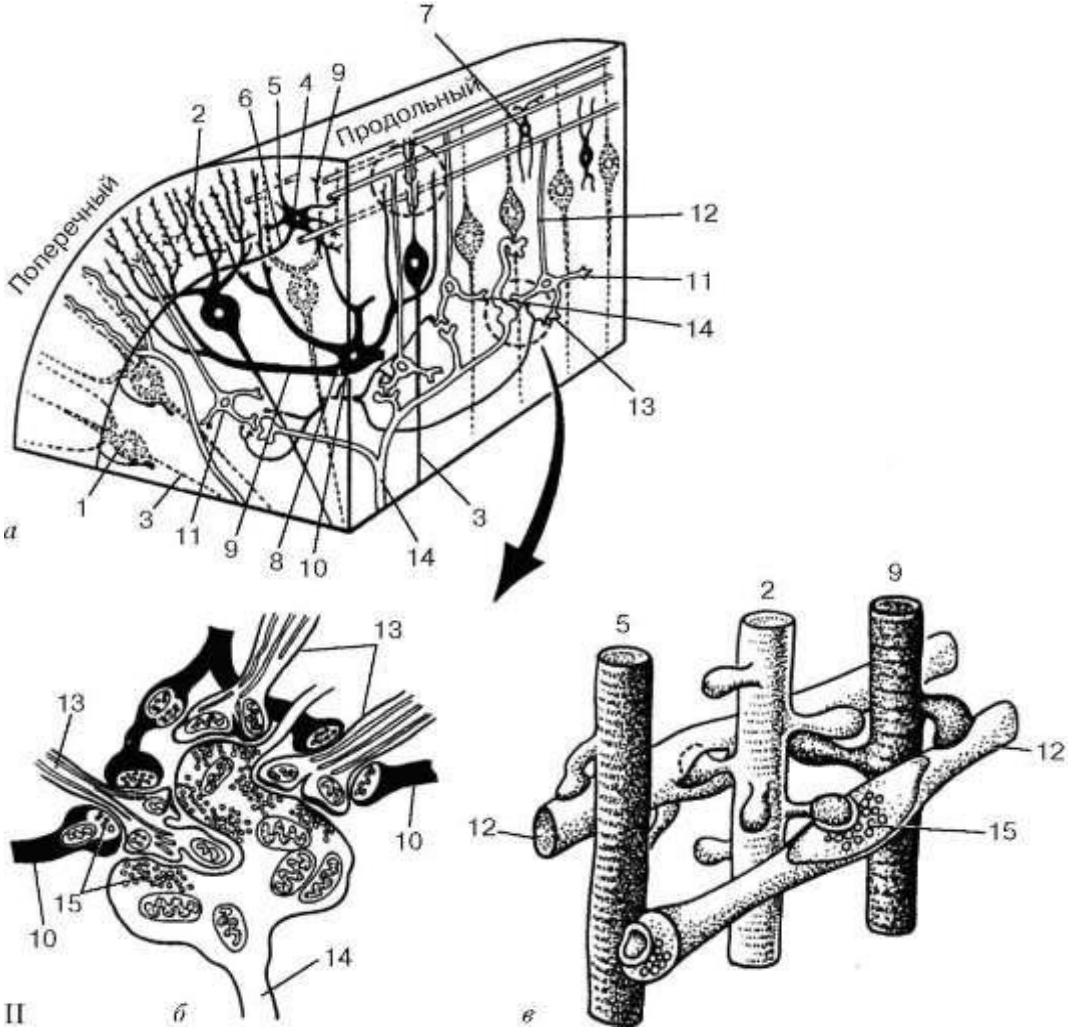

Рис. 11.4. Продолжение

II - схема синаптических связей нейронов в коре мозжечка (по Сентагатаи): *а* - извилина мозжечка (пунктирной линией на продольном срезе ограничены участки, показанные на рис. *б* и в); *б* - клубочек зернистого слоя; *в* - синапсы в молекулярном слое. 1 - клетка Пуркинье (грушевидный нейрон); 2 - дендриты грушевидных нейронов; 3 - аксон грушевидного нейрона; 4 - корзинчатые нейроны; 5 - дендриты и 6 - аксон корзинчатого нейрона; 7 - звездчатый нейрон; 8 - большие звездчатые нейроны; 9 - дендриты большого звездчатого нейрона; 10 - аксон большого звездчатого нейрона; 11 - клетки-зерна (зернистые нейроны); 12 - аксон клетки-зерна; 13 - дендриты клеток-зерен; 14 - моховидные нервные волокна; 15 - синаптические пузырьки. В черный цвет окрашены тормозящие нейроны.

Строение. В коре мозжечка различают три слоя: наружный - *молекулярный (stratum moleculare),* средний - слой *клеток Пуркинье* (грушевидных нейронов, *stratum Purkinjense)* и внутренний - *зернистый (stratum granulosum).* Слой клеток Пуркинье содержит нейроны грушевидной формы. В мозжечке взрослого человека среднее количество клеток Пуркинье составляет $30,5?10^6$. Аксоны клеток Пуркинье отходят от оснований их тел, направляются через зернистый слой в белое вещество и заканчиваются синапсами на нейронах ядер мозжечка и латерального вестибулярного ядра.

Грушевидные нейроны располагаются строго в один ряд. От их крупного (70Х35 мкм) тела в молекулярный слой отходят 2-3 дендрита, которые, обильно ветвясь, пронизывают всю толщу молекулярного слоя. Дендриты покрыты огромным количеством *шипиков.* Все ветви дендритов располагаются только в одной плоскости, перпендикулярной к направлению извилин, поэтому при поперечном и продольном сечении извилин дендриты грушевидных нейронов выглядят различно. На долю клеток Пуркинье приходится до 73 % всех синапсов на нейронах ядер мозжечка. Среди грушевидных нейронов располагаются еще несколько видов нейронов - клетки-канделябры и разновидность клеток Гольджи - нейроны Пензы. Клетки-канделябры относятся к разновидностям тормозных ГАМК-эргических интернейронов, оказывающих свое влияние на дендриты клеток Пуркинье, тогда как клетки Пензы влияют на клетки-зерна. В клетках Пуркинье присутствует несколько специфических нейрохимических веществ. В них обнаружены: кальбиндин, ГАМК и NO-синтаза.

Молекулярный слой содержит два основных вида нейронов: *корзинчатые* и *звездчатые.* Корзинчатые нейроны*(neuron corbiferum)* располагаются на нескольких уровня: в глубине слоя находятся самые крупные, в верхних - более мелкие клетки. Тела корзинчатых нейронов имеют размеры от 8 до 20 мкм. Они составляют до 20 % клеток молекулярного слоя. Гистохимически в нейронах выявляются ГАМК, парвальбумин, кальбин-дин, соматостатин, NO-синтаза. Наиболее характерная черта этих нейронов - их аксонные системы: горизонтально расположенный аксон распространяется более чем на 500 мкм параллельно поверхности извилины мозжечка. По ходу он дает многочисленные восходящие и нисходящие кол-латерали. Одна корзинчатая клетка через свою аксонную систему связана примерно с 250 клетками Пуркинье. Коллатерали, спускающиеся к телам грушевидных нейронов, и совместно с другими волокнами, густо оплетая эти нейроны, формируют на них характерную структуру корзинок нервных волокон *(corbis neurofibrarum).* К клетке Пуркинье сходятся аксоны примерно 20-30 корзинчатых клеток, охватывая все тело нейрона и начальный сегмент аксона, образуя ГАМКергические тормозные синапсы. В свою очередь, аксонные коллатерали оказывают тормозное влияние и на корзинчатые клетки молекулярного слоя, которые, как указывалось выше, оказывают, в свою очередь, тормозные влияния на клетки Пуркинье, формируя таким образом своеобразные локальные тормозные «петли» в пределах слоя грушевидных нейронов и молекулярного слоя коры мозжечка.

Звездчатые нейроны *(neuron stellatum)* имеют размеры 15-20 мкм в диаметре, от их тела радиально отходят дендриты и аксоны. Различают *коротко-* и *длинноаксонные* звездчатые нейроны. Медиатором в образуемых ими синапсах, по-видимому, является таурин и ГАМК. Звездчатые нейроны лежат выше корзинчатых. Мелкие звездчатые нейроны снабжены тонкими короткими дендритами и слаборазветвленными нейритами, образующими синапсы на дендритах грушевидных нейронов. Крупные звездчатые нейроны, в отличие от мелких, имеют длинные и сильно разветвленные дендри-ты и аксоны. Ветви их аксонов соединяются с дендритами грушевидных нейронов, но некоторые из них достигают тел грушевидных нейронов и входят в состав так называемых корзинок. Корзинчатые и звездчатые нейроны

молекулярного слоя представляют собой единую систему вставочных нейронов, передающую тормозные нервные импульсы на дендриты и тела клеток Пуркинье.

Очень богат нейронами *зернистый слой.* Первым типом клеток этого слоя можно считать *клетки-зерна,* или*зернистые* нейроны *(neuron granulosum).* Они имеют диаметр 7-10 мкм, круглое крупное ядро. Короткие дендриты (3-4) заканчиваются в этом же слое миниатюрной бифуркацией в виде «коготка». Вступая в синаптическую связь с окончаниями приходящих в мозжечок возбуждающих афферентных (моховидных) волокон, дендриты зернистых нейронов образуют характерные структуры, именуемые *клубочком (гломеру-лой) мозжечка (glomerulus cerebellari).*

Аксоны клеток-зерен проходят в молекулярный слой и в нем Т-образно делятся на две ветви, ориентированные параллельно поверхности коры вдоль извилин мозжечка. Преодолевая большие расстояния, эти параллельные волокна пересекают ветвления дендритов многих клеток Пуркинье и образуют с ними и дендритами корзинчатых и звездчатых нейронов синапсы. Таким образом, аксоны клеток-зерен передают возбуждение, полученное ими от моховидных волокон, на значительное расстояние многим грушевидным нейронам.

Вторым типом клеток зернистого слоя мозжечка являются тормозные *большие звездчатые нейроны (neuron stellatum magnum),* или клетки Гольджи. Различают два вида таких клеток: с короткими и длинными аксонами. Нейроны с короткими аксонами *(neuronum stellatum breviaxonicum)* лежат вблизи слоя грушевидных нейронов. Их разветвленные дендриты распространяются в молекулярном слое и образуют синапсы с параллельными волокнами - аксонами клеток-зерен. Аксоны направляются в зернистый слой к клубочкам мозжечка и заканчиваются тормозными ГАМКергическими синапсами на концевых ветвлениях дендритов клеток-зерен. Полагают, что таким образом клетки Гольджи регулируют количество активных клеток-зерен в микрокомплексах коры мозжечка. В клетках Гольджи выявляются ацетилхолин и окись азота (NO), энкефалин и соматостатин. Таким образом, клетки Гольджи осуществляют тормозное влияние на уровне зернистого слоя.

Немногочисленные звездчатые нейроны с длинными аксонами *(neuronum stellatum longiaxonicum)* имеют обильно ветвящиеся в зернистом слое дендри-ты и аксоны, выходящие в белое вещество. Предполагают, что эти клетки обеспечивают связь между различными областями коры мозжечка.

Третьим типом являются крупные мультиполярные нейроны - *клетки Лугаро.* Клетки Лугаро находятся в верхней части зернистого слоя, непосредственно под слоем клеток Пуркинье, имеют длинные горизонтальные дендриты, идущие в листках мозжечка в сагиттальном направлении. Аксон клетки Лугаро имеет богатые разветвления, проникающие в молекулярный слой. Там он образует множественные тормозные ГАМК-глицинергические синапсы на телах и дендритах корзинчатых и звездчатых нейронов. Гистохимически в клетках Лугаро обнаружен NO. Обнаружены контакты клеток Лугаро с апикальными дендритами клеток Гольджи. Клетки Лугаро имеют множественные связи с возвратными коллатера-лями аксонов клеток Пуркинье, аксонов корзинчатых нейронов и клеток Гольджи. Уникальность клеток Лугаро заключается в их физиологических свойствах - это так называемые молчащие клетки. Они активируются в присутствии серотонина, поступающего по серотонинергическим афферентным волокнам из ядер шва. Их активность связана с регуляцией тормозной активности клеток Пуркинье.

В зернистом слое выявлена популяция мелких клеток, которые были названы униполярными*кисточковыми* нейронами. Это небольшие клетки (8-12 мкм) с одиночным дендритом, образующим на конце кисточки. Тонкие веточки кисточки тесно переплетаются с терминалью *моховидного волокна.* Здесь формируется возбуждающий глутаматный синапс. Аксон клетки распространяется только в пределах зернистого слоя и

образует возбуждающие глутаматергические синаптические контакты как с дендритами соседних униполярных нейронов, так и с дендритами клеток-зерен, входя в состав клубочков мозжечка. Таким образом, получая возбуждающие влияния от моховидных волокон, они сами оказывают дополнительное возбуждающее воздействие на клетки-зерна.

Афферентные волокна, поступающие в кору мозжечка, представлены двумя видами - моховидными и так называемыми лазящими волокнами. Источниками моховидных волокон являются нейроны нижней оливы, ядра моста, ряд ядер ретикулярной формации и в меньшей степени нейроны ядер мозжечка. В зернистом слое терминали моховидного волокна образуют специализированный тип пресинаптического окончания - *розетку.* В последней возникают вогнутые участки, которые охватывают пальцевидные утолщения дендритов клеток-зерен. Возникает синаптический комплекс (клубочек мозжечка) радиусом около 2,5 мм, где каждое окончание моховидного волокна является пресинаптической мембраной для дендритов нескольких клеток-зерен. Каждая клетка-зерно получает от моховидных волокон 4-5 возбуждающих синапсов. Сами моховидные волокна образуют возбуждающие синапсы с 400-600 зернистыми нейронами в пределах нескольких листков мозжечка. В состав клубочка также входят аксоны униполярных кисточковых *(brush)* нейронов и ГАМКергических клеток Гольджи. ГАМК действует как типичный тормозный медиатор для ГАМК-рецепторов розеток моховидных волокон и клеток-зерен. Клубочек мозжечка рассматривается как структурно-функциональная единица, в которой сочетаются и возбуждающие, и тормозные влияния из разных источников. Это обеспечивает регуляцию деятельности клеток-зерен и соответственно регулирует их влияние на клетки Пуркинье.

Система *лазящих волокон* (лиановидные, восходящие волокна) является уникальной во всей центральной нервной системе - каждая клетка Пуркинье иннервируется одним волокном. Это следствие постнатальной элиминации мультиволоконной иннервации клеток Пуркинье, в результате гибели части нейронов нижней оливы, достигающей максимума на 1-2-й нед постнатального развития. Каждое волокно от одной клетки нижней оливы иннервирует до семи клеток Пуркинье, образуя на каждой клетке многочисленные аксошипиковые аспартатергические контакты. Коллатерали волокон, проникающие в молекулярный слой, образуют возбуждающие контакты с корзинчатыми и звездчатыми клетками. Кроме лазящих и моховидных волокон, в кору мозжечка входят другие афферентные волокна. Одни их них содержат разнообразные амины, в основном серотонин, а также дофамин, норадреналин и нейропептиды (вещество Р, нейротензин, ангиотензин, галланин, орексин и др.). Основным источником этих волокон являются нейроны ядер шва и голубоватого места. Волокна широко распределяются по слоям мозжечка, образуя по своему ходу многочисленные варикозности. Эти волокна оказывают модулирующее воздействие на нейроны мозжечка, что выражается в регуляции циклов бодрствования и сна, управлении эмоциональным поведением. Также в кору мозжечка входят волокна из гипоталамуса. Полагают, что они функционально связаны с участием мозжечка в регуляции эмоционального поведения человека (например, реакции на страх).

На примере нейронной организации мозжечка успешно разрабатываются модели *модульной* организации. Например, концепция мозжечкового микрокомплекса позволяет объяснить роль мозжечка в связях с системами спинного мозга, ствола и полушарий конечного мозга. В основе этой концепции лежат данные о закономерном распределении афферентных и эфферентных волокон в продольных зонах мозжечка, а также данные о нейрохимической неоднородности группировок клеток в коре мозжечка. Так, получая сенсорную информацию через афферентные волокна от соответствующих рецептивных полей, группировки клеток Пуркинье и нейронов ядер мозжечка, связанные с соответствующими нейронами красного ядра среднего мозга, могут осуществлять контроль над двигательными реакциями в ответ на раздражение только определенных

рецептивных зон. Это обеспечивает четкую топическую организацию афферентных и эфферентных связей мозжечка на уровне микрозон рецепции и определенных моторных единиц.

Кора мозжечка содержит различные *глиальные* элементы. В зернистом слое имеются волокнистые и протоплазматические астроциты. Ножки отростков волокнистых астроцитов образуют периваскулярные мембраны. Во всех слоях в мозжечке имеются олигодендроциты. Особенно богаты этими клетками зернистый слой и белое вещество мозжечка. В слое клеток Пуркинье между ними лежат глиальные клетки с темными ядрами. Отростки этих клеток направляются к поверхности коры и образуют гли-альные волокна молекулярного слоя мозжечка, поддерживающие ветвления дендритов клеток Пуркинье *(gliofibra sustentans). Микроглия* в большом количестве содержится в молекулярном слое и в слое клеток Пуркинье.

Кора большого мозга

Кора большого мозга вместе с подкорковым центром (стриатум) входит в состав конечного мозга, который развивается из дорсальных отделов переднего мозгового пузыря. К первому месяцу эмбриогенеза человека возникают основные структуры конечного мозга и начинается формирование слоев неокортекса, закладка борозд, извилин, долей и полей.

Развитие коры полушарий большого мозга (неокортекса) человека в эмбриогенезе происходит из вентрикулярной герминативной зоны конечного мозга (см. главу 10). Первые нейроны, выселяясь из вентрикулярной зоны, формируют *«предпластинку»* под поверхностью мозгового пузыря (миграция осуществляется изнутри кнаружи). На 7-8-й нед из предпла-стинки возникает *поверхностная* кортикальная пластинка за счет миграции малодифференцированных нейронов сверху вниз. Эти нейроны образуют 2-6-й слои коры. Миграция нейронов осуществляется двумя способами. На ранних стадиях нейрогенеза - за счет ядерной миграции - перемещения ядра по цитоплазме отростка нейрона. В дальнейшем ведущая роль в процессах миграции принадлежит клеткам Кахаля-Ретциуса, которые вырабатывают секреторный гликопротеин, действующий как аттрактант на нейроны кортикальной пластинки. Это способствует перемещению нейронов по *радиальным глиоцитам* через ранее возникшие слои нейронов. Кроме того, миграция нейронов может происходить и в тангенциальном направлении.

Дифференцировка и миграция глиоцитов коры происходит за счет миграции клеток из вентрикулярной зоны в вышележащие слои развивающейся коры.

С 15-20-й нед развития человека возникают основные извилины, и далее (с 25-30-й нед) формируются вторичные извилины. Продолжается генерация нейробластов и глиобластов. Этот процесс осуществляется за счет образования клеток в небольших участках вентрикулярной зоны в различные периоды эмбриогенеза (гетерохронно). В каждом из этих участков образуются группы нейронов, последовательно выстраивающихся вдоль одного или нескольких волокон радиальной глии в виде колонки (рис. 11.5, I, II). Подобные, так называемые онтогенетические, колонки в дальнейшем служат основой для формирования функциональных интегративных единиц нео-кортекса: мини- и макроколонок. Для установления сроков формирования в эмбриогенезе различных групп нейронов применяют радиоизотопный метод (см. рис. 11.5, II).

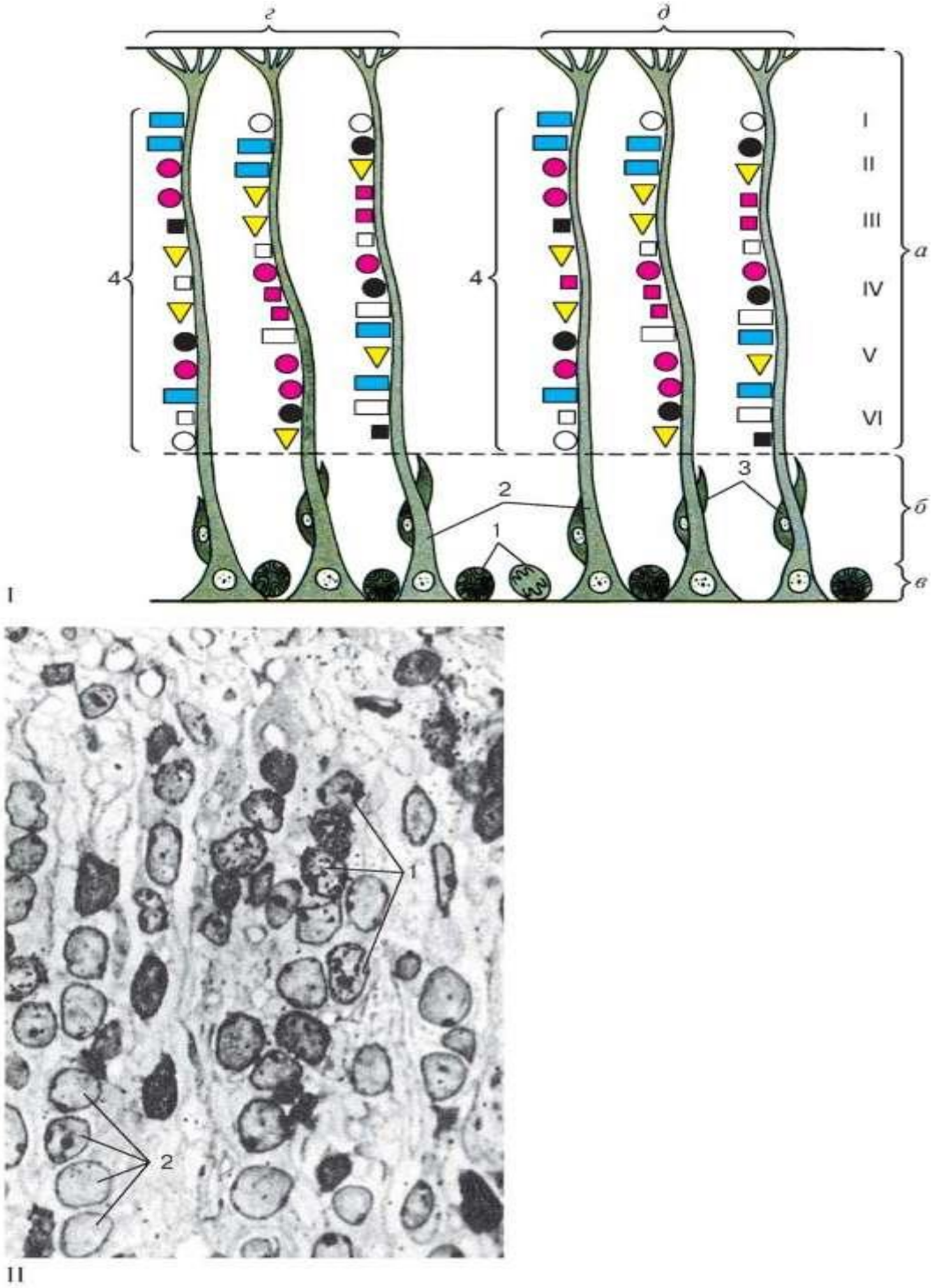

Рис. 11.5. Эмбриогенез коры полушарий большого мозга (неокортекса): I - схема пространственно-временного образования нейронов в неокортек-се млекопитающих (представлены две соседние колонки коры): *а* - кора (корковая пластинка); *б* - белое вещество; *в* - вентрикулярная герминативная зона; г, *д* - две рядом лежащие колонки неокортекса; I-VI формирующиеся слои коры: 1 - малодифференцирован-ные делящиеся клетки; 2 - радиальные эмбриональные глиоциты; 3 - молодые нейроны, мигрирующие в корковую пластинку; 4 - группы нейронов, последовательно образующиеся в различные сроки эмбриогенеза (по К. Ю. Резникову); II - радиоавтограф неокортекса новорожденной мыши, получившей ^{3}Н-тимидин на 16-е сут эмбриогенеза. Полутонкий срез, окрашенный толуидиновым синим, увеличение 2000: 1 - группы меченных изотопом нейронов, образовавшихся на 16-е сут эмбриогенеза; 2 - нейроны без метки, образовавшиеся в другие сроки эмбриогенеза (препарат К. Ю. Резникова, Г. Д. Назаревской).

Строение. Кора большого мозга представлена слоем серого вещества толщиной около 3 мм. Наиболее сильно развита она в передней центральной извилине, где ее толщина достигает 5 мм. Обилие борозд и извилин значительно увеличивает площадь серого вещества головного мозга. В коре содержится около 10-14 млрд нервных клеток. Различные участки ее, отличающиеся друг от друга некоторыми особенностями расположения и строения клеток (цитоархитектоника), расположения волокон (миелоархитектоника) и функциональным значением, называются полями. Они представляют собой места высшего анализа и синтеза нервных импульсов. Резко очерченные границы между ними отсутствуют. Для коры характерно расположение клеток и волокон *пластинками* (слоями) (рис. 11.6).

Цитоархитектоника коры большого мозга. Мультиполярные нейроны коры весьма разнообразны по форме. Среди них можно выделить *пирамидные, звездчатые, веретенообразные, паукообразные* и*горизонтальные нейроны.*

Пирамидные нейроны (50-90 %) составляют основную и наиболее специфическую для коры большого мозга форму (см. рис. 11.6, а). Размеры их варьируют от 10 до 140 мкм. Они имеют вытянутое треугольное тело, вершина которого обращена к поверхности коры. От вершины и боковых поверхностей тела отходят дендриты, заканчивающиеся в различных слоях серого вещества. От основания пирамидных клеток берут начало аксоны, в одних клетках короткие, образующие ветвления в пределах данного участка коры, в других - длинные, поступающие в белое вещество.

Пирамидные нейроны различных пластинок коры отличаются размерами и имеют разное функциональное значение. Мелкие клетки представляют собой вставочные нейроны, нейриты которых связывают отдельные участки коры одного полушария (ассоциативные нейроны) или двух полушарий (комиссуральные нейроны). Эти клетки встречаются в разных количествах во всех слоях коры. Особенно богата ими кора большого мозга человека. Аксоны крупных пирамид принимают участие в образовании пирамидных путей, проецирующих импульсы в соответствующие центры ствола и спинного мозга.

Нейроны коры расположены нерезко отграниченными пластинками. Каждая пластинка характеризуется преобладанием какого-либо одного вида клеток. В двигательной зоне коры различают 6 основных пластинок: I - молекулярная *(lamina molecularis),* II - наружная зернистая *(lamina granularis externa),* III - наружная пирамидная *(lamina piramidalis externa),* IV - внутренная зернистая *(lamina granularis interna),* V - внутренняя пирамидная (ганглионарная) *(lamina piramidalis interna),* VI - мультиформная *(lamina multiformis)* (см. рис. 11.6, а).

Молекулярная пластинка коры содержит небольшое количество мелких ассоциативных клеток веретеновидной формы (см. рис. 11.6, а). Их аксоны проходят параллельно поверхности мозга в составе тангенциального сплетения нервных волокон молекулярной пластинки. Основной объем пластинки занимают терминальные ветвления аксонов клеток нижележащих пластинок: апикальные (дистальные) дендриты пирамидных нейронов, на которых оканчиваются ГАМКергические аксоны корково-корковых связей; волокна от нейронов неспецифических подкорковых систем мозга (модуляторные норадренергические, дофа-минергические и серотонинергиче-ские волокна из ствола мозга).

Наружная зернистая пластинка образована мелкими пирамидными и звездчатыми нейронами диаметром около 10 мкм. Дендриты этих клеток поднимаются в молекулярный слой. Аксоны или уходят в белое вещество, или, образуя дуги, также поступают в тангенциальное сплетение волокон молекулярного слоя. Основная масса синап-

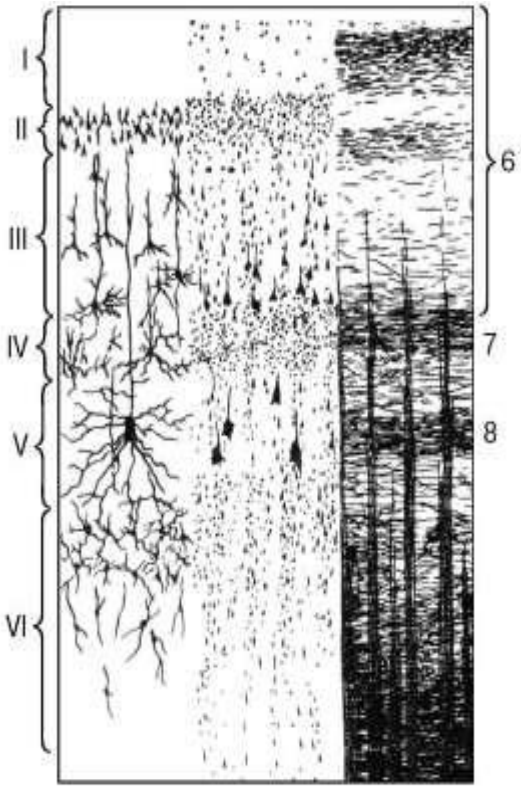

а *б*

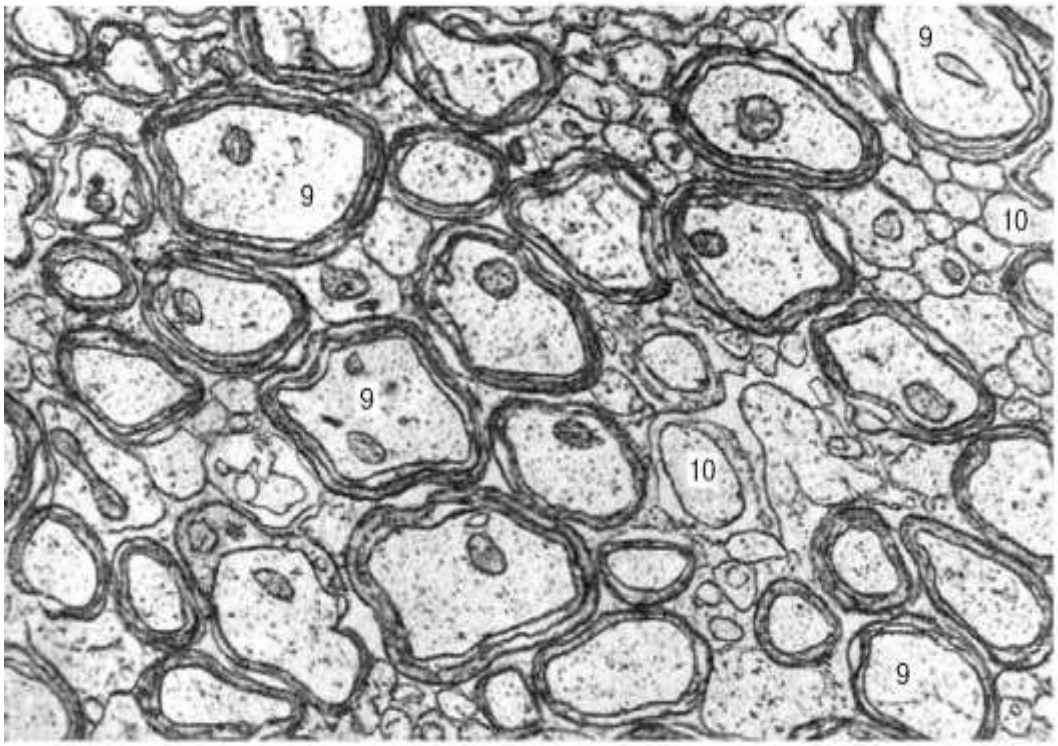

в

Рис. 11.6. Цито- и миелоархитектоника коры полушарий большого мозга человека (схема):

а - расположение клеток (цитоархитектоника); *б* - расположение волокон (миелоархитектоника); *в* - электронная микрофотография белого вещества полушарий большого мозга (препарат И. Г. Павловой); *г* - схема межнейрональных связей в коре полушарий большого мозга. I, II, III, IV, V, VI - пластинки (слои) коры.

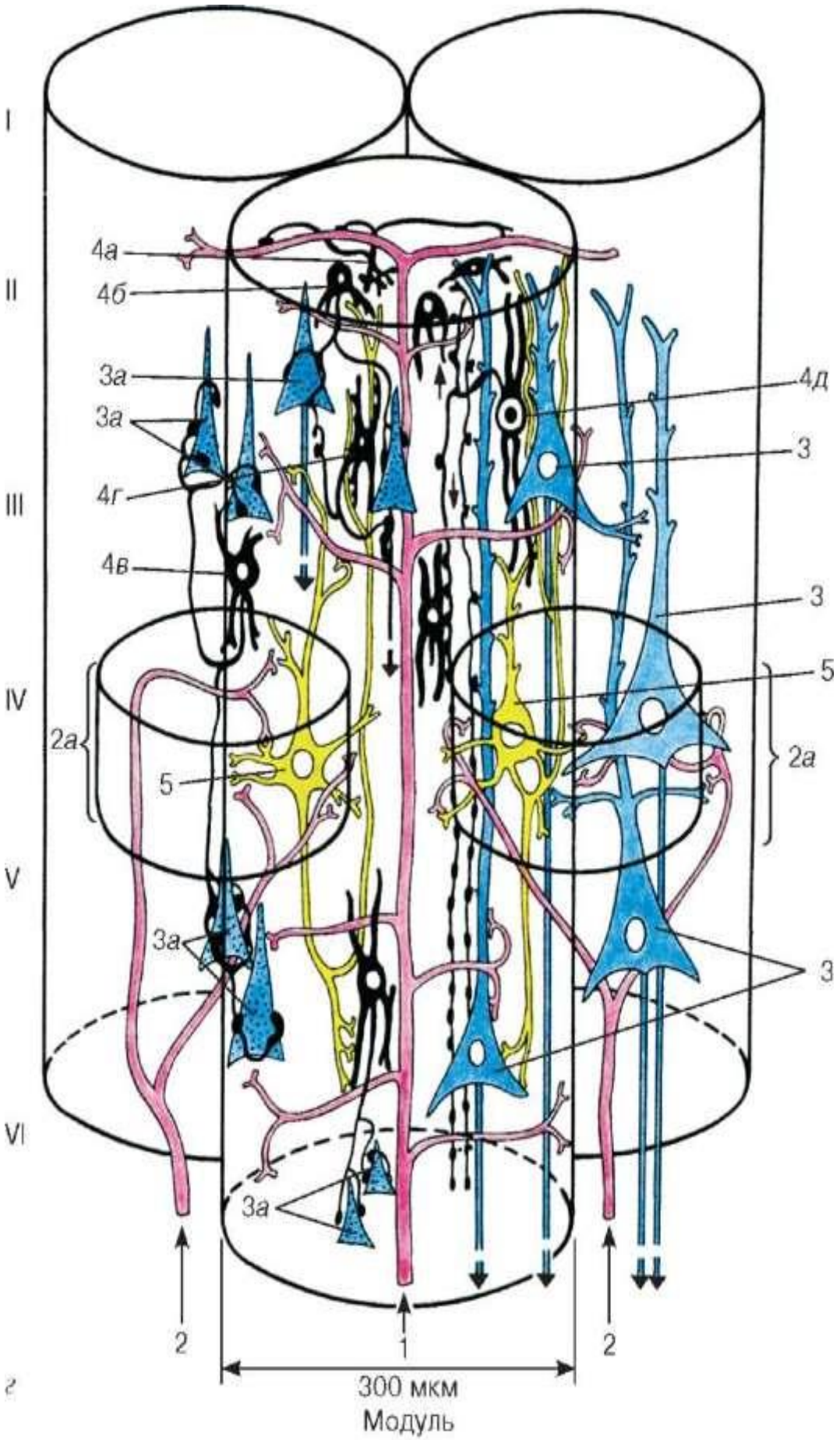

Рис. 11.6. Продолжение Афферентные волокна (обозначены розовым):

1 - кортико-кортикальные; 2 - специфические; 2а - зона распространения специфических афферентных волокон; 3 - пирамидные нейроны (обозначены голубым); 3а - заторможенные пирамидные нейроны (обозначены голубым с черным пунктиром); 4 - тормозные нейроны и их синапсы (обозначены черным цветом); 4а - клетки с аксональной кисточкой; 4б - малые корзинчатые клетки; 4в - большие корзинчатые клетки; 4г - клетки, формирующие аксо-аксональные синапсы; 4д - клетки с двойным букетом дендритов (тормозные нейроны); 5 - шипиковые звездчатые клетки (окрашены в желтый цвет), возбуждающие пирамидные нейроны непосредственно и путем стимуляции клеток с двойным букетом дендритов; 6 - наружный главный слой волокон; 7 - полоска внутренней зернистой пластинки; 8 - полоска внутренней пирамидной пластинки; 9 - миелиновые волокна; 10 - безмиелиновые волокна сов представлена аксодендритными и аксосоматическими тормозными ГАМКергическими контактами.

Самая толстая пластинка коры большого мозга - *наружная пирамидная.* Она особенно хорошо развита в прецентральной извилине. Величина пирамидных клеток последовательно увеличивается в пределах 10-40 мкм от наружной зоны пластинки к внутренней. От верхушки пирамидной клетки отходит главный дендрит, который располагается в молекулярной пластинке. Дендриты, берущие начало от боковых поверхностей пирамиды и ее основания, имеют незначительную длину и образуют синапсы со смежными клетками этой пластинки. Аксон пирамидной клетки всегда отходит от ее основания. В мелких клетках он остается в пределах коры; аксон же, принадлежащий крупной пирамидной клетке, обычно формирует миелино-вое ассоциативное или комиссуральное волокно, идущее в белое вещество. Здесь преобладают аксошипиковые контакты, аксосоматические контакты, образованные аксонами тормозных звездчатых нейронов.

Внутренняя зернистая пластинка в некоторых полях коры развита очень сильно (например, в зрительной зоне коры). Однако она может почти отсутствовать (в прецентральной извилине). Пластинка образована мелкими звездчатыми интернейронами. В ее состав входит большое количество горизонтальных волокон. В пластинке преобладают аксодендритные контакты.

Внутренняя пирамидная пластинка (ганглионарный слой) коры образована крупными пирамидными клетками и небольшим числом звездчатых интернейронов. Область прецентральной извилины содержит гигантские пирамидные нейроны, описанные впервые киевским анатомом В. А. Бецем в 1874 г. (клетки Беца). Это очень большие клетки, достигающие в высоту 120 мкм и в ширину 80 мкм. В отличие от других пирамидных клеток коры они характеризуются наличием крупных глыбок хроматофильного вещества. Аксоны клеток этого слоя образуют главную часть кортикоспиналь-ных и кортиконуклеарных путей и оканчиваются синапсами на клетках двигательных ядер.

Прежде чем пирамидный путь покинет кору, от него отходит множество коллатералей. Аксоны клеток Беца дают коллатерали, посылающие тормозящие импульсы в саму кору. Коллатерали волокон пирамидного пути идут в полосатое тело, красное ядро, ретикулярную формацию, ядра моста и нижних олив. Ядра моста и нижних олив передают сигнал в мозжечок. Таким образом, когда пирамидный путь передает сигнал, вызывающий моторную активность, в спинной мозг, одновременно сигналы получают базальные ганглии, ствол мозга и мозжечок. Помимо коллатералей пирамидных путей, существуют волокна, которые идут непосредственно от коры к промежуточным ядрам: хвостатому телу, красному ядру, ядрам ретикулярной формации ствола мозга и др.

Мультиформная пластинка образована нейронами преимущественно веретенообразной формы, а также мелкими полигональными нейронами. Внешняя зона содержит более крупные клетки. Нейроны внутренней зоны мельче и лежат на большом

расстоянии друг от друга. Нейриты клеток уходят в белое вещество в составе эфферентных путей головного мозга.

Дендриты достигают молекулярного слоя коры. В этой пластинке преобладают аксодендритные синапсы.

Крупные пирамидные клетки являются основными нейронами, к которым по центрифугальным волокнам приходят импульсы из других отделов центральной нервной системы и передаются через синапсы на их дендриты и тела. От этих клеток импульс уходит по аксонам, формирующим центри-петальные эфферентные пути. Внутри коры между нейронами формируются сложные связи (см. рис. 11.6, *б).*Медиатором в аксонных окончаниях пирамидных нейронов является аспартат/глутамат, оказывающий возбуждающее действие на клетки-мишени. Кроме того, обнаружены ко-медиаторы и нейропепдиды (энкефалин, ацетилхолин, АТФ).

Исследуя ассоциативную кору, составляющую 90 % неокортек-са, Сентаготаи и представители его школы установили, что структурно-функциональной единицей неокортекса является *модуль* - вертикальная колонка диаметром около 300 мкм. Модуль организован вокруг кортико-кортикального волокна (см. рис. 11.6, *г),* представляющего собой волокно, идущее либо от пирамидных клеток того же полушария (ассоциативное волокно), либо от противоположного (комиссуральное). В модуль входят два таламокортикальных волокна (2) - специфических афферентных волокна, оканчивающихся в IV слое коры на шипиковых звездчатых нейронах и базальных дендритах пирамидных нейронов. Каждый модуль, по мнению Сентаготаи, подразделяется на два микромодуля диаметром менее 100 мкм. Всего в неокортексе человека примерно 3 млн модулей.

Аксоны пирамидных нейронов модуля проецируются на три модуля той же стороны и через мозолистое тело на два модуля противоположного полушария. В отличие от специфических афферентных волокон, оканчивающихся в IV слое коры, кортико-кортикальные волокна образуют окончания во всех слоях коры и, достигая I слоя, дают горизонтальные ветви, выходящие далеко за пределы модуля. Помимо специфических афферентных волокон, на пирамидные нейроны (см. рис. 11.6, *г)* возбуждающее влияние оказывают шипиковые звездчатые нейроны. Различают два вида шипиковых звездчатых клеток: 1) шипиковые звездчатые нейроны фокального типа, образующие множественные синапсы на апикальных дендритах пирамидного нейрона (правая сторона рисунка), и 2) шипиковые звездчатые нейроны диффузного типа, аксоны которых широко ветвятся в IV слое и возбуждают базальные дендриты пирамидных нейронов. Коллатерали аксонов пирамидных нейронов (не показанные на схеме) вызывают диффузное возбуждение соседних пирамидных клеток.

Тормозная система модуля представлена следующими типами нейронов:

1) клетки с аксональной кисточкой образуют в I слое множественные тормозные синапсы на горизонтальных ветвях кортико-кортикальных волокон;

2) корзинчатые нейроны - тормозные нейроны, образующие тормозящие синапсы на телах практически всех пирамидных нейронов. Они подразделяются на малые корзинчатые нейроны, оказывающие тормозящее влияние на пирамиды II, III и V слоев модуля, и большие корзинчатые клетки, располагающиеся на периферии модуля и имеющие тенденцию подавлять пирамидные нейроны соседних модулей; 3) аксо-аксональные нейроны, тормозящие пирамидные нейроны II и III слоев. Каждая такая клетка образует тормозящие синапсы на начальных участках аксонов сотен нейронов II и III слоев. Они тормозят, таким образом, кортико-кортикальные волокна, но не проекционные волокна нейронов V слоя; 4) клетки с двойным букетом дендритов располагаются во II и III слоях и, тормозя практически все тормозные нейроны,

производят вторичное возбуждающее действие на пирамидные нейроны. Ветви их аксонов направлены вверх и вниз и распространяются в узкой колонке (50 мкм). Таким образом, клетка с двойным букетом дендритов растормаживает пирамидные нейроны в микромодуле (в колонке диаметром 50-100 мкм). Мощный возбуждающий эффект фокальных шипиковых звездчатых клеток объясняется тем, что они одновременно возбуждают пирамидные нейроны и клетку с двойным букетом дендри-тов. Таким образом, первые три тормозных нейрона тормозят пирамидные клетки, а клетки с двойным букетом дендритов возбуждают их, угнетая тормозные нейроны.

Система тормозных нейронов играет роль фильтра, тормозящего часть пирамидных нейронов коры.

Различные поля коры характеризуются преимущественным развитием тех или других ее пластинок. Так, в моторных центрах коры, например в передней центральной извилине, сильно развиты III, V и VI и плохо выражены II и IV пластинки. Это так называемый *агранулярный* тип коры. Из этих областей берут начало нисходящие проводящие пути центральной нервной системы. В чувствительных корковых центрах, где заканчиваются афферентные проводники, идущие от органов обоняния, слуха и зрения, слабо развиты пластинки, содержащие крупные и средние пирамидные нейроны, тогда как зернистые пластинки (II и IV) достигают своего максимального развития. Это *гранулярный* тип коры.

Миелоархитектоника коры. Среди нервных волокон коры полушарий большого мозга можно выделить ассоциативные волокна, связывающие отдельные участки коры одного полушария, комиссуральные, соединяющие кору различных полушарий, и проекционные волокна, как афферентные, так и эфферентные, которые связывают кору с ядрами низших отделов центральной нервной системы (см. рис. 11.6, б). Эти волокна в коре полушарий образуют радиальные лучи, заканчивающиеся в пирамидном слое. Кроме уже описанного тангенциального сплетения молекулярного слоя, на уровне внутреннего зернистого и ганглионарного слоев расположены два тангенциальных слоя миелиновых нервных волокон - внешняя и внутренняя полосы, которые, очевидно, образуются концевыми ветвлениями афферентных волокон и коллатералей нейритов клеток коры, таких как пирамидные нейроны. Вступая в синаптические связи с нейронами коры, горизонтальные волокна обеспечивают широкое распространение в ней нервного импульса. Строение коры в различных отделах большого мозга сильно варьирует, поэтому детальное изучение ее клеточного состава и хода волокон является предметом специального курса. Кора полушарий большого мозга содержит мощный нейроглиальный аппарат, выполняющий трофическую, защитную, опорную и разграничительную функции.

11.4. АВТОНОМНАЯ НЕРВНАЯ СИСТЕМА

Часть нервной системы, контролирующая висцеральные функции организма, такие как моторика и секреция органов пищеварительной системы, кровяное давление, потоотделение, температура тела, обменные процессы и другое, называется *автономной* (вегетативной) нервной системой. По своим физиологическим особенностям и морфологическим признакам автономная нервная система делится на*симпатическую* и *парасимпатическую.* В большинстве случаев обе системы одновременно принимают участие в иннервации органов.

Автономная нервная система состоит из центральных отделов, представленных ядрами головного и спинного мозга, и периферических: нервных стволов, узлов (ганглиев) и нервных сплетений.

Ядра центрального отдела автономной нервной системы находятся в среднем и продолговатом мозге, а также в боковых рогах грудных, поясничных и крестцовых сегментов спинного мозга. К симпатической нервной системе относятся автономные ядра

боковых рогов грудного и верхнепоясничного отделов спинного мозга, к парасимпатической - автономные ядра III, VII, IX и X пар черепных нервов и автономные ядра крестцового отдела спинного мозга. Мультиполярные нейроны ядер центрального отдела представляют собой *ассоциативные* нейроны рефлекторных друг автономной нервной системы (рис. 11.7). Их нейриты покидают центральную нервную систему через передние корешки спинномозговых нервов или черепные нервы и оканчиваются синапсами на нейронах одного из периферических автономных узлов. Это*преганглионарные* волокна автономной нервной системы, обычно миелиновые. Преганглионарные волокна симпатической и парасимпатической автономной нервной системы - *холинер-гические.* Их терминали содержат мелкие светлые синаптические пузырьки (40-60 нм) и одиночные крупные темные везикулы (60-150 нм).

Периферические узлы автономной нервной системы лежат как вне органов (симпатические паравертебральные и превертебральные узлы, парасимпатические узлы головы), так и в стенке органов в составе интрамуральных нервных сплетений пищеварительного тракта, сердца, матки, мочевого пузыря и др.

Паравертебральные узлы расположены по обе стороны позвоночника и со своими соединительными стволами образуют симпатические цепочки.

Превертебральные узлы образуют кпереди от брюшной аорты и ее главных ветвей брюшное сплетение, в состав которого входят чревный, верхний брыжеечный и нижний брыжеечный ганглии. Автономные узлы снаружи покрыты соединительнотканной капсулой. Прослойки соединительной ткани проникают внутрь узла, образуя его остов. Узлы состоят из мультиполярных нервных клеток, весьма разнообразных по форме и величине. Дендриты нейронов многочисленны и сильно ветвятся. Аксоны в составе постганглионарных (обычно безмиелиновых) волокон поступают в соответствующие внутренние органы. Каждый нейрон и его отростки окружены глиальной оболочкой. Наружная поверхность глиальной оболочки покрыта базальной мембраной, кнаружи от которой расположена тонкая соединительнотканная оболочка. Преганглионарные волокна, вступая в соответствующий ганглий, заканчиваются на дендри-тах или перикарионах нейронов аксодендритными либо аксосоматическими синапсами. Синапсы микроскопически выявляются в виде утолщений по ходу волокна или терминальных утолщений. Электронно-микроскопически пресинаптическая часть характеризуется типичными для холинергических синапсов прозрачными мелкими синаптическими (40-60 нм) и одиночными крупными (80-150 нм) темными пузырьками.

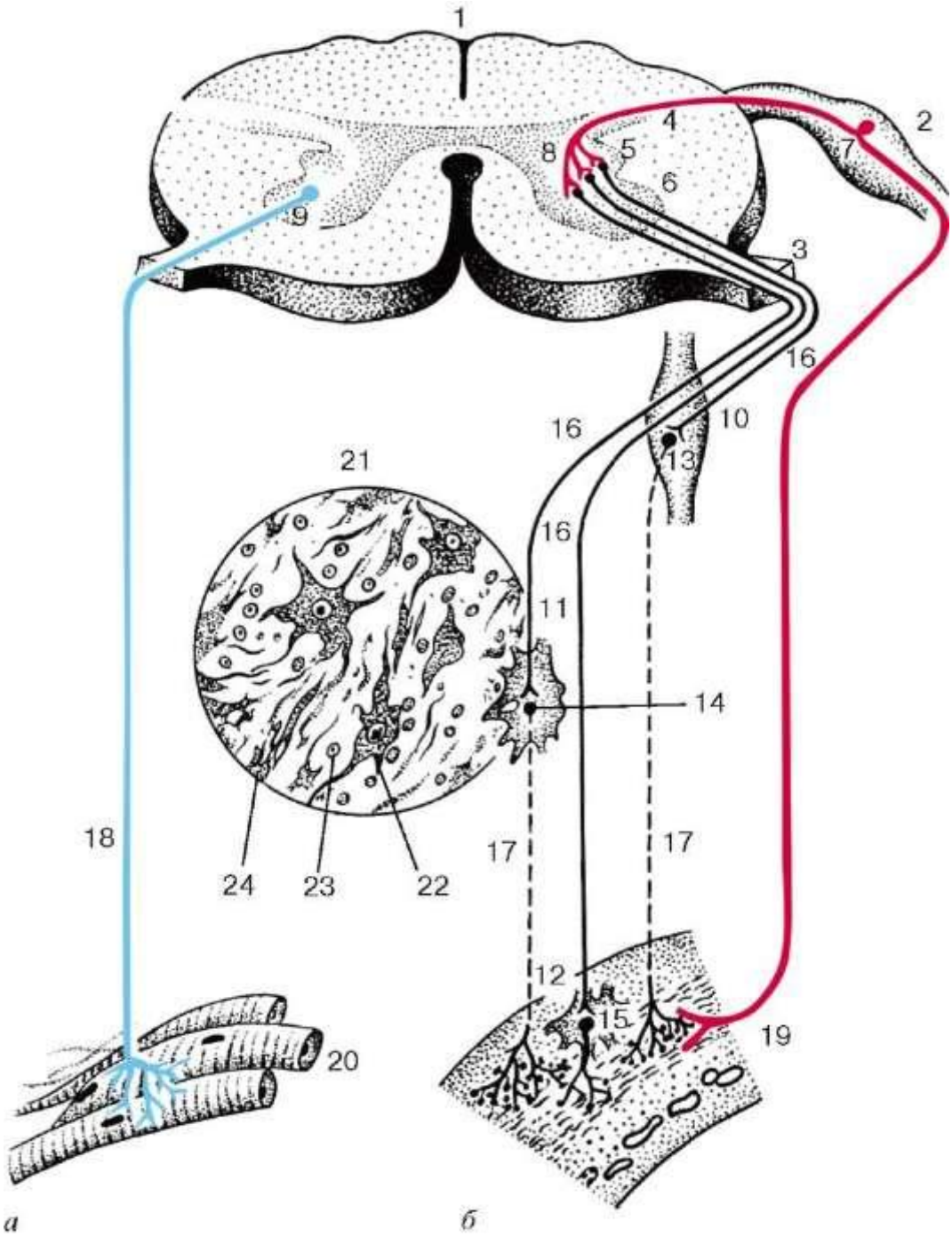

Рис. 11.7. Рефлекторные дуги соматической (а) и автономной (б) нервной системы (схема по В. Г. Елисееву, Ю. И. Афанасьеву, Е. Ф. Котовскому):

1 - спинной мозг; 2 - спинномозговой узел; 3 - передний корешок; 4 - задний рог; 5 - боковой рог; 6 - передний рог; 7 - чувствительный (афферентный) нейрон соматической и симпатической нервной системы; 8 - центральный (афферентный) нейрон автономной нервной системы; 9 - двигательный (эфферентный) нейрон передних рогов; 10 - узел симпатического ствола; 11 - узел чревного (солнечного) сплетения; 12 - интрамуральный узел (узел нервного сплетения пищевода), 13-15 - периферические (эфферентные) нейроны автономной нервной системы; 16 - преганглионарные волокна эфферентного пути автономной нервной системы; 17 - постганглионарные волокна эфферентного пути автономной нервной системы; 18 - эфферентный путь соматической нервной системы; 19 - стенка пищевода; 20 - поперечнополосатая скелетная мышечная ткань; 21 - микроскопическое строение периферических узлов автономной нервной системы; 22 - мультиполярная нервная клетка; 23 - клетка глии; 24 - нервное волокно.

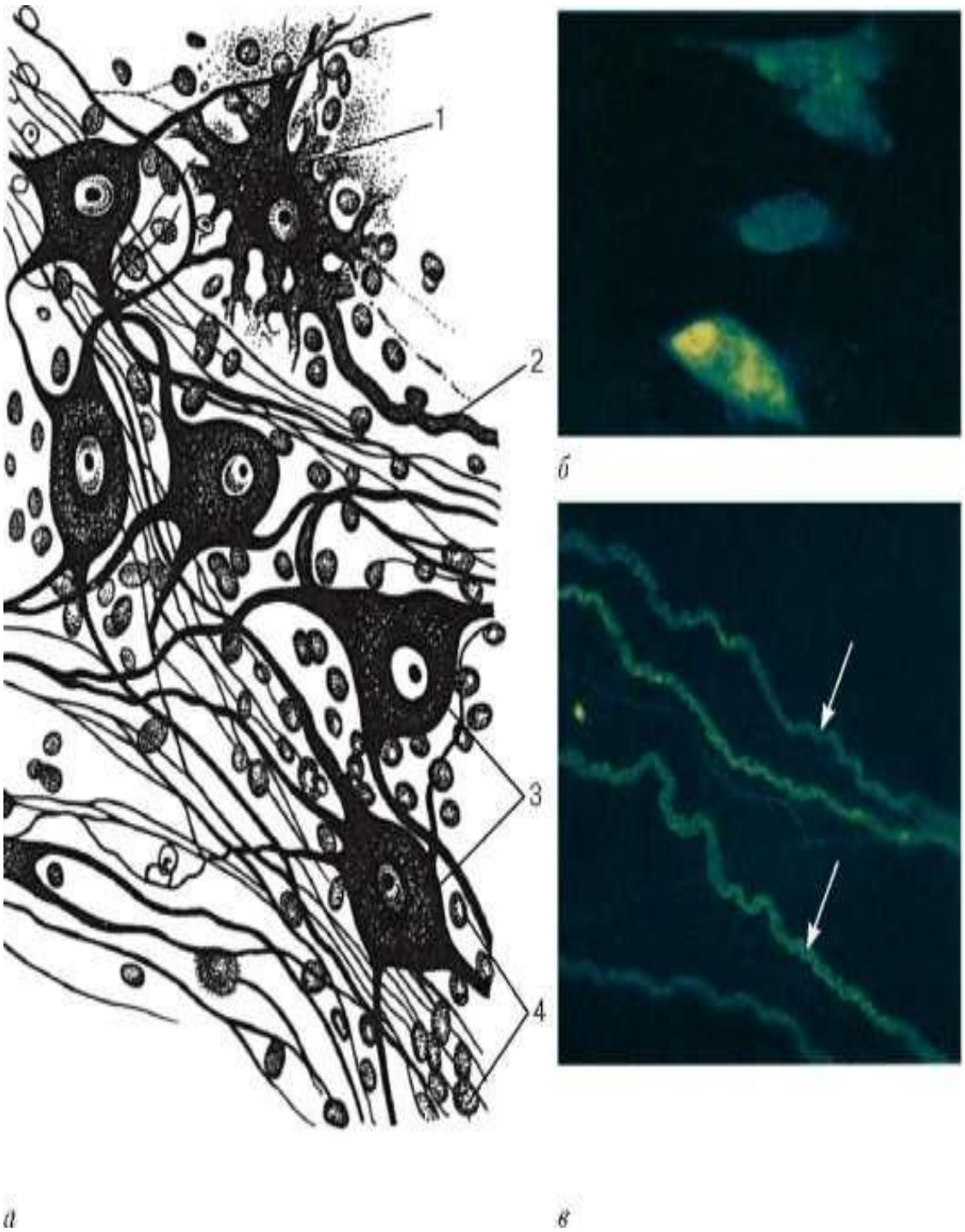

Рис. 11.8. Нейроны и нервные волокна автономной нервной системы: *а* - нейроны автономного узла: 1 - длинноаксонный нейрон; 2 - аксон; 3 - равно-отростчатые нейроны; 4 - ядра глиоцитов; *б* - адренергические нейроны (препарат В. Л. Арбузова); *в* - адренергические нервные волокна (препарат Т. Н. Радостиной). Метод Фалька

Цитоплазма нейронов симпатического ганглия содержит катехоламины, о чем свидетельствуют наличие мелких гранулярных пузырьков и различная степень флюоресценции на препаратах, обработанных формальдегидом по методу Фалька, их перикарионов и отростков, в том числе аксонов, поступающих в виде постганглионарных волокон в соответствующие органы (рис. 11.8).

В составе симпатических ганглиев имеются небольшие группы гра-нулосодержащих, мелких интенсивно флюоресцирующих клеток (МИФ-клетки). Они характеризуются короткими отростками и обилием в цитоплазме гранулярных пузырьков,

соответствующих по флюоресценции и электронно-микроскопической характеристике пузырькам клеток мозгового вещества надпочечника. МИФ-клетки окружены глиальной оболочкой. На телах МИФ-клеток, реже на их отростках, видны холинергические синапсы, образованные терминалями преганглионарных волокон. МИФ-клетки рассматриваются как внутриганглионарная тормозная система. Они, возбуждаясь преганглионарными холинергическими волокнами, выделяют катехоламины. Последние, распространяясь диффузно или по сосудам ганглия, оказывают тормозящее влияние на синаптическую передачу с преган-глионарных волокон на периферические нейроны ганглия.

Узлы парасимпатического отдела автономной нервной системы лежат или вблизи иннервируемого органа, или в его интрамуральных нервных сплетениях. Преганглионарные волокна заканчиваются на телах нейронов, а чаще на их дендритах холинергическими синапсами. Аксоны этих клеток (постганглионарные волокна) следуют в мышечной ткани иннервируемых органов в виде варикозных терминалей и образуют нейро-мышечные холи-нергические синапсы.

Интрамуральные сплетения. Значительное количество нейронов автономной нервной системы сосредоточено в нервных сплетениях самих иннервируемых органов: в пищеварительном тракте, сердце, мочевом пузыре и др.

Узлы интрамуральных сплетений, как и другие автономные узлы, содержат, кроме эфферентных нейронов, рецепторные и ассоциативные клетки *местных рефлекторных дуг.* Морфологически в интрамуральных нервных сплетениях различают три типа клеток, описанных Догелем. *Длинноаксонные* эфферентные нейроны (клетки I типа) имеют много коротких ветвящихся дендритов и длинный нейрит, уходящий за пределы ганглия (см. рис. 11.8, а). *Равноотростчатые* (афферентные) нейроны (клетки II типа) содержат несколько отростков. По морфологическим признакам нельзя определить, какой из них аксон, так как отростки, не разветвляясь, уходят далеко от тела клетки. Экспериментально установлено, что их нейриты образуют синапсы на клетках I типа. Клетки III типа (ассоциативные) посылают свои отростки в соседние ганглии, где они заканчиваются на дендритах их нейронов.

Специфическими особенностями отличается интрамуральная система пищеварительного тракта (энтеральная система). В стенке пищеварительной трубки расположены три нервных сплетения: подсерозное, мышечно-кишечное и под-слизистое, - содержащие скопления нервных клеток, связанные пучками нервных волокон (рис. 11.9). Наиболее массивное нервное сплетение - мышечно-кишечное - расположено между продольным и циркулярным мышечными слоями. Электронно-микроскопически и гистохимически в межмышечном сплетении выявлены холинергические нейроны, возбуждающие двигательную активность кишечника, и тормозные нейроны, представленные адренергическими и неадренер-гическими (пуринергическими) нейронами. Морфологически пуринергические нейроны характеризуются содержанием в перикарионе и отростках крупных (размером 80-120 нм) электронно-плотных гранул. В составе интрамуральных вегетативных ганглиев содержатся и пептидергические нейроны, выделяющие ряд гормонов (вазоинтестинальный пептид, вещество Р, соматостатин и др.). Считается, что эти нейроны осуществляют нервные и эндокринные функции, а также модулируют функциональную деятельность эндокринных аппаратов различных органов.

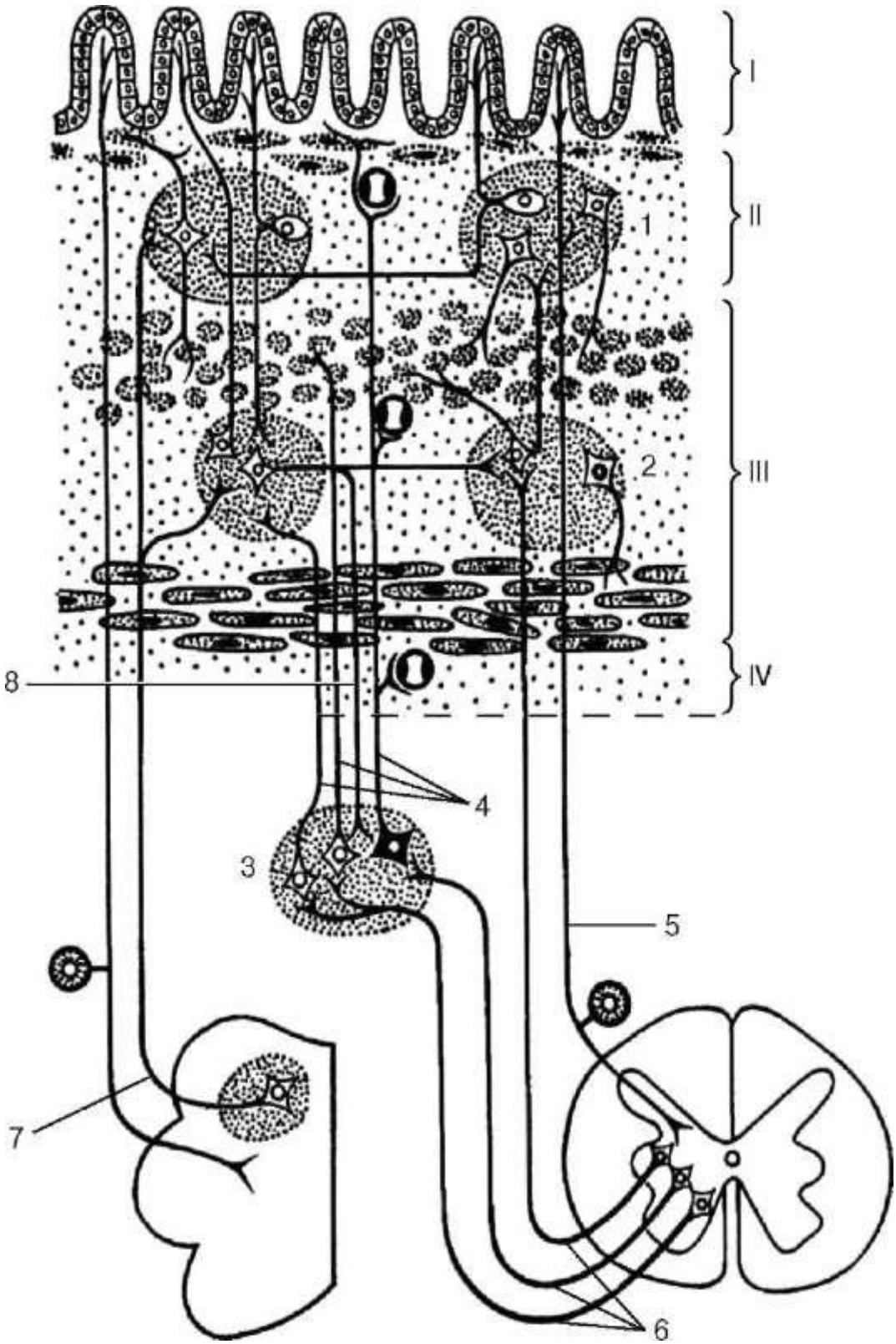

Рис. 11.9. Интрамуральные нервные сплетения пищеварительного тракта (схема по А. Д. Ноздрачеву):

I - слизистая оболочка; II - подслизистая основа; III - мышечная оболочка; IV - серозная оболочка. 1 - подслизистое сплетение; 2 - мышечно-кишечное сплетение; 3 - симпатический ганглий; 4 - постганглионарные симпатические волокна; 5 - афферентные волокна (дендриты нейронов спинномозгового ганглия); 6 - симпатические преганглионарные волокна; 7 - афферентные волокна блуждающего нерва; 8 - афферентные волокна местных рефлекторных путей.

Постганглионарные волокна нейронов интрамуральных сплетений в мышечной ткани органа образуют терминальное сплетение, тонкие стволы которого содержат несколько варикозно-расширенных аксонов. Варикозные расширения (0,5-2 мкм в диаметре) содержат синаптические пузырьки и митохондрии. Межварикозные участки (шириной 0,1-0,5 мкм) заполнены нейротрубочками и нейрофиламента-ми. Синаптические пузырьки холинергических нейро-мышечных синапсов мелкие светлые (размером 30-60 нм), адренергических - мелкие гранулярные (размером 50-60 нм).

11.5. ОБОЛОЧКИ ГОЛОВНОГО И СПИННОГО МОЗГА

Головной и спинной мозг покрыт тремя оболочками: *мягкой,* непосредственно прилегающей к тканям мозга, *паутинной* и *твердой,* которая граничит с костной тканью черепа и позвоночника.

Мягкая мозговая оболочка непосредственно прилежит к ткани мозга и отграничена от нее краевой глиальной мембраной. В рыхлой соединительной ткани оболочки имеются большое количество кровеносных сосудов, питающих мозг, многочисленные нервные волокна, концевые аппараты и одиночные нервные клетки.

Паутинная оболочка представлена тонким слоем рыхлой волокнистой соединительной ткани. Между ней и мягкой мозговой оболочкой находится сеть перекладин, состоящих из тонких пучков коллагеновых и тонких эластических волокон. Эта сеть связывает оболочки между собой. Между мягкой мозговой оболочкой, повторяющей рельеф поверхности мозга, и паутинной, проходящей по возвышенным участкам, не заходя в углубления, располагается подпаутинное (субарахноидальное) пространство, пронизанное тонкими коллагеновыми и эластическими волокнами, связывающими оболочки между собой. Субарахноидальное пространство сообщается с желудочками мозга и содержит цереброспинальную жидкость.

Твердая мозговая оболочка образована плотной волокнистой соединительной тканью, содержащей много эластических волокон. В полости черепа она плотно сращена с надкостницей. В спинномозговом канале твердая мозговая оболочка отграничена от периоста позвонков *эпидуральным* пространством, заполненным слоем рыхлой волокнистой соединительной ткани, что обеспечивает ей некоторую подвижность. Между твердой мозговой и паутинной оболочками располагается *субдуральное*пространство. В субдураль-ном пространстве содержится небольшое количество жидкости. Оболочки со стороны субдурального и субарахноидального пространства покрыты слоем плоских клеток глиальной природы.

11.6. ВОЗРАСТНЫЕ ИЗМЕНЕНИЯ НЕРВНОЙ СИСТЕМЫ

Изменения в центральной нервной системе в раннем постнатальном онтогенезе связаны с ее созреванием. У новорожденных для корковых нейронов очень характерно высокое ядерно-цитоплазматическое отношение. С возрастом размеры нейронов увеличиваются за счет увеличения объема цитоплазмы. При этом наиболее быстро (в первые 3 мес жизни) увеличиваются размеры пирамидных нейронов II и IV слоев. Более медленное увеличение характерно для клеток-зерен и малых пирамидных нейронов IV слоя. Увеличивается число синаптических контактов.

Возрастные изменения коры большого мозга. В процессе развития коры большого мозга человека в онтогенезе отмечаются изменения в распределении и структуре основных ее компонентов - нейронов и глиоцитов, а также кровеносных сосудов. Уже к моменту рождения представлены ней-роглиососудистые ансамбли коры полушарий большого мозга. Однако большинство нейронов имеют неопределенную форму со слабовыражен-ными отростками и небольшие размеры. Группировки нейронов, особенно «гнездного типа», как и локальные волокнистые сети, выражены крайне слабо. Глиальные

клетки мелкие. Кровеносные сосуды мягкой оболочки тонкие, капиллярная сеть редкая, одинаковая по плотности во всех слоях коры (рис. 11.10).

На первом году жизни наблюдаются типизация формы пирамидных и звездчатых нейронов, их увеличение, развитие дендритных и аксонных арборизаций, внутриансамблевых связей по вертикали. К 3 годам в ансамблях выявляются «гнездные» группировки нейронов, более четко сформированные вертикальные дендритные пучки и пучки радиальных волокон. Увеличиваются веретенообразные звездчатые нейроны, распределяющие свои аксонные коллатерали в вертикальном направлении. К 5-6 годам нарастает полиморфизм нейронов, отражающий их функциональную специализацию; усложняется система внутриансамблевых связей по горизонтали за счет роста в длину и разветвлений боковых и базальных дендритов пирамидных нейронов и развития боковых терминалей их апикальных ден-дритов. К 9-10 годам увеличиваются клеточные группировки, значительно усложняется структура короткоаксонных нейронов и расширяется сеть аксонных коллатералей всех форм интернейронов, образующих в ансамблях различных корковых зон отчетливо структурированные вертикальные колонки. К 12-14 годам в ансамблях четко обозначаются специализированные формы пирамидных нейронов, все типы интернейронов достигают высокого уровня дифференцировки; во всех ансамблях удельный объем волокон значительно выше удельного объема клеточных элементов; значительно увеличиваются диаметр и толщина стенок внутрикорковых артерий. К 18 годам ансамблевая организация коры по основным параметрам своей архитектоники достигает уровня таковой у взрослых.

У взрослых людей по сравнению с новорожденными уменьшается число нейронов в единице объема коры. Уменьшение зависит от гибели части нейронов, но главным образом от разрастания нервных волокон и нейро-глии, что приводит к увеличению толщины коры и механическому «раздвиганию» нейронов. У новорожденных в нейронах средней лобной извилины отсутствует хроматофильное вещество, его количество в нейронах увеличивается у ребенка к 3-6 мес, а в двухлетнем возрасте становится таким же, как и у взрослых. Формирование миелиновых оболочек вокруг аксонов в ряде областей коры (средняя и нижняя лобные извилины, средняя и нижняя височные извилины и др.) происходит после рождения ребенка.

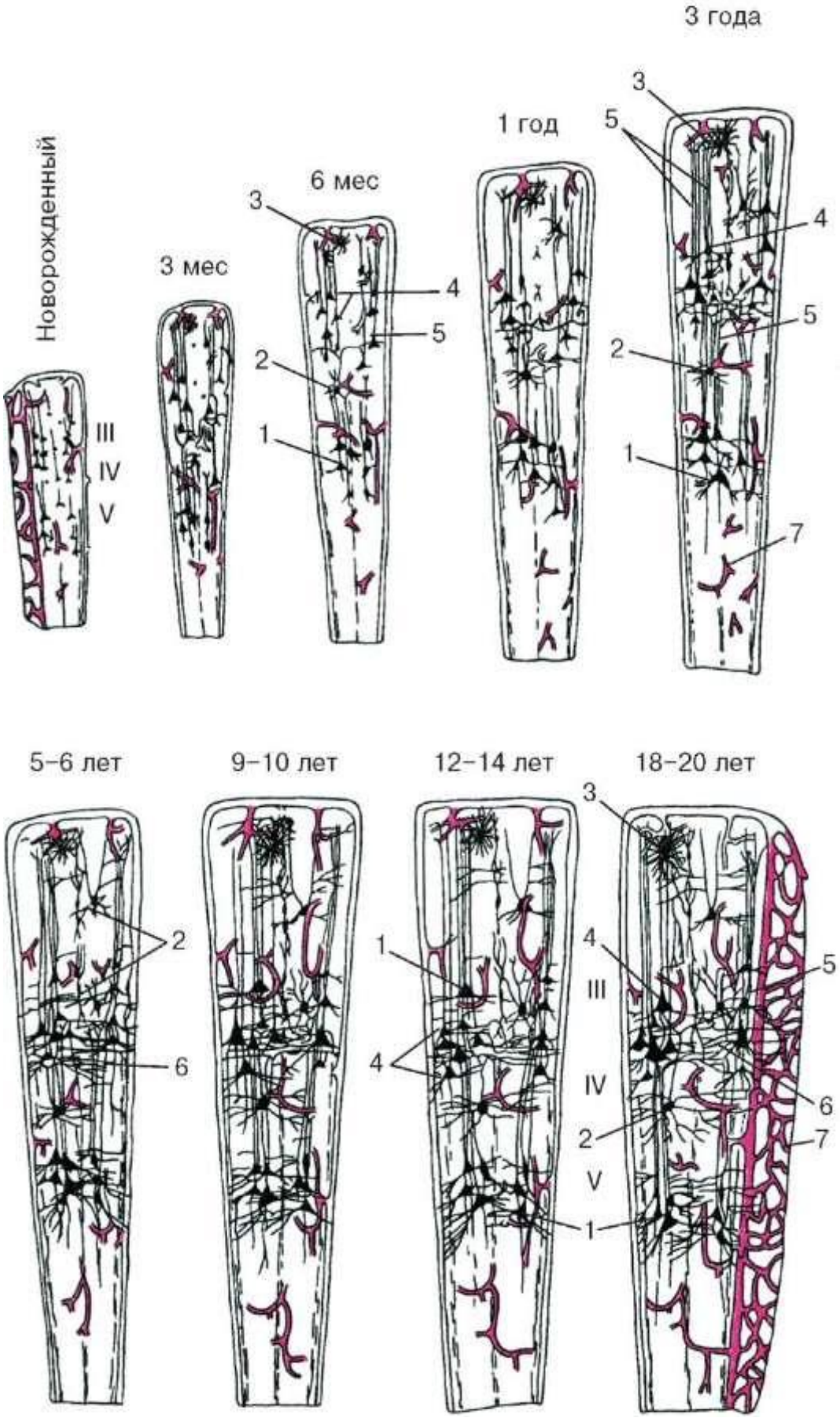

Рис. 11.10. Возрастные изменения коры большого мозга человека (нейроглиососудистые ансамбли) (по Л. К. Семеновой, В. А. Васильевой, Т. А. Цехмистренко):

III, IV, V - пластинки (слои) коры большого мозга. 1 - группы нейронов; 2 - глиоциты; 3 - звездчатые клетки; 4 - пирамидные нейроны; 5 - дендритные и аксонные арборизации; 6 - вертикальные дендритные пучки и пучки радиальных волокон; 7 - кровеносные сосуды

Изменения в центральной нервной системе в старческом возрасте связаны прежде всего со склеротическими изменениями сосудов мозга. В старости мягкая и паутинная оболочки мозга утолщаются. В них могут появиться отложения извести. Наблюдается атрофия коры большого мозга, прежде всего лобной и теменной долей. Уменьшается число нейронов в единице объема коры, зависит это главным образом от гибели клеток. Нейроны уменьшаются в размере, частично теряют базофильное вещество, ядра уплотняются, их контур становится неровным. Быстрее других изменяются пирамидные нейроны V слоя двигательной зоны коры и грушевидные клетки коры мозжечка. В нейронах различных отделов нервной системы накапливаются гранулы липофусцина.

11.7. КРОВОСНАБЖЕНИЕ ЦЕНТРАЛЬНОЙ НЕРВНОЙ СИСТЕМЫ

Кровоснабжение спинного мозга осуществляется через передние и задние корешковые артерии, входящие в него с передними и задними корешками и образующие артериальную сеть в мягкой мозговой оболочке. Здесь формируются продольные артерии, из которых главная - передняя спинальная артерия, проходящая в передней срединной щели.

Капиллярная сеть в сером веществе более густая, чем в белом. Вены спинного мозга не сопровождают артерии. Мелкие вены, идущие с периферии спинного мозга и из передней срединной щели, образуют сплетение в мягкой мозговой оболочке, особенно густое на дорсальной поверхности спинного мозга, откуда кровь оттекает в вены, сопровождающие вентральные и дорсальные корешки.

Артериальное кровоснабжение головного мозга осуществляется внутренними сонными и позвоночными артериями, которые сливаются в основании мозга в базилярную артерию. Ветви этих артерий проходят в мягкую мозговую оболочку, и отсюда мелкие веточки следуют в вещество мозга. Капиллярная сеть в сером веществе головного мозга также более густая, чем в белом. Капилляры мозга имеют непрерывную эндотелиальную выстилку и хорошо развитую базальную мембрану. Здесь происходит избирательный обмен веществ между нервной тканью и кровью, в котором принимает участие так называемый*гематоэнцефалический барьер.* Избирательность обмена веществ между тканью и кровью обеспечивается, помимо морфологических особенностей самих капилляров (сплошная эндотелиальная выстилка с хорошо развитыми десмосомами, плотная базальная мембрана), также и тем, что отростки глиоцитов, прежде всего астроцитов, образуют на поверхности капилляров слой, отграничивающий нейроны от непосредственного соприкосновения с сосудистой стенкой (рис. 11.11).

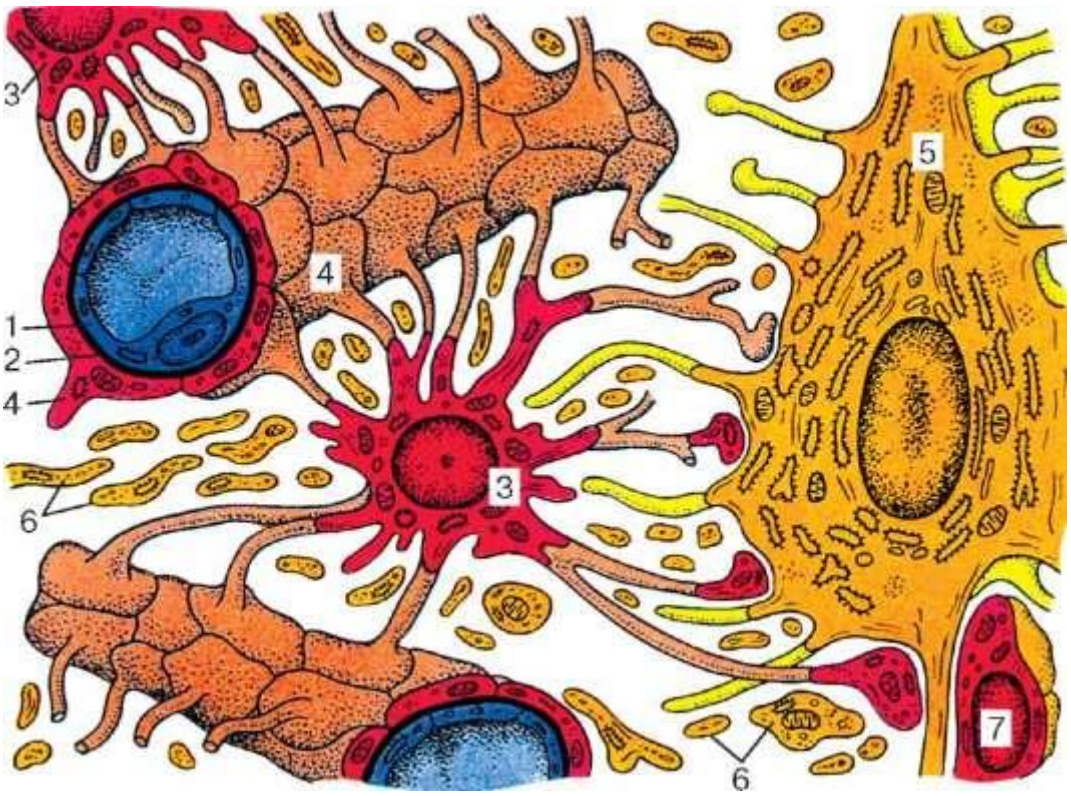

Рис. 11.11. Строение гематоэнцефалического барьера (схема):

1 - эндотелий гемокапилляра; 2 - базальная мембрана; 3 - тело астроцита; 4 - пластинчатые окончания отростков астроцитов; 5 - нейрон; 6 - отростки нейронов (нейропиль); 7 - олигодендроглиоцит

Контрольные вопросы

1. Какие виды нервных волокон входят в состав нерва?

2. Кора большого мозга: фило- и онтогенетические этапы развития.

3. Модульный принцип организации коры большого мозга как основа деятельности центральной нервной системы человека.

4. Развитие, строение коры и ядер мозжечка. Характеристика нервных связей в коре мозжечка.

5. Рефлекторные дуги (соматическая и вегетативные). Нейронный состав, топография.

Глава 12. ОРГАНЫ ЧУВСТВ

12.1. ОБЩАЯ МОРФОФУНКЦИОНАЛЬНАЯ ХАРАКТЕРИСТИКА И КЛАССИФИКАЦИЯ

Органы чувств обеспечивают восприятие различных раздражителей, действующих на организм; преобразование и кодирование внешней энергии в нервный импульс, передачу по нервным путям в подкорковые и корковые центры, где происходят анализ поступившей информации и формирование субъективных ощущений. Органы чувств - это анализаторы внешней и внутренней среды, которые обеспечивают адаптацию организма к конкретным условиям.

Соответственно в каждом анализаторе различают три части: *периферическую (рецепторную), промежуточную*и *центральную.*

Периферическая часть представлена органами, в которых находятся специализированные рецепторные клетки. По специфичности восприятия стимулов

различают механорецепторы (рецепторы органа слуха, равновесия, тактильные рецепторы кожи, рецепторы аппарата движения, барорецепторы), хеморецепторы (органов вкуса, обоняния, сосудистые интерорецепторы), фоторецепторы (сетчатки глаза), терморецепторы (кожи, внутренних органов), болевые рецепторы.

Промежуточная (проводниковая) часть анализатора представляет собой цепь вставочных нейронов, по которым нервный импульс от рецепторных клеток передается к корковым центрам. На этом пути могут быть промежуточные, подкорковые, центры, где происходят обработка афферентной информации и переключение ее на эфферентные центры.

Центральная часть анализатора представлена участками коры больших полушарий. В центре осуществляются анализ поступившей информации, формирование субъективных ощущений. Здесь информация может быть заложена в долговременную память или переключена на эфферентные пути.

Классификация органов чувств . В зависимости от строения и функции рецепторной части органы чувств делятся на три типа.

К первому типу относятся органы чувств, у которых рецепторами являются специализированные нейросенсорные клетки (орган зрения, орган обоняния), преобразующие внешнюю энергию в нервный импульс.

Ко второму типу относятся органы чувств, у которых рецепторами являются не нервные, а эпителиальные клетки (сенсоэпителиальные). От них

преобразованное раздражение передается дендритам чувствительных нейронов, которые воспринимают возбуждение сенсоэпителиальных клеток и порождают нервный импульс (органы слуха, равновесия, вкуса).

К третьему типу относятся проприоцептивная (скелетно-мышечная) кожная и висцеральная сенсорные системы. Периферические отделы в них представлены различными инкапсулированными и неинкапсулированны-ми рецепторами (см. главу 10).

12.2. ОРГАН ЗРЕНИЯ

Глаз *(ophthalmos oculus)* - орган зрения, представляющий собой периферическую часть зрительного анализатора, в котором рецепторную функцию выполняют нейросенсорные клетки сетчатой оболочки.

12.2.1. Развитие глаза

Глаз развивается из различных эмбриональных зачатков (рис. 12.1). Сетчатка и зрительный нерв формируются из нервной трубки путем образования сначала так называемых *глазных пузырьков,* сохраняющих связь с эмбриональным мозгом при помощи полых *глазных стебельков.* Передняя часть глазного пузырька впячивается внутрь его полости, благодаря чему он приобретает форму двустенного глазного бокала. Часть эктодермы, расположенная напротив отверстия глазного бокала, утолщается, инвагинирует и отшнуровывается, давая начало зачатку *хрусталика.* Эктодерма претерпевает эти изменения под влиянием индукторов дифференцировок, образующихся в глазном пузырьке. Первоначально хрусталик имеет вид полого эпителиального пузырька. Затем клетки эпителия его задней стенки удлиняются и превращаются в так называемые *хрусталиковые волокна,* заполняющие полость пузырька. В процессе развития внутренняя стенка глазного бокала преобразуется в *сетчатку,* а наружная - в *пигментный слой* сетчатки. На 4-й нед эмбриогенеза зачаток сетчатки состоит из однородных малодиффе-ренцированных клеток. На 5-й нед появляется разделение сетчатки на два слоя: наружный (от центра глаза) - ядерный, и внутренний слой, не содержащий ядер. Наружный ядерный слой играет роль матричной зоны, где наблюдаются многочисленные фигуры митоза. В результате последующей дивергентной

дифференцировки стволовых (матричных) клеток развиваются клеточные диффероны различных слоев сетчатки. Так, в начале 6-й нед из матричной зоны начинают выселяться нейробласты, образующие внутренний слой. В конце 3-го мес определяется слой крупных *ганглиозных нейронов.* В последнюю очередь в сетчатке появляется наружный ядерный слой, состоящий из нейросенсорных клеток - *палочковых* и*колбочковых нейронов.* Происходит это незадолго до рождения. Помимо нейробластов в матричном слое сетчатки образуются *глиобласты* - источники развития клеток глии.

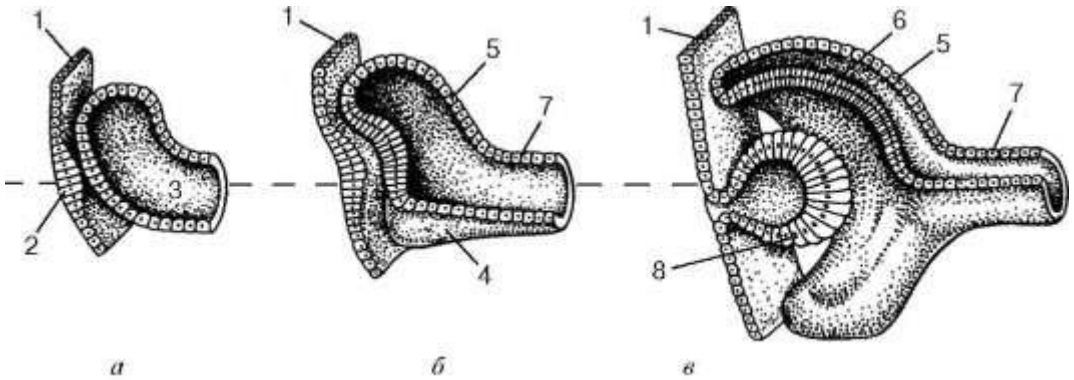

Рис. 12.1. Развитие глаза:

а-в - сагиттальные разрезы глаз эмбрионов на различных стадиях развития. 1 - эктодерма; 2 - хрусталиковая плакода - будущий хрусталик; 3 - глазной пузырек; 4 - сосудистая выемка; 5 - наружная стенка глазного бокала - будущий пигментный слой сетчатки; 6 - внутренняя стенка глазного бокала; 7 - стебелек - будущий зрительный нерв; 8 - хрусталиковый пузырек.

Высокодифференцированными среди них становятся *радиальные глиоциты* (мюллеровы волокна), пронизывающие всю толщу сетчатки.

Стебелек глазного бокала пронизывается аксонами, образующимися в сетчатке *ганглиозных мультиполярных нейронов.* Эти аксоны и формируют зрительный нерв , направляющийся в мозг. Из окружающей глазной бокал мезенхимы формируются *сосудистая оболочка* и *склера.* В передней части глаза склера переходит в покрытую многослойным плоским эпителием (эктодермальным) прозрачную *роговицу.* Изнутри роговица выстлана однослойным эпителием нейроглиального происхождения. Сосуды и мезенхима, проникающие на ранних стадиях развития внутрь глазного бокала, совместно с эмбриональной сетчаткой принимают участие в образовании *стекловидного тела* и *радужки. Мышца радужки, суживающая зрачок,* развивается из краевого утолщения наружного и внутреннего листков глазного бокала, а *мышца, расширяющая зрачок,* - из наружного листка. Таким образом, обе мышцы радужки по своему происхождению являются нейральными.

12.2.2. Строение глаза

Глазное яблоко *(bulbus oculi)* состоит из трех оболочек. *Наружная (фиброзная) оболочка* глазного яблока *(tunica fibrosa bulbi),* к которой прикрепляются наружные мышцы глаза, обеспечивает защитную функцию. В ней различают передний прозрачный отдел - *роговицу* и задний непрозрачный отдел - *склеру. Средняя (сосудистая) оболочка (tunica vasculosa bulbi)* играет основную роль в обменных процессах. Она имеет три части: часть радужки, часть цилиарного тела и собственно сосудистую - хороидею *(choroidea).*

Внутренняя оболочка глаза - сетчатка (tunica interna bulbi, retina) - сенсорная, рецепторная часть зрительного анализатора, в которой происходят под воздействием света фотохимические превращения зрительных пигментов, фототрансдукция, изменение биоэлектрической активности нейронов и передача информации о внешнем мире в подкорковые и корковые зрительные центры.

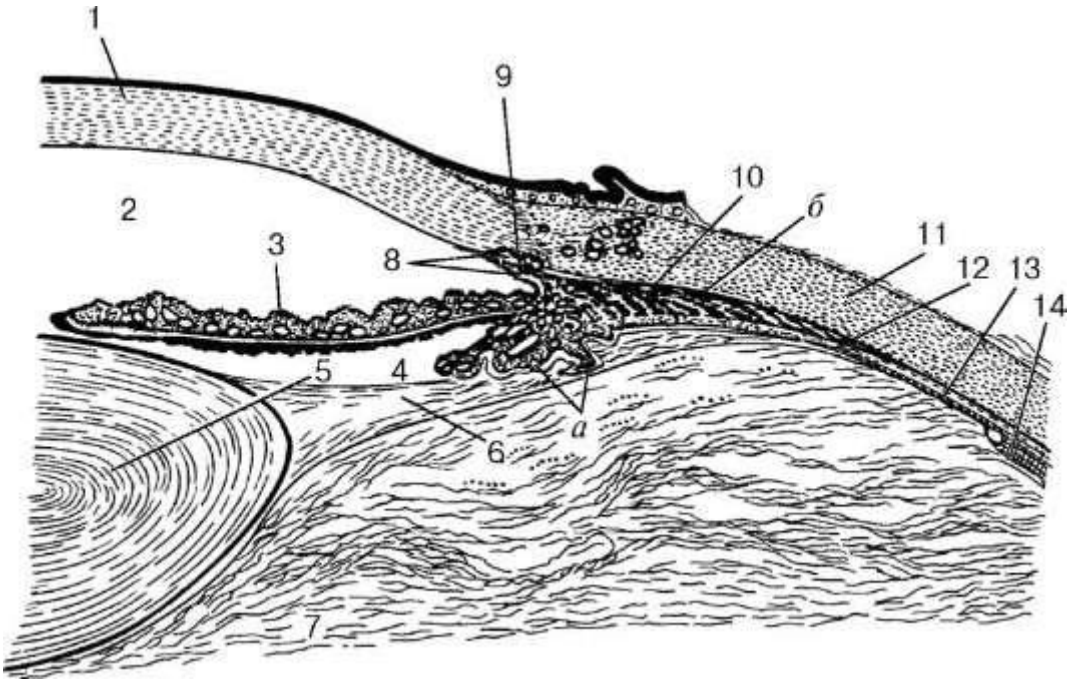

Рис. 12.2. Строение переднего отдела глазного яблока (схема):

1 - роговица; 2 - передняя камера глаза; 3 - радужка; 4 - задняя камера глаза; 5 - хрусталик; 6 - ресничный поясок (циннова связка); 7 - стекловидное тело; 8 - гребенчатая связка; 9 - венозный синус склеры; 10 - ресничное (цилиарное) тело: *а* - отростки ресничного тела; *б* - ресничная мышца; 11 - склера; 12 - сосудистая оболочка; 13 - зубчатая линия; 14 - сетчатка

Оболочки глаза и их производные формируют три функциональных аппарата: *светопреломляющий,* или диоптрический (роговица, жидкость передней и задней камер глаза, хрусталик и стекловидное тело);*аккомодационный* (радужка, ресничное тело с ресничными отростками); *рецепторный* аппарат (сетчатка).

Наружная фиброзная оболочка - склера *(sclera),* образована плотной оформленной волокнистой соединительной тканью, содержащей пучки коллагеновых волокон, между которыми находятся уплощенной формы фибробласты и отдельные эластические волокна (рис. 12.2). Пучки кол-лагеновых волокон, истончаясь, переходят в собственное вещество роговицы.

Толщина склеры в заднем отделе вокруг зрительного нерва наибольшая - 1,2- 1,5 мм, кпереди склера истончается до 0,6 мм у экватора и до 0,3-0,4 мм позади места прикрепления прямых мышц. В области диска зрительного нерва большая часть (2/3) истонченной фиброзной оболочки сливается с оболочкой зрительного нерва, а истонченные внутренние слои образуют решетчатую пластинку *(lamina cribrosa).* При повышении внутриглазного давления фиброзная оболочка истончается, что является причиной некоторых патологических изменений.

Светопреломляющий аппарат глаза

Светопреломляющий (диоптрический) аппарат глаза включает роговицу, хрусталик, стекловидное тело, жидкость (водянистую влагу) передней и задней камер глаза.

Роговица *(cornea)* занимает 1/16 площади фиброзной оболочки глаза и, выполняя защитную функцию, отличается высокой оптической гомогенностью, пропускает и преломляет световые лучи и является составной частью светопреломляющего аппарата глаза.

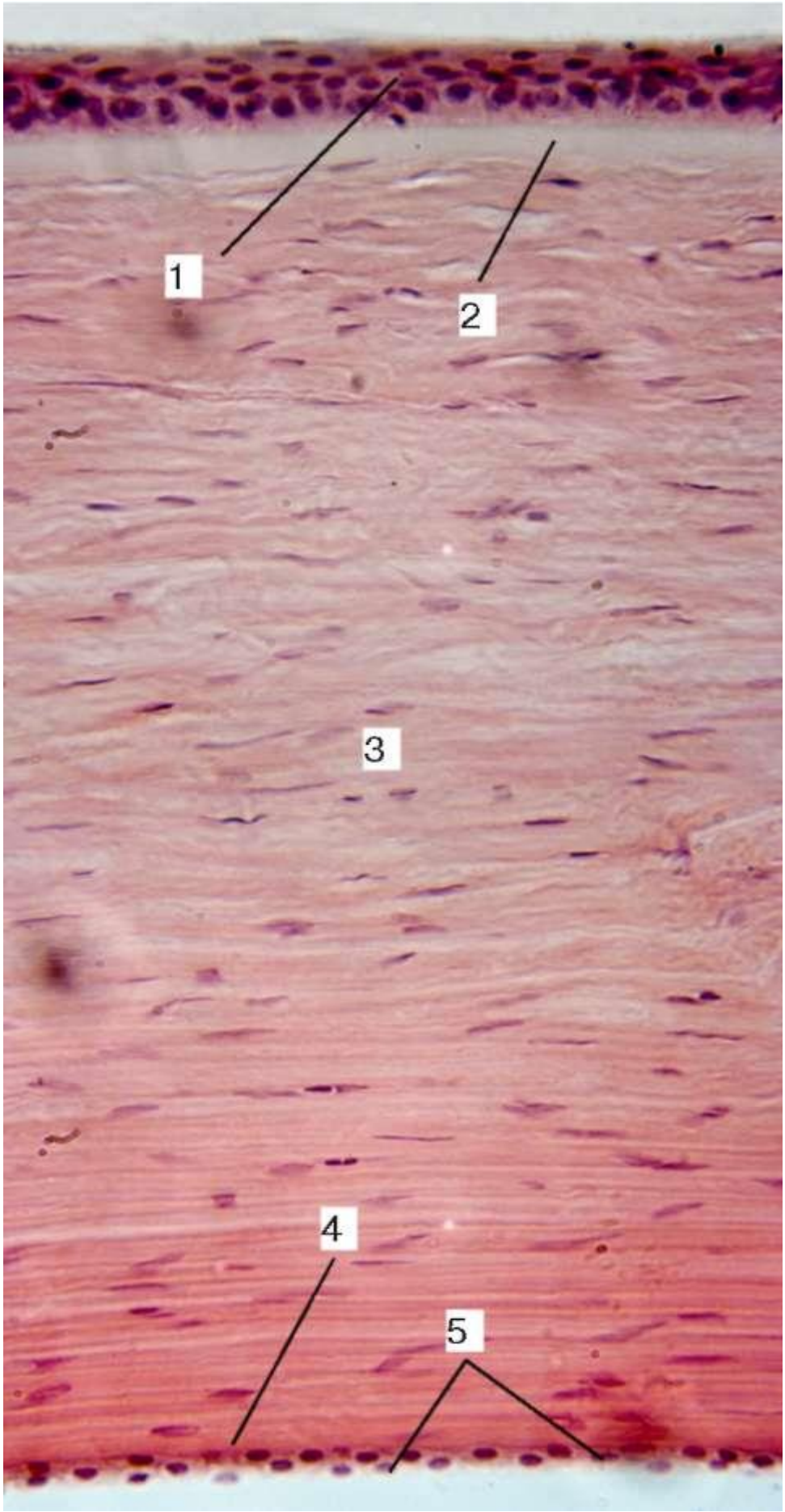

Рис. 12.3. Роговица глаза:

1 - многослойный плоский неорогове-вающий эпителий; 2 - передняя пограничная пластинка; 3 - собственное вещество; 4 - задняя пограничная пластинка; 5 - задний эпителий роговицы.

Толщина роговицы 0,8-0,9 мкм в центре и 1,1 мкм на периферии, радиус кривизны 7,8 мкм, показатель преломления - 1,37, сила преломления 40 диоптрий.

В роговице микроскопически выделяют пять слоев: 1) передний многослойный плоский неорого-вевающий эпителий; 2) переднюю пограничную пластинку (боумено-ву мембрану); 3) собственное вещество; 4) заднюю пограничную пластинку (десцеметову мембрану); 5) задний эпителий (эндотелий передней камеры) (рис. 12.3).

Клетки *переднего эпителия роговицы (кератоциты)* плотно прилегают друг к другу, располагаются в пять слоев, соединены десмосомами (см. рис. 12.3). Базальный слой расположен на передней пограничной пластинке. В патологических условиях (при недостаточно прочной связи базального слоя и передней пограничной пластинки) происходит отслойка базального слоя от пограничной пластинки. Клетки базаль-ного слоя эпителия (камбиальные) имеют призматическую форму и овальное ядро, расположенное близко к вершине клетки. К базально-му слою примыкают 2-3 слоя многогранных клеток. Их вытянутые в стороны отростки внедряются между соседними клетками эпителия, подобно крыльям (крылатые, или шиповатые, клетки). Ядра крылатых клеток округлые. Два поверхностных эпителиальных слоя состоят из резко уплощенных клеток и не имеют признаков ороговения. Удлиненные узкие ядра клеток наружных слоев эпителия располагаются параллельно поверхности роговицы. В эпителии имеются многочисленные свободные нервные окончания, обусловливающие высокую тактильную чувствительность роговицы. Поверхность роговицы увлажнена секретом слезных и конъюнктивальных желез, который защищает глаз от вредных физико-химических воздействий внешнего мира, бактерий. Эпителий роговицы отличается высокой регенерационной способностью. Под эпителием роговицы расположена бесструктурная *передняя пограничная пластинка (lamina limitans anterior) - боуменова мембрана* - толщиной 6-9 мкм. Это гомогенный слой беспорядочно расположенных коллагеновых фибрилл - продукт жизнедеятельности эпителиоцитов. Граница между боуменовой мембраной и эпителием хорошо выражена, слияние боуменовой мембраны со стромой происходит незаметно.

Собственное вещество роговицы (substantia propria cornea) - строма - состоит из гомогенных тонких соединительнотканных пластинок, взаимопересе-кающихся под углом, но правильно чередующихся и расположенных параллельно поверхности роговицы. В пластинках и между ними располагаются отростчатые плоские клетки, являющиеся разновидностями фибробластов. Пластинки состоят из параллельно расположенных пучков коллагеновых фибрилл диаметром 0,3-0,6 мкм (по 1000 в каждой пластинке). Клетки и фибриллы погружены в основное вещество, богатое гликозаминогликана-ми (в основном кератинсульфатами), которое обеспечивает прозрачность собственного вещества роговицы. Оптимальная концентрация воды в стро-ме (75-80 %) поддерживается механизмом транспорта ионов натрия через задний эпителий. Переход прозрачной роговицы в непрозрачную склеру происходит в области *лимба* роговицы *(limbus corneae).* Собственное вещество роговицы не имеет кровеносных сосудов.

Задняя пограничная пластинка (lamina limitans posterior) - десцеметова мембрана - толщиной 5-10 мкм, представлена коллагеновыми волокнами диаметром 10 нм, погруженными в аморфное вещество. Это стекловидная, сильно преломляющая свет структура. Она состоит из двух слоев: наружного - эластического, внутреннего - кутикулярного и является производным клеток заднего эпителия. Характерными особенностями задней пограничной пластинки являются прочность, резистентность к

химическим агентам и расплавляющему действию гнойного экссудата при язвах роговицы.

При гибели передних слоев десцеметова мембрана выпячивается в виде прозрачного пузырька (десцеметоцеле). На периферии она утолщается, и у людей пожилого возраста на этом месте могут формироваться округлые бородавчатые образования - тельца Гассаля-Генле.

У лимба десцеметова мембрана, истончаясь и разволокняясь, переходит в трабекулярный аппарат склеры (см. ниже).

Задний эпителий (epithelium posterius), или *эндотелий передней камеры,* состоит из одного слоя гексагональных клеток. Ядра клеток круглые или слегка овальные, их ось располагается параллельно поверхности роговицы. Клетки нередко содержат вакуоли. На периферии роговицы задний эпителий переходит непосредственно на волокна трабекулярной сети, образуя наружный покров каждого трабекулярного волокна, вытягиваясь в длину. Задний эпителий защищает роговицу от воздействия влаги передней камеры.

Процессы обмена в роговице обеспечиваются диффузией питательных веществ из передней камеры глаза за счет краевой петлистой сети роговицы, многочисленными концевыми капиллярными ветвями, образующими густое *перилимбальное* сплетение.

Лимфатическая система роговицы формируется из узких лимфатических щелей, сообщающихся с ресничным венозным сплетением.

Роговица отличается высокой чувствительностью, что объясняется наличием в ней нервных окончаний. Длинные цилиарные нервы, представляя ветви назоцили-арного нерва, отходящего от первой ветви тройничного нерва, на периферии роговицы проникают в ее толщу, теряют миелин на некотором расстоянии от лимба, делясь дихотомически. Нервные ветви образуют следующие сплетения: в собственном веществе роговицы, претерминальное и под передней пограничной пластинкой - терминальное, суббазальное (сплетение Райзера).

При воспалительных процессах кровеносные капилляры и клетки (лейкоциты, макрофаги и др.) проникают из области лимба в собственное вещество роговицы, что приводит к ее помутнению и ороговению, образованию бельма.

Передняя камера образована роговицей (наружная стенка) и радужкой (задняя стенка), в области зрачка - передней капсулой хрусталика. На крайней ее периферии в углу передней камеры *имеется радужно-роговичный (камерный) угол (spatia anguli iridocornealis)* с небольшим участком ресничного (цилиарного) тела. Камерный (так называемый фильтрационный) угол граничит с дренажным аппаратом - *шлеммовым каналом.* Состояние камерного угла играет большую роль в обмене водянистой влаги и в изменении внутриглазного давления. Соответственно вершине угла в склере проходит кольцевидно располагающийся желобок *(sulcus sclerae internus).* Задний край желобка несколько утолщен и образует склеральный валик, сформированный за счет круговых волокон склеры (заднее пограничное кольцо Швальбе). Склеральный валик служит местом прикрепления поддерживающей связки цилиарного тела и радужки - трабекулярного аппарата, заполняющего переднюю часть склерального желобка. В задней части он прикрывает шлеммов канал.

Трабекулярный аппарат, ранее ошибочно называвшийся гребенчатой связкой, состоит из двух частей: *склерокорнеальной (lig. sclerocorneale),* занимающей большую часть трабекулярного аппарата, и второй, более нежной, - *увеаль-ной* части, которая расположена с внутренней стороны и является собственно *гребенчатой связкой (lig. pectinatum).* Склерокорнеальный отдел трабекуляр-ного аппарата прикрепляется к склеральной шпоре, частично сливается с цилиарной мышцей (мышца Брюкке).

Склерокорнеальная часть трабеку-лярного аппарата состоит из сети трабекул, имеющих сложную структуру.

В центре каждой трабекулы, представляющей плоский тонкий тяж, проходит коллагеновое волокно, обвитое, укрепленное эластическими волокнами и покрытое снаружи футляром из гомогенной стекловидной оболочки, являющейся продолжением задней пограничной пластинки. Между сложным переплетом корнеосклеральных волокон остаются многочисленные свободные щелевидные отверстия -*фонтановы пространства,* выстланные эндотелием передней камеры, переходящим с задней поверхности роговицы. Фонтановы пространства направлены к стенке *венозного синуса склеры (sinus venosus sclerae) -шлеммова канала,* расположенного в нижнем отделе склерального желобка шириной 0,25 см. В некоторых местах он разделяется на ряд канальцев, далее сливающихся в один ствол. Внутри шлеммов канал выстлан эндотелием. С его наружной стороны отходят широкие, иногда варикозно-расширенные сосуды, образующие сложную сеть анастомозов, от которых берут начало вены, отводящие водянистую влагу из передней и задней камер в глубокое склеральное венозное сплетение.

Хрусталик (lens). Это прозрачное двояковыпуклое тело, форма которого меняется во время аккомодации глаза к видению близких и отдаленных объектов. Вместе с роговицей и стекловидным телом хрусталик составляет основную светопреломляющую среду. Радиус кривизны хрусталика варьирует от 6 до 10 мм, показатель преломления составляет 1,42. Хрусталик покрыт прозрачной капсулой толщиной 11-18 мкм. Это базальная мембрана эпителия, которая содержит коллаген, сульфатированный гликозоами-ногликан и др. Передняя стенка хрусталика состоит из однослойного плоского эпителия *(epithelium lentis).* По направлению к экватору эпителиоциты становятся выше и образуют *ростковую зону* хрусталика. Эта зона является камбиальной для клеток передней и задней поверхности хрусталика. Новые эпителиоциты преобразуются в *хрусталиковые волокна (fibrae lentis).* Каждое волокно представляет собой прозрачную шестиугольную призму. В цитоплазме хрусталиковых волокон находится прозрачный белок - *кристаллин.*Волокна склеиваются друг с другом особым веществом, которое имеет такой же, как и они, коэффициент преломления. Центрально расположенные волокна теряют свои ядра, укорачиваются и, накладываясь друг на друга, образуют ядро хрусталика.

Хрусталик поддерживается в глазу с помощью волокон *ресничного пояска (zonula ciliaris),* образованного радиально расположенными пучками нерастяжимых волокон, прикрепленных с одной стороны к ресничному (цили-арному) телу, а с другой - к капсуле хрусталика, благодаря чему сокращение мышц ресничного тела передается хрусталику. Знание закономерностей строения и гистофизиологии хрусталика позволило разработать методы создания искусственных хрусталиков и широко внедрить в клиническую практику их пересадку, что сделало возможным лечение больных с помутнением хрусталика (катаракта).

Стекловидное тело *(corpus vitreum).* Это прозрачная масса желеобразного вещества, заполняющего полость между хрусталиком и сетчаткой, в составе которого 99 % воды. На фиксированных препаратах стекловидное тело имеет сетчатое строение. На периферии оно более плотное, чем в центре.

Через стекловидное тело проходит канал - остаток эмбриональной сосудистой системы глаза - от сосочка сетчатки до задней поверхности хрусталика. Стекловидное тело содержит белок витреин и гиалуроновую кислоту, из клеток в нем обнаружены гиалоциты, макрофаги и лимфоциты. Показатель преломления стекловидного тела равен 1,33.

Аккомодационный аппарат глаза

Аккомодационный аппарат глаза (радужка, ресничное тело с ресничным пояском) обеспечивает изменение формы и преломляющей силы хрусталика, фокусировку изображения на сетчатке, а также приспособление глаза к интенсивности освещения.

Радужка (iris). Представляет собой дисковидное образование с отверстием изменчивой величины (зрачок) в центре. Она является производным сосудистой (в основном) и сетчатой оболочек. Сзади радужка покрыта пигментным эпителием сетчатой оболочки. Расположена между роговицей и хрусталиком на границе между передней и задней камерами глаза (рис. 12.4). Край радужки, соединяющий ее с ресничным телом, называется ресничным (цилиар-ным) краем. Строма радужки состоит из рыхлой волокнистой соединительной ткани, богатой пигментными клетками. Здесь располагаются мионейральные клетки. Радужка осуществляет свою функцию в качестве диафрагмы глаза с помощью двух мышц: суживающей*(musculus sphincter pupillae)* и расширяющей *(musculus dilatator pupillae)* зрачок.

В радужке различают пять слоев: *передний (наружный) эпителий,* покрывающий переднюю поверхность радужки, *передний пограничный (наружный бессосудистый) слой, сосудистый слой, задний (внутренний) пограничный слой* и *задний (пигментный) эпителий.*

Передний эпителий (epithelium anterius iridis) представлен нейроглиальными плоскими полигональными клетками. Он является продолжением эпителия, покрывающего заднюю поверхность роговицы.

Передний пограничный слой (stratum limitans anterius) состоит из основного вещества, в котором располагаются значительное количество фибробластов и пигментных клеток. Различное положение и количество меланинсодержащих клеток обусловливают цвет глаз. У альбиносов пигмент отсутствует и радужка имеет красный цвет в связи с тем, что через ее толщу просвечивают кровеносные сосуды. В пожилом возрасте наблюдается депигментация радужки, и она делается более светлой.

Сосудистый слой (stratum vasculosum) состоит из многочисленных сосудов, пространство между которыми заполнено рыхлой волокнистой соединительной тканью с пигментными клетками.

Задний пограничный слой (stratum limitans posterius) не отличается по строению от переднего слоя.

Задний пигментный эпителий (epithelium posterius pigmentosum) является продолжением двухслойного эпителия сетчатки, покрывающего ресничное тело и отростки. Он включает диффероны видоизмененных глиоцитов и пигментоцитов.

Ресничное, или цилиарное, тело *(corpus ciliare).* Ресничное тело является производным сосудистой и сетчатой оболочек. Выполняет функцию фиксации хрусталика и изменения его кривизны, тем самым участвуя в акте аккомодации. На меридиональных срезах через глаз цилиарное тело имеет вид треугольника, который своим основанием обращен в переднюю камеру глаза. Ресничное тело подразделяется на две части: внутреннюю - ресничный венец *(corona ciliaris)* и наружную - ресничное кольцо *(orbiculus ciliaris).* От поверхности ресничного венца отходят по направлению к хрусталику ресничные отростки *(processus ciliares),*к которым прикрепляются волокна ресничного пояска (см. рис. 12.2). Основная часть ресничного тела, за исключением отростков, образована *ресничной,* или *цилиарной, мышцей (m. cilia-ris),* играющей важную роль в аккомодации глаза. Она состоит из пучков гладких мышечных клеток нейроглиальной природы, располагающихся в трех различных направлениях.



Рис. 12.4. Радужка:

1 - однослойный плоский эпителий; 2 - передний пограничный слой; 3 - сосудистый слой; 4 - задний пограничный слой; 5 - задний пигментный эпителий

Различают наружные меридиональные мышечные пучки, лежащие непосредственно под склерой, средние радиальные и циркулярные мышечные пучки, образующие кольцевой мышечный слой. Между мышечными пучками расположена рыхлая волокнистая соединительная ткань с пигментными клетками. Сокращение цилиарной мышцы приводит к расслаблению волокон круговой связки - ресничного пояска хрусталика, вследствие чего хрусталик становится выпуклым и его преломляющая сила увеличивается.

Ресничное тело и ресничные отростки покрыты глиальным эпителием. Последний представлен двумя слоями: внутренний - непигментированные цилиндрические клетки - аналог мюллеровых волокон, наружный - продолжением пигментного слоя сетчатки. Эпителиальные клетки, покрывающие ресничное тело и отростки, принимают участие в образовании водянистой влаги, заполняющей обе камеры глаза.

Сосудистая оболочка *(choroidea)* осуществляет питание пигментного эпителия и нейронов, регулирует давление и температуру глазного яблока. В ней различают *надсосудистую, сосудистую, сосудисто-капиллярную пластинки* и *базальный комплекс.*

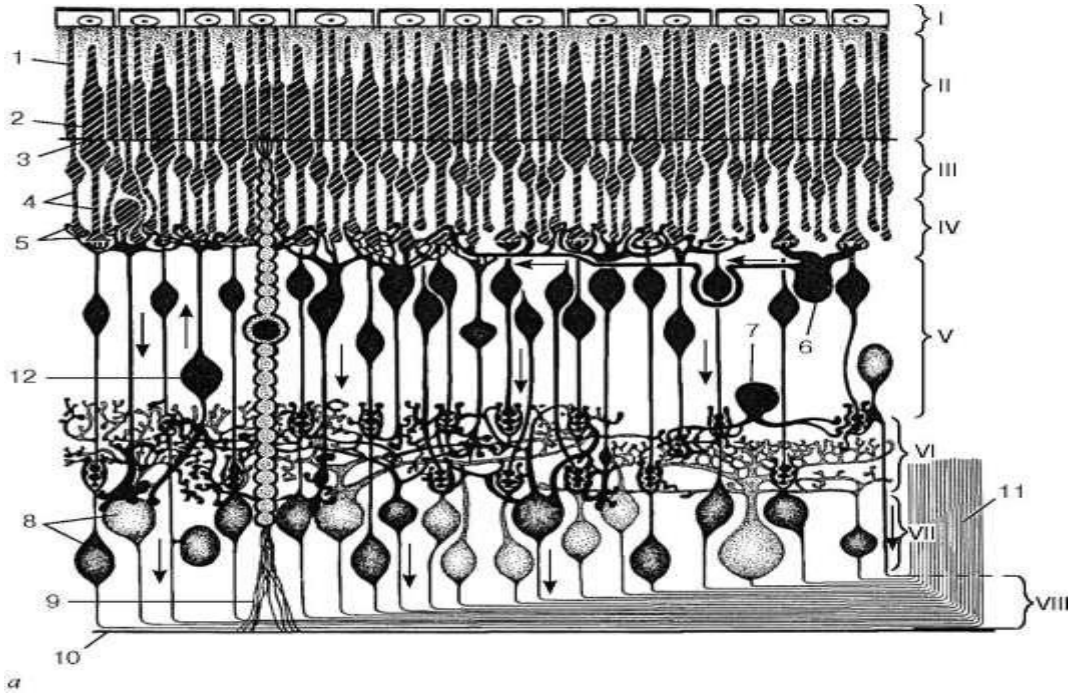

Рис. 12.5. Сетчатка:

а - схема нейронного состава сетчатки: 1 - палочки; 2 - колбочки; 3 - наружный пограничный слой; 4 - центральные отростки нейросенсорных клеток (аксоны); 5 - синапсы аксонов нейросенсорных клеток с дендритами биполярных нейронов; 6 - горизонтальный нейрон; 7 - амакринный нейрон; 8 - ганглиозные нейроны; 9 - радиальный глиоцит; 10 - внутренний пограничный слой; 11 - волокна зрительного нерва; 12 - центрифугальный нейрон.

Надсосудистая пластинка *(lamina suprachoroidea)* толщиной 30 мкм представляет самый наружный слой сосудистой оболочки, прилежащий к склере. Она образована рыхлой волокнистой соединительной тканью, содержит большое количество пигментных клеток (меланоцитов), коллагеновых фибрилл, фибробластов, нервных сплетений и сосудов. Тонкие (диаметром 2-3 мкм) коллагеновые волокна этой ткани направлены от склеры к хороидее, параллельно склере, имеют косое направление в передней части, переходят в ресничную мышцу.

Сосудистая пластинка *(lamina vasculosa)* состоит из переплетающихся артерий и вен, между которыми располагаются рыхлая волокнистая соединительная ткань, пигментные клетки, отдельные пучки гладких миоцитов. Сосуды хороидеи являются ветвями задних коротких цилиарных артерий (орбитальные ветви глазной артерии), которые проникают на уровне диска зрительного нерва в глазное яблоко, а также ветвями длинных цилиарных артерий.

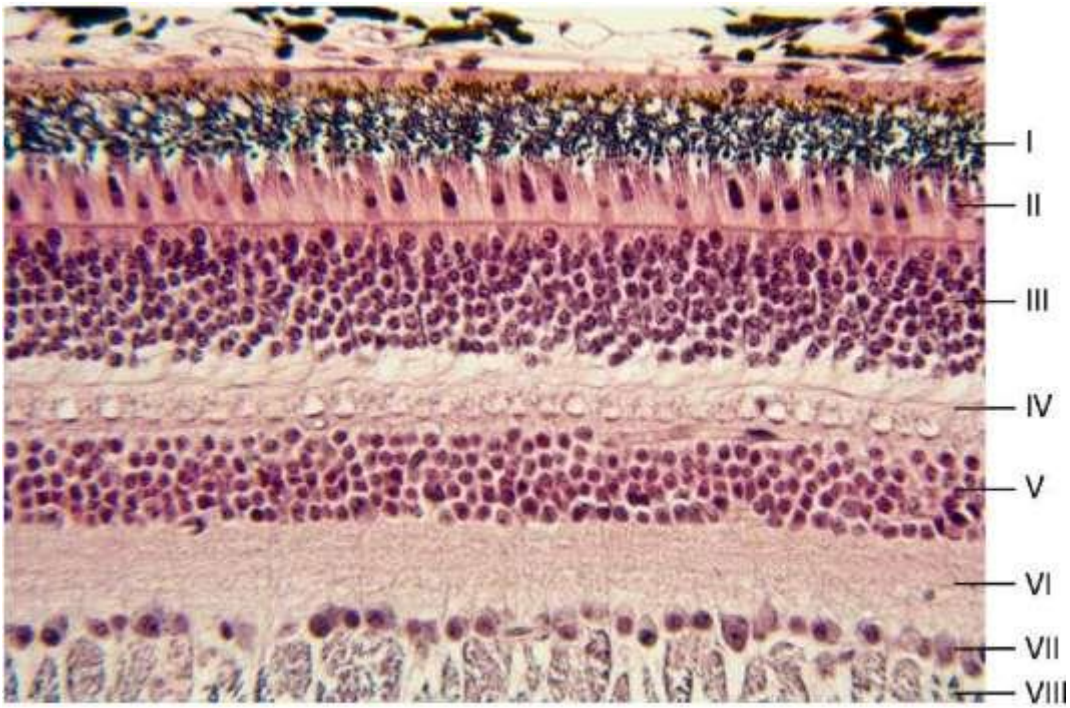

б

Рис. 12.5. Продолжение

б - микрофотография: I - пигментный эпителий сетчатки; II - палочки и колбочки нейросенсорных клеток; III - наружный ядерный слой; IV - наружный сетчатый слой; V - внутренний ядерный слой; VI - внутренний сетчатый слой; VII - слой ганглиозных нейронов; VIII - слой нервных волокон.

Сосудисто-капиллярная пластинка *(lamina choroicapillaris)* содержит гемокапил-ляры висцерального или синусоидного типа, отличающиеся неравномерным калибром. Между капиллярами располагаются уплощенные фибробласты.

Базальный комплекс *(complexus basalis)* - *мембрана Бруха (lamina vitrea, lamina elastica, membrana Brucha)* - очень тонкая пластинка (1-4 мкм), располагающаяся между

сосудистой оболочкой и пигментным слоем (эпителием) сетчатки. В ней различают наружный коллагеновый слой с зоной тонких эластических волокон, являющихся продолжением волокон сосудисто-капиллярной пластинки; внутренний коллагеновый слой, волокнистый (фиброзный), более толстый слой; третий слой представлен базальной мембраной пигментного эпителия. Через базальный комплекс в сетчатку поступают вещества, необходимые для нейросенсорных клеток.

Рецепторный аппарат глаза

Рецепторный аппарат глаза представлен зрительной частью сетчатой оболочки (сетчатки).

Внутренняя чувствительная оболочка глазного яблока, сетчатка *(tunica interna sensoria bulbi, retina)* состоит из*наружного пигментного слоя (stratum pigmentosum)* и *внутреннего слоя нейросенсорных клеток (stratum nervosum)*(рис. 12.5, а, б). Функционально выделяют заднюю большую зрительную часть сетчатки *(pars optica retinae),* меньшие части - ресничную, покрывающую ресничное тело *(pars ciliares retinae),* и радужковую, покрывающую заднюю поверхность радужки *(pars iridica retina).* В заднем полюсе глаза находится желтоватого цвета пятно *(macula lutea)* с небольшим углублением - *центральной ямкой (fovea centralis).*

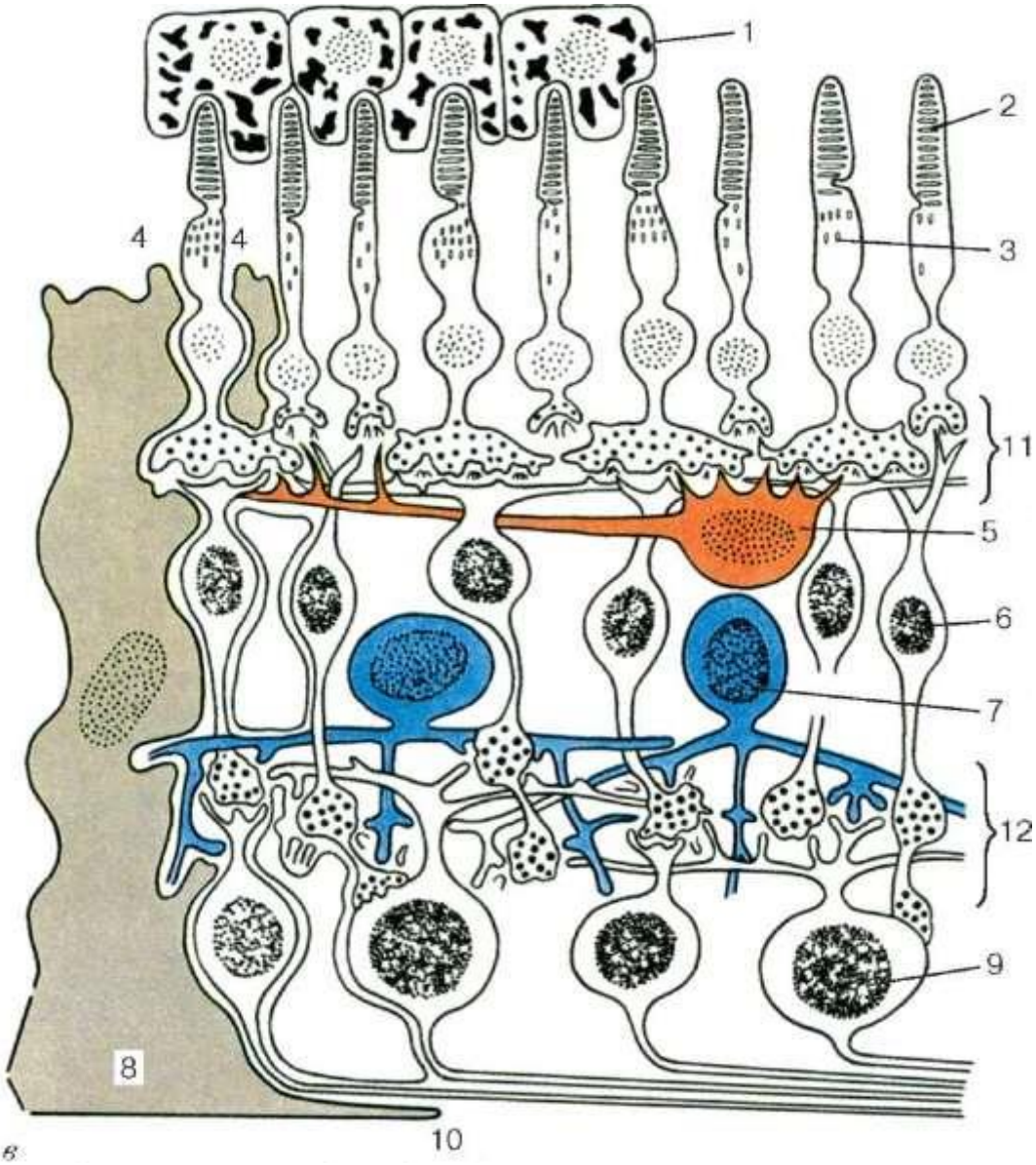

Рис. 12.5. Продолжение

в - синаптические связи в сетчатке (схема по Е. Бойкоту, Дж. Даулингу): 1 - пигментный слой; 2 - палочки; 3 - колбочки; 4 - зона расположения наружного пограничного слоя; 5 - горизонтальные нейроны; 6 - биполярные нейроны; 7 - амакринные нейроны; 8 - радиальные глиоциты; 9 - ганглиозные нейроны; 10 - зона расположения внутреннего пограничного слоя; 11 - синапсы между нейросенсор-ными клетками, биполярными и горизонтальными нейронами в наружном сетчатом слое; 12 - синапсы между биполярными, амакринными и ганглиозными нейронами во внутреннем сетчатом слое.

Свет входит в глаз через роговицу, водянистую влагу передней камеры, хрусталик, жидкость задней камеры, стекловидное тело и, пройдя через толщу всех слоев сетчатки, попадает на отростки нейросенсорных клеток, в наружных сегментах которых начинаются физиологические процессы возбуждения, фототрансдукции. Таким образом, сетчатка глаза человека относится к типу так называемых инвертированных органов, т. е. таких, в которых фоторецепторы направлены от света и образуют самые глубокие слои сетчатки, обращенные к слою пигментного эпителия.

Сетчатка состоит из трех типов радиально расположенных нейронов и двух слоев синапсов. Первый тип нейронов, расположенных наружно, - это палочковые и колбочковые нейроны, второй тип - *биполярные*нейроны, осуществляющие контакты между первым и третьим типом, третий тип - *ганглиозные* нейроны. Кроме того, имеются нейроны, осуществляющие горизонтальные связи, - горизонтальные и амакринные.

Наружный ядерный слой содержит тела палочковых и колбочковых нейронов, *внутренний ядерный слой* - тела биполярных, горизонтальных и ама-кринных нейронов, а *слой ганглиоз-ных клеток* - тела ганглиозных и перемещенных амакринных нейронов (см. рис. 12.5).

В наружном сетчатом слое контакты между колбочковыми нейронами и палочковыми нейронами осуществляются с вертикально ориентированными биполярными и горизонтально ориентированными горизонтальными нейронами. Во внутреннем сетчатом слое осуществляется переключение информации с вертикально ориентированных биполярных нейронов на ганглиоз-ные клетки, а также на различные виды вертикально и горизонтально направленные амакринные нейроны. В этом слое происходят кульминация всех интегральных процессов, связанных со зрительным образом, и передача информации через зрительный нерв в мозг. Через все слои сетчатки проходят радиальные глиальные клетки (клетки Мюллера).

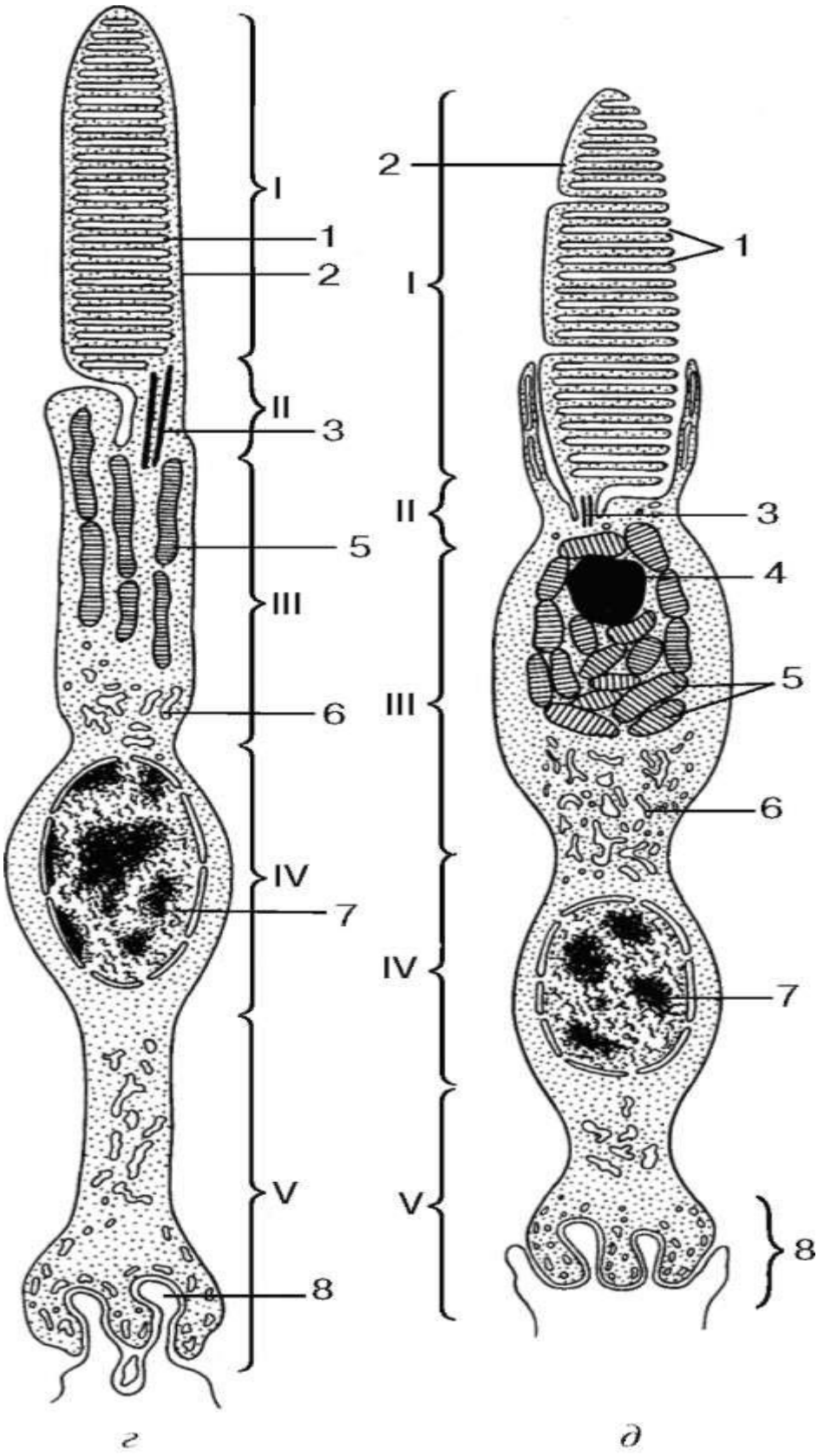

Рис. 12.5. Продолжение г, *д* - ультрамикроскопическое строение палочковой и колбочковой нейросенсорных клеток (схема по Ю. И. Афанасьеву):

I - наружный сегмент; II - связующий отдел; III - внутренний сегмент; IV - перикарион; V - аксон. 1 - диски (в палочках) и полудиски (в колбочках); 2 - плазмолемма; 3 - базальные тельца ресничек; 4 - липидное тело; 5 - митохондрии; 6 - эндоплазматическая сеть; 7 - ядро; 8 - синапс

В сетчатке выделяют также наружный пограничный слой, который состоит из множества описанных выше синаптических комплексов, расположенных между клетками Мюллера и нейросенсорными клетками; слой нервных волокон, который состоит из аксонов ганглиозных клеток. Последние, достигнув внутренней части сетчатки, поворачивают под прямым углом и затем идут параллельно внутренней поверхности сетчатки к месту выхода зрительного нерва. Они не содержат миелина и не имеют шванновских оболочек, что обеспечивает их прозрачность. Внутренний пограничный слой представлен окончаниями отростков клеток Мюллера и их базальными мембранами.

Нейросенсорные клетки делятся на два типа: *палочковые* и *колбочковые* (см. рис. 12.5). Палочковые нейроны являются рецепторами сумеречного (ночного зрения), колбочковые нейроны - рецепторами дневного зрения. Морфологически нейросенсорные клетки представляют собой длинные цилиндрической формы клетки, которые имеют несколько отделов. Дистальная часть рецепторов - это видоизмененная ресничка. Наружный сегмент (палочка или колбочка) - содержит фоторецепторные мембраны, где и происходит поглощение света и начинается зрительное возбуждение. Наружный сегмент связан с внутренним сегментом соединительной ножкой - *ресничкой* (цилией). Во внутреннем сегменте находятся множество митохондрий и полирибосом, цистерны комплекса Гольджи и небольшое количество элементов гранулярной и гладкой эндоплазматической сети. В этом сегменте происходит синтез белка. Далее сужающаяся часть клетки заполнена микротрубочками (миоид), затем идет расширенная часть с ядром. Тело клетки, расположенное проксимальнее внутреннего сегмента, переходит в аксональный отросток, который формирует синапс с дендри-тами биполярных и горизонтальных нейронов. Однако палочковые клетки отличаются от колбочковых клеток (см. рис. 12.5, г, д). У палочковых нейронов наружный сегмент цилиндрической формы, а диаметр внутреннего сегмента равен диаметру наружного. Наружные сегменты колбочковых клеток обычно конические, а внутренний сегмент по диаметру значительно превосходит наружный.

Наружный сегмент представляет собой стопку плоских мембранных мешочков - *дисков,* число которых доходит до 1000. В процессе эмбрионального развития диски палочек и колбочек образуются как складки - впячи-вания плазматической мембраны реснички.

В палочках новообразование складок продолжается у основания наружного сегмента в течение всей жизни. Вновь появившиеся складки оттесняют старые в дистальном направлении. При этом диски отрываются от плазмо-леммы и превращаются в замкнутые структуры, полностью отделенные от плазмолеммы наружного сегмента. Отработанные диски фагоцитируются клетками пигментного эпителия. Дистальные диски колбочек так же, как у палочек, фагоцитируются пигментными клетками.

Таким образом, фоторецепторный диск в наружном сегменте палочковых нейронов полностью отделен от плазматической мембраны. Он образован двумя фоторецепторными мембранами, соединенными по краям и внутри диска, на всем его протяжении имеется узкая щель. У края диска щель расширяется, образуется петля, внутренний диаметр которой составляет несколько десятков нанометров. Параметры диска: толщина - 15 нм, ширина внутридискового пространства - 1 нм, расстояние между дисками - междискового цитоплазматического пространства - 15 нм.

У колбочек в наружном сегменте диски не замкнуты и внутридисковое пространство сообщается с внеклеточной средой (см. рис. 12.5, д). У них более крупное округлое и светлое ядро, чем у палочек. Во внутреннем сегменте колбочек имеется участок, называемый *эллипсоидом,* состоящий из липидной капли и скопления плотно прилегающих друг к другу митохондрий. От ядросодержащей части нейросенсорных клеток отходят центральные отростки - аксоны, которые образуют синапсы с дендритами

биполярных и горизонтальных нейронов, а также с карликовыми и плоскими биполярными нейронами. Длина колбочек в центре желтого пятна около 75 мкм, толщина - 1-1,5 мкм.

Толщина фоторецепторной мембраны наружного сегмента палочковых нейронов составляет около 7 нм. Основным белком фоторецепторной мембраны (до 95-98 % интегральных белков) является зрительный пигмент *родопсин,* который обеспечивает поглощение света и запускает фоторецеп-торный процесс.

Зрительный пигмент представляет собой хромогликопротеид. Эта сложная молекула содержит одну хромофорную группу, две олигосахаридные цепочки и водонерастворимый мембранный белок опсин. Хромофорной группой зрительных пигментов служит ретиналь-1 (альдегид витамина А) или ретиналь-2 (альдегид витамина A_2). Все зрительные пигменты, содержащие ретиналь-1, относятся к родопсинам, а содержащие ретиналь-2 - к порфиропсинам. Светочувствительная молекула зрительного пигмента при поглощении одного кванта света претерпевает ряд последовательных превращений, в результате которых обесцвечивается. Фотолиз родопсина запускает каскад реакций, в результате происходит гиперполяризация нейрона и уменьшение выделения медиатора.

Среди колбочковых нейронов выделяют три типа, различающиеся зрительными пигментами с максимальной чувствительностью в *длинноволновой* (558 нм), *средневолновой* (531 нм) и *коротковолновой*(420 нм) части спектра. Один из пигментов - *йодопсин* - чувствителен к длинноволновой части спектра. Пигмент, чувствительный к коротковолновой части спектра, более сходен с родопсином. У человека гены, кодирующие пигмент коротковолновой части спектра и родопсина, находятся на длинном плече 3-й и 7-й хромосом и имеют сходство по структуре. Различные видимые нами цвета зависят от соотношения трех видов стимулируемых колбочковых нейронов.

Отсутствие длинно- и средневолновых колбочковых нейронов обусловлено соответствующими изменениями гена на Х-хромосоме, которые определяют два типа дихромазии: протанопию и дейтеранопию. Протанопия - нарушение цветоощущения на красный цвет (ранее ошибочно называлось дальтонизмом). У Джона Дальтона благодаря последним достижениям молекулярной генетики выявлена дей-теранопия (нарушение цветоощущения на зеленый цвет).

Горизонтальные нервные клетки (neuron horisontalis) располагаются в один или два ряда. Они отдают множество дендритов, которые контактируют с аксонами нейросенсорных клеток. Аксоны горизонтальных нейронов, имеющие горизонтальную ориентацию, могут тянуться на довольно значительном расстоянии и вступать в контакт с аксонами как палочковых, так и колбоч-ковых нейронов. Передача возбуждения с горизонтальных клеток на синапсы нейросенсорной клетки и биполярного нейрона вызывает временную блокаду в передаче импульсов от фоторецепторов (эффект латерального торможения), что увеличивает контраст в зрительном восприятии.

Биполярные нервные клетки (neuron bipolaris) соединяют палочковые и кол-бочковые нейроны с ганглиозными нейронами сетчатки. В центральной части сетчатки несколько палочковых нейронов соединяются с одним биполярным нейроном, а колбочковые нейроны контактируют в соотношении 1:1 или 1:2. Такое сочетание обеспечивает более высокую остроту цветового видения по сравнению с черно-белым. Биполярные нейроны имеют радиальную ориентацию. Различают несколько видов биполярных нейронов по строению, содержанию синаптических пузырьков и связям с фоторецепторами (например, биполярные нейроны палочки, биполярные нейроны колбочки). Биполярные клетки играют существенную роль в концентрации импульсов, получаемых от нейросенсорных клеток и затем передаваемых ганглиозным нейронам.

Взаимоотношения биполярных нейронов с палочковыми и колбочко-выми нейронами различаются. Например, несколько палочковых клеток (15-20) в наружном сетчатом слое образуют синаптические связи с одним биполярным нейроном. Аксон последнего в составе внутреннего сетчатого слоя взаимодействует с различными типами амакринных нейронов, которые, в свою очередь, формируют синапсы с ганглиозным нейроном. Физиологический эффект заключается в ослаблении или усилении сигнала палочкового нейрона, что обусловливает чувствительность зрительной системы к единичному кванту света.

Амакринные клетки относятся к интернейронам, которые осуществляют связь на втором синаптическом уровне вертикального пути: нейросенсорная клетка → биполярный нейрон → ганглиозный нейрон. Их синаптическая активность во внутреннем сетчатом слое проявляется в интеграции, модуляции, включении сигналов, идущих к ганглиозным нейронам. Эти клетки, как правило, не имеют аксонов, однако некоторые ама-кринные клетки содержат длинные аксоноподобные отростки. Синапсы амакринных клеток бывают химическими и электрическими. Например, дистальные дендриты амакринной клетки А образуют синапсы с аксонами палочковых биполярных нейронов, а проксимальные дендриты - с ган-глиозными нейронами. Более крупные дендриты А формируют электрические синапсы с аксонами колбочковых биполярных нейронов. В передаче нервного импульса от палочковых нейронов большую роль играют дофа-минергические и ГАМКергические амакринные клетки. Они ремодели-руют нервные импульсы и осуществляют обратную связь с палочковыми нейронами.

Ганглиозные нейроны - наиболее крупные клетки сетчатки, имеющие большой диаметр аксонов, способных проводить электрические сигналы. В их цитоплазме хорошо выражено хроматофильное вещество. Они собирают информацию от всех слоев сетчатки как по вертикальным путям (нейросен-сорные клетки → биполярные нейроны → ганглиозные нейроны), так и по латеральным путям (нейросенсорные клетки → горизонтальные нейроны → биполярные нейроны → амакринные нейроны → ганглиозные нейроны) и передают ее в мозг. Тела ганглиозных нейронов образуют ганглиозный слой *(stratum ganglionicum),* а их аксоны (более миллиона волокон) формируют внутренний слой нервных волокон *(stratum neurofibrarum)* и далее зрительный нерв. Ганглиозные нейроны гетероморфны. Они отличаются друг от друга по морфологическим и функциональным свойствам.

Нейроглия. Три дифферона глиальных клеток найдены в сетчатке человека: *клетки Мюллера (радиальные глиоциты), протоплазматические астроциты* и *микроглиоциты.* Через все слои сетчатки проходят длинные, узкие *радиальные глиальные клетки.* Их удлиненное ядро лежит на уровне ядер биполярных нейронов. Базальные отростки клеток участвуют в образовании внутреннего, а апикальные отростки - наружного пограничного слоя. Клетки регулируют ионный состав окружающей нейроны среды, участвуют в процессах регенерации, играют опорную и трофическую роль.

Пигментный слой, эпителий *(stratum pigmentosum),* наружный слой сетчатки - состоит из призматических полигональных пигментных клеток - *пиг-ментоцитов.* Своими основаниями клетки располагаются на базальной мембране, которая входит в состав мембраны Бруха сосудистой оболочки. Общее количество пигментных клеток, содержащих коричневые гранулы меланина, варьирует от 4 до 6 млн. В центре желтого пятна пигментоциты более высокие, а на периферии они уплощаются, становятся шире. Апикальные части плазмолеммы пигментных клеток контактируют непосредственно с дистальной частью наружных сегментов нейросенсорных клеток. Апикальная поверхность пигментоцитов имеет два вида микроворсинок: длинные микроворсинки, которые располагаются между наружными сегментами нейросенсорных клеток, и короткие микроворсинки, которые взаимодействуют с концами наружных сегментов

нейросенсорных клеток. Один пигментоцит контактирует с 30-45 наружными сегментами нейросен-сорных клеток, а вокруг одного наружного сегмента палочковых нейронов обнаруживается 3-7 отростков пигментоцитов, содержащих меланосомы, фагосомы и органеллы общего значения. В то же время вокруг наружного сегмента колбочкового нейрона - 30-40 отростков пигментоцитов, которые длиннее и не содержат органелл, за исключением меланосом. Фагосомы образуются в процессе фагоцитоза дисков наружных сегментов нейросен-сорных клеток.

Наличие пигмента в отростках (меланосом) обусловливает поглощение 85-90 % света, попадающего в глаз. Под воздействием света меланосомы перемещаются в апикальные отростки пигментоцитов, а в темноте мелано-сомы возвращаются в перикарион. Это перемещение происходит с помощью микрофиламентов при участии гормона меланотропина. Пигментный эпителий, располагаясь вне сетчатки, выполняет ряд важных функций: оптическую защиту и экранирование от света; транспорт метаболитов, солей, кислорода и т. п. из сосудистой оболочки к нейросенсорным клеткам и обратно, фагоцитоз дисков наружных сегментов нейросенсорных клеток и доставку материала для постоянного обновления плазматической мембраны последних; участие в регуляции ионного состава в субретинальном пространстве. В пигментном эпителии велика опасность развития темновых и фотоокислительных деструктивных процессов. Все ферментативные и неферментативные звенья антиокислительной защиты присутствуют в клетках пигментного эпителия: пигментоциты участвуют в защитных реакциях, тормозящих перекисное окисление липидов с помощью ферментов микропероксисом и функциональных групп меланосом. Например, в них найдена высокая активность пероксидазы, как селе-нозависимой, так и селенонезависимой, и высокое содержание альфа-токоферола. Меланосомы в клетках пигментного эпителия, обладающие антиоксидантным свойством, служат специфическими участниками системы антиоксидантной защиты. Они эффективно связывают прооксидантные зоны (ионы железа) и не менее эффективно взаимодействуют с активными формами кислорода. На внутренней поверхности сетчатки у заднего конца оптической оси глаза имеется округлое или овальное желтое пятно диаметром около 2 мм. Слегка углубленный центр этого образования называется центральной ямкой *(fovea centralis)* (рис. 12.6, а).

Центральная ямка - место наилучшего восприятия зрительных раздражений. В этой области внутренний ядерный и ганглиозный слои резко истончаются, а несколько утолщенный наружный ядерный слой представлен главным образом телами колбочковых нейронов. Кнутри от центральной ямки *(fovea centralis)* имеется зона длиной 1,7 мм, в которой отсутствуют нейросенсорные клетки - *слепое пятно,* а аксоны ганглиозных нейронов формируют *зрительный нерв.*Последний при выходе из сетчатки через решетчатую пластинку склеры виден как диск зрительного нерва*(discus nervi optici)* с приподнятыми в виде валика краями и небольшим углублением в центре *(excavatio disci).*

Зрительный нерв - промежуточная часть зрительного анализатора. По нему информация о внешнем мире передается от сетчатки в центральные отделы зрительной системы. Впереди турецкого седла и воронки гипофиза волокна зрительного нерва образуют перекрест (хиазма), где волокна, идущие от носовой половины сетчатки, перекрещиваются, а идущие от вилочной части сетчатки не перекрещиваются. Далее в составе зрительного тракта перекрещенные и неперекрещенные нервные волокна направляются в латеральное коленчатое тело промежуточного мозга соответствующей гемисферы (подкорковые зрительные центры) и верхние холмики крыши среднего мозга. В латеральном коленчатом теле аксоны третьего нейрона заканчиваются и контактируют со следующим нейроном, аксоны которого, проходя под чечевицеобразную часть внутренней капсулы, формируют зрительную лучистость *(radiatio optica),*направляются в затылочную долю, зрительные центры, располагающиеся в области шпорной борозды, и в экстрастриарные зоны.

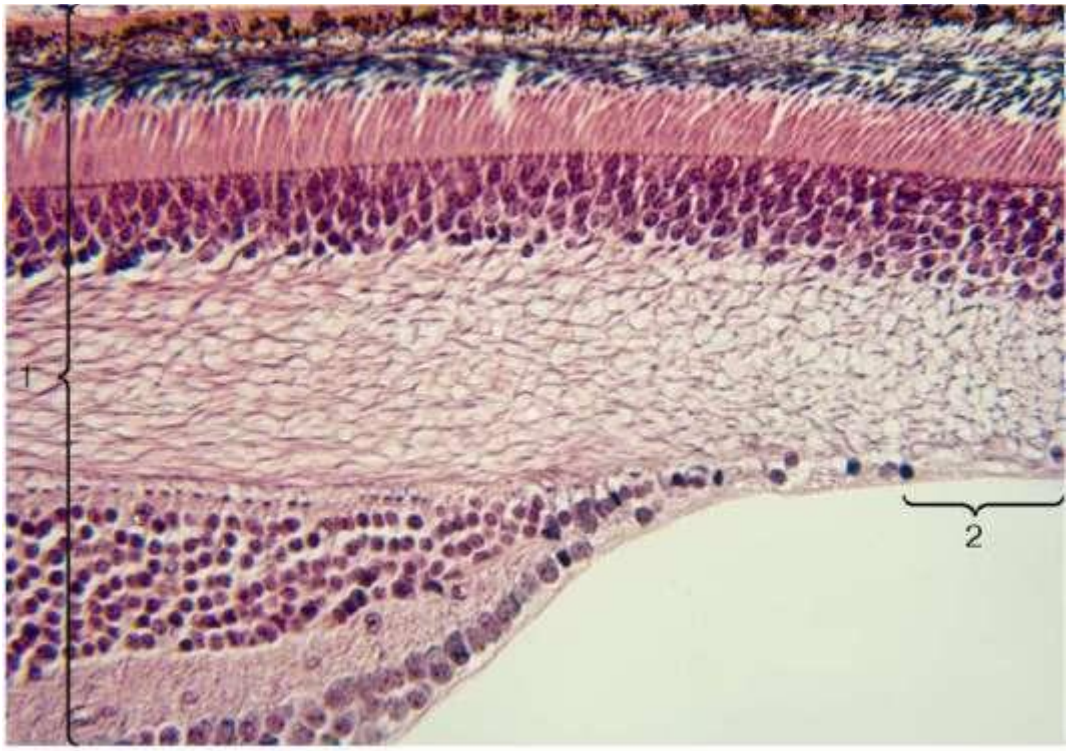

а

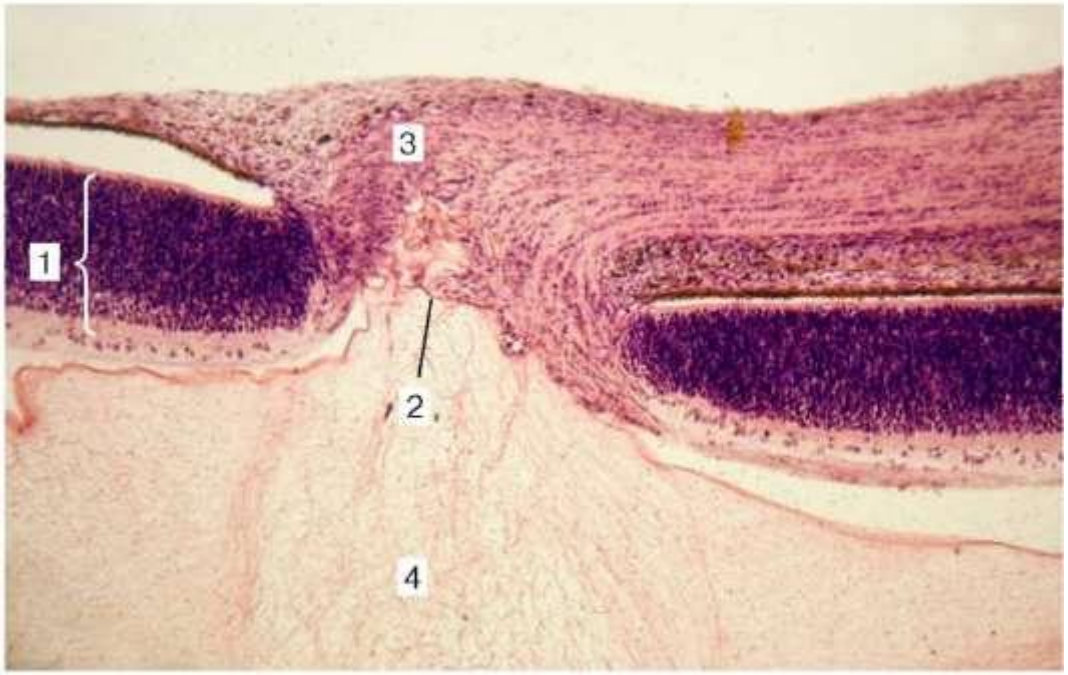

б

Рис. 12.6. Центральная ямка (а) и диск зрительного нерва (б):

а: 1 - сетчатка; 2 - центральная ямка (желтое пятно); *б:* 1 - сетчатка; 2 - диск зрительного нерва («слепое пятно»); 3 - зрительный нерв; 4 - стекловидное тело. Микрофотографии

Регенерация сетчатки. Процессы физиологической регенерации палочковых и колбочковых нейронов происходят в течение всей жизни. Ежесуточно в каждой палочковой клетке ночью или в каждой колбочковой клетке днем формируется около 80 мембранных дисков. Процесс обновления каждой палочковой клетки длится 9-12 сут.

Один пигментоцит ежесуточно фагоцитирует около 2-4 тыс. дисков, в нем образуется 60-120 фагосом, каждая из которых содержит 30-40 дисков. Таким образом, пигментоциты обладают исключительно высокой фагоцитарной активностью, которая повышается при напряжении функции глаза в 10-20 раз и более. Выявлены циркадные ритмы утилизации дисков: отделение и фагоцитоз сегментов палочковых клеток происходят обычно утром, а колбочковых - ночью.

В механизмах отделения отработанных дисков важную роль играет ретинол (витамин А), который в больших концентрациях накапливается в наружных сегментах палочковых клеток на свету и, обладая сильно выраженными мембранолитиче-скими свойствами, стимулирует указанный выше процесс. Циклические нуклеоти-ды (цАМФ) тормозят скорость деструкции дисков и их фагоцитоз. В темноте, когда цАМФ много, скорость фагоцитоза невелика, а на свету, когда содержание цАМФ снижено, она возрастает.

Васкуляризация. Ветви глазничной артерии формируют две группы разветвлений: одна образует ретинальную сосудистую систему сетчатки, васку-ляризующую сетчатку и часть зрительного нерва; вторая образует цилиар-ную систему, снабжающую кровью сосудистую оболочку, ресничное тело, радужку и склеру. Лимфатические капилляры располагаются только в склеральной конъюнктиве, в других участках глаза они не найдены.

Вспомогательный аппарат глаза

К вспомогательному аппарату глаза относятся глазные мышцы, веки и слезный аппарат. Глазные мышцы. Они представлены поперечнополосатыми (исчерченными) мышечными волокнами миотомного происхождения, которые прикрепляются сухожилиями к склере и обеспечивают движение глазного яблока.

Веки *(palpebrae)*. Веки развиваются из кожных складок, образующихся кверху и книзу от глазного бокала. Они растут по направлению друг к другу и спаиваются своим эпителиальным покровом. К 7-му мес внутриутробного развития спайка исчезает. Передняя поверхность век - кожная, задняя - конъюнктива - продолжается в конъюнктиву глаза (слизистую оболочку) (рис. 12.7). Внутри века, ближе к его задней поверхности, располагается *тарзальная пластинка,* состоящая из плотной волокнистой соединительной ткани. Ближе к передней поверхности в толще век залегает кольцевая мышца. Между пучками мышечных волокон располагается прослойка рыхлой соединительной ткани. В этой прослойке оканчивается часть сухожильных волокон мышцы, поднимающей верхнее веко.

Другая часть сухожильных волокон этой мышцы прикрепляется прямо к проксимальному краю тарзальной (соединительнотканной) пластинки. Наружная поверхность покрыта тонкой кожей, состоящей из тонкого многослойного плоского ороговевающего эпителия и рыхлой соединительной ткани, в которой залегают волосяные эпителиальные влагалища коротких пушковых волос, а также ресниц (по краям смыкающихся частей век).

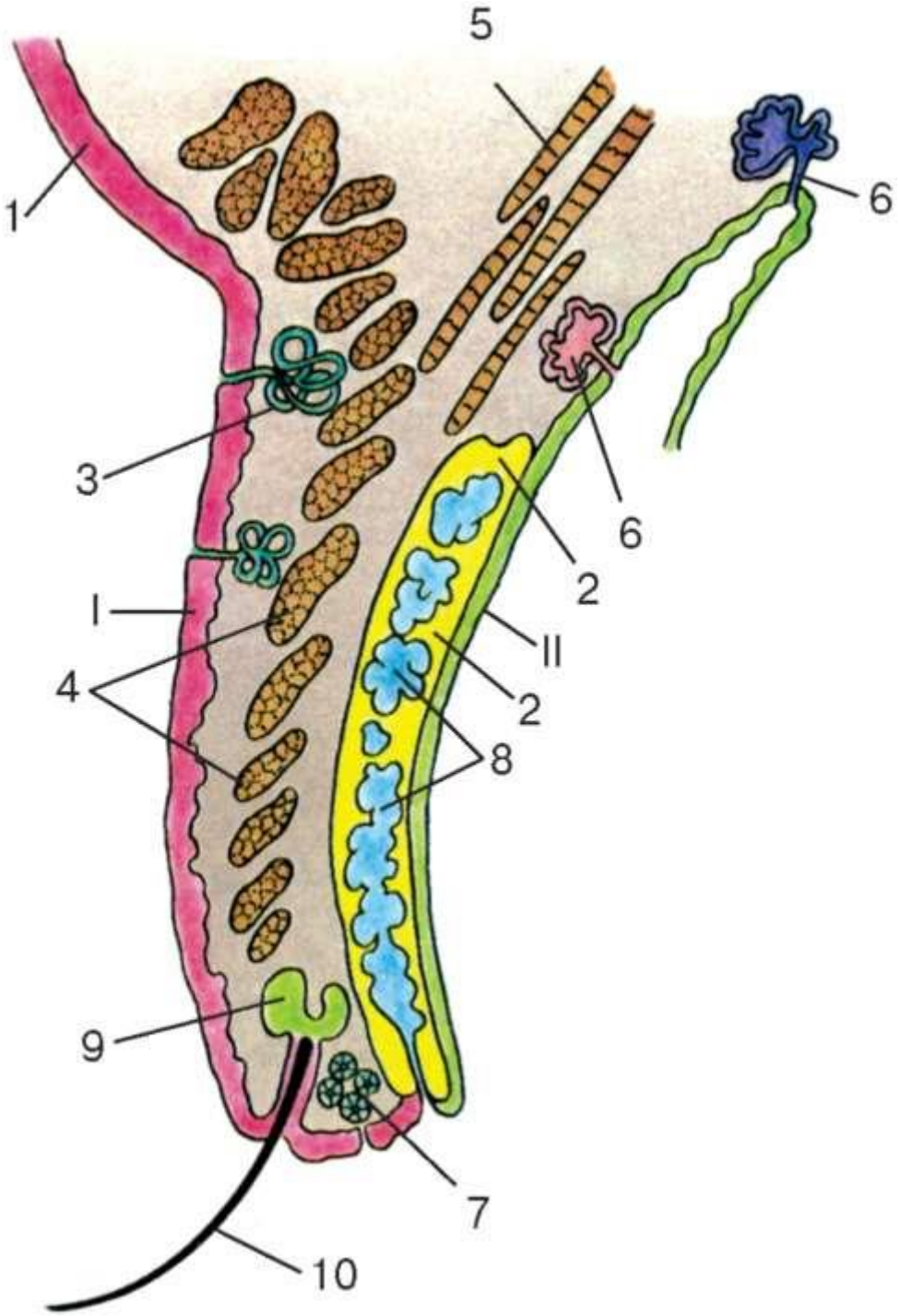

Рис. 12.7. Веко (сагиттальный срез): I - передняя (кожная поверхность); II - внутренняя поверхность (конъюнктива). 1 - многослойный плоский ороговеваю-щий эпителий (эпидермис) и соединительная ткань (дерма); 2 - рудиментарная хрящевая пластинка; 3 - трубчатые мерокринные потовые железы; 4 - круговая мышца века; 5 - мышца, поднимающая веко; 6 - слезные железы; 7 - апо-кринные потовые железы; 8 - простые трубчато-альвеолярные (мейбомиевы) железы, вырабатывающие сальный секрет; 9 - простые разветвленные альвеолярные голокринные (ресничные) железы, выделяющие сальный секрет; 10 – ресница.

В соединительной ткани кожи находятся мелкие трубчатые *мерокринные потовые железы.* Около волосяных фолликулов встречаются *апокринные потовые железы.* В воронку корня ресницы открываются мелкие простые разветвленные *сальные железы.* Вдоль внутренней поверхности века, покрытой конъюнктивой, располагаются 20-

30 и более особого вида простых разветвленных *трубчато-альвеолярных голокринных (мейбомие-вых) желез* (в верхнем веке их больше, чем в нижнем), вырабатывающих сальный секрет. Над ними и в области свода (*fornix)* лежат мелкие *слезные железы.* Центральная часть века на всем его протяжении состоит из плотной волокнистой соединительной ткани и пучков волокон поперечнополосатой мышечной ткани, ориентированных по вертикали *(m. levator palpebrae superioris),* а вокруг глазной щели кольцевая мышца *(m. orbicularis oculi).* Сокращения этих мышц обеспечивают смыкание век, а также смазывание передней поверхности глазного яблока слезной жидкостью и липидным секретом желез.

Сосуды века образуют две сети - кожную и конъюнктивальную. Лимфатические сосуды формируют третье дополнительное, тарзальное сплетение.

Конъюнктива - тонкая прозрачная слизистая оболочка, которая покрывает заднюю поверхность век и переднюю часть глазного яблока. В области роговицы конъюнктива срастается с ней. Многослойный не-ороговевающий эпителий располагается на соединительнотканной основе. В составе эпителия находятся бокаловидные клетки, вырабатывающие слизь. Под эпителием в соединительной ткани конъюнктивы в области век имеется хорошо выраженная капиллярная сеть, способствующая всасыванию лекарственных препаратов (капель, мазей), которые наносятся на поверхность конъюнктивы.

Слезный аппарат глаза. Он состоит из слезопродуцирующей слезной железы и слезоотводящих путей - слезное мясцо, слезные канальцы, слезный мешок и слезно-носовой канал лезная железа располагается в слезной ямке глазницы и состоит из нескольких групп сложных альвеолярно-трубчатых серозных желез. Концевые отделы включают дифферoны секреторных клеток (лакримоци-тов) и миоэпителиоцитов. Слабощелочной секрет слезных желез содержит около 1,5 % хлорида натрия, незначительное количество альбумина (0,5 %), лизоцим, оказывающий бактерицидное действие, и IgA. Слезная жидкость увлажняет и очищает роговицу глаза. Она непрерывно выделяется в верхний конъюнктивальный свод, а оттуда движением век направляется на роговицу, медиальный угол глазной щели, где образуется *слезное озерцо.* Сюда открываются устья верхнего и нижнего слезных канальцев, каждый из которых впадает в *слезный мешок,* а он продолжается в *слезно-носовой проток,* открывающийся в нижний носовой ход. Стенки слезного мешка и слезно-носового протока выстланы двух- и многорядным эпителием.

Возрастные изменения. С возрастом ослабляется функция всех аппаратов глаза. В связи с изменением общего метаболизма в организме в хрусталике и роговице часто происходят уплотнение межклеточного вещества и помутнение, которое практически необратимо. У пожилых людей откладываются липиды в роговице и склере, что обусловливает их потемнение. Утрачивается эластичность хрусталика, и ограничивается его аккомодационная возможность. Склеротические процессы в сосудистой системе глаза нарушают трофику тканей, особенно сетчатки, что приводит к изменению структуры и функции рецепторного аппарата.

12.3. ОРГАНЫ ОБОНЯНИЯ

Обоняние - самый древний вид сенсорного восприятия. Обонятельный анализатор представлен двумя системами - основной и вомероназальной, каждая из которых имеет три части: периферическую (органы обоняния), промежуточную, состоящую из проводников (аксоны обонятельных нейро-сенсорных эпителиоцитов и нервных клеток обонятельных луковиц), и центральную, локализующуюся в обонятельном центре коры большого мозга.

Основной орган обоняния (organum ofactus), являющийся периферической частью сенсорной системы, представлен ограниченным участком слизистой оболочки носа - обонятельной областью, покрывающей у человека верхнюю и отчасти среднюю раковины носовой полости, а также верхнюю часть носовой перегородки. Внешне обонятельная область отличается от респираторной части слизистой оболочки желтоватым цветом.

Периферической частью вомероназальной, или дополнительной, обонятельной системы является вомероназальный (якобсонов) орган *(organum vomeronasale Jacobsoni).* Он имеет вид парных эпителиальных трубок, замкнутых с одного конца и открывающихся другим концом в полость носа.

У человека вомероназальный орган расположен в соединительной ткани основания передней трети носовой перегородки по обе ее стороны на границе между хрящом перегородки и сошником. Кроме якобсонова органа, вомероназальная система включает вомероназальный нерв, терминальный нерв и собственное представительство в переднем мозге - добавочную обонятельную луковицу. Этот орган хорошо развит у пресмыкающихся и млекопитающих. Обонятельные нейросенсорные эпителиоциты специализированы на восприятии феромонов (веществ, выделяемых специализированными железами). Функции вомероназальной системы связаны с функциями половых органов (регуляция полового цикла и сексуального поведения) и эмоциональной сферой.

Развитие. Источником образования всех частей органа обоняния являются обособляющаяся часть нейроэктодермы, симметричные локальные утолщения эктодермы - *обонятельные плакоды,* расположенные в области передней части головы зародыша, и *мезенхима.* Материал плакоды впячивается в подлежащую мезенхиму, формируя обонятельные мешки, связанные с внешней средой посредством отверстий (будущие ноздри). В составе стенки обонятельного мешка находятся обонятельные стволовые клетки, которые на 4-м мес внутриутробного развития путем дивергентной дифференцировки развиваются в нейросенсорные (обонятельные) клетки, поддерживающие и базальные эпителиоциты. Часть клеток обонятельного мешка идет на построение обонятельной (боуменовой) железы. В дальнейшем центральные отростки нейросенсорных клеток, объединившись между собой, образуют в совокупности 20-40 нервных пучков (обонятельных путей - *fila olfactoria),* устремляющихся через отверстия в хрящевой закладке будущей решетчатой кости к обонятельным луковицам головного мозга. Здесь осуществляется синаптический контакт между терминалями аксонов и дендритами митральных нейронов обонятельных луковиц.

Вомероназальный орган формируется в виде парной закладки на 6-й нед развития в нижней части перегородки носа. К 7-й нед развития завершается формирование полости вомероназального органа, а вомероназальный нерв соединяет его с добавочной обонятельной луковицей. В вомероназальном органе плода 21-й нед развития имеются поддерживающие эпителиоциты с ресничками и микроворсинками и обонятельные нейросенсорные эпите-лиоциты с микроворсинками. Структурные особенности вомероназального органа указывают на его функциональную активность уже в перинатальном периоде (рис. 12.8, 12.9).

Строение. Основной орган обоняния - периферическая часть обонятельного анализатора - состоит из пласта многорядного цилиндрического эпителия высотой 60-90 мкм, в котором различают обонятельные*нейросен-сорные клетки, поддерживающие и базальные эпителиоциты* (рис. 12.10, А, Б). От подлежащей соединительной ткани они отделены хорошо выраженной базальной мембраной. Обращенная в носовую полость поверхность обонятельной выстилки покрыта слоем слизи.

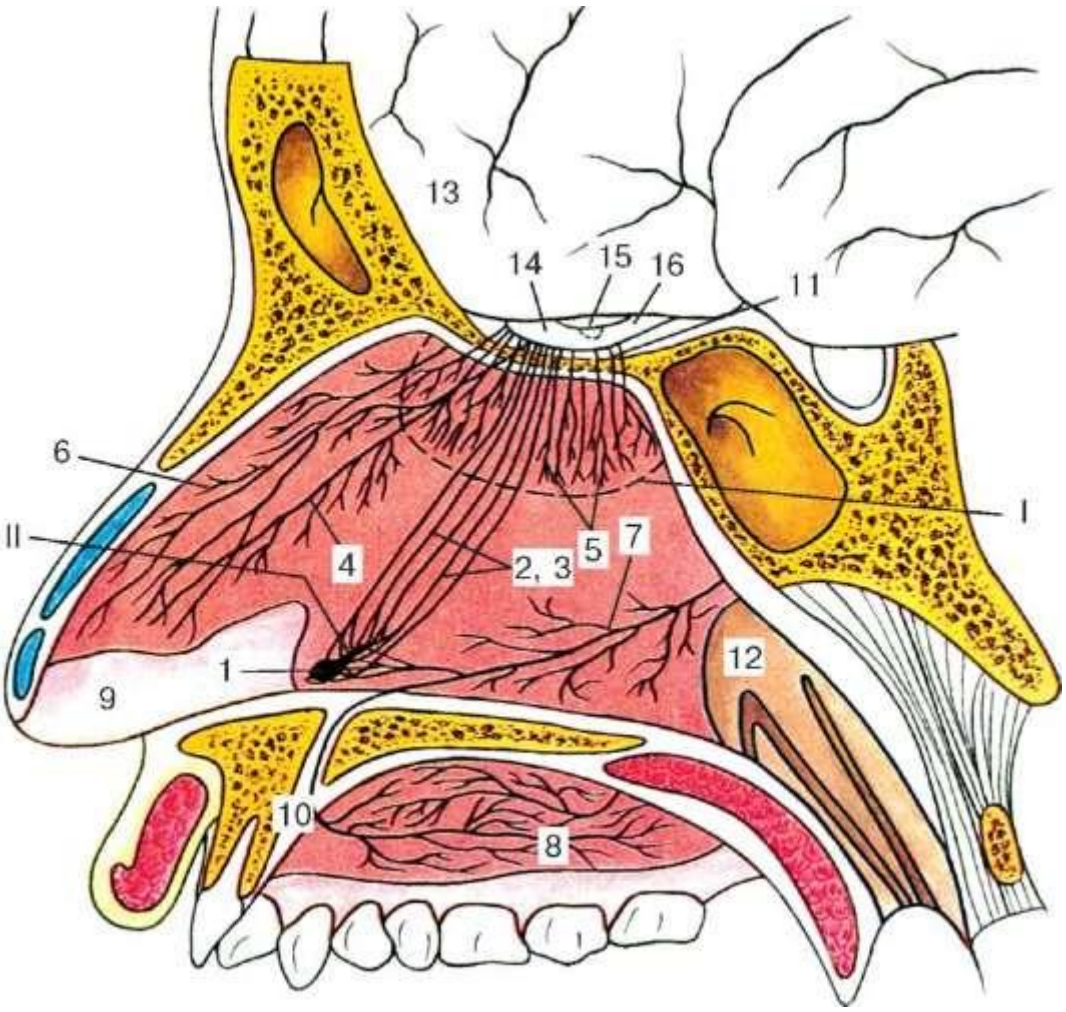

Рис. 12.8. Топография рецепторных полей и проводящих путей обонятельных анализаторов. Сагиттальное сечение головы человека на уровне носовой перегородки (по В. И. Гулимовой):

I - рецепторное поле основного органа обоняния (обозначено пунктирной линией);

II - рецепторное поле вомероназального органа. 1 - вомероназальный орган; 2 - вомероназальный нерв; 3 - терминальный нерв; 4 - передняя ветвь терминального нерва; 5 - волокна обонятельного нерва; 6 - внутренние носовые ветви решетчатого нерва; 7 - носонёбный нерв; 8 - нёбные нервы; 9 - слизистая оболочка носовой перегородки; 10 - носонёбный канал; 11 - отверстия решетчатой пластинки; 12 - хоана; 13 - передний мозг; 14 - основная обонятельная луковица; 15 - дополнительная обонятельная луковица; 16 - обонятельный тракт.

Нейросенсорные, или рецепторные, обонятельные эпителиоциты *(epithe-liocyti neurosensoriae olfactoriae)*располагаются между поддерживающими эпителиоцитами и имеют короткий периферический отросток - дендрит и длинный - центральный - аксон. Их ядросодержащие части занимают, как правило, срединное положение в толще обонятельной выстилки.

У собак, которые отличаются хорошо развитым органом обоняния, насчитывается около 225 млн обонятельных клеток, у человека их число значительно меньше, но все же достигает 6 млн (30 тыс. на 1 мм^2). Различают два вида обонятельных клеток. У одних клеток дистальные части периферических отростков заканчиваются характерными утолщениями - обонятельными булавами, или луковицами дендритов *(clava olfactoria).* Меньшая часть клеток обонятельного эпителия имеет обонятельные микроворсинки (микровиллы).

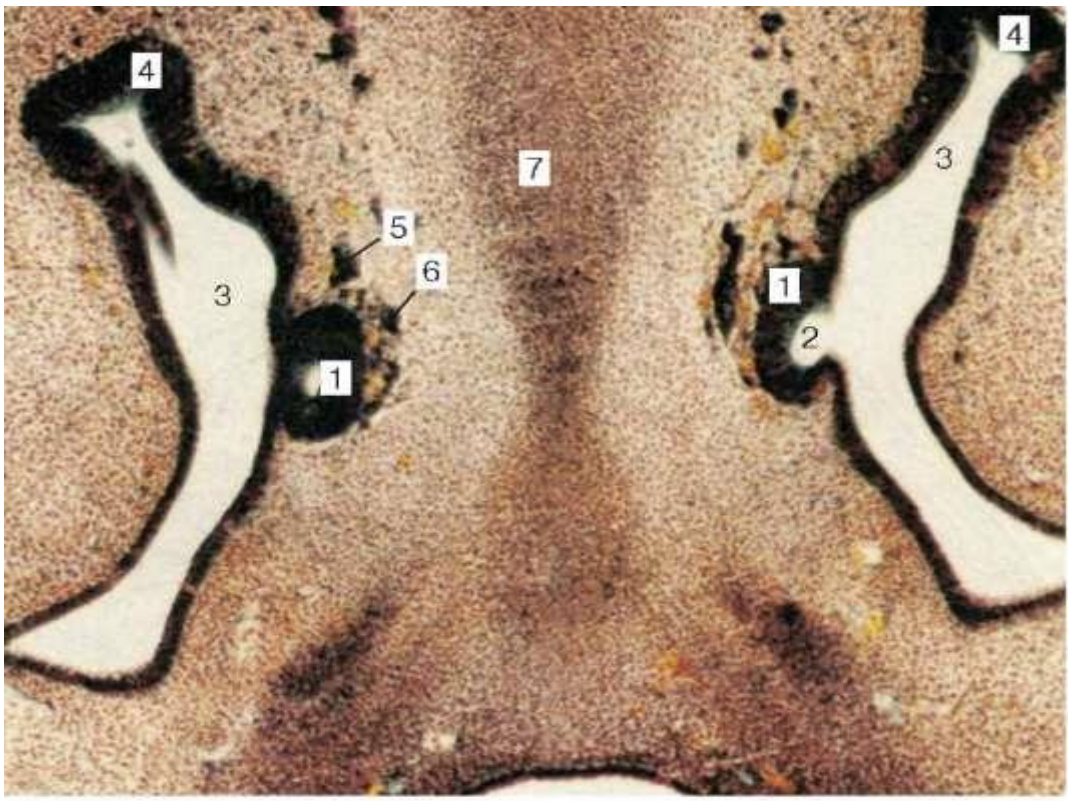

а

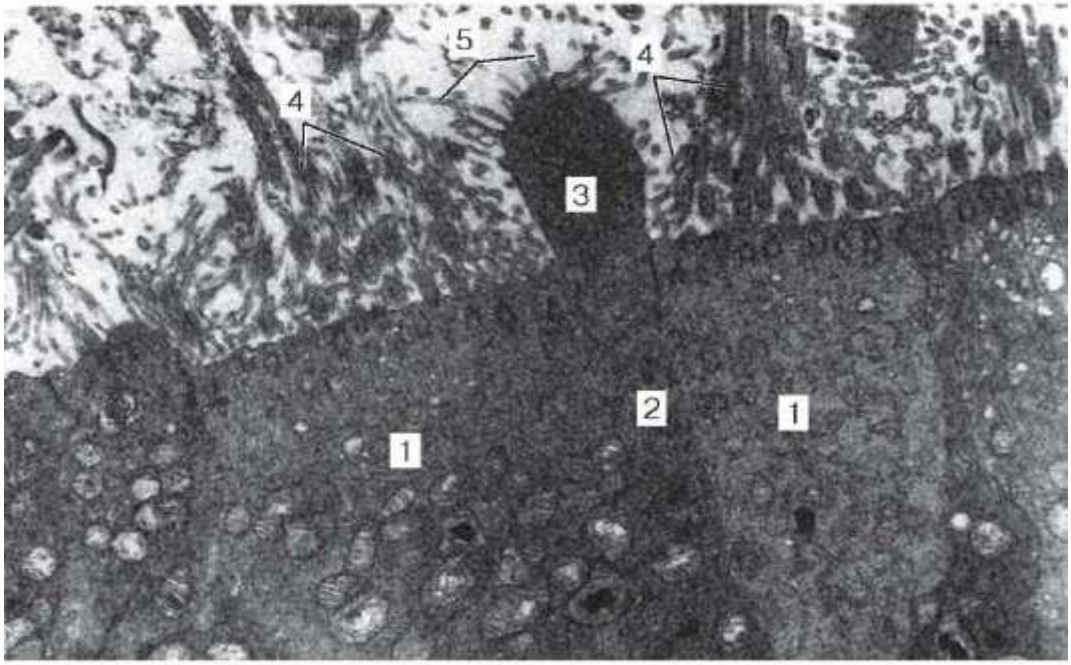

б

Рис. 12.9. Развитие вомероназального органа у эмбриона человека (по В. И. Гулимовой):

а - микрофотография поперечного среза головы эмбриона 7 нед развития, окраска по Маллори: 1 - вомероназальный орган; 2 - полость вомероназального органа; 3 - полость носа; 4 - слизистая оболочка стенки носовой полости; 5 - вомероназальный нерв; 6 - терминальный нерв; 7 - закладка носовой перегородки; *б* - электронная микрофотография вомероназального эпителия плода человека 21 нед развития (увеличение 12 000): 1 - опорные клетки; 2 - нейросенсорный эпителиоцит; 3 - булава нейросенсорного эпителиоцита; 4 - реснички; 5 - микроворсинки

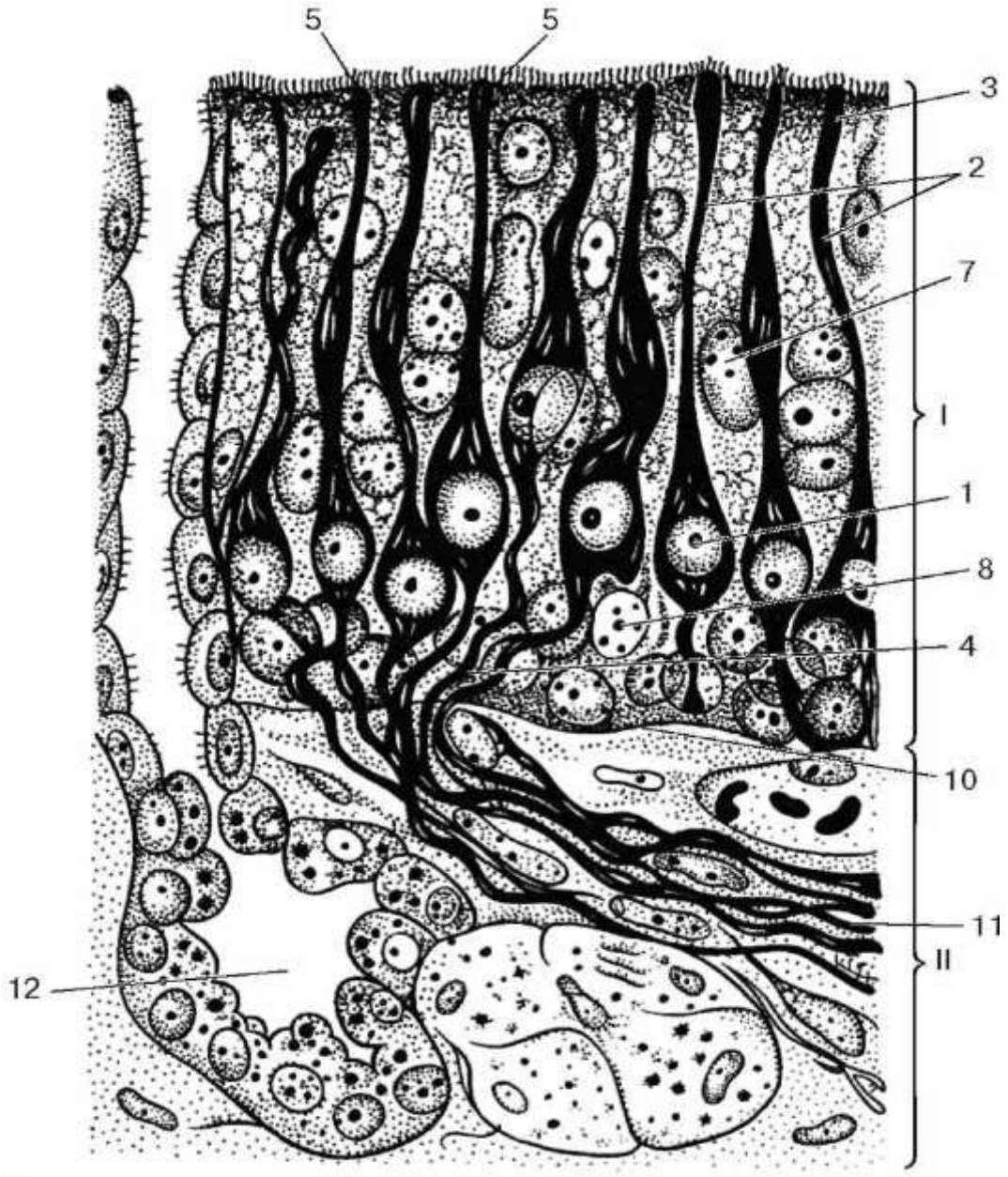

а

Рис. 12.10. Строение обонятельного эпителия (схема):

а - микроскопическое строение (по Я. А. Винникову и Л. К. Титовой); *б* - ультрамикроскопическое строение (по А. А. Бронштейну, с изменениями); *в* - регенерация обонятельных нейросенсорных эпителиоцитов (по Л. Арденсу): А, Б, В - дифференцирующаяся нейросенсорная клетка; Г, Д - разрушающаяся клетка. I - обонятельный эпителий; II - собственная пластинка слизистой оболочки. 1 - нейросенсорные клетки; 2 - периферические отростки (дендриты); 3 - обонятельные луковицы дендритов; 4 - центральные отростки (аксоны); 5 - обонятельные реснички; 6 - микроворсинки; 7 - поддерживающие эпителиоциты; 8 - базальные эпителиоциты; 9 - малодифференцированные нейроны; 10 - базальная мембрана; 11 - нервные стволики - аксоны нейросенсорных клеток; 12 - обонятельная железа.

Обонятельные булавы нейросенсорных клеток на своей округлой вершине несут до 10-12 подвижных обонятельных ресничек (см. рис. 12.10, Б, В). Реснички содержат продольно ориентированные фибриллы: 9 пар периферических и 2 - центральных, отходящих от базальных телец. Обонятельные реснички подвижны и являются своеобразными антеннами для молекул пахучих веществ. Периферические отростки

обонятельных клеток могут сокращаться под действием пахучих веществ. Ядра обонятельных нейросенсорных клеток светлые, с одним или двумя крупными ядрышками. Около ядра отчетливо выявляется гранулярная эндоплазматическая сеть. Базальная часть клетки продолжается в тонкий, слегка извивающийся аксон, который проходит между поддерживающими эпителиоцитами.

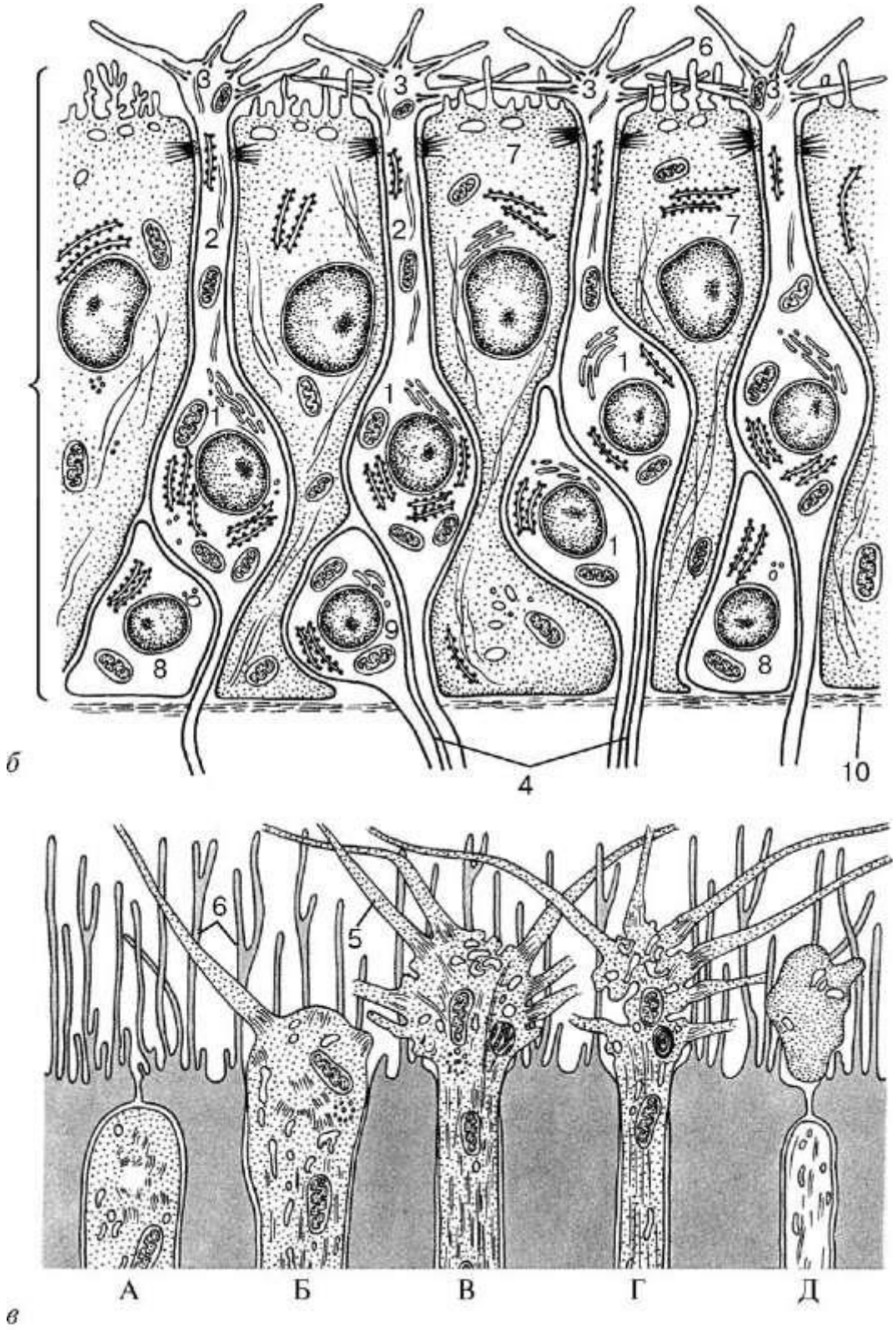

Рис. 12.10. Продолжение

Обонятельные клетки с микроворсинками сходны по строению с описанными выше нейросенсорными клетками с булавой. *Микроворсинки* служат для увеличения мембранной поверхности клетки, воспринимающей запахи. В соединительнотканном слое центральные отростки нейросенсор-ных клеток формируют пучки безмиелинового обонятельного нерва.

Поддерживающие эпителиоциты (epitheliocytus sustentans) - глиальные по происхождению, формируют эпителиальный пласт, в котором и располагаются нейросенсорные эпителиоциты. На апикальной поверхности поддерживающих эпителиоцитов имеются многочисленные микроворсинки длиной до 2 мкм. Поддерживающие эпителиоциты проявляют признаки апокринной секреции и обладают высоким уровнем метаболизма. В цитоплазме обнаруживается гранулярная эндоплазматическая сеть. Митохондрии большей частью скапливаются в апикальной части, где находится также большое число гранул и вакуолей. Комплекс Гольджи располагается над овальным ядром. Подъядерная часть клетки сужается, достигая базальной мембраны в промежутках между базальными эпителиоцитами. В цитоплазме поддерживающих клеток содержится коричнево-желтый пигмент.

Базальные эпителиоциты (epitheliocytus basales) кубической формы находятся на базальной мембране и снабжены цитоплазматическими выростами, окружающими пучки центральных отростков обонятельных клеток. Цитоплазма их заполнена рибосомами и не содержит тонофибрилл. Базальные эпителиоциты относятся к камбию обонятельного эпителия и служат источником регенерации его клеток.

Эпителий вомероназального органа состоит из рецепторной и респираторной частей. Рецепторная часть по строению сходна с обонятельным эпителием основного органа обоняния. Главное отличие состоит в том, что обонятельные булавы нейросенсорных эпителиоцитов вомероназального органа несут на своей поверхности неподвижные микроворсинки.

Промежуточная, или *проводниковая, часть* основной обонятельной сенсорной системы начинается обонятельными безмиелиновыми нервными волокнами, которые объединяются в 20-40 нитевидных стволиков *(fila olfactoria)* и через отверстия решетчатой кости направляются в обонятельные луковицы (см. рис. 12.10). Каждая обонятельная нить представляет собой безмиелиновое волокно, содержащее от 20 до 100 и более осевых цилиндров аксонов нейросенсорных эпителиоцитов, погруженных в цитоплазму лем-моцитов. В обонятельных луковицах расположены вторые нейроны обонятельного анализатора. Это крупные нервные клетки, называемые митральными, имеют синаптические контакты с несколькими тысячами аксонов нейросенсорных клеток одноименной, а частично и противоположной стороны. Обонятельные луковицы построены по типу коры полушарий большого мозга, имеют концентрически расположенные шесть слоев: 1 - слой обонятельных клубочков; 2 - наружный зернистый слой; 3 - молекулярный слой; 4 - слой тел митральных нейронов; 5 - внутренний зернистый слой; 6 - слой центробежных волокон.

Контакт аксонов нейросенсорных эпителиоцитов с дендритами митральных нейронов происходит в клубочковом слое, где суммируются возбуждения рецеп-торных клеток. Здесь же осуществляется взаимодействие рецепторных клеток между собой и с мелкими ассоциативными клетками. В обонятельных клубочках реализуются и центробежные эфферентные влияния, исходящие из вышележащих эфферентных центров (переднее обонятельное ядро, обонятельный бугорок, ядра миндалевидного тела, препириформная кора). Наружный зернистый слой образован телами пучковых нейронов и многочисленными синапсами с дополнительными дендритами митральных нейронов, аксонами межклубочковых клеток и дендро-дендритическими синапсами митральных нейронов. В 4-м слое лежат тела митральных нейронов. Их аксоны проходят через 4-5-й

слои луковиц, а на выходе из них образуют обонятельные контакты вместе с аксонами пучковых клеток. В области 6-го слоя от аксонов митральных нейронов отходят возвратные коллатерали, распределяющиеся в разных слоях. Внутренний зернистый слой образован скоплением нейронов, которые по своей функции являются тормозными. Их дендриты образуют синапсы с возвратными коллатералями аксонов митральных нейронов.

Промежуточная, или проводниковая, часть вомероназальной системы представлена безмиелиновыми волокнами вомероназального нерва, которые, подобно основным обонятельным волокнам, объединяются в нервные стволики, проходят через отверстия решетчатой кости и соединяются с добавочной обонятельной луковицей, которая расположена в дорсомедиаль-ной части основной обонятельной луковицы и имеет сходное строение.

Центральный отдел обонятельной сенсорной системы локализуется в древней коре - в гиппокампе и в новой - гиппокамповой извилине, куда направляются аксоны митральных нейронов (обонятельный тракт). Здесь происходит окончательный анализ обонятельной информации (расшифровка кода запаха).

Сенсорная обонятельная система через ретикулярную формацию связана с автономной нервной системой, иннервирующей органы пищеварительной и дыхательной систем, что объясняет рефлекторные реакции со стороны последних на запахи.

Обонятельные железы. В подлежащей рыхлой волокнистой ткани обонятельной области располагаются концевые отделы трубчато-альвеолярных обонятельных (боуменовых) желез (см. рис. 12.10), выделяющие секрет, который содержит большое количество белков, олигонуклеотидов, гликозаминоглика-нов и др. В слизи обнаружены одорантсвязывающие белки - неспецифические переносчики пахучих молекул. В концевых отделах желез снаружи лежат уплощенные клетки - миоэпителиальные, внутри - клетки, секретирующие по мерокринному типу. Прозрачный, водянистый секрет желез вместе с секретом поддерживающих эпителиоцитов увлажняет поверхность обонятельной слизистой оболочки, что является необходимым условием для функционирования нейросенсорных эпителиоцитов. В этом секрете, омывающем обонятельные реснички нейросенсорной клетки, растворяются пахучие вещества, присутствие которых только в этом случае и воспринимается рецепторными белками, вмонтированными в плазмолемму ресничек. Каждый запах вызывает электрический ответ многих нейросенсорных эпителиоцитов обонятельной выстилки, в которой возникает мозаика электрических сигналов. Эта мозаика индивидуальна для каждого запаха и является кодом запаха.

Васкуляризация. Слизистая оболочка полости носа обильно снабжена кровеносными и лимфатическими сосудами. Сосуды микроциркуляторного

типа напоминают кавернозные тела. Кровеносные капилляры синусоидно-го типа образуют сплетения, которые способны депонировать кровь. При действии резких температурных раздражителей и молекул пахучих веществ слизистая оболочка носа может сильно набухать и покрываться значительным слоем слизи, что затрудняет рецепцию. Возрастные изменения. Чаще всего они обусловлены перенесенными в течение жизни воспалительными процессами (риниты), которые приводят к атрофии рецепторных клеток и разрастанию респираторного эпителия.

Регенерация. У млекопитающих в постнатальном периоде онтогенеза обновление рецепторных обонятельных клеток происходит в течение 30 сут. В конце жизненного цикла нейросенсорные эпителиоциты подвергаются деструкции, фагоцитируются поддерживающими эпителиоцитами. Малодифференцированные нейроны базального слоя способны к мито-тическому делению, лишены отростков. В процессе их дифференцировки увеличивается объем клеток, появляются специализированный

дендрит, растущий к поверхности, и аксон, растущий в сторону базальной мембраны, который в дальнейшем устанавливает контакт с митральным нейроном обонятельной луковицы. Клетки постепенно перемещаются к поверхности, замещая погибшие нейросенсорные эпителиоциты. На дендрите формируются специализированные структуры (микроворсинки и реснички). При некоторых вирусных поражениях обонятельных клеток не происходит их восстановление и обонятельная область замещается респираторным эпителием.

12.4. ОРГАН ВКУСА

Орган вкуса *(organum gustus)* - периферическая часть вкусового анализатора представлена рецепторными эпителиальными клетками во *вкусовых почках (caliculi gustatoriae).* Они воспринимают вкусовые (пищевые и непищевые) раздражения, генерируют и передают рецепторный потенциал афферентным нервным окончаниям, в которых появляются нервные импульсы. Информация поступает в подкорковые и корковые центры. При участии сенсорной системы обеспечиваются такие реакции, как отделение секрета слюнных желез, выделение желудочного сока и другое, поведенческие реакции на поиск пищи и т. п. Вкусовые почки располагаются в многослойном плоском эпителии боковых стенок желобоватых, листовидных и грибовидных сосочков языка человека (рис. 12.11). У детей, а иногда и у взрослых вкусовые почки могут находиться на губах, задней стенке глотки, нёбных дужках, наружной и внутренней поверхностях надгортанника. Количество вкусовых почек у человека достигает 2000.

Развитие органа вкуса. Вкусовые почки начинают развиваться на 6- 7-й нед эмбриогенеза человека. Они формируются как выпячивания слизистой оболочки языка на его дорсальной поверхности. Источником развития сенсоэпителиальных клеток вкусовых почек является многослойный эпителий сосочков языка. Он подвергается дифференцировке под индуцирующим воздействием окончаний нервных волокон язычного, языкоглоточ-ного и блуждающего нервов. В результате дивергентной дифференцировки малодифференцированных предшественников возникают различные типы вкусовых эпителиоцитов. Таким образом, иннервация вкусовых почек появляется одновременно с возникновением их зачатков.

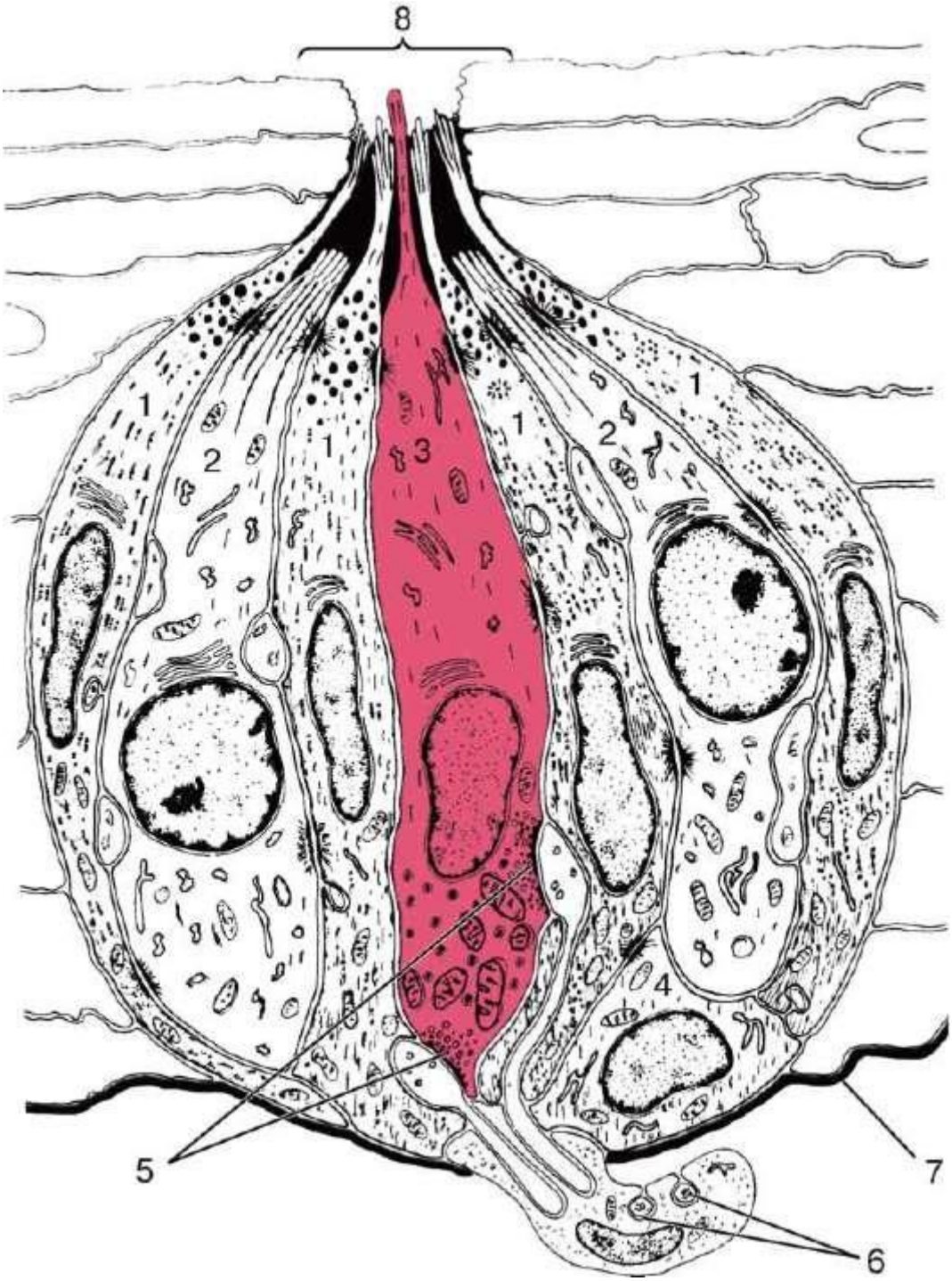

Рис. 12.11. Вкусовая почка:

1 - вкусовой эпителиоцит I типа; 2 - вкусовой эпителиоцит II типа; 3 - вкусовой эпителиоцит III типа; 4 - вкусовой эпителиоцит IV типа; 5 - синаптические контакты с клеткой III типа; 6 - нервные волокна, окруженные леммоцитом; 7 - базальная мембрана; 8 - вкусовая пора

Строение. Каждая вкусовая почка имеет эллипсоидную форму размером 27-115 мкм в высоту и 16-70 мкм в ширину и занимает всю толщу многослойного эпителиального пласта сосочка языка. Она состоит из плотно прилежащих друг к другу 40-60 гетероморфных эпителиоцитов различного типа. От подлежащей соединительной ткани вкусовая почка отделяется базальной мембраной. Вершина почки сообщается с поверхностью языка при помощи вкусовой поры *(porus gustatorius)*. Вкусовая пора ведет в

небольшое углубление между поверхностными эпителиальными клетками сосочков - *вкусовую ямку* (см. рис. 12.11).

Среди вкусовых клеток различают несколько морфофункциональных типов. *Вкусовые эпителиоциты I типа*на своей апикальной поверхности имеют до 40 микроворсинок, являющихся адсорбентами вкусовых раздражителей. В цитоплазме обнаруживаются многочисленные электронно-плотные гранулы, гранулярная эндоплазматическая сеть, митохондрии, пучки микрофиламентов и микротрубочек цитоскелета. Все это придает цитоплазме темный вид.

Вкусовые эпителиоциты II типа имеют светлую цитоплазму, в которой обнаруживаются цистерны гладкой эндоплазматической сети, лизосомы и мелкие вакуоли. Апикальная поверхность содержит мало микроворсинок. Вышеперечисленные клетки не формируют синаптических контактов с нервными волокнами и относятся к поддерживающим.

Вкусовые эпителиоциты III типа, относительная доля которых во вкусовой почке равна 5-7 %, характеризуются наличием в цитоплазме пузырьков диаметром 100-200 нм с электронно-плотной сердцевиной. На апикальной поверхности клетки находится крупный отросток с микроворсинками, проходящими через вкусовую пору. Эти клетки формируют синапсы с афферентными волокнами и являются сенсоэпителиальными.

Вкусовые эпителиоциты IV типа (базальные) располагаются в базальной части вкусовой почки. Эти малодифференцированные клетки характеризуются небольшим объемом цитоплазмы вокруг ядра и слабым развитием органелл. В клетках выявляются фигуры митоза. Базальные клетки в отличие от сенсоэпителиальных и поддерживающих клеток никогда не достигают поверхности эпителиального слоя. Базальные клетки относятся к камбиальным.

Периферические (перигеммальные) клетки имеют серповидную форму, содержат мало органелл, но в них много микротрубочек и они связаны с нервными окончаниями.

Во вкусовой ямке между микроворсинками находится электронно-плотное вещество с высокой активностью фосфатаз и значительным содержанием рецепторного белка и гликопротеидов, которое играет роль адсорбента для вкусовых веществ, попадающих на поверхность языка. Энергия внешнего воздействия трансформируется в рецепторный потенциал. Под его влиянием из сенсоэпителиальной клетки (эпителиоцита III типа) выделяется медиатор (серотонин или норэпинефрин), который, действуя на нервное окончание сенсорного нейрона, вызывает в нем генерацию нервного импульса. Нервный импульс передается далее в промежуточную часть анализатора.

Во вкусовых почках передней части языка обнаружен *сладкочувствитель-ный* рецепторный белок, а в задней части - *горькочувствительный.* Вкусовые вещества адсорбируются на примембранном слое плазмолеммы микроворсинок, в которую вмонтированы специфические рецепторные белки. Одна и та же вкусовая клетка способна воспринимать несколько вкусовых раздражений. При адсорбции воздействующих молекул происходят конформа-ционные изменения рецепторных белковых молекул, которые приводят к

локальному изменению проницаемости мембран сенсоэпителиальной клетки и деполяризации или гиперполяризации плазмолеммы.

В каждую вкусовую почку входит и разветвляется около 50 афферентных нервных волокон, формирующих синапсы с базальными отделами сен-соэпителиальных клеток. На одной сенсоэпителиальной клетке могут быть окончания нескольких нервных волокон, а одно волокно кабельного типа может иннервировать несколько вкусовых почек. В формировании вкусовых ощущений принимают участие неспецифические афферентные окончания (тактильные, болевые, температурные), имеющиеся в слизистой оболочке

полости рта, глотке, возбуждение которых добавляет окраску вкусовых ощущений («острый вкус перца» и др.).

Промежуточная часть вкусового анализатора. Центральные отростки ганглиев лицевого, языкоглоточного и блуждающего нервов вступают в ствол головного мозга к ядру одиночного пути, где находится второй нейрон вкусового пути. Здесь может происходить переключение импульсов на эфферентные пути к мимической мускулатуре, слюнным железам, к мышцам языка. Большая часть аксонов ядра одиночного пути достигает таламуса, где находится 3-й нейрон вкусового пути, аксоны которого заканчиваются на 4-м нейроне в коре большого мозга нижней части постцентральной извилины *(центральная часть вкусового анализатора).* Здесь формируются вкусовые ощущения.

Регенерация. Сенсорные и поддерживающие эпителиоциты вкусовой почки непрерывно обновляются. Продолжительность их жизни примерно 10 сут. При разрушении вкусовых эпителиоцитов нейроэпителиальные синапсы прерываются и вновь образуются на новых сенсоэпителиальных клетках.

12.5. ОРГАН СЛУХА И РАВНОВЕСИЯ

Орган слуха и равновесия, или преддверно-улитковый орган *(organum vestibulo-cochleare),* - наружное, среднее и внутреннее ухо, осуществляющее восприятие звуковых, гравитационных и вибрационных стимулов, линейных и угловых ускорений.

12.5.1. Наружное ухо

Наружное ухо *(auris externa)* включает ушную раковину, наружный слуховой проход и барабанную перепонку.

Ушная раковина (auricular) состоит из тонкой пластинки эластического хряща, покрытой кожей с немногочисленными тонкими волосами и сальными железами. Потовых желез в ее составе мало.

Наружный слуховой проход образован хрящом, являющимся продолжением эластического хряща раковины, и костной частью. Поверхность прохода покрыта тонкой кожей, содержащей волосы и связанные с ними сальные железы. Глубже сальных желез расположены трубчатые *церуминозные (сальные) железы (glandula ceruminosa),*выделяющие ушную серу, обладающую бактерицидными свойствами. Их протоки открываются самостоятельно на поверхности слухового прохода или в выводные протоки сальных желез. Количество желез уменьшается по мере приближения к барабанной перепонке.

Барабанная перепонка (membrana tympanica) овальной, слегка вогнутой формы, толщиной 0,1 мм. Одна из слуховых косточек среднего уха - молоточек - сращена с помощью своей ручки с внутренней поверхностью барабанной перепонки. От молоточка к барабанной перепонке проходят кровеносные сосуды и нервы. Барабанная перепонка в средней части состоит из двух слоев, образованных пучками коллагеновых и эластических волокон и залегающими между ними фибробластами. Волокна наружного слоя расположены радиально, а внутреннего - циркулярно. В верхней части барабанной перепонки количество коллагеновых волокон уменьшается *(перепонка Шрапнеля).* На наружной ее поверхности располагается очень тонким слоем (50-60 мкм) многослойный плоский эпителий, на внутренней поверхности, обращенной в среднее ухо, - слизистая оболочка толщиной около 20-40 мкм, покрытая однослойным плоским эпителием.

12.5.2. Среднее ухо

Среднее ухо *(auris media)* состоит из барабанной полости, слуховых косточек и слуховой (евстахиевой) трубы.

Барабанная полость - уплощенное пространство объемом около 2 см^3, выстланное слизистой оболочкой. Эпителий - однослойный плоский, местами переходящий в кубический или цилиндрический. В слизистой оболочке и костных стенках среднего уха проходят ветки лицевого, языко-глоточного, блуждающего нервов. На медиальной стенке барабанной полости имеются два отверстия, или «окна». Первое - *овальное окно.* В нем располагается основание стремечка, которое удерживается с помощью тонкой связки по окружности окна. Овальное окно отделяет барабанную полость от вестибулярной лестницы улитки. Второе окно *круглое,* находится несколько позади овального. Оно закрыто волокнистой мембраной. Круглое окно отделяет барабанную полость от барабанной лестницы улитки.

Слуховые косточки - молоточек, наковальня, стремечко как система рычагов передают колебания барабанной перепонки наружного уха к овальному окну, от которого начинается вестибулярная лестница внутреннего уха.

Слуховая труба, соединяющая барабанную полость с носовой частью глотки, имеет хорошо выраженный просвет диаметром 1-2 мм. В области, прилежащей к барабанной полости, слуховая труба окружена костной стенкой, а ближе к глотке содержит островки гиалинового хряща. Просвет трубы выстлан многорядным призматическим реснитчатым эпителием. В нем имеются бокаловидные железистые клетки. На поверхности эпителия открываются протоки слизистых желез. Через слуховую трубу регулируется давление воздуха в барабанной полости среднего уха.

12.5.3. Внутреннее ухо

Внутреннее ухо *(auris interna)* состоит из костного лабиринта и расположенного в нем перепончатого лабиринта, в котором находятся рецептор-ные клетки - волосковые клетки органа слуха и равновесия. Рецепторные клетки (сенсоэпителиальные по происхождению) представлены в органе слуха - в спиральном органе улитки, а в органе равновесия - в пятнах маточки и мешочка (эллиптического и сферического мешочков) и в трех ампулярных гребешках полукружных каналов.

Развитие внутреннего уха. У 3-недельного эмбриона человека на уровне ромбовидного мозга (см. главу 11) обнаруживаются парные утолщения ней-роэктодермы - *слуховые плакоды.* Материал слуховых плакод впячивается в подлежащую мезенхиму, возникают слуховые ямки. Последние полностью погружаются во внутреннюю среду и отшнуровываются от эктодермы - образуются *слуховые пузырьки.* Развитие их контролируется мезенхимой, ромбовидным мозгом и мезодермой (рис. 12.12). Слуховой пузырек располагается вблизи первой жаберной щели.

Стенка слухового пузырька состоит из многорядного нейроэпите-лия, который секретирует эндолимфу, заполняющую просвет пузырька. Одновременно слуховой пузырек контактирует с эмбриональным слуховым нервным ганглием, который вскоре делится на две части - *ганглий преддверия* и *ганглий улитки.* В процессе дальнейшего развития пузырек меняет свою форму, перетягиваясь на две части: первая - вестибулярная - превращается в эллиптический пузырек - *маточку (utriculus)* с полукружными каналами и их ампулами, вторая - образует сферический пузырек - *мешочек (sacculus)* и закладку улиткового канала. Улитковый канал постепенно растет, завитки его увеличиваются, и он отделяется от эллиптического пузырька. На месте прилегания слухового ганглия к слуховому пузырьку стенка последнего утолщается. Клетки слухового пузырька с 7-й нед развития путем дивергентной дифференцировки дают начало клеточным диф-феронам улитки, полукружных каналов, маточки и мешочка. Дифферон рецепторных (сенсоэпителиальных) клеток возникает лишь при контакте малодифференцированных клеток с отростками нейронов слухового нервного ганглия.

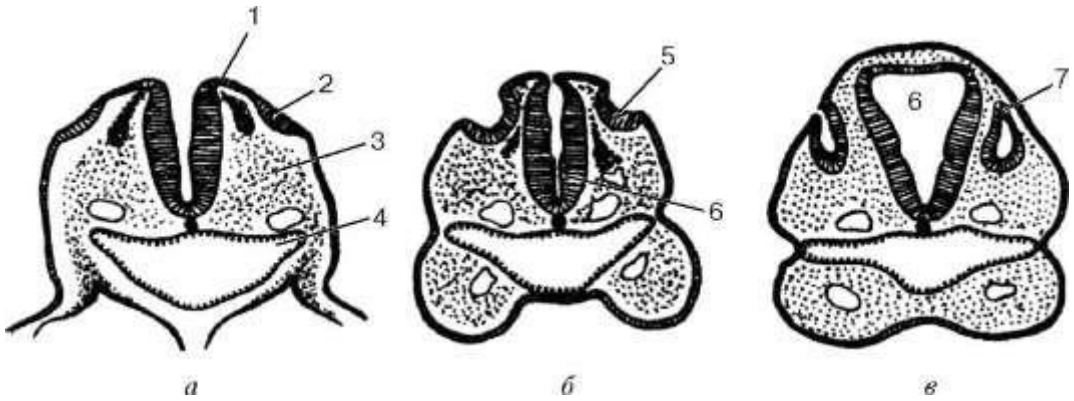

Рис. 12.12. Развитие слухового пузырька у эмбриона человека (по Арею, с изменениями):

а - стадия 9 сомитов; *б* - стадия 16 сомитов; *в* - стадия 30 сомитов. 1 - эктодерма; 2 - слуховая плакода; 3 - мезодерма; 4 - глотка; 5 - слуховая ямка; 6 - мозговой пузырь; 7 - слуховой пузырек

Рецепторные и поддерживающие эпителиоциты органа слуха и равновесия обнаруживаются у эмбрионов длиной 15-18,5 мм. Улитковый канал вместе со спиральным органом развивается в виде трубки, которая впячивается в завитки костной улитки. Одновременно развиваются и пери-лимфатические пространства. В улитке у эмбриона длиной 43 мм имеется перилимфатическое пространство барабанной лестницы, а у эмбрионов длиной 50 мм - и перилимфатическое пространство вестибулярной лестницы. Несколько позднее происходят процессы окостенения и формирования костного лабиринта улитки и полукружных каналов.

Улитковый канал

Восприятие звуков осуществляется в спиральном органе, расположенном по всей длине улиткового канала перепончатого лабиринта. Улитковый канал представляет собой спиральный слепо заканчивающийся мешок длиной 3,5 см, заполненный эндолимфой и окруженный снаружи перилимфой. Улитковый канал и окружающие его заполненные перилимфой пространства барабанной и вестибулярной лестницы в свою очередь заключены в костную улитку, образующую у человека 2,5 завитка вокруг центрального костного стержня (модиолуса).

Улитковый канал на поперечном разрезе имеет форму треугольника, стороны которого образованы вестибулярной (преддверной) мембраной (мембрана Рейсснера), сосудистой полоской и базилярной пластинкой. *Вестибулярная мембрана (membrana vestibularis)* образует верхнемедиальную стенку канала. Она представляет собой тонкофибриллярную соединительнотканную пластинку, покрытую однослойным плоским эпителием, обращенным к эндолимфе, и слоем плоских фиброцитоподобных клеток, обращенным к перилимфе (рис. 12.13).

Наружная стенка образована сосудистой полоской *(stria vascularis),* расположенной на спиральной связке*(ligamentum spirale).* В составе сосудистой полоски различают многочисленные краевые клетки с большим количеством митохондрий в цитоплазме. Апикальная поверхность этих клеток омывается эндолимфой. Клетки осуществляют транспорт ионов натрия и калия, обеспечивают высокую концентрацию ионов калия в эндолим-фе. Промежуточные (звездчатой формы) и базальные (плоские) клетки не имеют контакта с эндолимфой. Базальные клетки относят к камбию сосудистой полоски. Здесь же обнаруживаются нейроэндокриноциты, вырабатывающие пептидные гормоны - серотонин, мелатонин, адреналин и другие, которые участвуют в регуляции объема эндолимфы. Между клетками проходят гемокапилляры. Предполагают, что клетки

сосудистой полоски продуцируют эндолимфу, которая играет значительную роль в трофике спирального органа (рис. 12.14).

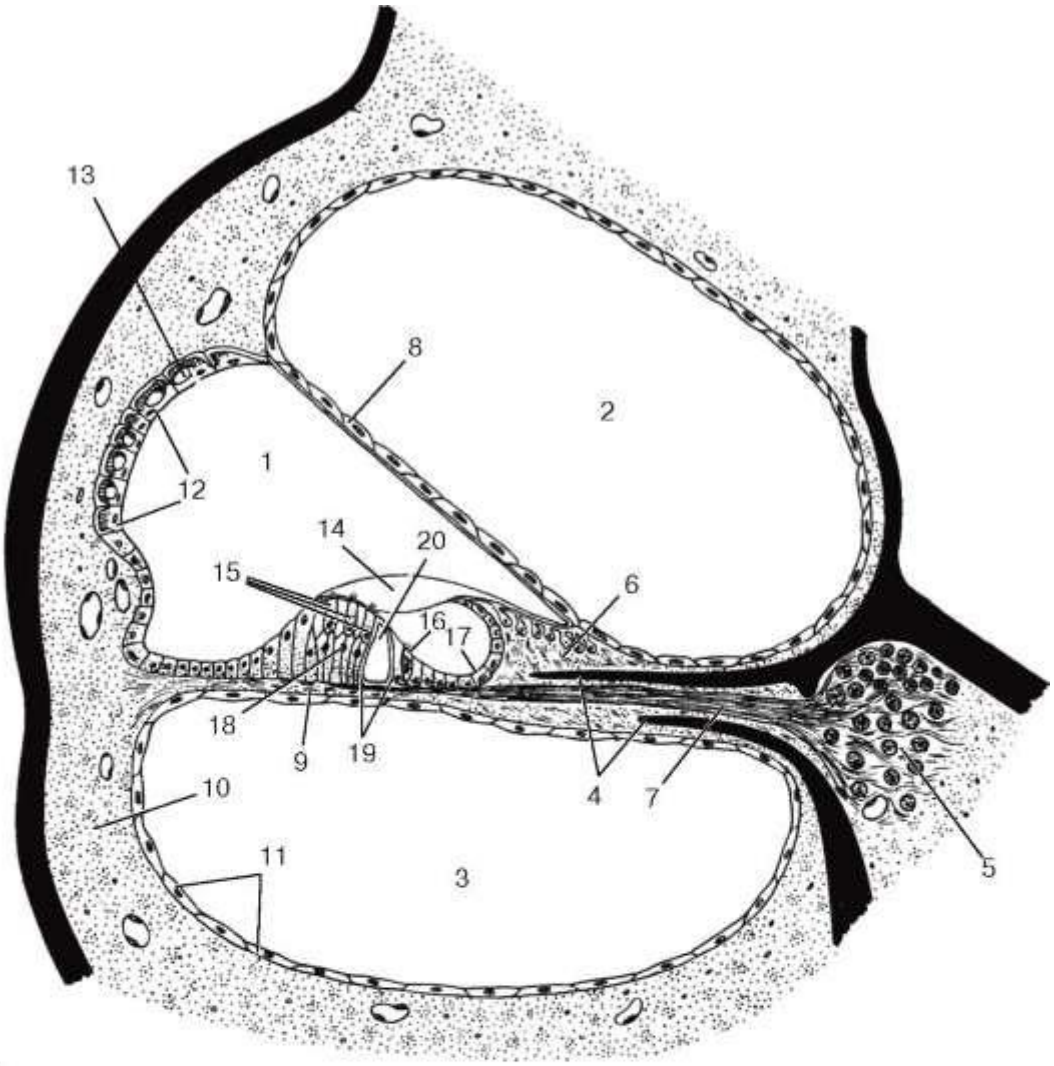

а

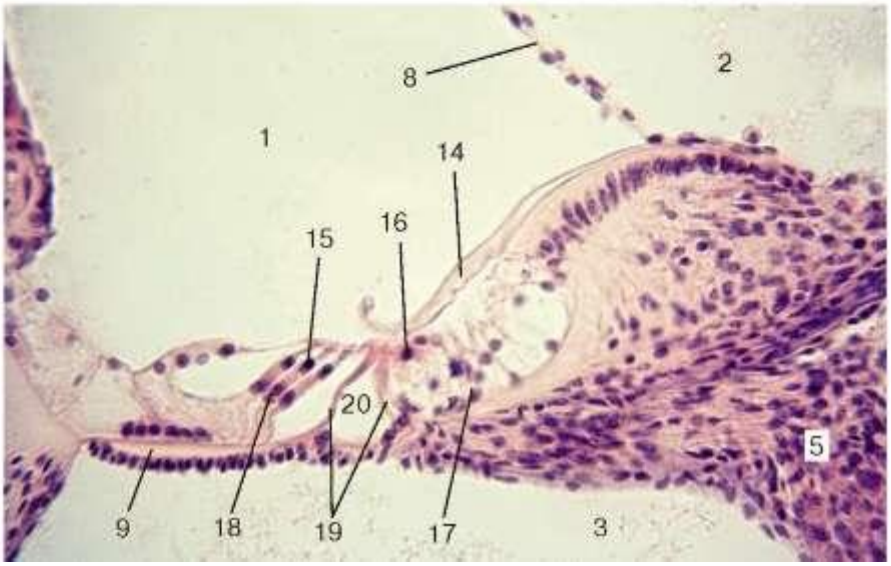

б

Рис. 12.13. Строение перепончатого канала улитки и спирального органа: *а* - схема; *б* - спиральный орган (микрофотография). 1 - перепончатый канал улитки; 2 - вестибулярная

лестница; 3 - барабанная лестница; 4 - спиральная костная пластинка; 5 - спиральный узел; 6 - спиральный гребень; 7 - дендриты нервных клеток; 8 - вестибулярная мембрана; 9 - базилярная пластинка; 10 - спиральная связка; 11 - эпителий, выстилающий барабанную лестницу; 12 - сосудистая полоска; 13 - кровеносные сосуды; 14 - покровная мембрана; 15 - наружные волосковые (сен-соэпителиальные) клетки; 16 - внутренние волосковые (сенсоэпителиальные) клетки; 17 - внутренние поддерживающие эпителиоциты; 18 - наружные поддерживающие эпителиоциты; 19 - наружные и внутренние столбчатые эпителиоциты; 20 – туннель.

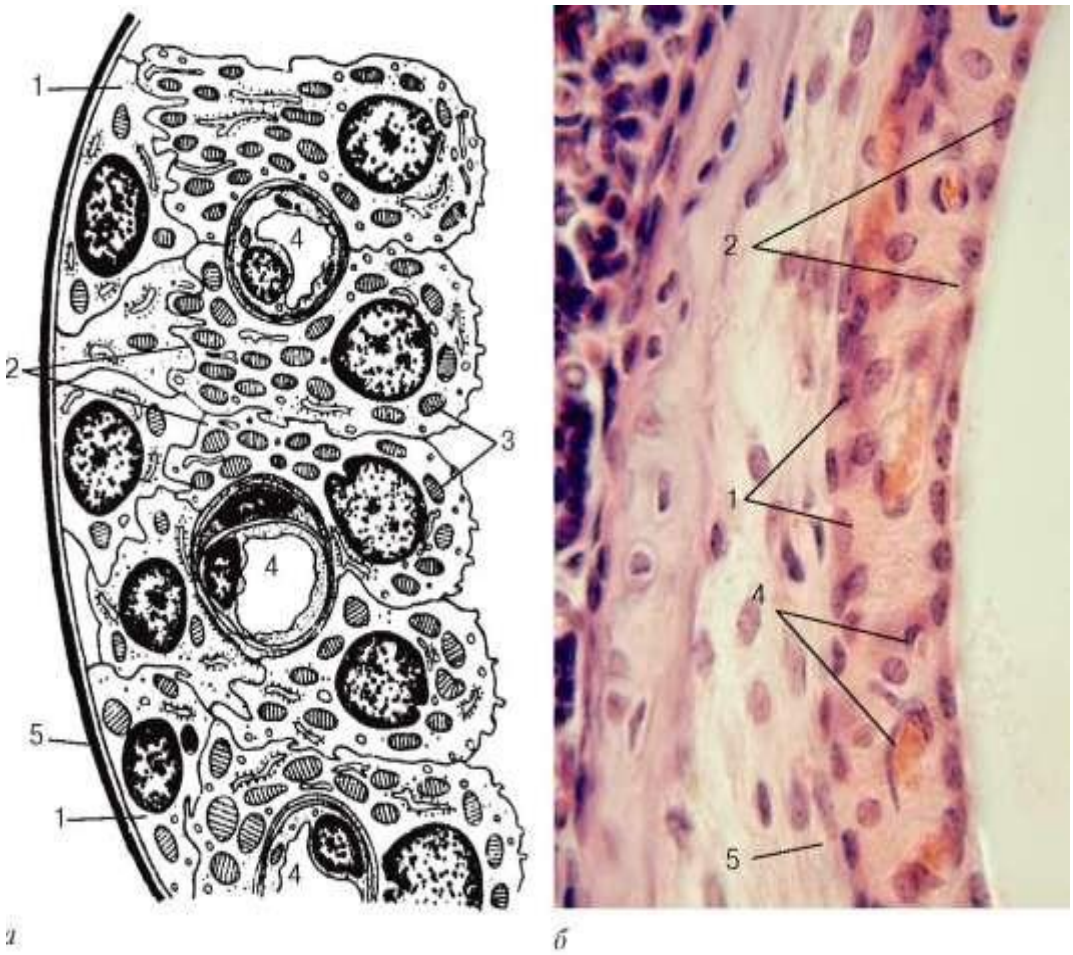

Рис. 12.14. Ультрамикроскопическое строение сосудистой полоски (а) (по Ю. И. Афанасьеву):

б - микрофотография сосудистой полоски. 1 - светлые базальные клетки; 2 - темные призматические клетки; 3 - митохондрии; 4 - кровеносные капилляры; 5 - базальная мембрана

Нижняя (базилярная) пластинка (lamina basilaris), на которой располагается спиральный орган, построена наиболее сложно. С внутренней стороны она прикрепляется к спиральной костной пластинке в том месте, где ее надкостница - спиральный край (лимб) делится на две части: верхнюю - вестибулярную губу и нижнюю - барабанную губу. Последняя переходит в базилярную пластинку, которая на противоположной стороне прикрепляется к спиральной связке.

Базилярная пластинка представляет собой соединительнотканную пластинку, которая в виде спирали тянется вдоль всего улиткового канала. На стороне, обращенной к спиральному органу, она покрыта базальной мембраной эпителия этого органа. В основе базилярной пластинки лежат тонкие коллагеновые волокна, которые тянутся в виде непрерывного радиального пучка от спиральной костной пластинки до спиральной связки,

выступающих в полость костного канала улитки. Характерно, что длина волокон неодинакова по всей длине улиткового канала. Более длинные (около 505 мкм) волокна находятся на вершине улитки, короткие (около 105 мкм) - в ее основании. Располагаются волокна в гомогенном основном веществе. Волокна состоят из тонких фибрилл диаметром около 30 нм, ана-стомозирующих между собой с помощью еще более тонких пучков. Со стороны барабанной лестницы базилярная пластинка покрыта слоем плоских фиброцитоподобных клеток мезенхимной природы.

Поверхность спирального края покрыта плоским эпителием. Его клетки обладают способностью к секреции. Выстилка спиральной бороздки *(sulcus spiralis)* представлена несколькими рядами крупных плоских полигональных клеток, которые непосредственно переходят в поддерживающие эпителиоциты, примыкающие к внутренним волосковым клеткам спирального органа.

Покровная мембрана (membrana tectoria) имеет связь с эпителием вестибулярной губы. Она представляет собой лентовидную пластинку желеобразной консистенции, которая тянется в виде спирали по всей длине спирального органа, располагаясь над вершинами его сенсоэпителиальных волосковых клеток. Эта пластинка состоит из тонких радиально направленных коллагеновых волокон. Между волокнами находится прозрачное склеивающее вещество, содержащее гликозаминогликаны.

Спиральный орган

Спиральный, или кортиев, орган расположен на базилярной мембране перепончатого лабиринта улитки. Это эпителиальное образование повторяет ход улитки. Его площадь расширяется от базального завитка улитки к апикальному. Состоит из двух групп клеток - волосковых (сенсоэпите-лиальных, кохлеоцитов) и поддерживающих. Каждая из этих групп клеток подразделяется на внутренние и наружные (см. рис. 12.13). Эти две группы разделяет туннель.

Внутренние волосковые клетки (cochleocyti internae) имеют кувшинообраз-ную форму (рис. 12.15) с расширенной базальной и искривленной апикальной частями, лежат в один ряд на поддерживающих*внутренних фаланговых эпителиоцитах (epitheliocyti phalangeae internae).* Их общее количество у человека достигает 3500. На апикальной поверхности имеется ретикулярная пластинка, на которой расположены от 30 до 60 коротких микроворсинок - стереоцилии (длина их в базальном завитке улитки примерно 2 мкм, а в верхушечном - больше в 2-2,5 раза). В базальной и апикальной частях клеток имеются скопления митохондрий, элементы гладкой и гранулярной эндо-плазматической сети, актиновые и миозиновые миофиламенты. Наружная поверхность базальной половины клетки покрыта сетью преимущественно афферентных нервных окончаний.

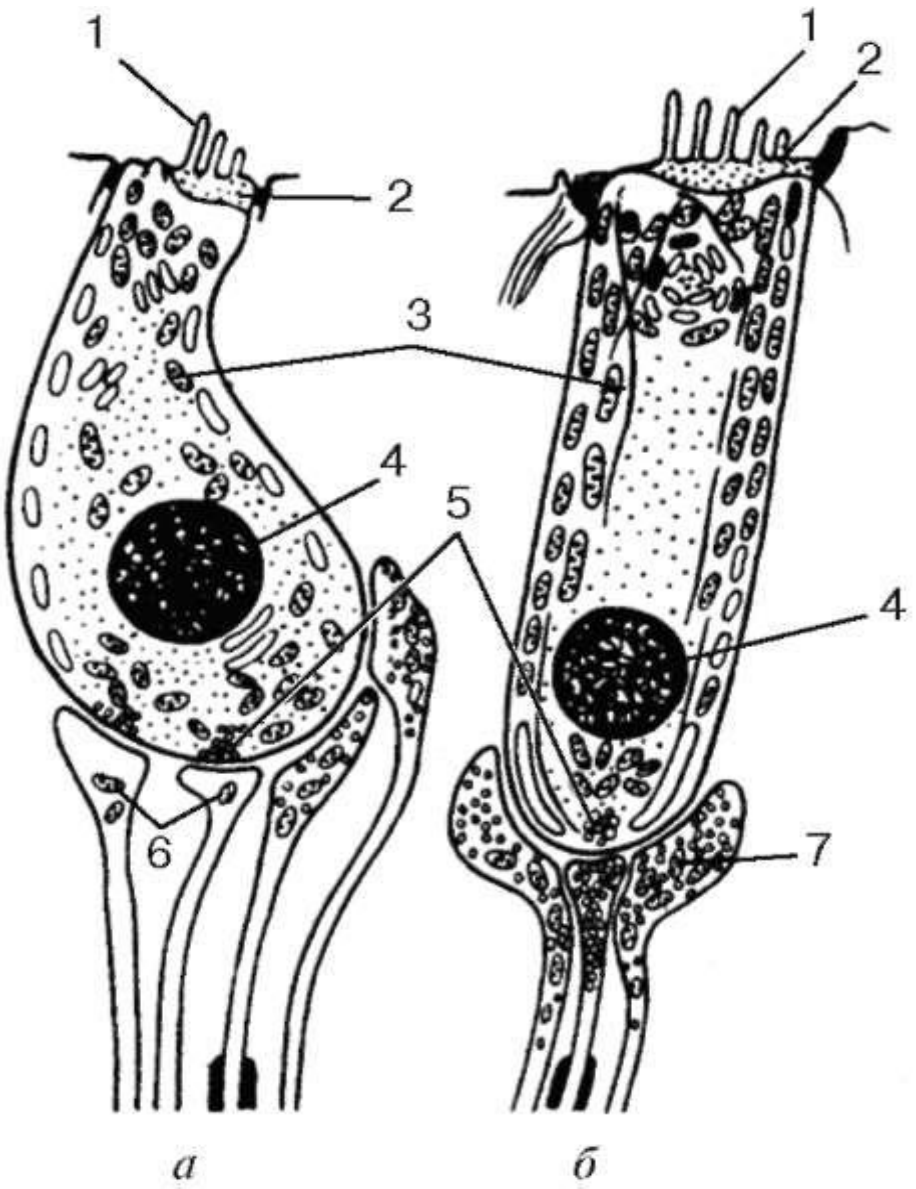

Рис. 12.15. Ультраструктурная организация внутренних (а) и наружных (б) волосковых клеток (схема). 1 - волоски; 2 - кутикула; 3 - митохондрии; 4 - ядра; 5 - синаптические пузырьки в цитоплазме сенсоэпители-альных клеток; 6 - светлые нервные окончания; 7 - темные нервные окончания.

Наружные волосковые клетки (coch-leocyti externae) имеют цилиндрическую форму, лежат в 3-5 рядов во вдавлениях поддерживающих *наружных фаланговых эпителиоцитов (epitheliocyti phalangeae externae).* Общее количество наружных эпителиальных клеток у человека может достигать 12 000-20 000. Они, как и внутренние волосковые клетки, имеют на своей апикальной поверхности кутикулярную пластинку со стерео-цилиями, которые образуют щеточку из нескольких рядов в виде буквы V (рис. 12.16). Стереоцилии числом 100- 300 своими вершинами прикасаются к внутренней поверхности покровной мембраны. Они содержат многочисленные плотно расположенные фибриллы, имеющие в своем составе сократительные белки (актин и миозин), благодаря чему после наклона они вновь принимают исходное вертикальное положение.

Цитоплазма клеток содержит агранулярную эндоплазматическую сеть, элементы цитоскелета, богата окислительными ферментами, имеет большой запас гликогена. Все это позволяет клетке сокращаться. Клетки иннер-вируются преимущественно эфферентными волокнами.

Наружные волосковые клетки значительно чувствительнее к звукам большей интенсивности, чем внутренние. Высокие звуки раздражают только волосковые клетки, расположенные в нижних завитках улитки, а низкие звуки - волосковые клетки вершины улитки.

Во время звукового воздействия на барабанную перепонку ее колебания передаются на молоточек, наковальню и стремечко, а далее через овальное окно на перилимфу, базилярную пластинку и покровную мембрану. В ответ на звук возникают колебания, которые воспринимаются волоско-выми клетками, так как происходит радиальное смещение покровной мембраны, в которую погружены кончики стереоцилий. Отклонение стерео-цилий волосковых клеток изменяет проницаемость механочувствительных ионных каналов и возникает деполяризация плазмолеммы. Нейромедиатор (глутамат) выделяется из синаптических пузырьков и воздействует на рецепторы афферентных терминалей нейронов слухового ганглия. Афферентная информация по слуховому нерву передается в центральные части слухового анализатора.

Поддерживающие эпителиоциты спирального органа в отличие от волосковых своими основаниями непосредственно располагаются на базальной мембране. В их цитоплазме обнаруживаются тонофибриллы. Внутренние фаланговые эпителиоциты, лежащие под внутренними волосковыми клетками, связаны между собой плотными и щелевыми контактами. На апикальной поверхности имеются тонкие *пальцевидные отростки* (фаланги). Этими отростками вершины волосковых клеток отделены друг от друга.

На базилярной мембране располагаются также наружные фалан-говые клетки. Они залегают в 3- 4 ряда в непосредственной близости от наружных столбчатых эпителио-цитов. Эти клетки имеют призматическую форму. В их базальной части располагается ядро, окруженное пучками тонофибрилл. В верхней трети, на месте соприкосновения с наружными волосковыми клетками, в наружных фаланговых эпителио-цитах есть чашевидное вдавление, в которое входит основание наружных волосковых клеток. Только один узкий отросток наружных поддерживающих эпителиоцитов доходит своей тонкой вершиной - фалангой - до верхней поверхности спирального органа.

В спиральном органе расположены также так называемые *внутренние и наружные столбчатые эпителиоциты (epitheliocyti columnaris internae et externae).* На месте своего соприкосновения они сходятся под острым углом друг к другу и образуют правильный треугольный канал - туннель, заполненный эндолимфой. Туннель тянется по спирали вдоль всего спирального органа. Основания столбчатых эпителиоцитов прилежат друг к другу и располагаются на базальной мембране. Через туннель проходят нервные волокна.

Вестибулярная часть перепончатого лабиринта *(labyrinthus vestibularis)* - место расположения рецепторов органа равновесия. Она состоит из двух пузырьков - эллиптического, или *маточки (utriculus),* и сферического, или круглого, *мешочка (sacculus),* сообщающихся при помощи узкого канала и связанных с тремя полукружными каналами, локализующимися в костных каналах, расположенных в трех взаимно перпендикулярных направлениях. Эти каналы на месте соединения их с маточкой имеют расширения - *ампулы.* В стенке перепончатого лабиринта в области маточки и мешочка и ампул есть участки, содержащие чувствительные клетки - *вестибулоциты.* Эти участки называются пятнами, или *макулами,* соответственно: *пятно маточки (macula utriculi)* располагается в горизонтальной плоскости, а *пятно круглого мешочка (macula sacculi)* - в вертикальной плоскости. В ампулах эти участки называются гребешками, или кристами *(crista ampullaris).* Стенка вестибулярной части перепончатого лабиринта состоит из однослойного плоского эпителия, за исключением области крист полукружных каналов и макул, где он превращается в кубический и призматический.



Рис. 12.16. Наружная поверхность клеток спирального органа. Сканирующая электронная микрофотография, увеличение 2500 (препарат К. Койчева): 1 - наружные волосковые клетки; 2 - внутренние волосковые клетки; 3 - границы поддерживающих эпителиоцитов

Пятна мешочков (макулы). Эти пятна выстланы эпителием, расположенным на базальной мембране и состоящим из чувствительных и опорных клеток (рис. 12.17). Поверхность эпителия покрыта особой студенистой *ото-литовой мембраной (membrana statoconiorum),* в которую включены состоящие из карбоната кальция кристаллы - *отолиты,* или *статоконии (statoconia).* Макула маточки - место восприятия линейных ускорений и земного притяжения (рецептор гравитации, связанный с изменением тонуса мышц, определяющих установку тела). Макула мешочка, являясь также рецептором гравитации, одновременно воспринимает и вибрационные колебания.

Вестибулярные волосковые клетки (cellulae sensoriae pilosae) непосредственно обращены своими вершинами, усеянными волосками, в полость лабиринта. По строению волосковые клетки подразделяются на два вида (см. рис. 12.17, б). Грушевидные вестибулоциты отличаются округлым широким основанием, к которому примыкает нервное окончание, образующее вокруг него футляр в виде чаши. Столбчатые вестибулоциты формируют точечные контакты с афферентными и эфферентными нервными волокнами. На наружной поверхности этих клеток имеется кутикула, от которой отходят 60-80 неподвижных волосков -*стереоцилии* длиной около 40 мкм и одна подвижная ресничка - *киноцилия,* имеющая строение сократительной реснички.

Пятно мешочка содержит около 18 000 рецепторных клеток, а пятно маточки - около 33 000. Киноцилия всегда полярно располагается по отношению к пучку стереоцилий. При смещении стереоцилий в сторону кино-цилии клетка возбуждается, а если движение направлено в противоположную сторону, происходит торможение клетки. В эпителии макул различно поляризованные клетки собираются в четыре группы, благодаря чему во время скольжения отолитовой мембраны стимулируется только определенная группа клеток, регулирующая тонус определенных мышц туловища; другая группа клеток в это

время тормозится. Полученный через афферентные синапсы импульс передается через вестибулярный нерв в соответствующие части вестибулярного анализатора.

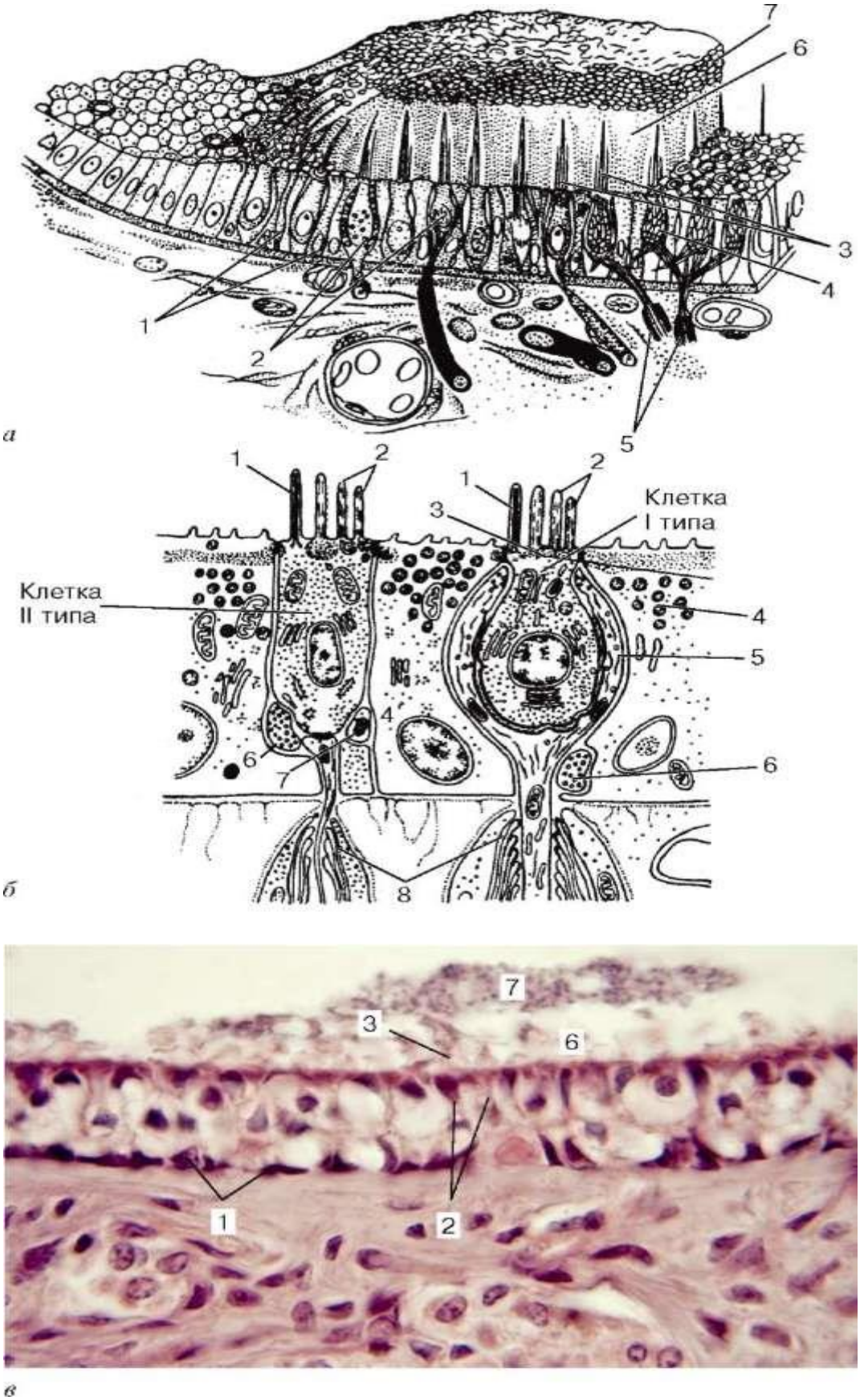

Рис. 12.17. Макула:

а - строение на светооптическом уровне (схема по Кольмеру):

1 - поддерживающие эпителиоциты; 2 - волосковые (сенсоэпителиальные) клетки; 3 - волоски; 4 - нервные окончания; 5 - миелиновые нервные волокна; 6 - студенистая отолитовая мембрана; 7 - отолиты; *б* - строение на ультрамикроскопическом уровне (схема): 1 - киноцилия; 2 - стереоцилия; 3 - кутикула; 4 - поддерживающий эпителиоцит; 5 - чашевидное нервное окончание; 6 - эфферентное нервное окончание; 7 - афферентное нервное окончание; 8 - миелиновое нервное волокно (дендрит); *в* - микрофотография (обозначения см. *«а»)*

Поддерживающие эпителиоциты (epitheliocyti sustentans), располагаясь между волосковыми, отличаются темными овальными ядрами. Они имеют большое количество митохондрий. На их вершинах обнаруживается множество микроворсинок.

Ампулярные гребешки (кристы). Они в виде поперечных складок находятся в каждом ампулярном расширении полукружного канала. Ампулярный гребешок выстлан вестибулярными волосковыми и поддерживающими эпителиоцитами. Апикальная часть этих клеток окружена желатинообраз-ным прозрачным *куполом (cupula gelatinosa),* который имеет форму колокола, лишенного полости. Его длина достигает 1 мм. Тонкое строение волоско-вых клеток и их иннервация сходны с таковыми волосковых клеток макул маточки и мешочка (рис. 12.18). В функциональном отношении желатинозный купол - рецептор угловых ускорений. При движении головы или ускоренном вращении всего тела купол легко меняет свое положение. Отклонение купола под влиянием движения эндолимфы в полукружных каналах стимулирует волосковые клетки. Их возбуждение вызывает рефлекторный ответ той части скелетной мускулатуры, которая корригирует положение тела и движение глазных мышц.

Иннервация. На волосковых эпителиоцитах спирального и вестибулярного органов расположены афферентные нервные окончания биполярных нейронов, тела которых располагаются в основании спиральной костной пластинки, образуя спиральный ганглий. Основная часть нейронов (первый тип) относится к большим биполярным клеткам, которые содержат крупное ядро с ядрышком и мелкодиспергированным хроматином. В цитоплазме имеются многочисленные рибосомы, редко встречающиеся нейрофила-менты. Ко второму типу нейронов относятся мелкие псевдоуниполярные нейроны, отличающиеся ацентричным расположением ядра с плотным хроматином, малым количеством рибосом и большой концентрацией нейрофи-ламентов в цитоплазме, слабой миелинизацией нервных волокон.

Нейроны первого типа получают афферентную информацию исключительно от внутренних волосковых клеток, а нейроны второго типа - от наружных волосковых клеток. Иннервация внутренних и наружных воло-сковых клеток кортиева органа осуществляется двумя типами волокон. Внутренние волосковые клетки снабжены преимущественно афферентными волокнами, которые составляют около 95 % всех волокон слухового нерва, а наружные волосковые клетки получают преимущественно эфферентную иннервацию (составляет 80 % всех эфферентных волокон улитки).

Эфферентные волокна происходят из перекрещенного и неперекрещен-ного оливо-кохлеарных пучков. Число волокон, пересекающих туннель, может быть около 8000.

На базальной поверхности одной внутренней волосковой клетки бывает до 20 синапсов, образуемых афферентными волокнами слухового нерва.

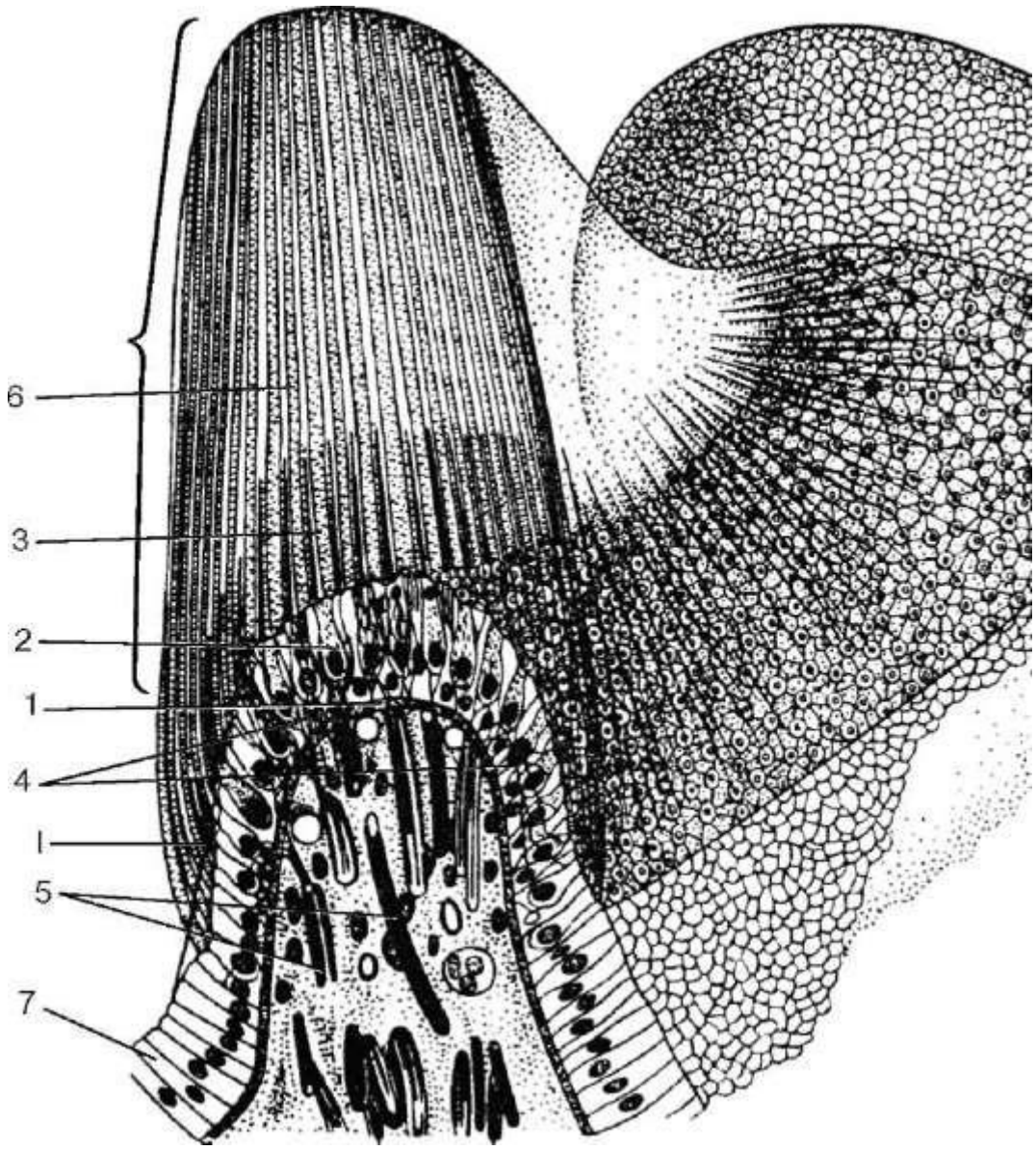

Рис. 12.18. Строение ампулярного гребешка (схема по Кольмеру, с изменениями): I - гребешок; II - желатинозный купол. 1 - поддерживающие эпителиоциты; 2 - во-лосковые (сенсоэпителиальные) клетки; 3 - волоски; 4 - нервные окончания; 5 - миелиновые нервные волокна; 6 - желатинозное вещество пограничного купола; 7 - эпителий, выстилающий стенку перепончатого канала

Эфферентные терминали составляют не более одной на каждой внутренней волосковой клетке, в них находятся круглые прозрачные пузырьки диаметром до 35 нм. Под внутренними волосковыми клетками видны многочисленные аксодендритические синапсы, образованные эфферентными волокнами на афферентных волокнах, которые содержат не только светлые, но и более крупные гранулированные пузырьки диаметром 100 нм и более (рис. 12.19).

На базальной поверхности наружных волосковых клеток афферентные синапсы немногочисленны (разветвления одного волокна иннервируют до 10 клеток). В этих синапсах видны немногочисленные круглые светлые пузырьки диаметром 35 нм и более мелкие (6-13 нм). Эфферентные синапсы более многочисленны - до 13 на 1 клетку. В эфферентных терминалях находятся круглые светлые пузырьки диаметром около 35 нм и гранулированные - диаметром 100-300 нм. Кроме того, на боковых поверхностях наружных сенсоэпителиальных клеток имеются терминали в виде тонких веточек с

синаптическими пузырьками диаметром до 35 нм. Под наружными волосковыми клетками имеются контакты эфферентных волокон на афферентных волокнах.

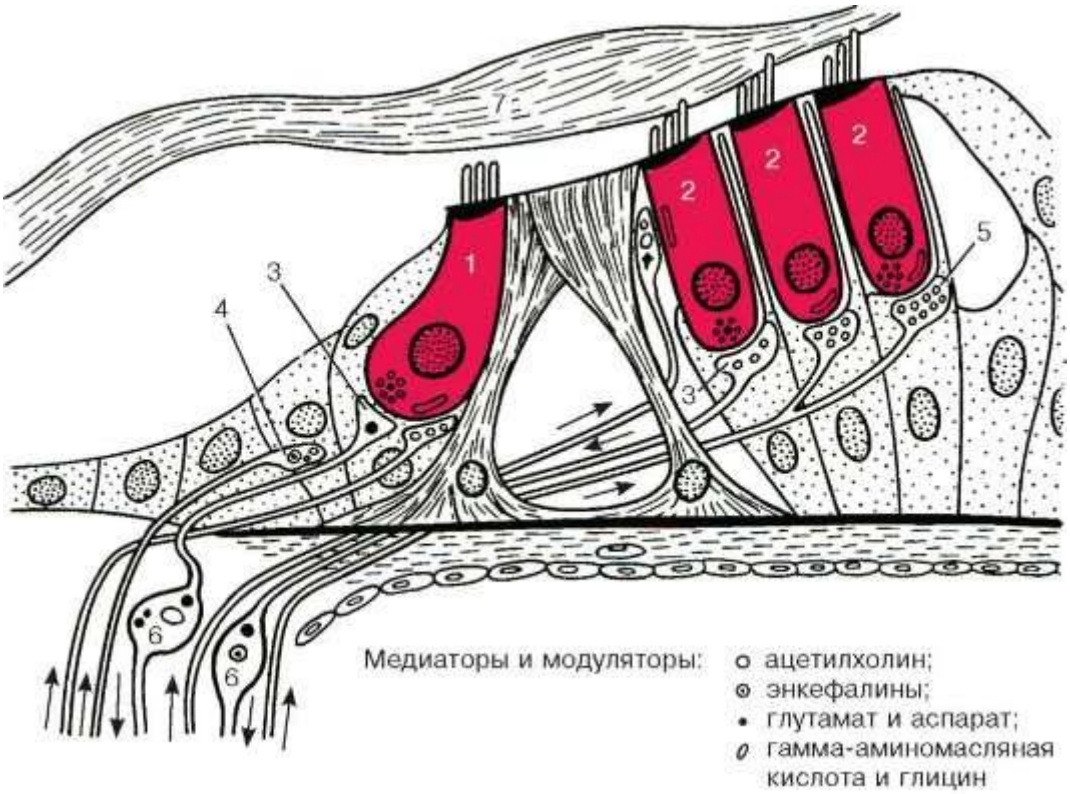

Рис. 12.19. Иннервация и медиаторное обеспечение спирального органа (схема): 1 - внутренняя волосковая (сенсоэпителиальная) клетка; 2 - наружные волосковые (сенсоэпителиальные) клетки; 3 - рецепторы на волосковых клетках; 4 - эфферентное окончание на дендрите рецепторного нейрона; 5 - эфферентные окончания на наружных волосковых клетках; 6 - биполярные нейроны спирального узла; 7 - покровная мембрана.

Медиаторы синапсов. Тормозящие медиаторы. Ацетилхолин - основной медиатор в эфферентных терминалях на наружных и внутренних волосковых клетках. Его роль заключается в подавлении ответов волокон слухового нерва на акустическую стимуляцию. Опиоиды (энкефалины) обнаружены в эфферентных терминалях под внутренними и наружными волосковыми клетками в виде крупных (больше 100 нм) гранулированных пузырьков. Их роль - модуляция активности других медиаторов: ацетилхолина, норадреналина, гамма-аминомасляной кислоты (ГАМК) - путем непосредственного взаимодействия с рецепторами или изменения проницаемости мембраны для ионов и медиаторов.

Возбуждающие медиаторы (аминокислоты). Глутамат обнаружен в области основания внутренних волосковых клеток и в больших нейронах спирального ганглия. Аспартат найден вокруг наружных волосковых клеток в афферентных терминалях, содержащих ГАМК, и в малых нейронах спирального ганглия. Их роль - регуляция деятельности каналов К+ и Na+.

Нейроны коркового центра слуховой сенсорной системы расположены в верхней височной извилине, где происходит интеграция качеств звука (интенсивность, тембр, ритм, тон) на клетках 3-й и 4-й пластинок коры. Корковый центр слуховой сенсорной системы имеет многочисленные ассоциативные связи с корковыми центрами других сенсорных систем, а также с моторной зоной коры.

Васкуляризация. Артерия перепончатого лабиринта берет свое начало от верхней мозговой артерии. Она делится на две ветви: вестибулярную и общую кохлеарную. Вестибулярная артерия снабжает кровью нижние и боковые части маточки и мешочка, а также верхние боковые части полукружных каналов, образуя капиллярные сплетения в области слуховых пятен. Кохлеарная артерия снабжает кровью спиральный ганглий и через надкостницу вестибулярной лестницы и спиральной костной пластинки доходит до внутренних частей базальной мембраны спирального органа. Венозная система лабиринта складывается из трех независимых друг от друга венозных сплетений, находящихся в улитке, преддверии и полукружных каналах. Лимфатические сосуды в лабиринте не обнаружены. Спиральный орган сосудов не имеет.

Возрастные изменения. С возрастом у человека могут возникать нарушения органа слуха. При этом изменяются отдельно или совместно звукопроводящая и звуковоспринимающая системы. Это связано с тем, что в области овального окна костного лабиринта появляются очаги оссификации, распространяющиеся на подкожную пластинку стремечка. Стремечко теряет подвижность в овальном окне, что резко снижает порог слышимости. С возрастом чаще поражаются нейроны сенсорного аппарата, которые гибнут и не восстанавливаются.

Контрольные вопросы

1. Принципы классификации органов чувств.

2. Развитие, строение органа зрения, основы физиологии зрения.

3. Орган слуха и равновесия: развитие, строение, функции.

4. Органы вкуса и обоняния. Особенности развития и строения их рецеп-торных клеток.

Глава 13. СЕРДЕЧНО-СОСУДИСТАЯ СИСТЕМА

Сердечно-сосудистая система включает органы (сердце, кровеносные и лимфатические сосуды), которые обеспечивают распространение по организму крови и лимфы, содержащих питательные и биологически активные вещества, газы, продукты метаболизма.

13.1. КРОВЕНОСНЫЕ СОСУДЫ

Кровеносные сосуды представляют собой систему замкнутых трубок различного диаметра, осуществляющих транспортную функцию, регуляцию кровоснабжения органов и обмен веществ между кровью и окружающими тканями.

Развитие. Первые кровеносные сосуды появляются в мезенхиме стенки желточного мешка на 2-3-й нед эмбриогенеза человека, а также в стенке хориона в составе так называемых кровяных островков. Клетки с ангиобластическими потенциями, расположенные по периферии островков, теряют связь с клетками, расположенными в центральной части, уплощаются и дифференцируются в эндотелиальные клетки первичных кровеносных сосудов (рис. 13.1). Клетки центральной части островка округляются и дифференцируются в клетки крови. Из мезенхимных клеток, окружающих сосуд, позднее возникают гладкие мышечные клетки, перициты и адвентициальные клетки стенки сосуда, а также фибробласты.

В теле зародыша из мезенхимы образуются первичные кровеносные сосуды, имеющие вид трубочек и щелевидных пространств. В конце 3-й нед внутриутробного развития сосуды тела зародыша начинают сообщаться с сосудами внезародышевых органов.

Дальнейшее развитие стенки сосудов происходит после начала циркуляции крови под влиянием тех гемодинамических условий (кровяное давление, скорость кровотока), которые создаются в различных частях тела, что обусловливает появление специфических особенностей строения стенки внутриорганных и внеорганных сосудов. В ходе перестроек первичных сосудов в эмбриогенезе часть из них редуцируется.

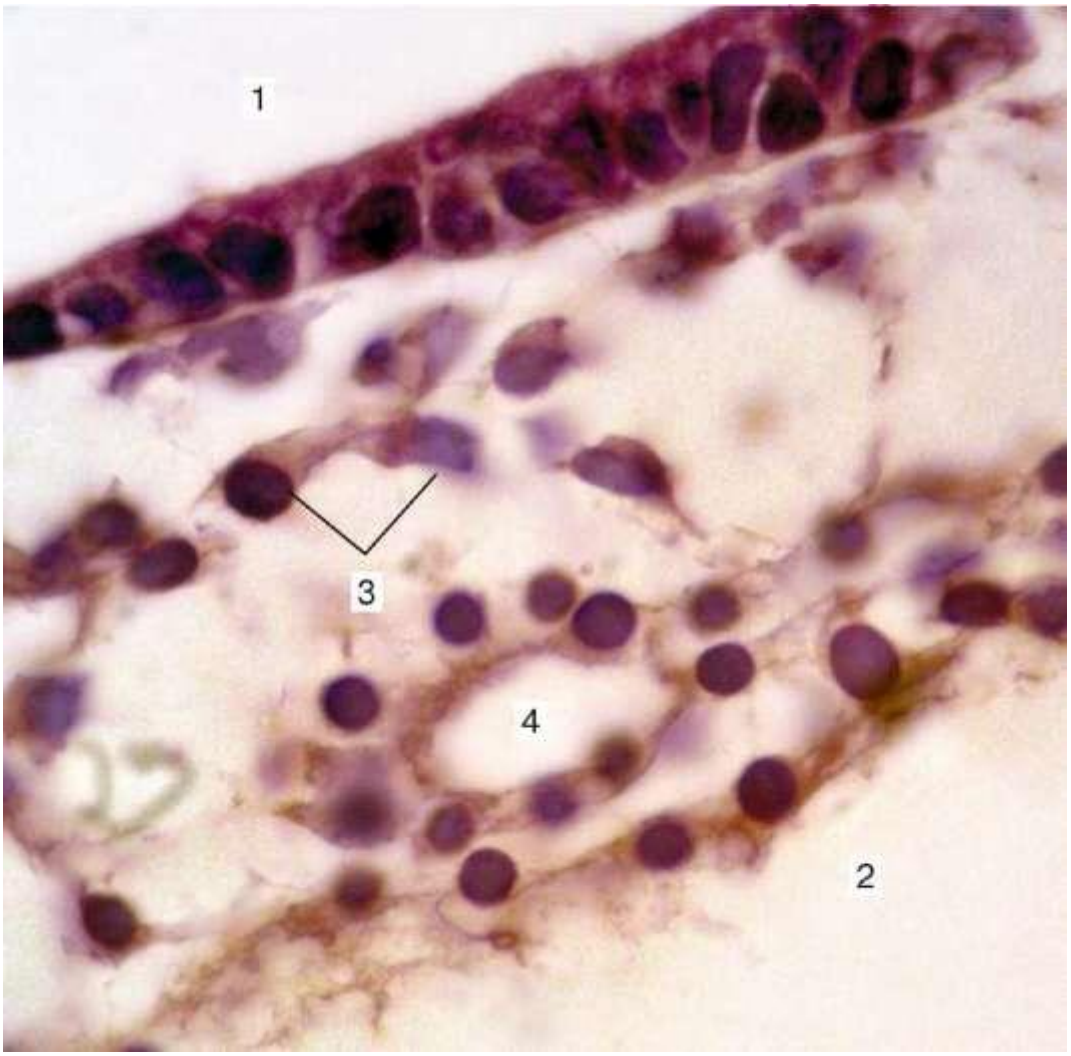

Рис. 13.1. Закладка первичных кровеносных сосудов у 17-дневного зародыша человека (зародыш «Крым»). Микрофотография (по Н. П. Барсукову):

1 - полость амниотического пузырька; 2 - полость желточного мешка; 3 - внезародышевая мезенхима; 4 - первичные кровеносные сосуды

Классификация и общая характеристика сосудов. В кровеносной системе различают *артерии, артериолы, капилляры, венулы, вены* и *артериоловенулярные анастомозы.* Взаимосвязь между артериями и венами осуществляется системой сосудов *микроциркуляторного русла.*

По артериям кровь течет от сердца к органам. Как правило, эта кровь насыщена кислородом, за исключением легочной артерии, несущей венозную кровь. По венам кровь притекает к сердцу и содержит в отличие от крови легочных вен мало кислорода. Капилляры соединяют артериальное звено кровеносной системы с венозным, кроме так называемых чудесных сетей *(rete mirabile),* в которых капилляры находятся между двумя одноименными сосудами (например, между артериями в клубочках почки). Стенка всех артерий, так же как и вен, состоит из трех оболочек: *внутренней (tunica*

intima, или *interna), средней (tunica media)* и *наружной (tunica adventitia,* или *externa).* Их толщина, тканевый состав и функциональные особенности неодинаковы в сосудах разных типов.

13.1.1. Артерии

Классификация. По особенностям строения их стенки артерии бывают трех типов: *эластического, мышечного* и *смешанного (мышечно-эластического).* Классификация основывается на соотношении количества мышечных клеток и эластических элементов в средней оболочке артерий.

Артерии эластического типа

Артерии эластического типа *(arteriae elastotypica)* характеризуются сильно выраженным развитием в их средней оболочке эластических структур (мембраны, волокна). К ним относятся сосуды крупного калибра, такие как аорта и легочная артерия, в которых кровь протекает под высоким давлением (120-130 мм рт. ст.) и с большой скоростью (0,5-1,3 м/с). В эти сосуды кровь поступает либо непосредственно из сердца, либо вблизи от него из дуги аорты. Артерии крупного калибра выполняют главным образом транспортную функцию. Наличие большого количества эластических элементов (волокон, мембран) позволяет этим сосудам растягиваться при систоле сердца и возвращаться в исходное положение во время диастолы. В качестве примера сосуда эластического типа рассматривается строение аорты (рис. 13.2).

Внутренняя оболочка аорты включает эндотелий *(endothelium),* субэндоте-лиальный слой *(stratum subendotheliale)* и сплетение эластических волокон (*plexus fibroelasticus).*

Эндотелий аорты человека состоит из клеток, различных по форме и размерам, расположенных на базальной мембране. По протяженности сосуда размеры и форма клеток неодинаковы. Иногда клетки достигают 500 мкм в длину и 150 мкм в ширину. Чаще они бывают одноядерными, но встречаются и многоядерные. Размеры ядер также неодинаковы. В эндотелиаль-ных клетках слабо развита эндоплазматическая сеть гранулярного типа. Митохондрии весьма многочисленны (от 200 до 700), разнообразны по форме и величине, очень много микрофиламентов, образующих цитоскелет (см. главу 4).

Субэндотелиальный слой составляет примерно 15-20 % толщины стенки сосуда и состоит из рыхлой тонкофибриллярной соединительной ткани, богатой клетками звездчатой формы. В последних обнаруживается большое количество пиноцитозных пузырьков и микрофиламентов, а также эндоплазматическая сеть гранулярного типа. Эти клетки, как консоли, поддерживают эндотелий. В субэндотелиальном слое встречаются отдельные продольно направленные гладкие мышечные клетки (гладкие миоциты).

Глубже субэндотелиального слоя в составе внутренней оболочки расположено густое сплетение эластических волокон, соответствующее внутренней эластической мембране. В межклеточном веществе внутренней оболочки аорты содержится большое количество гликозаминогликанов, фосфолипиды. Основное аморфное вещество играет большую роль в трофике стенки сосуда. Физико-химическое состояние этого вещества обусловливает степень проницаемости стенки сосуда. У людей среднего и пожилого возраста в межклеточном веществе обнаруживаются холестерин и жирные кислоты.

Внутренняя оболочка аорты в месте отхождения от сердца образует три карманоподобные створки («полулунные клапаны»).

Средняя оболочка аорты состоит из большого количества (50-70) эластических окончатых мембран *(mem-branae elasticae fenestratae),* связанных между собой эластическими волокнами и образующих единый эластический каркас вместе с эластическими элементами других оболочек (см. рис. 13.2).

При сканирующей электронной микроскопии выявляются три типа эластических мембран: гомогенные, волокнистые и смешанные. У человека в средней оболочке встречаются гомогенные и смешанные мембраны, состоящие из гомогенного слоя и одного или двух волокнистых слоев. Эластические волокна, с одной стороны, вплетаются в окончатые эластические мембраны, а с другой - контактируют с гладкими миоцитами, образуя вокруг них своеобразный чехлик из продольно расположенных эластических волокон. Коллагеновые волокна межмембранного пространства принимают участие в соединении соседних окончатых эластических мембран.

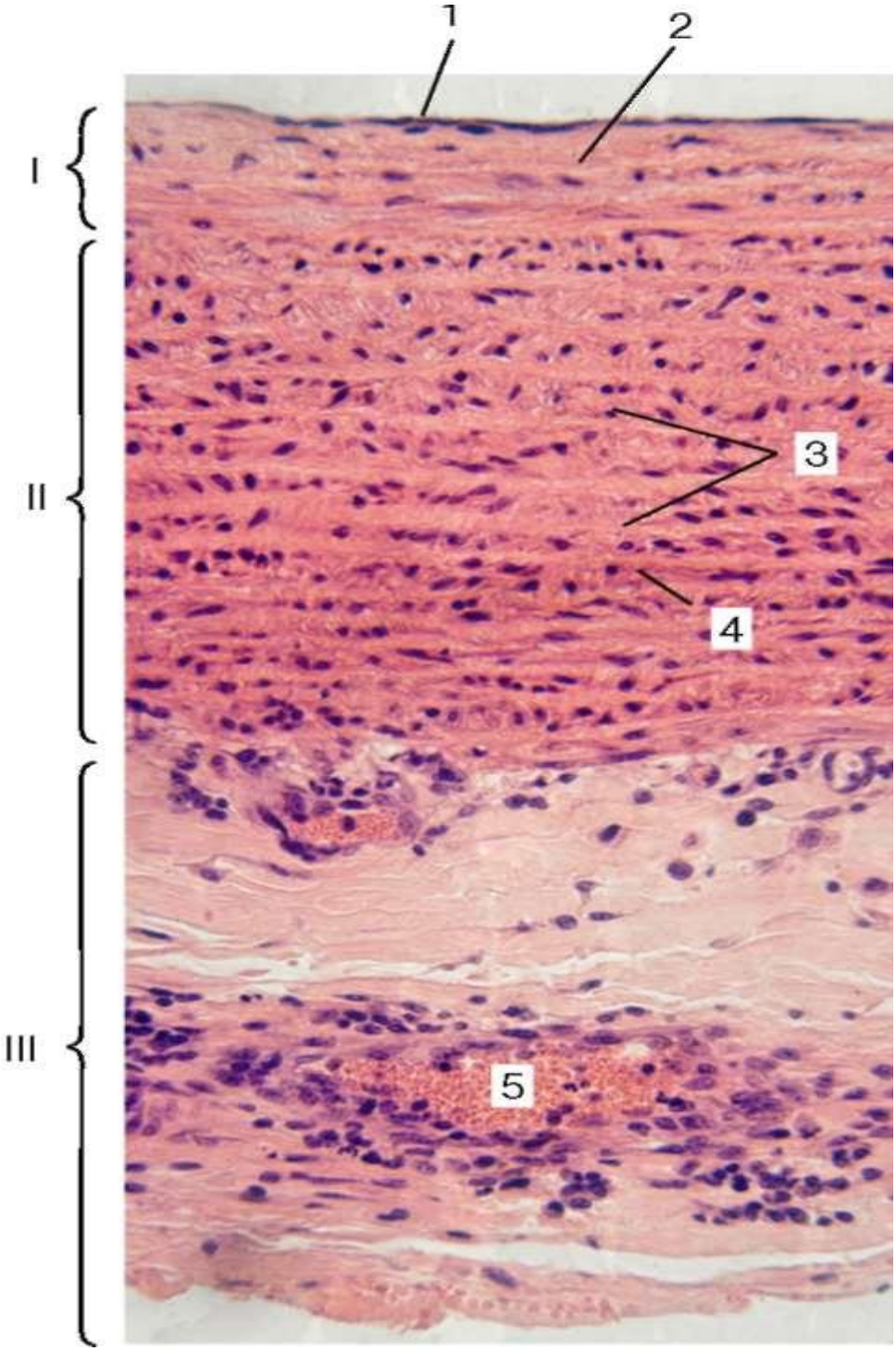

Рис. 13.2. Аорта человека; поперечный срез (микрофотография): I - внутренняя оболочка; II - средняя оболочка; III - наружная оболочка. 1 - эндотелий; 2 - субэндотелиальный слой; 3 - окончатые эластические мембраны; 4 - гладкие миоциты; 5 - сосуды сосудов.

Между мембранами средней оболочки артерии эластического типа залегают гладкие мышечные клетки, косо расположенные по отношению к мембранам.

Одной из особенностей структурной организации гладких миоцитов аорты является наличие в их цитоплазме многочисленных промежуточных филаментов, состоящих из белка виментина, в то время как промежуточные филаменты гладких миоцитов других сосудов, способных более сильно сокращаться, состоят из вимен-тина и десмина. Помимо сократительной функции, гладкие миоциты выполняют секреторную функцию - синтезируют гликозаминогликаны, коллаген и эластин.

Окончатые эластические мембраны, эластические и коллагеновые волокна и гладкие миоциты погружены в аморфное вещество, богатое гликозаминогликанами. Такое строение средней оболочки делает аорту высокоэластичной и смягчает толчки крови, выбрасываемой в сосуд во время сокращения левого желудочка сердца, а также обеспечивает поддержание тонуса сосудистой стенки во время диастолы.

Наружная оболочка аорты построена из рыхлой волокнистой соединительной ткани с большим количеством толстых эластических и колла-геновых волокон, имеющих главным образом продольное направление. В наружной оболочке проходят питающие сосуды *(vasa vasorum)* и нервные стволики *(nervi vasorum)*. Наружная оболочка предохраняет сосуд от перерастяжения и разрывов.

Артерии мышечного типа

К артериям мышечного типа (аа. *myotypicae)* относятся преимущественно сосуды среднего и мелкого калибра, т. е. большинство артерий организма (артерии тела, конечностей и внутренних органов).

В стенках этих артерий имеется относительно большое количество гладких мышечных клеток, что обеспечивает дополнительную нагнетающую силу и регулирует приток крови к органам (рис. 13.3; 13.4, б).

В состав *внутренней оболочки* входят эндотелий с базальной мембраной, субэн-дотелиальный слой и внутренняя эластическая мембрана. Эндотелиальные клетки, расположенные на базальной мембране, вытянуты вдоль продольной оси сосуда. Субэндотелиальный слой состоит из тонких эластических и кол-лагеновых волокон, преимущественно продольно направленных, а также мало-дифференцированных соединительнотканных клеток.

Во внутренней оболочке некоторых артерий - сердца, почек, яичников, матки, пупочной артерии, легких - обнаруживаются продольно расположенные гладкие миоциты.

В основном веществе субэндотелиального слоя находятся гликозами-ногликаны. Субэндотелиальный слой лучше развит в артериях среднего и крупного калибра и слабее - в мелких артериях. Кнаружи от субэндоте-лиального слоя расположена тесно связанная с ним *внутренняя эластическая мембрана (membrana elastica interna)*. В мелких артериях она очень тонкая. В более крупных артериях мышечного типа эластическая мембрана отчетливо выражена (на гистологических препаратах она имеет вид извитой блестящей эластической пластинки).

Средняя оболочка артерии содержит гладкие мышечные клетки, расположенные по пологой спирали, между которыми находятся в небольшом числе соединительнотканные клетки и волокна (коллагеновые и эластические). Коллагеновые волокна образуют опорный каркас для гладких миоцитов. В артериях обнаружен коллаген I, II, IV, V типа. Спиральное расположение мышечных клеток обеспечивает при сокращении уменьшение объема сосуда и проталкивание крови.

Эластические волокна стенки артерии на границе с наружной и внутренней оболочками сливаются с эластическими мембранами. Таким образом, создается единый

эластический каркас, который, с одной стороны, придает сосуду эластичность при растяжении, а с другой - упругость при сдавлении(см. рис. 13.3). Эластический каркас препятствует спадению артерий, что обусловливает их постоянное зияние и непрерывность в них тока крови (см. рис. 13.4).

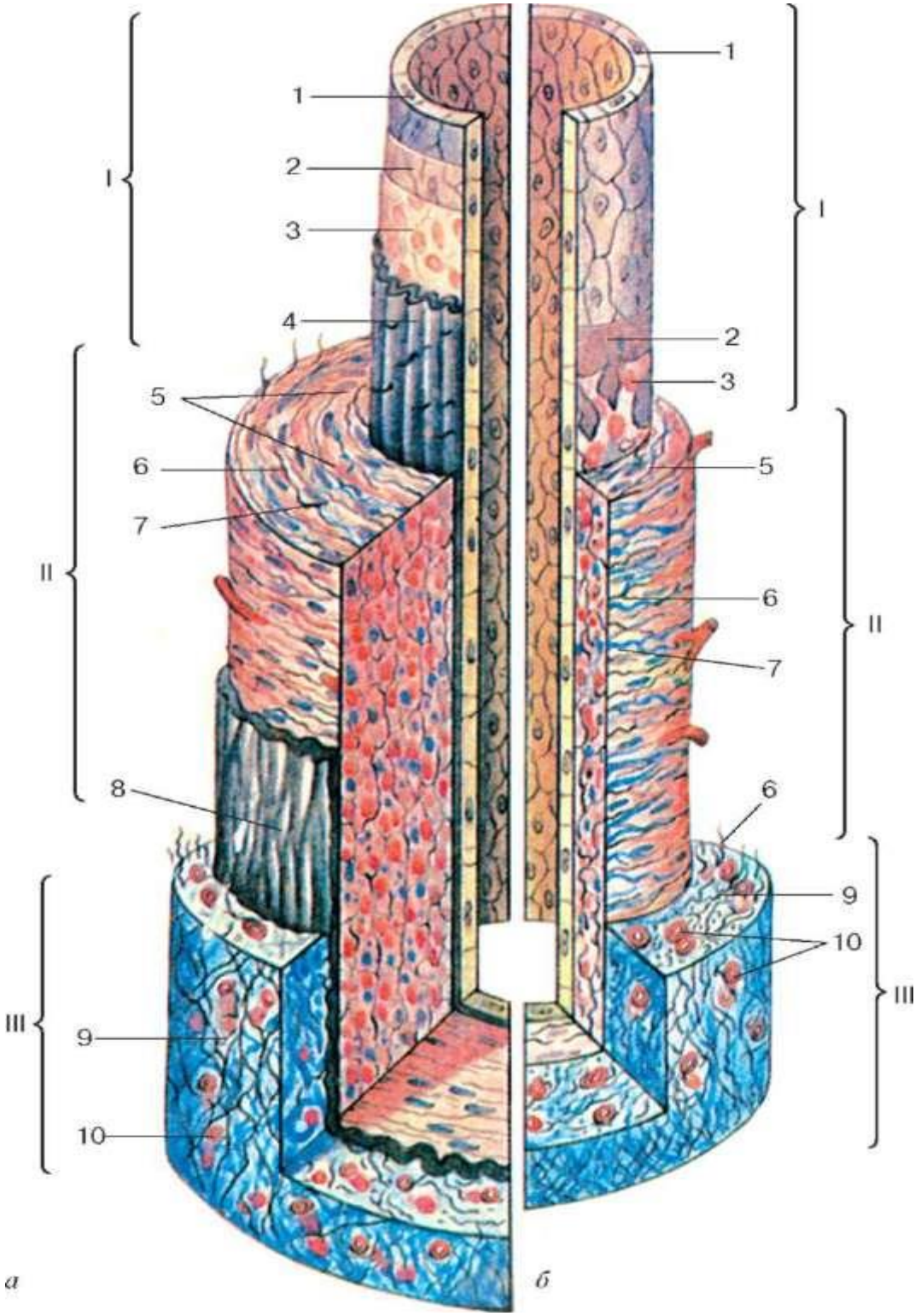

Рис. 13.3. Строение стенки артерии и вены среднего калибра (по Ю. И. Афанасьеву): *а* - артерия; *б* - вена; I - внутренняя оболочка: 1 - эндотелий; 2 - базальная мембрана; 3 - субэндотелиальный слой; 4 - внутренняя эластическая мембрана; II - средняя оболочка: 5 - гладкие миоциты; 6 - эластические волокна; 7 - коллагеновые волокна; III - наружная оболочка: 8 - наружная эластическая мембрана; 9 - волокнистая соединительная ткань; 10 - сосуды сосудов

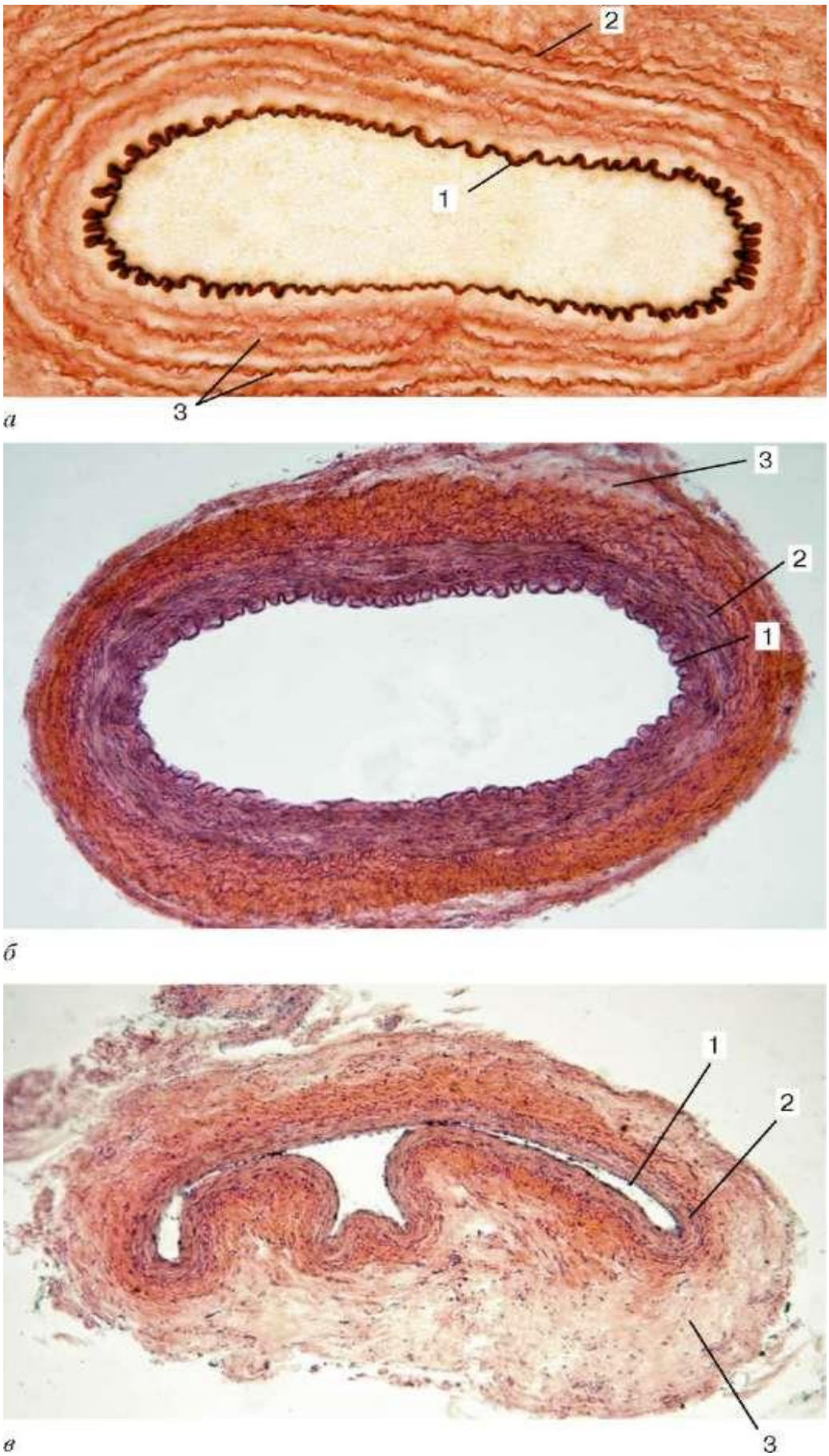

Рис. 13.4. Артерии и вены мышечного типа. Микрофотографии: *а* - эластический каркас артерии (поперечный срез, окраска - орсеин): 1 - внутренняя эластическая

мембрана; 2 - наружная эластическая мембрана; 3 - эластические волокна; *б* - артерия и вена (поперечный срез): 1 - внутренняя оболочка; 2 - средняя оболочка; 3 - наружная оболочка; артерия зияет; вена в спавшемся состоянии; *в* - артерия и вена (поперечный срез): 1 - внутренняя оболочка; 2 - средняя оболочка; 3 - наружная оболочка; артерия зияет; вена в спавшемся состоянии.

Гладкие мышечные клетки средней оболочки артерий мышечного типа своими сокращениями поддерживают кровяное давление, регулируют приток крови в сосуды микроциркуляторного русла органов. На границе между средней и наружной оболочками располагается *наружная эластическая мембрана (membrana elastica externa).* Она состоит из продольно идущих толстых, густо переплетающихся эластических волокон, которые иногда приобретают вид сплошной эластической пластинки. Обычно наружная эластическая мембрана бывает тоньше внутренней и не у всех артерий достаточно хорошо выражена.

Наружная оболочка состоит из рыхлой волокнистой соединительной ткани, в которой соединительнотканные волокна имеют преимущественно косое и продольное направление. В этой оболочке постоянно встречаются нервы, кровеносные сосуды, питающие стенку, а также тучные клетки. Последние участвуют в регуляции местного кровотока.

По мере уменьшения диаметра артерии и их приближения к артериолам все оболочки артерии истончаются. Во внутренней оболочке резко уменьшается толщина субэндотелиального слоя и внутренней эластической мембраны. Количество мышечных клеток и эластических волокон в средней оболочке также постепенно убывает. В наружной оболочке уменьшается количество эластических волокон, исчезает наружная эластическая мембрана.

Артерии мышечно-эластического типа

По строению и функциональным особенностям артерии мышечно-эластического, или смешанного, типа*(aa. mixtotypicae)* занимают промежуточное положение между сосудами мышечного и эластического типов. К ним относятся, в частности, сонная и подключичная артерии. *Внутренняя оболочка* этих сосудов состоит из эндотелия, расположенного на базальной мембране, субэндотелиального слоя и внутренней эластической мембраны. Эта мембрана располагается на границе внутренней и средней оболочек и характеризуется отчетливой выраженностью и четкой отграниченностью от других элементов сосудистой стенки.

Средняя оболочка артерий смешанного типа состоит из примерно равного количества гладких мышечных клеток, спирально ориентированных эластических волокон и окончатых эластических мембран. Между гладкими мышечными клетками и эластическими элементами обнаруживается небольшое количество фибробластов и коллагеновых волокон (см. рис. 13.4, *а).*

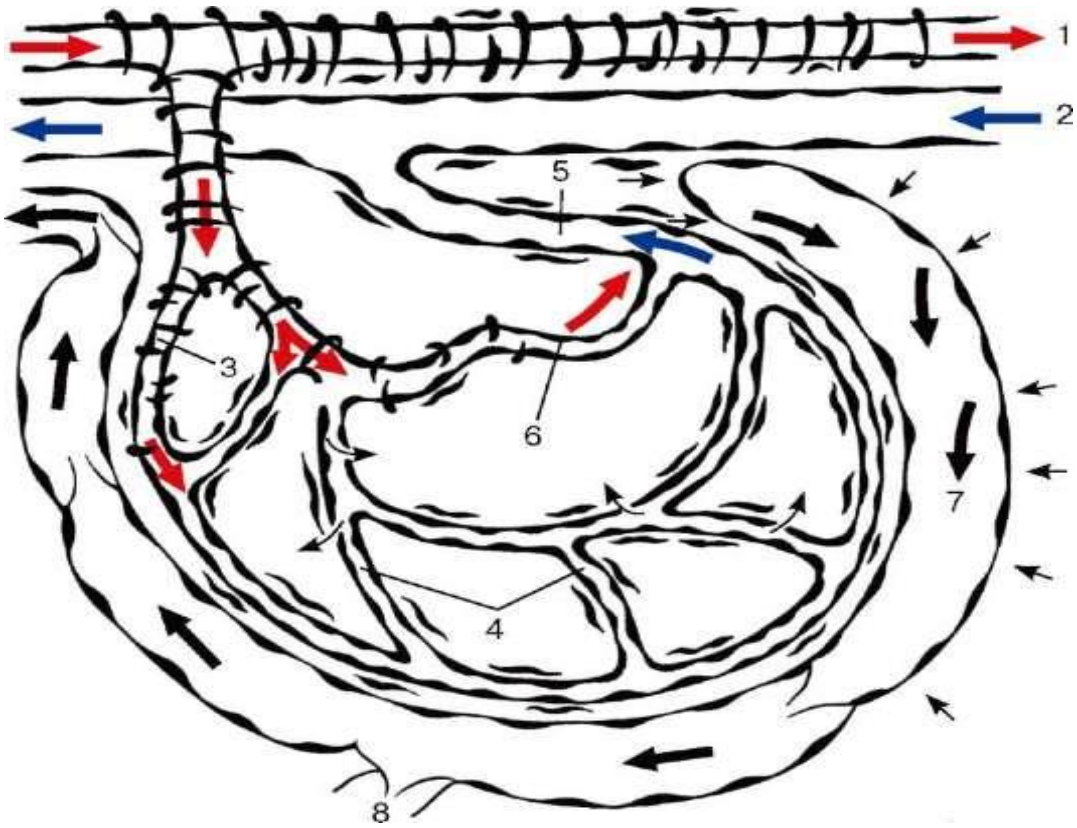

Рис. 13.5. Сосуды микроциркуляторного русла (схема по Ю. И. Афанасьеву): 1 - артерия; 2 - вена; 3 - артериолы; 4 - капилляры; 5 - венулы; 6 - артериоло-венулярный анастомоз; 7 - лимфатический капилляр; 8 - лимфатические сосуды. Толстыми стрелками обозначены направления движения крови и лимфы; тонкими стрелками - транскапиллярный обмен

В *наружной оболочке* артерий можно выделить два слоя: внутренний, содержащий отдельные пучки гладких мышечных клеток, и наружный, состоящий преимущественно из продольно и косо расположенных пучков коллагеновых и эластических волокон и соединительнотканных клеток. В ее составе присутствуют сосуды сосудов и нервные волокна. Занимая промежуточное положение между сосудами мышечного и эластического типов, артерии смешанного типа (например, подключичные) не только могут сильно сокращаться, но и обладают высокими эластическими свойствами, что особенно отчетливо проявляется при повышении кровяного давления.

13.1.2. Микроциркуляторное русло

Этим термином в ангиологии обозначается система мелких сосудов, включающая артериолы, капилляры, венулы, а также артериоловенулярные анастомозы. Этот функциональный комплекс кровеносных сосудов, окруженный лимфатическими капиллярами и лимфатическими сосудами, вместе с окружающей соединительной тканью обеспечивает регуляцию кровенаполнения органов, транскапиллярный обмен и дренажно-депонирующую функцию (рис. 13.5). Чаще всего элементы микроциркуляторного русла образуют густую систему анастомозов прекапиллярных, капиллярных и посткапиллярных сосудов, но могут быть и другие варианты с выделением какого-либо основного, предпочтительного канала, например анастомоза прекапиллярной артериолы и посткапиллярной венулы и др. В каждом органе адекватно его функции существуют специфические особенности конфигурации, диаметра и плотности расположения сосудов микроцирку-ляторного русла.

Сосуды микроциркуляторного русла пластичны при изменении кровотока. Они могут депонировать форменные элементы или быть спазмиро-ваны и пропускать лишь плазму, изменять проницаемость для тканевой жидкости.

Артериолы

Это наиболее мелкие артериальные сосуды мышечного типа диаметром не более 50-100 мкм, которые, с одной стороны, связаны с артериями, а с другой - постепенно переходят в капилляры (рис. 13.6). В артериолах сохраняются три оболочки, характерные для артерий вообще, однако выражены они очень слабо.

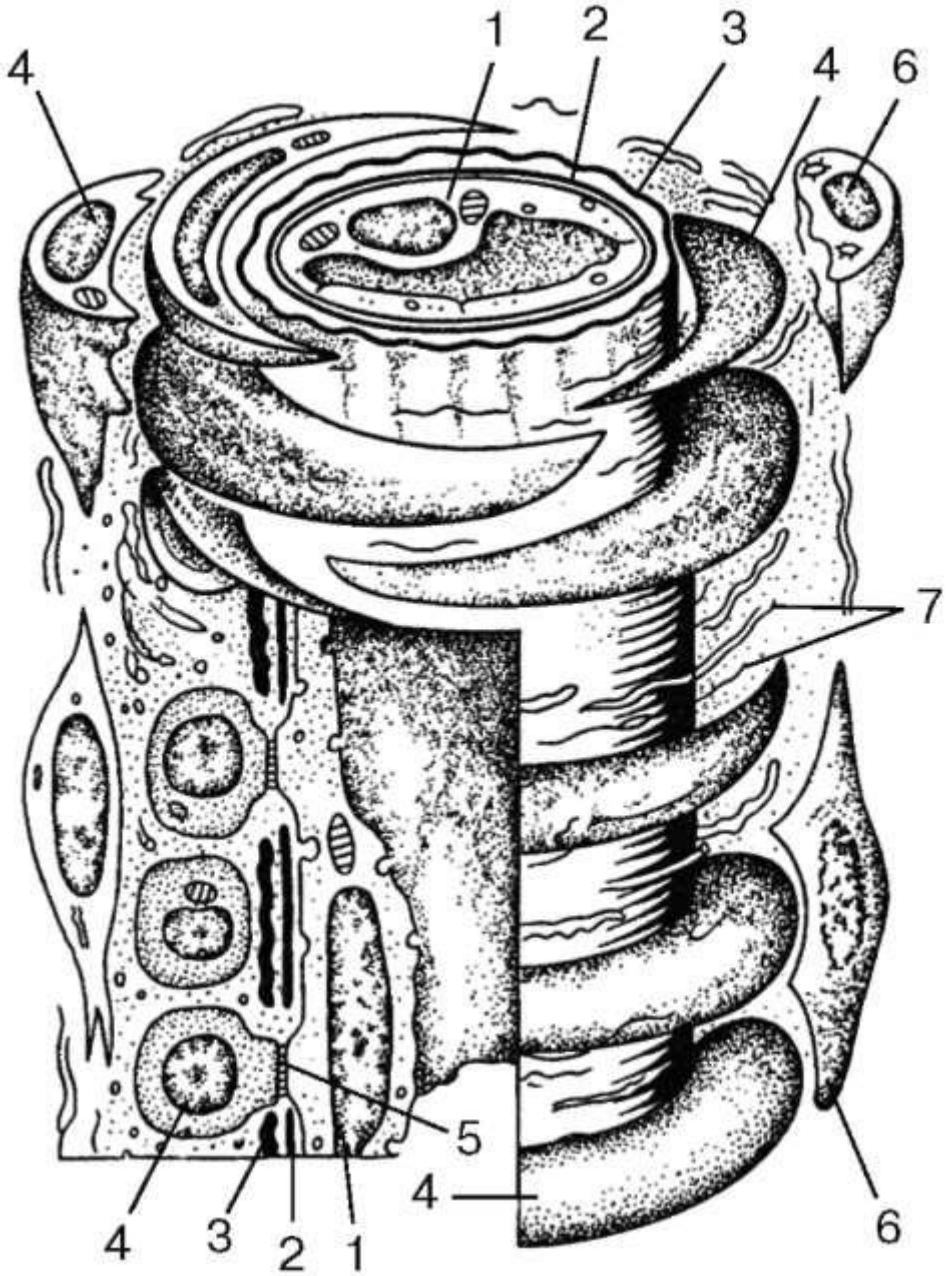

Рис. 13.6. Строение артериолы (схема по Ю. И. Афанасьеву):

1 - эндотелиальная клетка; 2 - базальная мембрана; 3 - внутренняя эластическая мембрана; 4 - гладкая мышечная клетка; 5 - контакт гладкого миоцита с эндоте-лиоцитом; 6 - адвентициальные клетки; 7 - соединительнотканные волокна

Внутренняя оболочка этих сосудов состоит из эндотелиальных клеток с базальной мембраной, тонкого субэндотелиального слоя и тонкой внутренней эластической мембраны. *Средняя оболочка* образована 1- 2 слоями гладких мышечных клеток,

имеющих спиралевидное направление. В прекапиллярных артериолах (прекапиллярах) гладкие мышечные клетки располагаются поодиночке. Расстояние между ними увеличивается в дистальных отделах, однако они обязательно присутствуют в месте отхождения прекапилля-ров от артериолы и в месте разделения прекапилляра на капилляры. В артериолах обнаруживаются перфорации в базальной мембране эндотелия и внутренней эластической мембране, благодаря которым осуществляется непосредственный тесный контакт эндотелиоцитов и гладких мышечных клеток (см. рис. 13.6). Такие контакты создают условия для передачи информации от эндотелия гладким мышечным клеткам. В частности, при выбросе в кровь адреналина надпочечников эндотелий синтезирует фактор, который вызывает сокращение гладких мышечных клеток. Между мышечными клетками артериол обнаруживается небольшое количество эластических волокон. Наружная эластическая мембрана отсутствует. *Наружная оболочка* представлена рыхлой волокнистой соединительной тканью.

В функциональном отношении артериолы являются, по выражению И. М. Сеченова, «кранами сосудистой системы», которые регулируют приток крови к органам благодаря сокращению спирально направленных гладких мышечных клеток, иннервируемых эфферентными нервными волокнами. В месте отхождения капилляра от прекапиллярных артериол имеется сужение, обусловленное циркулярно расположенными гладкими мышечными клетками в устье капилляров, выполняющих роль прекапиллярных сфинктеров.

Капилляры

Кровеносные капилляры *(vasae haemocapillariae)* наиболее многочисленные и самые тонкие сосуды, имеющие, однако, различный просвет (рис. 13.7). Это обусловлено как органными особенностями капилляров, так и функциональным состоянием сосудистой системы.

Например, наиболее узкие капилляры (диаметром от 4,5 до 6-7 мкм) находятся в поперечнополосатых мышцах, нервах, легких и т. п., более широкие капилляры (диаметром 8-11 мкм) - в коже и слизистых оболочках. В кроветворных органах, некоторых железах внутренней секреции, печени встречаются капилляры с широким, но меняющимся на протяжении сосуда диаметром (20-30 мкм и более). Такие капилляры называются *синусо-идными.* Специфические вместилища крови капиллярного типа - *лакуны* - имеются в пещеристых телах полового члена.

В большинстве случаев капилляры формируют сеть, однако они могут образовывать петли (в сосочках кожи, ворсинках кишки, синовиальных ворсинках суставов и др.), а также клубочки (сосудистые клубочки в почке). В капиллярах, образующих петли, выделяют *артериальный* и *венозный отделы.* Ширина артериального отдела в среднем равна диаметру эритроцита, а венозного - несколько больше.

Количество капилляров в разных органах неодинаково. Например, на поперечном разрезе в мышце человека на 1 мм^2 насчитывается от 1400 до 2000 капилляров, а в коже на той же площади - 40. В любой ткани в обычных физиологических условиях находится до 50 % нефункционирую-щих капилляров. Просвет их, как правило, сильно уменьшен, но полного закрытия его при этом не происходит. Для форменных элементов крови эти капилляры оказываются непроходимыми, в то же время плазма продолжает по ним циркулировать. Число капилляров в определенном органе связано с его общими морфофункциональными особенностями, а количество открытых капилляров зависит от интенсивности работы органа в данный момент.

Рис. 13.7. Капилляр. Микрокиносъемка (по В. И. Козлову):

1 - эндотелий; 2 - перицит; 3 - адвентициальная клетка; 4 - эритроциты в просвете капилляра. Стрелкой обозначено направление движения крови

Площадь поперечного сечения среза капиллярного русла в любой области во много раз превышает площадь поперечного сечения исходной артерии.

В стенке капилляров различают три тонких слоя (как аналоги трех оболочек рассмотренных выше сосудов).*Внутренний слой* представлен эндоте-лиальными клетками, расположенными на базальной мембране, средний состоит из перицитов, заключенных в базальную мембрану, а наружный - из редко расположенных адвентициальных клеток и тонких коллагеновых волокон, погруженных в аморфное вещество.

Эндотелиальный слой. Внутренняя выстилка капилляра представляет собой пласт лежащих на базальной мембране вытянутых, полигональной формы эндотелиальных клеток с извилистыми границами, которые хорошо выявляются при импрегнации серебром (рис. 13.8).

Ядра эндотелиальных клеток обычно уплощенные, овальной формы. Ядросодержащие части эндотелиоцитов, как правило, выбухают в просвет капилляра, располагаясь в шахматном порядке (I тип) или напротив друг друга (II тип). Наиболее благоприятные условия кровотока в капиллярах создаются при I типе расположения ядер, который встречается чаще. При сокращении эндотелиоцитов, ядра которых располагаются друг напротив друга, может произойти закрытие просвета капилляров.

Наиболее вытянутые эндотелиоциты длиной 75-175 мкм, а наиболее короткие - длиной 5-8 мкм. Толщина эндотелиальных клеток неодинакова. В различных капиллярах она колеблется от 200 нм до 1-2 мкм на периферии и 3-5 мкм в околоядерных участках. Клетки эндотелия обычно тесно прилежат друг к другу, часто обнаруживаются плотные и щелевые контакты. Поверхность эндотелиальных клеток, обращенная к току крови, покрыта слоем гликопротеидов (параплазмолеммальный слой), с которым связаны атромбогенная и барьерная функция эндотелия, а также участие эндотелия в регуляции сосудистого тонуса. Атромбогенная функция эндотелия обусловлена не только отрицательным зарядом гликокаликса, но также и способностью эндотелия синтезировать вещества, обладающие атромбо-генными свойствами, такие как простациклин, ингибирующий агрегацию тромбоцитов. Барьерная функция эндотелия связана с рецепторами, цитоскелетом эндотелиоцитов, базальной мембраной (см. ниже). Вдоль внутренней и наружной поверхностей эндотелиальных клеток располагаются пи-ноцитозные пузырьки и кавеолы, отображающие трансэндотелиальный транспорт различных веществ и метаболитов. В венозном отделе капилляра их больше, чем в артериальном. Органеллы, как правило, немногочисленны и расположены в околоядерной зоне.

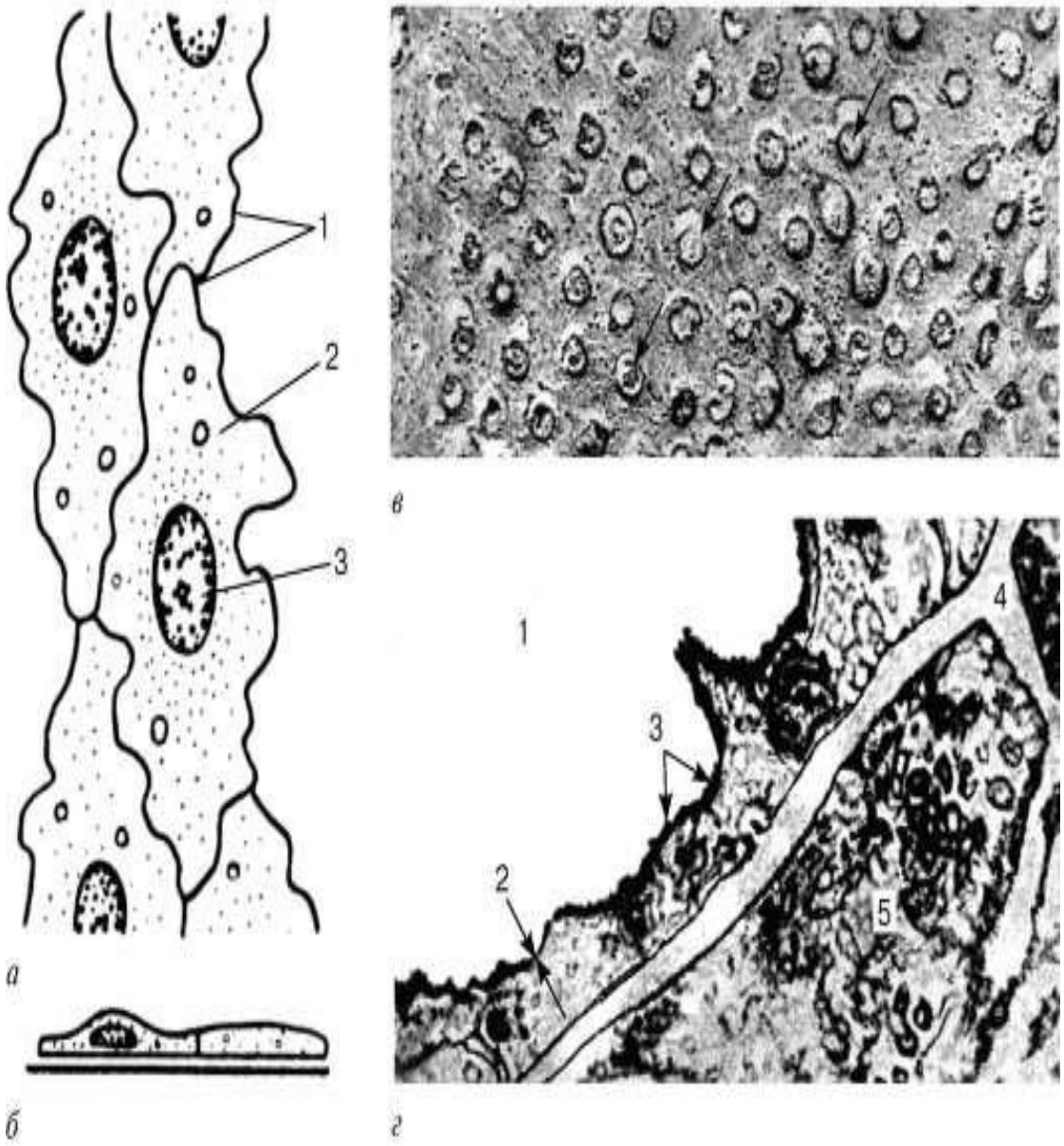

Рис. 13.8. Эндотелий капилляров:

а - плоскостное изображение; *б* - отвесный срез (схема по Ю. И. Афанасьеву): 1 - границы клеток; 2 - цитоплазма; 3 - ядро; *в* - фенестры в эндотелиоцитах перитубулярного капилляра почки. Электронная микрофотография, увеличение 20 000 (по А. А. Миронову); *г* - параплазмолеммальный слой эндотелиоцита гемокапил-ляра. Электронная микрофотография, увеличение 80 000 (по В. В. Куприянову, Я. Л. Караганову и В. И. Козлову): 1 - просвет капилляра; 2 - плазмолемма; 3 - параплазмолеммальный слой; 4 - базальная мембрана; 5 - цитоплазма перицита.

Внутренняя поверхность эндотелия капилляра, обращенная к току крови, может иметь ультрамикроскопические выступы в виде отдельных микроворсинок, особенно в венозном отделе капилляра. В этих отделах капилляров цитоплазма эндотелиоцитов образует клапанообразные структуры. Эти цитоплазматические выросты увеличивают поверхность эндотелия и в зависимости от активности транспорта жидкости через эндотелий изменяют свои размеры.

Эндотелий участвует в образовании базальной мембраны. Одна из функций эндотелия - сосудообразующая (неоваскулогенез). Эндотелиальные клетки образуют между собой простые соединения, контакты типа замка и плотные контакты с локальным слиянием внешних пластинок плазмолеммы контактирующих эндо-телиоцитов и облитерацией

межклеточной щели. Эндотелиоциты синтезируют и выделяют факторы, активирующие систему свертывания крови (тромбопластин, тромбоксан), и антикоагулянты (простациклин и др.). Участие эндотелия в регуляции сосудистого тонуса опосредуется также через рецепторы. При связывании вазоактивных веществ с рецепторами в эндотелиальных клетках синтезируется либо фактор расслабления, либо фактор сокращения гладких миоцитов. Эти факторы специфичны и действуют только на гладкие миоциты сосудов. Базальная мембрана эндотелия капилляров - это тонкофибриллярная, пористая, полупроницаемая пластина толщиной 30-35 нм, в состав которой входят коллаген IV и V типов, гликопротеины, а также фибронектин, ламинин и сульфатосодержащие протеогликаны. Базальная мембрана выполняет опорную, разграничительную и барьерную функции. Между эндотелиальными клетками и перицитами базальная мембрана местами истончается и прерывается, а сами клетки здесь связаны между собой посредством плотных контактов плазмолеммы. Эта область эндотелиопери-цитарных контактов служит местом передачи различных факторов от одной клетки другой.

Перициты. Эти соединительнотканные клетки имеют отростчатую форму и окружают кровеносные капилляры, располагаясь в расщеплениях базальной мембраны эндотелия. На перицитах некоторых капилляров обнаружены эфферентные нервные окончания, функциональное значение которых, по-видимому, связано с регуляцией изменения просвета капилляров.

Адвентициальные клетки. Это малодифференцированные клетки, расположенные снаружи от перицитов. Они окружены аморфным веществом соединительной ткани, в котором находятся тонкие коллагеновые волокна. Адвентициальные клетки являются камбиальными полипотентными предшественниками фибробластов, остеобластов и адипоцитов и др.

Классификация капилляров. В основу классификации капилляров положены результаты электронно-микроскопических исследований эндотелия и базальной мембраны.

Различают три типа капилляров (рис. 13.9). Наиболее распространенный тип капилляров - *соматический,* описанный выше (к этому типу относятся капилляры со сплошными эндотелиальной выстилкой и базальной мембраной); второй тип - *фенестрированные* капилляры с порами в эндотелио-цитах, затянутых диафрагмой (фенестрами), и третий тип - капилляры *перфорированного типа* со сквозными отверстиями в эндотелии и базальной мембране. Капилляры соматического типа находятся в сердечной и скелетной мышцах, в легких и других органах (рис. 13.10).

Фенестрированные капилляры встречаются в эндокринных органах, в собственной пластинке слизистой оболочки тонкой кишки, в бурой жировой ткани, в почке. Перфорированные капилляры характерны для органов кроветворения, в частности для селезенки, а также для печени.

Фенестры и в особенности щели облегчают проникновение различных макромолекул и корпускулярных частиц через стенку капилляров. Растяжимость эндотелия и проницаемость для коллоидных частиц в венозном отделе капилляра выше, чем в артериальном.

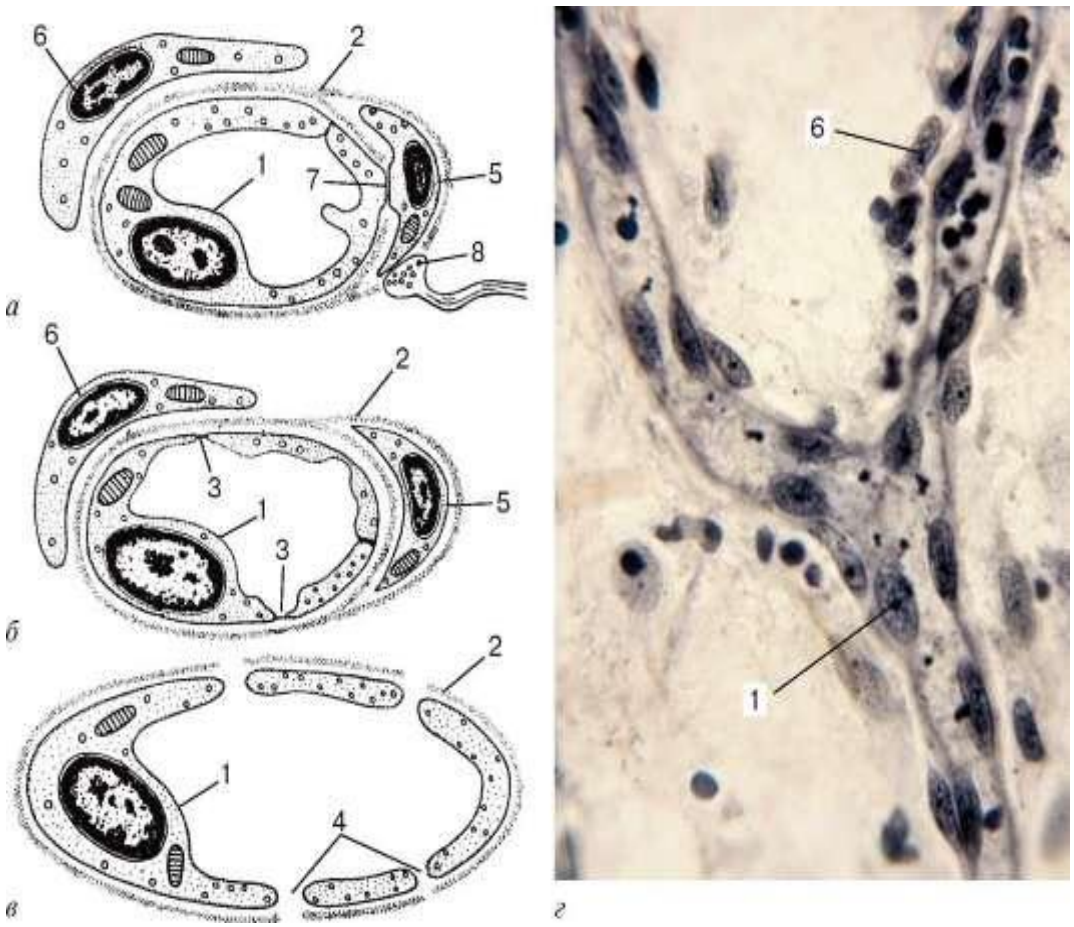

Рис. 13.9. Три типа капилляров (по Ю. И. Афанасьеву):

а - капилляр с непрерывными эндотелиальной выстилкой и базальной мембраной; *б* - капилляр с фенестрированным эндотелием и непрерывной базальной мембраной; *в* - капилляр с щелевидными отверстиями в эндотелии и прерывистой базальной мембраной. 1 - эндотелиоцит; 2 - базальная мембрана; 3 - фенестры; 4 - щели (поры); 5 - перицит; 6 - адвентициальная клетка; 7 - контакт эндотелиоцита и перицита; 8 - нервное окончание; *г* - капилляр, обозначения, общие с а-в (микрофотография, окраска - железный гематоксилин).

Кровеносные капилляры осуществляют основные обменные процессы между кровью и тканями, а в некоторых органах (легкие) участвуют в обеспечении газообмена между кровью и воздухом. Тонкость стенок капилляров, огромная площадь их соприкосновения с тканями (более 6000 м^2), медленный кровоток (0,5 мм/с), низкое кровяное давление (20-30 мм рт. ст.) обеспечивают наилучшие условия для обменных процессов.

Стенка капилляров тесно связана функционально и морфологически с окружающей соединительной тканью (изменение состояния базальной мембраны и основного вещества соединительной ткани).

Изменение просвета капилляров при различных физиологических и патологических условиях в значительной мере зависит от давления крови в самих капиллярах, что связано с тонусом мышечных клеток артериол и мелких вен, прекапиллярных сфинктеров, а также артериоловенулярных анастомозов и состоянием перицитов.

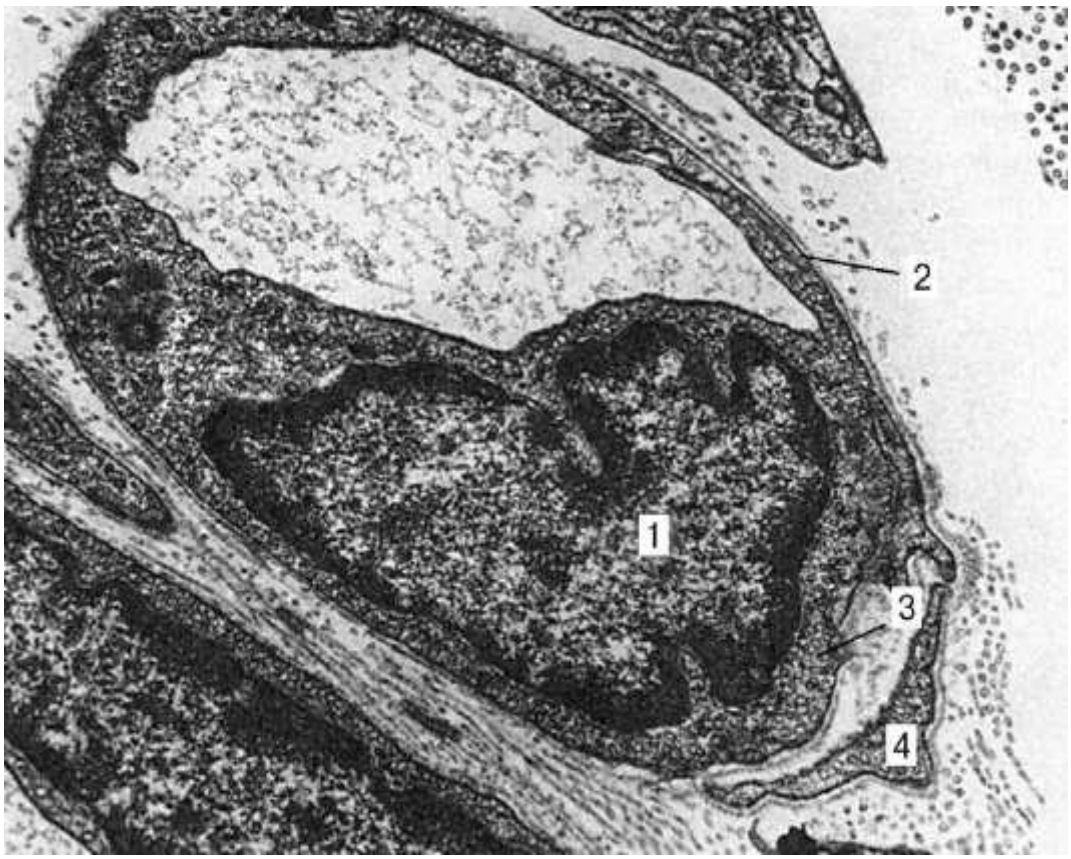

Рис. 13.10. Строение капилляра соматического типа. Электронная микрофотография, увеличение 13 000 (по Н. А. Юриной и А. И. Радостиной):

1 - ядро эндотелиоцита; 2 - базальная мембрана; 3 - везикулы в цитоплазме; 4 – перицит.

Отводящий отдел микроциркуляторного русла начинается венозной частью капилляров, для которых характерны более крупные микроворсинки на люминальной поверхности эндотелия и складки, напоминающие створки клапанов, относительно большое число митохондрий и пиноци-тозных пузырьков. В эндотелии отводящего отдела чаще обнаруживаются фенестры. Диаметр венозного отдела капилляра может быть шире артериального в 1,5-2 раза.

Венулы

Различают три разновидности венул *(venulae):* посткапиллярные, собирательные и мышечные.*Посткапиллярные венулы* (диаметр 8-30 мкм) по своему строению напоминают венозный отдел капилляра, но в стенке этих венул отмечается больше перицитов, чем в капиллярах. Посткапиллярные вену-лы с высоким эндотелием служат местом выхода лимфоцитов из сосудов (в органах иммунной системы). В*собирательных венулах* (диаметр 30-50 мкм) появляются отдельные гладкие мышечные клетки и более отчетливо выражена наружная оболочка. *Мышечные венулы* (диаметр 50-100 мкм) имеют один-два слоя гладких мышечных клеток в средней оболочке и сравнительно хорошо развитую наружную оболочку.

Венозный отдел микроциркуляторного русла вместе с лимфатическими капиллярами выполняет дренажную функцию, регулируя гематолимфати-ческое равновесие между кровью и внесосудистой жидкостью, удаляя продукты метаболизма тканей. Через стенки венул, так же как через капилляры, мигрируют лейкоциты. Медленный кровоток (не более 1-2 мм в секунду) и низкое кровяное давление (около 10 мм рт. ст.), а также растяжимость этих сосудов создают условия для депонирования крови.

Артериоловенулярные анастомозы

Артериоловенулярные анастомозы (АВА) - это соединения сосудов, несущие артериальную кровь в вены в обход капиллярного русла. Они обнаружены почти во всех органах, диаметр АВА колеблется от 30 до 500 мкм, а длина может достигать 4 мм. Объем кровотока в АВА во много раз больше, чем в капиллярах, скорость кровотока значительно увеличена. Так, если через капилляр 1 мл крови проходит в течение 6 ч, то такое же количество крови через АВА проходит за две секунды. АВА отличаются высокой реактивностью и способностью к ритмическим сокращениям с частотой до 12 раз в минуту.

Классификация (рис. 13.11). Различают две группы анастомозов: 1) истинные АВА (шунты), по которым сбрасывается чисто артериальная кровь; 2) атипичные АВА (полушунты), по которым течет смешанная кровь.

Первая группа истинных анастомозов (шунты) может иметь различную внешнюю форму - прямые короткие соустья, петли, ветвящиеся соединения. По своему строению они подразделяются на две подгруппы: а) простые АВА и б) АВА, снабженные специальными сократительными структурами.

В простых истинных анастомозах границы перехода одного сосуда в другой соответствуют участку, где заканчивается средняя оболочка артериолы. Регуляция кровотока осуществляется гладкими мышечными клетками средней оболочки самой артериолы, без специальных дополнительных сократительных аппаратов. Во второй подгруппе анастомозы могут иметь специальные сократительные устройства в виде валиков или подушек в субэндотелиальном слое, образованные продольно расположенными гладкомышечными клетками. Сокращение подушек, выступающих в просвет анастомоза, приводит к прекращению кровотока. К этой же подгруппе относятся АВА эпителиоидного типа (простые и сложные). Простые АВА эпителиоидного типа характеризуются наличием в средней оболочке внутреннего продольного и наружного циркулярного слоев гладких мышечных клеток, которые по мере приближения к венозному концу заменяются на короткие овальные светлые клетки (Е-клетки), похожие на эпителиальные. В венозном сегменте АВА стенка его резко истончается. Средняя оболочка здесь содержит лишь незначительное количество гладких мышечных клеток в виде циркулярно расположенных поясков. Наружная оболочка состоит из рыхлой соединительной ткани. Сложные, или клу-бочковые (гломерулярные), АВА эпителиоидного типа отличаются от простых тем, что приносящая (афферентная) артериола делится на 2-4 ветви, которые переходят в венозный сегмент. Эти ветви окружены одной общей соединительнотканной оболочкой. Такие анастомозы часто обнаруживаются в дерме кожи и гиподерме, а также в параганглиях.

Вторая группа - атипичные анастомозы (полушунты) - представляет собой соединения артериол и венул, по которым кровь протекает через короткий, но широкий, диаметром до 30 мкм, капилляр, поэтому сбрасываемая в венозное русло кровь является не полностью артериальной.

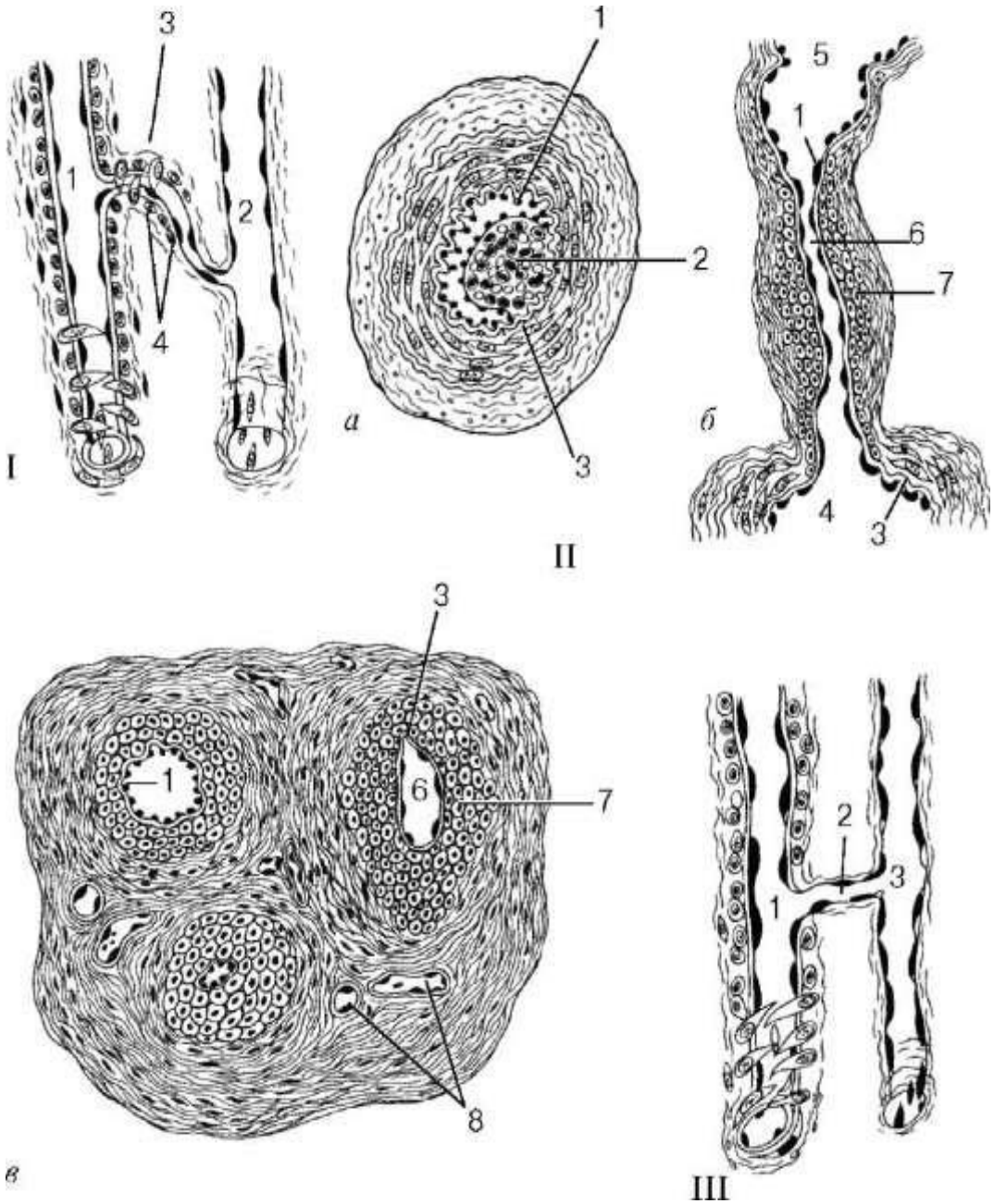

Рис. 13.11. Артериоловенулярные анастомозы (АВА) (по Ю. И. Афанасьеву): I - АВА без специального запирательного устройства: 1 - артериола; 2 - венула; 3 - анастомоз; 4 - гладкие миоциты анастомоза; II - АВА со специальным запиратель-ным устройством: *а* - анастомоз типа замыкающей артерии; *б* - простой анастомоз эпителиоидного типа; *в* - сложный анастомоз эпителиоидного типа (клубочковый): 1 - эндотелий; 2 - продольно расположенные пучки гладких миоцитов; 3 - внутренняя эластическая мембрана; 4 - артериола; 5 - венула; 6 - анастомоз; 7 - эпи-телиоидные клетки анастомоза; 8 - капилляры в соединительнотканной оболочке; III - атипичный анастомоз: 1 - артериола; 2 - короткий капилляр; 3 – венула.

АВА, особенно клубочкового типа, богато иннервированы. АВА принимают участие в регуляции кровенаполнения органов, местного и общего давления крови, в мобилизации депонированной в венулах крови. Эти соединения играют определенную роль в стимуляции венозного кровотока, артериализации венозной крови, мобилизации депонированной крови и регуляции тока тканевой жидкости в венозное русло. Велика роль АВА в компенсаторных реакциях организма при нарушении кровообращения и развитии патологических процессов.

13.1.3. Вены

Вены большого круга кровообращения осуществляют отток крови от органов, участвуют в обменной и депонирующей функциях. Различают *поверхностные* и *глубокие вены,* причем последние в двойном количестве сопровождают артерии. Вены широко анастомозируют, образуя в органах сплетения.

Отток крови начинается по посткапиллярным венулам. Низкое кровяное давление (15-20 мм рт. ст.) и незначительная скорость (в органных венах около 10 мм/с) кровотока определяют сравнительно слабое развитие эластических элементов в стенках венах и их большую растяжимость. Количество же гладких мышечных клеток в стенке вен неодинаково и зависит от того, движется ли в них кровь к сердцу под действием силы тяжести или против нее. Необходимость преодоления силы тяжести крови в венах нижних конечностей приводит к сильному развитию гладких мышечных элементов в этих сосудах по сравнению с венами верхних конечностей, головы и шеи. Во многих венах (в подкожных и других) имеются*клапаны (valvulae venosae),* являющиеся производными внутренней оболочки. Вены головного мозга и его оболочек, внутренних органов, подчревные, подвздошные, полые и безымянные клапанов не имеют.

Клапаны в венах способствуют току венозной крови к сердцу, препятствуя ее обратному движению. Одновременно клапаны предохраняют сердце от излишней затраты энергии на преодоление колебательных движений крови, постоянно возникающих в венах под влиянием различных внешних воздействий (изменение атмосферного давления, мышечное сжатие и др.).

Одна из отличительных особенностей гистологической структуры вены - относительно слаборазвитый эластический каркас. Как правило, в венах отсутствуют внутренняя и наружная эластические мембраны. Эластические волокна, располагающиеся преимущественно в продольном направлении, немногочисленны. Низкое давление и слаборазвитый эластический каркас приводят к спадению стенки вен и возрастанию сопротивления току крови (см. рис. 13.4, в).

Классификация. По степени развития мышечных элементов в стенках вен они могут быть разделены на две группы: вены фиброзного (безмышечного) и вены мышечного типа. Вены мышечного типа в свою очередь подразделяются на вены со слабым, средним и сильным развитием мышечных элементов.

В венах, так же как и в артериях, различают три оболочки: внутреннюю, среднюю и наружную. Выраженность и строение этих оболочек в различных венах существенно различаются.

Вены фиброзного типа

Вены фиброзного типа *(venae fibrotypicae)* отличаются тонкостью стенок и отсутствием средней оболочки, в связи с чем их называют еще венами безмышечного типа. К венам этого типа относят безмышечные вены твердой и мягкой мозговых оболочек (рис. 13.12), вены сетчатки глаза, костей, селезенки и плаценты.

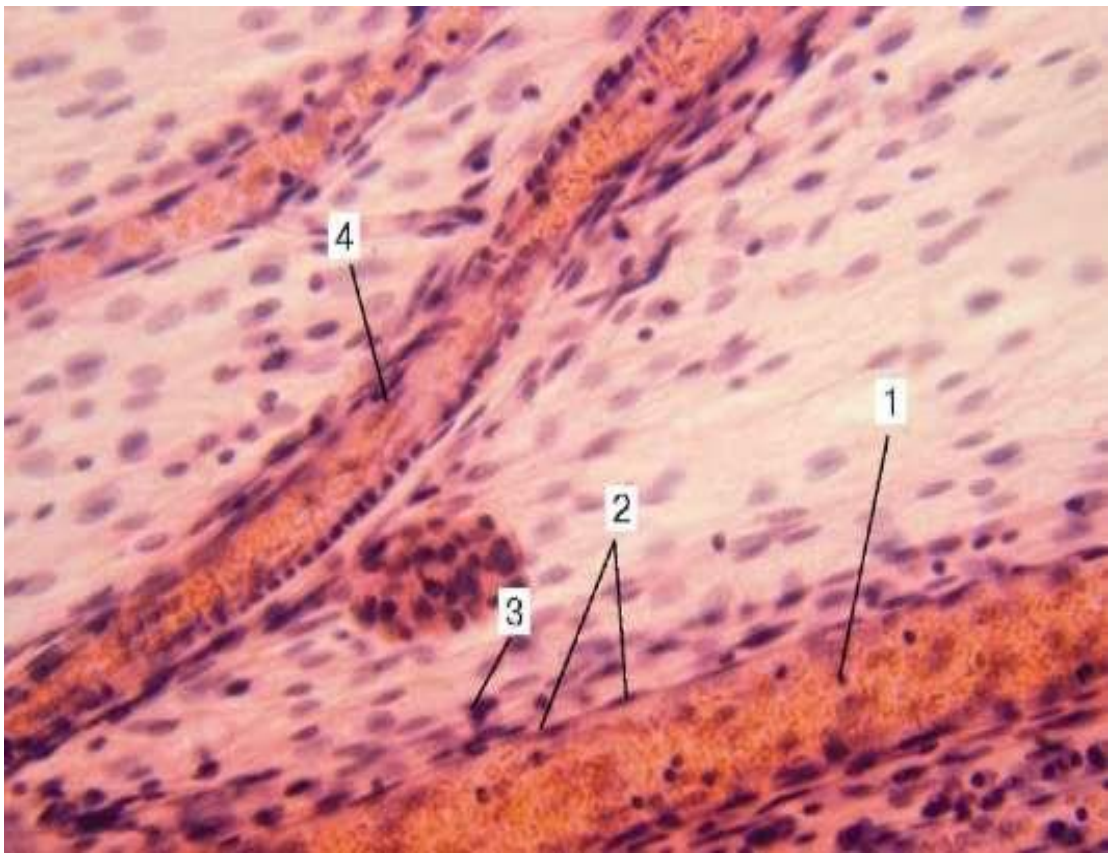

Рис. 13.12. Артериола и венула. Тотальный препарат мягкой мозговой оболочки (микрофотография):

1 - венула; 2 - эндотелий; 3 - адвентициальные клетки; 4 – артериола.

Вены мозговых оболочек и сетчатки глаза податливы при изменении кровяного давления, могут сильно растягиваться, но скопившаяся в них кровь сравнительно легко под действием собственной силы тяжести оттекает в более крупные венозные стволы. Вены костей, селезенки и плаценты также пассивны в продвижении по ним крови. Это объясняется тем, что все они сращены с плотными элементами соответствующих органов и не спадаются, поэтому отток крови по ним совершается легко. Эндотелиальные клетки, выстилающие эти вены, имеют более извилистые границы, чем в артериях. Снаружи к ним прилежит базальная мембрана, а затем тонкий слой рыхлой волокнистой соединительной ткани, срастающийся с окружающими тканями.

Вены мышечного типа

Вены мышечного типа *(venae myotypicae)* характеризуются наличием в их оболочках гладких мышечных клеток, количество и расположение которых в стенке вены обусловлены гемодинамическими факторами.

Выделяют вены со слабым, средним и сильным развитием мышечных элементов. Вены со слабым развитием мышечных элементов различны по диаметру. К ним относятся вены мелкого и среднего калибра (до 1-2 мм), сопровождающие артерии мышечного типа в верхней части туловища, шеи и лица, а также такие крупные, как, например, верхняя полая вена. В этих сосудах кровь в значительной мере продвигается пассивно вследствие своей тяжести. К этому же типу вен можно отнести и вены верхних конечностей. Стенки таких вен несколько тоньше соответствующих по калибру артерий, содержат меньше мышечных элементов и на препаратах находятся обычно в спавшемся состоянии.

Вены мелкого и среднего калибра со слабым развитием мышечных элементов имеют плохо выраженный субэндотелиальный слой, а в средней оболочке содержится небольшое

количество мышечных клеток. В некоторых мелких венах, например в венах пищеварительного тракта, гладкие мышечные клетки в средней оболочке образуют отдельные «пояски», располагающиеся далеко друг от друга. Благодаря такому строению вены могут сильно расширяться и выполнять депонирующую функцию. В наружной оболочке мелких вен встречаются единичные продольно направленные гладкие мышечные клетки.

Среди вен крупного калибра, в которых слабо развиты мышечные элементы, наиболее типична верхняя полая вена (рис. 13.13), в средней оболочке стенки которой отмечается небольшое количество гладких мышечных клеток. Это обусловлено отчасти прямохождением человека, в силу чего кровь по этой вене стекает к сердцу благодаря собственной тяжести, а также дыхательным движениям грудной клетки. В начале диастолы (расслабление мускулатуры) желудочков сердца в предсердиях появляется даже небольшое отрицательное кровяное давление, которое как бы подсасывает кровь из полых вен.

Примером вены среднего калибра со средним развитием мышечных элементов является плечевая вена.Эндотелиальные клетки ее *внутренней оболочки* короче, чем в соответствующей артерии. Субэндотелиальный слой состоит из соединительнотканных волокон и клеток, ориентированных в основном вдоль сосуда. Внутренняя оболочка этого сосуда формирует *клапанный аппарат,* а также имеет в своем составе отдельные продольно направленные гладкие мышечные клетки. Внутренняя эластическая мембрана в вене не выражена. На границе между внутренней и средней оболочками располагается только сеть эластических волокон. Эластические волокна внутренней оболочки плечевой вены, как и в артериях, связаны с эластическими волокнами средней и наружной оболочек и составляют единый каркас.

Средняя оболочка этой вены гораздо тоньше средней оболочки соответствующей артерии. Она обычно состоит из циркулярно расположенных пучков гладких миоцитов, разделенных прослойками волокнистой соединительной ткани. Наружная эластическая мембрана в этой вене отсутствует, поэтому соединительнотканные прослойки средней оболочки переходят непосредственно в рыхлую волокнистую соединительную ткань *наружной оболочки.* В плечевой вене она очень сильно развита: ее толщина в 2-3 раза превышает толщину средней оболочки. Коллагеновые и эластические волокна наружной оболочки направлены преимущественно продольно. Кроме того, в наружной оболочке встречаются отдельные гладкие мышечные клетки и небольшие их пучки, которые также расположены продольно.

К венам с сильным развитием мышечных элементов относятся крупные вены нижней половины туловища и ног. Для них характерно развитие пучков гладких мышечных клеток во всех трех их оболочках, причем во внутренней и наружной оболочках они имеют продольное направление, а в средней - циркулярное.

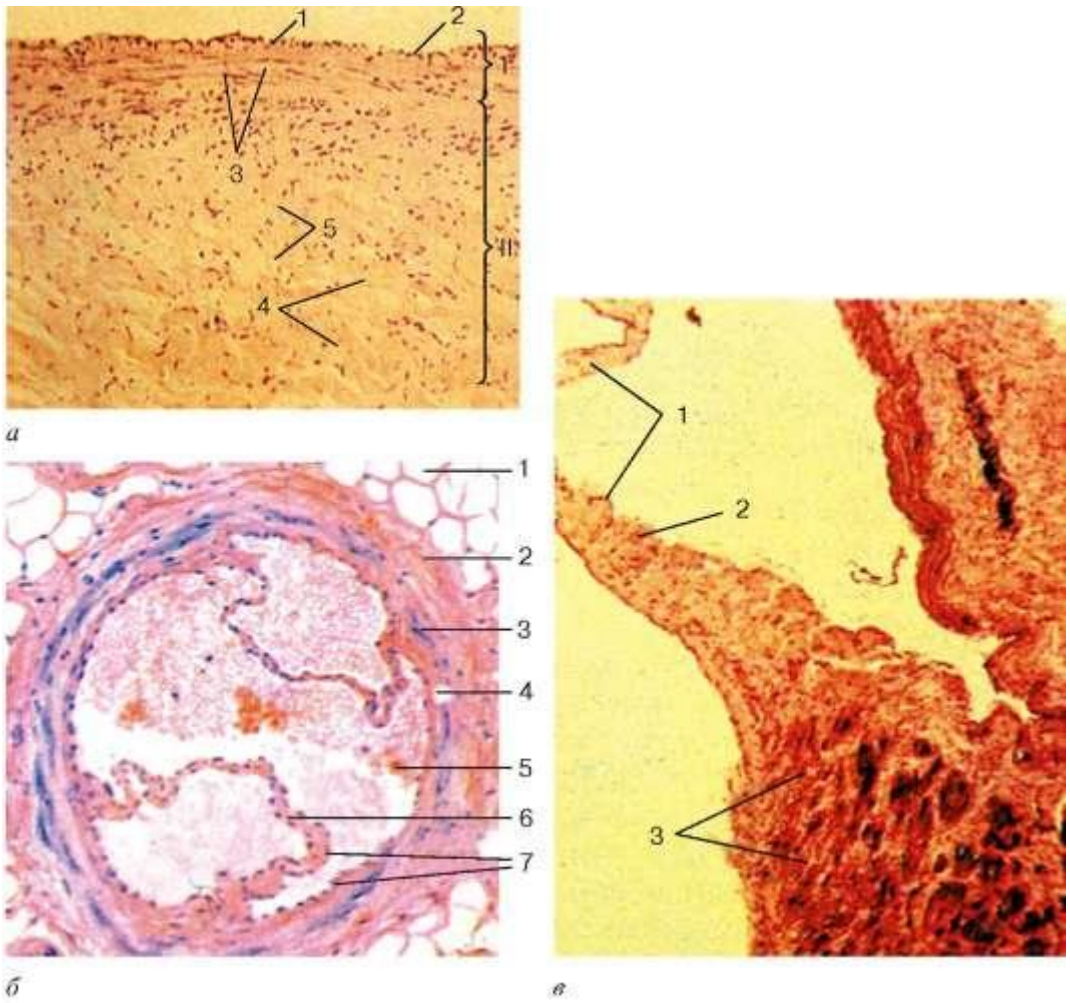

Рис. 13.13. Вены со слабым *(а,* б) и сильным *(в)* развитием мышечных элементов: *а* - верхняя полая вена (поперечный срез): I - внутренняя и средняя оболочки; II - наружная оболочка; 1 - просвет вены; 2 - эндотелий; 3 - гладкие миоциты; 4 - коллагеновые волокна; 5 - соединительнотканные клетки; *б* - поперечный срез вены в области прикрепления клапана: 1 - жировые клетки; 2 - наружная оболочка; 3 - средняя оболочка; 4 - внутренняя оболочка; 5 - кровь; 6 - створки клапана; 7 - эндотелий (по Ю. И. Афанасьеву); *в* - бедренная вена с клапаном (продольный срез): 1 - створка клапана; 2 - эндотелий; 3 - гладкие миоциты

Бедренная вена. Внутренняя оболочка ее состоит из эндотелия и субэн-дотелиального слоя, образованного рыхлой соединительной тканью, в которой продольно залегают пучки гладких мышечных клеток. Внутренняя эластическая мембрана отсутствует, однако на ее месте видны скопления эластических волокон.

Внутренняя оболочка бедренной вены формирует клапаны, представляющие собой ее тонкие складки (см. рис. 13.13, в). Эндотелиальные клетки,

покрывающие клапан со стороны, обращенной в просвет сосуда, имеют удлиненную форму и направлены вдоль створок клапана, а на противоположной стороне клапан покрыт эндотелиальными клетками полигональной формы, лежащими поперек створок. Основу клапана составляет волокнистая соединительная ткань. При этом на стороне, обращенной к просвету сосуда, под эндотелием залегают преимущественно эластические волокна, а на противоположной стороне - много коллагеновых волокон. В основании створки клапана может находиться некоторое количество гладких мышечных клеток.

Средняя оболочка бедренной вены содержит пучки циркулярно расположенных гладких мышечных клеток, окруженных коллагеновыми и эластическими волокнами.

Выше основания клапана средняя оболочка истончается. Ниже места прикрепления клапана мышечные пучки перекрещиваются, создавая утолщение в стенке вены. В *наружной оболочке,* образованной рыхлой соединительной тканью, обнаруживаются пучки продольно расположенных гладких мышечных клеток, сосуды сосудов, нервные волокна.

Сходное строение (наличие циркулярного слоя гладких миоцитов в средней и их продольных пучков в наружной и внутренней оболочках) имеют и другие вены нижних конечностей (подколенные, большие и малые подкожные).

Нижняя полая вена также относится к венам с сильным развитием мышечных элементов (рис. 13.14).*Внутренняя оболочка* нижней полой вены представлена эндотелием, субэндотелиальным слоем и слоем эластических волокон. Во внутренней части средней оболочки наряду с гладкими мышечными клетками залегает подинтимальная сеть кровеносных и лимфатических капилляров, а в наружной части - артериолы и венулы. Капилляры в нижней полой вене отсутствуют.

Внутренняя и средняя оболочки нижней полой вены человека развиты относительно слабо. Во внутренней оболочке в субэндотелиальном слое находятся немногочисленные продольно расположенные гладкие мышечные клетки. В *средней оболочке* выявляется циркулярный мышечный слой, который в грудном участке нижней полой вены истончается. *Наружная оболочка* нижней полой вены имеет большое количество продольно расположенных пучков гладких мышечных клеток и по своей толщине превышает толщину внутренней и средней оболочек вместе взятых. Между пучками гладких мышечных клеток лежат прослойки рыхлой волокнистой соединительной ткани. Сокращение пучков гладких миоцитов в наружной оболочке не только способствует проталкиванию крови вверх (против силы тяжести), но и приводит к образованию поперечных складок, препятствующих обратному току крови. В устье нижней полой вены в ее наружную оболочку заходят пучки поперечнополосатых мышечных клеток миокарда. К наружной оболочке подходят сосудисто-нервные пучки (комплексы, состоящие из артерий, вен, лимфатических сосудов и нервов). В наружной оболочке из них образуются сплетения кровеносных и лимфатических сосудов *(vasa vasorum* и *vasa lymphaticorum),* многочисленные нервные волокна, а в ней также залегают пластинчатые нервные окончания (тельца Фатера-Пачини). Подобную структурную организацию имеют вены брюшной полости (наружная и общая подвздошная, почечная и др.).

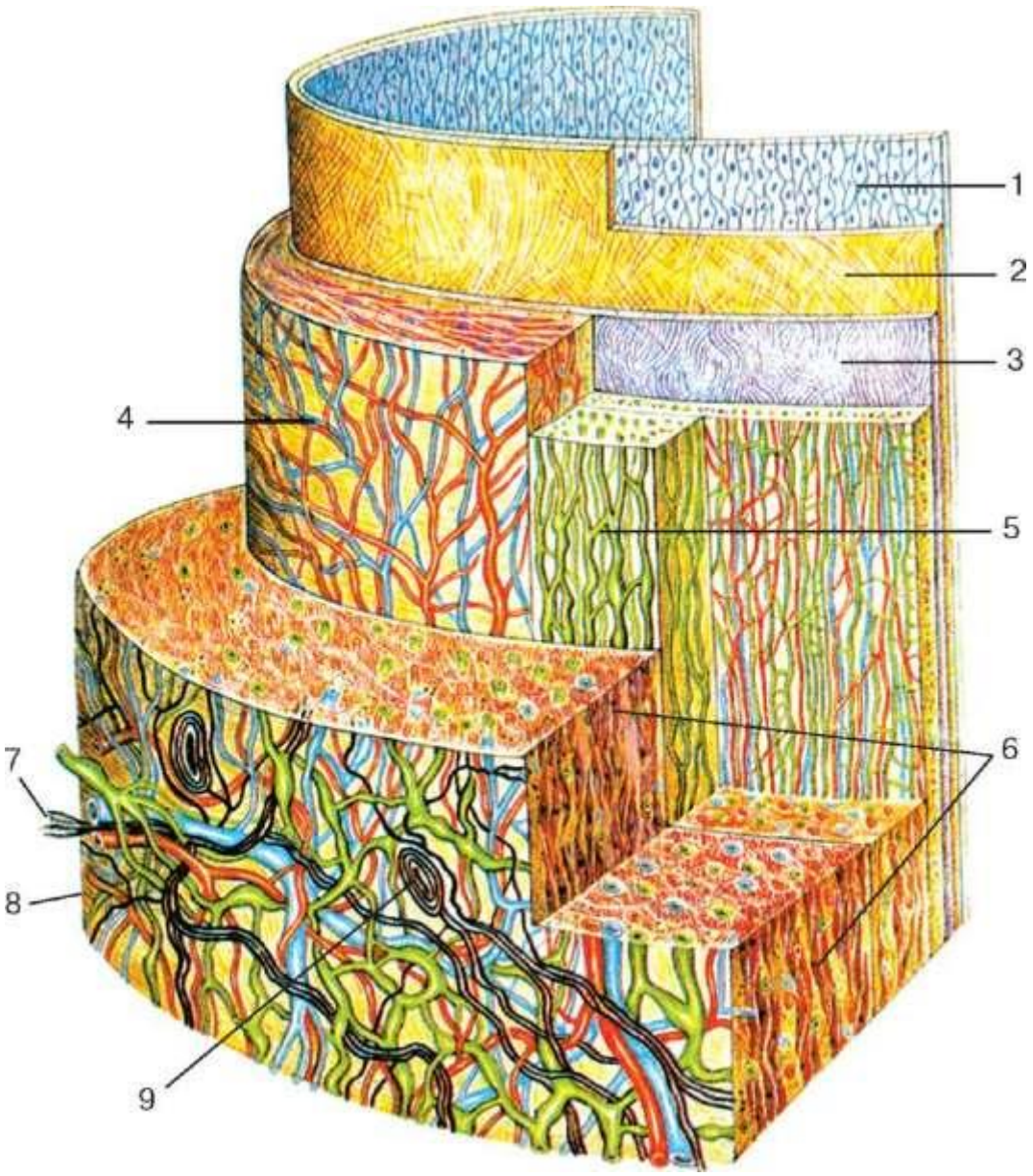

Рис. 13.14. Конструкция стенки нижней полой вены человека (схема): 1 - эндотелий; 2 - субэндотелиальный слой; 3 - слой эластических волокон внутренней оболочки; 4 - артериолы и венулы в средней оболочке; 5 - сеть лимфатических капилляров; 6 - пучки гладких мышечных клеток в наружной оболочке; 7 - сплетения кровеносных и лимфатических сосудов; 8 - нервные волокна (черные); 9 - пластинчатое нервное окончание (по В. Я. Бочарову)

13.1.4. Органные особенности строения кровеносных сосудов

Некоторые отделы сосудистой системы имеют органные особенности строения артерий. Например, артерии черепа отличаются слабым развитием эластических элементов в средней и наружной оболочках; наружной эластической мембраны в них нет. Внутренняя эластическая мембрана, наоборот, выражена отчетливо. Такие же особенности существуют и у артерий головного мозга.

В пупочной артерии отсутствует внутренняя эластическая мембрана. В затылочной артерии сильно развиты пучки гладких мышечных клеток во внутренней оболочке. В почечной, брыжеечной, селезеночной и венечной артериях пучки продольно расположенных гладких мышечных клеток хорошо выражены в наружной оболочке. В артериях матки, полового члена, артериях сосочковых мышц сердца и пупочного канатика, особенно в месте его перехода в плаценту, пучки гладких мышечных клеток

находятся и во внутренней, и в наружной оболочках. Некоторые вены, как и артерии, имеют ярко выраженные органные особенности строения. Так, в легочной и пупочной венах, в отличие от всех других вен, очень хорошо развит циркулярный мышечный слой в средней оболочке, вследствие чего они напоминают по своему строению артерии. Вены сердца в средней оболочке содержат продольно направленные пучки гладких мышечных клеток. В воротной вене средняя оболочка состоит из двух слоев: внутреннего - кольцевого и наружного - продольного. В некоторых венах, например сердечных, обнаруживаются эластические мембраны, которые способствуют большей упругости и эластичности этих сосудов, расположенных в постоянно сокращающемся органе. В стенках глубоких вен желудочков сердца нет ни мышечных клеток, ни эластических мембран. Эти вены построены по типу синусоидов, имеющих на дистальном конце вместо клапанов сфинктеры. Стенки вен наружной оболочки сердца содержат продольно направленные пучки гладких мышечных клеток. В надпочечниках есть вены, которые имеют продольные мышечные пучки во внутренней оболочке, выступающие в виде подушечек в просвет вены, особенно в устье. Вены печени, подслизистой основы кишечника, слизистой оболочки носа, вены полового члена и другие снабжены сфинктерами, регулирующими отток крови.

13.2. ЛИМФАТИЧЕСКИЕ СОСУДЫ

Лимфатические сосуды - часть лимфатической системы, включающей еще и *лимфатические узлы.* В функциональном отношении лимфатические сосуды тесно связаны с кровеносными, особенно в области расположения сосудов микроциркуляторного русла. Именно здесь происходят образование тканевой жидкости и проникновение ее в лимфатическое русло. Через мелкие лимфоносные пути осуществляются постоянная миграция лимфоцитов из кровотока и их рециркуляция из лимфатических узлов в кровь.

Классификация. Среди лимфатических сосудов различают лимфатические капилляры, интра- и экстраорганные лимфатические сосуды, отводящие лимфу от органов, и главные лимфатические стволы тела - грудной проток и правый лимфатический проток, впадающие в крупные вены шеи. По строению различают лимфатические сосуды безмышечного (фиброзного) и мышечного типов.

Лимфатические капилляры. Лимфатические капилляры - начальные отделы лимфатической системы, в которые из тканей поступает тканевая жидкость вместе с продуктами обмена веществ, а в патологических случаях - инородные частицы и микроорганизмы. По лимфатическому руслу могут распространяться и клетки злокачественных опухолей.

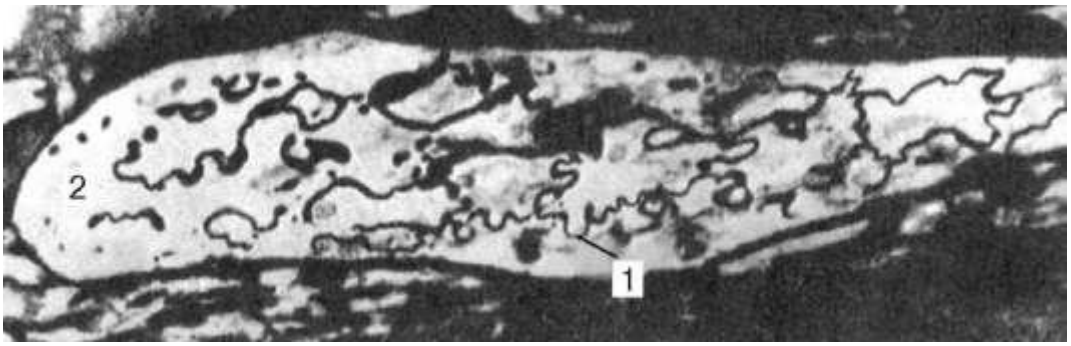

Рис. 13.15. Лимфатический капилляр. Тотальный препарат (импрегнация нитратом серебра):

1 - границы эндотелиальных клеток; 2 - замкнутый конец капилляра (по Янчо)

Лимфатические капилляры представляют собой систему замкнутых с одного конца, уплощенных эндотелиальных трубок, анастомозирую-щих друг с другом и

пронизывающих органы (рис. 13.15; см. рис. 13.5). Диаметр лимфатических капилляров в несколько раз больше, чем кровеносных. В лимфатической системе, как и в кровеносной, почти всегда имеются резервные капилляры, наполняющиеся лишь при усилении лимфообразования.

Стенка лимфатических капилляров состоит из эндотелиальных клеток, которые в 3-4 раза крупнее, чем клетки кровеносных капилляров. Базальная мембрана и перициты в лимфатических капиллярах отсутствуют. Эндотелиальная выстилка лимфатического капилляра тесно связана с окружающей соединительной тканью с помощью так называемых стропных, или фиксирующих, филаментов, которые вплетаются в коллагеновые волокна, расположенные вдоль лимфатических капилляров (рис. 13.16). Лимфатические капилляры и начальные отделы отводящих лимфатических сосудов обеспечивают гема-толимфатическое равновесие как необходимое условие микроциркуляции в здоровом организме.

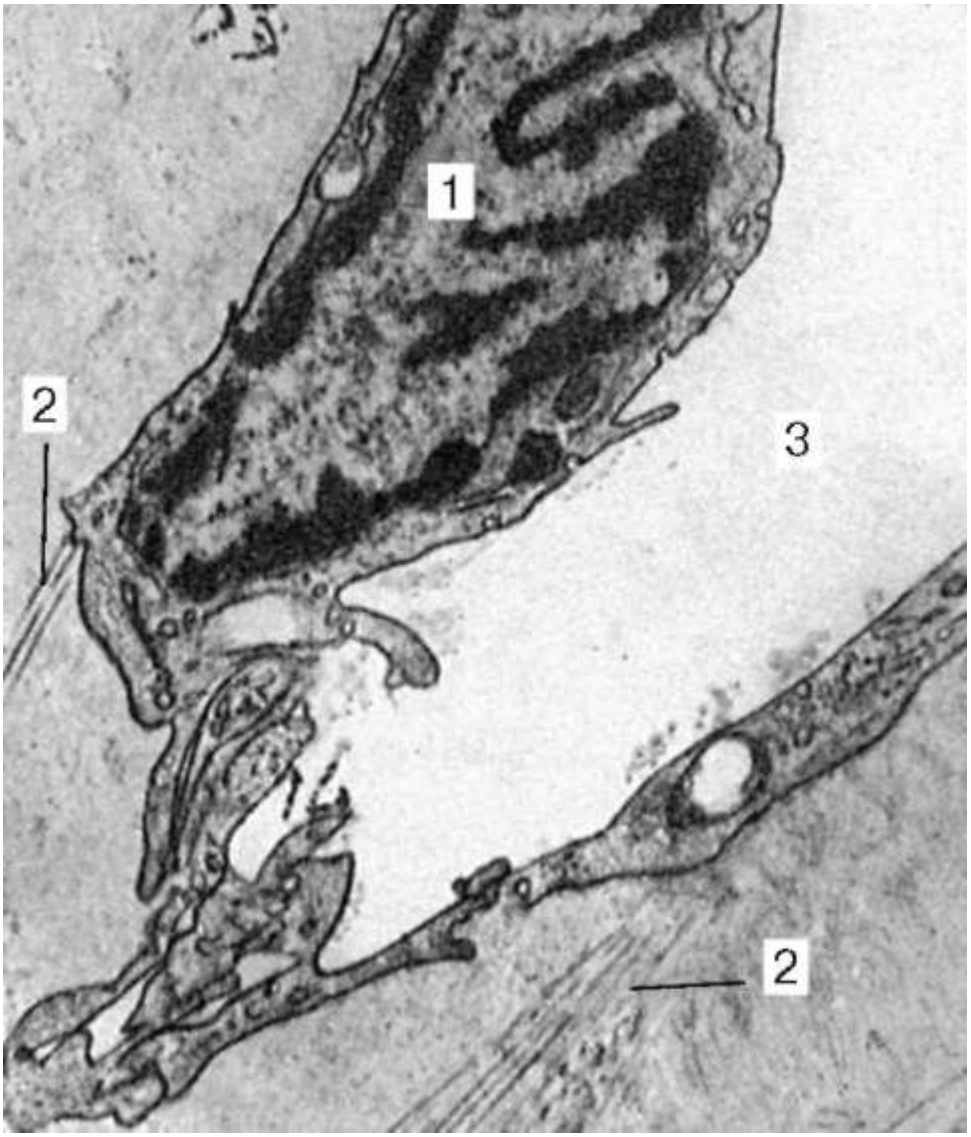

Рис. 13.16. Лимфатический капилляр перикарда крысы. Электронная микрофотография, увеличение 6300: 1 - эндотелиоцит; 2 - фиксирующие фи-ламенты; 3 - просвет капилляра (по Г. В. Булановой)

Отводящие лимфатические сосуды. Основной отличительной особенностью строения лимфатических сосудов является наличие в них клапанов и хорошо развитой наружной оболочки. В местах расположения клапанов лимфатические сосуды колбовидно расширяются. В строении стенок лимфатические сосуды имеют много общего с венами.

Это объясняется сход- ством лимфо и гемодинамических условий этих сосудов: наличием низкого давления и направлением тока жидкости от органов к сердцу.

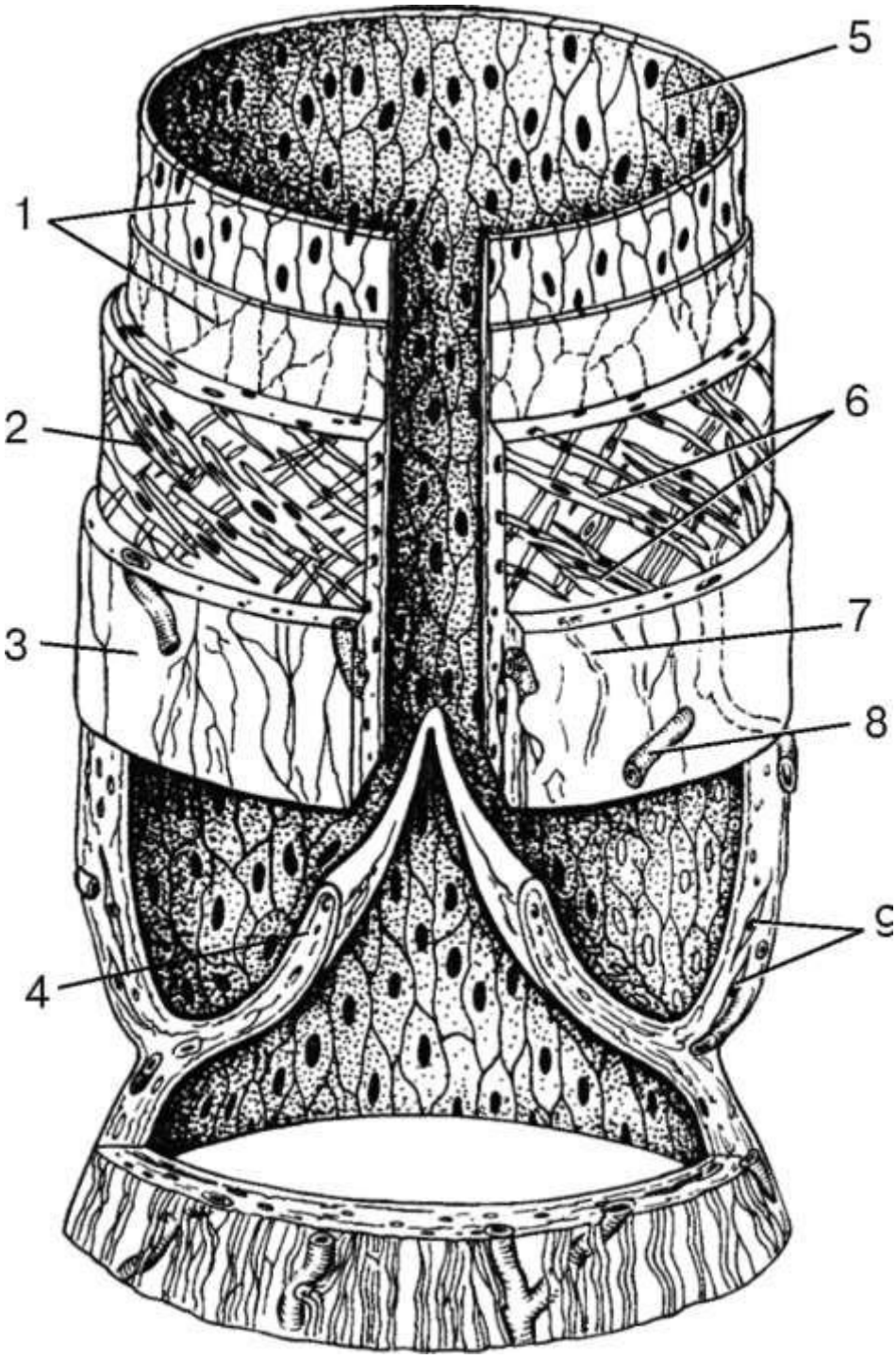

Лимфатические сосуды в зависимости от диаметра подразделяются на мелкие, средние и крупные. Как и вены, эти сосуды по своему строению могут быть безмышечными и мышечными. В мелких сосудах диаметром 30-40 мкм, которые являются главным образом внутриорган-ными лимфатическими сосудами, мышечные элементы отсутствуют и их стенка состоит из эндотелия и соединительнотканной оболочки.

Средние и крупные лимфатические сосуды (диаметром более 0,2 мм) имеют три хорошо развитые оболочки: внутреннюю, среднюю и наружную. Во *внутренней оболочке* под эндотелием находятся продольно и косо ориентированные пучки

коллагеновых и эластических волокон. Дупликатура внутренней оболочки формирует многочисленные клапаны. Участки, расположенные между двумя соседними клапанами, называются клапанным сегментом, или лимфангионом. В лимфангио-не выделяют мышечную манжетку, стенку клапанного синуса и область прикрепления клапана (рис. 13.17). Клапаны состоят из центральной соединительнотканной пластинки, покрытой с внутренней и наружной поверхностей эндотелием. Под эндотелием створки клапана, обращенной к стенке сосуда, располагается эластическая мембрана. В толще центральной соединительнотканной пластинки клапана обнаруживаются пучки гладких мышечных клеток. На границе внутренней и средней оболочек лежит не всегда хорошо выраженная внутренняя эластическая мембрана.

Средняя оболочка лимфатических сосудов слабо развита в сосудах головы, верхней части туловища и верхних конечностей. В лимфатических сосудах нижних конечностей она, наоборот, выражена отчетливо. В стенке этих сосудов находятся пучки гладких мышечных клеток, имеющие циркулярное и косое направление. Большого развития достигает мышечный слой в средней оболочке коллекторов подвздошного лимфатического сплетения, Рис. 13.17. Лимфангион (схема по А. В. Борисову):

1 - внутренняя оболочка; 2 - средняя оболочка; 3 - наружная оболочка; 4 - створка клапана; 5 - эндотелиоциты; 6 - миоциты мышечной манжетки, залегающие в два слоя под углом 45° к продольной оси лимфангиона; 7 - пучки коллагеновых волокон наружной оболочки; 8 - кровеносные капилляры наружной оболочки; 9 - гладкие мышечные клетки в основании клапана околоаортальных лимфатических сосудов и шейных лимфатических стволов, сопровождающих яремные вены. Эластические волокна в средней оболочке могут различаться по количеству, толщине и направлению.

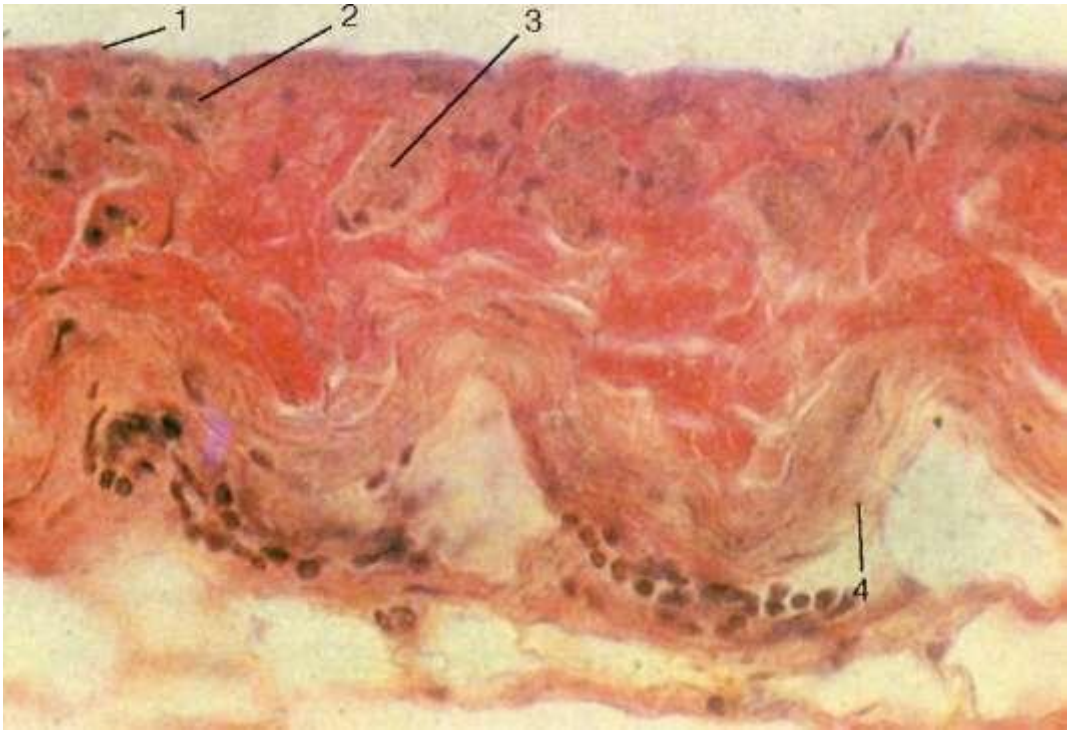

Рис. 13.18. Грудной лимфатический проток. Продольный срез (препарат В. А. Кудряшовой):

1 - эндотелий; 2 - продольно ориентированные гладкие миоциты внутренней оболочки; 3 - циркулярно ориентированные гладкие миоциты средней оболочки; 4 - адвентициальная оболочка

Наружная оболочка лимфатических сосудов образована рыхлой соединительной тканью, которая без резкой границы переходит в окружающую соединительную ткань. Иногда в наружной оболочке встречаются отдельные продольно направленные гладкие мышечные клетки.

В качестве примера строения крупного лимфатического сосуда рассмотрим один из главных лимфатических стволов - грудной лимфатический проток. Его стенка имеет неодинаковое строение на различных уровнях. Наиболее сильного развития она достигает на уровне диафрагмы (рис. 13.18). На этом месте в стенке сосуда выделяются три оболочки, напоминающие по своему строению оболочки нижней полой вены. *Внутренняя* и *средняя оболочки* выражены относительно слабо. Цитоплазма эндотелиаль-ных клеток богата пиноцитозными пузырьками. Это указывает на активный трансэндотелиальный транспорт жидкости. Базальная часть клеток неровная. Сплошной базальной мембраны нет.

В субэндотелиальном слое рыхло залегают пучки коллагеновых фибрилл. Несколько глубже находятся единичные гладкие мышечные клетки, имеющие во внутренней оболочке продольное, а в средней - косое и циркулярное направление. На границе внутренней и средней оболочек иногда встречается плотное сплетение тонких эластических волокон, которое сравнивают с внутренней эластической мембраной. Как и в кровеносных сосудах, эти эластические волокна связаны с подобными элементами других оболочек грудного протока в единый эластический каркас.

В *средней оболочке* расположение эластических волокон в основном совпадает с циркулярным и косым направлением пучков гладких мышечных клеток. *Наружная оболочка* грудного лимфатического протока в 3-4 раза толще двух других оболочек и содержит мощные продольно лежащие пучки гладких мышечных клеток, разделенные прослойками соединительной ткани. Толщина мышечных слоев грудного лимфатического протока, особенно в наружной его оболочке, уменьшается в направлении тока лимфы. При этом стенка лимфатического протока в его устье оказывается в 2-3 раза тоньше, чем на уровне диафрагмы. На протяжении трудного протока встречается до 9 полулунных *клапанов.* Створки клапанов состоят из тех же элементов, что и внутренняя оболочка протока. У основания клапана в стенке протока наблюдается утолщение, образованное скоплением соединительной ткани и гладких мышечных клеток, направленных циркулярно. В створках клапанов имеются единичные мышечные клетки, расположенные поперечно.

Васкуляризация сосудов. Все крупные и средние кровеносные сосуды имеют для своего питания собственную систему, носящую название *«сосуды сосудов».* Они приносят артериальную кровь к стенке сосудов из артерий, проходящих в окружающей соединительной ткани. В артериях сосуды сосудов проникают до глубоких слоев средней оболочки. Внутренняя оболочка артерий получает питательные вещества непосредственно из крови, протекающей в данной артерии. В диффузии питательных веществ через внутреннюю оболочку артерий большую роль играют белково-гликозаминогликановые комплексы, входящие в состав основного вещества стенок этих сосудов. Кровеносные капилляры стенок артерий собираются в вены, которые чаще всего попарно сопровождают соответствующую артерию и открываются в близлежащую вену. В венах сосуды сосудов снабжают артериальной кровью все три оболочки. Капилляры стенок вен открываются в просвет той же вены. В крупных лимфатических сосудах артерии и вены, питающие их стенки, идут раздельно.

Кроме кровеносных сосудов, в стенке артерий, вен и лимфатических стволов находятся лимфатические сосуды.

Возрастные изменения. Строение сосудов непрерывно меняется в течение всей жизни человека. Развитие сосудов под влиянием функциональной нагрузки заканчивается

примерно к 30 годам. В дальнейшем в стенках артерий происходит разрастание соединительной ткани, что ведет к их уплотнению. В артериях эластического типа этот процесс выражен сильнее, чем в остальных артериях. После 60-70 лет во внутренней оболочке всех артерий обнаруживаются очаговые утолщения коллагеновых волокон, в результате чего в крупных артериях внутренняя оболочка по толщине приближается к средней. В мелких и средних артериях внутренняя оболочка разрастается слабее. Внутренняя эластическая мембрана с возрастом постепенно истончается и расщепляется. Мышечные клетки средней оболочки атрофируются. Эластические волокна подвергаются зернистому распаду и фрагментации, в то время как коллагеновые волокна разрастаются. Одновременно с этим во внутренней и средней оболочках у пожилых людей появляются известковые и липидные отложения, которые прогрессируют с возрастом. В наружной оболочке у людей старше 60-70 лет появляются продольно лежащие пучки гладких мышечных клеток.

Возрастные изменения в венах сходны с таковыми в артериях. Однако перестройка стенки вены человека начинается еще на первом году жизни. Так, к моменту рождения человека в средней оболочке стенок бедренной и подкожных вен нижних конечностей имеются лишь пучки циркулярно ориентированных мышечных клеток. Только к моменту вставания на ноги (к концу первого года) и повышения дистального гидростатического давления развиваются продольные мышечные пучки. Просвет вены по отношению к просвету артерии у взрослых (2:1) больше, чем у детей (1:1). Расширение просвета вен обусловлено меньшей эластичностью стенки вен, возрастанием у взрослых кровяного давления.

Сосуды сосудов до возраста 50-60 лет, как правило, бывают умеренно спазмированными, после 65-70 лет просвет их расширяется.

Лимфатические сосуды многих органов у людей старческого возраста характеризуются многочисленными мелкими варикозными вздутиями и выпячиваниями. Во внутренней оболочке стенок крупных лимфатических стволов и грудного протока у людей старше 35 лет увеличивается количество коллагеновых волокон. Этот процесс значительно прогрессирует к 60-70 годам. Одновременно количество мышечных клеток и эластических волокон уменьшается.

Регенерация. Мелкие кровеносные и лимфатические сосуды обладают способностью к регенерации. Восстановление дефектов сосудистой стенки после ее повреждения начинается с регенерации и роста ее эндотелия. Уже к концу первых - началу вторых суток на месте нанесенного повреждения наблюдается многочисленное деление эндотелиальных клеток. Мышечные клетки поврежденного сосуда, как правило, восстанавливаются более медленно и неполно по сравнению с другими тканевыми элементами сосуда. Восстановление их происходит частично путем деления миоцитов, а также в результате дифференцировки перицитов. Эластические элементы развиваются слабо. В случае полного разрыва среднего и крупного сосудов регенерации его стенки без оперативного вмешательства, как правило, не наступает, хотя восстановление циркуляции крови в соответствующей области может наблюдаться очень рано. Это происходит, с одной стороны, благодаря компенсаторной перестройке коллатеральных сосудов, а с другой - вследствие развития и роста новых мелких сосудов - капилляров. Новообразование капилляров начинается с того, что цитоплазма эндоте-лиальных клеток артериол и венул набухает в виде почки, затем эндотели-альные клетки подвергаются делению. По мере роста эндотелиальной почки в ней появляется полость. В развитии и росте эндотелиальной почки участвуют перициты, которые своими факторами оказывают влияние на пролиферацию эндотелиоцитов. Такие слепо заканчивающиеся трубки растут навстречу друг другу и смыкаются концами. Цитоплазматические перегородки между ними истончаются и прорываются, и во вновь образованном капилляре устанавливается циркуляция крови.

Лимфатические сосуды после их повреждения регенерируют несколько медленнее, чем кровеносные. Регенерация лимфатических сосудов может происходить за счет или почкования дистальных концов эндотелиальных трубок, или перестройки лимфатических капилляров в отводящие сосуды.

13.3. СЕРДЦЕ

Сердце *(cor)* - основной орган, приводящий в движение кровь.

Развитие. Первая закладка сердца появляется в начале 3-й нед развития у эмбриона длиной 1,5 мм в виде парного скопления мезенхимных клеток, которые расположены под висцеральным листком спланхнотома. Позднее эти скопления превращаются в две удлиненные трубочки, впадающие вместе с прилегающими висцеральными листками спланхнотома мезодермы в цело-мическую полость тела (рис. 13.19). В дальнейшем мезенхимные трубки сливаются и из их стенок образуются тканевые элементы эндокарда. Та область висцеральных листков спланхнотома мезодермы, которая прилежит к этим трубкам, получила название миоэпикардиальных пластинок. Последние приближаются к закладке эндокарда, окружают ее снаружи и сливаются друг с другом. Этот процесс идет в краниокаудальном направлении. Вначале возникают желудочковые, затем предсердные и синусно-предсердные зоны будущего сердца. Миоэпикардиальные пластинки дифференцируются на две части: во внутренней, прилежащей к мезенхимной трубке, находятся стволовые кардио-миобласты, а в наружной - тканевые элементы эпикарда.

Клетки зачатка миокарда - кардиомиобласты - делятся и дифференцируются в кардиомиоциты (см. главу 9). Их объем увеличивается, и на 2-м мес развития зародыша в них появляются миофибриллы с поперечной исчерченностью. Z-полоски появляются одновременно с саркотубулярной сетью и поперечными инвагинациями клеточной мембраны (Т-системы). На плазмолеммах контактирующих кардиомиоцитов местами отмечаются десмосомоподобные структуры. Формирующиеся в кардиомиоцитах мио-фибриллы также прикрепляются к плазмолеммам, где позднее образуются вставочные диски.

В конце 2-го мес появляются признаки формирования проводящей системы, кардиомиоциты которой отличаются многоядерностью, замедленной дифференцировкой миофибриллярного аппарата. К 4-му мес заканчивается образование всех отделов проводящей системы сердца. Развитие мышечной ткани левого желудочка происходит быстрее, чем правого.

Клапаны сердца - предсердно-желудочковые и желудочково-сосудистые - развиваются в основном как дупликатура эндокарда.

Левый предсердно-желудочковый клапан появляется в виде эндокардиального валика, в который позднее (у эмбриона 2,5 мес) начинает врастать соединительная ткань из эпикарда. На 4-м мес внутриутробного периода из эпикарда в створку клапана врастает пучок коллагеновых волокон, образующий в будущем фиброзную пластинку. Правый предсердно-желудочковый клапан закладывается как мышечно-эндокардиальный валик. С 3-го мес развития зародыша мышечная ткань правого атриовентрикуляр-ного клапана уступает место соединительной ткани, врастающей со стороны миокарда и эпикарда. У взрослого человека мышечная ткань сохраняется в виде рудимента только с предсердной стороны в основании клапана. Таким образом, предсердно-желудочковые клапаны являются производными не только эндокарда, но и соединительной ткани миокарда и эпикарда. Аортальные клапаны имеют двойное происхождение: синусная сторона их образуется из соединительной ткани фиброзного кольца, которая покрывается эндотелием, а желудочковая - из эндокарда. Первые нервные терминали выявляются в предсердиях 5,5-недельных эмбрионов человека, а на 8-й нед в предсердиях обнаруживаются ганглии, состоящие из 4-10 нейробластов. Из клеток нервного гребня,

мигрировавших в зачаток предсердий, образуются холинергические нейроны, глиоциты и мелкие гранулярные клетки. Холинергический и адренергический нервные аппараты сердца развиваются почти одновременно. Врастание нервных волокон в развивающееся сердце идет поэтапно. Сначала появляются нервные волокна в правом, затем в левом предсердии, позже - в правом, затем в левом желудочке. При этом вначале в предсердиях выявляются веточки от симпатических стволов, а позднее - ветви грудных симпатических волокон.

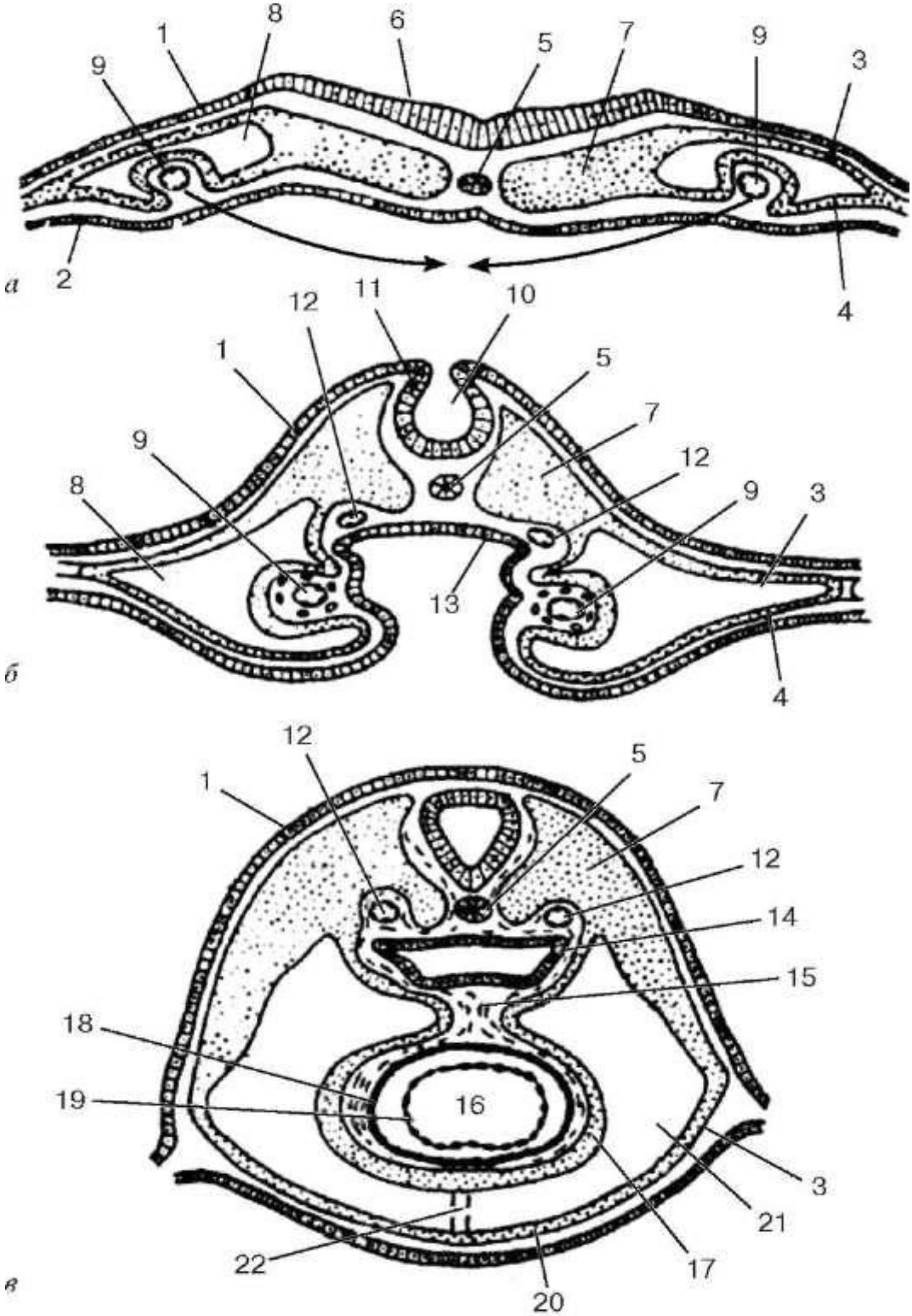

Рис. 13.19. Развитие сердца. Поперечные разрезы зародышей на трех последовательных стадиях формирования сердца (по Штралю, Гису и Борну):

а - две парные закладки сердца; *б* - их сближение; *в* - слияние в одну непарную закладку. 1 - эктодерма; 2 - энтодерма; 3 - париетальный листок спланхнотома; 4 - висцеральный листок спланхнотома; 5 - хорда; 6 - нервная пластинка; 7 - сомит; 8 - вторичная полость тела; 9 - эндотелиальная закладка сердца (парная); 10 - нервный желобок; 11 - нервные валики; 12 - нисходящая аорта (парная); 13 - образующаяся головная кишка; 14 - головная кишка; 15 - спинная сердечная брыжейка; 16 - полость сердца; 17 - эпикард; 18 - миокард; 19 - эндокард; 20 - околосердечная сумка; 21 - перикардиальная полость; 22 - редуцирующаяся брюшная сердечная брыжейка.

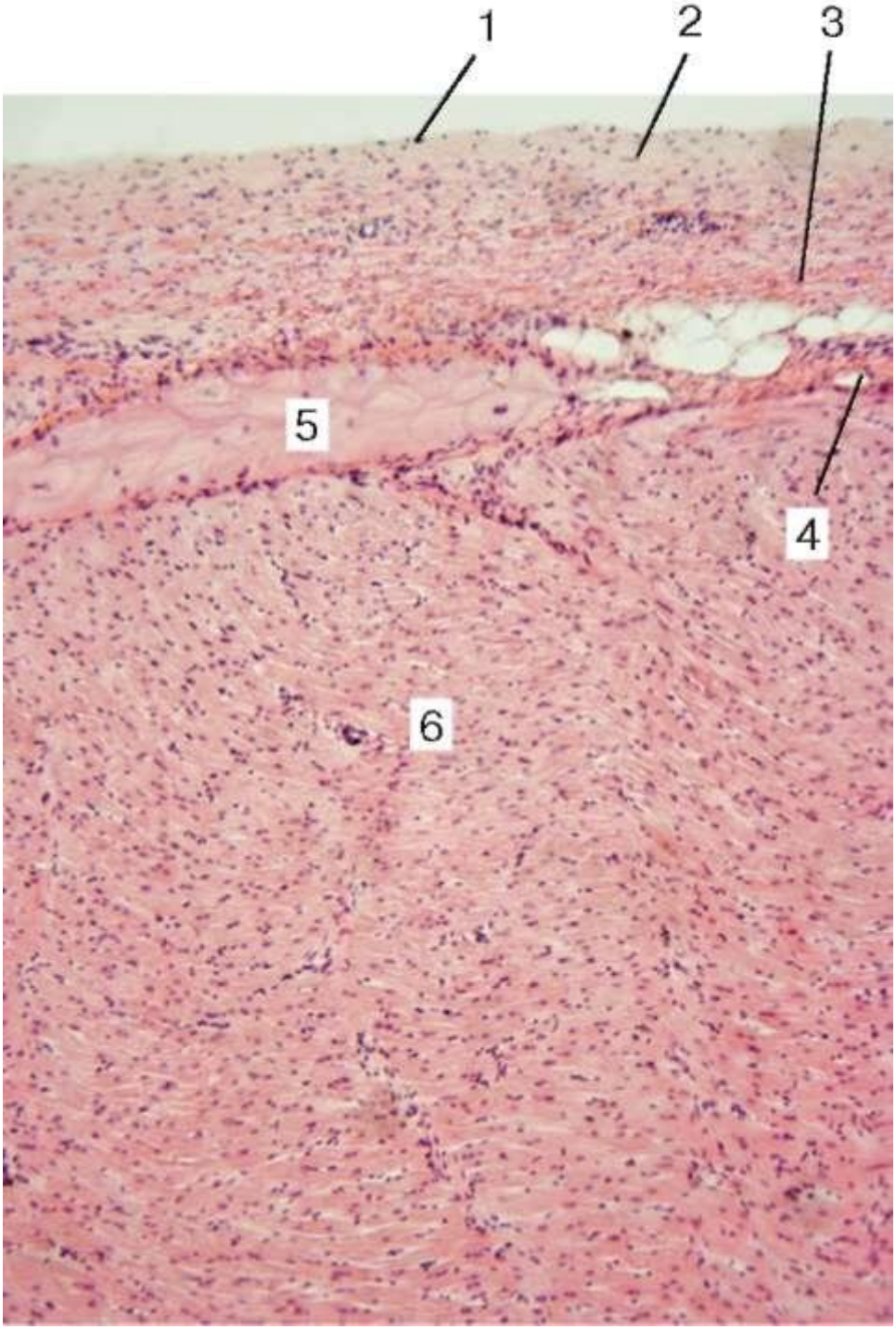

Рис. 13.20. Строение стенки сердца: 1 - эндотелий; 2 - субэндотелиальный слой; 3 - мышечно-эластический слой; 4 - капилляры; 5 - атипичные мышечные клетки (проводящие миоциты); 6 - типичные кардиомиоциты миокарда (микрофотография, малое увеличение).

Строение. В стенке сердца различают три оболочки: внутреннюю - эндокард, среднюю, или мышечную, - миокард, и наружную, или серозную, - эпикард (рис. 13.20).

13.3.1. Эндокард

Эндокард *(endocardium)* выстилает изнутри камеры сердца, сосочковые мышцы, сухожильные нити, а также клапаны сердца. Толщина эндокарда в различных участках неодинакова. Он толще в левых камерах сердца, особенно на межжелудочковой перегородке и у устья крупных артериальных стволов - аорты и легочной артерии, а на сухожильных нитях значительно тоньше. Поверхность эндокарда, обращенная в полость сердца, выстлана эндотелием, состоящим из полигональных клеток, лежащих на толстой базальной мембране (см. рис. 13.20). За ним следует субэндоте-лиальный слой, образованный соединительной тканью, богатой мало-дифференцированными соединительнотканными клетками. Глубже располагается мышечно-эластический слой, в котором эластические волокна переплетаются с гладкими мышечными клетками. Эластические волокна гораздо лучше выражены в эндокарде предсердий, чем в эндокарде желудочек. Гладкие мышечные клетки сильнее всего развиты в эндокарде у места выхода аорты и могут иметь многоотростчатую форму. Самый глубокий слой эндокарда - наружный соединительнотканный - лежит на границе с миокардом. Он состоит из соединительной ткани, содержащей толстые эластические, коллагеновые и ретикулярные волокна.

Питание эндокарда осуществляется главным образом диффузно за счет крови, находящейся в камерах сердца. Кровеносные сосуды имеются лишь в наружном соединительнотканном слое эндокарда.

Клапаны

Между предсердиями и желудочками сердца, а также желудочками и крупными сосудами располагаются клапаны. Предсердно-желудочковый (атриовен-трикулярный) клапан в левой половине сердца двустворчатый, в правой - трехстворчатый. Они представляют собой покрытые эндотелием тонкие фиброзные пластинки из плотной волокнистой соединительной ткани с небольшим количеством клеток (рис. 13.21). Эндотелиальные клетки, покрывающие клапан, частично перекрывают друг друга в виде черепицы или образуют пальцевидные вдавливания цитоплазмы одной клетки в другую. Кровеносных сосудов створки клапанов не имеют. В субэндотелиальном слое выявлены тонкие кол-лагеновые волокна, которые постепенно переходят в фиброзную пластинку створки клапана, а в месте прикрепления дву- и трехстворчатого клапанов - в фиброзные кольца. В основном веществе створок клапанов обнаружено большое количество гликозаминогликанов.

Строение предсердных и желудочковых частей створок клапанов неодинаково.

Предсердная сторона их имеет гладкую поверхность, здесь в субэндотелиаль-ном слое располагаются густое сплетение эластических волокон и пучки гладких мышечных клеток. Количество мышечных пучков увеличивается в основании клапана. Желудочковая сторона имеет неровную поверхность. Она снабжена выростами, от которых начинаются сухожильные нити *(chordae tendineae)*. В этой области под эндотелием располагается лишь небольшое количество эластических волокон. На границе между восходящей частью дуги аорты и левым желудочком сердца локализуются аортальные клапаны. По своему строению они имеют много общего с предсердно-желудочковыми клапанами и клапанами легочной артерии. На вертикальном разрезе в створке клапана можно различить три слоя: внутренний, средний и наружный. Внутренний слой, обращенный к желудочку сердца, представляет собой продолжение эндокарда. Эндотелий этого слоя характеризуется наличием пучков филаментов толщиной 5-8 нм и многочисленных пиноцитозных пузырьков. В субэндотелиальном слое содержатся фибробласты с длинными тонкими

отростками, которые в виде консолей поддерживают эндотелиальные клетки. К субэндотелиальному слою прилежат плотные пучки коллагеновых фибрилл, идущих продольно и поперечно, за которым следует смешанная эластикоколлагеновая прослойка. Средний слой тонкий, состоит из рыхлой волокнистой соединительной ткани, богатой клеточными элементами.

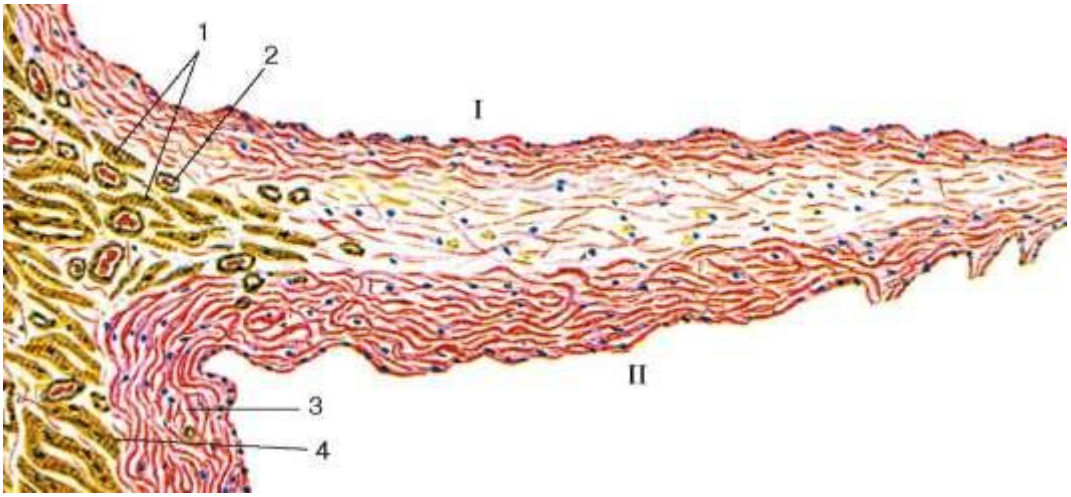

Рис. 13.21. Предсердно-желудочковый (атриовентрикулярный) клапан сердца человека (по В. Я. Бочарову):

I - предсердная сторона; II - желудочковая сторона; 1 - сердечная мышечная ткань в основании створки клапана; 2 - кровеносные сосуды; 3 - эндокард левого желудочка; 4 - миокард левого желудочка

Наружный слой, обращенный к аорте, кроме эндотелия, содержит коллагеновые волокна, которые берут начало от фиброзного кольца вокруг аорты. Опорный скелет сердца образован фиброзными кольцами между предсердиями и желудочками и плотной соединительной тканью в устьях крупных сосудов. Кроме плотных пучков коллагеновых волокон, в составе «скелета» сердца имеются эластические волокна, а иногда бывают даже хрящевые пластинки.

13.3.2. Миокард

Многотканевая мышечная оболочка сердца *(myocardium)* состоит из тесно связанных между собой поперечнополосатых мышечных клеток - кардио-миоцитов (см. главу 9). Между мышечными элементами располагаются прослойки рыхлой соединительной ткани, сосуды, нервы. Различают *сократительные*(рабочие) сердечные миоциты *(myociti cardiaci), проводящие* сердечные миоциты *(myocyti cardiacus conducens),*входящие в состав так называемой проводящей системы сердца, и *секреторные* предсердные кардиомиоциты *(cardiomyocyti atrialis secretans).*

Сердечные сократительные (рабочие) миоциты характеризуются рядом структурных и цитохимических особенностей. На продольных срезах они почти прямоугольной формы, длина колеблется от 50 до 120 мкм, ширина составляет 15-20 мкм. Клетки покрыты сарколеммой, состоящей из плазмо-

леммы и базальной мембраны, в которую вплетаются тонкие коллагеновые и эластические волокна, образующие «наружный скелет» кардиомиоцитов. Базальная мембрана кардиомиоцитов, содержащая большое количество гликопротеинов, способных связывать Ca^{2}+, может принимать участие наряду с саркотубулярной сетью и митохондриями в перераспределении Ca^{2}+ в цикле сокращение - расслабление. Базальная

мембрана латеральных сторон - кардиомиоцитов инвагинирует в канальцы Т-системы (в отличие от соматических мышечных волокон).

Кардиомиоциты *желудочков* значительно интенсивнее пронизаны канальцами Т-системы, чем соматические мышечные волокна. Канальцы L-системы (латеральные расширения саркоплазматической сети) и Т-системы образуют диады (один каналец L-системы и один - Т-системы), реже триады (два канальца L-системы и один - Т-системы). В центральной части миоцита расположены одно-два ядра овальной или удлиненной формы. Между миофибриллами находятся многочисленные митохондрии.

В отличие от желудочковых кардиомиоцитов, форма которых близка к цилиндрической, *предсердные*миоциты чаще отростчатые, их размеры меньше. В миоцитах предсердий меньше митохондрий, миофибрилл саркоплазматической сети. В пред-сердных кардиомиоцитах менее выражена активность сукцинатдегидрогеназы, но более высока активность ферментов, связанных с метаболизмом гликогена (фосфо-рилаза, гликогенсинтетаза и др.). Отличительными особенностями этих кардиомио-цитов являются относительно хорошо развитая гранулярная эндоплазматическая сеть и значительное развитие комплекса Гольджи. Указанные выше морфологические признаки связаны с наличием в предсердных кардиомиоцитах специфических предсердных гранул, содержащих гормоноподобные пептиды (атриопептин, натрийуретический фактор типа С). Секреторные сократительные предсердные миоциты (эндокринные предсердные миоциты) располагаются преимущественно в правом предсердии и ушках сердца. При растяжении предсердий секрет поступает в кровь и воздействует на собирательные трубочки почки, клетки клубочковой зоны коры надпочечников, участвующие в регуляции объема внеклеточной жидкости и уровня артериального давления.

Еще одной отличительной чертой предсердных миоцитов у многих млекопитающих является слабое развитие Т-системы канальцев. В тех предсердных мио-цитах, где нет Т-системы, на периферии клеток, под сарколеммой, располагаются многочисленные пиноцитозные пузырьки и кавеолы. Полагают, что эти пузырьки и кавеолы являются функциональными аналогами Т-канальцев.

Энергия, необходимая для сокращения сердечной мышцы, образуется главным образом за счет взаимодействия АДФ с креатинфосфатом, в результате чего возникают креатин и АТФ. Главным субстратом дыхания в сердечной мышце являются жирные кислоты и в меньшей степени - углеводы. Процессы анаэробного расщепления углеводов (гликолиз) в миокарде (кроме проводящей системы) человека практического значения не имеют.

Кардиомиоциты сообщаются между собой в области вставочных дисков *(disci intercalati).* В гистологических препаратах они имеют вид темных полосок. Строение вставочного диска на его протяжении неодинаково (см. рис. 9.10 и 9.11). Различают десмосомы, места вплетения миофибрилл в плазмо-лемму (промежуточные контакты) и щелевые контакты - нексусы. Если первые два участка диска выполняют механическую функцию, то третий осуществляет электрическую связь кардиомиоцитов. Нексусы обеспечивают быстрое проведение импульсов от клетки к клетке. Зоны прикрепления миофибрилл всегда располагаются на уровне, соответствующем очередной Z-линии.

Иммуноцитохимически в этих участках показано наличие L-актинина и винку-лина. Как и в скелетных мышцах, в кардиомиоцитах цитоскелет представлен промежуточными филаментами диаметром 10 нм. Эти филаменты, состоящие из белка десмина или скелетина, располагаются как вдоль длинной оси, так и поперек. При этом промежуточные нити проходят поперек через М- и Z-линии миофибрилл, скрепляя их и поддерживая соседние саркомеры на одном уровне.

С помощью вставочных дисков кардиомиоциты соединяются в мышечные «волокна». Продольные и боковые связи (анастомозы) кардиомиоцитов обеспечивают функциональное единство миокарда.

Между кардиомиоцитами находится интерстициальная соединительная ткань, содержащая большое количество кровеносных и лимфатических капилляров. Каждый миоцит контактирует с двумя-тремя капиллярами.

Проводящая система сердца

Проводящая система сердца *(systema conducens cardiacum)* - мышечные клетки, формирующие и проводящие импульсы к сократительным клеткам сердца. В состав проводящей системы входят синусно-предсердный (синусный) узел, предсердно-желудочковый (атриовентрикулярный) узел, предсердно-желудочковый пучок (пучок Гиса) и их разветвления (волокна Пуркинье), передающие импульсы на сократительные мышечные клетки.

Различают несколько типов мышечных клеток, которые в неодинаковых соотношениях находятся в различных отделах этой системы (рис. 13.22).

Клетки узла проводящей системы. Формирование импульса происходит в синусном узле, центральную часть которого занимают возбуждающие кар-диомиоциты - *водители ритма,* или *пейсмекерные клетки* (Р-клетки), способные к самопроизвольным сокращениям (см. рис. 13.22). Они отличаются небольшими размерами, многоугольной формой с максимальным диаметром 8-10 мкм, небольшим количеством миофибрилл, не имеющих упорядоченной ориентировки.

Миофиламенты в составе миофибрилл расположены рыхло. А- и I-диски различаются нечетко. Митохондрии небольшие, округлой или овальной формы, немногочисленные. Саркоплазматическая сеть развита слабо. Т-система отсутствует, но вдоль плазмолеммы находится много пиноцитозных пузырьков и кавеол, которые в 2 раза увеличивают мембранную поверхность клеток. Высокое содержание свободного кальция в цитоплазме этих клеток при слабом развитии саркоплазматической сети обусловливает способность клеток синусного узла генерировать импульсы к сокращению. Поступление необходимой энергии обеспечивается преимущественно процессами гликолиза. Между клетками встречаются единичные десмосомы и нексусы.

По периферии узла располагаются *переходные* кардиомиоциты. Это тонкие, вытянутые клетки, поперечное сечение которых меньше поперечного сечения типичных сократительных кардиомиоцитов. Миофибриллы более развиты, ориентированы параллельно друг другу, но не всегда. Отдельные переходные клетки могут содержать короткие Т-трубочки. Переходные клетки сообщаются между собой как с помощью простых контактов, так и путем образования более сложных соединений типа вставочных дисков. Функциональное значение этих клеток состоит в передаче возбуждения от Р-клеток к клеткам пучка и рабочему миокарду.

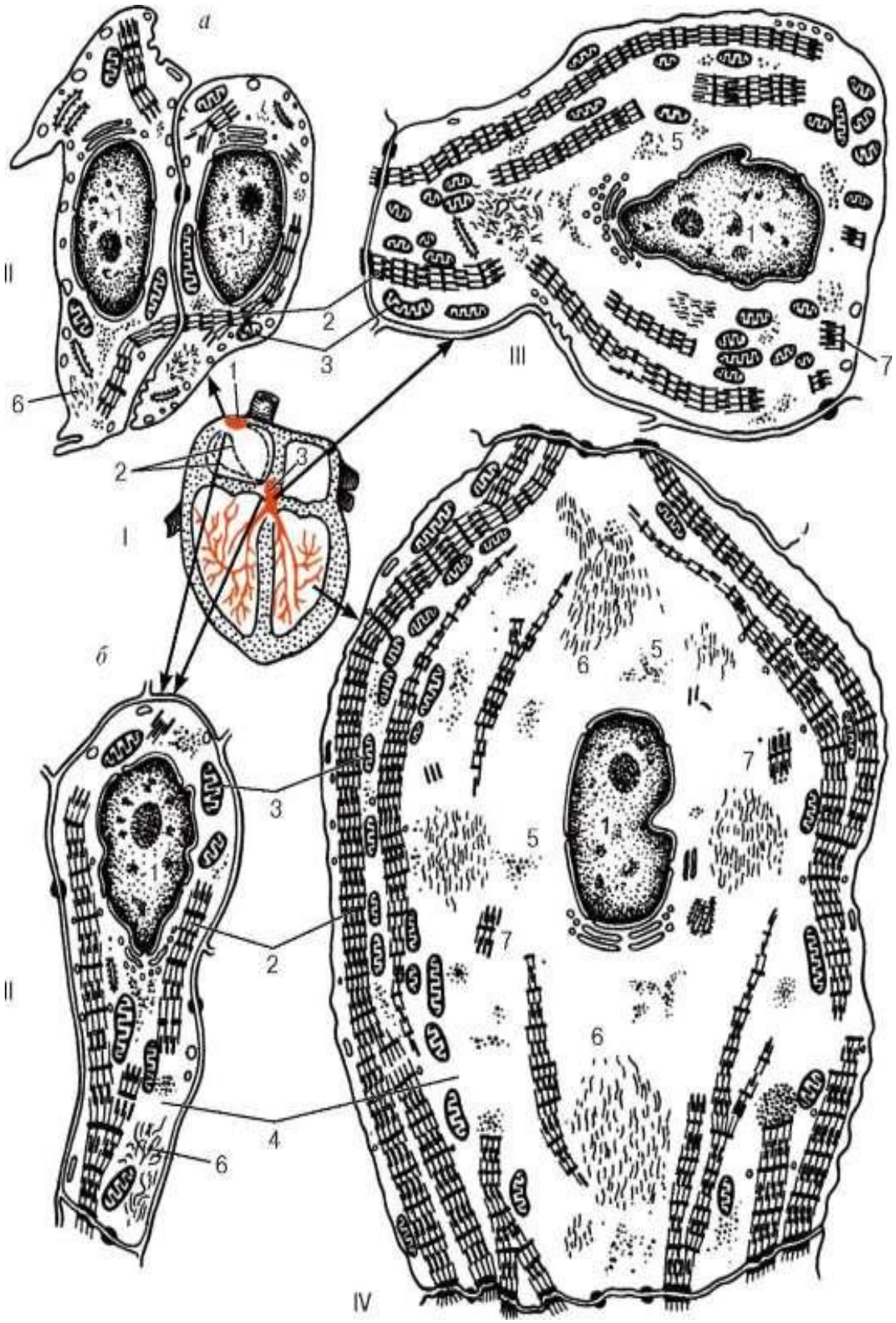

Рис. 13.22. Кардиомиоциты проводящей системы сердца (по П. П. Румянцеву): I - схема расположения элементов проводящей системы сердца; II - кардиомиоциты синусного и предсердно-желудочкового узлов: *а* - Р-клетки; *б* - переходные клетки; III - кардиомиоцит из пучка Гиса; IV - кардиомиоцит из ножек пучка Гиса (волокна Пуркинье). 1 - ядра; 2 - миофибриллы; 3 - митохондрии; 4 - саркоплазма; 5 - глыбки гликогена; 6 - промежуточные филаменты; 7 - миофиламентные комплексы

Кардиомиоциты предсердно-желудочкового пучка проводящей системы (пучка Гиса) и его ножек (волокон Пуркинье) содержат относительно длинные миофибриллы, имеющие спиралевидный ход. В функциональном отношении они являются передатчиками возбуждения от переходных клеток к клеткам рабочего миокарда желудочков.

Мышечные клетки проводящей системы в стволе и разветвлениях ножек ствола проводящей системы располагаются небольшими пучками, они окружены прослойками рыхлой волокнистой соединительной ткани. Ножки пучка разветвляются под эндокардом, а также в толще миокарда желудочков. Кардиомиоциты проводящей системы разветвляются в миокарде и проникают в сосочковые мышцы. Это обусловливает натяжение сосочковыми мышцами створок клапанов (левого и правого) еще до того, как начнется сокращение миокарда желудочков.

По строению кардиомиоциты пучка отличаются большим диаметром (15 мкм и более), почти полным отсутствием Т-систем, тонкостью миофи-брилл, которые без определенного порядка располагаются главным образом по периферии клетки. Ядра, как правило, расположены эксцентрично. Эти клетки в совокупности образуют предсердно-желудочковый пучок и ножки пучка (волокна Пуркинье). Кардиомиоциты в составе этих волокон самые крупные не только в проводящей системе, но и во всем миокарде. В них много гликогена, редкая сеть миофибрилл, нет Т-трубочек. Клетки связаны между собой нексусами и десмосомами.

В проводящей системе сердца преобладают энзимы, принимающие участие в анаэробном гликолизе (фосфорилаза, дегидрогеназа молочной кислоты). Понижена активность аэробных ферментов цикла трикарбоновых кислот и митохондриальной цепи переноса электронов (цитохромоксидаза). В проводящих волокнах содержание калия ниже, а кальция и натрия выше, чем в сократительных кардиомиоцитах.

В миокарде много афферентных и эфферентных нервных волокон (рис. 13.23, а, б). Типичных нервно-мышечных синапсов здесь нет. Раздражение нервных волокон, окружающих проводящую систему, а также нервов, подходящих к сердцу, вызывает изменение ритма сердечных сокращений. Это указывает на решающую роль нервной системы в ритме сердечной деятельности, а следовательно, и в передаче импульсов по проводящей системе.

13.3.3. Эпикард и перикард

Наружная оболочка сердца, или *эпикард (epicardium),* представляет собой висцеральный листок перикарда*(pericardium).* Эпикард образован тонкой (не более 0,3-0,4 мм) пластинкой соединительной ткани, плотно срастающейся с миокардом. Свободная поверхность ее покрыта мезотелием.

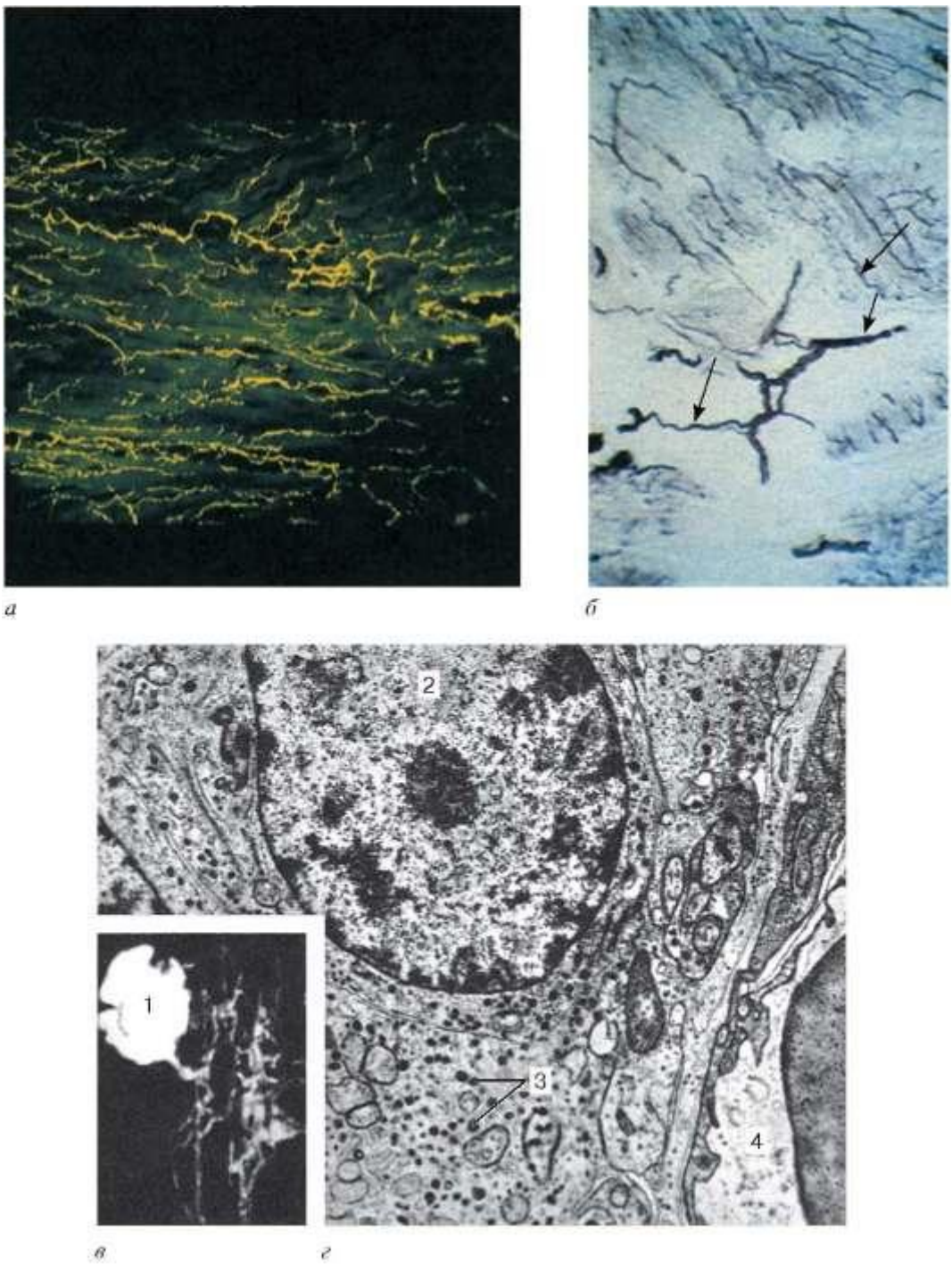

Рис. 13.23. Адренергические (а) и холинергические (б) нервные волокна и малые интенсивно флюоресцирующие клетки - МИФ-клетки (в, г):

а - алюминий-формальдегидный метод (препарат Р. А. Стропуса); *б* - по методу М. Карновского; *в* - флюоресцентная микроскопия; *г* - электронная микрофотография, увеличение 10 000 (препарат А. А. Сосунова и В. Н. Швалева): 1 - малая интенсивно флюоресцирующая клетка; 2 - ядро; 3 - гранулы секрета; 4 – капилляр.

В соединительнотканной основе эпикарда различают поверхностный слой коллагеновых волокон, слой эластических волокон, глубокий слой кол-лагеновых волокон и глубокий коллагеново-эластический слой, который составляет до 50 % всей толщи эпикарда. На предсердиях и некоторых участках желудочков последний слой отсутствует или сильно разрыхлен. Здесь же иногда отсутствует и поверхностный коллагеновый слой.

В париетальном листке *перикарда* соединительнотканная основа развита сильнее, чем в эпикарде. В ней много эластических волокон, особенно в глубоком его слое. Поверхность перикарда, обращенная к перикардиальной полости, тоже покрыта мезотелием. По ходу кровеносных сосудов встречаются скопления жировых клеток. Перикард имеет многочисленные нервные окончания, преимущественно свободного типа.

Васкуляризация. Венечные (коронарные) артерии имеют плотный эластический каркас, в котором четко выделяются внутренняя и наружная эластические мембраны. Гладкие мышечные клетки в артериях обнаруживаются в виде продольных пучков во внутренней и наружной оболочках. В основании клапанов сердца кровеносные сосуды у места прикрепления створок разветвляются на капилляры. Кровь из капилляров собирается в коронарные вены, впадающие в правое предсердие или венозный синус (строение вен - см. «Органные особенности строения сосудов»). Проводящая система, особенно ее узлы, обильно снабжена кровеносными сосудами. Лимфатические сосуды в эпикарде сопровождают кровеносные. В миокарде и эндокарде они проходят самостоятельно и образуют густые сети. Лимфатические капилляры обнаружены также в предсердно-желудочковых и аортальных клапанах. Из капилляров лимфа, оттекающая от сердца, направляется в парааортальные и парабронхиальные лимфатические узлы. В эпикарде и перикарде находятся сплетения сосудов микро-циркуляторного русла.

Иннервация. В стенке сердца обнаруживается несколько нервных сплетений (в основном из безмиелиновых волокон адренергической и холи-нергической природы) и ганглиев. Наибольшая плотность расположения нервных сплетений отмечается в стенке правого предсердия и синусно-предсердного узла проводящей системы. Рецепторные окончания в стенке сердца (свободные и инкапсулированные) образованы нейронами ганглиев блуждающих нервов и нейронами спинномозговых узлов (С-Т) и, кроме того, ветвлениями дендритов равноотростчатых нейронов внутриорганных ганглиев (афферентные нейроны). Эффекторная часть рефлекторной дуги в стенке сердца представлена расположенными среди кардиомиоцитов и по ходу сосудов органа нервными волокнами холинергической природы, образованными аксонами находящихся в сердечных ганглиях длинноаксонных нейронов (эфферентные нейроны). Последние получают импульсы по пре-ганглионарным волокнам из нейронов ядер продолговатого мозга, приходящих сюда в составе блуждающих нервов. Эффекторные адренергические нервные волокна образованы ветвлениями аксонов нейронов ганглиев симпатической нервной цепочки. На этих нейронах также синапсами заканчиваются преганглионарные волокна - аксоны нейронов симпатических

ядер боковых рогов спинного мозга. Эффекторы представляют собой варикозные утолщения по ходу адренергических нервных волокон, содержащие синаптические пузырьки. В состав нервных ганглиев сердца входят богатые катехоламинами так называемые малые интенсивно флюоресцирующие клетки - МИФ-клетки (см. рис. 13.23). Это небольшие клетки (длиной 10-20 мкм), содержащие в цитоплазме много крупных гранулярных пузырьков (до 200 нм) с катехоламинами. Эндоплазматическая сеть в них развита слабо. На плазмолемме этих клеток обнаруживаются нервные окончания адренергических и холинергических нервов. Они рассматриваются как вставочные нейроны, выделяющие свои медиаторы в кровеносное русло.

Возрастные изменения. В течение онтогенеза можно выделить три периода изменения гистологической структуры сердца: период дифференциров-ки, период стабилизации и период инволюции. Дифференцировка гистологических элементов сердца, начавшаяся еще в зародышевом периоде, заканчивается к 16-20 годам. Существенное влияние на процессы диф-ференцировки кардиомиоцитов и морфогенез желудочков оказывает зара-щение овального отверстия и артериального протока, которое приводит к изменению гемодинамических условий - уменьшению давления и сопротивления в малом круге и увеличению давления в большом. Одновременно отмечаются физиологическая атрофия

миокарда правого желудочка и физиологическая гипертрофия миокарда левого желудочка. В ходе дифферен-цировки сердечные миоциты обогащаются саркоплазмой, в результате чего их ядерно-цитоплазматическое отношение уменьшается. Количество миофибрилл прогрессивно увеличивается. Мышечные клетки проводящей системы при этом дифференцируются быстрее, чем сократительные. При дифференцировке соединительной ткани стромы сердца наблюдаются постепенное уменьшение количества ретикулярных волокон и замена их зрелыми коллагеновыми волокнами.

В период между 20 и 30 годами при обычной функциональной нагрузке сердце человека находится в стадии относительной стабилизации. В возрасте старше 30-40 лет в миокарде обычно начинается некоторое разрастание соединительнотканной стромы. При этом в стенке сердца, особенно в эпикарде, появляются адипоциты.

Степень иннервации сердца также изменяется с возрастом. Максимальная плотность внутрисердечных сплетений на единицу площади и высокая активность медиаторов отмечаются в период полового созревания. После 30-летнего возраста неуклонно уменьшаются плотность адренергических нервных сплетений и содержание медиаторов в них, а плотность холинер-гических сплетений и количество медиаторов в них сохраняются почти на исходном уровне. Нарушение равновесия в автономной иннервации сердца предрасполагает к развитию патологических состояний. В старческом возрасте уменьшается активность медиаторов и в холинергических сплетениях сердца.

Регенерация. У новорожденных, а возможно, и в раннем детском возрасте, когда способные к делению кардиомиоциты еще сохраняются, регенераторные процессы сопровождаются увеличением количества клеток.

У взрослых физиологическая регенерация кардиомиоцитов осуществляется главным образом путем внутриклеточной регенерации, без увеличения количества клеток. Клетки соединительной ткани всех оболочек пролифе-рируют, как в любом другом органе.

При повышенных систематических функциональных нагрузках общее количество клеток не возрастает, но в цитоплазме увеличиваются содержание органелл общего значения и миофибрилл, а также размер клеток (происходит функциональная гипертрофия кардиомиоцитов); соответственно возрастает и степень плоидности ядер.

Контрольные вопросы

1. Общий план строения сосудистой стенки; классификация и особенности строения артерий в зависимости от условий гемодинамики.

2. Эмбриональные источники развития сосудов, особенности строения вен в зависимости от условий гемодинамики.

3. Строение сосудов микроциркуляторного русла в функциональном аспекте.

4. Эмбриональные источники развития сердца, сократительные (рабочие) и атипические кардиомиоциты. Строение стенок предсердий и желудочков сердца, сердечных клапанов.

Глава 14. СИСТЕМА КРОВЕТВОРЕНИЯ И ИММУННОЙ ЗАЩИТЫ

Это функционально связанные между собой специализированные органы (красный костный мозг, вилочковая железа, селезенка и др.), кровь, лимфа и лимфоидная ткань, ассоциированная со слизистыми оболочками, а также лимфоциты, макрофаги и антигенпредставляющие клетки, находящиеся в составе различных тканей организма. Различают центральные и периферические органы кроветворения и иммунной защиты.

К *центральным органам кроветворения* у человека относятся красный костный мозг и тимус (вилочковая железа). В красном костном мозге из стволовых клеток образуются

эритроциты, кровяные пластинки (тромбоциты), гранулоциты, В-лимфоциты и предшественники Т-лимфоцитов (см. главу 7). В тимусе происходит антигеннезависимая пролиферация и дифференци-ровка Т-лимфоцитов с огромным разнообразием рецепторов антигенов.

В *периферических кроветворных органах* - селезенке, лимфатических узлах, миндалинах, червеобразном отростке, а также лимфоидной ткани, ассоциированной со слизистыми оболочками, происходят размножение приносимых сюда из центральных органов Т- и В-лимфоцитов и специализация их под влиянием антигенов в эффекторные клетки, осуществляющие иммунную защиту, и клетки памяти. Органы кроветворения, скопления лимфоцитов и другие клетки иммунной защиты функционируют содружественно и обеспечивают поддержание морфологического состава крови и иммунного статуса организма. Все они обеспечивают защиту организма от генетически чужеродных белков (микробов, вирусов и др.) или генетически измененных клеток собственного организма. Деятельность органов кроветворения и иммунной защиты тесно связана с эндокринной и нервной системами. Так, нейропептиды, синтезируемые эндокринными нейронами, влияют на активность иммунокомпетентных клеток. В свою очередь, биологические вещества, синтезируемые иммунокомпетентными клетками, оказывают влияние на клетки и ткани, вызывая эффекты, сходные с эффектами гормонов эндокриноцитов и пептидов нейронов.

Несмотря на различную специализацию, все органы, входящие в систему, имеют общие морфофункциональные признаки и включают: а) строму (ретикулярная соединительная, а в тимусе - эпителиальная ткани), создающую микроокружение, которое необходимо для нормального развития кроветворных клеток; б) большое число фагоцитирующих клеток (макрофагов), участвующих в очищении крови и лимфы от инородных частиц, бактерий, фрагментов погибших клеток; в) характерные особенности строения стенки кровеносных и лимфатических сосудов, что обеспечивает миграцию клеток, изоляцию размножающихся и дифференцирующихся клеток, депонирование крови и др.

14.1. КОСТНЫЙ МОЗГ

Костный мозг *(medulla osseum)* - центральный кроветворный орган, в котором находятся самоподдерживающиеся популяции стволовых стро-мальных клеток и гемопоэтических стволовых клеток. Здесь же образуются эритроциты, гранулоциты, тромбоциты, моноциты, В-лимфоциты с разнообразными рецепторами антигенов, естественные киллерные клетки и предшественники Т-лимфоцитов.

Развитие. Костный мозг у человека появляется впервые на 2-м мес внутриутробного периода в ключице эмбриона, на 3-м мес он образуется в развивающихся плоских костях - лопатках, тазовых костях, затылочной кости, ребрах, грудине, костях основания черепа и позвонках, а в начале 4-го мес развивается также в трубчатых костях конечностей. До 11-й нед это *остеобластический* костный мозг, который выполняет остео-генную функцию. С момента врастания кровеносных сосудов из надкостницы в развивающуюся костную ткань между костными трабекулами возникают условия для формирования кроветворного микроокружения, миграции гемопоэтических стволовых и полустволовых клеток. В данный период костный мозг накапливает стволовые клетки, а клетки стро-мы с остеогенными потенциями создают микросреду, необходимую для пролиферации и дифференцировки гемопоэтических стволовых клеток. У 12-14-недельного плода человека в костных полостях начинается гемопоэз. У 20-28-недельного плода человека отмечается усиленная резорбция костных перекладин, в результате чего красный костный мозг получает возможность расти в направлении эпифизов. К этому времени костный мозг начинает функционировать как основной кроветворный орган, причем большая часть образующихся в нем клеток относится к эритроидному дифферону. У 36-недельного

зародыша в костном мозге диафиза трубчатых костей обнаруживаются жировые клетки. Одновременно появляются очаги кроветворения в эпифизах.

Строение. Во взрослом организме человека различают красный и желтый костный мозг.

14.1.1. Красный костный мозг

Красный костный мозг *(medulla ossium rubra)* является кроветворной частью костного мозга. Он находится в губчатом веществе плоских и трубчатых костей и во взрослом организме составляет в среднем около 4-5 % общей массы тела. Красный костный мозг имеет темно-красный цвет и полужидкую консистенцию, что позволяет легко приготовить из него тонкие мазки на стекле. Стромой костного мозга является*ретикулярная ткань,* образующая микроокружение для кроветворных клеток. К элементам гемопоэтической среды относятся также остеогенные, жировые, адвентициальные, эндотели-альные клетки и макрофаги (рис. 14.1).

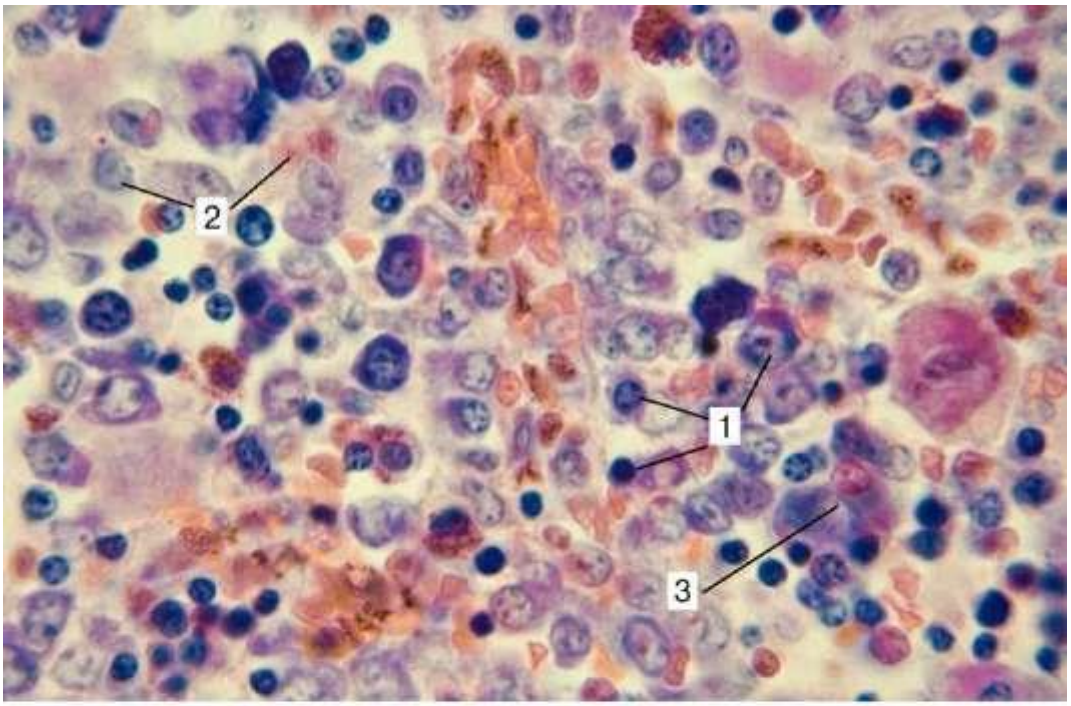

а

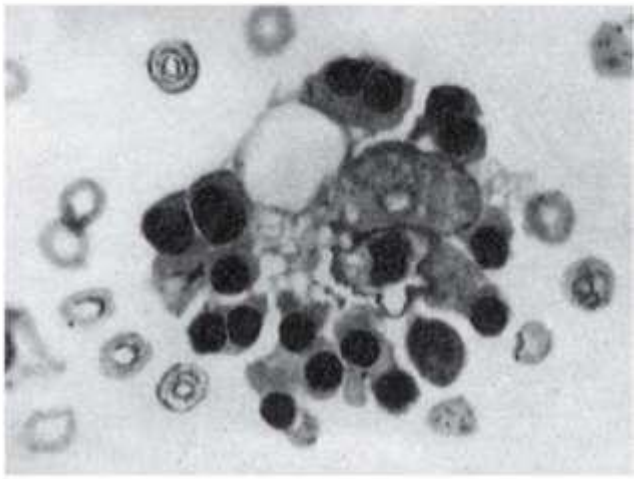

I II

б

Рис. 14.1. Строение красного костного мозга:

а - срез костного мозга. 1 - клетки гемоцитопоэтических рядов; 2 - ретикулярная клетка; 3 - мегакариоцит; *б*- волнообразное удвоение количества эритробластов вокруг макрофага в эритробластическом островке (по Ю. М. Захарову): I - первая генерация эритробластов; II - вторая и третья генерации эритробластов

Ретикулярные клетки (фибробласты костного мозга) благодаря своей отростчатой форме (см. «Ретикулярная ткань») выполняют механическую функцию, секретируют компоненты основного вещества - преколлаген, гликозаминогликаны, проэластин и микрофибриллярный белок и участвуют в создании кроветворного микроокружения, специфического для определенных направлений развивающихся гемопоэтических клеток, выделяя ростовые факторы.

Остеогенные клетки входят в состав эндоста и периоста (см. «Костные ткани») и могут находиться в костномозговых полостях. Остеогенные клетки продуцируют цитокины (колониестимулирующие факторы гранулоци-тов, моноцитов, ИЛ-1, ИЛ-6 и др.), которые индуцируют стволовые гемо-поэтические клетки к пролиферации и дивергентной дифференцировке. Наиболее интенсивно кроветворение происходит вблизи эндоста, где концентрация гемопоэтических стволовых клеток примерно в 3 раза больше, чем в центре костномозговой полости.

Адипоциты (см. «Соединительные ткани») являются постоянными элементами костного мозга.

Адвентициальные клетки (см. «Соединительные ткани») сопровождают кровеносные сосуды и покрывают более 50 % наружной поверхности сину-соидных капилляров. Под влиянием гемопоэтинов (эритропоэтин) и других факторов они способны сокращаться, что способствует миграции клеток в кровоток.

Ретикулярные, адвентициальные, жировые клетки развиваются из стволовой стромальной клетки костного мозга.

Эндотелиальные клетки сосудов костного мозга принимают участие в организации стромы и процессов кроветворения, синтезируют коллаген IV типа, гемопоэтины. Эндотелиоциты, образующие стенки синусоидных капилляров, непосредственно контактируют с гемопоэтическими и стромальными клетками благодаря прерывистой базальной мембране. Эндотелиоциты способны к сократительным движениям, которые способствуют выталкиванию клеток крови в синусоидные капилляры. После прохождения клеток в кровоток поры в эндотелии закрываются. Эндотелиоциты выделяют колоние-стимулирующие факторы и белок с антигенными свойствами - фибронек-тин, обеспечивающий прилипание клеток друг к другу и субстрату.

Макрофаги (см. «Соединительные ткани») в костном мозге представлены неоднородными по структуре и функциональным свойствам клетками, но всегда богатыми лизосомами и фагосомами. Некоторые из популяций макрофагов секретируют ряд биологически активных веществ (эритропо-этин, колониестимулирующий фактор, интерлейкины, простагландины, интерферон и др.). Макрофаги при помощи своих отростков, проникающих через стенки синусов, улавливают из кровотока железосодержащее соединение (трансферрин) и далее передают его развивающимся эритроидным клеткам для построения геминовой части гемоглобина (см. рис. 14.1).

Межклеточное вещество. В костном мозге это вещество содержит коллаген II, III и IV типа, гликопротеины, протеогликаны и др.

Гемопоэтические клетки составляют 6 классов (см. главу 7).

Эритропоэз у млекопитающих и человека протекает в костном мозге в особых морфофункциональных ассоциациях, получивших название *эри-тробластических островков.* Эритробластический островок состоит из макрофага, окруженного клетками

эритроидного дифферона, вступившими в контакт с макрофагом костного мозга. Клетки от проэритробласта до рети-кулоцита удерживаются в контакте с макрофагом его рецепторами - сиа-лоадгезинами.

Макрофаги служат своего рода «кормильцами» для эритробластов, способствуют накоплению в непосредственной близости от эритробластов и поступлению в них эритропоэтина, витаминов кроветворения (витамина D_3), молекул ферритина. Макрофаги островков фагоцитируют ядра, вытолкнутые эритробластами при их созревании, и способны формировать вокруг себя новый очаг эритропоэза (см. рис. 14.1; рис. 7.17, *б*).

По мере созревания эритробласты отделяются от островков и после удаления ядра (энуклеации) проникают через стенку венозных синусов в кровоток. Стенки синусов состоят из эндотелиальных уплощенных клеток (перфорированных эндотелиоцитов), пронизанных щелевидны-ми отверстиями, или порами, в которые проникают форменные элементы крови и плазма. Среди эндотелиальных клеток есть фиксированные макрофаги.

Клетки гранулоцитарных дифферонов также образуют островки, главным образом по периферии костномозговой полости. Незрелые клетки гранулоцитарных дифферонов окружены протеогликанами. В процессе созревания гранулоциты депонируются в красном костном мозге, где их насчитывается примерно в 3 раза больше, чем эритроцитов, и в 20 раз больше, чем грану-лоцитов в периферической крови.

Мегакариобласты и *мегакариоциты* располагаются в тесном контакте с синусами так, что периферическая часть их цитоплазмы проникает в просвет сосуда через поры. Отделение фрагментов цитоплазмы в виде тромбоцитов (кровяные пластинки) происходит непосредственно в кровяное русло.

Среди островков клеток миелоидного ряда встречаются небольшие скопления костномозговых лимфоцитов и моноцитов, которые окружают кровеносный сосуд.

В обычных физиологических условиях через стенку синусов костного мозга проникают лишь созревшие форменные элементы крови. Миелоциты и эритробласты попадают в кровь только при патологических состояниях организма. Факт проникновения незрелых клеток в кровяное русло всегда служит верным признаком расстройства костномозгового кроветворения.

14.1.2. Желтый костный мозг

Желтый костный мозг *(medulla ossium flava)* у взрослых находится в диа-физах трубчатых костей. В его составе находятся многочисленные жировые клетки (адипоциты).

Благодаря наличию в жировых клетках пигментов типа липохромов костный мозг в диафизах имеет желтый цвет, что и определяет его название. В обычных условиях желтый костный мозг не осуществляет кроветворной функции, но в случае больших кровопотерь или при некоторых патологических состояниях организма в нем появляются очаги миелопоэза за счет дифференцировки приносимых сюда с кровью стволовых и полустволовых клеток.

Резкой границы между желтым и красным костным мозгом не существует. Небольшое количество адипоцитов постоянно встречается и в красном костном мозге. Соотношение желтого и красного костного мозга может меняться в зависимости от возраста, условий питания, нервных, эндокринных и других факторов.

Васкуляризация. Костный мозг снабжается кровью посредством сосудов, проникающих через надкостницу в специальные отверстия в компактном веществе кости. Войдя в костный мозг, артерии разветвляются на восходящую и нисходящую ветви, от которых радиально отходят артериолы. Сначала они переходят в узкие капилляры (2-4 мкм), а затем в области эндоста продолжаются в широкие тонкостенные с щелевидными порами синусы (диаметром 10-14 мкм). Из синусов кровь собирается в центральную

венулу. Постоянное зияние синусов и наличие щелей в эндотелиаль-ном пласте обусловливаются тем, что в синусах гидростатическое давление несколько повышено, так как диаметр выносящей вены меньше по сравнению с диаметром артерии. К базальной мембране с наружной стороны прилежат адвентициальные клетки, которые, однако, не образуют сплошного слоя, что создает благоприятные условия для миграции клеток костного мозга в кровь. Меньшая часть крови проходит по сосудам со стороны периоста в каналы остеонов, а затем в эндост и синус. По мере циркуляции в кости кровь обогащается минеральными солями и регуляторами кроветворения (колониестимулирующие факторы и др.).

Кровеносные сосуды составляют 50 % массы костного мозга, из них 30 % приходится на синусы. В костном мозге разных костей человека артерии имеют толстую среднюю и адвентициальную оболочки, многочисленные тонкостенные вены, причем артерии и вены редко идут вместе, чаще врозь. Капилляры бывают двух типов: узкие 6-20 мкм и широкие синусо-идные диаметром 200-500 мкм. Узкие капилляры выполняют трофическую функцию, широкие являются местом дозревания эритроцитов и выхода в кровоток разных клеток крови. Капилляры выстланы эндотелиоцитами, лежащими на прерывистой базальной мембране (см. рис. 13.9).

Иннервация. В иннервации участвуют нервы сосудистых сплетений, нервы мышц и специальные нервные проводники к костному мозгу. Нервы проникают в костный мозг вместе с кровеносными сосудами через костные каналы. Далее покидают их и продолжаются как самостоятельные веточки в костном мозге в пределах ячеек губчатого вещества кости. Они ветвятся на тонкие волоконца, которые либо вновь вступают в контакт с костномозговыми сосудами и оканчиваются на их стенках, либо заканчиваются свободно среди клеток костного мозга.

Возрастные изменения. Красный костный мозг в детском возрасте заполняет эпифизы и диафизы трубчатых костей и находится в губчатом веществе плоских костей. Примерно в 12-18 лет красный костный мозг в диафизах замещается желтым. В старческом возрасте костный мозг (желтый и красный) приобретает слизистую консистенцию и тогда называется желатиноз-ным костным мозгом. Этот вид костного мозга может встречаться и в более раннем возрасте, например при развитии костей черепа и лица.

Регенерация. Красный костный мозг обладает высокой физиологической и репаративной регенерационной способностью. Источником образования гемопоэтических клеток являются стволовые клетки, находящиеся в тесном взаимодействии с стромальной ретикулярной тканью. Скорость регенерации костного мозга в значительной мере связана с микроокружением и специальными ростостимулирующими факторами гемопоэза (см. главу 7). Кроме этого, красный костный мозг является источником стромаль-ных стволовых клеток для развития дифферонов гемопоэтического микроокружения периферических органов кроветворения. Разработаны методы извлечения гемопоэтических стволовых клеток из пуповинной крови, плаценты, красного костного мозга для трансплантации при лечении ряда врожденных заболеваний крови, при химиотерапии рака и др.

14.2. ТИМУС

Тимус (вилочковая железа, *thymus),* - центральный орган лимфоцитопо-эза и иммуногенеза. Из костномозговых предшественников Т-лимфоцитов в тимусе происходит антигеннезависимая их дифференцировка в Т-лимфоциты, разновидности которых осуществляют реакции клеточного иммунитета и регулируют реакции гуморального иммунитета (см. ниже).

Удаление тимуса (тимэктомия) у новорожденных животных вызывает резкое угнетение пролиферации лимфоцитов во всех лимфоидных узелках кроветворных

органов, исчезновение малых лимфоцитов из крови, резкое уменьшение количества лейкоцитов и другие характерные признаки (атрофия органов, кровоизлияния и пр.). При этом организм оказывается весьма чувствительным ко многим инфекционным заболеваниям, не отторгает чужеродные трансплантаты органов. Эндокринная функция тимуса заключается в выработке более 20 факторов, среди которых распространение в медицине получили тимозины, тимопоэтины, тимулин. Кроме воздействия на иммунитет, некоторые из них обладают противоопухолевым свойством.

Развитие. Закладка тимуса у человека происходит в конце первого месяца внутриутробного развития из эпителия глоточной кишки, в области главным образом III и IV пар жаберных карманов в виде тяжей многослойного эпителия. Дистальная часть зачатков III пары, утолщаясь, образует тело тимуса, а проксимальная - вытягивается, подобно выводному протоку экзокринной железы. В дальнейшем тимус обособляется от жаберного кармана. Правый и левый зачатки сближаются и срастаются. На 7-й нед развития в эпителиальной строме тимуса человека появляются первые лимфоциты. На 8-11-й нед врастающая в эпителиальную закладку органа мезенхима с кровеносными сосудами подразделяет закладку тимуса на дольки. На 11-12-й нед развития плода человека происходит дифференцировка лимфоцитов, а на поверхности клеток появляются специфические рецепторы и антигены. На 3-м мес происходит дифференцировка органа на мозговую и корковую части, причем последняя обильнее инфильтрируется лимфоцитами, и первоначальная типичная эпителиальная структура зачатка становится трудноразличимой. Эпителиальные клетки пласта раздвигаются и остаются связанными друг с другом только межклеточными мостиками, приобретая вид рыхлой сети. В мозговом веществе появляются своеобразные структуры - так называемые слоистые эпителиальные тельца.

Образующиеся в результате митотического деления Т-лимфоциты мигрируют затем в закладки лимфатических узлов (в тимусзависимые зоны) и другие периферические лимфоидные органы.

В течение 3-5 мес наблюдаются дивергентная дифференцировка клеток и появление различных типов*ретикулярных эпителиоцитов* (периваскуляр-ных, подкапсульных, питающих и др.). Формирование тимуса завершается к 6 мес, когда некоторые типы ретикулярных эпителиоцитов органа начинают секретировать гормоны, а вне тимуса появляются дифференцированные формы - Т-киллеры, Т-супрессоры, Т-хелперы. В первые 15-17 сут после рождения наблюдаются массовое выселение Т-лимфоцитов из тимуса и резкое повышение активности внетимусных лимфоцитов. К моменту рождения масса тимуса равна 10-15 г. В период половой зрелости организма его масса максимальна - 30-40 г, далее наступает возрастная инволюция.

Строение. Снаружи тимус покрыт соединительнотканной капсулой. От нее внутрь отходят перегородки, разделяющие его на дольки. В каждой дольке различают корковое и мозговое вещество (рис. 14.2, 14.3). Долька органа включает эпителиальную ткань, состоящую из отростчатых клеток - ретикулярных эпителиоцитов, а также клеток моноцитоидного происхождения. Для всех ретикулярных эпителиоцитов характерно наличие десмосом, тоно-филаментов и белков кератинов, продуктов главного комплекса гистосовме-стимости I и II классов в составе плазматической мембраны.

Ретикулярные эпителиоциты в зависимости от локализации отличаются формой и размерами, тинкториальными признаками, электронной плотностью гиалоплазмы, содержанием органелл и включений. Описаны секреторные клетки коры и мозгового вещества, несекреторные (опорные) и клетки эпителиальных слоистых телец - телец Гассаля (гассалевы тельца), пери-васкулярные.

Секреторные клетки содержат вакуоли или секреторные включения. При помощи моноклональных антител в них обнаружены гормоноподоб-ные факторы: α-тимозин,

тимусный сывороточный фактор, тимопоэтины. Эпителиальные клетки в подкапсулярной зоне и в части коркового вещества имеют глубокие инвагинации, в которых расположены, как в колыбели, лимфоциты. Прослойки цитоплазмы этих эпителиоцитов - тимусных питающих клеток, или «нянек», между лимфоцитами могут быть очень тонкими и протяженными. Обычно такие клетки содержат 10-20 лимфоцитов и более.

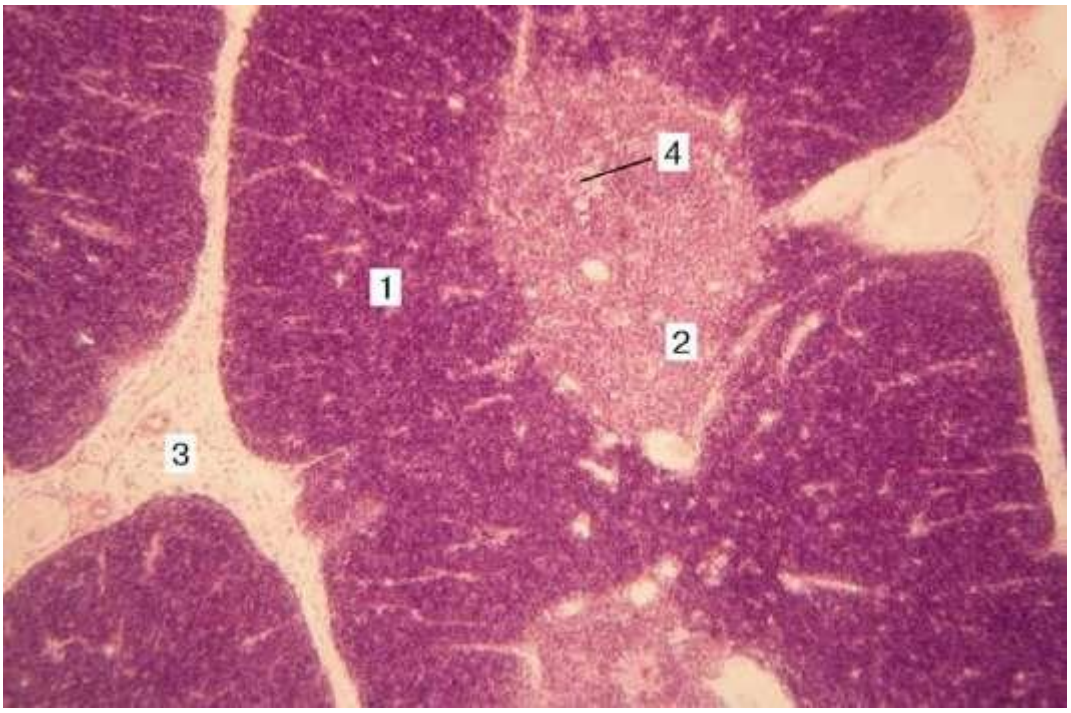

Рис. 14.2. Тимус:

1 - корковое вещество; 2 - мозговое вещество; 3 - соединительнотканная перегородка; 4 - слоистое эпителиальное тельце

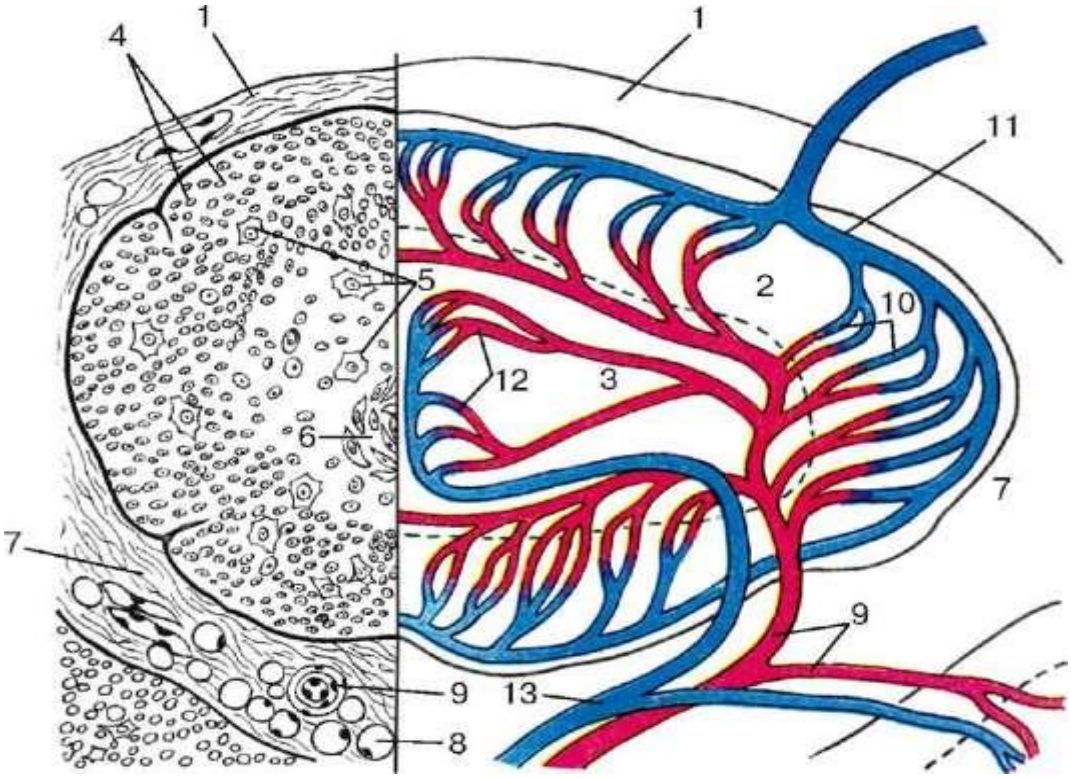

Рис. 14.3. Строение и кровоснабжение дольки тимуса (по Ю. И. Афанасьеву и Л. П. Бобовой):

1 - соединительнотканная капсула; 2 - корковое вещество; 3 - мозговое вещество дольки; 4 - лимфоциты; 5 - эпителиоретикулоциты; 6 - слоистое тельце; 7 - меж-дольковая волокнистая соединительная ткань; 8 - адипоцит; 9 - междольковая артерия; 10 - капиллярная сеть коркового вещества; 11 - подкапсулярная вена; 12 - капиллярная сеть мозгового вещества; 13 - междольковая вена

Лимфоциты могут входить и выходить из инвагинаций и образовывать плотные контакты с этими клетками. Клетки-«няньки» способны продуцировать тимозин.

Макрофаги и дендритные клетки содержат продукты главного комплекса гистосовместимости I и II классов, выделяют ростовые факторы (дендритные клетки), влияющие на дифференцировку Т-лимфоцитов. Макрофаги фагоцитируют лимфоциты, подвергшиеся апоптозу.

Корковое вещество (cortex) - периферическая часть долек, содержит Т-лимфоциты, которые густо заполняют просветы сетевидной эпителиальной основы. В подкапсулярной зоне коркового вещества находятся крупные лимфоидные клетки - лимфобласты - предшественники Т-лимфоцитов, мигрировавшие сюда из красного костного мозга (рис. 14.4).

Они под влиянием тимозина, выделяемого ретикулярными эпителиоци-тами, пролиферируют. Новые генерации лимфоцитов появляются в тимусе каждые 6-9 ч. Созревая, Т-лимфоциты перемещаются в направлении мозгового вещества и покидают тимус через венулы кортикомедуллярной зоны. Полагают, что Т-лимфоциты коркового вещества мигрируют в кровоток, не входя в мозговое вещество. Эти лимфоциты отличаются по составу рецепторов от Т-лимфоцитов мозгового вещества. С током крови они попадают в периферические органы лимфоцитопоэза - лимфатические узлы и селезенку, где созревают в субклассы: антиген-реактивные киллеры, хелперы, супрессоры. Однако не все образующиеся в тимусе лимфоциты выходят в циркуляторное русло, а лишь около 2-5 %, которые прошли «обучение» и приобрели специфические циторецепторы чужеродных антигенов. Лимфоциты, имеющие циторецепторы собственных антигенов, как правило, погибают в тимусе, что служит проявлением отбора иммунокомпетент-ных клеток. При попадании этих Т-лимфоцитов в кровоток развивается аутоиммунная реакция.

Клетки коркового вещества отграничены от крови *гематотимусным барьером,* предохраняющим дифференцирующиеся лимфоциты коркового вещества от избытка антигенов. В его состав входят*эндотелиальные клетки* капилляров с базальной мембраной, *перикапиллярное пространство* с единичными лимфоцитами, макрофагами, фибробластами и межклеточным веществом, а также *специализированные ретикулярные эпителиоциты* с их базальной мембраной. Барьер обладает избирательной проницаемостью по отношению к антигену. При нарушении барьера среди клеточных элементов коркового вещества обнаруживаются единичные плазматические клетки, зернистые лейкоциты и тучные клетки. Иногда в корковом веществе появляются очаги экстрамедуллярного миелопоэза.

Мозговое вещество *(medulla)* дольки на гистологических препаратах имеет более светлую окраску, так как по сравнению с корковым веществом содержит меньшее количество лимфоцитов. Лимфоциты этой зоны представляют собой рециркулирующий пул Т-лимфоцитов и могут поступать в кровь и выходить из кровотока через посткапиллярные венулы.

Количество митотически делящихся клеток в мозговом веществе примерно в 15 раз меньше, чем в корковом. Особенностью ультрамикроскопического строения ретикулярных эпителиоцитов является наличие в их цитоплазме гроздевидных вакуолей и внутриклеточных канальцев, поверхность которых образует микровыросты (рис. 14.5).

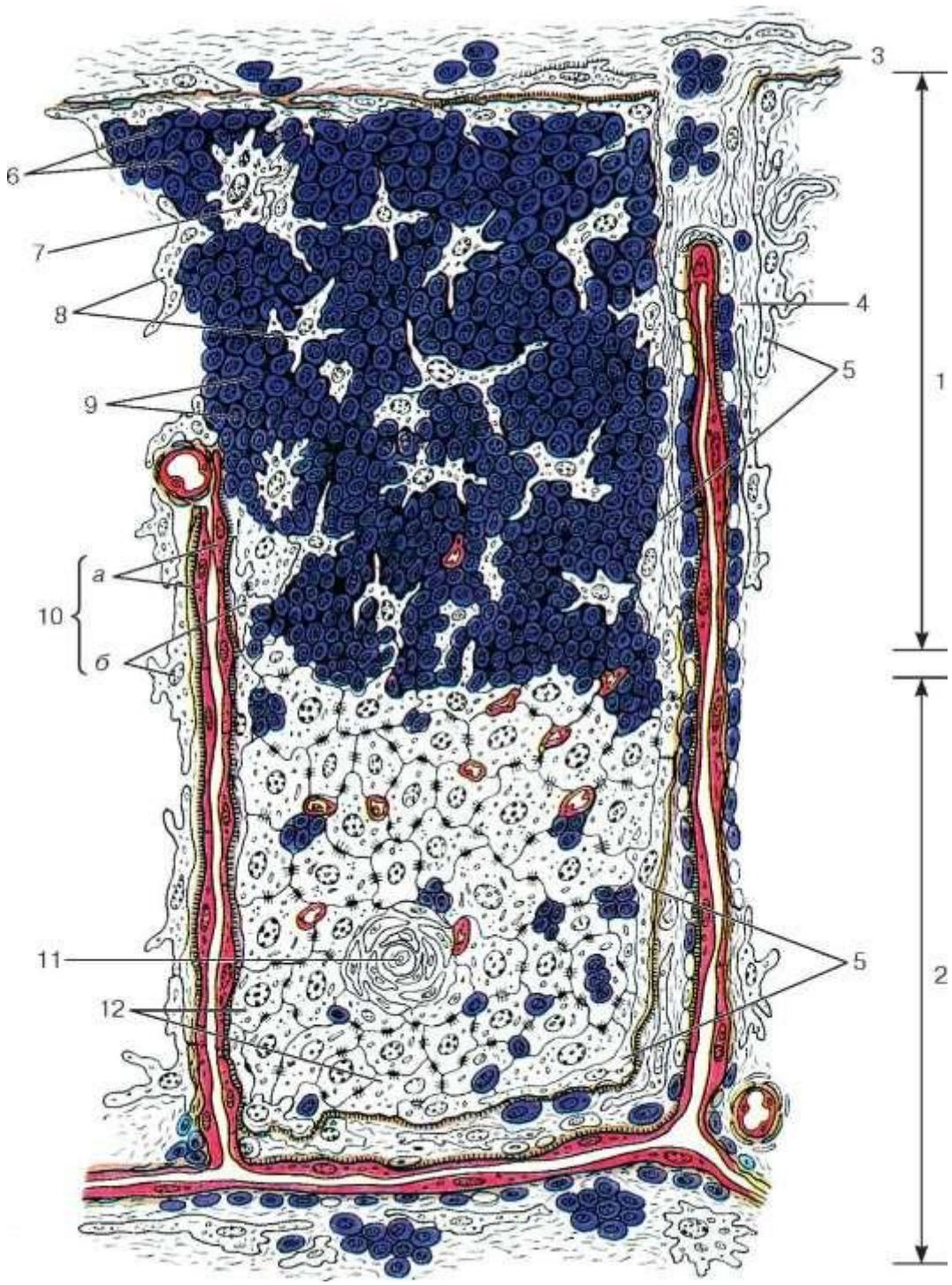

Рис. 14.4. Структурная организация дольки тимуса:

1 - корковое вещество; 2 - мозговое вещество; 3 - капсула; 4 - соединительнотканная перегородка (септа); 5 - ретикулярные эпителиоциты на границе септы; 6 - предшественники Т-лимфоцитов; 7 - макрофаг; 8 - ретикулярные эпителиоциты коры; 9 - Т-лимфоцит; 10 - гематотимусный барьер: *а* - эндотелий; *б* - ретикулярные эпителиоциты; 11 - слоистое эпителиальное тельце; 12 - ретикулярные эпителиоциты мозгового вещества (по Вайсу, с изменениями).

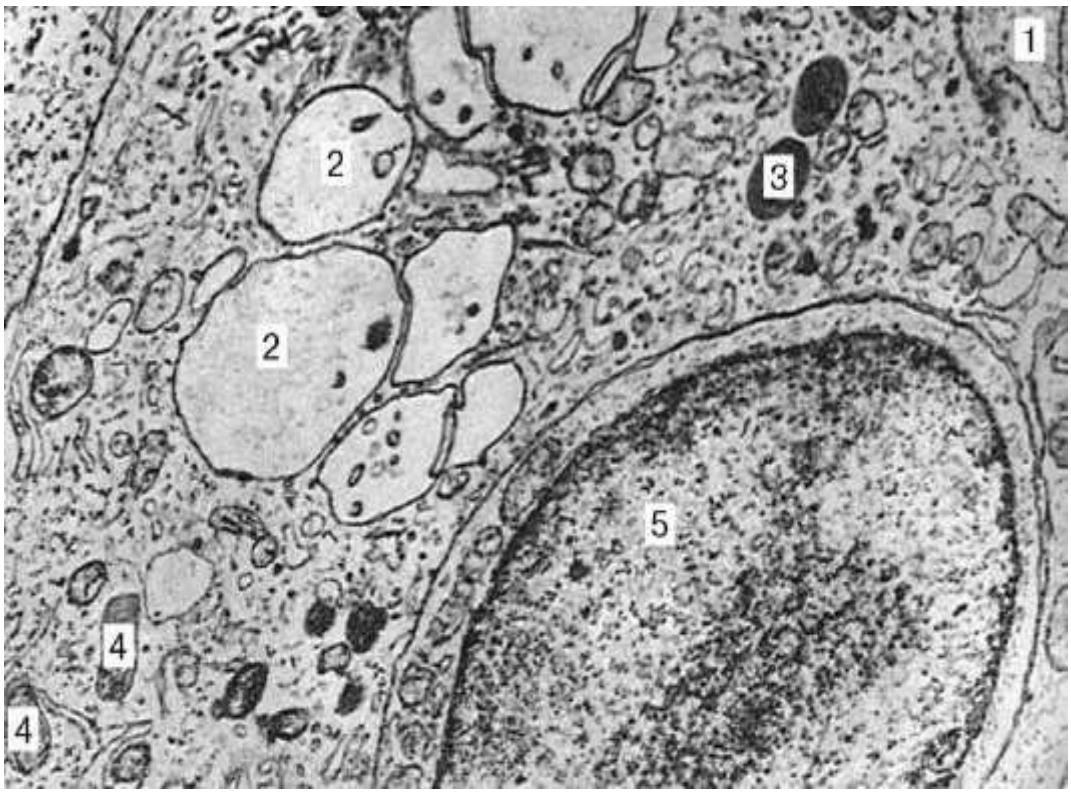

Рис. 14.5. Ретикулярный эпителиоцит мозгового вещества тимуса. Электронная микрофотография, увеличение 18 000 (препарат Л. П. Бобовой): 1 - ядро; 2 - вакуоли; 3 - лизосомы; 4 - митохондрии; 5 - лимфоцит, инвагини-рованный в ретикулярный эпителиоцит.

В средней части мозгового вещества расположены *слоистые эпителиальные тельца (corpusculum thymicum).*Они образованы концентрически наслоенными ретикулярными эпителиоцитами, цитоплазма которых содержит крупные вакуоли, гранулы кератина и пучки фибрилл. Они хорошо развиты у человека, собаки, морской свинки и слабо развиты у мышей и крыс. Количество этих телец у человека увеличивается к периоду половой зрелости, затем уменьшается. Функция телец не установлена.

Васкуляризация. Внутри органа артерии ветвятся на междольковые и внутридольковые, которые образуют дуговые ветви. От них почти под прямым углом отходят кровеносные капилляры, образующие густую сеть, особенно в корковом веществе. Капилляры коркового вещества окружены непрерывной базальной мембраной и слоем эпителиальных клеток, отграничивающим перикапиллярное пространство. В перикапиллярном пространстве, заполненном тканевой жидкостью, встречаются лимфоциты и макрофаги. Большая часть корковых капилляров переходит непосредственно в подкап-сулярные венулы. Меньшая часть идет в мозговое вещество и на границе с корковым веществом переходит в посткапиллярные венулы, отличающиеся от капсулярных венул высоким призматическим эндотелием. Через этот эндотелий могут рециркулировать (уходить из тимуса и вновь возвращаться) лимфоциты. Барьера вокруг капилляров в мозговом веществе нет.

Таким образом, отток крови из коркового и мозгового вещества происходит раздельно.

Лимфатическая система представлена глубокой и поверхностной (кап-сулярной и подкапсулярной) выносящей сетью капилляров. Глубокая капиллярная сеть особенно богата в корковом веществе, а в мозговом веществе капилляры обнаружены вокруг эпителиальных слоистых телец. Лимфатические капилляры собираются в сосуды междольковых перегородок, идущие вдоль кровеносных сосудов.

Иннервация. Железа иннервируется симпатическими и парасимпатическими нервами: капсула и септы содержат волокна от блуждающего нерва и его ветвей, симпатических пограничных стволов и диафрагмального нерва. Нервные окончания обнаружены в стенке сосудов и на эпителиоцитах.

Возрастная и акцидентальная инволюция тимуса. Тимус достигает максимального развития в раннем детском возрасте. В период от 3 до 20 лет отмечается стабилизация его массы. В более позднее время происходит обратное развитие (возрастная инволюция) тимуса. Это сопровождается уменьшением количества лимфоцитов, особенно в корковом веществе, появлением липидных включений в соединительнотканных клетках и развитием жировой ткани. Слоистые эпителиальные тельца сохраняются гораздо дольше.

В редких случаях тимус не претерпевает возрастной инволюции *(status thymicolymphaticus)*. Обычно это сопровождается дефицитом глюкокортикои-дов коры надпочечников. Такие люди отличаются пониженной сопротивляемостью инфекциям и интоксикациям. Особенно увеличивается риск развития опухолей.

Временная, быстрая, или *акцидентальная,* инволюция может наступить в связи с воздействием на организм различных чрезвычайно сильных раздражителей (травма, интоксикация, инфекция, голодание и др.). При стресс-реакции происходят выброс Т-лимфоцитов в кровь и массовая гибель лимфоцитов в самом органе, особенно в корковом веществе. В связи с этим становится менее заметной граница коркового и мозгового вещества. Кроме лимфоцитолиза, наблюдается фагоцитоз макрофагами внешне не измененных лимфоцитов. Биологический смысл лимфоцитолиза окончательно не установлен. Вероятно, гибель лимфоцитов является выражением селекции Т-лимфоцитов.

Одновременно с гибелью лимфоцитов происходит разрастание эпителиальной части органа. Эпителиоциты набухают, в цитоплазме появляются секретоподобные капли, дающие положительную реакцию на гликопро-теины. В некоторых случаях они скапливаются между клетками, образуя подобие фолликулов.

Тимус вовлекается в стресс-реакции вместе с надпочечниками. Увеличение в организме количества гормонов коры надпочечника, в первую очередь глюкокортикоидов, вызывает очень быструю и сильную акциденталь-ную инволюцию тимуса.

Таким образом, функциональное значение тимуса в процессах кроветворения заключается в образовании тимусзависимых лимфоцитов, или Т-лимфоцитов (тимоцитов), а также в селекции лимфоцитов, регуляции пролиферации и дифференцировки в периферических кроветворных органах благодаря выделяемому органом гормону - тимозину. Помимо описанных функций, тимус оказывает влияние на организм, выделяя в кровь и ряд других биологически активных факторов: инсулиноподобный фактор, понижающий содержание сахара в крови, кальцийтонинподобный фактор, снижающий концентрацию кальция в крови, и фактор роста.

14.3. СЕЛЕЗЕНКА

Селезенка *(splen, lien)* - важный кроветворный (лимфопоэтический) и защитный орган, который участвует в организации защитных реакций от антигенов, проникших в кровоток; здесь разрушаются старые и поврежденные эритроциты и тромбоциты, а также депонируется кровь и накапливаются тромбоциты.

В селезенке происходят *антигензависимая* пролиферация и дифферен-цировка Т- и В-лимфоцитов, и образование эффекторных клеток и клеток памяти. Объем и масса этого органа сильно варьируют в зависимости от депонирования крови и активности процессов кроветворения.

Развитие. У человека селезенка закладывается на 4-5-й нед эмбриогенеза в толще мезенхимы дорсальной брыжейки. В начале развития селезенка представляет собой

плотное скопление мезенхимных клеток, пронизанное первичными кровеносными сосудами. В дальнейшем часть клеток мезенхимы дифференцируются в ретикулярную ткань, которая заселяется гемо-поэтическими стволовыми клетками. На 7-8-й нед развития в селезенке появляются макрофаги; на 12-й нед впервые выявляются В-лимфоциты с иммуноглобулиновыми рецепторами. На 3-м мес эмбрионального развития в сосудистом русле селезенки появляются широкие венозные синусы, разделяющие ее на островки. На 5-м мес формируются лимфоидные узелки. Одновременно с развитием узелков происходит формирование красной пульпы, которая становится морфологически различимой на 6-м мес внутриутробного развития. Процессы миелопоэза в селезенке человека достигают максимума на 5-м мес внутриутробного развития, после чего активность их снижается и к моменту рождения прекращается совсем. Напротив, процессы лимфоцитопоэза в селезенке усиливаются к моменту рождения.

Строение. Селезенка человека покрыта соединительнотканной капсулой и брюшиной. Толщина капсулы неодинакова в различных участках селезенки. Наиболее толстая капсула в воротах селезенки, через которые проходят кровеносные и лимфатические сосуды. Капсула состоит из плотной волокнистой соединительной ткани, содержащей фибробласты и многочисленные коллагеновые и эластические волокна. Между волокнами залегает небольшое количество гладких мышечных клеток.

Внутрь от капсулы отходят перекладины - трабекулы селезенки, которые в глубоких частях органа анастомозируют между собой (рис. 14.6). Капсула и трабекулы в селезенке человека занимают примерно 5-7 % общего объема органа и составляют его опорно-сократительный аппарат. В трабекулах селезенки человека сравнительно немного гладких мышечных клеток. Эластические волокна в тра-бекулах более многочисленны, чем в капсуле.

Пульпа селезенки разделяется на *белую (pulpa alba)* и *красную (pulpa rubra)*. Строма красной и белой пульпы представлена ретикулярной тканью. Строение селезенки и соотношение между белой и красной пульпой могут изменяться в зависимости от функционального состояния органа.

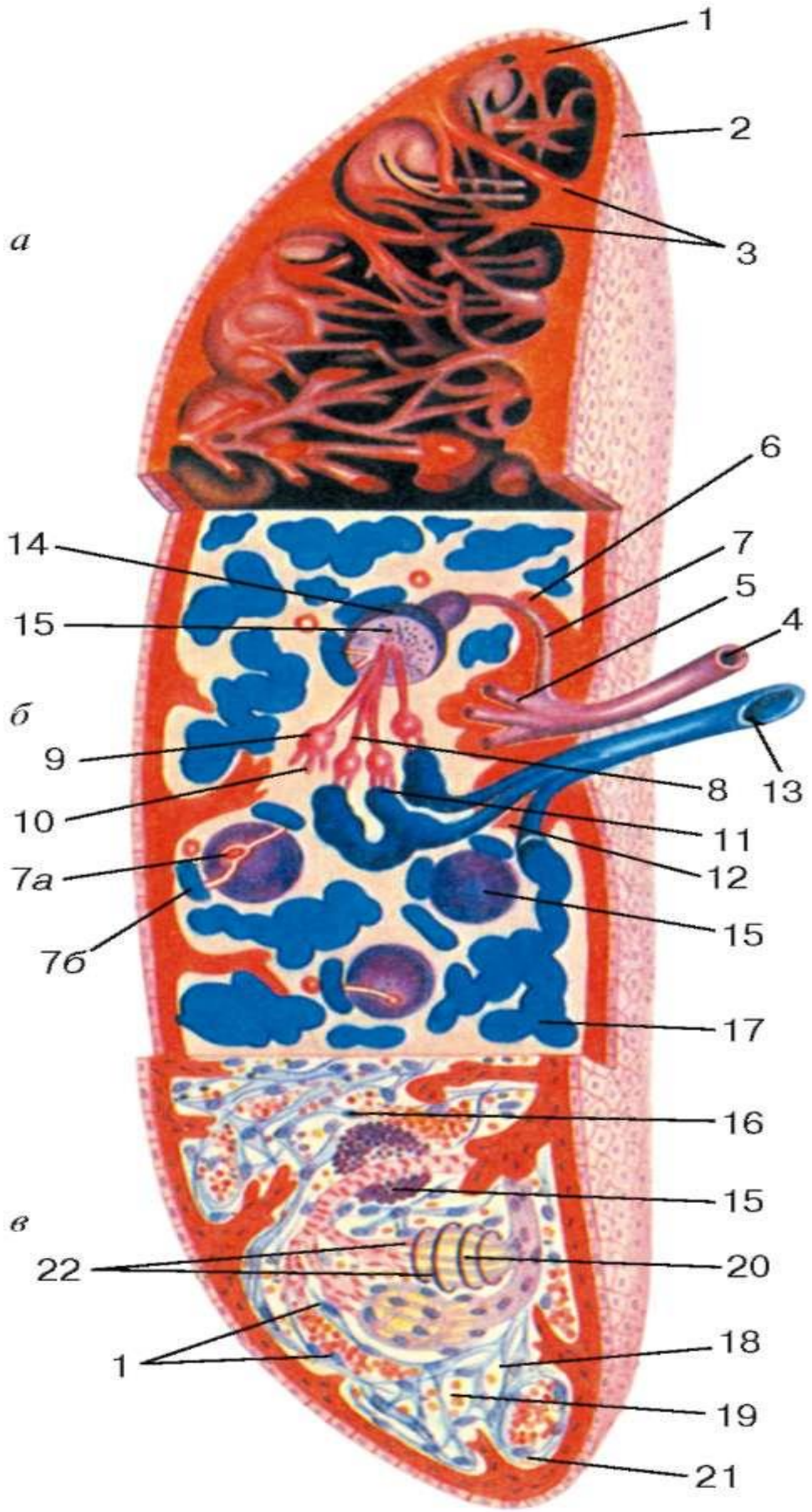

Рис. 14.6. Строение селезенки (по Ю. И. Афанасьеву): *а* - опорно-сократительный аппарат - капсулы и трабекулы; *б* - кровообращение; *в* - гистологическая структура

селезенки. 1 - капсула; 2 - мезотелий; 3 - трабекулы; 4 - селезеночная артерия; 5 - трабекулярная артерия; 6 - пульпарная артерия; 7 - центральная артерия; 7а - капилляры в лимфоидном узелке; 7б - краевой синус; 8 - кисточковые артериолы; 9 - эллипсоидная муфта; 10 - капилляр, свободно открывающийся в пульпу (по теории открытого кровообращения); 11 - капилляр, переходящий в венозный синус (по теории закрытого кровообращения); 12 - тра-бекулярная вена; 13 - селезеночная вена; 14 - лимфатическое периартериальное влагалище; 15 - лимфоидные узелки (белая пульпа); 16 - красная пульпа; 17 - венозные синусы; 18 - ретикулярная ткань; 19 - эритроциты и лейкоциты в красной пульпе; 20 - щели в эндотелии синуса; 21 - ядра эндотелиальных клеток; 22 - арги-рофильные волокна.

14.3.1. Белая пульпа селезенки

В белой пульпе выделяют лим-фоидные периартериальные муфты (влагалища) и лимфоидные узелки.*Периартериальные муфты* - это место, где происходит активация, пролиферация и дифференцировка Т-лимфоцитов и активация В-лим-фоцитов. Эту зону называют *тимусза-висимой.* Строма муфты представлена ретикулярными клетками и ретикулярными волокнами, которые образуют один или несколько концентрических слоев вокруг центральной артерии (см. ниже). В центральных частях муфты находятся антигенпредставляющие клетки и рециркулирующие из крови Т-лимфоциты. 75 % из них являются Т-хелперами (CD4+), остальные Т-киллерами (CD8+). Встречаются также В-лимфоциты, плазматические клетки и макрофаги.

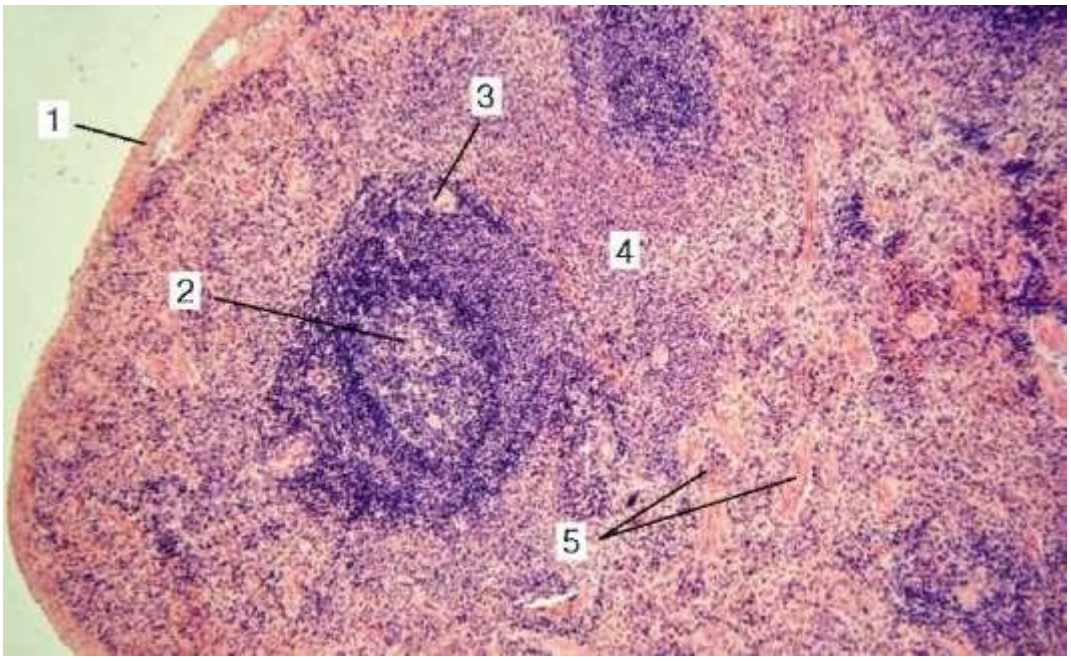

Рис. 14.7. Строение селезенки (микрофотография):

1 - капсула; 2 - лимфоидный узелок (белая пульпа); 3 - центральная артерия; 4 - красная пульпа; 5 - трабекула

Лимфоидные узелки (noduli lymphoideus splenici). В местах ветвления центральной артерии (а. *centralis)* на периферии периартериальной муфты находятся сферические скопления лимфоцитов (рис. 14.7). Они видны невооруженным глазом как беловатые пятна 0,3-0,5 мм в диаметре. Лимфоидные узелки отделены от периартериальной лимфоидной муфты тонкой капсулой из вытянутых ретикулярных клеток.

Первичные узелки состоят из малых В-лимфоцитов, мигрирующих из кровотока, и антигенпредставляющих дендритных клеток. *Вторичные узелки* образуются после

антигенной стимуляции. *Центр размножения,* или герминативный центр узелка, состоит из ретикулярных клеток и пролиферирую-щих В-лимфобластов, дифференцирующихся антителообразующих плазматических клеток. Здесь нередко можно обнаружить скопления макрофагов с фагоцитированными лимфоцитами или их фрагментами в виде хромофиль-ных телец и дендритные клетки. В этих случаях центральная часть узелка выглядит светлой («реактивный центр»).

Следующая - *мантийная зона* - окружает периартериальную зону и центр размножения, состоит главным образом из густо расположенных малых В-лимфоцитов и небольшого количества Т-лимфоцитов, а также содержит плазмоциты и макрофаги. Прилегая плотно друг к другу, клетки этой зоны образуют подобие короны, расслоенную циркулярно направленными толстыми ретикулярными волокнами.

Краевая, или *маргинальная, зона* узелков селезенки представляет собой переходную область между белой и красной пульпой шириной около 100 мкм. Она состоит преимущественно из Т- и В-лимфоцитов и клеток микроокружения - ретикулярных клеток фибробластического типа. В этой зоне проходит много артериальных веточек и венозных синусов. Маргинальная зона является местом формирования иммунного ответа.

Антигены , приносимые кровью, задерживаются в этой зоне и красной пульпе. Далее они переносятся макрофагами на поверхность антигенпредставляющих (дендритных и интердигитирующих) клеток белой пульпы. При первичном иммунном ответе продуцирующие антитела клетки появляются сначала в эллипсоидных муфтах, а затем в красной пульпе. При вторичном ответе формируются центры размножения, где образуются клоны В-лимфоцитов и клетки памяти. Дифференцировка В-лимфоцитов в плазмоциты завершается в красной пульпе.

14.3.2. Красная пульпа селезенки

Красная пульпа селезенки занимает около 75 % объема и состоит из ретикулярной ткани с расположенными в ней клеточными элементами крови, придающими ей красный цвет, и многочисленными кровеносными сосудами, главным образом синусоидного типа.

Часть красной пульпы, расположенная между синусами, называется селезеночными, или пульпарными, тяжами *(chordae splenicae)*. Здесь по аналогии с мозговыми тяжами лимфатических узлов заканчивают свою диффе-ренцировку и секретируют антитела плазмоциты, предшественники которых перемещаются сюда из белой пульпы, а также в тяжах находится запас тромбоцитов и значительное количество полустволовых гемопоэтических клеток. Строма красной пульпы заполнена В- и Т-лимфоцитами. В этих местах могут формироваться новые лимфоидные узелки. В красной пульпе задерживаются моноциты, которые дифференцируются в макрофаги.

Старые и поврежденные эритроциты не обладают достаточной пластичностью для прохождения по узким щелям между ретикулярными клетками и через поры в стенках синусов. Они остаются в красной пульпе, распознаются и захватываются макрофагами. Повышение фагоцитарной активности макрофагов (гиперспленизм) в отношении клеток крови приводит к ряду заболеваний. При недостаточной активности (гипо-спленизме) в крови появляются эритроциты с зернами железосодержащих соединений - сидероциты. В результате расщепления гемоглобина поглощенных макрофагами эритроцитов образуются и выделяются в кровоток билирубин и содержащий железо трансферрин. Билирубин переносится в печень, где включается в состав желчи. Трансферрин из кровотока захватывается макрофагами костного мозга, которые снабжают железом развивающиеся эритроциты.

Синусы красной пульпы, расположенные между селезеночными тяжами, представляют собой часть сложной сосудистой системы селезенки, в связи с чем их следует рассмотреть отдельно.

Васкуляризация. В ворота селезенки входит селезеночная артерия, которая разветвляется на трабекулярные артерии. Наружная оболочка артерий рыхло соединена с тканью трабекул (см. рис. 14.6). Средняя оболочка хорошо заметна на любом срезе трабекулярной артерии благодаря мышечным пучкам, идущим в составе ее стенки по спирали. От трабекулярных артерий отходят пульпарные артерии. В наружной оболочке этих артерий много спирально расположенных эластических волокон, которые обеспечивают продольное растяжение и сокращение сосудов. Пульпарная артерия почти сразу после выхода из трабекулы окружается муфтой из лимфоидной ткани и на этом отрезке называется центральной артерией.

Центральная артерия (a. *centralis lymphonoduli)* - это сосуд мышечного типа среднего размера. От нее под прямым углом отходят тонкостенные сосуды в периартериальную лимфоидную муфту. В этих сосудах лимфоциты занимают пристеночное положение, выселяются, обогащая тем самым клеточный состав муфты и маргинальной зоны. Оставшиеся в капиллярах эритроциты поступают далее в маргинальные венозные синусы. Центральная артерия направляется в маргинальную зону и красную пульпу и разделяется на кисточковые артериолы *(arteriolae penicillaris)* диаметром 100 мкм. Последние распадаются на множество кисточковых капилляров. Эндотелий капилляров может открывать или закрывать просвет сосуда. Между эндо-телиоцитами существуют поры, базальная мембрана прерывиста. Концы капилляров открываются в венозные синусы (гемокапилляры венозного типа). Однако 90 % капилляров изливают кровь непосредственно в ретикулярную ткань маргинальной зоны и селезеночных тяжей, и только после этого кровь попадает в венозные синусы. Эти капилляры имеют специализированные эллипсоидные образования на своих концах, получивших название макрофагальная муфта *(vagina macrophagocytica).*Макрофаги муфт содержат фрагменты эритроцитов, располагаются рыхло, формируют губчатую структуру. Муфты участвуют в регуляции кровотока и улавливании антигенов, приносимых кровью.

Таким образом, в селезенке существуют две системы кровоснабжения: закрытая (капилляр-синусоид) и открытая (капилляр-ретикулярная ткань). Закрытая (быстрая) система снабжает ткани кислородом. Открытая (медленная) система приносит эритроциты и антигены для контакта с макрофагами.

Синусы занимают 30 % площади сечения красной пульпы. Они являются началом венозной системы селезенки. Их диаметр колеблется от 12 до 40 мкм в зависимости от кровенаполнения. При расширении совокупность всех синусов занимает большую часть селезенки. Их содержимое - кровь или плазма с небольшим количеством лимфоцитов и моноцитов. Эндотелиоциты синусов расположены на прерывистой базальной мембране (рис. 14.8). По поверхности стенки синусов в виде колец залегают ретикулярные волокна. Синусы не имеют перицитов. Во входе в синусы и в месте их перехода в вены имеются подобия мышечных сфинктеров. При открытых артериальных и венозных сфинктерах кровь свободно проходит по синусам в вены. Сокращение венозного сфинктера приводит к накоплению крови в синусе. Плазма крови проникает сквозь стенку синуса, что способствует концентрации в нем клеточных элементов. В случае закрытия венозного и артериального сфинктеров кровь депонируется в селезенке. При растяжении синусов между эндотелиальными клетками образуются щели, через которые кровь может проходить в ретикулярную строму. Расслабление артериального и венозного сфинктеров, а также сокращение гладких мышечных клеток капсулы и трабекул ведут к опорожнению синусов и выходу крови в венозное русло. Перечисленные особенности строения стенки синусов обеспечивают перемещение плазмы и форменных элементов крови из пульпы в синусы.

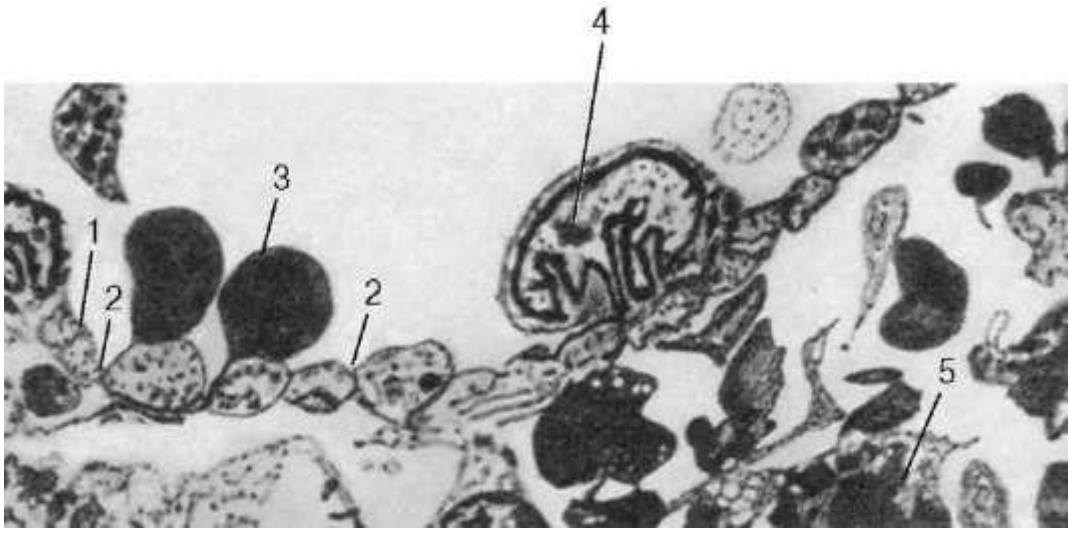

Рис. 14.8. Синус селезенки. Электронная микрофотография, увеличение 3000 (по Судзуки):

1 - эндотелий; 2 - щели в стенке синусоидного капилляра; 3 - эритроцит; 4 - лейкоцит; 5 - макрофаг в красной пульпе.

Отток венозной крови совершается по системе вен. Трабекулярные вены лишены мышечного слоя. Наружная оболочка вен плотно сращена с соединительной тканью трабекул. Такое строение вен обусловливает их зияние при сокращении гладких мышечных клеток селезенки и облегчает выброс крови. Между артериями и венами в капсуле селезенки, а также между пульпарными артериями встречаются анастомозы. Кровь из селезенки попадает в воротную вену, давление в которой относительно высокое. При извлечении селезенки из организма кровь из нее быстро вытекает, что отражается на гистологической картине, прежде всего, синусов красной пульпы.

Лимфатические сосуды начинаются глубоко в белой пульпе, опоясывают центральную артерию и далее впадают в трабекулярные лимфатические сосуды, образующие выносящий лимфатический сосуд, выходящий из ворот селезенки.

Иннервация. В селезенке имеются чувствительные нервные волокна (дендриты нейронов спинномозговых узлов) и постганглионарные симпатические нервные волокна из узлов солнечного сплетения. Миелиновые и безмиелиновые (адренергические) нервные волокна обнаружены в капсуле, трабекулах и сплетениях вокруг трабекулярных сосудов и артерий белой пульпы, а также в синусах селезенки. Нервные окончания в виде свободных концевых веточек располагаются в соединительной ткани, на гладких мышечных клетках трабекул и сосудов, в ретикулярной строме селезенки.

Возрастные изменения. В старческом возрасте в селезенке происходит атрофия белой и красной пульпы, вследствие чего ее трабекулярный аппарат вырисовывается более четко. Количество лимфоидных узелков в селезенке и

размеры их центров размножения постепенно уменьшаются. Ретикулярные волокна белой и красной пульпы грубеют и становятся более извилистыми. У людей старческого возраста наблюдаются узловатые утолщения волокон. Количество макрофагов и лимфоцитов в пульпе уменьшается, а число зернистых лейкоцитов и тучных клеток возрастает. У детей и людей старческого возраста в селезенке обнаруживаются гигантские многоядерные клетки - мегакариоциты. Количество железосодержащего пигмента, отражающее процесс гибели эритроцитов, с возрастом в пульпе увеличивается, но располагается он главным образом внеклеточно.

Регенерация. Физиологическое обновление лимфоидных и стромальных клеток происходит в пределах самостоятельных стволовых дифферонов. Экспериментальные

исследования на животных показали возможность восстановления селезенки после удаления 80-90 % ее объема (репаративная регенерация). Однако полного восстановления формы и размеров органа при этом, как правило, не наблюдается.

14.4. ЛИМФАТИЧЕСКИЕ УЗЛЫ

Лимфатические узлы *(noduli limphatici)* располагаются по ходу лимфатических сосудов, регионарно, группами, являются органами лимфоцитопоэза, иммунной защиты и депонирования протекающей лимфы.

В лимфатических узлах происходят *антигензависимая* пролиферация (клонирование) и дифференцировка Т- и В-лимфоцитов в эффекторные клетки, образование клеток памяти. Лимфатические узлы - это округлые или овальные весьма многочисленные (до 1000) образования размером около 0,5-1 см. Обычно они с одной стороны имеют вдавление (рис. 14.9). В этом месте, называемом воротами, в узел входят артерии и нервы, а выходят вены и выносящие лимфатические сосуды. Сосуды, приносящие лимфу, входят с противоположной, выпуклой стороны узла. Благодаря такому расположению узла по ходу лимфатических сосудов он является не только кроветворным органом, но и своеобразным фильтром для оттекающей от тканей жидкости (лимфы) на пути в кровяное русло.

Протекая через лимфатические узлы, лимфа на 95-99 % очищается от инородных частиц и антигенов, от избытка воды, белков, жиров, обогащается антителами и лимфоцитами.

Развитие. У человека большая часть узлов закладывается на 9-10-й нед эмбриогенеза, однако некоторые узлы могут появляться в течение всего пре-натального периода и даже позднее. Как правило, они закладываются на основе расширений или сплетений лимфатических и кровеносных сосудов. Лимфатические щели и сосуды становятся синусами, а окружающая мезенхима дает начало соединительнотканным перегородкам и ретикулярной строме. В перегородки проникают кровеносные сосуды. Заселение стро-мы Т- и В-лимфоцитами и макрофагами начинается с 12-13-й нед, однако на протяжении всего эмбриогенеза преобладают Т-лимфоциты. К 15-16-й нед формируется капсула и хорошо заметен краевой синус. С 19-20-й нед скопления лимфоцитов образуют диффузную кору, первичные лимфатические узелки (без центров размножения) и мозговые тяжи. В этот период хорошо развита система кровообращения, внутри скоплений лимфоцитов коры имеются капиллярные сети. Большинство венозных сосудов выстлано высоким эндотелием, обеспечивающим вселение лимфоцитов. К концу эмбриогенеза в узлах сформированы все структуры: корковое вещество с лимфоидными узелками, мозговые тяжи, синусы, Т- и В-зоны. Центры размножения и плазматические клетки появляются после рождения. Вены с высоким эндотелием остаются только в паракортикальной зоне. Входящие в узел лимфатические сосуды становятся приносящими сосудами, а выходящие из ворот - выносящими.

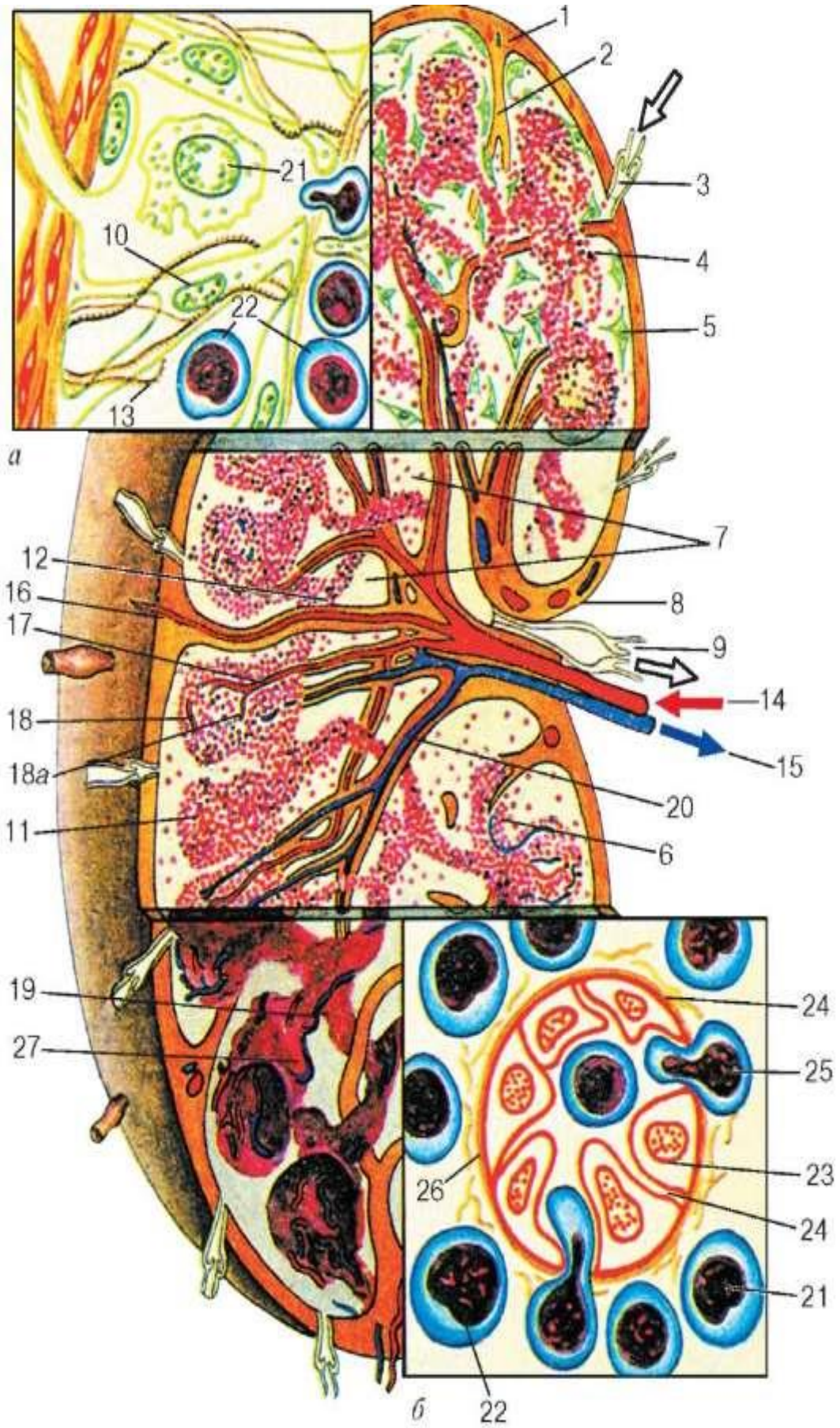

Рис. 14.9. Строение и кровоснабжение лимфатического узла с фрагментами краевого синуса (а) и посткапиллярной венулы (б) (по Ю. И. Афанасьеву): 1 - соединительнотканная капсула; 2 - трабекула; 3 - приносящие лимфатические сосуды; 4 -

краевой (подкапсульный) синус; 5 - ретикулярные клетки вокруг синусов (береговые клетки); 6 - вокругузелковый синус; 7 - мозговые синусы; 8 - ворота лимфатического узла; 9 - выносящий лимфатический сосуд; 10 - ретикулярные клетки; 11 - лимфоидные узелки; 12 - мозговые тяжи; 13 - ретикулярные волокна; 14 - артерия лимфатического узла; 15 - вена лимфатического узла; 16 - трабеку-лярная артерия; 17 - артерии мозговых тяжей; 18 - поверхностные и 18а - глубокие гемокапиллярные сети; 19 - вены мозговых тяжей; 20 - трабекулярная вена; 21 - макрофаги в синусах; 22 - лимфоциты и плазматические клетки; 23 - эндотелий; 24 - щели между эндотелиальными клетками; 25 - лимфоцит, проникающий в щель; 26 - базальная мембрана; 27 - паракортикальная зона.

В конце 5-го мес внутриутробного развития лимфатические узлы приобретают черты дефинитивного кроветворного органа. К концу эмбриогенеза в лимфатических узлах заканчивается формирование всех структур - коркового вещества с лимфоидными узелками, мозговых тяжей, синусов, Т- и В-зон.

Строение. Несмотря на многочисленность лимфатических узлов и вариации органного строения, они имеют общие принципы организации. Снаружи узел покрыт соединительнотканной капсулой, несколько утолщенной в области ворот. В капсуле много коллагеновых и мало эластических волокон. Кроме соединительнотканных элементов, в ней главным образом в области ворот располагаются отдельные пучки гладких мышечных клеток, особенно в узлах нижней половины туловища. Внутрь от капсулы через относительно правильные промежутки отходят тонкие соединительнотканные перегородки, или трабекулы, анастомозирующие между собой в глубоких частях узла. В совокупности они занимают примерно $^1/_4$ площади среза органа. В пространстве между капсулой и трабекулами расположена ретикулярная ткань, в петлях которой находятся лимфоциты разной степени дифференцировки и свободные макрофаги.

На срезах узла, проведенных через его ворота, можно различить периферическое, более плотное *корковое вещество,* состоящее из лимфоидных узелков, и центральное светлое *мозговое вещество,* образованное мозговыми тяжами и синусами. Пограничная с мозговым веществом часть коркового вещества называется*паракортикальной,* тимусзависимой, зоной, так как содержит значительное количество Т-лимфоцитов (преимущественно Т-хелперов, CD4+).

Соотношение коркового и мозгового вещества неодинаково в узлах разной локализации. В связи с этим выделяют три группы лимфатических узлов: *висцеральные, соматические* и *смешанные.* В лимфатических узлах, регионарных для внутренних органов, преобладает мозговое вещество; в соматических, регионарных для опорно-двигательного аппарата, - корковое.

Мозговое вещество представлено синусами и чередующимися с ними плотными скоплениями клеток, отходящими от узелков или диффузной части коркового вещества в глубь узла, - мозговыми тяжами.

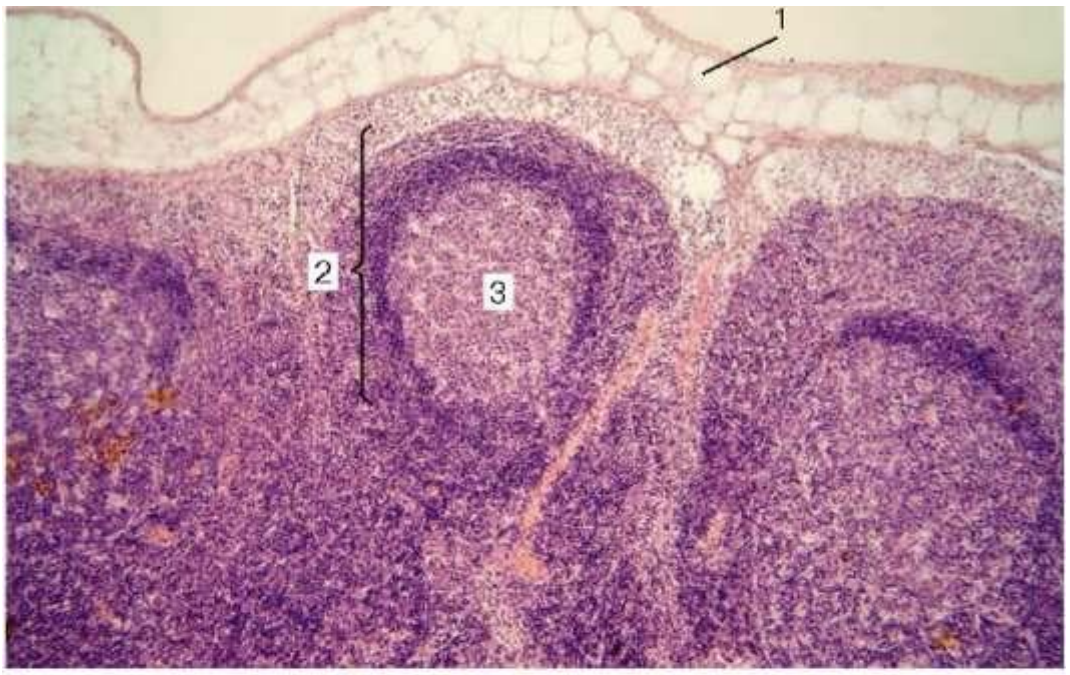

а

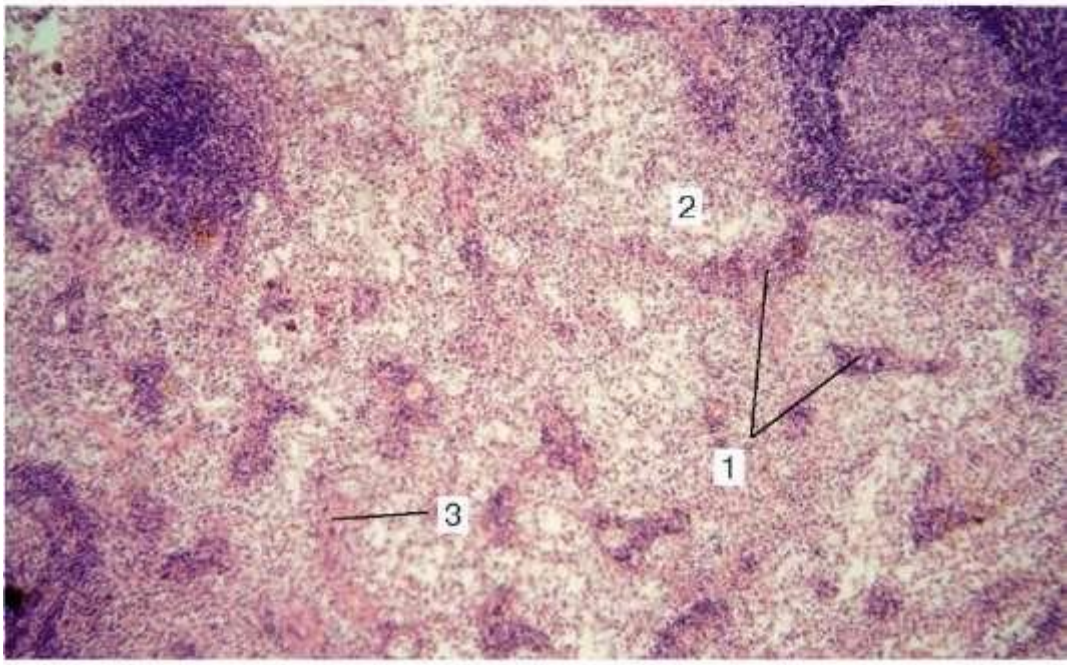

б

Рис. 14.10. Корковое (а) и мозговое (б) вещество лимфатического узла:

а: 1 - капсула; 2 - лимфоидный узелок; 3 - центр размножения (реактивный центр);

б: 1 - мозговой тяж; 2 - ретикулярные клетки стромы; 3 - трабекула

14.4.1. Корковое вещество

В корковом веществе *(noduli lymphatici)* выделяются шаровидные структуры - *лимфоидные узелки* (14.10, а). Они окружены очень плоскими ретикулярными клетками, мало заметными при световой микроскопии, и тонкими аргирофильными волокнами. В межузелковой части располагаются лимфоциты и макрофаги. Различают первичные и вторичные лимфоидные узелки. Узелки содержат антигенпредставляющие дендритные клетки и В-лимфоциты. После рождения и столкновения организма с антигенами в первичные узелки мигрируют активированные В-лимфоциты и активированные тем же

антигеном Т-хелперы. Примерно через 1 нед после попадания антигена в них появляются пролиферирующие В-лимфоциты, образующие центры размножения, корону, и первичные узелки становятся вторичными.

Антигенпредставляющие узелковые дендритные клетки отличаются крупными размерами, имеют складчатую поверхность и длинные ветвящиеся отростки. Ядро большое, дольчатое, гетерохроматин почти отсутствует. При электронной микроскопии выявляются редкие митохондрии, немного гладкой и гранулярной эндоплазматической сети, гладкие и окаймленные пузырьки, полирибосомы, цистерны комплекса Гольджи, редкие лизосомы и секреторные гранулы. Поверхность этих клеток покрыта электронно-плотным материалом, часто имеющим вид тонких нитевидных образований, на длинных отростках выявляются структуры в виде бусин. Они имеют на плазмолемме антигены главного комплекса гистосовместимости (ГКГ) II класса, Fc-рецепторы антител и др. Эти клетки способны длительное время (месяцы и годы) удерживать на своей мембране попадающие в узел антигены или антигенные комплексы и активировать новые В-лимфоциты.

Во вторичном лимфоидном узелке выделяют: темную, светлую базаль-ную, светлую апикальную и мантийную (корону) зоны. В *темной зоне* плотно расположены интенсивно делящиеся В-лимфоциты - центробласты и немногочисленные дендритные клетки. *Светлая базальная зона* содержит центроциты (прекратившие деление центробласты), множество дендритных клеток и макрофаги. Макрофаги необычно крупные, с интенсивно окрашивающимися фрагментами лимфоцитов, подвергшихся апоптозу в результате селекции. *Светлую апикальную зону* заполняют дифференцированные центроциты - В-лимфоциты, отобранные для иммунных реакций. Долгоживущие В-лимфоциты памяти скапливаются на периферии узелка - в *короне.* Корона имеет полулунную форму, которая постепенно истончается в области мозгового полюса узелка. Лимфоидные узелки формируются на основе ретикулярной ткани. Ретикулярные клетки фибро-бластического типа участвуют в образовании аргирофильных коллагено-вых (из коллагена III типа) волокон, которые обеспечивают механические свойства и перемещение лимфоидных клеток, постоянно происходящее в узлах в связи с иммунизацией. Макрофаги присутствуют во всех зонах лимфатического узла. Их предшественники поступают по приносящим лимфатическим сосудам. Окружающее узелки*диффузное корковое вещество* представлено ретикулярной тканью и лимфоцитами. В нем выделяют*маргинальную зону,* располагающуюся между краевым (субкапсулярным) синусом и лимфоидными узелками, и *межузелковую зону,* через которую проходят синусы. В маргинальной зоне находятся ретикулярные клетки и макрофаги с высокой фагоцитарной активностью. Среди лимфоцитов преобладают В-лимфоциты, отвечающие на тимуснезависимые антигены.

Строение лимфоидных узелков может меняться в зависимости от физиологического состояния организма (рис. 14.11). Различают четыре стадии, отражающие происходящие в них процессы. На I стадии - формирование центра размножения - в лимфоидном узелке имеется небольшой центр, состоящий преимущественно из малодифференцированных клеток лим-фоцитопоэтического ряда. Некоторые из этих клеток могут быть в состоянии митотического деления. На II стадии у лимфоидных узелков центры крупнее и содержат большое количество митотически делящихся клеток лимфоцитопоэтического ряда (от 10 и более на срезе). Центральная часть узелка выглядит светлой. На III стадии вокруг светлых центров появляется корона из малых лимфоцитов. Уменьшаются число митотически делящихся клеток и количество молодых клеток лимфоцитопоэтического ряда. На IV стадии в центре узелка фигуры митозов и макрофаги единичны. Вокруг узелка корона из малых лимфоцитов состоит преимущественно из В-клеток памяти. Это стадия относительного покоя. Возникновение и исчезновение центров происходит в течение 2-3 сут.

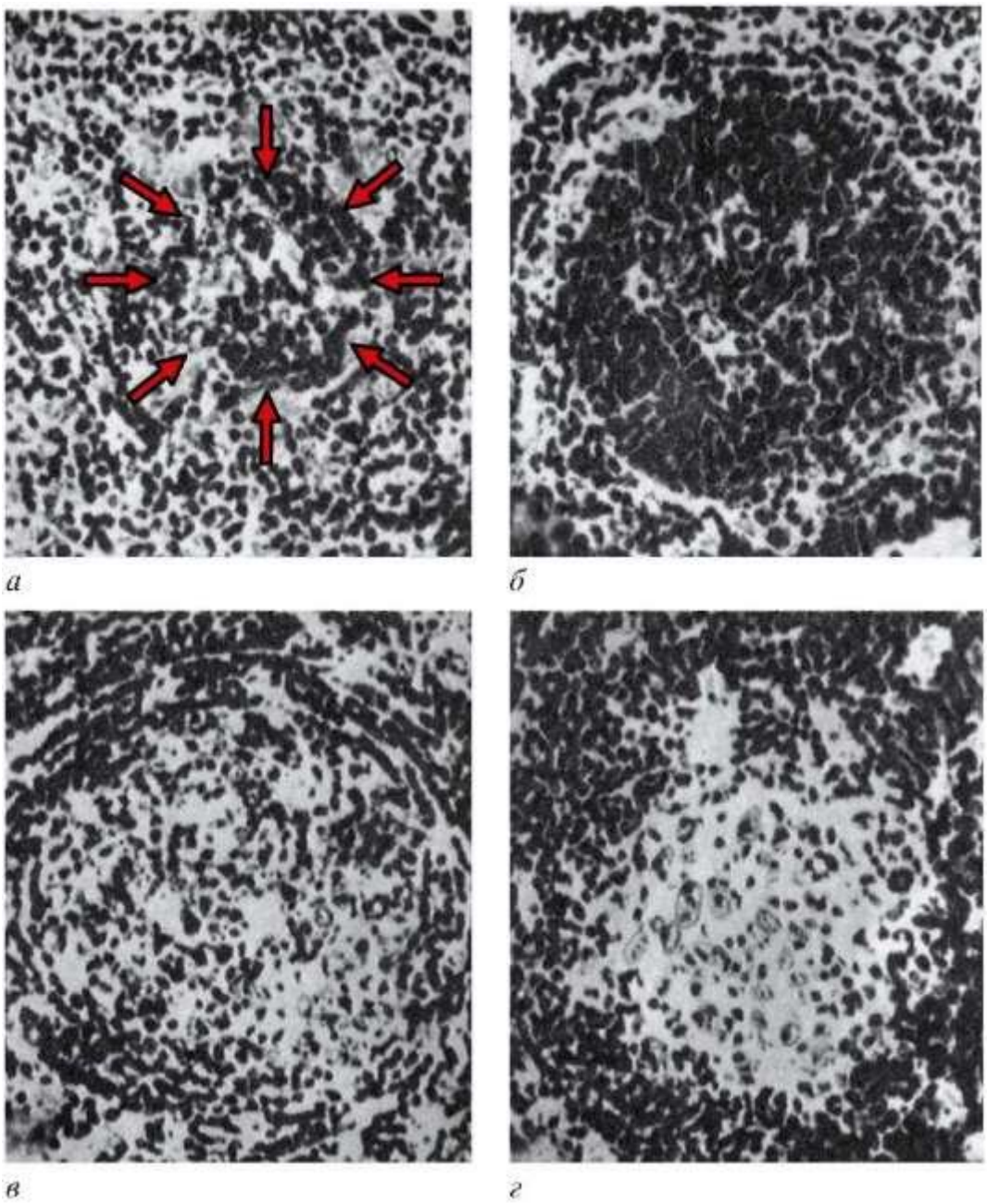

Рис. 14.11. Четыре стадии изменения строения лимфоидных узелков (по Е. Конвей): *а* - начальная стадия; *б*- образование центра размножения; *в* - формирование темной зоны, состоящей из малых лимфоцитов, вокруг светлого центра; *г* - светлый (реактивный) центр, состоящий из ретикулярных клеток и макрофагов

14.4.2. Паракортикальная зона

На границе между корковым и мозговым веществом располагается пара-кортикальная тимусзависимая зона *(paracortex)*. Она состоит из ряда полусферических и полуовальных структур, являющихся продолжением одного или нескольких лимфоидных узелков и переходящих в тяжи мозгового вещества. В этой зоне находятся посткапиллярные венулы с высоким эндотелием, к которому лимфоциты, вышедшие в кровоток из костного мозга и тимуса, имеют специфические рецепторы. Они служат местом подселения в узел циркулирующих и рециркулирующих лимфоцитов. Клетками микроокружения являются ретикулярные клетки, макрофаги и особый вид дендритных антигенпредставляющих клеток -*интердигитирующие* клетки. Их длинные пальцевидные отростки проникают

между соседними клетками на значительные расстояния. Ядро имеет глубокие инвагинации. Полагают, что они мигрируют из тканей по приносящим лимфатическим сосудам. В их плазмолемме имеется большое количество молекул ГКГ II класса, которые в комплексе с пептидами антигенов играют главную роль в активации преобладающих здесь Т-лимфоцитов. После тимэктомии содержание Т-лимфоцитов в паракортикальной зоне резко снижается, поэтому ее называют тимусзависимой.

Развитие иммунного ответа на тимусзависимые антигены начинается в этой зоне. Здесь происходит активация антигеном Т-хелперов, запускающих активацию и пролиферацию В-лимфоцитов и Т-киллеров.

14.4.3. Мозговое вещество

От узелков и паракортикальной зоны внутрь узла, в его мозговое вещество, отходят *мозговые тяжи (chordae medullaria),* анастомозирующие между собой. Мозговые тяжи, расположенные между синусами, в ретикулярной ткани содержат активированные В-лимфоциты, дифференцирующиеся в плазмобласты и плазмоциты. Мозговые тяжи вместе с окружающими их тра-бекулами и синусами образуют *мозговое вещество (medulla)* (см. рис. 14.10, *б).*

Ток лимфы в органе осуществляется по системе внутриорганных лимфатических сосудов, называемых*синусами.* Они формируют систему анасто-мозирующих трубок и полостей. Из приносящих лимфатических сосудов лимфа вначале попадает в *краевой* (субкапсулярный) синус, находящийся между капсулой узла и субкапсулярным полюсом короны, далее в *межузелковые* (между корковыми трабекулами и лимфоидным узелком) и *мозговые синусы* (между мозговыми трабекулами и мозговыми тяжами), впадающие в области ворот в *конечный синус,* от которого берет начало выносящий лимфатический сосуд. Стенка венозных синусов образована эндотелиоци-тами, между которыми обнаруживаются щели шириной 1-3 мкм, и прерывистой базальной мембраной. Эндотелиоциты имеют палочковидную форму. Снаружи стенка образована ретикулярными клетками и их отростками. Перициты отсутствуют. Макрофаги мозговых тяжей могут внедрять свои псевдоподии внутрь синусов и фагоцитировать чужеродные вещества. Полости синусов заполнены отростчатыми ретикулярными клетками и аргирофильными волокнами, значительно замедляющими движение лимфы, разными лимфоцитами, макрофагами, плазматическими клетками и единичными гранулоцитами. Все это облегчает фагоцитоз антигенов и межклеточные контакты. В лимфу синусов поступают секретируемые антитела и уходящие из узла лимфоциты. Таким образом, синусы играют роль защитных фильтров, в которых благодаря наличию фагоцитирующих клеток задерживается большая часть попадающих в лимфатические узлы антигенов.

Лимфатические узлы очень чувствительны к различным внешним и внутренним факторам. Например, под действием ионизирующей радиации быстро погибают лимфоциты в лимфоидных узелках, в мозговых тяжах. При недостаточной функции гормонов коры надпочечников, наоборот, происходит разрастание лимфоидной ткани во всех органах *(status thymicolymphaticus).* Лимфатические узлы могут быть местом локализации очагов инфекции и опухолевых клеток. Существует ряд заболеваний, приводящих к множественному увеличению лимфатических узлов.

Васкуляризация. Кровеносные сосуды проникают в лимфатические узлы через их ворота. После вхождения в узел одна часть артерий распадается на капилляры в капсуле и трабекулах, другая заканчивается в лимфоидных узелках, паракортикальной зоне и мозговых тяжах. Некоторые артерии проходят сквозь узел, не разветвляясь (транзитные артерии).

В узелках различают две гемокапиллярные сети - поверхностную и глубокую. От гемокапилляров начинается венозная система узла, которая совершает обратный ход,

преимущественно отдельно от артерий. Эндотелий посткапиллярных венул более высокий, чем в обычных капиллярах, а между эндотелиальными клетками имеются поры. Особенности строения эндотелия играют роль в процессах рециркуляции лимфоцитов из кровотока в узел и обратно. В обычных физиологических условиях кровь из сосудов не изливается в его синусы. Однако при воспалительных процессах в синусах регионарных лимфатических узлов часто обнаруживаются эритроциты.

Иннервация. Лимфатические узлы имеют афферентную и эфферентную адренергическую и холинергическую иннервацию. В подходящих к органу нервах, а также в капсуле обнаружены интрамуральные нервные узлы. Рецепторный аппарат хорошо выражен во всех макро- и микроскопических структурах: капсуле, трабекулах, сосудах, корковом и мозговом веществе. Имеются свободные и несвободные нервные окончания. Внутри лимфоид-ных узелков нервные окончания не обнаружены.

Возрастные изменения. В течение первых 3 лет жизни ребенка происходит окончательное формирование лимфатических узлов. На протяжении первого года жизни появляются центры размножения в лимфоидных узелках, увеличивается число В-лимфоцитов и плазматических клеток. В возрасте от 4 до 6 лет продолжается новообразование лимфоидных узелков, мозговых тяжей, трабекул. Дифференцировка структур лимфатического узла в основном заканчивается к 12 годам.

С периода полового созревания начинается возрастная инволюция, которая выражается в утолщении соединительнотканных перегородок, увеличении количества жировых клеток, уменьшении коркового и увеличении мозгового вещества, уменьшении в корковом веществе числа лимфоидных узелков с центрами размножения.

В старческом возрасте центры размножения исчезают, капсула узлов утолщается, количество трабекул возрастает, фагоцитарная активность макрофагов постепенно ослабевает. Некоторые узлы могут подвергаться атрофии и замещаться жировой тканью.

Регенерация. Регенерация лимфатических узлов (частичная или полная) возможна лишь при сохранении приносящих и выносящих лимфатических сосудов и прилежащей к узлу соединительной ткани. В случае частичной резекции лимфатического узла его репаративная регенерация происходит через 2-3 нед после повреждения. Восстановление начинается с пролиферации клеток ретикулярной ткани, затем появляются очаги лимфоидного кроветворения и образуются узелки. При полном удалении лимфатического узла, но при сохранении лимфатических сосудов регенерация этого органа начинается с появления большого количества очагов лимфоидного кроветворения, которые возникают из стволовых гемоэтических клеток. При этом приносящие и выносящие лимфатические сосуды анастомозируют между собой в области лимфоидного очага.

В результате дальнейших преобразований анастомозы сосудов оказываются погруженными внутрь лимфоидного очага и превращаются в синусы узла.

14.5. ЕДИНАЯ ИММУННАЯ СИСТЕМА СЛИЗИСТЫХ ОБОЛОЧЕК

Эта система представлена скоплениями лимфоцитов в слизистых оболочках пищеварительного тракта, бронхов, мочеполовых путей, выводных протоков молочных и слюнных желез. Лимфоциты могут формировать одиночные или групповые лимфоидные узелки (миндалины, червеобразный отросток, групповые (агрегированные) лимфоидные узелки, или пейеровы бляшки, кишки). Лимфоидные узелки осуществляют локальную иммунную защиту названных органов.

Общими для всех этих участков являются расположение лимфоцитов в рыхлой волокнистой соединительной ткани оболочек, покрытых эпителием, синтез антител, относящихся к IgA, в образовании которых участвуют как стимулированные антигенами В-лимфоциты и их потомки, плазматические клетки, так и эпителиоциты оболочек, вырабатывающие секреторный компонент IgA. Сборка молекулы иммуноглобулина

происходит в слизи на поверхности эпителиоцитов, где они обеспечивают местную антибактериальную и противовирусную защиту. Располагающиеся в узелках Т-лимфоциты осуществляют реакции клеточного иммунитета и регулируют деятельность В-лимфоцитов.

14.6. МОРФОЛОГИЧЕСКИЕ ОСНОВЫ ЗАЩИТНЫХ РЕАКЦИЙ

14.6.1. Воспаление и регенерация

При действии повреждающих агентов (механических, химических, бактериальных и других) в тканях развивается сложная сосудисто-тканевая защитно-приспособительная реакция - *воспаление.* При воспалении наблюдаются как общие, так и местные изменения. Местные проявления реакции организма в очаге воспаления включают несколько взаимосвязанных фаз: 1) альтерация (повреждение) тканей; 2) высвобождение физиологически активных веществ - так называемых медиаторов воспаления; 3) сосудистая реакция с экссудацией, включающая изменение кровотока в микроцирку-ляторном русле, повышение проницаемости сосудов; 4) резорбция продуктов распада тканей; 5) пролиферация клеток с образованием «грануляционной ткани» и последующей регенерацией тканей. Завершается воспаление, как правило, образованием зрелой волокнистой соединительной ткани.

При описании воспаления обычно выделяют три фазы: *лейкоцитарную,* с преобладанием в очаге воспаления нейтрофильных гранулоцитов; *макро-фагическую,* когда продукты распада активно резорбируются макрофагами; *фибробластическую,* на протяжении которой на месте повреждения разрастается соединительная ткань.

Лейкоцитарная фаза воспаления характеризуется передвижением нейтро-фильных гранулоцитов в очаг распада ткани на месте ее повреждения. Пусковым механизмом воспаления является выброс медиаторов и цитоки-нов (гистамина, серотонина, лизосомных гидролаз и других биологически активных веществ). Источником выделения медиаторов являются тучные клетки, лейкоциты, кровяные пластинки, макрофаги и лимфоциты. При этом развивается комплекс сосудистых изменений, включающий повышение проницаемости микроциркуляторного русла, экссудацию жидких составных частей плазмы, эмиграцию клеток крови. Уже через 6 ч от начала воспаления образуется лейкоцитарный инфильтрат. Нейтрофильные гранулоциты проявляют высокую фагоцитарную активность, поглощая главным образом микроорганизмы (отсюда их название - микрофаги). Часть нейтрофилов при этом распадаются, выделяя большое количество лизосомных гидролаз. Это способствует очищению очага воспаления от поврежденных тканей.

Макрофагическая фаза воспаления протекает при явлениях активизации макрофагов как гематогенных (возникающих из моноцитов крови), так и гистиогенных (оседлых макрофагов - гистиоцитов). Макрофаги энергично фагоцитируют продукты тканевого распада. Вместе с тем они вырабатывают вещества - стимуляторы восстановительных процессов в очаге воспаления.

Фибробластическая фаза является завершающей фазой воспаления. Она характеризуется пролиферацией (размножением) клеток фибробластическо-го ряда и их передвижением к воспалительному очагу. Поскольку к этому времени заканчивается в основном очищение места повреждения от продуктов тканевого распада, фибробласты заполняют бывший дефект ткани. Они интенсивно вырабатывают межклеточное вещество. При этом образуются вначале тонкие аргирофильные, а позднее и коллагеновые волокна. Вместе с клетками эти волокна отграничивают воспалительный очаг от неповрежденной ткани. Разрастание фибробластов постепенно приводит к замещению воспалительного очага соединительной тканью. При значительном дефекте ткани на месте

очага воспаления формируется рубец. При наличии инородного тела вокруг него образуется соединительнотканная капсула, отчетливо выраженная на 5-7-е сут от начала воспаления. Относительно источников развития фибробластов в очаге повреждения существуют разные гипотезы. Так, различают две субпопуляции фибробластов, имеющие разные источники и различающиеся неодинаковой продолжительностью жизни (коротко- и долгоживущие фибробласты). Фибробласты, которые развиваются из стволовых гемопоэтических клеток, - это короткоживущая популяция фибробластов защитно-трофического типа, участвующая в процессах воспаления, заживления ран и т. п. Другие фибробласты происходят от стволовых стромальных клеток (механоцитов) костного мозга. Это популяция долгоживущих фибро-бластов опорного типа с преимущественно механическими функциями. Кроме того, существуют специализированные формы фибробластов - фиброкласты и миофибробласты (см. главу 8). Фиброкласты обеспечивают перестройку соединительной ткани путем разрушения межклеточного вещества. Клетки выявляются преимущественно в области формирования рубцовой ткани после повреждения органов. Миофибробласты также участвуют в регенерации тканей путем контракции краев раны.

14.7. ИММУННАЯ СИСТЕМА И КЛЕТОЧНЫЕ ВЗАИМОДЕЙСТВИЯ В ИММУННЫХ РЕАКЦИЯХ

14.7.1. Общая характеристика. Определение понятий

Иммунная система объединяет органы и ткани, в которых происходит образование и взаимодействие клеток-иммуноцитов, выполняющих функцию распознавания генетически чужеродных субстанций (антигенов) и осуществляющих специфическую реакцию. Иммунная система обеспечивает поддержание генетической целостности и постоянства внутренней среды организма, выполняя функцию распознавания «своего» и «чужого». В основе этого лежат неспецифические (врожденные) и специфические (приобретенные) реакции с вовлечением большого разнообразия клеточных дифферонов тканей внутренней среды.

К *неспецифической защите* относят барьерные свойства кожи и слизистых оболочек, бактерицидность и уровень кислотности секретов ряда клеток, а также фагоцитоз чужеродных агентов. Ведущими клетками врожденного иммунитета являются макрофаги, нейтрофилы, базофилы и тучные клетки (см. выше, воспаление и регенерация).

В *специфической защите* против определенного возбудителя главными клетками являются специализированные лимфоциты, плазматические клетки, антигенпред-ставляющие макрофаги. Постоянно перемещающиеся лимфоциты осуществляют «иммунный надзор». Они способны «узнавать» чужие макромолекулы бактерий и клеток различных тканей многоклеточных организмов и осуществлять специфическую защитную реакцию. Для понимания роли отдельных клеток в иммунных реакциях необходимо прежде всего дать определение некоторым понятиям иммунитета.

Иммунитет (от лат. *immunitus* - освобождение, избавление от чего-либо) - это защита организма от всего генетически чужеродного: микробов, вирусов, чужих клеток или генетически измененных собственных клеток.

Антигены - это сложные органические вещества, способные при поступлении в организм человека и животных вызывать специфический иммунный ответ. Свойствами антигенов обладают бактерии, вирусы, паразиты, чужеродные клетки и ткани, мутационно изменившиеся собственные клетки тела (например, раковые), продукты жизнедеятельности чужеродных клеток - белки, полисахариды, полипептиды, а также искусственные высокополимерные соединения.

Антитела - это сложные белки, синтезируемые В-лимфоцитами и плазмоцитами, способные специфически соединяться с соответствующими антигенами (например, с

бактериальными) и обезвреживать их. Обнаружение антител в глобулиновой фракции белков крови обусловило их название - иммуноглобулины (Ig). Выявлено несколько классов иммуноглобулинов - IgG, IgM, IgA, IgD, IgE (табл. 14.1).

Комплемент - группа белков, содержащихся в свежей сыворотке крови человека и животных, активизирующихся в тех случаях, когда антитело связывается с антигеном. Этот процесс приводит к лизису определенных типов клеток (лизис, опосредованный комплементом) или к образованию биологически активных веществ из белков комплемента, которые, прикрепляясь к бактериям, облегчают их фагоцитоз нейтрофилами. Эти вещества называют *опсонинами.* Молекулы гистосовместимости. Практически все тканевые клетки организма экспрессируют молекулы гистосовместимости, которые доступны для опознавания клетками иммунной системы. Это важный механизм для того, чтобы специализированные клетки иммунной системы (Т-лимфоциты) могли распознать «свои» и «чужие» клетки. В связи с тем, что молекула в составе клетки одного организма, будучи внесенная в другой, вызывает реакцию отторжения, она получила название антиген гистосовместимости, или главная молекула гистосовместимости (ГКГ). Последняя бывает двух классов - I и II.

Молекула *гистосовместимости I класса* является гликопротеином. Она состоит из трех частей: а) трансмембранного белка (тяжелой цепи), который пронизывает плазмолемму клетки и имеет внутриклеточную, цитоплаз-матическую и внеклеточную части (домены); б) белка малой молекулярной массы (эпитопа), расположенного между петлями внеклеточной части трансмембранного белка; в) периферического белка. Гены, кодирующие молекулярную организацию трансмембранного белка, расположены на 6-й хромосоме в области, которая получила название *главный комплекс гистосов-местимости* (англ. MHC - *major histocompatibility complex).*

Таблица 14.1. Характеристика иммуноглобулинов

Субкласс	Содержание Ig в сыворотке крови, %	Функция
IgG	75	Циркулирующее антитело в крови и лимфе. Fc-фрагмент распознается рецепторами клеток (макрофаги и др.). Соединяется с антигенами и активизирует систему комплемента (опсонизация) и лизис клеток. Способен проходить через плаценту и из плазмы крови в тканевую жидкость (здесь ~48 %). Период полужизни 21 сут. Содержание повышается при инфекциях, снижается при недостатке гуморального иммунитета
IgA	15	Преобладает в секрете желез (пот, слезы,слизь, молоко, вагинальный и простатичекеий секреты), в слизистых оболочках (IgA:IgG = 20:1), в лимфатических узлах и селезенке (IgA:IgG = 1:3). Иммется секреторный IgA (полимер). Его полипептидные димеры связываются поверхностным протеином эпителиоцитов (секреторный компонент) и транспортируются через клетку (противостоит действию кишечных протеаз). Период полужизни 5–8 сут. Уровень IgA в крови повышается при респираторных и кишечных заболеваниях. Это первая линия противомикробной защиты
IgM	10	Экспрессируется на поверхности В-клеток (маркер), секретируется плазмоцитами. Мощный активатор каскада комплемента. Не проходит через плаценту (его появление свидетельствует о внутриматочной инфекции)
IgD	0,2	Маркер В-лимфоцитов, опосредует дифференцировку В-клеток. Не проходит через плаценту. Не связывает комплемент. Период полужизни 2,8 сут
IgE	Следы	Активирует тучные клетки (ТК) и базофилы в аллергических реакциях. IgE связывается с Fc-рецептором ТК. Синтезирует IgE — при действии аллергенов (пыльца растений, пчелиный яд и др.). При вторичном воздействии аллергена IgE, связанный с ТК, «распознает» аллерген и вызывает немедленную дегрануляцию ТК, выделение гистамина (местно — приступ астмы, отек, сыпь; системно — анафилактический шок). Не проходит через плаценту. Не связывает комплемент. Связывается с аллогенными тканями. Плазмоциты с IgE находятся в бронхиальных и перитонеальных лимфатических узлах, слизистой оболочке желудочно-кишечного тракта, в небольшом количестве в селезенке. Период полужизни 2,3 сут

Основная биологическая роль молекулы гистосовместимости I класса - дать возможность Т-лимфоцитам с помощью своих Т-клеточных рецепторов распознать «свои» и «чужие» клетки. Информацию об этом несет разнообразный по составу и последовательности расположения аминокислот низкомолекулярный белок - *эпитоп.* Это фрагмент, возникший из белков, присутствующих внутри клетки. Среди них могут быть: а) фрагменты собственных белков, тогда они не вызывают ответной реакции со стороны специализированных Т-лимфоцитов; б) молекулы белка, кодируемые вирусом; в) молекулы белка, кодируемые мутантным геномом раковой клетки организма. В случае появления двух последних происходит реакция клетки, несущей чужеродный эпитоп, с Т-лимфоцитом, который называется *цито-токсическим.* Суть реакции заключается в следующем. Цитотоксические лимфоциты имеют рецепторы, с помощью которых осуществляется мониторинг практически всех клеток организма (за исключением тех, которые отделены от лимфоцитов специальными гематотканевыми барьерами). Они имеют специфические рецепторы - Т-клеточные, с помощью которых взаимодействуют с эпитопом тканевой клетки, и особые рецепторы, представленные поверхностными гликопротеинами, которые выявляются моно-клональными антителами CD8 (от англ. *cluster of differentiation* по номенклатуре, принятой в иммуноцитохимии рецепторов). Если Т-лимфоциты маркируются моноклональным антителом CD8, то они называются CD8+ Т-лимфоцитами, цитотоксическими, или киллерами. Последние связываются только с молекулой гистосовместимости I класса. В случае обнаружения чужеродного эпитопа происходит молекулярное взаимодействие в области контакта рецепторов, что является сигналом к запуску механизмов разрушения клетки, синтезирующей чужеродный белок. Это проявляется секрецией в межклеточное пространство белков - *перфоринов,* которые в виде трансмембранных белков встраиваются в плазмолемму чужеродной клетки, формируют поры, которые способствуют набуханию и распаду клетки. Кроме того, цитотоксические лимфоциты способны активизировать своими биологически активными веществами ферменты апопто-за через рецепторы чужеродной клетки. Существуют и другие механизмы цитотоксического действия данной субпопуляции лимфоцитов на мишени. Все это характеризует *реакции клеточного иммунитета.* Продукты (антигены) ГКГ I класса есть у всех соматических клеток кроме эритроцитов, нейронов, гистологических элементов трофобласта.

Молекула *гистосовместимости II класса* состоит из двух трансмембранных белков, между петлями которых располагается фрагмент антигена - *эпитоп,* или *антигенная детерминанта.* В отличие от описанного выше процесса возникновения эпитопа в составе молекулы гистосовместимости I класса, во втором случае эпитоп появляется как результат двух процессов:

а) фагоцитоза антигена макрофагом (антигенпредставляющей клеткой), внутриклеточного взаимодействия антигена с лизосомами макрофага и возврата фрагмента антигена в виде эпитопа на клеточную поверхность;

б) рецепторно-опосредованного эн-доцитоза В-лимфоцитами растворенного антигена, его модификации и возврата в виде эпитопа на клеточную поверхность.

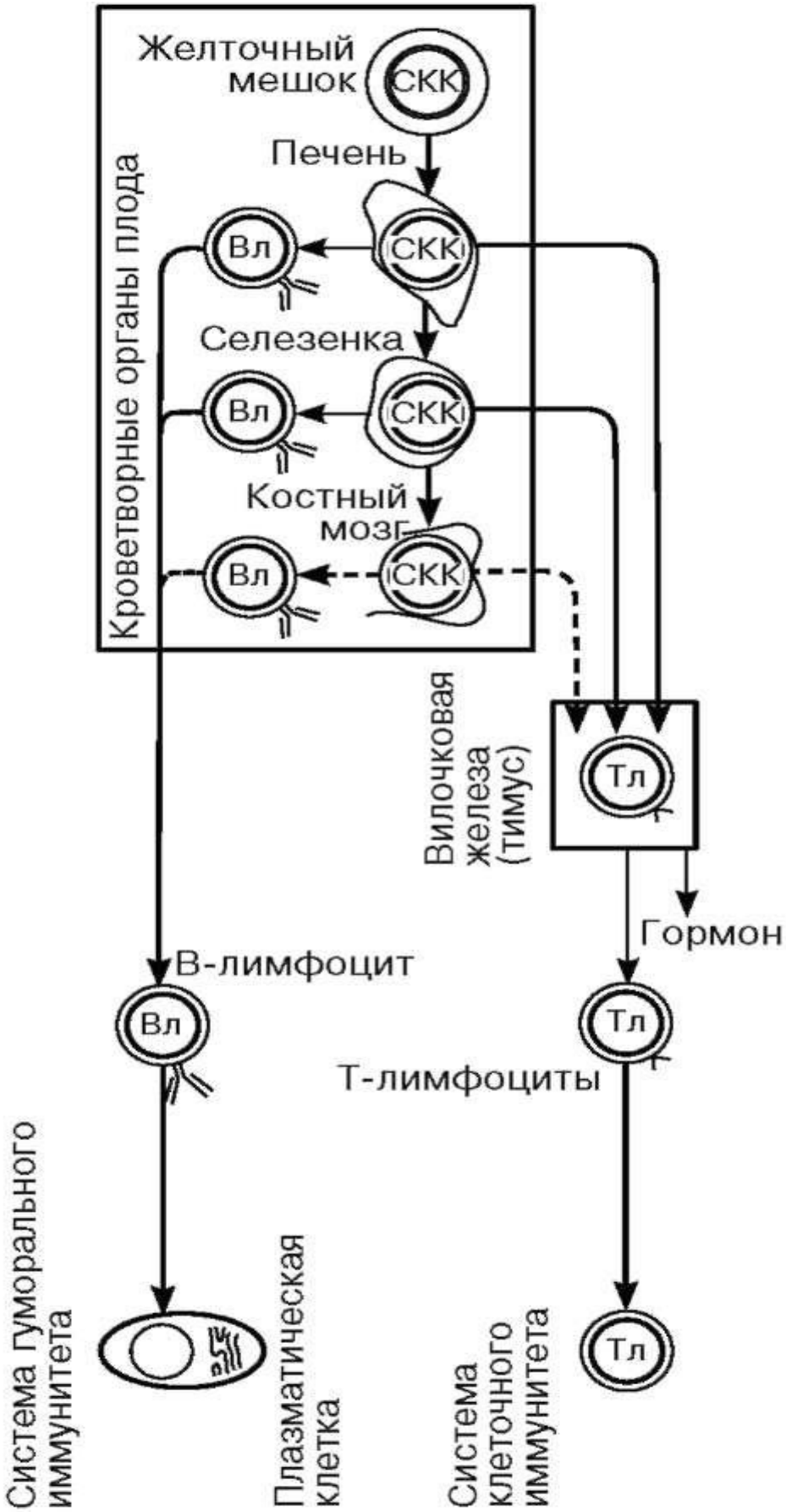

Рис. 14.12. Развитие иммунокомпетент-ных клеток (по М. Куперу и А. Лоутону, с изменениями)

Следовательно, принципиальные отличия в организации молекулы гистосовместимости II класса заключаются в том, что *эпитоп имеет внеклеточное происхождение,* а данный класс молекул экспрессирует-ся не на всех клетках - только на *антигенпредставляющих* клетках (мак рофагах, дендритных клетках, В-лимфоцитах и активированных Т-лимфоцитах). С молекулой II класса могут взаимодействовать лимфоциты, которые имеют на своей поверхности другой - специальный - рецептор класса CD4. К ним относятся CD+4 Т-лимфоциты, или Т-хелперы. Последние вместе с анти-генпредставляющими клетками и В-лимфоцитами отвечают за формирование иммунной реакции, которая проявляется синтезом*иммуноглобулинов,* или *антител,* циркулирующих в крови и тканевой жидкости, что составляет суть гуморального иммунитета (см. ниже).

14.7.2. Характеристика иммунокомпетентных клеток

Родоначальник всех клеток иммунной системы - стволовая кроветворная клетка. В эмбриональном периоде эти клетки локализуются в желточном мешке, печени, селезенке. В более поздний период эмбриогенеза они появляются в костном мозге и продолжают пролиферировать в пост-натальной жизни (рис. 14.12). Из СКК в костном мозге образуется клетка-предшественник лимфопоэза (лимфоидная мультипотентная родоначальная клетка), которая генерирует два типа клеток: пре-Т-клетки (предшественники Т-клеток) и пре-В-клетки (предшественники В-клеток) (рис. 14.13).

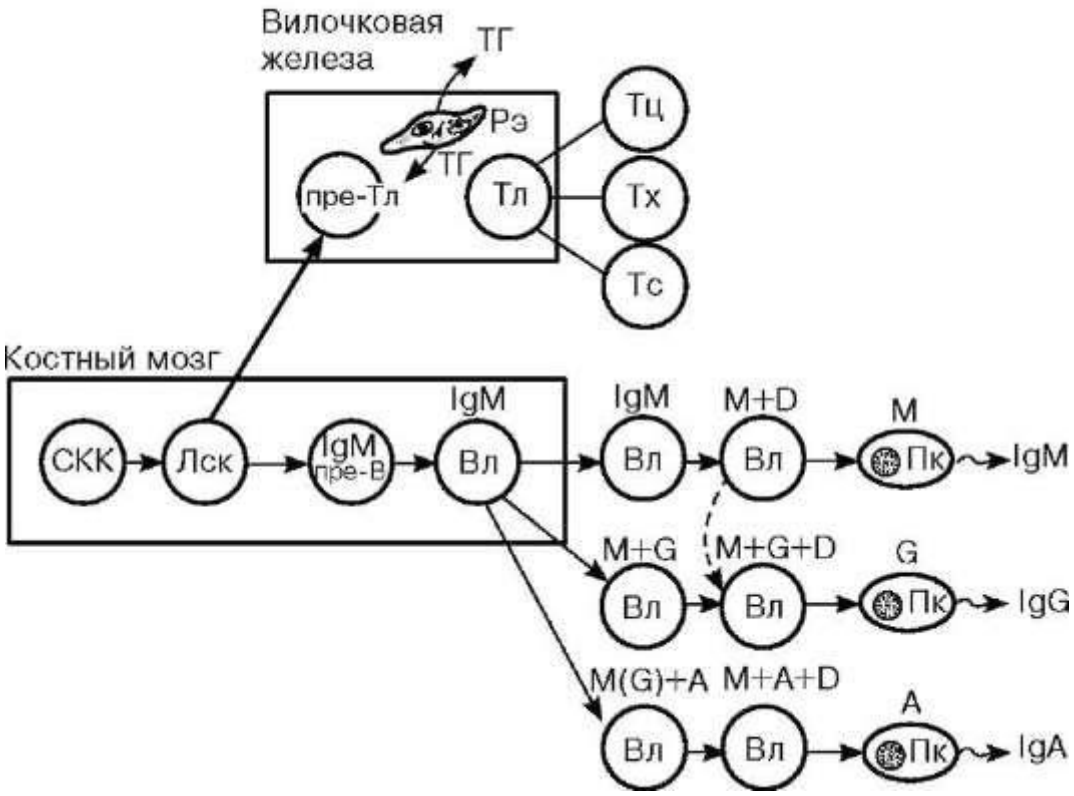

Рис. 14.13. Развитие Т- и В-лимфоцитов (по Р. В. Петрову, с изменениями): СКК - стволовая клетка крови; Лск - лимфоидная стволовая клетка; пре-В - клетка-предшественник В-лимфоцитов с внутриклеточным IgM; Вл - В-лимфоцит с поверхностным IgM; M, G, D, A - поверхностные иммуноглобулины на дифференцирующихся В-лимфоцитах и плазматических клетках; Пк - плазматические клетки; IgM, IgG, IgA - иммуноглобулины, секретируемые плазмоцитами; пре-Тл - клетка-предшественник Т-лимфоцитов; Тл - Т-лимфоциты; ТГ - тими-ческие гормоны; Рэ - ретикулярная эпителиальная клетка; Тц - цитотоксический Т-лимфоцит; Тх - Т-хелпер; Тс - Т-супрессор.

Согласно клонально-селекционной теории иммунитета, в органах кроветворения формируются многочисленные группы (клоны) лимфоцитов, генетически запрограммированные реагировать на один или несколько антигенов. Поэтому каждый конкретный антиген оказывает избирательное действие, стимулируя только те лимфоциты, которые могут связываться с данным антигеном. При первой встрече с антигеном (первичный ответ) лимфоциты стимулируются и подвергаются *трансформации* в бласт-ные формы, которые способны к пролиферации и дифференцировке в иммуноциты (бласттрансформация лимфоцитов - явление, впервые описанное А. А. Максимовым). В лимфоците хроматин ядра становится менее плотным, появляется ядрышко, увеличивается объем цитоплазмы, начинается синтез новых РНК и белков. Так возникают *лимфобласты,* которые делятся 2-4 раза в сутки в течение 3-5 сут. Из одной клетки возникают до 1000 дочерних клеток той же специфичности. Для развития специфического иммунитета требуется от 4 до 7 сут. В результате бласттрансформа-ции Т-лимфоцитов появляются: 1) *Т-клетки-киллеры*(цитотоксические) - основные эффекторные клетки иммунитета, они разрушают чужеродные клетки-мишени и обеспечивают генетическое постоянство внутренней среды организма, защищая его от вторжения чужеродных клеток, новообразований, аутоиммунных заболеваний; 2) *Т-клетки-хелперы,*участвующие в процессах межклеточной кооперации с В-лимфоцитами, без чего невозможна трансформация В-лимфоцитов в плазмоциты; 3) *Т-клетки-супрессоры,* блокирующие антителообразование В-лимфоцитами при аутоиммунных реакциях; 4) *клетки памяти* - это лимфоциты, возвращающиеся в неактивное состояние, но несущие информацию (память) о встрече с конкретным антигеном. При повторном введении данного антигена они способны обеспечивать быстрый иммунный ответ большей интенсивности (вторичный ответ) вследствие усиленной пролиферации лимфоцитов и образования иммуноцитов. Эффекторные клетки имеют ограниченный срок жизни, и, когда антиген удален, большинство клеток подвергается апоптозу.

Естественные киллерные клетки

Среди лимфоцитов в крови, кроме Т-киллеров, имеются NK-клетки. Это большие лимфоциты диаметром 12-15 мкм, имеют дольчатое ядро и азурофильные гранулы (лизосомы) в цитоплазме. Клетки содержат гранулы с перфорином и гранзимами и убивают клетки-мишени сходным с Т-киллерами образом. Они распознают и уничтожают клетки, которые в данный момент не экспрессируют или содержат измененные молекулы ГКГ I. Мишенями для них являются зараженные вирусами, стареющие и опухолевые клетки, а также ткани трансплантата. Эти клетки образуют *первую линию защиты* против чужеродных клеток, действуют немедленно, быстро разрушая клетки. Т-киллеры образуют вторую линию защиты, так как для их развития из неактивных Т-лимфоцитов требуется время, поэтому они вступают в действие позже NK.

Различают антигеннезависимую и антигензависимую дифференцировку и специализацию В- и Т-лимфоцитов.

Антигеннезависимая пролиферация и дифференцировка генетически запрограммированы на образование клеток, способных давать специфический тип иммунного ответа при встрече с конкретным антигеном благодаря появлению на плазмолемме лимфоцитов особых «рецепторов». Она совершается в центральных органах иммунитета (тимус, костный мозг или фабрициева сумка у птиц) под влиянием специфических факторов, вырабатываемых клетками, формирующими микроокружение (ретикулярная строма или эпителиальные клетки в тимусе). В этом случае развитие завершается образованием клеток, готовых к распознаванию антигенов, но еще не встречавшихся с ними. Такие лимфоциты называют «наивными».

Антигензависимая пролиферация и дифференцировка Т- и В-лимфоцитов происходят при встрече с антигенами в периферических лимфоидных органах, при этом образуются эффекторные клетки и клетки памяти.

Образующиеся Т-лимфоциты составляют пул долгоживущих, рецирку-лирующих лимфоцитов, а В-лимфоциты - короткоживущих клеток. Взаимодействия клеток в гуморальном иммунном ответе. *Гуморальный иммунный ответ* обеспечивают макрофаги (антигенпрезентирующие клетки), Т-хелперы и В-лимфоциты. Попавший в организм антиген поглощается *макрофагом.* Макрофаг расщепляет его на фрагменты, которые в комплексе с молекулами ГКГ класса II появляются на поверхности клетки. Такая обработка антигена макрофагом называется *процессированием* антигена.

Для дальнейшего развития иммунного ответа на антиген необходимо участие *Т-хелпера* (Тх), но прежде Тх должны быть активированы сами. Эта активация происходит тогда, когда антиген, обработанный макрофагом, распознается Тх. «Узнавание» Тх-клеткой комплекса «антиген + молекула ГКС II класса» на поверхности макрофага (т. е. специфичное взаимодействие рецептора этого Т-лимфоцита со своим лигандом) стимулирует секрецию интерлейкина-1 (ИЛ-1) макрофагом. Под воздействием ИЛ-1 активизируются синтез и секреция ИЛ-2 Тх-клеткой. Выделение Тх-клеткой ИЛ-2 стимулирует ее пролиферацию. Такой процесс может быть расценен как аутокринная стимуляция, так как клетка реагирует на тот агент, который сама синтезирует и секретирует. Увеличение численности Тх необходимо для реализации оптимального иммунного ответа. Тх активируют В-клетки путем секреции ИЛ-2.

Активация В-лимфоцита происходит также при прямом взаимодействии антигена с иммуноглобулиновым рецептором В-клетки (рис. 14.14). В-лимфоцит сам процессирует антиген и представляет его фрагмент в комплексе с молекулой ГКС II класса на клеточной поверхности. Этот комплекс узнает уже задействованный в иммунной реакции Тх.

Узнавание рецептором Тх-клетки комплекса антиген-молекула ГКГ II класса на поверхности В-лимфоцита приводит к секреции Тх-клеткой *интерлейкинов* - ИЛ-2, ИЛ-4, ИЛ-5, ИЛ-6, γ-интерферона (γ-ИФН), под действием которых В-клетка размножается и дифференцируется с образованием плазматических клеток и В-клеток памяти. Так, ИЛ-4 инициирует активацию В-клетки, ИЛ-5 стимулирует пролиферацию активированных В-клеток, ИЛ-6 вызывает созревание активированных В-клеток и превращение их в плазматические клетки, секретирующие антитела. Интерферон привлекает и активирует макрофаги, которые начинают более активно фагоцитировать и разрушать внедрившиеся микроорганизмы.

Передача большого количества переработанных макрофагом антигенов обеспечивает пролиферацию и дифференцировку В-лимфоцитов в направлении образования *плазматических клеток,* вырабатывающих специфические антитела на конкретный вид антигена.

Т-супрессоры (Тс) подавляют способность лимфоцитов участвовать в выработке антител и таким образом обеспечивают иммунную толерантность, т. е. нечувствительность к определенным антигенам. Они регулируют количество образующихся плазматических клеток и количество антител, синтезируемых этими клетками. Оказалось, что тормозить выработку антител может и особая субпопуляция В-лимфоцитов, которые получили название *В-супрессоров.* Показано, что Т- и В-супрессоры могут действовать подавляюще также на реакции клеточного иммунитета.

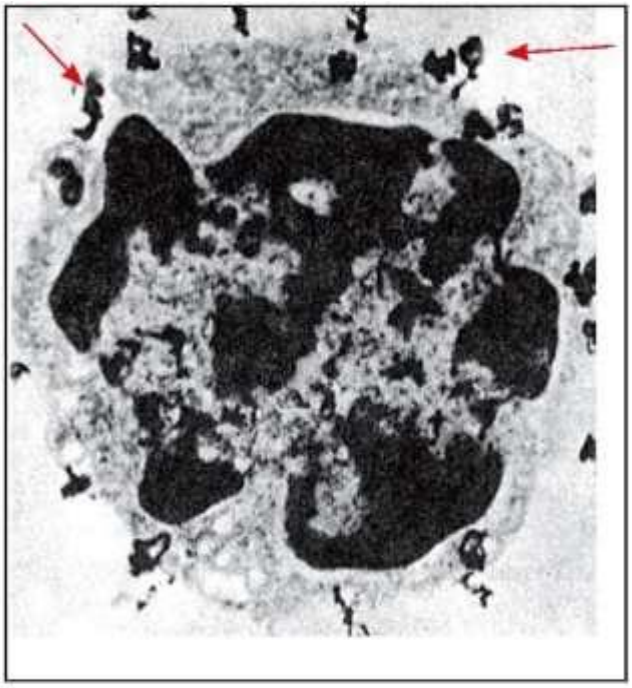

а

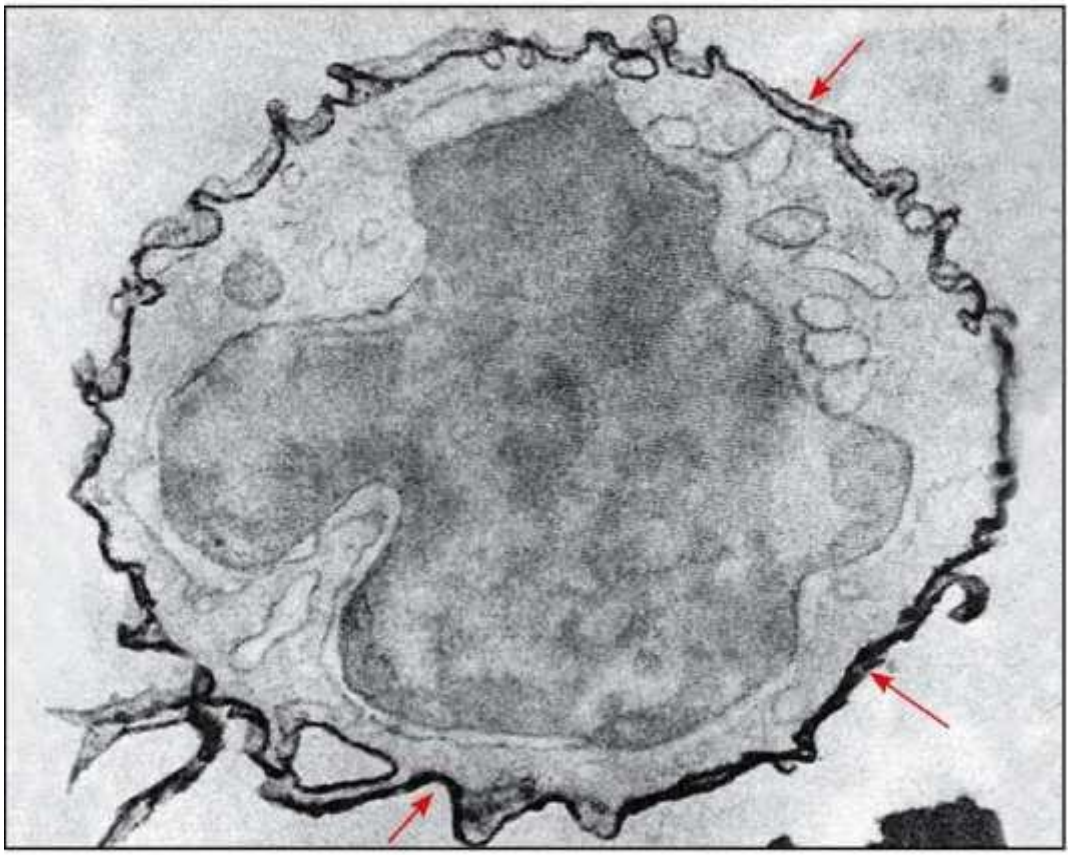

б

Рис. 14.14. В-лимфоциты:

а - В-лимфоциты мыши с меченными ^{125}I антителами (стрелки) против иммуноглобулинов кролика (по Унанье); *б* - В-лимфоциты человека с иммуноглобулинами на поверхности плазмолеммы (стрелки), выявленные с помощью антисыворотки человека, меченной пероксидазой, увеличение 3000 (препарат В. П. Слюсарчука).

Дифференцировка клеток плазматического ряда

Этот процесс проходит в несколько этапов и продолжается в течение 1 сут. Из стимулированных В-лимфоцитов образуются В-лимфобласты, которые размножаются, часть из них приобретают способность к синтезу антител и становятся плазмобластами, превращающимися в последующем в проплазмоциты и плазмоциты (рис. 14.15).

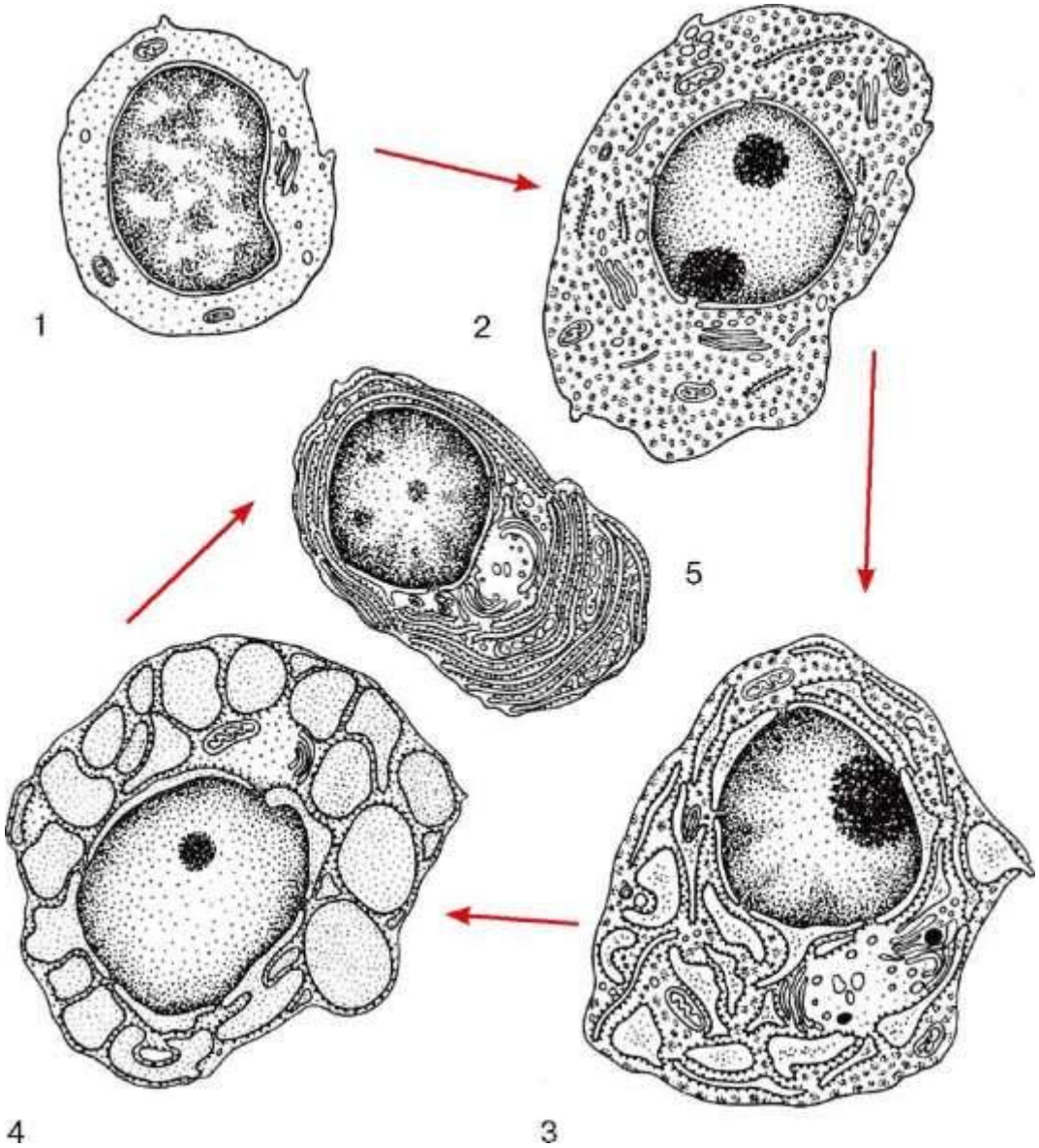

Рис. 14.15. Дифференцировка плазмоцитов (по Вайсу):

1 - предшественник плазмоцита; 2 - плазмобласт; 3 - юный плазмоцит; 4 - плаз-моцит с расширенными цистернами эндоплазматической сети, содержащими иммуноглобулины (тельце Русселя); 5 - зрелый плазмоцит

Плазмобласт (plasmoblastus) - крупная клетка, характеризуется наличием большого количества рибосом и небольшим числом уплощенных цистерн гранулярной эндоплазматической сети. Ядро содержит деконденсирован-ный хроматин (эухроматин) и одно-два больших ядрышка.

Проплазмоцит характеризуется меньшим размером, увеличением количества концентрически расположенных узких канальцев гранулярной эндо-плазматической сети. Ядро лежит эксцентрично, хроматин более компактный, зерна хроматина расположены

группами около ядерной оболочки (имеет вид спиц колеса). Около ядра видна зона более светлой цитоплазмы, в которой расположен увеличенный комплекс Гольджи.

Плазмоцит (plasmocytus) характеризуется появлением большого количества расширенных цистерн гранулярной эндоплазматической сети, запол-

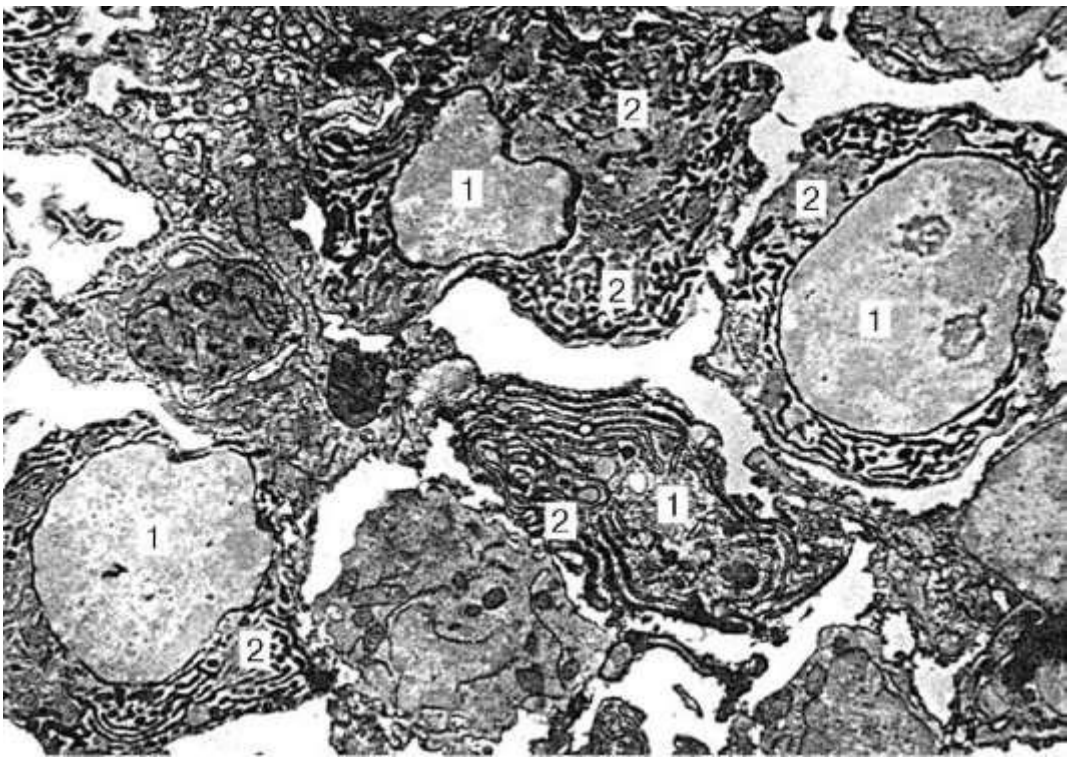

Рис. 14.16. Плазмоциты лимфатического узла кишечника после антигенной стимуляции. Иммуноцитохимическая реакция на иммуноглобулины. Электронная микрофотография, увеличение 6000 (препарат В. А. Шахламова): 1 - плазмоциты на различных стадиях синтеза иммуноглобулинов; 2 - осмиофиль-ный продукт реакции, маркирующий локализацию иммуноглобулинов в цистернах гранулярной эндоплазматической сети

Макрофаги

Макрофаги играют важную роль как в естественном, так и в приобретенном иммунитете организма. Участие макрофагов в естественном иммунитете выражается в их способности к фагоцитозу и в синтезе ряда активных веществ - пищеварительных ферментов, компонентов системы комплемента, фагоци-тина, лизоцима, интерферона, эндогенного пирогена и другие, являющихся основными факторами естественного иммунитета. Их роль в приобретенном иммунитете заключается в *передаче антигена иммунокомпетентным клеткам* (Ти В-лимфоцитам), в индукции специфического ответа на антигены. На мембране они несут молекулы ГКГ I и II классов. Распад поглощенных антигенов идет до пептидов. Пептиды объединяются с молекулами ГКГ II, выводятся на плазмолемму, где могут находиться длительное время. Расщепление фагоцитированного антигена до пептидов и появление их в комплексе с молекулами ГКГ на поверхности называется процессированием антигена. Такие комплексы представляются макрофагами Т-лимфоцитам.

Для оптимального развития иммунных реакций при действии большинства антигенов необходимо участие макрофагов как в первой индуктивной фазе иммунитета, когда они стимулируют лимфоциты, так и в его конечной фазе (продуктивной), когда они участвуют в выработке антител и разрушении антигена. Антигены, фагоцитированные макрофагами, вызывают более сильный иммунный ответ по сравнению с теми, которые не

фагоцитированы ими. Блокада макрофагов введением в организм животных взвеси инертных частиц (например, туши) значительно ослабляет иммунный ответ. Макрофаги способны фагоцитировать как растворимые (например, белки), так и корпускулярные антигены. Корпускулярные антигены вызывают более сильный иммунный ответ.

Некоторые виды антигенов, например пневмококки, содержащие на поверхности углеводный компонент, могут быть фагоцитированы после предварительной опсонизации. Фагоцитоз значительно облегчается, если антигенные детерминанты чужеродных клеток опсонизированы, т. е. соединены с антителом или комплексом антитела и комплемента. Процесс опсонизации обеспечивается присутствием на плазмолемме макрофага рецепторов, которые связывают часть молекулы антитела (Fc-фрагмент) или часть комплемента. С плазмолеммой макрофага у человека непосредственно могут связываться только антитела класса IgG, когда они находятся в комбинации с соответствующим антигеном. IgM могут связываться с плазмолеммой макрофага в присутствии комплемента. Макрофаги способны «распознавать» растворимые антигены, например гемоглобин.

В коже, слизистых оболочках, В-зонах лимфатических узлов и селезенки имеются *специализированные макрофаги* организма (дендритные клетки), на поверхности многочисленных отростков которых сохраняются антигены, попадающие в организм и передающиеся соответствующим клонам В-лимфоцитов. В Т-зонах лимфоидных фолликулов расположены *интерди-гитирующие* клетки, влияющие на дифференцировку клонов Т-лимфоцитов. *Дендритные* клетки имеют длинные ветвящиеся отростки, проникающие между другими клетками, и имеют большую площадь поверхности, на которой могут удерживать антигены в течение нескольких лет. В отличие от макрофагов, их способность к фагоцитозу более слабая.

Одной из разновидностей дендритных клеток являются *клетки Лангерганса* кожи (внутриэпидермальные макрофаги) и слизистых оболочек. Током лимфы они переносятся в тимусзависимые (паракортикальные) зоны лимфатических узлов, а также в кортикомедуллярную зону тимуса. Здесь они оседают и называются*интердигитирующими* клетками.

Интерстициальные дендритные клетки обнаружены в большинстве органов (сердце, легких, печени, почках, пищеварительном тракте). При пересадках органов тканевые дендритные клетки мигрируют из трансплантата в регионарные лимфатические узлы и запускают реакцию отторжения трансплантата. Они могут циркулировать в крови, составляя 0,1 % лейкоцитов крови. Дендритные клетки, находящиеся в коже, слизистых оболочках и маргинальных зонах белой пульпы селезенки, относят к незрелым. Мигрируя в участки повреждения тканей, опухолевого роста или попадания микробов, они поглощают антигены и начинают созревать. Зрелые клетки мигрируют в Т-клеточные зоны лимфатических узлов или белой пульпы селезенки, становясь антигенпредставляющими дендритными клетками, активирующими Т-лимфоциты. Дендритные клетки костномозгового происхождения подразделяются на миелоидные и лимфоидные клетки. К *миелоидным* относят дендритные клетки, располагающиеся в коже, слизистых оболочках и в интерстиции органов. *Лимфоидные* дендритные клетки обнаружены в лимфатических узлах, селезенке и тимусе. В тимусе они отвечают за выбраковку Т-лимфоцитов, агрессивных к собственным антигенам (отрицательную селекцию).

В лимфоидных узелках лимфатических узлов, селезенки и лимфоидной ткани слизистых оболочек располагаются особые *фолликулярные дендритные клетки* (ФДК). На плазмолемме они несут множество рецепторов антител и комплемент и, в отличие от других дендритных клеток, не имеют молекул ГКГ II класса. ФДК специализируются на связывании и накоплении на плазмолемме комплексов антиген-антитело и представлении

антигенов В-лимфоцитам. Они могут выделять цитокины, стимулирующие пролиферацию лимфоцитов. Эти клетки не мигрируют из мест своего расположения и, соединяясь отростками, образуют стабильную сеть.

Таким образом, макрофаги и их разновидности принимают непосредственное активное участие в кооперативном взаимодействии клеток (Т- и В-лимфоцитов) в иммунных реакциях организма (рис. 14.17, а, б).

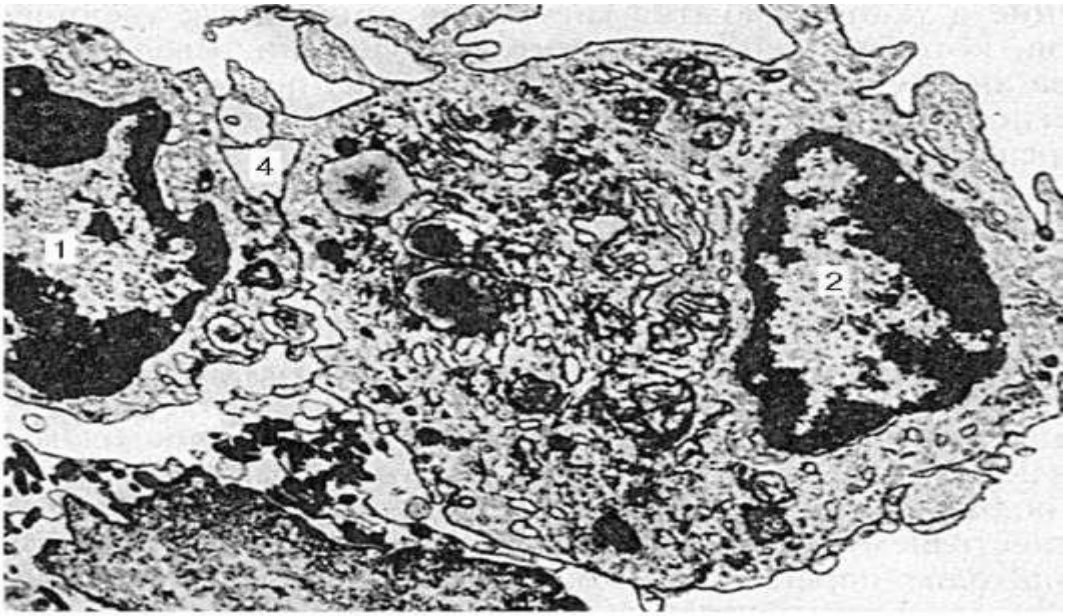

а

б

Рис. 14.17. Взаимодействие клеток при развитии иммунных реакций. Электронные микрофотографии (препараты А. И. Радостиной):

а - кооперация лимфоцита с макрофагом, увеличение 6000; *б* - взаимодействие макрофага с тучной клеткой, увеличение 20 000. 1 - лимфоцит; 2 - макрофаг; 3 - тучная клетка; 4 - межклеточные контакты.

Участие тучных клеток и эозинофилов в иммунных реакциях

При первичном и особенно при повторном введении антигенов наблюдаются увеличение числа тучных клеток, их контакт с макрофагами и массовая *дегрануляция.* Высказывается предположение, что дегрануляция обусловлена соединением антигена с антителами (IgE), фиксированными на плазмолемме. При этом выделяются содержащиеся в гранулах биологически активные вещества (гистамин, серотонин, гепарин), которые могут оказывать неспецифическое стимулирующее влияние на процессы пролиферации и дифференцировки иммунокомпетентных клеток Т- и В-лимфоцитов.

Появление в тканях избытка гистамина приводит к увеличению числа эозинофилов, которые участвуют в его разрушении. Введение в организм большинства антигенов сопровождается увеличением числа эозинофилов в тканях и регионарных лимфатических узлах. В ранней (индуктивной) фазе иммунной реакции, когда происходит «распознавание антигена», эозино-филы, как и тучные клетки, принимают участие в активизации макрофагов (см. рис. 14.17, *б).* В продуктивной фазе иммунитета (выработка антител) эозинофилы выполняют дезинтоксикационную функцию, участвуя в фагоцитозе и разрушении комплекса антиген-антитело.

Механизмы интеграции элементов иммунной системы

Иммунная система функционирует как единое целое благодаря наличию центральных нейрогуморальных и местных факторов, регулирующих процессы пролиферации и дифференцировки клеток, упорядоченную миграцию, осуществляемую через кровь и лимфу (рис. 14.18). В эмбриональном периоде происходит переключение кроветворения из желточного мешка в печень и далее в костный мозг. У взрослых основным поставщиком стволовых гемопоэтических клеток становится костный мозг, при этом в кровь мигрирует за 1 сут около 2 % всех стволовых клеток костного мозга. При действии антигенов их число увеличивается в десятки раз. Предполагают, что процесс миграции стволовых гемопоэтических клеток из костного мозга и их рециркуляция находятся под контролем гормонов гипофиза и надпочечников. Глюкокортикоидные гормоны коры надпочечников препятствуют избыточной миграции стволовых гемопоэтических клеток и тем самым предохраняют их от «перерасходования».

Циркуляция лимфоцитов зависит также от специфических взаимодействий между поверхностью лимфоцита и поверхностью специализированных эндотелиальных клеток, выстилающих посткапиллярные венулы с высоким эндотелием - HEV *(hight endothelial venulae)* во вторичных лим-фоидных органах: лимфоциты временно прикрепляются к ним, а затем мигрируют через посткапиллярные венулы (рис. 14.19). Моноклональные антитела, связываясь с поверхностью лимфоцитов и подавляя их способность присоединяться к специализированным эндотелиальным клеткам в срезах тканей, а также циркулировать *in vivo,* помогают определить различные «homing-рецепторы» на эндотелиоцитах, от которых зависят пути миграции лимфоцитов.

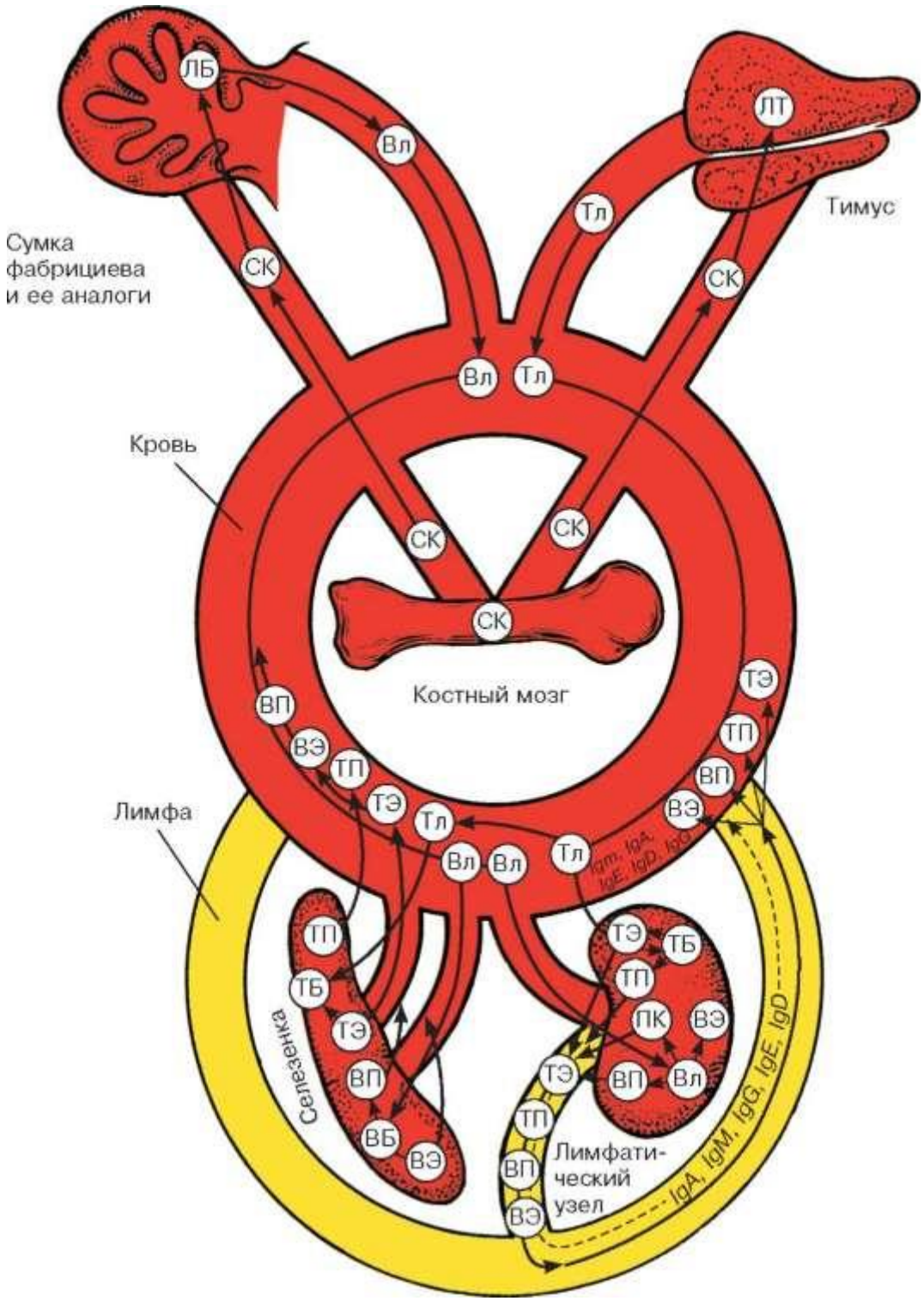

Рис. 14.18. Миграция и рециркуляция клеток в иммунной системе (схема): СК - стволовая клетка крови; ЛТ - лимфоцит тимуса; Тл - Т-лимфоцит; ЛБ - лимфоцит бурсы; Вл - В-лимфоцит; ВБ - В-бласт; ТБ - Т-бласт; ВП - В-лимфоциты памяти; ТП - Т-лимфоциты памяти; ТЭ, ВЭ - эффекторные Т- и В-лимфоциты; ПК - плазматическая клетка; IgA, IgG, IgM, IgE, IgD – иммуноглобулины.

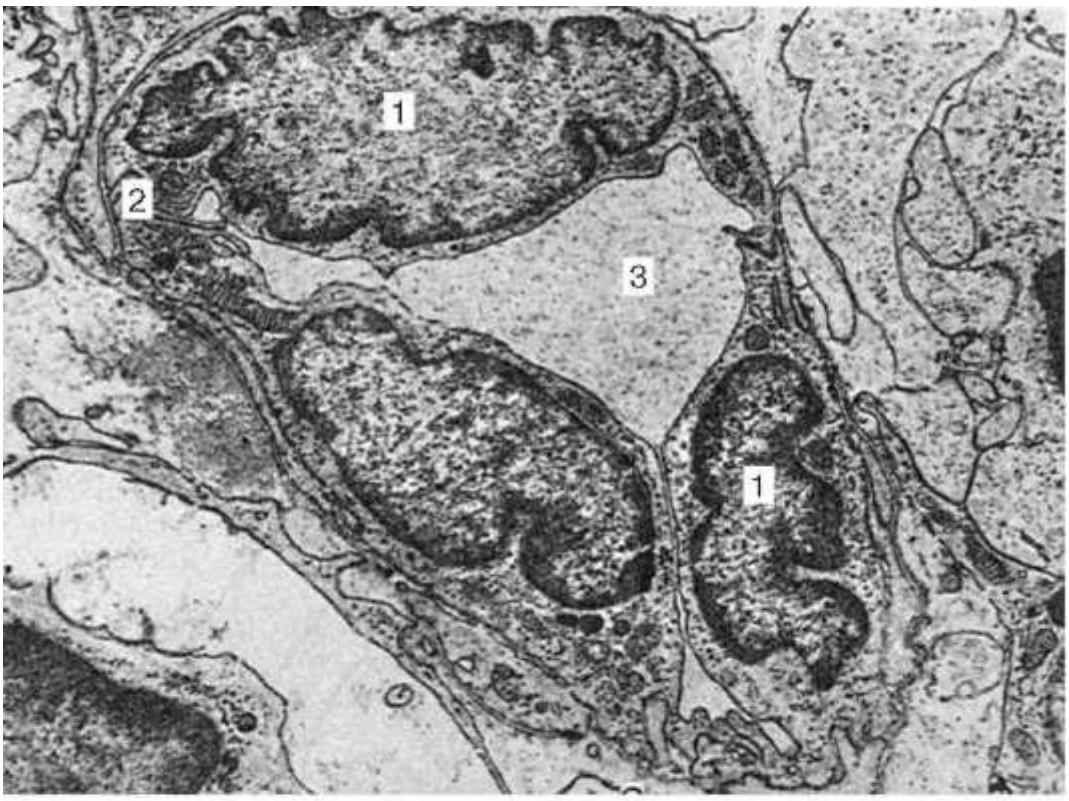

а

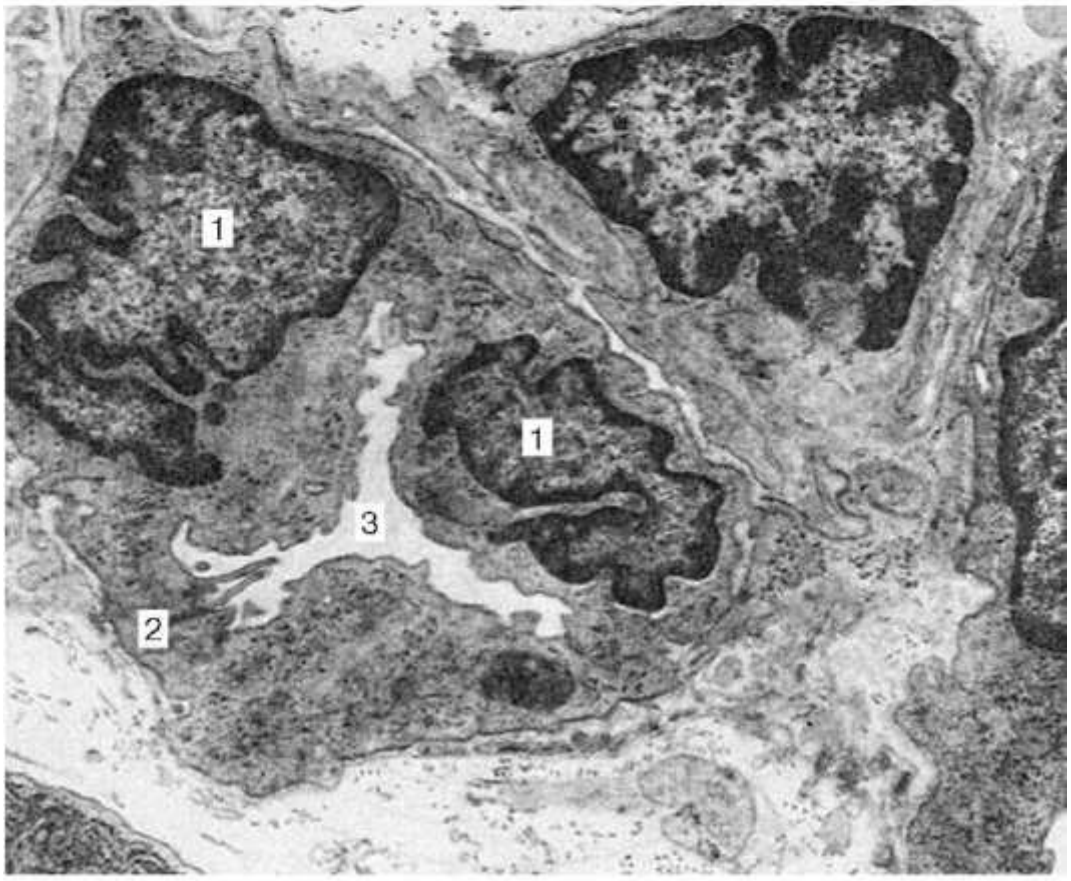

б

Рис. 14.19. Посткапиллярные венулы с высоким эндотелием (HEV). Электронные микрофотографии:

а, *б* - интактный лимфатический узел, увеличение 16 000 (препараты Т. И. Лебедевой); *в* - лимфатический узел после антигенной стимуляции (препарат А. С. Головацкого). 1 - эндотелиоциты; 2 - межклеточные контакты эндотелиоцитов; 3 - просвет венулы; 4 - лимфоцит, проходящий через эндотелиоцит.

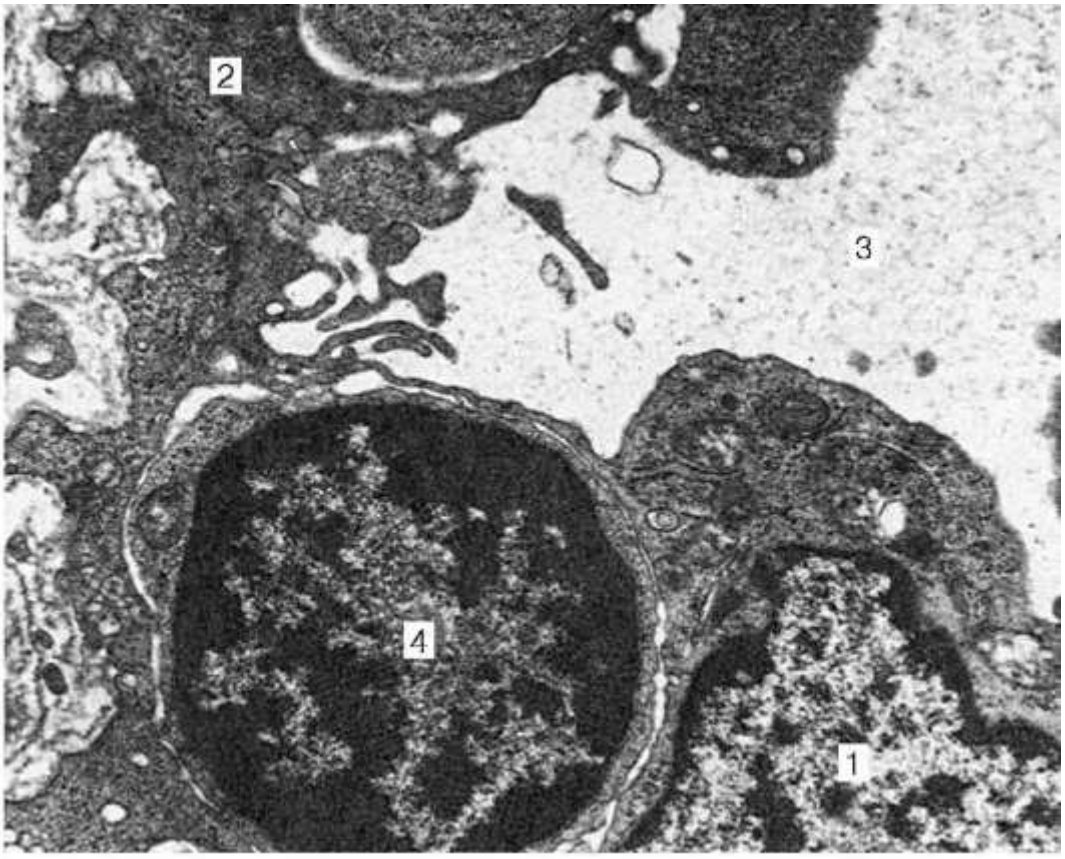

в

Рис. 14.19. Продолжение (обозначение см. *«а», «б»)*

Различают два типа миграции клеток иммунной системы: медленный и быстрый. Продолжительность медленной миграции измеряется неделями. *Медленный тип* миграции характерен для стволовых клеток и Т- и В-лимфоцитов, заселяющих периферические лимфоидные органы. *Быстрый тип* миграции (несколько часов) характерен для постоянно рециркулирую-щих долгоживущих лимфоцитов памяти. Они мигрируют из крови в периферические лимфоидные органы и из них обратно в кровь. Популяция быстро рециркулирующих лимфоцитов содержит главным образом Т-лимфоциты. Большинство медленно мигрирующих клеток относятся к В-клеткам. При остром иммунном ответе происходит миграция предшественников эффек-торных цитотоксических лимфоцитов и плазмоцитов через кровь и лимфу во все отделы иммунной системы и соединительную ткань, где обеспечиваются условия для иммунного ответа. Число рециркулирующих лимфоцитов в крови человека составляет около 10^{10}.

Рециркулирующие лимфоциты представляют собой основную часть популяции малых лимфоцитов, большинство из которых являются долгоживу-щими Т-лимфоцитами; меньшее число составляют В-лимфоциты.

Рециркулирующие лимфоциты имеют оптимальную возможность встречи с любой чужеродной мишенью, которую они сами непосредственно уничтожают, вырабатывая антитела.

Лимфоциты при помощи рецепторов осуществляют «проверку» всех тканей организма, выявляя чужеродный материал. При попадании антигена в периферические

лимфоидные органы в зонах его расположения концентрируются Т-лимфоциты. В этих же зонах несколько позднее появляются В-лимфоциты. Происходит взаимодействие макрофагов, Ти В-лимфоцитов и кооперативное распознавание антигена, приводящее к дифференцировке из В-лимфоцитов клеток памяти и плазматических клеток, продуцирующих антитела.

Лимфоциты памяти живут в течение 20 лет и более. Приобретенное свойство памяти лимфоцитов наследуется. Таким образом, процессы миграции и рециркуляции клеток иммунной системы обеспечивают поддержание генетической индивидуальности организма.

Контрольные вопросы

1. Источники развития, строение красного костного мозга. Характеристика костномозгового кроветворения, роль стромы в регуляции кроветворения.

2. Этапы эмбрионального кроветворения.

3. Тимус: развитие, строение, функции, роль в становлении иммунитета в детском возрасте.

4. Органы периферического лимфоидного комплекса, развитие, строение, характеристика Т- и В-зон в процессе антигензависимой пролиферации и дифференцировки лимфоцитов.

5. Перечислите иммунокомпетентные клетки, которые участвуют в распознавании антигенов.

Глава 15. ЭНДОКРИННАЯ СИСТЕМА

Эндокринная система - совокупность структур: органов, частей органов, отдельных клеток, секретирующих в кровь и лимфу гормоны.

Гормоны (от греч. *hormau* - возбуждаю) - это высокоактивные регуля-торные факторы, оказывающие стимулирующее или угнетающее влияние преимущественно на основные функции организма: обмен веществ, соматический рост, репродуктивные функции.

Эндокринная система совместно с нервной системой осуществляет регуляцию и координацию функций организма. В состав эндокринной системы входят специализированные *эндокринные железы,* или железы внутренней секреции. Последние - это органы, которые образуют и секретируют в кровь, лимфу и межклеточную среду гормоны, обладающие высокой биологической активностью, оказывающие контактное и дистантное воздействие на процессы жизнедеятельности других клеток и тканей организма. Помимо эндокринных желез, в организме человека существует огромное количество одиночных эндокриноцитов, расположенных в составе эпителиальных тканей кожи, дыхательной, пищеварительной и выделительной систем, составляющие так называемую *дисперсную эндокринную систему.*

По химическому строению гормоны подразделяются на производные аминокислот (адреналин и норадреналин и др.), пептиды (наиболее многочисленный класс, насчитывающий более 50 гормонов, среди которых - инсулин, глюкагон, ингибин, гастрин и др.), стероидные (половые, коры надпочечников и др.), ненасыщенные жирные кислоты (простагландины). По физиологическому действию различают пусковые гормоны и гормоны-исполнители. Пусковыми гормонами являются нейрогормоны гипоталамуса и гормоны гипофиза, они стимулируют или тормозят синтез и секрецию гормонов в других железах внутренней секреции. Гормоны-исполнители действуют непосредственно на обменные процессы в клетках и тканях-мишенях. Последние бывают гормонозависимыми

(функционируют только в присутствии конкретного гормона) и гормоночувствительными (могут функционировать без гормональной стимуляции, но их деятельность все же контролируется гормоном).

Клетки-мишени активно захватывают и аккумулируют гормон с помощью специфического для данного гормона белка-рецептора (избирательность связывания гормона). Рецепторы могут быть внутриклеточные (для гормонов, проникающих в цитозоль) или располагаться в виде интегральных белков плазмолеммы (для гормонов, не проникающих в клетку). В последнем случае необходимы дополнительные механизмы передачи гормонального сигнала к внутриклеточным элементам. Передача стимула внутрь клетки осуществляется вторичными медиаторами, или посредниками (цАМФ, цГМФ, ионы кальция и др.). При соединении гормона с рецептором происходит активация гормонзависимого фермента плазмолеммы - аденилил-циклазы. Последняя активирует в цитоплазме образование из АТФ внутриклеточного посредника - циклического аденозинмонофосфата (цАМФ). Далее следует взаимодействие посредника с внутриклеточным рецептором и перемещение комплекса цАМФ-рецептор в ядро и возникновение новых синтезов. При этом ускоряется течение обменных реакций в клетке.

Стероидные гормоны способны проходить через плазмолемму и взаимодействовать с внутриклеточными рецепторами. Они могут действовать и на генетический аппарат клеток-мишеней. Гормоны обладают высокой биологической активностью, хотя и продуцируются в очень малых количествах. При введении извне эффективными являются чрезвычайно малые концентрации гормонов.

15.1. ВЗАИМОСВЯЗЬ НЕРВНОЙ И ЭНДОКРИННОЙ СИСТЕМ

Общим для нервных и эндокринных клеток является выработка гуморальных регулирующих факторов. Эндокринные клетки синтезируют гормоны и выделяют их в кровь, а нейроны синтезируют нейротрансмиттеры, или переключатели (большинство из которых является нейроаминами): норадреналин, серотонин и другие, выделяющиеся в синаптические щели. В гипоталамусе находятся секреторные нейроны, совмещающие свойства нервных и эндокринных клеток. Они обладают способностью образовывать как нейроамины, так и олигопептидные гормоны (рис. 15.1). Нейроэндокринные клетки объединяют нервную и эндокринную системы в единую нейроэндокринную систему.

В результате новых открытий было показано большое сходство в организации и функционировании структурных элементов нервной и эндокринной систем с таковыми иммунной системы. Так, клетки иммунной системы способны экспрессировать рецепторы для сигнальных молекул, опосредующих воздействия нейроэндокринной системы, а клетки последней могут экспрессировать рецепторы для медиатора иммунной системы. Таким образом, наблюдается трансформация традиционной нейроэндокринологии в нейроиммуноэндокринологию - перспективную область науки в исследовании физиологических основ деятельности мозга и понимания механизмов, лежащих в основе различных патологических процессов.

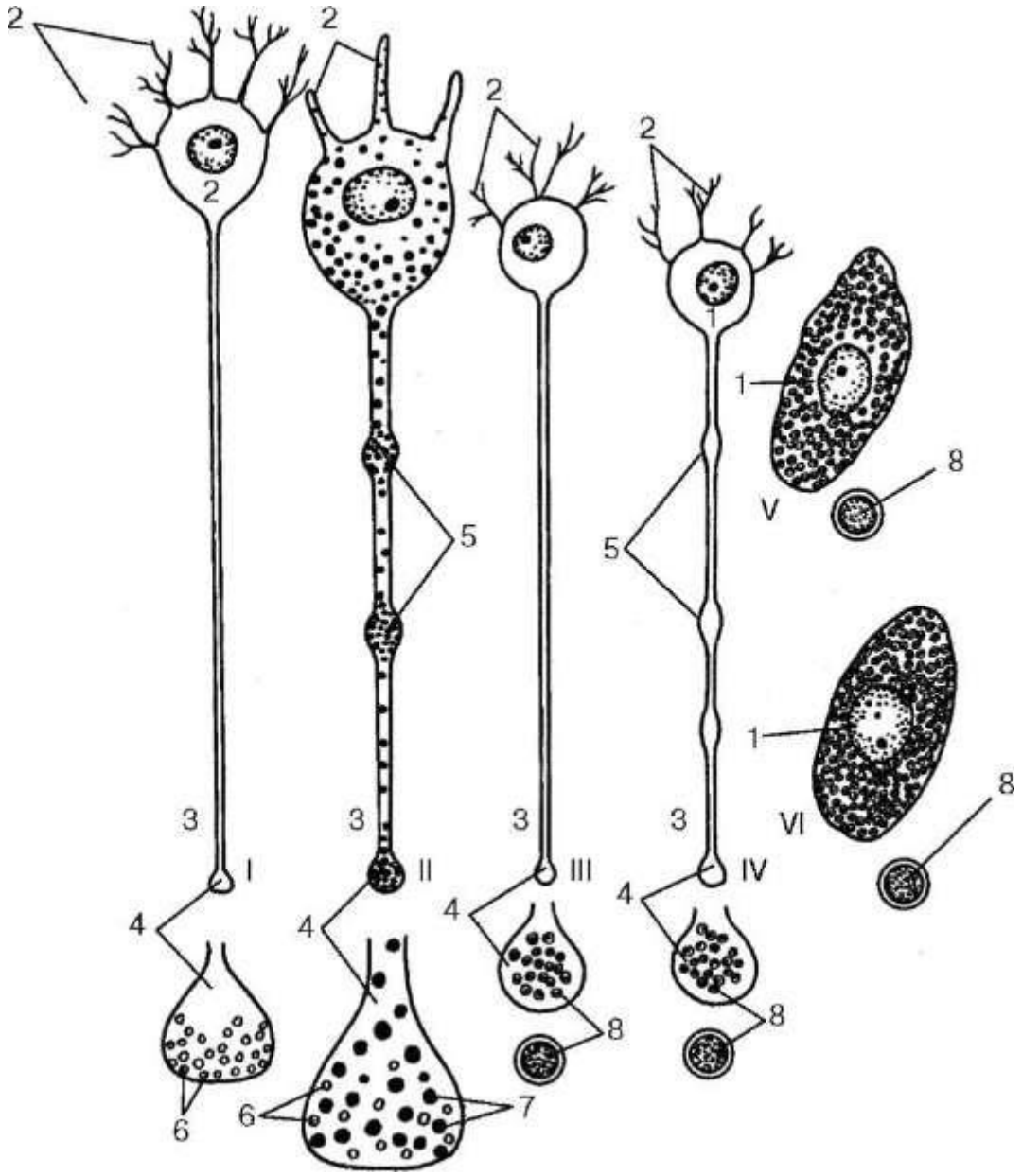

Рис. 15.1. Строение нервных, нейросекреторных и эндокринных клеток (по Б. В. Алешину):

I - холинергический нейрон с ацетилхолиновыми пузырьками в терминалях;

II - гомориположительная нейросекреторная клетка переднего гипоталамуса (пептидохолинергический нейрон), продуцирующая белковые гранулы; III - адренер-гический нейрон с гранулами в терминали, содержащими белковую сердцевину, на которой аккумулируются катехоламины; IV - нейросекреторная пептидадре-нергическая клетка медиобазального гипоталамуса; V - эндокринная клетка (хро-маффинная клетка мозговой части надпочечников) с секреторными гранулами, как в адренергических нейронах (III); VI - эндокринная клетка, вырабатывающая белковые гормоны (парафолликулярные клетки щитовидной железы, энтероциты слизистой оболочки пищеварительного тракта и панкреатические островки), содержит секреторные гранулы с белковой сердцевиной. 1 - перикарион; 2 - дендриты; 3 - аксон; 4 - терминаль аксона; 5 - зоны накопления нейросекрета; 6 - синапти-ческие пузырьки; 7 - гранулы нейрогормона; 8 - структура секреторных гранул

Внутри эндокринной системы существуют сложные взаимодействия между центральными и периферическими органами этой системы.

Классификация. По происхождению, гистогенезу и гистологическим признакам эндокринные органы классифицируют на три группы: бранхиогенная группа (от греч. *branchia* - жабры) - железы, происшедшие из глоточных карманов - аналогов жаберных щелей (щитовидная железа, околощитовидные железы); группа надпочечников (корковое и мозговое вещество надпочечников, параганглии); группа мозговых придатков (гипоталамус, гипофиз и эпифиз). Поскольку эндокринные железы составляют единую в функциональном отношении регулирующую систему, существует классификация, в которой учтены межорганные связи и иерархическая зависимость эндокринных органов.

I. Центральные звенья эндокринного комплекса желез (регулируют деятельность большинства периферических эндокринных желез):

1) гипоталамус (нейросекреторные ядра);

2) гипофиз (аденогипофиз и нейрогипофиз);

3) эпифиз.

IIа. Периферические аденогипофиззависимые эндокринные железы и эндокриноциты:

1) щитовидная железа (тироциты);

2) надпочечники (корковое вещество);

3) гонады (яички, яичники).

IIб. Периферические аденогипофизнезависимые эндокринные железы и эндокриноциты:

1) кальцитониноциты щитовидной железы;

2) околощитовидные железы;

3) мозговое вещество надпочечников и параганглии;

4) эндокринные клетки островков поджелудочной железы (Лангерганса);

5) нейроэндокриноциты в составе неэндокринных органов, эндокрино-циты дисперсной эндокринной системы (APUD-серия клеток).

Среди органов и образований эндокринной системы с учетом их функциональных особенностей различают четыре основные группы.

I. Нейроэндокринные трансдукторы (переключатели), выделяющие нейротрансмиттеры (посредники) - либерины (стимуляторы) и статины (тормозящие факторы).

Нейрогемальные образования (медиальное возвышение гипоталамуса), задняя доля гипофиза, которые не вырабатывают собственных гормонов, но накапливают гормоны, продуцируемые в нейросекреторных ядрах гипоталамуса.

III. Центральный орган регуляции эндокринных желез и неэндокринных функций - аденогипофиз, осуществляющий регуляцию с помощью вырабатываемых в нем специфических тропных гормонов.

IV. Периферические эндокринные железы и структуры (аденогипофиззависимые и аденогипофизнезависимые).

Как в любой системе, центральные и периферические ее звенья имеют прямые и обратные связи. Гормоны, вырабатываемые в периферических эндокринных образованиях, могут оказывать регулирующее влияние на деятельность центральных звеньев.

Одной из особенностей строения эндокринных органов является обилие в них сосудов, особенно гемокапилляров синусоидного типа и лимфатических капилляров, в которые поступают секретируемые гормоны.

15.2. ЦЕНТРАЛЬНЫЕ ОРГАНЫ ЭНДОКРИННОЙ СИСТЕМЫ

15.2.1. Гипоталамус

Гипоталамус *(hypothalamus)* является высшим нервным центром регуляции эндокринных функций. Он контролирует и интегрирует все висцеральные функции организма и объединяет эндокринные механизмы регуляции с нервными, будучи мозговым центром симпатического и парасимпатического отделов автономной нервной системы. Субстратом объединения нервной и эндокринной систем являются*нейросекреторные клетки,* которые у высших позвоночных и человека располагаются в нейросекреторных ядрах гипоталамуса.

Нейроэндокринные трансдукторы (переключатели) и нейрогемальные образования. *Медиальное возвышение (eminentia medialis)* является нейрогемальным органом гипоталамо-аденогипофизарной системы. Оно образовано эпендимой, отдельные глиальные клетки которой дифференцируются в*таницциты (tanicyti),* отличающиеся разветвленными отростками, контактирующими с клубочками первичной капиллярной сети портальной системы гипоталамо-гипофизарного кровообращения. В гипоталамо-аденогипофизарной системе аккумулируются аденогипофизотропные нейрогормоны - *нейротранс-миттеры* (либерины и статины), вырабатываемые в мелкоклеточных ядрах среднего и заднего отделов гипоталамуса, которые затем поступают в портальную систему гипофиза. В гипоталамо-нейрогипофизарной системе аналогичным нейрогемальным органом оказывается *нейрогипофиз* (задняя доля гипофиза), где аккумулируются нонапептидные нейрогормоны (вазопрес-син - антидиуретический гормон и окситоцин), вырабатываемые в крупноклеточных ядрах переднего отдела гипоталамуса, в дальнейшем выделяемые в кровь.

Секреторные нейроны (neuronum secretorium) расположены в ядрах серого вещества гипоталамуса. Строение секреторных нейронов описано в главе 10. Нервные ядра (свыше 30 пар) группируются в его переднем, среднем (медиобазальном и туберальном) и заднем отделах.

В переднем гипоталамусе располагаются парные *супраоптические (nuclei supraoptici)* и *паравентрикулярные (nuclei paraventriculares)* ядра. Супраоптические ядра образованы крупными холинергическими (пептидохолинергическими) нейросекреторными клетками, содержащими как в перикарионах, так и в отростках секреторные гранулы. Аксоны этих клеток проходят через медиальную эминенцию и гипофизарную ножку в заднюю долю гипофиза, где заканчиваются на кровеносных капиллярах утолщенными терминалями. Паравентрикулярные ядра построены более сложно.

Их *центральная* крупноклеточная часть образована такими же крупными холинергическими нейросекреторными клетками, как в супраоптическом ядре, и их аксонами, идущими в заднюю долю гипофиза. В обоих указанных ядрах крупные нейросекреторные клетки продуцируют белковые (нонапептидные) нейрогормоны - вазопрессин, или антидиуретический гормон (АДГ), и окситоцин. У человека выработка антидиуретического гормона совершается преимущественно в супраоптическом ядре, тогда как продукция окситоцина преобладает в крупноклеточной части паравентрикулярных ядер.

Периферическая же часть паравентрикулярного ядра состоит из мелких адренергических нейросекреторных клеток. Аксоны этих клеток направляются в медиальную эминенцию.

В мелкоклеточных ядрах среднего (медиобазального и туберального) гипоталамуса их мелкие адренергические (пептидоадренергические) нейро-секреторные клетки вырабатывают *аденогипофизотропные нейрогормоны* - рилизинг-гормоны, или факторы

(от англ. *release* - освобождать), с помощью которых гипоталамус контролирует деятельность аденогипофиза. Эти нейро-гормоны по своей природе являются низкомолекулярными олигопептидами и разделяются на *либерины,* стимулирующие выделение и, вероятно, продукцию гормонов передней и средней долей гипофиза, и *статины,* угнетающие функции аденогипофиза. Среди либеринов различают: соматотропин-рилизинг-фактор - соматолиберин; тиреотропин-рилизинг-фактор - тиролиберин; АКТГ-рилизинг-фактор - кортиколиберин; рилизинг-фактор фолликулости-

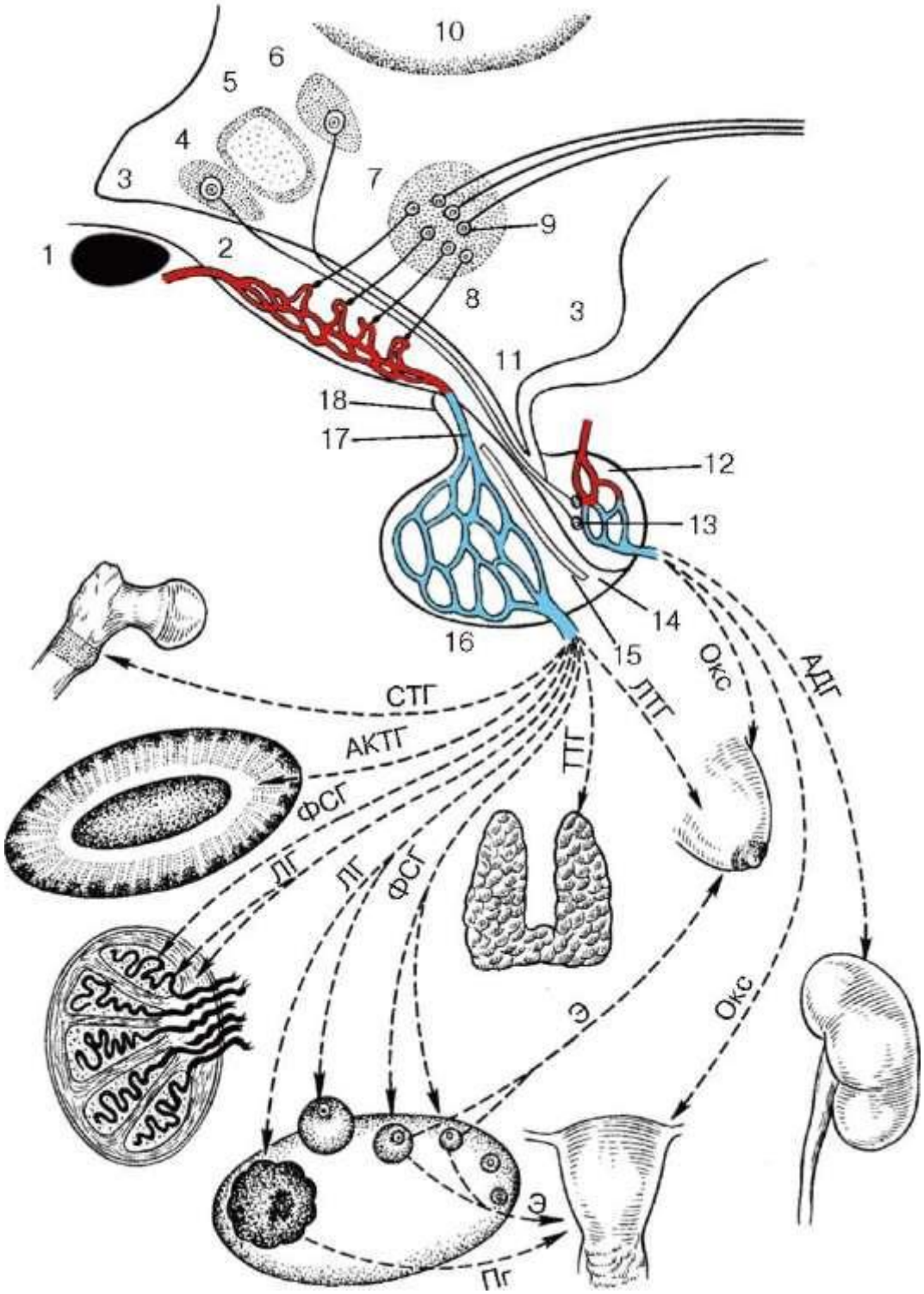

Рис. 15.2. Гипоталамо-гипофизарная система и действие тропных гормонов на органы-мишени (по Б. В. Алешину):

1 - зрительная хиазма; 2 - медиальная эминенция с первичной капиллярной сетью; 3 - полость III желудочка, проекция некоторых гипоталамических ядер на стенку III желудочка; 4 - супраоптическое ядро; 5 - переднее гипоталамическое ядро (преоптическая зона гипоталамуса); 6 - паравентрикулярное ядро; 7 - аркуатно-вентромедиальный комплекс медиобазального гипоталамуса; 8 - таламус; 9 - ней-росекреторные пептидно-адренергические клетки медиобазального гипоталамуса, секретирующие аденогипофизарные гормоны в первичную капиллярную сеть медиальной эминенции (2); 10 - адренергические нейроны медиобазального гипоталамуса, дающие начало нисходящим эфферентным нервным путям (парагипофизарная передача гипоталамических импульсов регулируемым эффекторам); 11 - воронка III желудочка и гипофизарная ножка; 12 - задняя доля гипофиза; 13 - нейросекре-торное тельце Херринга (окончание аксонов нейросекреторных клеток переднего гипоталамуса; 14 - средняя доля гипофиза; 15 - гипофизарная щель; 16 - передняя доля гипофиза с вторичной капиллярной сетью; 17 - портальная (воротная) вена; 18 - туберальная часть аденогипофиза.

Аденогипофизарные гормоны и места их приложения: СТГ - стимулирует рост организма в целом и его отдельных органов (в том числе рост скелета); АКТГ - стимулирует пучковую и сетчатую зоны коры надпочечников; ЛГ - стимулирует овуляцию, образование желтого тела и продукцию последним прогестерона, стимулирует продукцию тестостерона в семеннике; ФСГ - активирует рост фолликулов и выработку ими эстрогенов в яичнике, стимулирует сперматогенез в семеннике; ТТГ - активирует продукцию и секрецию тиреоидного гормона щитовидной железы; ЛТГ - активирует выработку молока в молочных железах. Гормоны, содержащиеся в задней доле гипофиза: окситоцин (Окс) - вызывает сокращение матки и отдачу молока молочными железами; АДГ - стимулирует обратную реабсорбцию воды из первичной мочи в почках (уменьшает диурез) и одновременно повышает артериальное давление; эстрогены яичника (Э) - стимулируют развитие матки и молочных желез мулирующего гормона - фоллиберин; рилизинг-фактор лютеинизирующего гормона - люлиберин; пролактин-рилизинг-фактор - пролактолиберин; рилизинг-фактор меланоцитостимулирующего гормона - меланолиберин. Среди статинов выделяют: соматотропин-ингибирующий фактор - сомато-статин; пролактинингибирующий фактор - пролактостатин; ингибирующий фактор меланоцитостимулирующего гормона - меланостатин. Важнейшие ядра среднего гипоталамуса локализуются в сером бугре *(tuber cinereum)* - *аркуатное* или инфундибулярное *(nucl. arcuatus seu infundibularis),* дугообразно охватывающее гипофизарную ножку, *вентромедиальное (nucl. ventromedialis)* и *дорсомедиальное (nucl. dorsomedialis).* Основным местом выработки гипотала-мических либеринов и статинов оказываются аркуатные и вентромедиальные ядра, а также мелкие пептидоадренергические клетки мелкоклеточной части паравентрикулярного ядра и аналогичные клетки в сером перивентрикуляр-ном веществе, в преоптической зоне гипоталамуса и в супрахиазматическом ядре.

Аксоны мелких пептидоадренергических клеток, равно как и сопровождающих их адренергических нейронов обычного типа, направляются в медиальную эминенцию в составе тубероинфундибулярного дофаминер-гического пучка, берущего начало от дофаминергических нейронов тубе-ральных ядер (рис. 15.2).

Регуляция гипоталамусом периферических эндокринных желез

Влияние гипоталамуса на периферические эндокринные железы осуществляется преимущественно гуморально через секрецию рилизинг-факторов, которые попадают в переднюю долю гипофиза. Такой способ передачи называется *трансаденогипофизарным.* Кроме того, гипоталамус посылает свои эфферентные импульсы к регулируемым эффекторам прямо по симпатическим или парасимпатическим нервам последних, без опосредования гипофизом, т. е. *парагипофизарно.*

Парагипофизарная регуляция эндокринных эффекторов может проявляться способностью эндокринных образований непосредственно реагировать (по принципу отрицательной обратной связи) на собственные гормоны, или иммунологические агенты, поступившие в циркуляцию, или на величину эффекта, вызванного ими в организме.

Функции гипоталамуса находятся под контролем головного мозга. В его разных частях находятся нейроэндокринные клетки, которые вырабатывают нейропептиды (более 50). Среди них, например, энкефалин, является интернейрональным медиатором, под воздействием которого по цепочке нейронов происходит выработка нейроаминов - серотонина и норадрена-лина нейронами лимбической системы и норадреналина нейронами ретикулярной формации. Нейроамины влияют на секрецию гипоталамических нейрогормонов. Действие последних стимулирует или тормозит активность аденоцитов гипофиза. Так возникает тесная функциональная связь нервной и эндокринной систем, обеспечивающая контроль, интеграцию и реактивность живых систем.

15.2.2. Гипофиз

Гипофиз, или питуитарная (гороховидная) железа *(glandula pituitaria),* состоит из аденогипофиза (передняя доля, промежуточная доля, тубераль-ная часть) и нейрогипофиза (задняя доля, стебель, воронка).*Аденогипофиз (adenohypophysis)* развивается из гипофизарного кармана выстилки верхней части ротовой полости. Гормонпродуцирующие клетки аденогипофиза имеют эпителиальное происхождение (из эпителия ротовой полости). *Нейрогипофиз (neurohypophysis)* образуется как выпячивание промежуточного пузыря закладки головного мозга (рис. 15.3).

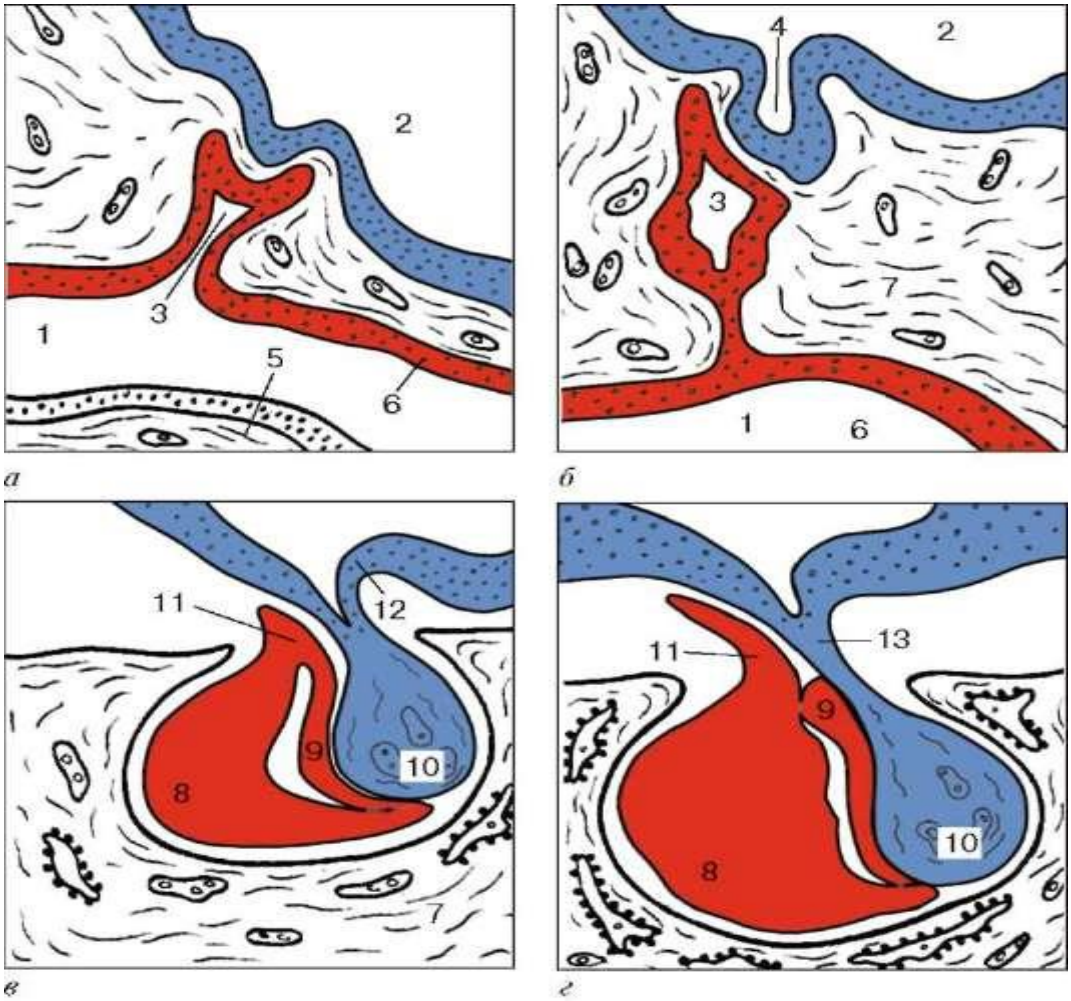

Рис. 15.3. Стадии развития гипофиза (схема):

а - эмбриональные зачатки; *б* - соединение эктодермального и нейрального эмбриональных зачатков; в, *г* - формирование основных частей адено- и нейрогипофиза (по О. В. Волковой, с изменениями). 1 - ротовая полость; 2 - полость желудочка мозга; 3 - гипофизарный карман Ратке; 4 - дивертикул промежуточного мозга; 5 - язык; 6 - эктодермальный эпителий ротовой полости; 7 - мезенхима; 8 - передняя стенка кармана Ратке (передняя доля гипофиза); 9 - задняя стенка кармана Ратке (промежуточная доля гипофиза); 10 - задняя доля гипофиза; 11 - туберальная часть; 12 - эпендима; 13 - гипофизарная ножка

Развитие. Закладка гипофиза происходит у зародыша человека на 4- 5-й нед эмбриогенеза как результат взаимодействия двух отдельных зачатков - эпителиального и нейрального. Из эктодермального эпителия, выстилающего ротовую ямку зародыша, выпячивается *гипофизарный карман* (карман Ратке), направляющийся к основанию формирующегося головного мозга и дающий начало *аденогипофизу.* Дифференцировка этого эпителиального кармана начинается только после того, как он вступит в соприкосновение с противоположно направленным выпячиванием промежуточного пузыря зачатка головного мозга, которое в дальнейшем окажется воронкой III желудочка. Базальная часть промежуточного пузыря дает начало гипоталамусу.

Дифференцировка эпителиального гипофизарного кармана начинается разрастанием его передней стенки, становящейся передней долей гипофиза и туберальной частью.

Задняя стенка того же кармана становится *средней (промежуточной) долей.* Между передней и средней долями иногда сохраняется остаток полости гипофизарного кармана в виде гипофизарной щели.

У зародыша человека эта щель облитерирует, и средняя доля гипофиза спаивается с передней. Нейроглия дистального конца воронки, разрастаясь, формирует заднюю долю гипофиза, или *нейрогипофиз.*Проксимальная же часть воронки, суживаясь, становится *гипофизарной ножкой* (стебель), связывающей гипоталамус с гипофизом.

В результате дивергентной дифференцировки эпителиоцитов аденогипофи-за возникают клеточные дифферонны хромофильных и хромофобных эндокри-ноцитов. Первыми на 9-й нед внутриутробного периода появляются базофиль-ные клетки, а на 4-м мес развития плода - ацидофильные.

К моменту рождения ребенка дифференцировка основных структур гипофиза заканчивается.

Строение. В аденогипофизе различают переднюю долю *(lobus anterior),* промежуточную часть *(pare intermedia)*и туберальную часть *(pars tuberalis).*

Передняя доля образована разветвленными эпителиальными тяжами - трабекулами, формирующими сравнительно густую сеть. Промежутки между трабекулами заполнены рыхлой волокнистой соединительной тканью и синусоидными капиллярами, оплетающими трабекулы. Каждая трабекула образована железистыми клетками - эндокриноцитами разных линий дифференцировки (рис. 15.4).

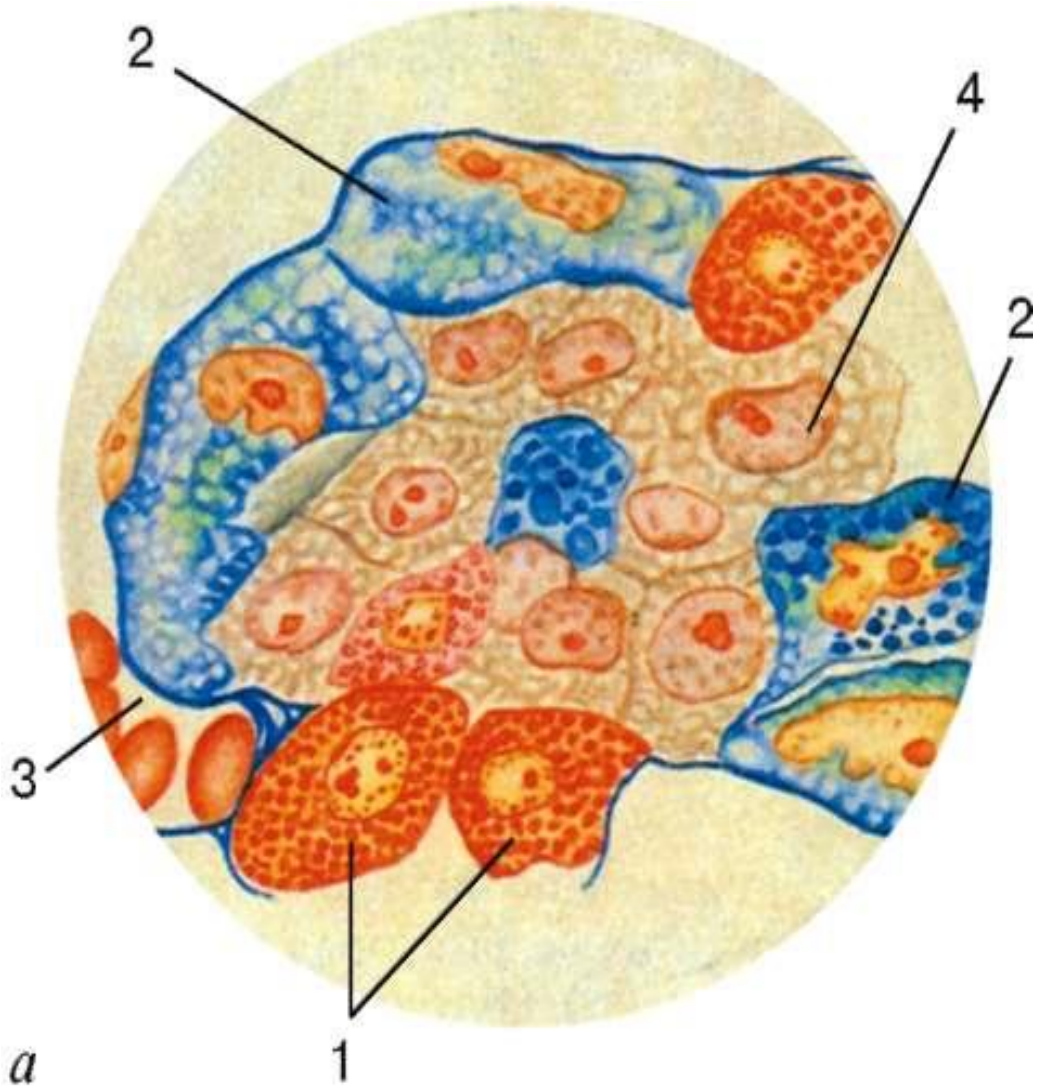

Рис. 15.4. Гипофиз:

а - строение передней доли гипофиза, окраска по Маллори (рисунок Ю. И. Афанасьева): 1 - ацидофильные эндокриноциты; 2 - базофильные эндо-криноциты; 3 - капилляр; 4 - хромофоб-ные эндокриноциты; микрофотографии передней (б) и задней (в) доли гипофиза, окраска азаном: 1 - хромофобные эндо-криноциты; 2 - базофильные эндокри-ноциты; 3 - ацидофильные эндокри-ноциты; 4 - кровеносные капилляры с эритроцитами; 5 – питуициты.

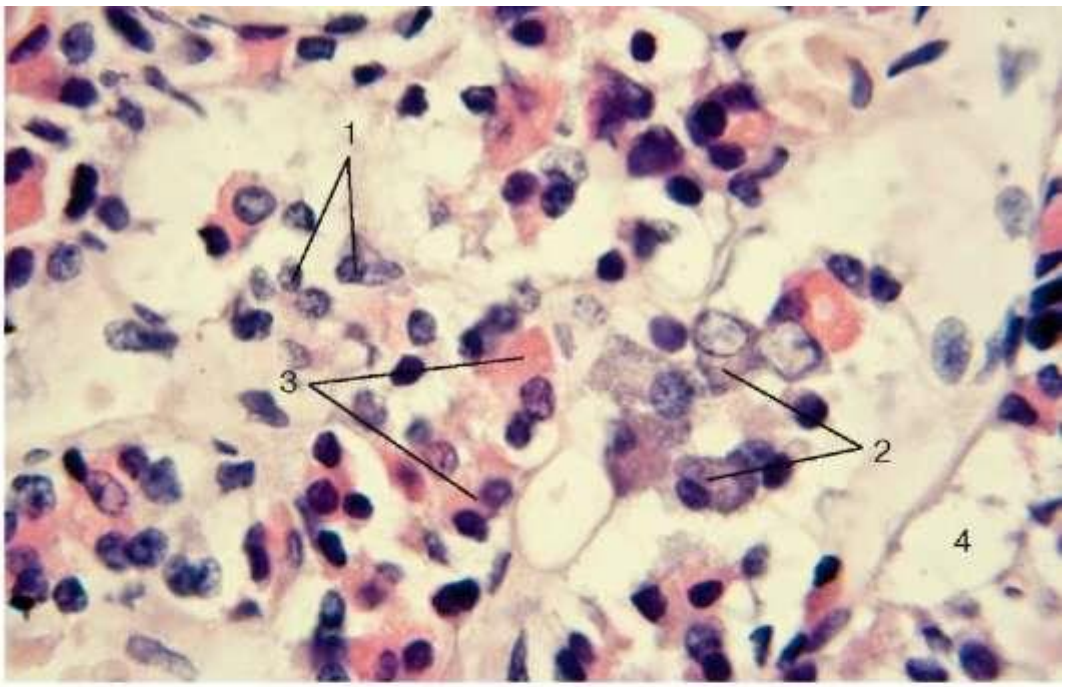

б

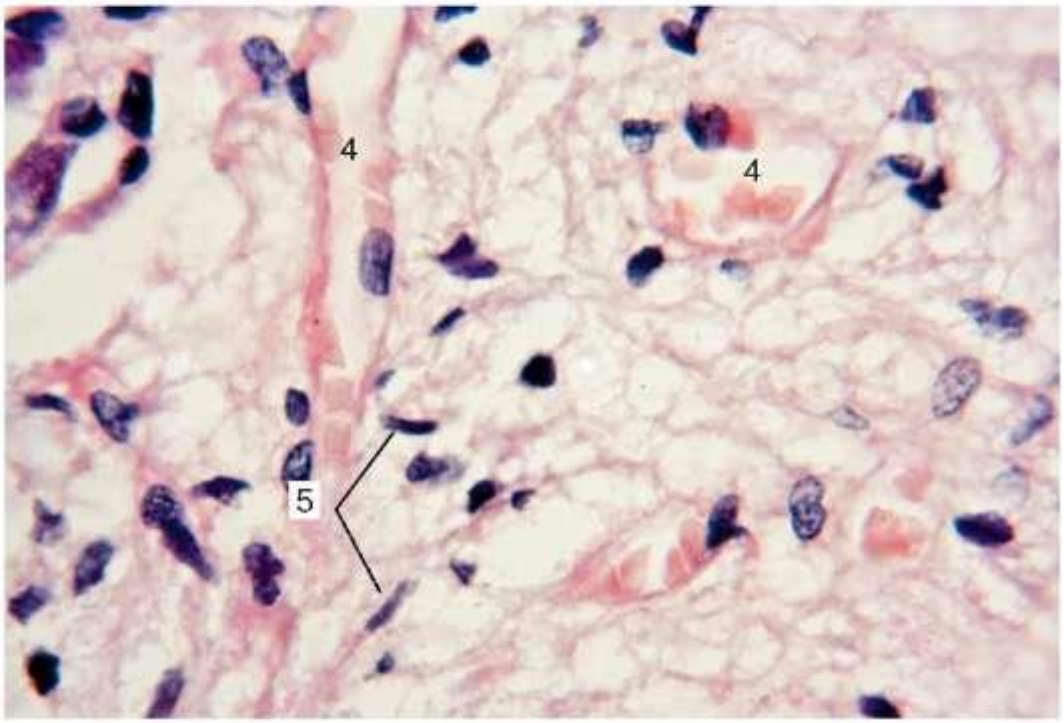

в

Рис. 15.4. Продолжение

Одни из них, располагающиеся по периферии трабекул, содержат в своей цитоплазме секреторные гранулы, которые интенсивно воспринимают красители. В связи с этим такие клетки именуются*хромофильными эндокриноцитами (endocrinocytus chromophilus).* Другие же клетки, занимающие середину трабекулы, имеют нечеткие границы, и их цитоплазма окрашивается слабо - *хромофобные эндокриноциты (endocrinocytus chromophobus).*

Хромофильные эндокриноциты подразделяются *на базофильные* и *ацидофильные* по окрашиваемости их секреторных гранул. Базофильные эндо-криноциты *(endocrinocytus basophilus)* получили такое название потому, что их гранулы окрашиваются основными

красителями. Гранулы содержат гликопротеиды, являющиеся материалом для биосинтеза гормонов, продуцируемых этими аденоцитами. Относительное количество этих клеток в норме составляет от 4 до 10 % общего числа эндокриноцитов передней доли. По размерам они сравнительно крупные. Среди них различают две разновидности. Одни из них характеризуются круглой или овальной формой и эксцентрическим положением ядер. Секреторные гранулы диаметром 200-300 нм. Количество таких клеток (базофилов) возрастает во время усиленной продукции гонадотропных гормонов (гонадотропинов), в связи с чем клетки данной разновидности называются гонадотропными эндокриноцитами *(endocrinocytus gonadotropicus),* или *гонадотропоцитами* (рис. 15.5). Предполагается, что одни из них вырабатывают фолликулостимулирующий гормон (фоллитропин), а другим приписывается образование лютеинизи-рующего гормона (лютропина).

Фоллитропин влияет на формирование половых клеток, лютропин стимулирует образование желтого тела в яичнике и выработку мужского полового гормона интерстициальными клетками яичка.

При недостаточности в организме половых гормонов в передней доле гипофиза по механизму отрицательной обратной связи усиливается выработка гонадотропных гормонов (особенно фоллитропина), в связи с чем в некоторых гипертрофирующихся гонадотропоцитах развивается крупная вакуоль, растягивающая цитоплазму наподобие кольца и оттесняющая уплотняющееся ядро на периферию клетки (см. рис. 15.5, VII). Такие трансформированные гонадотропоциты получили наименование клеток кастрации.

Вторая разновидность базофильных клеток отличается неправильной или угловатой формой (см. рис. 15.5, II). Их секреторные гранулы очень мелкие (диаметром 80-150 нм) и интенсивно окрашиваются альдегидфук-сином. Они содержат меньше гликопротеинов, чем гонадотропоциты. Эти клетки вырабатывают тиротропный гормон - тиротропин, стимулирующий функцию фолликулярных эндокриноцитов щитовидной железы, и называются тиротропными эндокриноцитами *(endocrinocytus thyrotropicus),* или *тиротропоцитами.*

Если в организме возникает недостаточность тиреоидных гормонов - йодотиронинов, то происходит перестройка тиротропоцитов. Продукция тиротропина усиливается, вследствие чего некоторые тиротропоциты значительно увеличиваются в объеме, цистерны эндоплазматической сети расширяются, цитоплазма приобретает вид крупноячеистой сети. В этих цистернах обнаруживаются альдегидофуксинофильные гранулы, более крупные, чем в исходных тиротропоцитах.

Такие вакуолизированные тиротропоциты называются клетками тироид-эктомии (см. рис. 15.5, VI).

Для *ацидофильных эндокриноцитов (endocrinocytus acidophilus)* характерны крупные плотные белковые гранулы, воспринимающие кислые красители(см. рис. 15.5, III). По размерам эти клетки несколько меньше базофильных, но их количество достигает 30-35 % всех аденоцитов передней доли гипофиза. Форма их округлая или овальная. Ядра располагаются в центре клетки. Сильно развита гранулярная эндоплазматическая сеть.

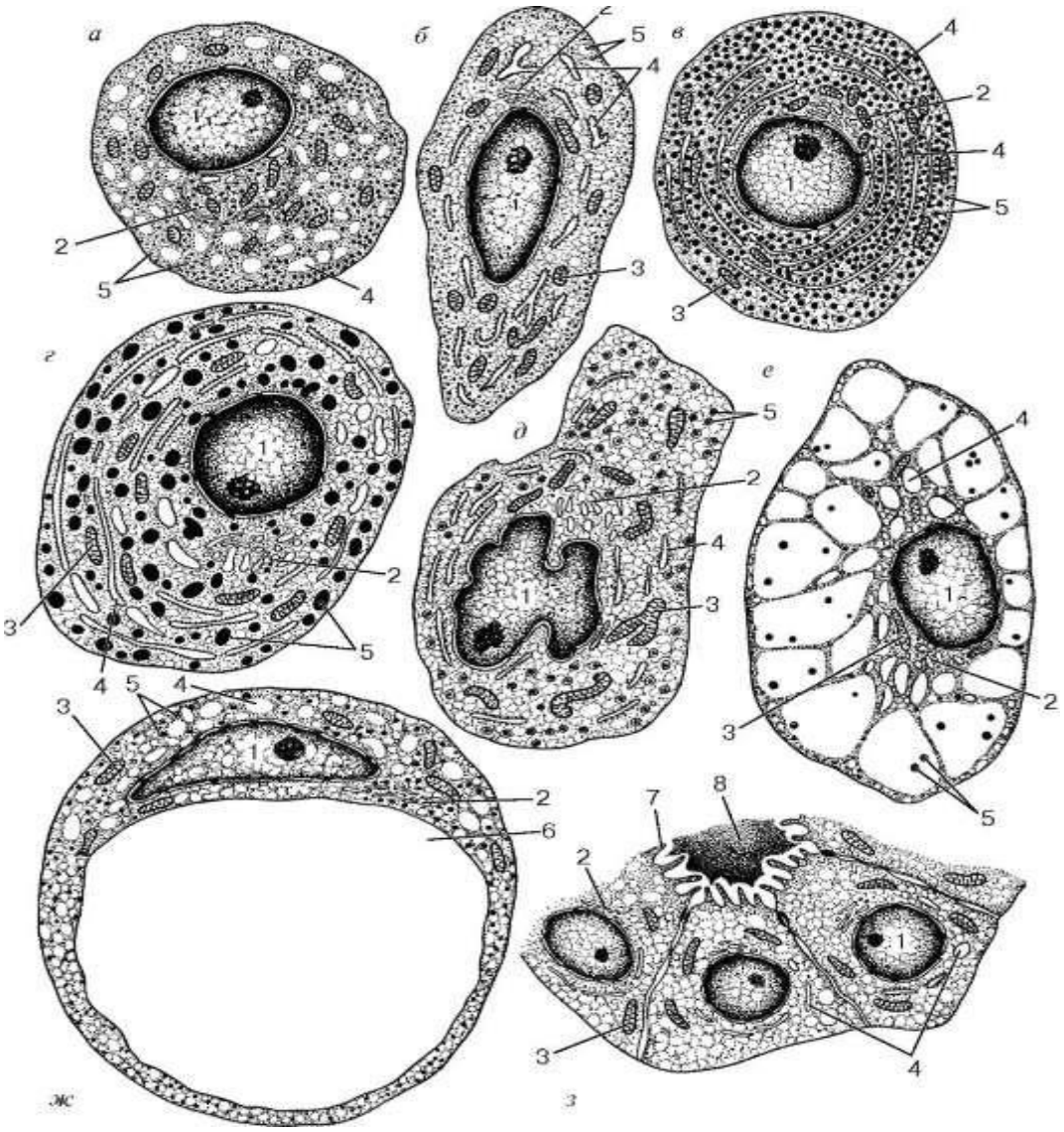

Рис. 15.5. Ультрамикроскопическое строение железистых клеток аденогипофиза (по Б. В. Алешину):

а - гонадотропная фолликулостимулирующая клетка; *б* - тиротропная клетка; *в* - соматотропная клетка; *г* - лактотропная (маммотропная) клетка; *д* - кор-тикотропная клетка; *е* - клетка тиреоидэктомии; *ж* - клетка кастрации; *з* - фолликулярно-звездчатые клетки псевдофолликула. 1 - ядро; 2 - комплекс Гольджи; 3 - митохондрия; 4 - эндоплазматическая сеть; 5 - секреторные гранулы; 6 - вакуоль; 7 - микроворсинка; 8 - полость псевдофолликула, заполненная кол-лоидоподобной массой

Ацидофильные эндокриноциты тоже представлены двумя разновидностями. Одни - соматотропные эндокриноциты *(endocrinocytus somatotropicus),* или *соматотропоциты,* вырабатывают гормон роста, или соматотропин, регулирующий рост организма; другие - пролактиновые (маммотроп-ные) эндокриноциты, или *пролактиноциты (endocrinocytus mammotropicus seu prolactinocyti),* продуцируют пролактин (лактотропный гормон). Основное значение пролактина - активирование биосинтеза молока в молочной железе. Продукция этого гормона усиливается у рожениц после родов, во время лактации и вскармливания новорожденного. Кроме того, пролактин удлиняет функционирование желтого тела в яичнике, в связи с чем ранее его иногда называли лютеотропным гормоном.

В соматотропоцитах секреторные гранулы имеют шаровидную форму и достигают в диаметре 350-400 нм. Пролактиноциты отличаются еще более крупными гранулами овальной или удлиненной формы (500-600 нм в длину и 100-120 нм в ширину).

Еще одна группа хромофильных клеток - кортикотропные эндокриноциты *(endocrinocytus corticotropicus),*или *кортикотропоциты,* локализующиеся преимущественно в центральной зоне передней доли гипофиза, продуцируют белковый адренокортикотропный гормон (АКТГ, или кортикотропин), стимулирующий секреторную активность клеток пучковой зоны коркового вещества надпочечников. Их форма неправильная или угловатая, клеточные ядра дольчатые, эндоплазматическая сеть хорошо выражена. Секреторные гранулы имеют строение пузырьков, окруженных мембраной, и содержат внутри плотную белковую сердцевину, причем между мембраной и сердцевиной остается светлое пространство.

Цитоплазма *хромофобных эндокриноцитов* слабо воспринимает красители и не содержит отчетливых секреторных гранул. Хромофобные клетки составляют около 60 %. Группа хромофобов включает клетки разной степени диф-ференцировки и различного физиологического значения. Среди них можно обнаружить клетки, уже начавшие специализироваться в базофильные или ацидофильные клетки, но еще не успевшие накопить специфические секреторные гранулы. Другие же хромофобные клетки, наоборот, являются вполне специализированными, но лишившимися своих базофильных или ацидофильных секреторных гранул вследствие интенсивной или длительной секреции. К ряду неспециализированных принадлежит лишь небольшая часть хромофобных клеток, которые можно признать *резервными.* Наконец, среди хромофобов встречаются *фолликулозвездчатые* (звездчатые) клетки, небольшие по размерам, но обладающие длинными ветвистыми отростками, которыми они соединяются в широкопетлистую сеть. Некоторые из отростков проходят между соседними эндокриноцитами и заканчиваются на синусоидных капиллярах. Иногда звездчатые клетки группируются в небольшие фолликулоподобные образования, в полостях которых накапливается гликопротеиновый секрет. На апикальной поверхности таких звездчатых клеток развиваются микроворсинки, вдающиеся в просвет фолликула (см. рис. 15.5, VIII).

Средняя (промежуточная) часть аденогипофиза представлена узкой полоской эпителия. Эндокриноциты средней доли способны вырабатывать белковый или слизистый секрет, который, накапливаясь между соседними клетками, приводит к формированию в средней доле фолликулоподобных кист. От задней доли эпителий средней доли отделяется тонкой прослойкой рыхлой соединительной ткани.

В средней части аденогипофиза вырабатывается меланоцитостимулиру-ющий гормон (меланоцитотропин), а также липотропин - гормон, усиливающий метаболизм липидов.

Туберальная часть аденогипофиза - отдел, прилежащий к гипофизарной ножке и соприкасающийся с нижней поверхностью медиального возвышения гипоталамуса. Туберальная часть образована эпителиальными тяжами, состоящими из кубических клеток с умеренно базофильной цитоплазмой. От туберальных тяжей, так же как от эпителия средней доли, отходят в переднюю долю трабекулы; в некоторых клетках туберальных тяжей встречаются базофильные гранулы, хотя в небольшом количестве.

Гипоталамо-аденогипофизарное кровоснабжение и его значение в гипо-таламической регуляции аденогипофизарного гормонопоэза (см. рис. 15.2). Система гипоталамо-аденогипофизарного кровоснабжения называется портальной (воротной). Приносящие гипофизарные артерии вступают в медиальное возвышение медиобазального гипоталамуса, где разветвляются в сеть капилляров (первичное капиллярное сплетение портальной системы). Эти капилляры образуют петли и клубочки, с которыми контактируют терминали аксонов нейросекреторных клеток аденогипофизотропной зоны гипоталамуса. Капилляры первичного сплетения собираются в портальные вены, идущие

вдоль гипофизарной ножки в переднюю долю, где они распадаются на капилляры синусоидного типа (вторичная капиллярная сеть), разветвляющиеся между трабекулами паренхимы железы. Наконец, синусоиды вторичной капиллярной сети собираются в выносящие вены, по которым кровь, обогатившаяся гормонами передней доли, поступает в общую циркуляцию.

Задняя доля гипофиза, или *нейрогипофиз.* Задняя доля гипофиза образована в основном клетками эпендимы. Они имеют отростчатую или верете-новидную форму и называются питуицитамы. Их многочисленные тонкие отростки заканчиваются в адвентиции кровеносных сосудов или на базаль-ной мембране капилляров.

В задней доле гипофиза аккумулируются антидиуретический гормон (вазопрессин) и окситоцин, вырабатываемые крупными пептидохо-линергическими нейросекреторными клетками переднего гипоталамуса. Вазопрессин увеличивает реабсорбцию в канальцах почки, окситоцин стимулирует сокращение мускулатуры матки. Аксоны этих нейросекреторных клеток собираются в гипоталамо-нейрогипофизарные пучки, входят в заднюю долю гипофиза, где заканчиваются крупными терминалями(называемыми тельцами Херринга, или нейросекреторными тельцами) (рис. 15.6). Последние формируют*нейрососудистые (нейрогемальные) синапсы,* посредством которых нейросекрет поступает в кровь.

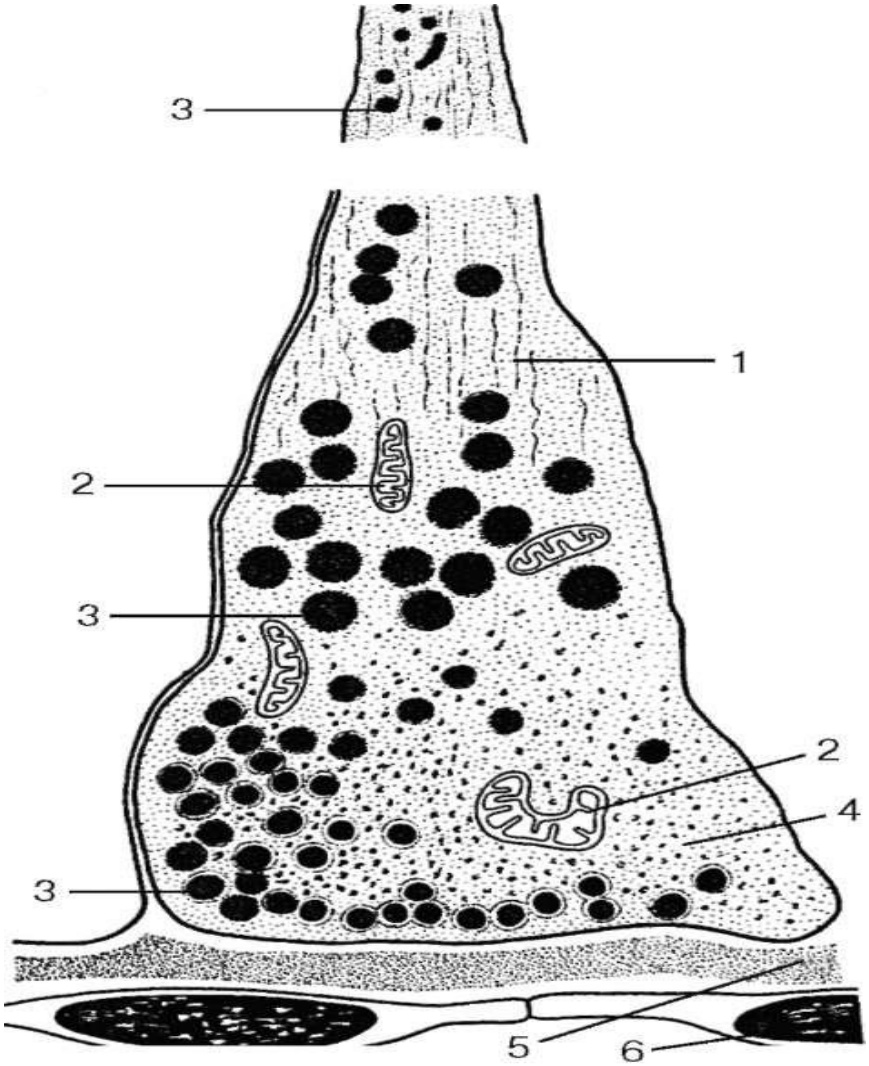

Рис. 15.6. Контакт терминали аксона гипоталамического секреторного нейрона с гемокапилляром задней доли гипофиза (по Гершенфельду): 1 - нейрофиламенты; 2 - митохондрии; 3 - гранулы нейросекрета; 4 - цитоплазма; 5 - базальная мембрана; 6 - эндотелиоциты капилляра.

Возрастные изменения. В постна-тальном периоде преимущественно активируются ацидофильные эндокриноциты (очевидно, в связи с обеспечением повышенной продукции соматотропина, стимулирующего быстрый рост тела ребенка), а среди базофилов преобладают тиротропо-циты. В пубертатном периоде, когда наступает половое созревание, увеличивается количество базофиль-ных аденоцитов.

Регенерация. Аденогипофиз обладает ограниченной регенераторной способностью, главным образом за счет дифференциации хромофобных клеток. Задняя доля гипофиза, образованная нейроглией, регенерирует лучше.

15.2.3. Эпифиз

Эпифиз - верхний мозговой придаток *(epiphysis cerebri),* или шишковидное тело *(corpus pineale).*

Эпифиз участвует в регуляции процессов, протекающих в организме ритмически или циклически, например овариально-менструального цикла. Ритмические колебания других периодических функций, интенсивность которых закономерно изменяется на протяжении суток, называются циркадными (от лат.*circa diem* - около дня). Циркадные ритмы явно связаны со сменой дня и ночи (светового и темнового периодов), и их зависимость от эпифиза свидетельствует о том, что гормонообразовательная деятельность последнего определяется его способностью различать смену световых раздражений, получаемых организмом.

Развитие. У зародыша человека эпифиз развивается как выпячивание крыши III желудочка промежуточного мозга на 5-6-й нед развития. В его состав включается субкомиссуральный орган, который развивается из эпендимы III желудочка мозга. У человека и млекопитающих он сильно редуцирован (0,2 г). В результате дивергентной дифференцировки нейральных стволовых клеток развиваются два клеточных дифферона - *пинеалоцитар-ный* и *глиоцитарный.* Максимального развития эпифиз достигает у детей до 7 лет.

Строение. Снаружи эпифиз окружен тонкой соединительнотканной капсулой, от которой отходят разветвляющиеся перегородки внутрь железы, образующие ее строму и разделяющие ее паренхиму на дольки (рис. 15.7), особенно в пожилом возрасте.

В паренхиме железы различаются секретообразующие *пинеалоциты (endocrinocytus pinealis)* и опорные*глиальные клетки* (астроциты). Пинеалоциты располагаются в центральной части долек. Они несколько крупнее опорных клеток, по форме многоугольные, имеют пузыревидные ядра с крупными ядрышками. От тела пинеалоцита отходят длинные отростки, ветвящиеся наподобие дендритов, которые переплетаются с отростками астроцитов. Отростки, булавовидно расширяясь, направляются к капиллярам и контактируют с ними. В цитоплазме этих булавовидных расширений содержатся осмиофильные гранулы, вакуоли и митохондрии.

Среди пинеалоцитов различают светлые пинеалоциты *(endocrinocytus lucidus),* характеризующиеся светлой гомогенной цитоплазмой, и темные пинеалоциты *(endocrinocytus densus)* меньшего размера с ацидофильными (а иногда базофильными) включениями в цитоплазме. Обе названные формы представляют собой клетки, находящиеся в различных функциональных состояниях, или клетки, подвергающиеся возрастным изменениям. В цитоплазме пинеалоцитов обнаруживаются многочисленные митохондрии, хорошо развитый комплекс Гольджи, лизосомы, пузырьки агранулярной эндо-плазматической сети, рибосомы и полисомы.

Астроциты преобладают на периферии долек. Их цитоплазма скудна, ядра уплотнены. Длинные отростки направляются к междольковым соединительнотканным перегородкам, образуя своего рода краевую кайму дольки.

Эпифиз вырабатывает антигипоталамические факторы (антигормоны), оказывающие действие на гипофиззависимые эндокринные органы. Действие это обратное (тормозящее, ингибирующее) тропным гормонам аденогипофиза. Большое значение имеет выработка пинеалоцитами анти-гонадотропина, который тормозит секрецию лютропина в аденогипофизе, т. е. играет роль гонадостатина. Антигонадотропин эпифиза и гонадолибе-рин гипоталамуса, действуя как гормоны-антагонисты, совместно осуществляют регуляцию гонадотропной функции гипофиза.

Число регуляторных пептидов, продуцируемых пинеалоцитами, приближается к 40. Из них наиболее важны аргинин-вазотоцин, тиролибе-рин, люлиберин, тиротропин и др. Образование олигопептидных гормонов совместно с нейроаминами (серотонин и мелатонин) демонстрирует принадлежность пинеалоцитов к APUD-серии клеток (см. ниже).

Кровоснабжается эпифиз ветвями средней и задней мозговых артерий.

Иннервируется эпифиз ЦНС и симпатической нервной системой.

Возрастные изменения. У человека эпифиз достигает максимального развития к 5-6 годам жизни, после чего, несмотря на продолжающееся функционирование, начинается его возрастная инволюция. Некоторое количество пинеалоцитов претерпевают атрофию, а строма разрастается, и в ней увеличивается отложение фосфатных и карбонатных солей в виде слоистых шариков, называемых мозговым песком (ацервулюс).

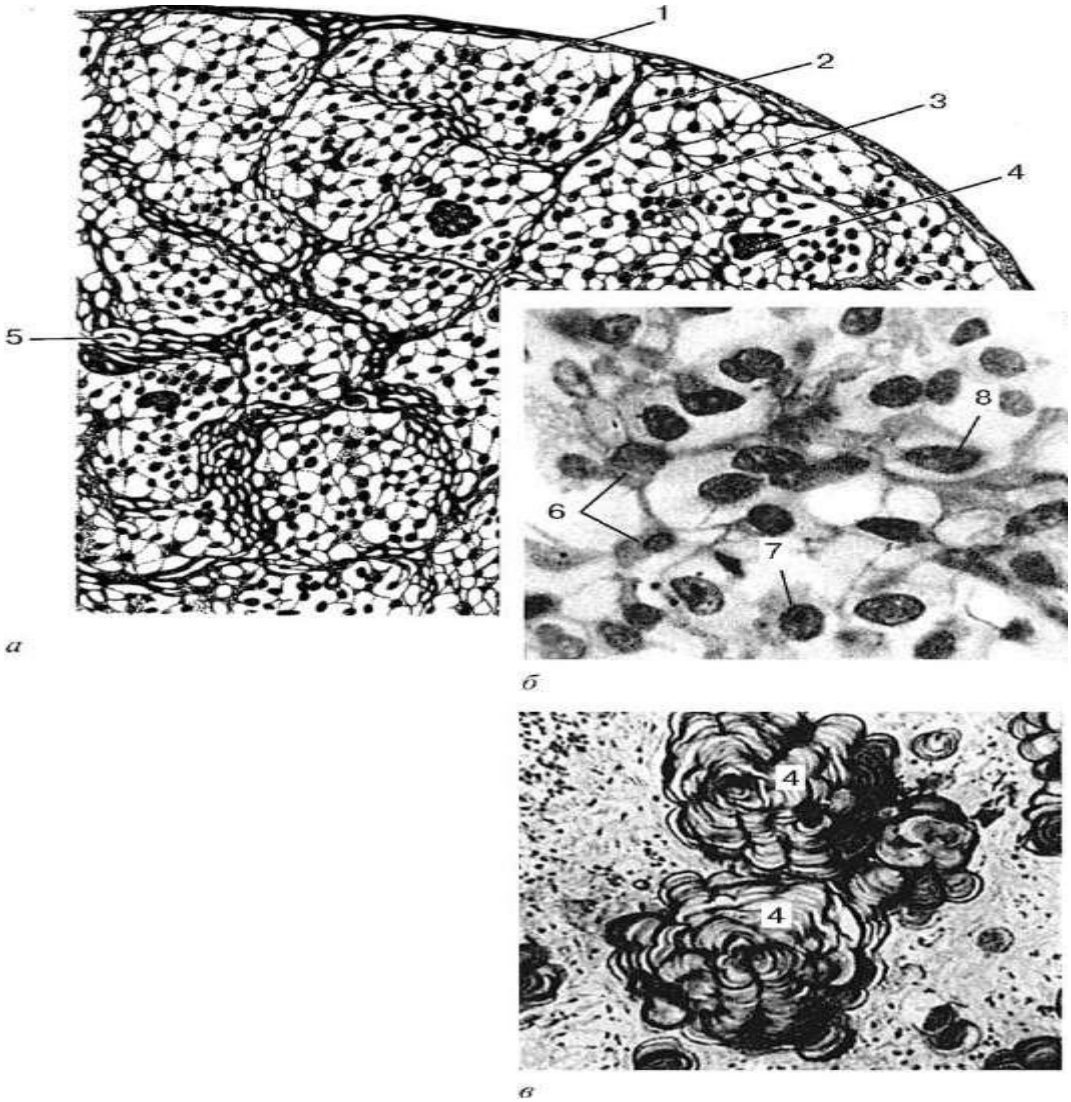

Рис. 15.7. Эпифиз:

а - общий вид эпифиза человека (схема); *б* - микрофотография паренхимы эпифиза ребенка 1 года 2 мес (по Л. И. Салийчук); *в* - микрофотография эпифиза человека 63 лет (по Л. И. Салийчук): 1 - соединительнотканная капсула; 2 - соединительнотканная перегородка; 3 - паренхима эпифиза; 4 - мозговой «песок»; 5 - кровеносные сосуды; 6 - глиоциты; 7 - темные пинеалоциты; 8 - светлые пинеалоциты.

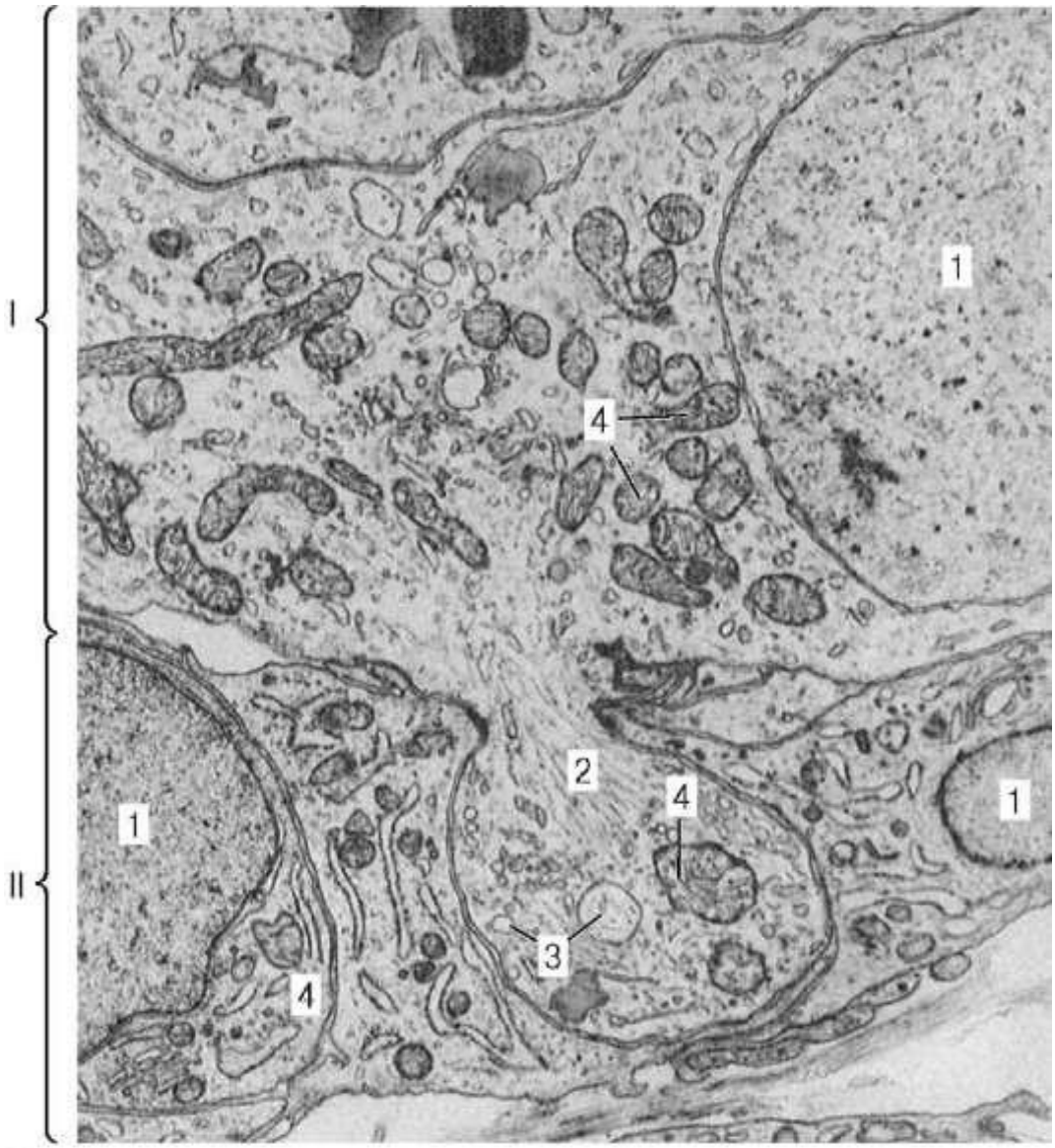

г

Рис. 15.7. Продолжение

г - эпифиз крысы. Электронная микрофотография, увеличение 12 000 (по Г. А. Косолапову): I - светлый секретирующий пинеалоцит; II - глиоцит; 1 - ядро; 2 - булавовидный отросток; 3 - вакуоли; 4 - митохондрии

15.3. ПЕРИФЕРИЧЕСКИЕ ЭНДОКРИННЫЕ ЖЕЛЕЗЫ

Бранхиогенная группа эндокринных желез развивается из зачатков жаберных карманов и включает щитовидную и околощитовидные железы. Из зачатков жаберных карманов развивается также тимус. Щитовидная железа и околощитовидные железы связаны не только общим источником развития, но и функционально, играя главную роль в поддержании метаболического статуса и постоянства состава внутренней среды организма. Гормоны этих желез (тироксин, кальцитонин, паратгормон) регулируют скорость основного обмена и концентрацию кальция в крови.

Щитовидная железа *(glandula thyroidea)* содержит два клеточных диф-ферона эндокриноцитов, развивающихся из стволовых клеток различного происхождения: *Т-тироциты* (фолликулярные клетки), наиболее многочисленные, вырабатывающие йодсодержащие гормоны - тироксин (T_4) и трий-одтиронин (T_3), и *С-тироциты* (парафолликулярные клетки), вырабатывающие гормон тирокальцитонин и ряд других пептидов.

Тироксин и трийодтиронин являются мощными стимуляторами окислительных процессов в клетках, причем трийодтиронин в 5-10 раз активнее тироксина. Эти гормоны усиливают обмен веществ, синтез белков, газообмен, обмен углеводов и жиров. Тиреоидные гормоны оказывают значительное влияние на развитие, рост и дифференцировку клеток и тканей. Они ускоряют развитие костной ткани. Особенно большое влияние гормоны щитовидной железы оказывают на гистогенез нервной ткани. При недостаточности щитовидной железы тормозится дифференци-ровка клеток и тканей головного мозга, нарушается психическое развитие человека. Тиреоидные гормоны оказывают стимулирующее действие на регенерационные процессы в тканях. Для нормальной деятельности щитовидной железы необходимо поступление йода с питьевой водой и пищей в организм. Не содержащий йода третий гормон щитовидной железы - тирокальцитонин - участвует в регуляции кальциевого и фосфорного обмена.

Развитие. Зачаток щитовидной железы возникает у зародыша человека на 3-4-й нед как выпячивание стенки глотки между I и II парами жаберных карманов, которое растет вдоль глоточной кишки в виде эпителиального тяжа. На уровне III-IV пары жаберных карманов этот тяж раздваивается, давая начало формирующимся правой и левой долям щитовидной железы. Начальный эпителиальный тяж *(ductus thyreoglossus)* атрофируется, и от него сохраняются только перешеек, связывающий обе доли щитовидной железы, и проксимальная часть в виде ямки *(foramen coecum)* в корне языка. У большинства других млекопитающих атрофируется также дистальный конец эпителиального тяжа, поэтому перешеек не развивается и обе доли щитовидной железы обособляются. Зачатки долей быстро разрастаются, образуя рыхлые сети ветвящихся эпителиальных трабекул, клетки которых дифференцируются в Т-тироциты. Последние объединяются в фолликулы, в промежутки между которыми врастает мезенхима с кровеносными сосудами и нервами. По мере развития в зачаток железы врастают также производные V пары жаберных карманов - клетки так называемых ультимобранхиаль-ных телец. Это С-тироциты, которые имеют нейроэктодермальную природу, и в закладку щитовидной железы они внедряются через ультимобранхиаль-ные зачатки.

Строение. Щитовидная железа окружена соединительнотканной капсулой, прослойки которой направляются вглубь и разделяют орган на *дольки,* в которых располагаются многочисленные сосуды микроциркуляторного русла и нервы. Основными структурными компонентами паренхимы железы являются *фолликулы* - замкнутые шаровидные или слегка вытянутые образования варьирующих размеров с полостью внутри, выстланные одним слоем эпителиальных клеток, представленных Т-тироцитами (фолликулярными клетками), а также С-тироцитами (парафолликулярными клетками) нейрального происхождения (рис. 15.8).

Рис. 15.8. Щитовидная железа (по Б. В. Алешину):

1 - интрафолликулярный коллоид; 2 - микрофолликул; 3 - межфолликулярные соединительнотканные прослойки; 4 - капилляры; 5 - резорбционные вакуоли

В дольке железы различают фолликулярные комплексы (микродольки), которые состоят из группы фолликулов, окруженных тонкой соединительнотканной капсулой. В просвете фолликулов накапливается коллоид - секреторный продукт Т-тироцитов, представляющий собой вязкую жидкость, состоящую в основном из *тироглобулина.* Размер фолликулов и образующих их стенку Т-тироцитов варьирует в нормальных физиологических условиях. Их диаметр от 0,02 до 0,9 мм. В небольших формирующихся фолликулах, еще не заполненных коллоидом, эпителий однослойный призматический. По мере накопления коллоида размеры фолликулов увеличиваются, эпителий становится кубическим, а в сильно растянутых фолликулах, заполненных коллоидом, - плоским. Основная масса фолликулов в норме выстлана Т-тироцитами кубической формы. Увеличение размеров фолликулов обусловлено пролиферацией, ростом и дифферен-цировкой Т-тироцитов, сопровождаемой накоплением коллоида в полости фолликула.

Фолликулы разделяются тонкими прослойками рыхлой волокнистой соединительной ткани с многочисленными кровеносными и лимфатическими капиллярами, оплетающими фолликулы, тучными клетками и лимфоцитами (рис. 15.9).

Т-тироциты, или *фолликулярные эндокриноциты (endocrinocytus follicularis),* - железистые клетки, составляющие большую часть стенки фолликулов. В фолликулах Т-тироциты образуют выстилку (стенку) и располагаются в один слой на базальной мембране. При умеренной функциональной активности щитовидной железы (ее нормальной функции) Т-тироциты имеют кубическую форму и шаровидные ядра. Коллоид, секретируемый ими, заполняет в виде гомогенной массы просвет фолликула. На апикальной поверхности Т-тироцитов, обращенной к просвету фолликула, имеются микроворсинки. По мере усиления тиреоидной активности количество и размеры микроворсинок возрастают. Одновременно базальная поверхность Т-тироцитов, почти гладкая в период функционального покоя щитовидной железы, становится складчатой, что увеличивает соприкосновение Т-тироцитов с перифолликулярными пространствами. Соседние клетки в выстилке фолликулов тесно связаны между собой многочисленными дес-мосомами и хорошо развитыми терминальными пластинками. По мере возрастания тиреоидной активности на боковых поверхностях Т-тироцитов возникают пальцевидные

выступы (интердигитации), входящие в соответствующие вдавления боковой поверхности соседних клеток.

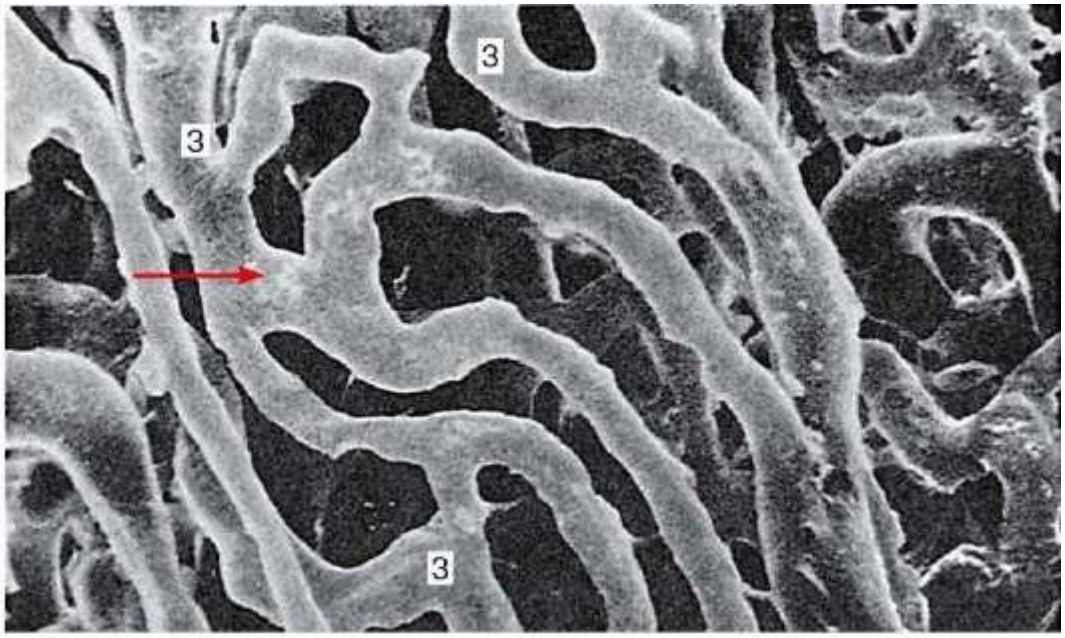

а

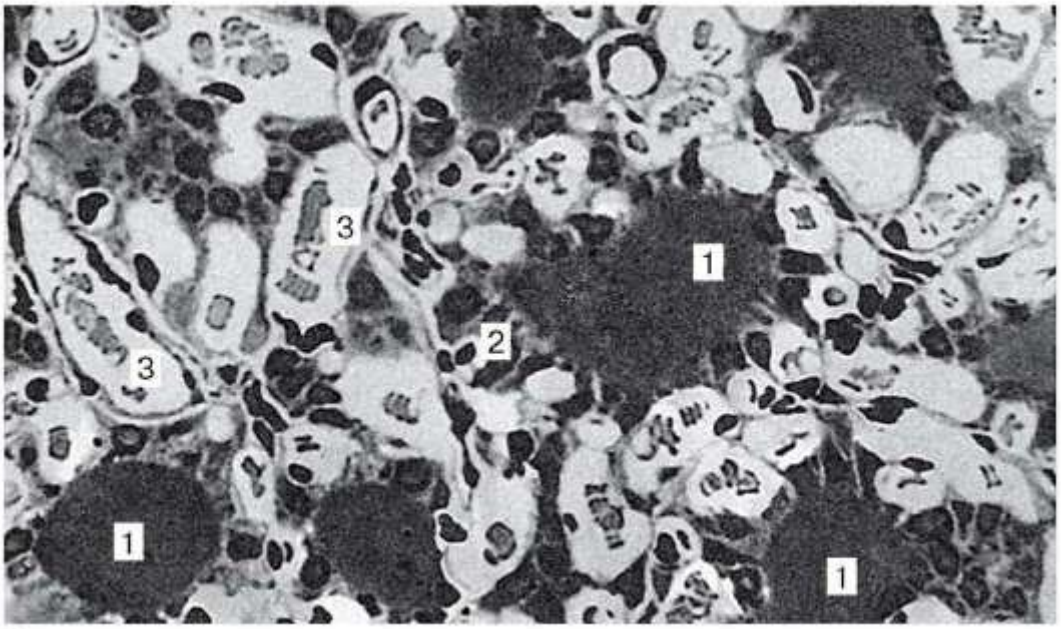

б

Рис. 15.9. Микроциркуляторное русло щитовидной железы:

а - коррозионный препарат капилляров (стрелка) фолликулов щитовидной железы; *б* - микрофотография полутонкого среза щитовидной железы (по Н. П. Федченко). 1 - полость фолликула; 2 - Т-тироциты стенки фолликула; 3 - гемокапилляры

В Т-тироцитах хорошо развиты органеллы, особенно участвующие в белковом синтезе.

Белковые продукты, синтезируемые Т-тироцитами, выделяются в полость фолликула, где завершается образование йодированных тирозинов и тиро-нинов (аминокислот, входящих в состав крупной и сложной молекулы тиро-глобулина). Тиреоидные гормоны могут попасть в циркуляцию лишь после высвобождения из этой молекулы (т. е. после расщепления тироглобулина). Когда потребности организма в тиреоидном гормоне

возрастают и функциональная активность щитовидной железы усиливается (гиперфункция щитовидной железы), Т-тироциты фолликулов принимают призматическую форму. Интрафолликулярный коллоид при этом становится более жидким и содержит многочисленные ресорбционные вакуоли. Ослабление функциональной активности (гипофункция щитовидной железы) проявляется, наоборот, уплотнением коллоида, его застоем внутри фолликулов, диаметр и объем которых значительно увеличиваются; высота же Т-тироцитов уменьшается, они принимают уплощенную форму, а их ядра вытягиваются параллельно поверхности фолликула.

Секреторный цикл. В секреторном цикле различают основные фазы: фазу продукции и фазу выведения гормонов (рис. 15.10).

Фаза продукции включает: 1) поступление предшественников тирогло-булина (аминокислот, углеводов, ионов, воды, йодидов), приносимых из кровеносного русла в Т-тироциты; 2) синтез полипептидных цепочек тиро-глобулина в гранулярной эндоплазматической сети и их гликозилирование (соединение с нейтральными сахарами и сиаловой кислотой) с помощью фермента тиропероксидазы в комплексе Гольджи; синтез тиропероксидазы, окисляющей йодиды и обеспечивающей их соединение с тироглобулином на поверхности Т-тироцитов и образование коллоида (йодирование тиро-глобулина). При этом к нейодированному тироглобулину присоединяется сначала один атом йода, а затем и второй, в результате чего образуются моно- и дийодтиронины. Последующая их комплексация дает трийодтиро-нин и тетрайодтиронин (тироксин).

Фаза выведения включает эндоцитоз тиреоидных гормонов, связанных с тироглобулином, которые подвергаются гидролизу с помощью лизосомных протеаз. Тироглобулин расщепляется до аминокислот, а монойодтирозин, дийодтирозин, трийодтиронин (T_3) и тетрайодтиронин (T_4) освобождаются в цитоплазму. Два последних выводятся через базальную мембрану в капилляры и лимфатические капилляры, а монойодтирозин и дийодтиро-зин используются для синтеза новой молекулы тироглобулина.

Тиротропный гормон усиливает функцию щитовидной железы, стимулируя поглощение тироглобулина микроворсинками Т-тироцитов, а также его расщепление в фаголизосомах с высвобождением активных гормонов.

С-тироциты, или *парафолликулярные эндокриноциты (endocrinocytus parafollicularis).* Во взрослом организме парафолликулярные эндокринные клетки локализуются в стенке фолликулов, залегая между основаниями соседних Т-тироцитов, но не достигают своей верхушкой просвета фолликула (интраэпителиальная локализация парафолликулярных клеток). Кроме того, парафолликулярные клетки располагаются также в межфолликулярных прослойках соединительной ткани (рис. 15.11). По размерам парафолликулярные клетки крупнее Т-тироцитов, имеют округлую, иногда угловатую форму. В отличие от Т-тироцитов парафолликулярные клетки не поглощают йод, но совмещают образование нейроаминов (норадреналина и серотонина) путем декарбоксилирования тирозина и 5-гидрокситриптофана (ароматических аминокислот - предшественников указанных нейроаминов) с биосинтезом белковых (олигопептидных) гормонов - кальцитонина и соматостатина.

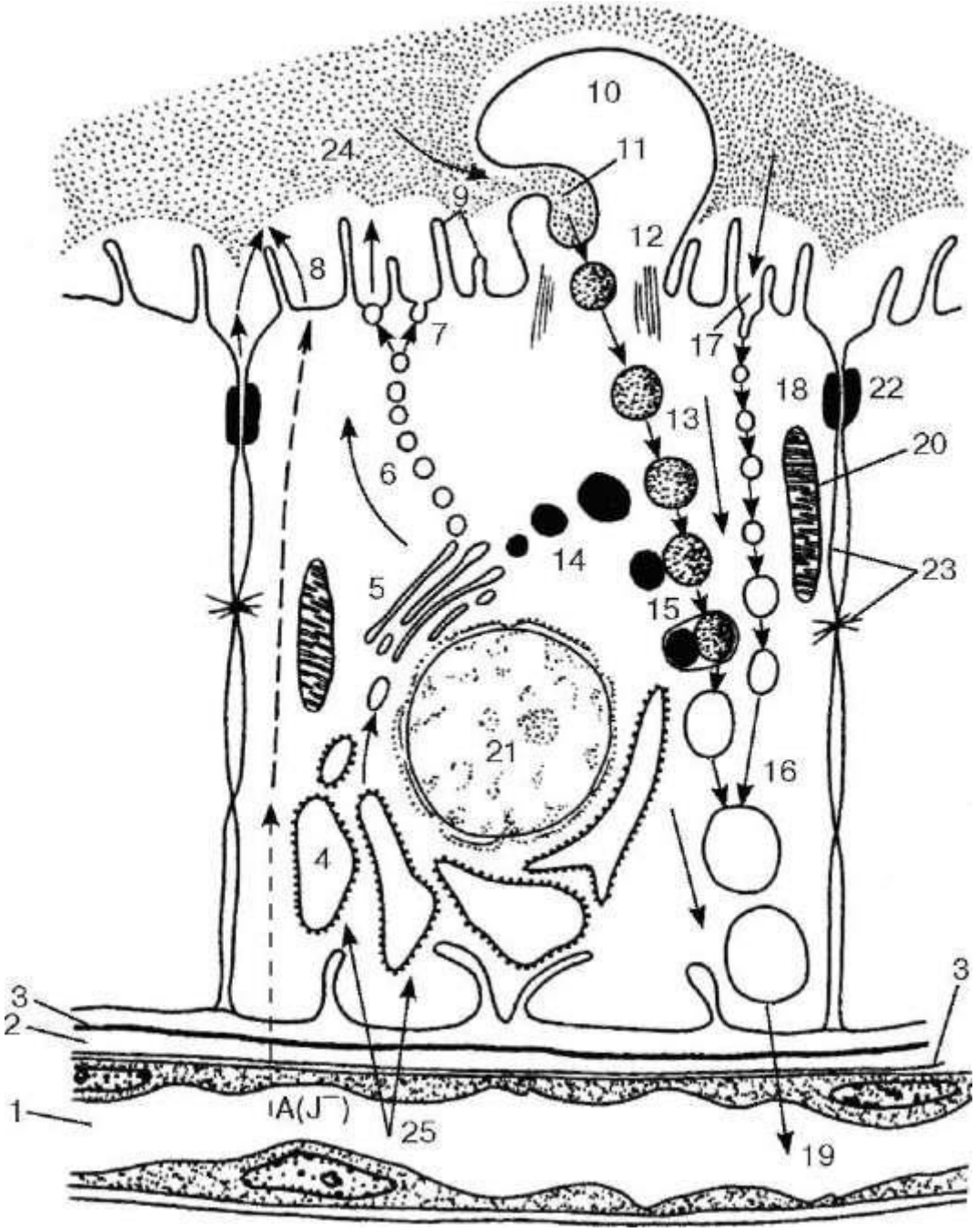

Рис. 15.10. Т-тироцит и процесс секреции (по Б. В. Алешину):

1 - капилляр; 2 - перикапиллярное пространство; 3 - базальные мембраны Т-тироцита и эндотелиоцита (стрелками показано направление транспортировки перерабатываемых веществ); 4 - гранулярная эндоплазматическая сеть; 5 - комплекс Гольджи; 6 - перемещение пузырьков секрета гликопротеида к апикальной плазмолемме; 7 - экзоцитоз в полость фолликула; 8 - поступление атомарного йода в полость фолликула и йодирование гликопротеида; 9 - микроворсинки; 10 - образование псевдоподий в процессе резорбции коллоида; 11 - фагоцитоз интра-фолликулярного коллоида; 12 - микротубулы псевдоподии; 13 - капли фагоцитированного интрафолликулярного коллоида (интрацеллюлярные капли коллоида); 14 - лизосомы; 15 - слияние коллоидной капли с лизосомой; протеолиз тирогло-булина и высвобождение тиреоидного гормона; 16 - вакуоли с продуктами протео-лиза; 17 - протеолиз интрафолликулярного коллоида на апикальной поверхности Т-тироцита и эндоцитоз (пиноцитоз) продуктов этого протеолиза; 18 - транспорт пиноцитозных пузырьков; 19 - отдача тиреоидного гормона в капилляр; 20 - митохондрии; 21 - ядро Т-тироцита; 22 - замыкающая пластинка; 23 -

межклеточная щель с десмосомами; 24 - интрафолликулярный коллоид; 25 - поступление веществ из капилляра в Т-тироцит.

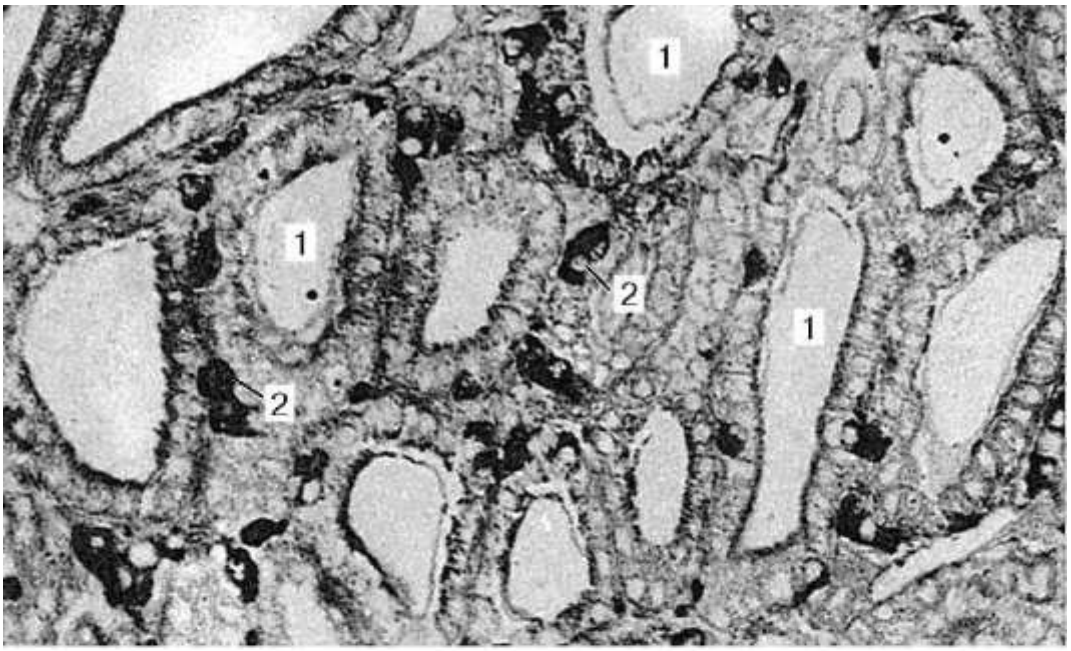

а

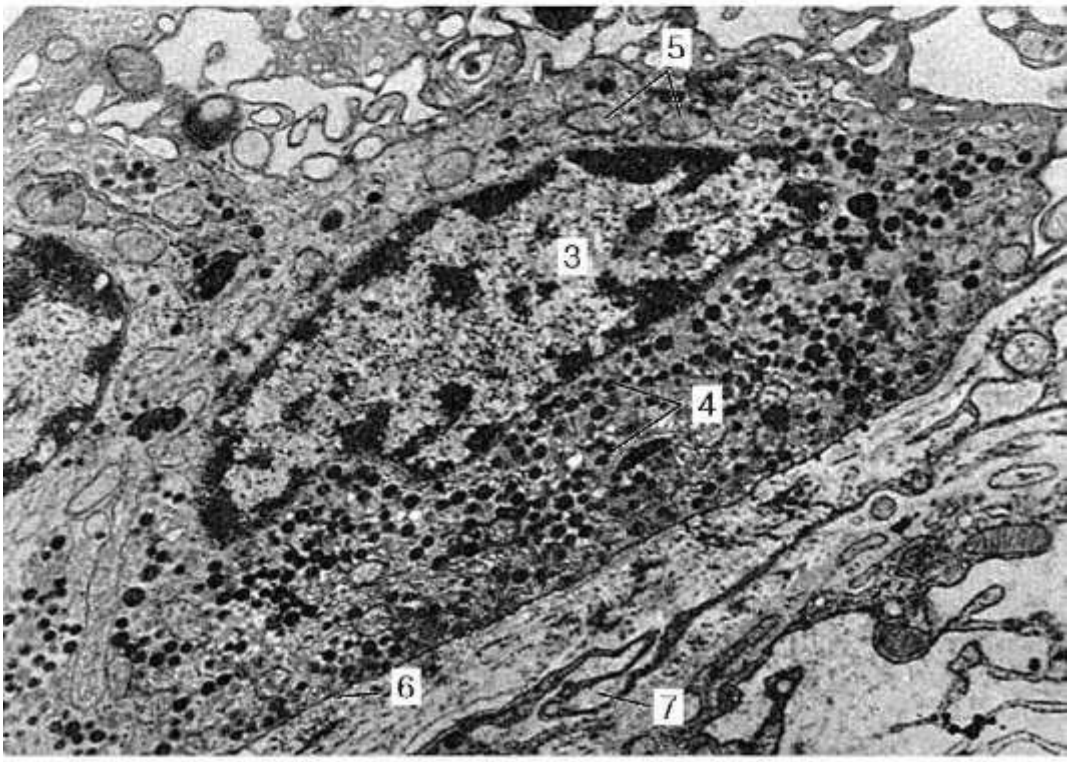

б

Рис. 15.11. Парафолликулярные эндокриноциты в щитовидной железе крысы: *а* - микрофотография. Импрегнация нитратом серебра (по Н. П. Федченко); *б* - электронная микрофотография, увеличение 9000. 1 - полость фолликула щитовидной железы; 2 - парафолликулярные эндокриноциты; 3 - ядро; 4 - секреторные гранулы; 5 - митохондрии; 6 - базальная мембрана; 7 - соединительнотканная оболочка микродольки.

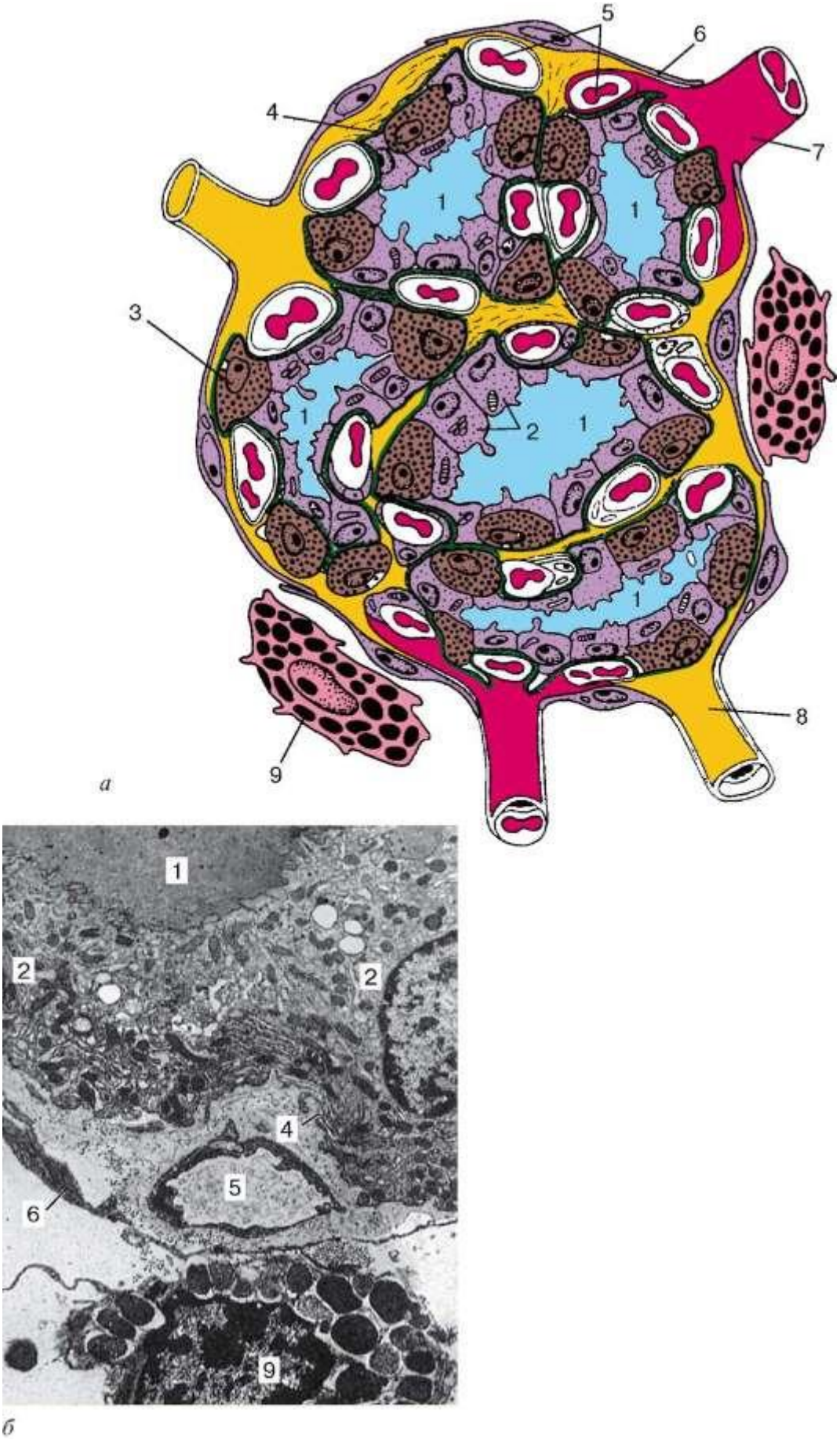

Рис. 15.12. Строение микродольки щитовидной железы (по Н. П. Федченко): *а* - схема; *б* - электронная микрофотография, увеличение 10 000. 1 - полость фолликула; 2 -

фолликулярные эндокриноциты (Т-тироциты); 3 - пара-фолликулярные эндокриноциты (С-тироциты, кальцитониноциты); 4 - базальная мембрана 5 - гемокапилляр; 6 - соединительнотканная оболочка микродольки; 7 - артериола; 8 - лимфатический капилляр; 9 - тучная клетка

Секреторные гранулы, густо заполняющие цитоплазму парафоллику-лярных клеток, обнаруживают сильную осмиофилию и аргирофилию. В цитоплазме парафолликулярных клеток хорошо развиты гранулярная эндоплазматическая сеть и комплекс Гольджи. Секреторные гранулы пара-фолликулярных клеток бывают двух типов. В некоторых парафоллику-лярных клетках преобладают мелкие, но сильно осмиофильные гранулы. Клетки данного типа вырабатывают кальцитонин. В парафолликулярных клетках другого типа содержатся более крупные, но слабо осмиофильные гранулы. Эти клетки продуцируют соматостатин (рис. 15.12).

Васкуляризация. Щитовидная железа обильно снабжается кровью. За единицу времени через щитовидную железу проходит приблизительно столько же крови, сколько через почки, причем интенсивность кровоснабжения значительно увеличивается при усилении функциональной активности органа.

Иннервация. В щитовидной железе много симпатических и парасимпатических нервных волокон. Стимуляция адренергических нервных волокон приводит к небольшому усилению, а парасимпатических - к угнетению функции Т-тироцитов. Основную регулирующую роль играет тиротропный гормон. Парафолликулярные клетки невосприимчивы к гормону гипофиза, но реагируют на симпатические (активирующие) и парасимпатические угнетающие импульсы.

Реактивность и регенерация. Интоксикации, травмы, аутоиммунные процессы, наследственные факторы и другое могут приводить к тиреотоксикозу или к гипотиреозу. Следует иметь в виду, что для нормального функционирования щитовидной железы необходимо достаточное поступление в организм йода. Щитовидная железа обладает высокой способностью к регенерации после травм. Источником роста тиреоидной паренхимы оказывается эпителий фолликулов. Деление Т-тироцитов приводит к увеличению площади сечения фолликула, вследствие чего в нем возникают складки, выступы и сосочки, вдающиеся в полость фолликулов (интрафолликуляр-ная регенерация).

Размножение клеток может привести также к появлению эпителиальных почек, оттесняющих базальную мембрану кнаружи, в межфолликулярное пространство. С течением времени в пролиферирующих Т-тироцитах этих скоплений возобновляется биосинтез тироглобулина, что приводит к образованию микрофолликулов. Микрофолликулы в результате продолжающегося синтеза и накопления коллоида в их полостях увеличиваются в размерах и становятся такими же, как материнские (экстрафолликулярная регенерация). Парафолликулярные клетки в фолликулогенезе участия не принимают.

Примером аутоиммунного заболевания щитовидной железы является болезнь Хашимото. Она возникает вследствие того, что тироглобулин проникает в строму щитовидной железы и, являясь антигеном, вызывает иммунную реакцию организма. При этом сильно разрастается строма железы, инфильтрируется лимфоцитами и плазмоцитами, а фолликулы щитовидной железы содержат мало коллоида и постепенно атрофируются.

15.3.2. Околощитовидные железы

Околощитовидные железы *(glandulae parathyroideae)* (4-5) расположены на задней поверхности щитовидной железы и отделены от нее капсулой. Масса желез 0,05-0,3 г.

Функциональное значение околощитовидных желез заключается в регуляции метаболизма кальция. Они вырабатывают белковый гормон *парати-рин,* который стимулирует резорбцию кости остеокластами, повышая содержание кальция в крови, и снижает содержание фосфора в крови, тормозя его резорбцию в почках, уменьшает экскрецию кальция почками, усиливает синтез 1-2,5-дигидроксихолекальциферола (метаболита витамина D), который повышает содержание кальция в сыворотке и его всасывание в пищеварительном тракте.

Паратирин и кальцитонин тесно взаимодействуют в регуляции минерального обмена: кальцитонин снижает уровень кальция в крови; паратирин является антагонистом кальцитонина. Гипокальциемия усиливает секрецию паратирина, а гиперкальциемия, наоборот, подавляет. Кальцитонин и паратирин также действуют на функцию почек и пищеварительный тракт, регулируя экскрецию и поглощение кальция в этих органах.

Развитие. Околощитовидные железы закладываются у зародыша как выступы из эпителия III и IV пары жаберных карманов глоточной кишки. На 5-6-й нед эмбриогенеза образуются четыре зачатка желез в виде эпителиальных почек. На 7-8-й нед эти почки отшнуровываются от стенок жаберных карманов, присоединяясь к задней поверхности щитовидной железы. В процессе гистогенеза эпителия околощитовидных желез составляющие его клетки становятся все более дифференцированными, их размеры увеличиваются, количество гликогена в них уменьшается, цитоплазма приобретает светлую окраску. Они называются главными паратироцитами. У 5-месячного плода главные паратироциты дифференцируются на светлые и темные паратироциты. На 10-м году жизни появляется следующий вид эпителиальных клеток желез - ацидофильные, или оксифильные, пара-тироциты. В виде единичных включений в паренхиме околощитовидных желез могут находиться С-клетки, вырабатывающие кальцитонин.

Строение. Каждая околощитовидная железа окружена тонкой соединительнотканной капсулой. Ее паренхима представлена *трабекулами* - эпителиальными тяжами либо скоплениями эпителиальных эндокринных клеток - *паратироцитов (parathyrocytus endocrinus),* разделенными тонкими прослойками рыхлой соединительной ткани с многочисленными капиллярами (рис. 15.13, а, б). Хотя между паратироцитами хорошо развиты межклеточные щели, соседние клетки связаны интердигитациями и десмосомами. Различают *главные паратироциты (parathyrocytus principalis)* и*оксифильные паратироциты (parathyrocytus oxyphilicus).*

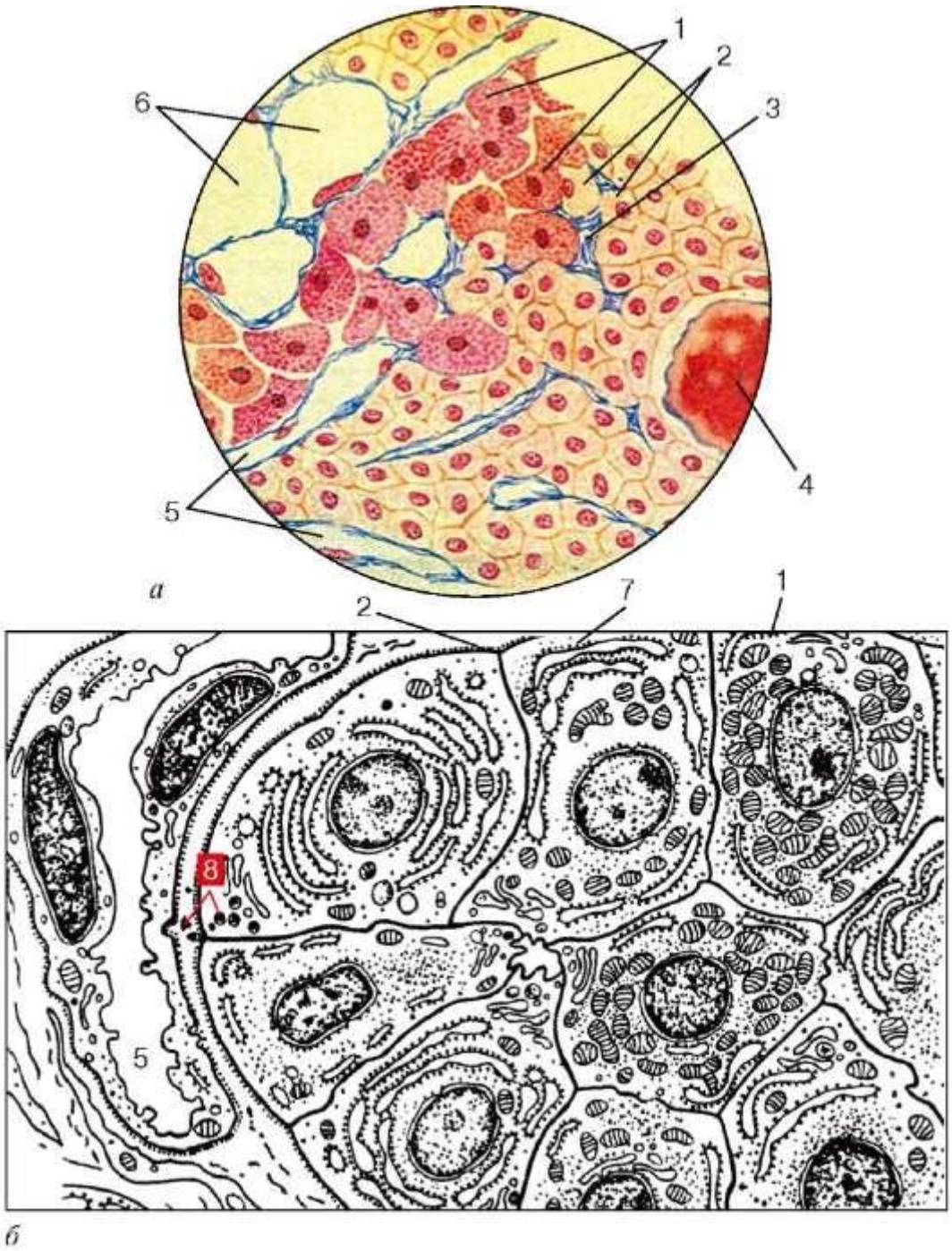

Рис. 15.13. Строение околощитовидной железы человека:

а - окраска по Маллори; *б* - схема ультрамикроскопического строения (по Ю. И. Афанасьеву). 1 - оксифильные паратироциты; 2 - главные паратироциты; 3 - соединительнотканные прослойки; 4 - фолликул с коллоидоподобным содержимым; 5 - капилляры; 6 - адипоциты; 7 - промежуточные клетки; 8 - пресекре-торные гранулы

Главные клетки секретируют паратирин, они преобладают в паренхиме железы, имеют небольшие размеры (7-10 мкм), полигональную форму. В периферических зонах цитоплазма базофильна, где рассеяны скопления свободных рибосом (полисом).

Секреторные гранулы имеют диаметр 150-200 нм. При усилении секреторной активности околощитовидных желез главные клетки увеличиваются в объеме. Среди главных паратироцитов различают светлые *(parathyrocytus principalis lucidus)* неактивные формы и темные *(parathyrocytus principalis densus)* активные формы. В последних хорошо

развиты органеллы синтеза секрета. В цитоплазме светлых клеток встречаются включения гликогена и жира. Обычно на один темный приходится 3-5 светлых паратироцитов.

Оксифильные паратироциты малочисленны, располагаются поодиночке или группами, они значительно крупнее, чем главные паратироциты. В цитоплазме видны оксифильные гранулы, огромное количество митохондрий, слабо развитый комплекс Гольджи. Их рассматривают как стареющие формы главных клеток. Другая точка зрения состоит в том, что это клетки APUD-серии. Выделяют также промежуточный тип клеток.

На секреторную активность околощитовидных желез не оказывают влияния гипофизарные гормоны. Околощитовидная железа по принципу обратной связи быстро реагирует на малейшие колебания содержания кальция в крови. Ее деятельность усиливается при гипокальциемии и ослабляется при гиперкальциемии. Паратироциты обладают рецепторами, способными непосредственно воспринимать прямые влияния на них ионов кальция. Васкуляризация. Артерии распадаются на многочисленные капилляры, вены не анастомозируют, формируя петлистую сеть. Они лакунообразно расширяются и собираются в субкапсулярные сплетения, сообщающиеся с венами щитовидной железы.

Иннервация. Околощитовидные железы получают обильную симпатическую и парасимпатическую иннервацию. Безмиелиновые волокна заканчиваются терминалями в виде пуговок или колечек между паратироци-тами. Вокруг оксифильных клеток нервные терминали принимают вид корзиночек. Встречаются также инкапсулированные рецепторы. Влияние поступающих нервных импульсов ограничивается сосудодвигательными эффектами.

Возрастные изменения. У новорожденных и детей младшего возраста в паренхиме околощитовидных желез обнаруживаются только главные клетки. Оксифильные клетки появляются не ранее 5-7 лет, к этому времени их количество быстро нарастает. После 20-25 лет постепенно прогрессирует накопление адипоцитов. В пожилом возрасте обнаруживаются фолликулы, содержащие белковую жидкость.

Реактивность и регенерация. Разрастание эпителия околощитовидной железы, приводящее к ее гиперфункции, вызывает нарушение процесса обызвествления костной ткани (остеопороз, остеомаляция) и выведение кальция и фосфора из костей в кровь. При этом происходят резорбция костной ткани, нарастание количества остеокластов, разрастание фиброзной ткани. Кости становятся хрупкими, что приводит к повторным их переломам.

Гипофункция околощитовидной железы (травмы, удаление во время операции, инфекции) вызывает повышение нервно-мышечной возбудимости, ухудшение сократительной способности миокарда, судороги в связи с недостатком кальция в крови. Физиологическая регенерация протекает медленно за счет митотического деления паратироцитов. При удалении околощитовидной железы возможна подкожная трансплантация фрагментов железы.

15.3.3. Надпочечники

Надпочечники *(glandula suprarenalis)* - это парные органы, образованные соединением двух отдельных самостоятельных гормонопродуцирую-щих желез, составляющих корковое и мозговое вещество разного происхождения, регуляции и физиологического значения (рис. 15.14). В корковом веществе (коре) надпочечников образуется комплекс стероидных гормонов, которые регулируют обмен углеводов, состав ионов во внутренней среде организма и половые функции - глюкокортикоиды, минералокортикои-ды, половые гормоны. Функция коры, кроме клубочковой зоны, контролируется адренокортикотропным гормоном (АКТГ) гипофиза и гормонами почек - ренин-ангиотензиновой системой.

В мозговом веществе продуцируются катехоламины (эпинефрин и нор-эпинефрин), которые влияют на быстроту сердечных сокращений, сокращение гладких мышц и метаболизм углеводов и липидов.

Развитие. Закладка корковой части обнаруживается у зародыша человека на 5-й нед развития в виде утолщений *целомического* эпителия по обе стороны корня брыжейки. В дальнейшем эти эпителиальные утолщения, образованные крупными клетками с ацидофильной цитоплазмой, собираются в компактное интерреналовое тело. Ацидофильные клетки становятся зачатком первичной (фетальной) коры будущих надпочечников. На 10-й нед внутриутробного периода первичная кора окружается снаружи мелкими базофильными клетками (происходящими тоже из целомического эпителия), которые дают начало дефинитивной коре надпочечников.

В плодном периоде объем фетальной коры значительно увеличивается, составляя большую часть коркового вещества надпочечника. В течение первого года жизни фетальная кора постепенно исчезает, заменяясь дефинитивной корой. В фетальной коре синтезируются главным образом глюкокортикоиды - кортизол и дегидроэпи-андростерон, которые метаболизируются в печени в 16α-производные, из которых, в свою очередь, образуются в плаценте женские половые гормоны - эстрогены (эстриол, эстрадиол, эстрон).

Из того же целомического эпителия, из которого возникает интерре-наловое тело, закладываются также половые валики - зачатки гонад, что обусловливает их функциональную взаимосвязь и близость химической природы их стероидных гормонов.

Мозговая часть надпочечников закладывается у зародыша человека на 6-7-й нед развития в результате миграции клеток *нервного гребня.* В процессе миграции происходит дивергентная дифференцировка малодиффе-ренцированных клеток в симпатобласты и хромаффинобласты. Последние внедряются в интерреналовое тело, где размножаются и дифференцируются в хромаффиноциты и дают начало мозговому веществу надпочечников. Следовательно, железистые (хромаффинные) клетки мозгового вещества надпочечников должны рассматриваться как нейроэндокринные. У зародыша хромаффинные клетки вначале содержат только норадреналин (нор-эпинефрин), а на поздних стадиях эмбриогенеза появляются хромаффин-ные клетки, содержащие адреналин (эпинефрин).

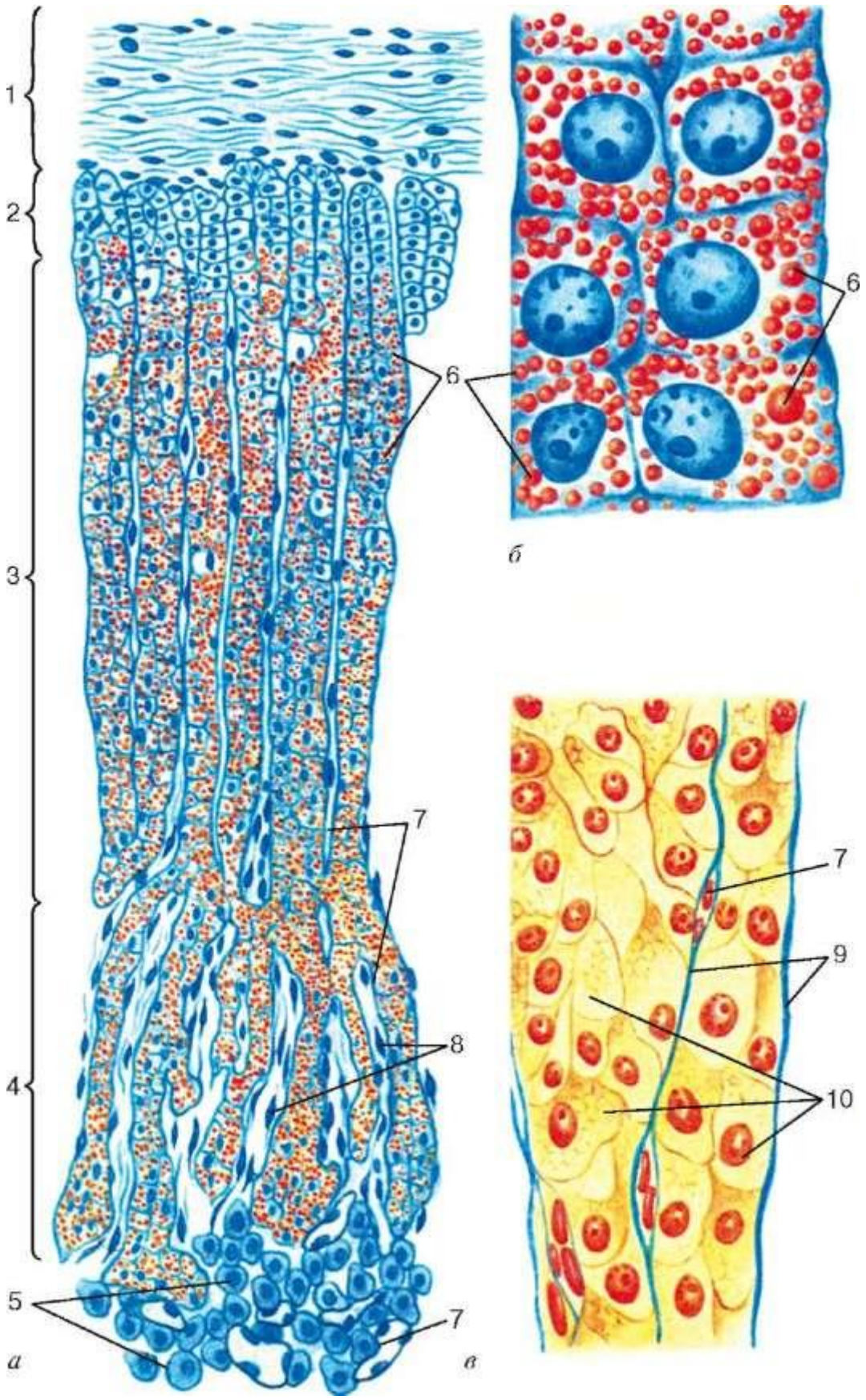

Рис. 15.14. Строение надпочечника (по Б. В. Алешину):

а, *б* - накопление липидов в кортикостероцитах (окраска суданом III-гематоксилином); *в* - кортикостероциты пучковой зоны после растворения липидов (окраска по Маллори). 1 - капсула; 2 - клубочковая зона; 3 - пучковая зона; 4 - сетчатая зона; 5 -

хромаффинные клетки мозгового вещества; 6 - капли липидов в кортикостероцитах; 7 - капилляры; 8 - эндотелий; 9 - соединительнотканные прослойки между тяжами кортикостероцитов; 10 - спонгиоциты

Симпатобласты, внедрившиеся в интерреналовое тело, дивергентно дифференцируются в нейроны и глиоциты интрамуральных ганглиев.

Строение. Снаружи надпочечник покрыт соединительнотканной капсулой, в которой различаются два слоя - наружный (плотный) и внутренний (более рыхлый). В толще капсулы нередко обнаруживаются скопления клеток коры в виде узелков различных размеров. Основные структурные компоненты надпочечников - корковое и мозговое вещество.

Корковое вещество надпочечников

Клетки коры надпочечника, или кортикостероциты *(corticosterocyti),* образуют эпителиальные тяжи, ориентированные перпендикулярно к поверхности надпочечника (см. рис. 15.14).

В коре надпочечника имеется три основные зоны: *клубочковая зона (zona glomerulosa),* составляющая около 15 % толщины коры, *пучковая зона (zona fasciculata)* - 75 % и *сетчатая зона (zona reticularis)* - 10 % толщины коры. Промежутки между эпителиальными тяжами заполнены рыхлой соединительной тканью, по которой проходят кровеносные капилляры и нервные волокна, оплетающие тяжи. Под капсулой имеется тонкий слой мелких малодифференцированных эпителиальных клеток, размножением которых обеспечивается регенерация коры и создается возможность возникновения добавочных интерреналовых телец, иногда обнаруживаемых на поверхности надпочечников и нередко оказывающихся источниками опухолей (в том числе и злокачественных).

Клубочковая зона (zona glomerulosa) образована мелкими кортикостероци-тами (12-15 мкм), которые формируют округлые скопления («клубочки»). В этой зоне клетки содержат мало липидных включений. Их агранулярная эндоплазматическая сеть представлена мелкими пузырьками, между которыми обнаруживаются рибосомы. Многочисленные митохондрии овальной или удлиненной формы отличаются пластинчатыми кристами. Хорошо развит комплекс Гольджи.

В клубочковой зоне вырабатываются минералокортикоиды, главным из которых является альдостерон.

Основная функция минералокортикоидов - поддержание ионного состава электролитов в организме. Минералокортикоиды влияют на реаб-сорбцию и экскрецию ионов в почечных канальцах.

В частности, альдостерон увеличивает реабсорбцию ионов натрия, хлора, бикарбоната и усиливает экскрецию ионов калия и водорода. На синтез и секрецию альдосте-рона влияет ряд факторов. Гормон эпифиза адреногломерулотропин стимулирует образование альдостерона. Стимулирующее влияние на синтез и секрецию альдостерона оказывают компоненты ренин-ангиотензиновой системы, а тормозящее - натрий-уретические факторы. Простагландины могут оказывать как стимулирующее (E_1 и E_2), так и тормозящее ($F_{1\alpha}$ и $F_{2\alpha}$) влияние. При гиперсекреции альдостерона происходят задержка натрия в организме, обусловливающая повышение артериального давления, и потеря калия, сопровождающаяся мышечной слабостью.

При пониженной секреции альдостерона отмечаются потеря натрия, сопровождающаяся гипотензией, и задержка калия, ведущая к нарушениям сердечного ритма. Кроме того, минералокортикоиды усиливают воспалительные процессы.

Минералокортикоиды жизненно важны. Разрушение или удаление клубочковой зоны приводит к смертельному исходу.

Между клубочковой и пучковой зонами располагается узкая прослойка мелких малодифференцированных клеток. Она называется *промежуточной.* Предполагается, что размножение клеток данной прослойки обеспечивает регенерацию пучковой и сетчатой зон.

Пучковая зона (zona fasciculata) занимает среднюю часть коры и наиболее выражена. Кортикостероциты этой зоны (рис. 15.15) отличаются крупными размерами (20 мкм), кубической или призматической формой; на поверхности, обращенной к капиллярам, имеются микроворсинки.

Цитоплазма этих клеток изобилует каплями липидов. Митохондрии крупные, округлой или овальной формы, с кристами в виде извитых и ветвящихся трубок (везикулярные кристы). Гладкая эндоплазматическая сеть хорошо выражена. Рибосомы лежат в цитоплазме свободно. В этой зоне наряду со светлыми клетками встречаются в разном количестве темные клетки с уплотненной цитоплазмой, содержащей мало липидных включений, но повышенное количество рибонуклеопротеидов. В темных клетках, помимо агранулярной эндоплазматической сети, имеется гранулярная эндоплазматическая сеть. Светлые и темные клетки представляют разные функциональные состояния одних и тех же кортикостероцитов. Полагают, что в темных клетках осуществляется синтез специфических белков - ферментов, которые в дальнейшем участвуют в образовании *кортикостероидов,* о чем свидетельствует обильное содержание в цитоплазме темных клеток рибосом. По мере выработки стероидов и их накопления цитоплазма клеток становится светлой, и они вступают в фазу выделения готового секреторного продукта в кровь.

В пучковой зоне вырабатываются глюкокортикоидные гормоны: кор-тикостерон, кортизон и гидрокортизон (кортизол). Они влияют на метаболизм углеводов, белков и липидов и усиливают процессы фосфорили-рования в организме, чем способствуют образованию веществ, богатых энергией, высвобождаемой затем для энергетического обеспечения всех процессов жизнедеятельности, протекающих в каждой клетке организма. Глюкокортикоиды форсируют глюконеогенез (образование глюкозы за счет белков) и отложение гликогена в печени и миокарде, а также мобилизацию тканевых белков. Большие дозы глюкокортикоидов вызывают деструкцию и распад лимфоцитов и эозинофилов крови, приводя к лимфоцитопении и эозинофилопении, а также угнетают воспалительные процессы в организме.

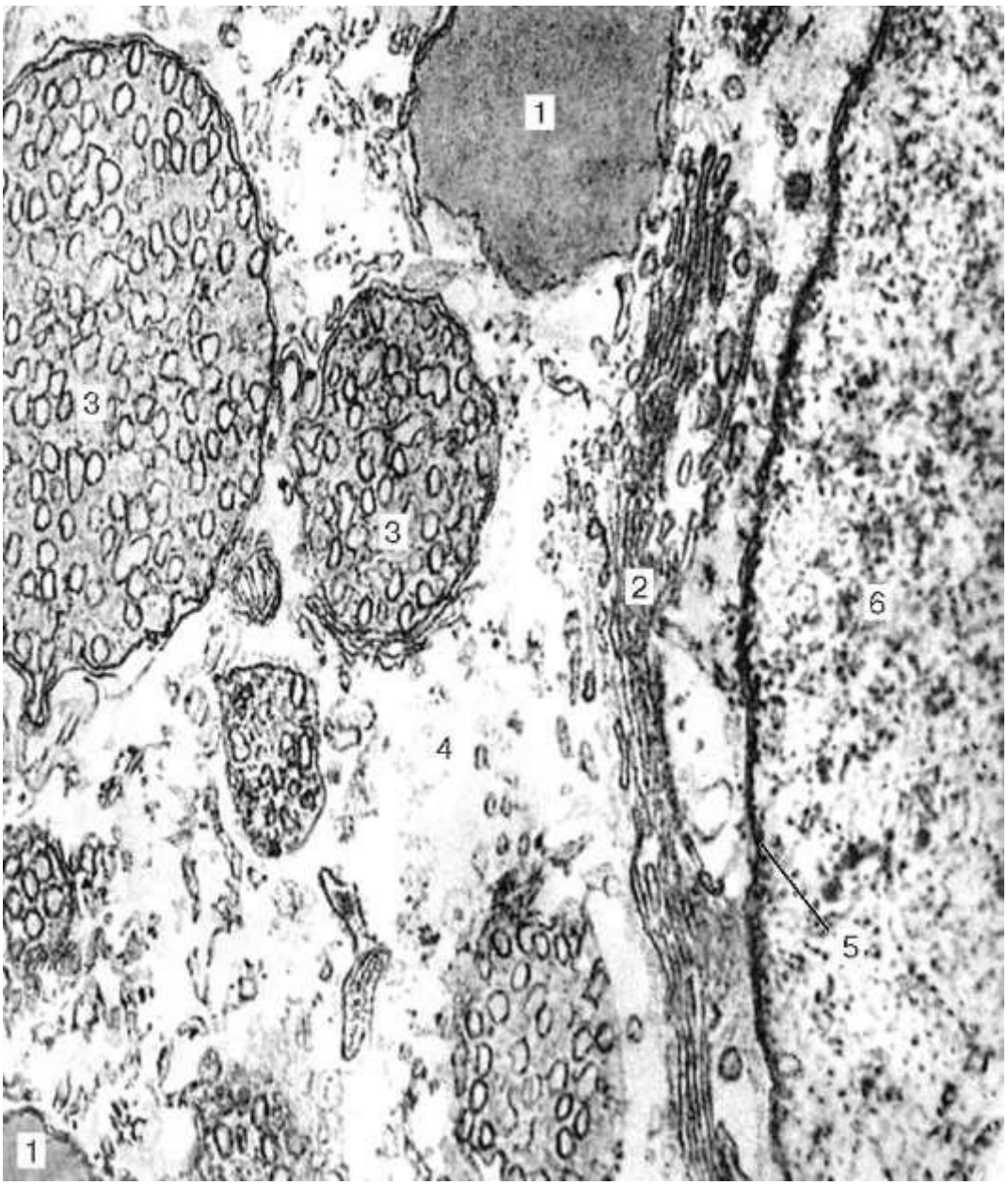

Рис. 15.15. Кортикостероцит пучковой зоны. Электронная микрофотография, увеличение 54 000 (по В. П. Деревянко):

1 - липидные включения; 2 - комплекс Гольджи; 3 - митохондрии; 4 - гиалоплаз-ма; 5 - ядерная оболочка; 6 - ядро

Сетчатая зона (zona reticularis). В ней эпителиальные тяжи разветвляются, формируя рыхлую сеть. Кортикостероциты в сетчатой зоне уменьшаются в размерах и становятся кубическими, округлыми или угловатыми. Содержание в них липидных включений убывает, а число темных клеток возрастает. Кристы митохондрий в клетках трубчатые. Эндоплазматическая сеть преимущественно вакуолярная, в цитоплазме преобладают свободные рибосомы. Комплекс Гольджи хорошо развит.

В сетчатой зоне вырабатывается *андрогенстероидный гормон,* близкий по химической природе и физиологическим свойствам к тестостерону семенников. Поэтому опухоли коры надпочечников у женщин нередко оказываются причиной вирилизма (развитие вторичных половых признаков мужского пола, в частности усов и бороды). В сетчатой зоне образуются также женские половые гормоны (эстрогены и прогестерон), но в небольших количествах. Иногда в сетчатой зоне на границе с мозговым веществом сохраняются остатки фетальной коры. Ее клетки отличаются ацидофильной цитоплазмой.

Эти остаточные образования иначе называются Х-зоной. Она постоянно обнаруживается в надпочечниках самок некоторых млекопитающих, а у самцов становится заметной после кастрации.

Мозговое вещество надпочечников

Мозговое вещество *(medulla)* отделено от коркового вещества тонкой, местами прерывающейся прослойкой соединительной ткани. Эта часть надпочечников образована скоплением сравнительно крупных клеток округлой формы - *хромаффинных клеток (endocrinocytus medullaris),* между которыми находятся кровеносные сосуды (синусоиды). Различают *светлые хро-маффинные клетки,* или *адреноциты,* секретирующие адреналин, и *темные хромаффинные клетки,* или *норадреноциты,* секретирующие норадреналин. Цитоплазма клеток густо заполнена электронно-плотными секреторными гранулами диаметром 100-500 нм, окаймленными мембраной. Сердцевина гранулы заполнена белком, аккумулирующим секретируемые катехолами-ны - норадреналин и адреналин. После обработки надпочечников раствором бихромата калия в железистых клетках откладывается бурый осадок низших окислов хрома. Подобным же образом эти клетки восстанавливают четырехокись осмия и нитрат серебра, вследствие чего эти клетки получают наименование хромаффинных, или осмиофильных, или аргирофильных.

Электронно-плотные хромаффинные гранулы, помимо биогенных аминов (норадреналин, адреналин, ДОФА), содержат пептиды - энкефалины и хромогранины, что подтверждает их принадлежность к нейроэндокринным клеткам (APUD-серии клеток). Кроме того, в мозговом веществе находятся мультиполярные нейроны автономной нервной системы.

Катехоловые амины (норадреналин и адреналин) оказывают влияние на гладкие мышечные клетки сосудов, пищеварительного тракта, бронхов, на сердечную мышцу, а также на метаболизм углеводов (глюкогенолиз, глюко-неогенез), липидов (липолиз).

Катехоловые амины образуются из аминокислоты тирозина, которая при декар-боксилировании образует ДОФА (дигидрооксифенилаланин), из которого последовательно образуются норадреналин и адреналин. Действие катехоламинов на клетки-мишени реализуется через α- и β-адренергические мембранные рецепторы, связанные с G-белком, активирующим или ингибирующим аденилатциклазу. Образование и выброс в кровь катехоламинов стимулируется при активации симпатической нервной системы.

Регуляция секреторных функций коры надпочечников. Специфическим возбудителем гормонообразовательной деятельности пучковой и сетчатой зон является аденогипофизарный АКТГ.

Регуляция клубочковой зоны более сложна. Поскольку альдостерон образуется из кортикостерона, биосинтез которого стимулируется АКТГ, начальные стадии генеза минералокортикоидов подчиняются влиянию этого аденогипофизарного активатора. Однако переход кортикостерона в альдостерон определяется дополнительным вмешательством ренина (гормон, вырабатываемый в почке). Кроме того, образование альдостерона стимулирует гормон эпифиза адреногломерулотропин.

Возрастные изменения. Кора надочечников у человека достигает полного развития в возрасте 20-25 лет, когда соотношение толщины ее зон приближается к 1:9:3. После 59 лет толщина коры начинает уменьшаться. В клетках коры постепенно уменьшаются количество и размеры липидных включений, а соединительнотканные прослойки между эпителиальными тяжами утолщаются. Редукция поражает главным образом сетчатую и отчасти клу-бочковую зону. Толщина же пучковой зоны относительно увеличивается, что обеспечивает достаточную интенсивность глюкокортикоидной функции надпочечников вплоть до преклонного возраста. Мозговое вещество надпочечников не претерпевает

отчетливо выраженных возрастных изменений. После 40 лет отмечается некоторая гипертрофия хромаффиноцитов, но лишь в преклонном возрасте в них наступают атрофические изменения, ослабевает синтез катехоламинов, а в сосудах и строме обнаруживаются признаки склероза.

Васкуляризация. У мозгового и коркового вещества надпочечника имеется общее кровоснабжение. Артерии, входящие в надпочечник, разветвляются на артериолы, образующие густую подкапсулярную сеть, от которой отходят капилляры, снабжающие кровью кору. Их эндотелий фенестриро-ван, что облегчает поступление кортикальных стероидных гормонов из клеток коры в ток крови. Из сетчатой зоны капилляры вступают в мозговую часть, где принимают вид синусоидов и сливаются в венулы, которые переходят в его венозное сплетение. Наряду с ними в мозговое вещество входят также артерии, берущие начало от подкапсулярной сети. Проходя через кору и обогащаясь продуктами, секретируемыми клетками коры надпочечника, кровь приносит к хромаффиноцитам специальные, вырабатываемые в коре ферменты, которые активируют метилирование норадреналина, т. е. образование адреналина.

В мозговом веществе ветвление кровеносных сосудов таково, что каждый хромаффиноцит одним концом соприкасается с артериальным капилляром, а другим обращен к венозному синусоиду, в который выделяет катехоламины. Венозные синусоиды собираются в центральную вену надпочечника, впадающую в нижнюю полую вену. Таким образом, в кровь поступают одновременно и кортикостероиды, и катехоламины, чем обеспечивается возможность совместного действия обоих регуляторных факторов на эффекторные органы или системы. По другим же венам кровь из коры и мозгового вещества направляется в воротную вену печени, принося в нее адреналин (увеличивающий мобилизацию глюкозы из гликогена) и глюко-кортикоиды, стимулирующие, наоборот, глюконеогенез в печени.

Иннервация. Надпочечники получают эфферентные нервные импульсы главным образом по чревным и блуждающим нервам. В кору входят пост-ганглионарные (безмиелиновые) симпатические волокна, а в мозговую часть (как и в другие симпатические ганглии) преганглионарные (миелиновые) волокна. В капсуле нередко встречаются микроганглии и одиночные ганглиозные нервные клетки. В корковой части, деятельность которой активизируется аденогипофизарным АКТГ, роль прямых нервных импульсов ограничивается вазомоторными эффектами. В мозговом веществе, которое не зависит от гипофиза, регуляция его секреторной деятельности осуществляется исключительно нервными импульсами, поступающими главным образом по чревным нервам. Раздражение последних усиливает отдачу адреналина и норадреналина хромаффинными клетками в ток крови.

Реактивность и регенерация. При стрессах, сопровождающихся сильными эмоциональными реакциями страха или ярости, преобладает активность симпатической нервной системы над парасимпатической. При этом повышается не только активность постганглионарных симпатических нейронов, но и секреция клеток мозгового вещества надпочечника. В кровь поступают большие количества норадреналина и адреналина. В результате учащаются и усиливаются сокращения сердца, повышается артериальное давление, увеличивается объем циркулирующей крови в сосудах мышц и центральной нервной системы, в кровь из печени выбрасываются запасы глюкозы. Усиленное выделение адреналина и норадреналина клетками мозгового вещества надпочечника происходит и рефлекторно при резком охлаждении, боли и других видах стресса.

Физиологическая регенерация коры надпочечника осуществляется при участии подкапсулярных клеток и клеток, расположенных между клубочко-вой и пучковой зонами, которые находятся под контролем АКТГ аденоги-пофиза. При удалении одного

надпочечника наблюдается компенсаторная гипертрофия и гиперплазия железистых клеток другого надпочечника.

Параганглии, подобно мозговому веществу надпочечников, состоят из хромаффинной ткани, развивающейся из симпатобластов нервного гребня. Различают брюшные, аортальные, каротидные, внутриорганные (в сердце, коже, яичках, матке и т. д.) параганглии. Снаружи они окружены соединительной тканью, прослойки которой проникают между тяжами *зернистых эндокриноцитов.* Последние диаметром 10-15 мкм имеют овальную или округлую форму и содержат специфические гранулы разного размера, в которых находятся катехоламины. Эндокриноциты окружены *поддерживающими глиоцитами* параганглия. Капилляр синусоидного типа с фенестрированны-ми эндотелиоцитами прилежит к группе эндокриноцитов в той части, где отсутствуют поддерживающие клетки. Иннервация органа осуществляется симпатической нервной системой.

15.4. ДИСПЕРСНАЯ ЭНДОКРИННАЯ СИСТЕМА (APUD-СЕРИЯ КЛЕТОК)

Совокупность одиночных гормонпродуцирующих клеток называют дисперсной (диффузной) эндокринной системой (ДЭС), а клетки относят к APUD-серии (апудоцитам). Название группы эндокринных клеток, составляющих APUD-серию, происходит от первых букв английских слов *amine*

precursor uptake and decarboxylation (поглощение и декарбоксилирование аминов и их предшественников). Это название отражает основной признак клеток данной серии - способность накапливать предшественники биогенных аминов, декарбоксилировать их и вырабатывать биогенные амины и полипептидные гормоны. Последние играют важную роль в процессах местной тканевой регуляции. По морфологическим, биохимическим и функциональным признакам выделено более 50 видов клеток APUD-серии. Общей топографической особенностью этих клеток является их расположение около кровеносных сосудов, среди клеток, находящихся в составе эпителия, - полярная дифференцировка (хотя и не всегда отчетливо выраженная), соответствующая выделению секрета (инкрета) в сосуды микро-циркуляторного русла. Эндокринные клетки APUD-серии обнаруживают тесную и прямую зависимость от нервных импульсов, поступающих к ним по симпатическим и парасимпатическим нервам, но не реагируют на троп-ные гормоны передней доли гипофиза; их состояние и активность после гипофизэктомии не нарушаются.

Для клеток APUD-серии характерно присутствие в них нейроаминов (например, серотонина), катехоламинов и других биогенных аминов, которые выявляются благодаря специфической флюоресценции после обработки в парах формальдегида и просмотра препаратов в ультрафиолетовых лучах; поглощение предшественников аминов при введении их в организм (например, 5-окситриптофана, диоксифенилаланина и др.); декарбоксили-рование аминов. Пептидные гормоны выявляются преимущественно имму-ноцитохимическими методами.

В клетках APUD-серии определяется высокое содержание ряда ферментов (эстераз, холинэстераз, альфа-глицерофосфатдегидрогеназ). Иными словами, клетки данной серии сочетают признаки нервных и эндокринных клеток.

Под электронным микроскопом в базальной части этих клеток выявляется большое количество секреторных гранул, белковая сердцевина которых окружена мембраной (рис. 15.16). Клетки APUD-серии дают специфическую реакцию при обработке их антисыворотками к биогенным аминам и полипептидным гормонам.

Гистогенетические и гистофизиологические различия не дают оснований для объединения всех так называемых апудоцитов в единую (генетически) клеточную систему. Несмотря на сходство по некоторым, главным образом гистохимическим,

признакам, эндокринные клетки неэндокринных органов являются составными элементами соответствующих тканей, образуя в этих тканях линии дивергентной клеточной дифференцировки, или клеточные диффероны. По этой причине различают клетки APUD-серии: производные *нейроэктодермы* (нейроэндокриноциты гипоталамуса, эпифиза, пептидергические нейроны ЦНС и ПНС); производные *кожной эктодермы* (клетки Меркеля, эндокриноциты APUD-серии аденогипофиза); производные *кишечной энтодермы* (эндокриноциты гастроэнтеропанкреати-ческой системы); *производные мезодермы* (клетки Лейдига, эндокриноциты теки фолликула яичника) и др.

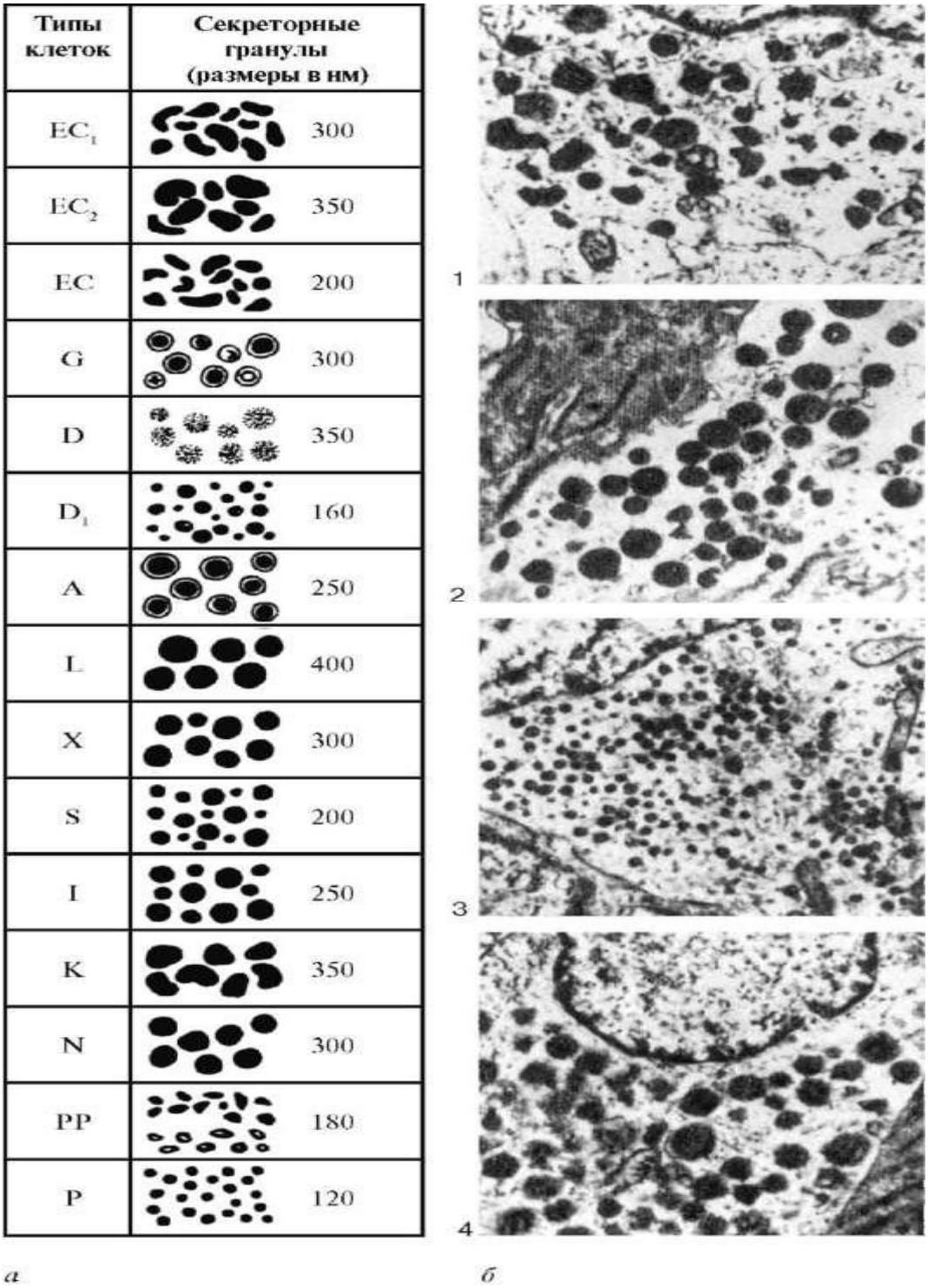

Рис. 15.16. Строение и распределение различных типов эндокриноцитов в пищеварительной системе человека:

а - международная классификация и распределение эндокриноцитов. Ультраструктура их гранул (по Д. Грубе и В. Форссману, с изменениями); *б* - ультрамикроскопическое строение желудочно-кишечных эндокриноцитов. 1 - ЕС-клетки с гранулами разнообразной формы; 2 - L-клетки с крупными электронно-плотными гранулами; 3 - D_1-клетки с многочисленными мелкими гранулами; 4 - D-клетки с крупными умеренно плотными гранулами (по С. М. Говалову, И. М. Коростышевской, М. С. Виноградовой)

В последние годы пептидные гормоны и биогенные амины обнаружены в некоторых неэндокринных клетках: больших гранулярных лимфоцитах (естественных киллерах), тучных клетках, эозинофильных лейкоцитах, некоторых эндотелиальных клетках, тромбоцитах и моноцитах. Предполагается, что эндокринная функция неэндокринных клеток является отражением внутренних ауторегуляторных механизмов выполнения различными клетками присущих им специфических функций.

Таким образом, для эндокриноцитов APUD-серии, несмотря на различные источники их происхождения, характерно наличие в цитоплазме как *нейроамина* (серотонина), так и *пептидного гормона.* И тот, и другой секреторный продукт оказывает дистантное или местное (паракринное) воздействие на клетки-мишени, расположенные в данном или другом органе.

Контрольные вопросы

1. Иерархический принцип организации эндокринной системы. Гипоталамус, гипофиз, эпифиз как центральные звенья регуляции функций периферических эндокринных желез.

2. Аденогипофиззависимые эндокринные железы: название, развитие, продуцируемые гормоны, органы и клетки-мишени к их гормонам, значение в регуляции физиологических функций организма.

3. Аденогипофизнезависимые эндокринные железы: название, развитие, продуцируемые гормоны, органы и клетки-мишени к гормонам, значение в регуляции физиологических функций организма.

4. Дисперсная эндокринная система: классификация, топография в организме человека, виды эндокринных клеток, названия и физиологические функции гормонов. Понятие о пара- и аутокринной гормональной регуляции.

Глава 16. ПИЩЕВАРИТЕЛЬНАЯ СИСТЕМА

Пищеварительная система человека состоит из пищеварительной трубки и расположенных вне ее желез (слюнные железы, печень и поджелудочная железа), секрет которых участвует в процессе пищеварения. Пищеварением называются процессы химической и механической обработки пищи с последующим всасыванием продуктов ее расщепления, происходящие последовательно в различных отделах пищеварительной трубки.

В пищеварительной системе условно выделяют три основных отдела: передний, средний и задний.

Передний отдел включает органы полости рта, глотку и пищевод. В переднем отделе происходит главным образом механическая обработка пищи. *Средний отдел* состоит из желудка, тонкой и толстой кишки, печени и поджелудочной железы. В этом отделе осуществляются преимущественно химическая обработка пищи, всасывание продуктов ее расщепления и формирование каловых масс. *Задний отдел* представлен каудальной частью прямой кишки и обеспечивает функцию эвакуации непереваренных остатков пищи из пищеварительного канала.

Для понимания гистологического строения и гистофизиологии различных отделов пищеварительной системы вначале необходимо ознакомиться с особенностями гистогенеза и общими принципами строения пищеварительной трубки.

Гистогенез. Эпителиальная выстилка пищеварительной трубки и железы развиваются из эктодермы и энтодермы. Из энтодермы формируются однослойный столбчатый эпителий слизистой оболочки желудка, тонкой и большей части толстой кишки, а также железистая паренхима печени и поджелудочной железы. Из эктодермы ротовой и анальной бухт эмбриона образуется многослойный плоский эпителий полости рта, слюнных желез и каудального отдела прямой кишки. Мезенхима является источником развития соединительной ткани и сосудов, а также гладкой мускулатуры пищеварительных органов. Из висцерального листка спланхнотома развивается однослойный плоский эпителий (мезотелий) серозной оболочки - висцерального листка брюшины.

16.1. ОБЩИЙ ПЛАН МИКРОСКОПИЧЕСКОГО СТРОЕНИЯ ПИЩЕВАРИТЕЛЬНОЙ ТРУБКИ

Пищеварительная трубка в любом ее отделе состоит из внутренней *слизистой оболочки (tunica mucosa), подслизистой основы (tela submucosa), мышечной оболочки (tunica muscularis)* и *наружной оболочки,* которая представлена либо серозной оболочкой *(tunica serosa),* либо адвентициальной оболочкой *(tunica adventitia)*(рис. 16.1).

Слизистая оболочка. Свое название она получила в связи с тем, что ее поверхность постоянно увлажняется выделяемой железами слизью. Эта оболочка состоит, как правило, из трех пластинок: *эпителия, собственной пластинки слизистой оболочки (lamina propria mucosae)* и *мышечной пластинки слизистой оболочки (lamina muscularis mucosae).*

Эпителий в переднем и заднем отделах пищеварительной трубки - многослойный плоский, а в среднем отделе - однослойный столбчатый. Железы расположены либо эндоэпителиально (например, бокаловидные клетки в кишечнике), либо экзоэпителиально в собственной пластинке слизистой оболочки (пищевод, желудок) и в подслизистой основе (пищевод, двенадцатиперстная кишка) или за пределами пищеварительного канала (печень, поджелудочная железа).

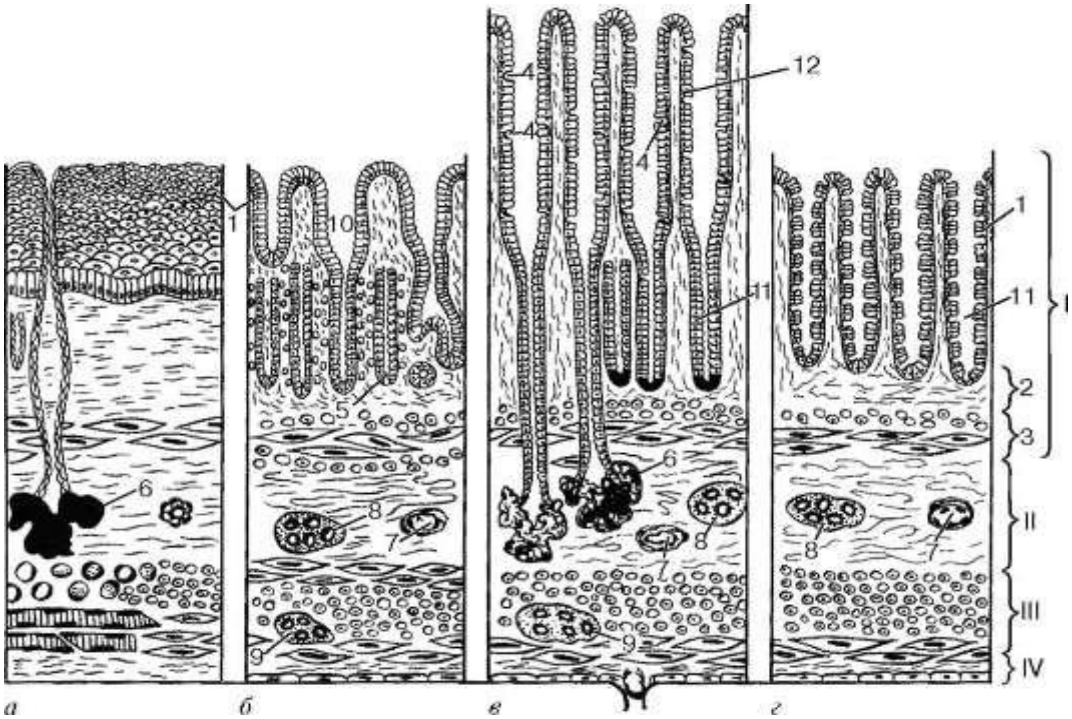

Рис. 16.1. Общий план строения пищеварительной трубки:

а - пищевод; *б* - желудок; *в* - тонкая кишка; *г* - толстая кишка: I - слизистая оболочка; II - подслизистая основа; III - мышечная оболочка; IV - серозная (адвентициальная) оболочка. 1 - эпителий слизистой оболочки; 2 - собственная пластинка слизистой оболочки; 3 - мышечная пластинка слизистой оболочки; 4 - бокаловидный экзокриноцит; 5 - железы в собственной пластинке слизистой оболочки; 6 - железы, расположенные в подслизистой основе; 7 - сосудистые сплетения; 8 - подслизистое нервное сплетение; 9 - межмышечное нервное сплетение; 10 - желудочные ямочки; 11 - крипты; 12 - ворсинки

Собственная пластинка слизистой оболочки лежит под эпителием, отделена от него базальной мембраной и представлена рыхлой волокнистой соединительной тканью. Здесь находятся кровеносные и лимфатические сосуды, нервные элементы, скопления лимфоидной ткани. В некоторых отделах (пищевод, желудок) могут располагаться простые железы.

Мышечная пластинка слизистой оболочки расположена на границе с под-слизистой основой и состоит из одного-трех слоев, образованных гладкими мышечными клетками. В некоторых отделах (язык, кроме корня языка, где располагаются сосочки, окруженные валом, десны) гладкие мышечные клетки отсутствуют.

Рельеф слизистой оболочки на протяжении всего пищеварительного канала неоднороден. Поверхность ее может быть гладкой (губы, щеки), образовывать углубления (ямочки в желудке, крипты в кишечнике), складки (во всех отделах), ворсинки (в тонкой кишке).

Подслизистая основа. Состоит из рыхлой волокнистой соединительной ткани. Наличие подслизистой основы обеспечивает подвижность слизистой оболочки, образование складок. В подслизистой основе имеются сплетения кровеносных и лимфатических сосудов, скопления лимфоидной ткани и подслизистое нервное сплетение *(plexus nervorum submucosus)*. В некоторых отделах (пищевод, двенадцатиперстная кишка) расположены железы.

Мышечная оболочка. Состоит, как правило, из двух слоев мышечных элементов - внутреннего циркулярного и наружного продольного. В переднем и заднем отделах пищеварительного канала мышечная ткань преимущественно поперечнополосатая, а в среднем - гладкая. Мышечные слои разделены соединительной тканью, в которой находятся кровеносные и лимфатические сосуды и межмышечное нервное сплетение*(plexus nervorum intermuscularis)*. Сокращения мышечной оболочки способствуют перемешиванию и продвижению пищи в процессе пищеварения.

Серозная оболочка. Большая часть пищеварительной трубки покрыта серозной оболочкой - висцеральным листком брюшины. Брюшина состоит из соединительнотканной основы, в которой расположены сосуды и нервные элементы, и из мезотелия. В некоторых отделах (пищевод, часть прямой кишки) серозная оболочка отсутствует. В таких местах пищеварительная трубка покрыта снаружи адвентициальной оболочкой, состоящей только из соединительной ткани.

Васкуляризация. Стенка пищеварительной трубки на всем протяжении обильно снабжена кровеносными и лимфатическими сосудами (рис. 16.2, а, б). Артерии образуют наиболее мощные сплетения в подслизистой основе, которые тесно связаны с артериальными сплетениями, лежащими в собственной пластинке слизистой оболочки. В тонкой кишке артериальные сплетения формируются также в мышечной оболочке. Сети кровеносных капилляров располагаются под эпителием слизистой оболочки, вокруг желез, крипт, желудочных ямочек, внутри ворсинок, сосочков языка и в мышечных слоях. Вены также формируют сплетения подслизистой основы и слизистой оболочки.

Наличие артериоловенулярных анастомозов обеспечивает регуляцию притока крови в различные участки пищеварительного тракта в зависимости от фазы пищеварения.

Лимфатические капилляры образуют сети под эпителием, вокруг желез и в мышечной оболочке (см. рис. 16.2, а, б). Лимфатические сосуды формируют сплетения подслизистой основы и мышечной оболочки, а иногда и наружной оболочки (пищевод). Наиболее крупные сплетения сосудов располагаются в под-слизистой основе.

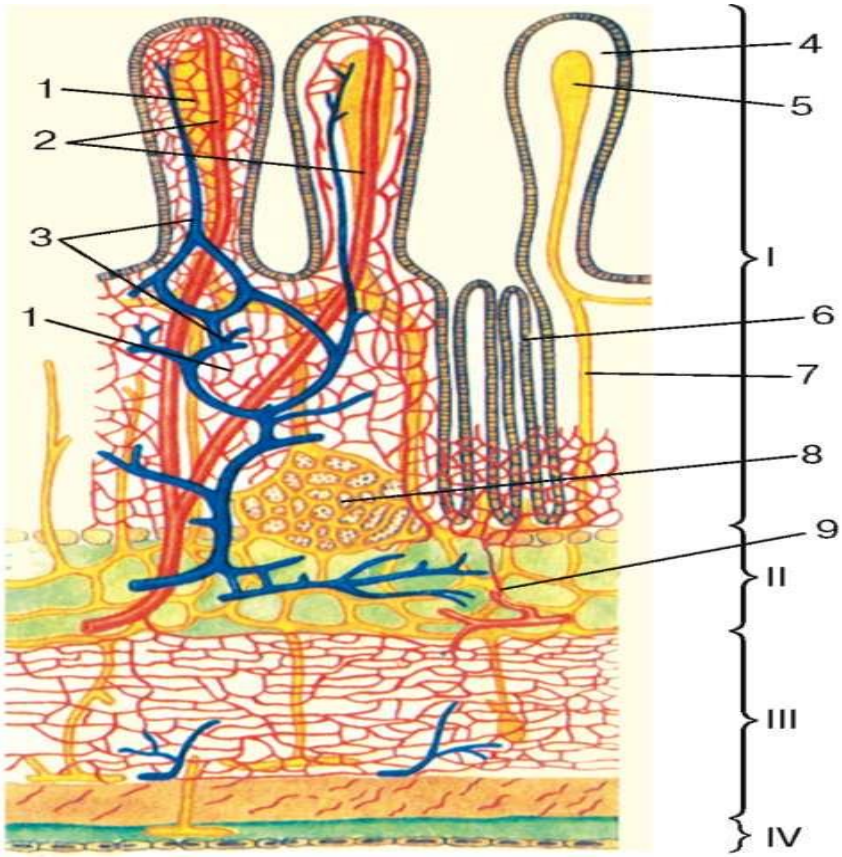

а

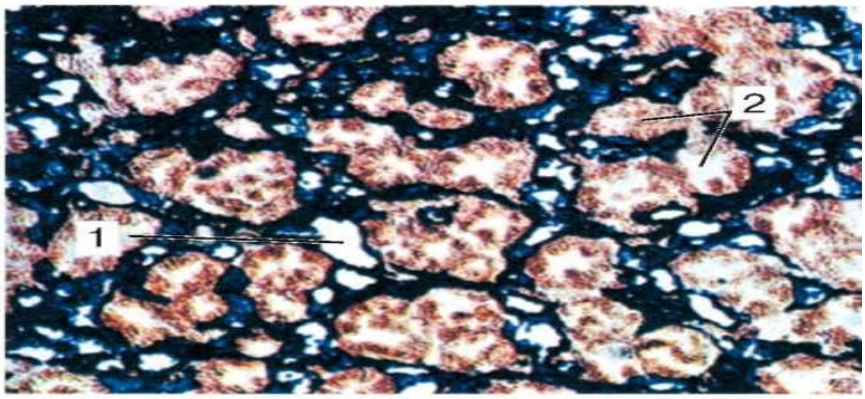

б

Рис. 16.2. Васкуляризация стенки пищеварительной трубки (по Н. А. Юриной, Л. С. Румянцевой):

а - расположение кровеносных и лимфатических сосудов в стенке пищеварительной трубки (на примере тонкой кишки): I - слизистая оболочка; II - подслизистая основа; III - мышечная оболочка; IV - серозная оболочка; 1 - кровеносные капилляры; 2 - артерии; 3 - вены; 4 - кишечная ворсинка; 5 - лимфатический капилляр; 6 - кишечная железа (крипта); 7 - лимфатический сосуд; 8 - лимфоидный узелок; 9 - сосудистые сплетения в подслизистой основе; *б* - лимфатические капилляры слизистой оболочки желудка человека (препарат В. С. Ревазова): 1 - лимфатические капилляры; 2 - железы желудка, инъекция синей массы Герата.

Иннервация. Эфферентную иннервацию обеспечивают ганглии автономной нервной системы, расположенные либо вне пищеварительной трубки (экстрамуральные симпатические ганглии), либо в толще ее (интрамуральные парасимпатические ганглии) (рис. 16.3). К экстрамураль-ным ганглиям относятся верхний шейный, звездчатый и другие узлы симпатической цепочки, иннервиру-ющие пищевод, ганглии солнечного (чревного) и тазового сплетений, иннервирующие желудок и кишечник. Интрамуральными являются ганглии межмышечного (ауэрбахова), подсли-зистого (мейсснерова) и подсерозно-го или адвентициального, сплетений. Нейронный состав сплетений описан в главе 11. Аксоны эфферентных нейронов симпатических и парасимпатических сплетений иннервируют мышцы и железы.

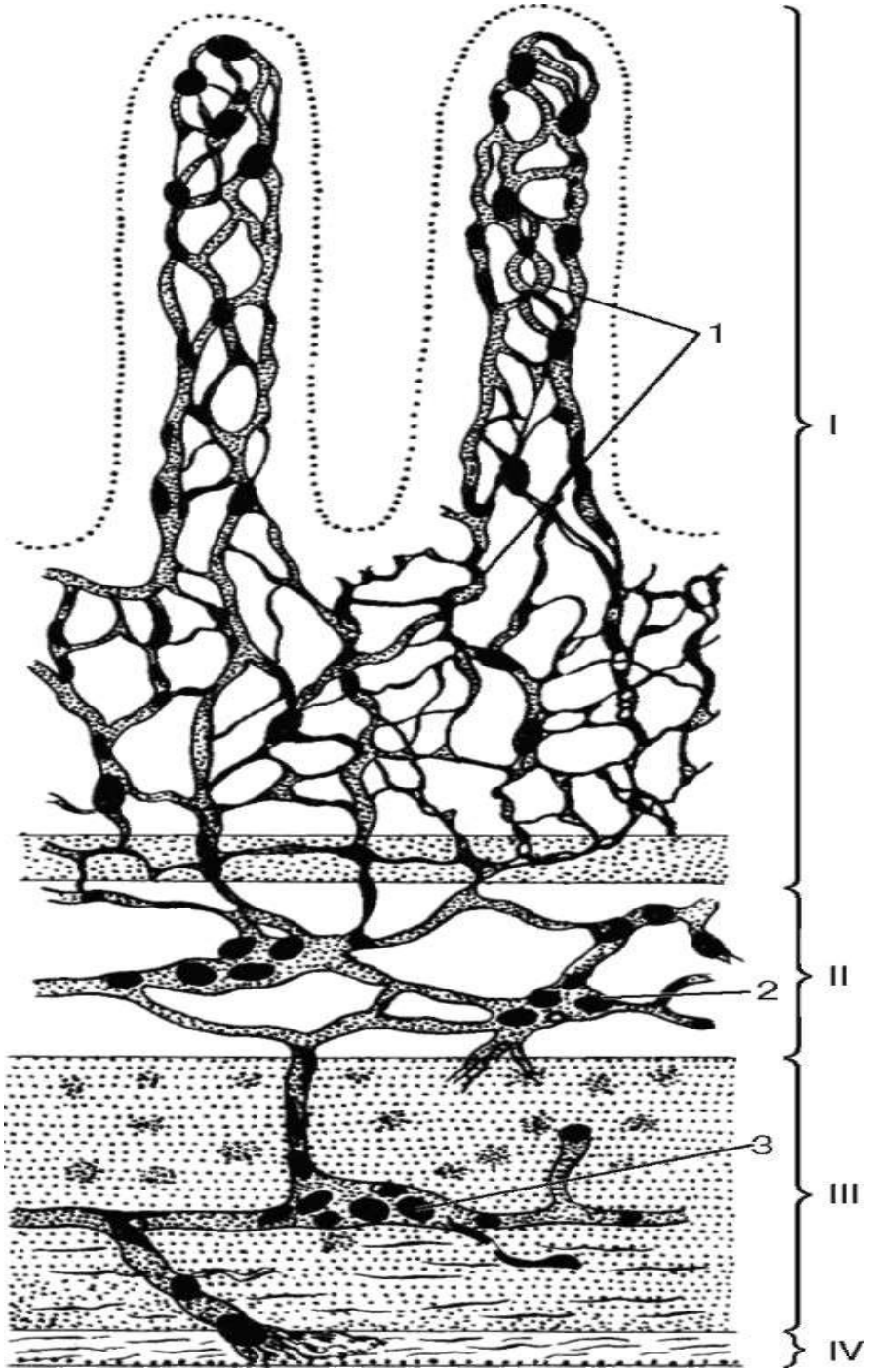

Рис. 16.3. Расположение нервных элементов в стенке тонкой кишки (по Рамон-и-Кахалю):

I - слизистая оболочка; II - подслизистая основа; III - мышечная оболочка; IV - серозная оболочка; 1 - разветвление нервных волокон в слизистой оболочке; 2 - подслизистое нервное сплетение; 3 - межмышечное кишечное нервное сплетение Афферентная иннервация осуществляется окончаниями дендритов чувствительных нервных клеток, находящихся в составе интрамуральных ганглиев, и окончаниями дендритов чувствительных клеток чувствительных (спинномозговых) ганглиев. Чувствительные нервные окончания располагаются в мышцах, эпителии, волокнистой соединительной ткани. Афферентные окончания в стенке пищеварительного канала могут быть поливалентными, т. е. одновременно иннервировать различные ткани - эпителиальную, мышечную, соединительную, а также кровеносные сосуды. В эпителии слизистой оболочки и железах всех отделов пищеварительной системы, но особенно в ее среднем отделе, имеются одиночные эндокринные клетки. Выделяемые ими биологически активные вещества - нейро-трансмиттеры и гормоны оказывают как местное действие, регулируя функцию желез и гладких мышц сосудов, так и общее влияние на организм. Наличие множества поверхностно лежащих мелких кровеносных сосудов, просвечивающих через эпителий, придает слизистой оболочке характерный розовый цвет. Хорошо увлажненный эпителий способен пропускать многие вещества в эти сосуды, что часто используется во врачебной практике для введения таких лекарств, как нитроглицерин, валидол и других, через слизистую оболочку рта.

Губы

В губе различают три части: *кожную (pars cutanea), промежуточную (pars intermedia)* и *слизистую (pars mucosa).* В толще губы находятся поперечнополосатые мышцы (рис. 16.4).

Кожная часть губы имеет строение кожи. Она покрыта многослойным плоским ороговевающим эпителием и снабжена сальными, потовыми железами и волосами. Эпителий этой части расположен на базальной мембране; под мембраной лежит рыхлая волокнистая соединительная ткань, образующая высокие сосочки, которые вдаются в эпителий.

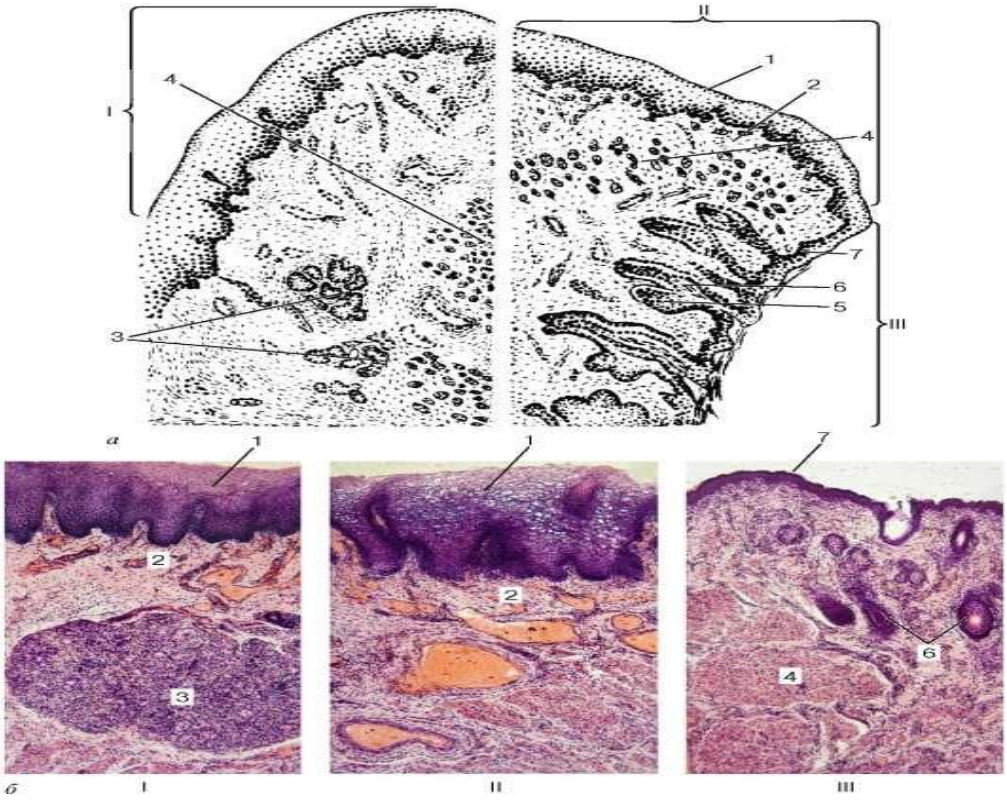

Рис. 16.4. Микроскопическое строение губы:

а - схема (по В. Г. Елисееву и др.); *б* - микрофотографии: I - слизистая часть; II - переходная часть; III - кожная часть. 1 - многослойный плоский эпителий; 2 - собственная пластинка слизистой оболочки с капиллярами; 3 - слюнные железы; 4 - мышцы; 5 - сальные железы; 6 - волосяной мешок; 7 - эпидермис;

Промежуточная часть губы состоит из двух зон: наружной (гладкой) и внутренней (ворсинчатой). В наружной зоне роговой слой эпителия сохраняется, но становится тоньше и прозрачнее. В этой зоне нет волос, постепенно исчезают потовые железы, а сохраняются только сальные железы, открывающие свои протоки на поверхность эпителия. Сальных желез больше в верхней губе, особенно в области угла рта. Собственная пластинка слизистой оболочки является продолжением соединительнотканной основы кожи; сосочки ее в этой зоне невысокие. Внутренняя зона у новорожденных покрыта эпителиальными сосочками, которые иногда называют ворсинками. Эти эпителиальные сосочки по мере роста организма постепенно сглаживаются и становятся малозаметными. Эпителий внутренней зоны переходной части губы взрослого человека в 3-4 раза толще, чем в наружной зоне, лишен рогового слоя. Сальные железы здесь, как правило, отсутствуют. Лежащая под эпителием рыхлая волокнистая соединительная ткань, вдаваясь в эпителий, образует очень высокие сосочки, в которых находятся многочисленные капилляры. Циркулирующая в них кровь просвечивает через эпителий и обусловливает красный цвет губы. Сосочки содержат огромное количество нервных окончаний, поэтому красный край губы очень чувствителен.

Слизистая часть губы покрыта многослойным плоским неороговевающим эпителием. Однако в клетках поверхностного слоя эпителия все же можно обнаружить небольшое количество зерен кератина. Эпителиальный пласт в слизистой части губы значительно толще, чем в кожной. Собственная пластинка слизистой оболочки здесь образует сосочки, однако они менее высокие, чем в лежащей рядом переходной части. Мышечная пластинка слизистой оболочки отсутствует, и поэтому собственная пластинка без резкой границы переходит в подслизистую основу, примыкающую непосредственно к поперечнополосатым мышцам.

В подслизистой основе располагаются секреторные отделы слюнных губных желез *(gll. labiales)*. Железы довольно крупные, иногда достигают величины горошины. По строению это сложные альвеолярно-трубчатые железы. По характеру секрета они относятся к смешанным слизисто-белковым железам. Выводные протоки их выстланы многослойным плоским неоро-говевающим эпителием и открываются на поверхности губы.

В подслизистой основе слизистой части губы расположены артерии и обширное венозное сплетение, распространяющееся и в красную часть губы.

Щеки

Щеки - это мышечные образования, покрытые снаружи кожей, а изнутри - слизистой оболочкой. В слизистой оболочке щеки различают три зоны: верхнюю, или *максиллярную (zona maxillaris),* нижнюю, или*мандибу-лярную (zona mandibularis),* и среднюю, или *промежуточную (zona intermedia).* В слизистой оболочке отсутствует мышечная пластинка.

Максиллярная и мандибулярная зоны щеки имеют строение, сходное со строением слизистой части губы. Эпителий здесь многослойный плоский неороговевающий, сосочки собственной пластинки слизистой оболочки небольших размеров. В этих областях хорошо выражена подслизистая основа, в которой находится большое количество *щечных желез (gll. buccales)*. Наиболее крупные из них лежат в области коренных зубов *(gll. molares)*. По

мере удаления от ротового отверстия железы располагаются в более глубоких слоях, т. е. в толще щечных мышц и даже снаружи от них.

Средняя, или промежуточная, зона щеки занимает область шириной около 10 мм, тянущуюся от угла рта до ветви нижней челюсти. В эмбриональном периоде и в течение первого года жизни ребенка на этом участке имеются эпителиальные ворсинки, такие же, как на переходной части губы. Сосочки собственной пластинки слизистой оболочки здесь, как и в переходной части губы, больших размеров.

Слюнные железы отсутствуют. Для промежуточной зоны щеки характерно наличие нескольких редуцированных желез, таких же, как в промежуточной части губы. Промежуточная зона щеки, как и промежуточная часть губы, является зоной контакта кожи и слизистой оболочки полости рта, формирующейся вследствие срастания эмбриональных закладок при формировании ротового отверстия.

С подлежащими тканями слизистая оболочка щеки соединена при помощи подслизистой основы, которая представлена жировой клетчаткой. Здесь располагается много кровеносных сосудов и нервов. Мышечная оболочка щеки образована щечной мышцей, в толще которой лежат щечные слюнные железы с белково-слизистыми и чисто слизистыми секреторными отделами.

Десны. Твердое нёбо

Десны являются частью слизистой оболочки полости рта, которая плотно сращена с надкостницей верхней и нижней челюстей. Слизистая оболочка выстлана многослойным плоским эпителием, который иногда оро-говевает. Собственная пластинка слизистой оболочки образует длинные сосочки, глубоко вдающиеся в эпителий.

Сосочки становятся ниже в той части десны, которая непосредственно прилежит к зубам. В соединительной ткани собственной пластинки слизистой оболочки местами имеются большие скопления тучных клеток. Основное вещество ее резко метахроматично, т. е. содержит значительное количество гликозаминогликанов. Мышечная пластинка слизистой оболочки отсутствует. В области прилегания десны к зубу образуется *десневая борозда.* Здесь эпителий прилегает к поверхности зуба и срастается с кутикулой эмали, образуя *зубо-десневое соединение.* Десна богато иннервирована. В эпителии находятся свободные нервные окончания, а в собственной пластинке слизистой оболочки - инкапсулированные и неинкапсулированные нервные окончания.

Твердое нёбо состоит из костной основы, покрытой слизистой оболочкой. Подслизистая основа отсутствует, поэтому слизистая оболочка плотно сращена с надкостницей. Слизистая оболочка выстлана многослойным плоским неороговевающим эпителием. В области шва твердого нёба эпителий слизистой оболочки иногда образует утолщения, имеющие вид характерных тяжей. У новорожденных они представлены эпителиальными тельцами, состоящими из концентрически наслоенных эпителио-цитов и достигающими величины булавочных головок.

Собственная пластинка слизистой оболочки образует сосочки, вдающиеся в эпителий. В ней расположены мощные пучки коллагеновых волокон, переплетающиеся между собой и вплетающиеся в надкостницу (фиброзная зона). Эта особенность строения твердого нёба лучше выражена в местах плотных сращений слизистой оболочки с костью (например, область шва, зона перехода в десны). В остальных местах по бокам от срединного шва между собственной пластинкой слизистой оболочки и надкостницей располагаются следующие структуры: в передней части твердого нёба - жировая ткань (жировая зона); далее - скопления слизистых желез *(gll. palatinae)* - железистая зона. Нёбные слюнные железы альвеолярно-трубчатые, разветвленные.

Мягкое нёбо. Язычок

Мягкое нёбо и язычок состоят из сухожильно-мышечной основы, покрытой слизистой оболочкой. В мягком нёбе и язычке различают *ротоглоточную* (переднюю) и *носоглоточную* (заднюю) поверхности. У плодов и новорожденных гистологическая граница между ними проходит приблизительно по линии перегиба слизистой оболочки с ротовой поверхности на носовую на дужках мягкого нёба и на язычке. У взрослых эта граница смещается на заднюю (носовую) поверхность, так что весь язычок оказывается одетым слизистой оболочкой, характерной для полости рта.

Слизистая оболочка ротовой поверхности мягкого нёба и язычка покрыта многослойным плоским неороговевающим эпителием. Собственная пластинка слизистой оболочки образует высокие узкие сосочки, глубоко вдающиеся в эпителий. За ней располагается развитый слой эластических волокон. Мышечная пластинка слизистой оболочки отсутствует.

Далее следует хорошо подслизистая основа, образованная рыхлой соединительной тканью, с множеством адипоцитов, в которой расположены нёбные (слизистые слюнные) железы. Выводные протоки этих желез открываются на ротовой поверхности мягкого нёба и язычка.

В язычке скопления желез находятся и внутри мышечного слоя. Поперечнополосатая мышечная ткань, составляющая основу язычка, имеет ряд особенностей. Мышечные волокна ее ветвятся и образуют между собой анастомозы.

Слизистая оболочка носовой поверхности мягкого нёба покрыта многорядным реснитчатым эпителием, содержащим бокаловидные клетки. Собственная пластинка слизистой оболочки здесь лишена сосочков и отделена от эпителия хорошо выраженной базальной мембраной. На поверхности эпителия открываются мелкие слюнные железы слизистого типа. За собственной пластинкой следует слой эластических волокон. Мышечная пластинка слизистой оболочки и подслизистая основа отсутствуют. В месте перехода слизистой оболочки ротовой поверхности нёба в носовую эпителий становится сначала многослойным призматическим, а затем многорядным реснитчатым.

Язык

Язык человека, помимо участия во вкусовом восприятии, механической обработке пищи и акте глотания, является органом речи. Основу языка составляет поперечнополосатая мышечная ткань соматического типа.

Язык покрыт слизистой оболочкой. Рельеф ее различен на нижней, боковых и верхней поверхностях языка. Наиболее простое строение имеет слизистая оболочка на его нижней поверхности. *Эпителий* здесь многослойный плоский неороговевающий. Собственная пластинка слизистой оболочки вдается в эпителий, образуя короткие сосочки. За собственной пластинкой следует подслизистая основа, которая прилежит непосредственно к мышцам. Благодаря наличию подслизистой основы слизистая оболочка нижней поверхности языка легко смещается.

Слизистая оболочка верхней и боковых поверхностей языка неподвижно сращена с его мышечным телом и снабжена особыми образованиями - сосочками. *Подслизистая основа* отсутствует. В языке человека имеется четыре вида сосочков: *нитевидные (papillae filiformes), грибовидные (papillae fungiformes), желобоватые,* или *окруженные валом (papillae vallatae),* и *листовидные (papillae foliatae).* Все сосочки языка являются производными слизистой оболочки и построены по общему плану (рис. 16.5). Поверхность сосочков образована многослойным плоским неороговевающим или частично оро-говевающим (в нитевидных сосочках) эпителием, лежащим на базальной мембране. Основу каждого сосочка составляет вырост (первичный сосочек) собственной пластинки слизистой оболочки. От вершины первичного сосочка отходит от 5 до 20 и

более тонких соединительнотканных вторичных сосочков, вдающихся в эпителий. В соединительнотканной основе сосочков языка расположены многочисленные кровеносные капилляры, просвечивающиеся через эпителий (кроме нитевидных) и придающие сосочкам характерный красный цвет.

Нитевидные сосочки самые многочисленные, равномерно покрывают верхнюю поверхность языка, концентрируясь особенно в углу, образованном сосочками, окруженными валом. По размерам они наиболее мелкие среди сосочков языка. Длина их около 0,3 мм. Наряду с нитевидными сосочками встречаются конические *(papillae conicae).* При ряде заболеваний процесс отторжения поверхностных ороговевающих эпителиоцитов может замедляться, а эпителиальные клетки, накапливаясь в больших количествах на вершинах сосочков, образуют мощные роговые пласты. Эти массы, покрывая беловатой пленкой поверхность сосочков, создают картину языка, обложенного белым налетом.

Грибовидные сосочки немногочисленны и располагаются на спинке языка среди нитевидных сосочков. Наибольшее их количество сосредоточено на кончике языка и по его краям. Они крупнее нитевидных сосочков, их длина составляет 0,7-1,8 мм, диаметр - 0,4-1 мм. Основная масса этих сосочков имеет форму гриба с узким основанием и широкой вершиной. Среди них встречаются конические и линзовидные формы. В толще эпителия находятся *вкусовые почки (gemmae gustatoriae),* располагающиеся чаще всего в области «шляпки» грибовидного сосочка. В срезах через эту зону в каждом грибовидном сосочке обнаруживается до 3-4 вкусовых почек. В некоторых сосочках вкусовые почки отсутствуют.

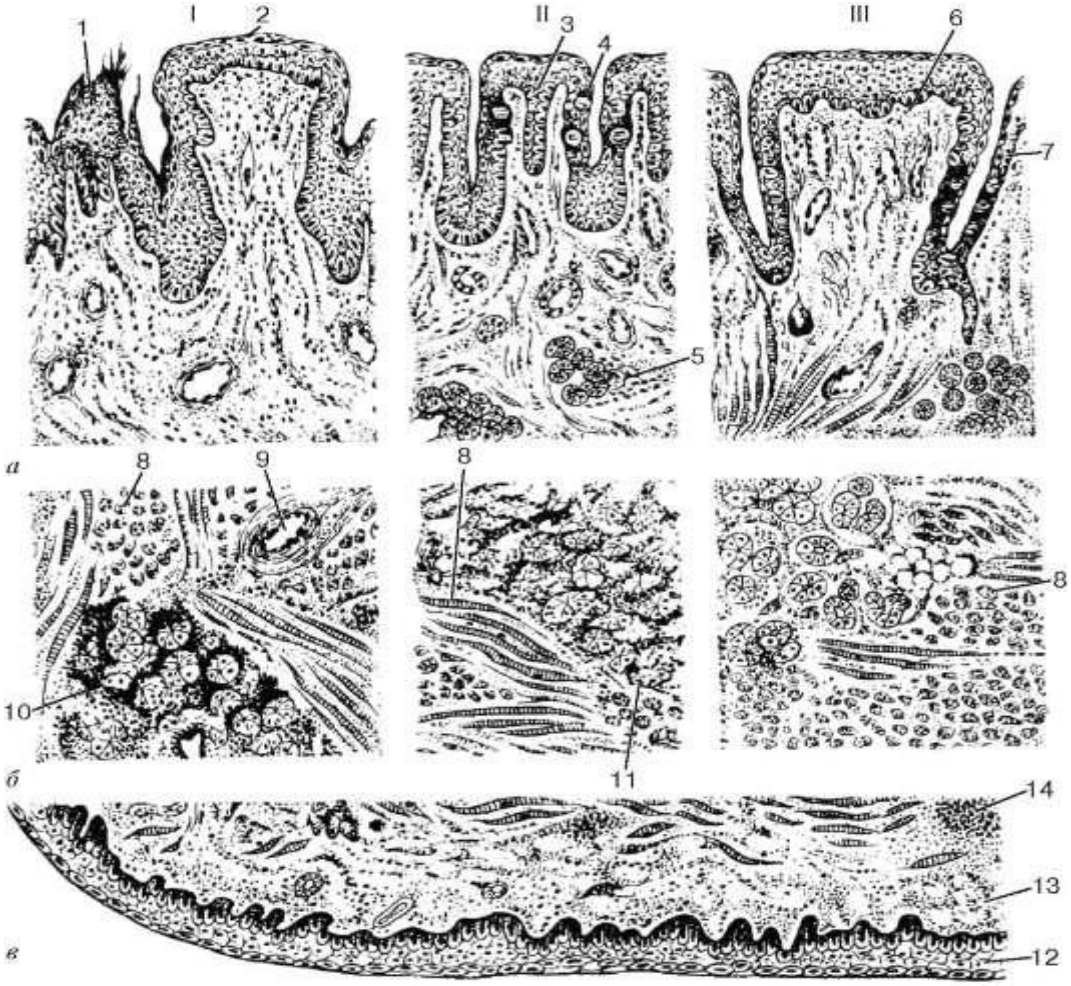

Рис. 16.5. Микроскопическое строение языка человека, продольный разрез на разных уровнях (схема по В. Г. Елисееву и др.):

а - верхняя поверхность языка - спинка языка; *б* - средняя часть языка; *в* - нижняя поверхность языка. I - кончик языка; II - боковая поверхность языка; III - корень языка. 1 - нитевидный сосочек; 2 - грибовидный сосочек; 3 - листовидный сосочек; 4 - вкусовые почки; 5 - серозные железы; 6 - желобоватый сосочек; 7 - эпителий валика желобоватого сосочка; 8 - поперечнополосатая мышца; 9 - кровеносные сосуды; 10 - смешанная слюнная железа; 11 - слизистая слюнная железа; 12 - многослойный плоский эпителий; 13 - собственная пластинка слизистой оболочки; 14 - лимфоидный узелок

Желобоватые сосочки (сосочки языка, окруженные валом) встречаются на верхней поверхности корня языка в количестве от 6 до 12. Расположены они между телом и корнем языка вдоль пограничной линии. Они хорошо различимы даже невооруженным глазом. Их длина около 1-1,5 мм, диаметр 1-3 мм. В отличие от нитевидных и грибовидных сосочков, отчетливо возвышающихся над уровнем слизистой оболочки, верхняя поверхность этих сосочков лежит почти на одном уровне с нею. Они имеют узкое основание и широкую, уплощенную свободную часть. Вокруг сосочка располагается узкая, глубокая борозда - *желобок*(отсюда название - желобоватый сосочек). Желоб отделяет сосочек от валика - утолщения слизистой оболочки, окружающего сосочек. Наличие этой детали в строении сосочка послужило поводом к возникновению другого названия - «сосочек, окруженный валом». В толще эпителия боковых поверхностей этого сосочка и окружающего его валика расположены многочисленные вкусовые почки. В соединительной ткани сосочков и валиков часто встречаются пучки гладких мышечных клеток, расположенных продольно, косо или циркулярно. Сокращение этих пучков обеспечивает сближение сосочка с валиком. Это способствует наиболее полному соприкосновению пищевых веществ, попадающих в борозду сосочка, со вкусовыми почками, заложенными в эпителии сосочка и валика. В рыхлой волокнистой соединительной ткани основания сосочка и между прилежащими к нему пучками поперечнополосатых волокон находятся концевые отделы слюнных белковых желез, выводные протоки которых открываются в борозду сосочка. Секрет этих желез промывает и очищает борозду сосочка от пищевых частиц, слущивающегося эпителия и микробов.

Листовидные сосочки языка хорошо развиты только у детей. Они представлены двумя группами, расположенными по правому и левому краям языка. Каждая группа включает 4-8 параллельно расположенных сосочков, разделенных узкими пространствами. Длина одного сосочка около 2-5 мм. В эпителии боковых поверхностей сосочка заключены вкусовые почки. В пространства, разделяющие листовидные сосочки, открываются выводные протоки слюнных белковых желез. Их концевые отделы расположены между мышцами языка. Секрет этих желез промывает узкие пространства между сосочками. У взрослого человека листовидные сосочки редуцируются, а на местах, где ранее располагались белковые железы, развиваются жировая и лимфоидная ткани.

Слизистая оболочка корня языка характеризуется отсутствием сосочков. Поверхность имеет ряд возвышений и углублений. Возвышения образуются за счет скопления в собственной пластинке слизистой оболочки лимфоидных узелков, достигающих иногда 0,5 см в диаметре. Здесь же слизистая оболочка образует углубления - крипты, в которые открываются протоки многочисленных слюнных слизистых желез. Совокупность скоплений лимфоидной ткани в корне языка называется язычной миндалиной.

Мышцы языка образуют тело этого органа. Пучки поперечнополосатых мышц языка располагаются в трех взаимно перпендикулярных направлениях: одни из них лежат вертикально, другие продольно, третьи поперечно. Мускулатура языка разделена на правую и левую половины плотной соединительнотканной перегородкой. Рыхлая соединительная ткань, лежащая между отдельными мышечными волокнами и пучками, содержит много жировых долек. Здесь же расположены концевые отделы слюнных желез языка. На границе между мышечным телом и собственной пластинкой слизистой оболочки верхней поверхности языка имеется мощная соединительнотканная пластинка,

состоящая из переплетающихся наподобие решетки пучков коллагеновых и эластических волокон. Она образует так называемый сетчатый слой. Это своеобразный апоневроз языка, который особенно сильно развит в области желобоватых сосочков. На конце и у краев языка толщина его уменьшается. Поперечнополосатые мышечные волокна, проходя через отверстия сетчатого слоя, прикрепляются к маленьким сухожилиям, образованным пучками коллагеновых волокон, лежащими в собственной пластинке слизистой оболочки.

Слюнные железы языка *(gll. lingualis)* подразделяются на три вида: *белковые, слизистые* и *смешанные.*

Белковые слюнные железы расположены поблизости от желобоватых и листовидных сосочков в толще языка. Это простые трубчатые разветвленные железы. Их выводные протоки открываются в борозды сосочков, окруженных валом, или между листовидными сосочками и выстланы многослойным плоским эпителием. Концевые отделы состоят из клеток конической формы, выделяющих белковый секрет.

Слизистые железы расположены главным образом в корне языка и вдоль его боковых краев. Это одиночные простые альвеолярно-трубчатые разветвленные железы. Их протоки выстланы многослойным плоским эпителием. На корне языка они открываются в крипты язычной миндалины. Трубчатые концевые отделы этих желез состоят из слизистых клеток.

Смешанные железы располагаются в его переднем отделе. Их протоки (около 6 млн) открываются вдоль складок слизистой оболочки под языком. Секреторные отделы смешанных желез расположены в толще языка.

Кровоснабжение языка осуществляется входящими в него язычными артериями, которые обильно разветвляются и образуют широкую сеть в мышцах языка. Они же дают ветви к поверхностным частям языка. В сетчатом слое языка сосуды располагаются горизонтально, а затем от них отходят вертикальные конечные ветви к сосочкам слизистой оболочки. Конечные ветви формируют в соединительнотканных сосочках капиллярную сеть, от которой в каждый более мелкий сосочек входит одна петля кровеносных капилляров. Кровь от поверхностных слоев языка оттекает в венозное сплетение, располагающееся в собственной пластинке слизистой оболочки. Более крупное венозное сплетение находится в основании языка. Лимфатические сосуды также образуют сеть в собственной пластинке слизистой оболочки. Эта сеть связана с более крупной сетью, имеющейся в подслизистой основе нижней поверхности языка.

Лимфатические сосуды в большом количестве находятся и в области миндалины языка.

Иннервация. Разветвления подъязычного нерва и барабанной струны образуют многочисленные двигательные нервные окончания на поперечнополосатых мышечных волокнах. Чувствительная иннервация передних $^2/_3$ языка осуществляется ветвями тройничного нерва, задней $^1/_3$ - ветвями языкоглоточного нерва. В собственной пластинке слизистой оболочки языка имеется хорошо выраженное нервное сплетение, от которого отходят нервные волокна к вкусовым почкам, эпителию, железам и сосудам. Нервные волокна, входящие в эпителий, разветвляются среди эпителиальных клеток и заканчиваются свободными нервными окончаниями. Иннервация вкусовых почек описана в главе 12.

16.2.2. Лимфоэпителиальное глоточное кольцо Пирогова. Миндалины

На границе полости рта и глотки в слизистой оболочке располагаются большие скопления лимфоидной ткани. В совокупности они образуют *лимфоэпителиальное глоточное кольцо,* окружающее вход в дыхательные и пищеварительные пути. Наиболее крупные скопления этого кольца носят название*миндалин.* По месту их расположения различают *нёбные миндалины, глоточную миндалину, язычную миндалину.* Кроме

перечисленных миндалин, в слизистой оболочке переднего отдела пищеварительной трубки существует ряд скоплений лимфоидной ткани, из которых наиболее крупными являются скопления в области слуховых труб - *трубные миндалины* и в желудочке гортани - *гортанные миндалины.*

Миндалины выполняют в организме важную защитную функцию, обезвреживая микробы, постоянно попадающие из внешней среды в организм через носовые и ротовое отверстия. Наряду с другими органами, содержащими лимфоидную ткань, они обеспечивают образование лимфоцитов, участвующих в реакциях гуморального и клеточного иммунитета (см. главу 14).

Развитие. Нёбные миндалины закладываются на 9-й нед эмбриогенеза в виде углубления многорядного реснитчатого эпителия латеральной стенки глотки, под которым лежат компактно расположенные мезен-химные клетки и многочисленные кровеносные сосуды. На 11-12-й нед формируется тонзиллярный синус, эпителий которого перестраивается в многослойный плоский, а из мезенхимы развивается ретикулярная ткань; появляются сосуды, в том числе посткапиллярные венулы с высокими эндотелиоцитами. Происходит заселение органа лимфоцитами. На 14-й нед среди лимфоцитов определяются главным образом Т-лимфоциты (21 %) и немного В-лимфоцитов (1 %). На 17-18-й нед появляются первые лимфо-идные узелки. К 19-й нед содержание Т-лимфоцитов возрастает до 60 %, а В-лимфоцитов - до 3 %. *Глоточная миндалина* развивается на 4-м мес внутриутробного периода из эпителия и подлежащей мезенхимы дорсальной стенки глотки. У плода она покрыта многорядным мерцательным эпителием. Язычная миндалина закладывается на 5-м мес.

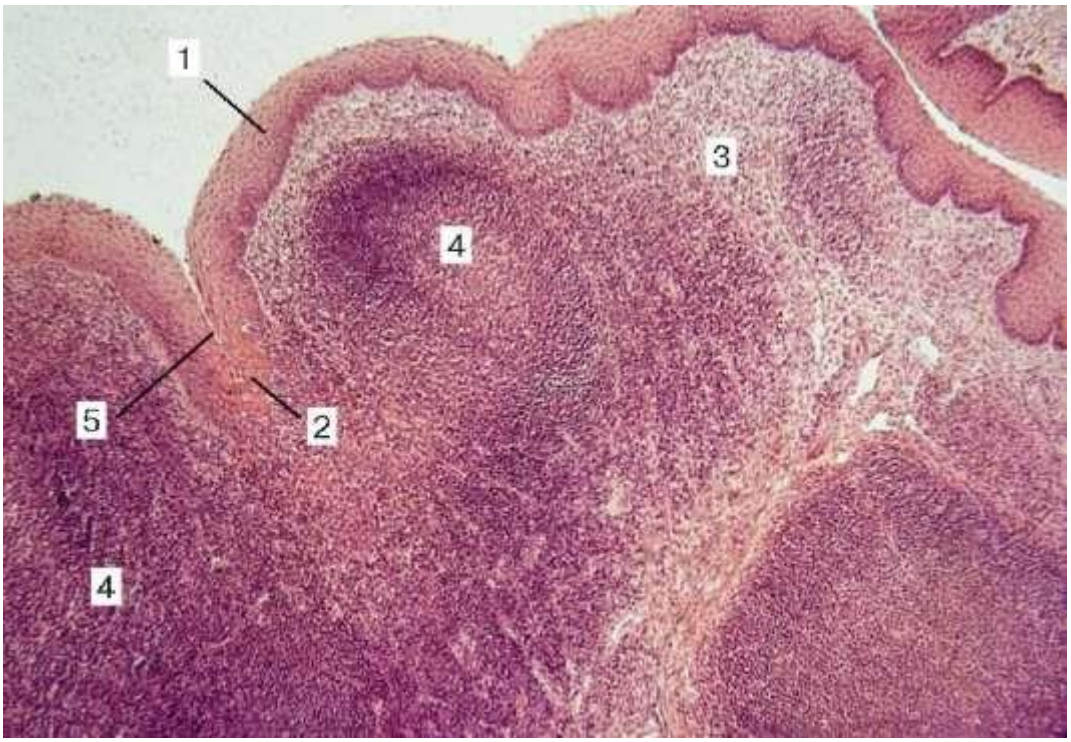

Рис. 16.6. Миндалина (микрофотография):

1 - многослойный плоский неороговевающий эпителий; 2 - многослойный плоский эпителий, инфильтрированный лимфоцитами; 3 - собственная пластинка слизистой оболочки; 4 - лимфоидные узелки; 5 - крипта

Миндалины достигают максимального развития в детском возрасте. Начало инволюции миндалин совпадает с периодом полового созревания.

Строение. Нёбные миндалины во взрослом организме представлены двумя телами овальной формы, расположенными по обеим сторонам глотки между нёбными дужками.

Каждая миндалина состоит из нескольких складок слизистой оболочки, в собственной пластинке которой расположены многочисленные лимфоидные узелки *(noduli lymphathici)* (рис. 16.6). От поверхности миндалины в глубь органа отходят 10-20 крипт *(criptae tonsillares),* которые разветвляются и образуют вторичные крипты. Слизистая оболочка покрыта многослойным плоским неороговевающим эпителием. Во многих местах, особенно в криптах, эпителий часто бывает инфильтрирован (заселен) лимфоцитами и зернистыми лейкоцитами. Лейкоциты, проникающие в толщу эпителия, обычно в большем или меньшем количестве выходят на его поверхность и передвигаются навстречу бактериям, попадающим в полость рта вместе с пищей и воздухом. Микробы в миндалине активно фагоцитируются лейкоцитами, при этом часть лейкоцитов погибает. Под влиянием микробов и различных ферментов, выделяемых лейкоцитами, эпителий миндалины часто бывает разрушен. Однако через некоторое время за счет размножения камбиальных клеток эпителиального пласта эти участки восстанавливаются.

Собственная пластинка слизистой оболочки образует небольшие сосочки, вдающиеся в эпителий. В рыхлой соединительной ткани этого слоя расположены многочисленные лимфоидные узелки. В центрах некоторых узелков хорошо выражены более светлые участки - *герминативные центры.*

Лимфоидные узелки миндалин чаще всего отделены друг от друга тонкими прослойками соединительной ткани. Однако некоторые узелки могут сливаться. Мышечная пластинка слизистой оболочки не выражена.

Подслизистая основа, располагающаяся под скоплением лимфоидных узелков, образует вокруг миндалины капсулу, от которой в глубь миндалины отходят соединительнотканные перегородки. В этом слое сосредоточены основные кровеносные и лимфатические сосуды миндалины и ветви языкоглоточного нерва, осуществляющие ее иннервацию. Здесь же находятся и секреторные отделы небольших *слюнных желез.* Протоки этих желез открываются на поверхности слизистой оболочки, расположенной вокруг миндалины. Снаружи от подслизистой основы лежат поперечнополосатые мышцы глотки.

Глоточная миндалина расположена в участке дорсальной стенки глотки, лежащем между отверстиями слуховых труб. Строение ее сходно с другими миндалинами. Во взрослом организме она выстлана многослойным плоским неороговевающим эпителием. Однако в криптах глоточной миндалины и у взрослого иногда встречаются участки многорядного реснитчатого эпителия, характерного для эмбрионального периода развития.

При некоторых патологических состояниях глоточная миндалина может быть очень сильно увеличена (аденоиды).

Язычная миндалина расположена в слизистой оболочке корня языка. Эпителий, покрывающий поверхность миндалины и выстилающий крипты, многослойный плоский неороговевающий. Эпителий и подлежащая собственная пластинка слизистой оболочки инфильтрированы лимфоцитами, проникающими сюда из лимфоидных узелков. На дне многих крипт открываются выводные протоки слюнных желез языка. Их секрет способствует промыванию и очищению крипт.

16.2.3. Слюнные железы

Общая морфофункциональная характеристика. В полость рта открываются выводные протоки трех пар больших слюнных желез: *околоушных, под-нижнечелюстных* и *подъязычных,* лежащих за пределами слизистой оболочки. Кроме того, в толще слизистой оболочки полости рта находятся многочисленные мелкие слюнные железы: *губные, щечные, язычные, нёбные.*

Эпителиальные структуры всех слюнных желез развиваются из эктодермы, как и многослойный плоский эпителий, выстилающий полость рта. Поэтому для строения их выводных протоков и секреторных отделов характерна *многослойность.*

Слюнные железы представляют собой сложные альвеолярные или альвеолярно-трубчатые железы. Они состоят из концевых отделов и протоков, выводящих секрет (рис. 16.7).

Концевые отделы (portio terminalis) по строению и характеру выделяемого секрета бывают трех типов: белковые (серозные), слизистые и смешанные (т. е. белково-слизистые).

Выводные протоки слюнных желез подразделяются на *внутридольковые (ductus intralobularis),* включающие вставочные *(ductus intercalates)* и *исчерченные (ductus striatus), междольковые (ductus interlobularis)* выводные протоки и *главный* выводной проток железы *(ductus excretorius principalis)* (см. рис. 16.7).

Белковые железы выделяют жидкий секрет, богатый ферментами. Слизистые железы образуют более густой, вязкий секрет с большим содержанием муцина - вещества, в состав которого входят гликопротеины. По механизму отделения секрета из клеток все слюнные железы являются мерокринными.

Слюнные железы выполняют *экзокринные* и *эндокринные* функции. *Экзокринная* функция заключается в регулярном отделении в полость рта слюны. В ее состав входят вода (около 99 %), белковые вещества, в том числе ферменты, неорганические вещества, а также клеточные элементы (клетки эпителия, лейкоциты).

Слюна увлажняет пищу, придает ей полужидкую консистенцию, что облегчает процессы жевания и глотания. Постоянное смачивание слизистой оболочки щек и губ слюной способствует акту артикуляции. Одной из важных функций слюны является ферментативная обработка пищи. Ферменты слюны могут участвовать в расщеплении полисахаридов (амилаза, мальтаза, гиалуронидаза), нуклеиновых кислот и нуклеопротеидов (нуклеазы и кал-ликреин), белков (калликреиноподобные протеазы, пепсиноген, трипсино-подобные ферменты), клеточных оболочек (лизоцим). Помимо секреторной функции, слюнные железы выполняют *экскреторную* функцию. Со слюной во внешнюю среду выделяются различные органические и неорганические вещества: мочевая кислота, креатин, железо, йод и др. Защитная функция слюнных желез состоит в выделении бактерицидного вещества - лизоци-ма.

Эндокринная функция слюнных желез заключается в выработке биологически активных веществ, подобных гормонам - инсулина, паротина, фактора роста нервов (ФРН), фактора роста эпителия (ФРЭ), тимоциттранс-формирующего фактора (ТТФ), фактора летальности и др. Слюнные железы активно участвуют в регуляции водно-солевого гомеостаза.

Развитие. Закладка околоушных желез происходит на 8-й нед эмбриогенеза, когда из эпителия полости рта в подлежащую мезенхиму начинают расти эпителиальные тяжи по направлению к правому и левому ушным отверстиям. От этих тяжей отпочковываются многочисленные выросты, формирующие сначала выводные протоки, а затем концевые отделы. На 10-12-й нед наблюдаются система разветвленных эпителиальных тяжей, представленных малодифференцированными клетками, врастание нервных волокон. На 4-6-м мес развития в результате дивергентной дифференци-ровки клеток эпителиальных тяжей появляются *секреторные эпителиоциты* и *миоэпителиальные клетки,* входящие в состав концевых отделов желез, а к 8-9-му мес в них появляются просветы. Вставочные протоки и концевые отделы у плодов и детей до 2-летнего возраста представлены типичными слизистыми клетками. Из мезенхимы на 5-5,5 мес внутриутробного развития

формируются соединительнотканная капсула и прослойки междольковой соединительной ткани. Сначала секрет имеет слизистый характер. В последние месяцы развития плода в его слюне проявляют ферменты, расщепляющие полисахариды.

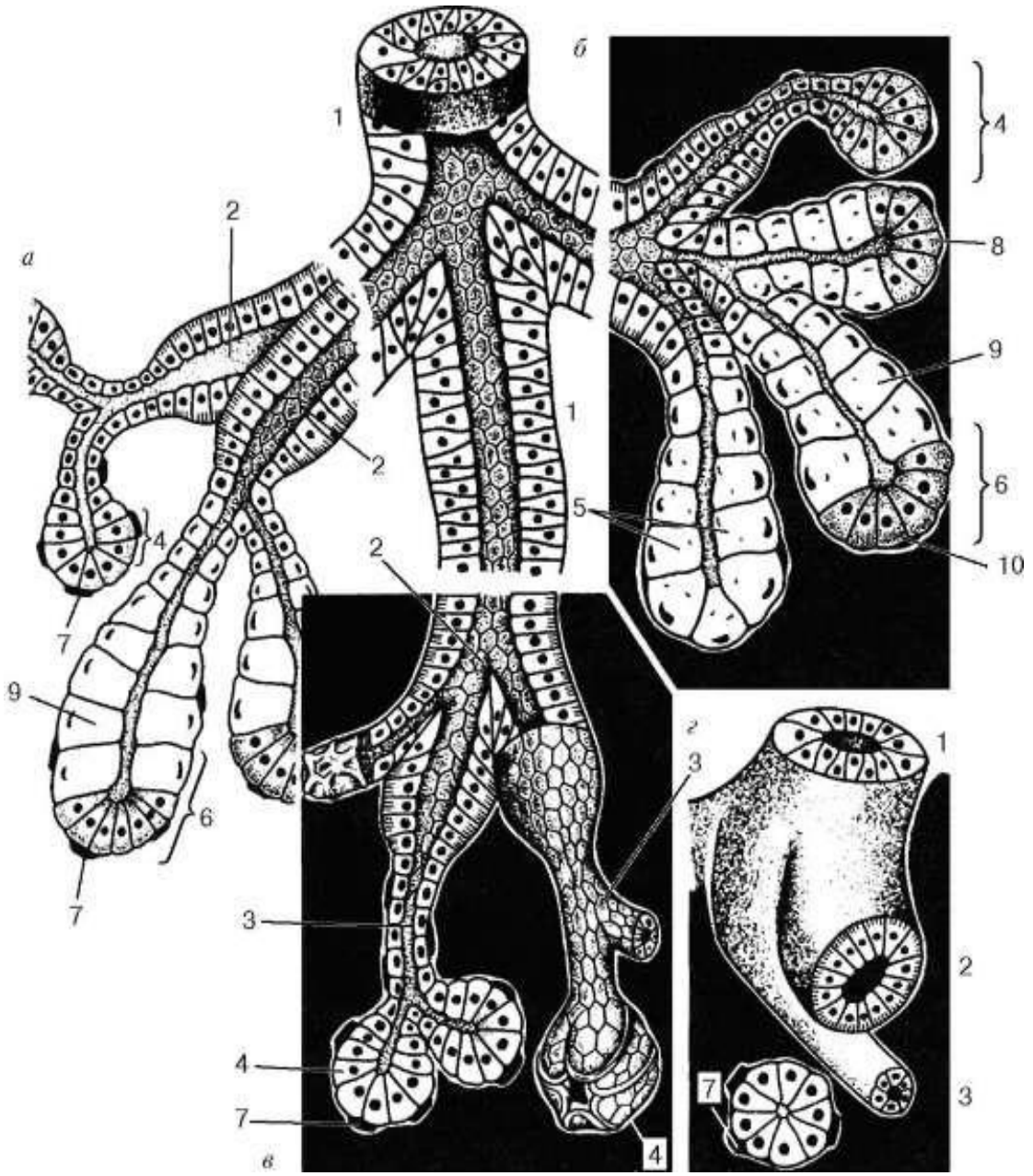

Рис. 16.7. Строение слюнных желез (по В. Г. Елисееву и др.):

а - долька поднижнечелюстной железы; *б* - долька подъязычной железы; *в* - долька околоушной железы; *г*- поперечное сечение различных отделов околоушной железы. 1 - выводной проток железы; 2 - исчерченный проток; 3 - вставочные протоки; 4 - белковый концевой отдел; 5 - слизистый концевой отдел; 6 - смешанный концевой отдел (белково-слизистый); 7 - миоэпителиоциты; 8 - серозное полулуние; 9 -слизистые клетки (мукоциты); 10 - белковые клетки (сероциты)

Поднижнечелюстные железы закладываются на 6-й нед эмбриогенеза. На 8-й нед в эпителиальных тяжах образуются просветы. Эпителий первичных выводных протоков сначала двухслойный, затем многослойный.

Концевые отделы формируются на 16-й нед. *Слизистые клетки* концевых отделов образуются в процессе ослизнения клеток вставочных протоков. Процесс дифференцировки концевых отделов и внутридольковых протоков на вставочные отделы и слюнные трубки продолжается в постнатальном периоде развития. У новорожденных в составе концевых отделов находятся железистые клетки кубической и призматической формы, вырабатывающие белковый секрет (полулуния Джиануцци), и миоэпителиальный клетки. Секреция в концевых отделах начинается у 4-месячных плодов. Состав секрета отличается от секрета взрослого человека.

Подъязычные железы закладываются на 8-й нед эмбриогенеза в виде выростов поднижнечелюстных желез. На 12-й нед отмечаются почкование и ветвление эпителиального зачатка.

Околоушная железа

Околоушная железа *(gl. parotis)* - сложная альвеолярная разветвленная железа, выделяющая *белковый секрет*в полость рта, а также обладающая *эндокринной функцией.* Снаружи она покрыта плотной соединительнотканной капсулой. Железа имеет дольчатое строение. В прослойках соединительной ткани между дольками расположены междольковые протоки и кровеносные сосуды (рис. 16.8).

Концевые отделы околоушной железы белковые (серозные) (см. рис. 16.8). Они состоят из секреторных клеток конической формы - *белковых клеток,* или *сероцитов (serocyti),* и *миоэпителиальных клеток. Белковые клетки* имеют узкую апикальную часть, выступающую в просвет концевого отдела. В ней содержатся ацидофильные секреторные гранулы, количество которых изменяется в зависимости от фазы секреции. Базальная часть клетки более широкая, содержит ядро.

В фазе накопления секрета размеры клеток значительно увеличиваются, а после выделения его уменьшаются, ядро округляется. В секрете околоушных желез преобладает белковый компонент, но часто содержатся и мукополисахариды, поэтому такие железы могут быть названы серо-мукозными. В секреторных гранулах выявляются альфа-амилаза, ДНК-аза. Цитохимически и электронно-микроскопически различают несколько типов гранул - ШИК-положительные с электронно-плотным ободком, ШИК-отрицательные и мелкие гомогенные сферической формы. В концевых отделах между сероцитами располагаются межклеточные секреторные канальцы, просвет которых имеет диаметр около 1 мкм. В эти канальцы выделяется из клеток секрет, который далее поступает в просвет концевого секреторного отдела. Общая секреторная площадь концевых отделов обеих желез достигает почти 1,5 $м^2$.

Миоэпителиальные клетки (миоэпителиоциты) составляют второй слой клеток в концевых секреторных отделах. По происхождению это эпителиальные клетки, по функции - сократительные элементы, напоминающие мышечные. Их называют также звездчатыми миоэпителиоцитами, так как они имеют звездчатую форму и своими отростками охватывают концевые секреторные отделы наподобие корзинок (см. рис. 16.7). Миоэпителиальные клетки всегда располагаются между базальной мембраной и основанием эпителиальных клеток. Своими сокращениями они способствуют выделению секрета из концевых отделов.

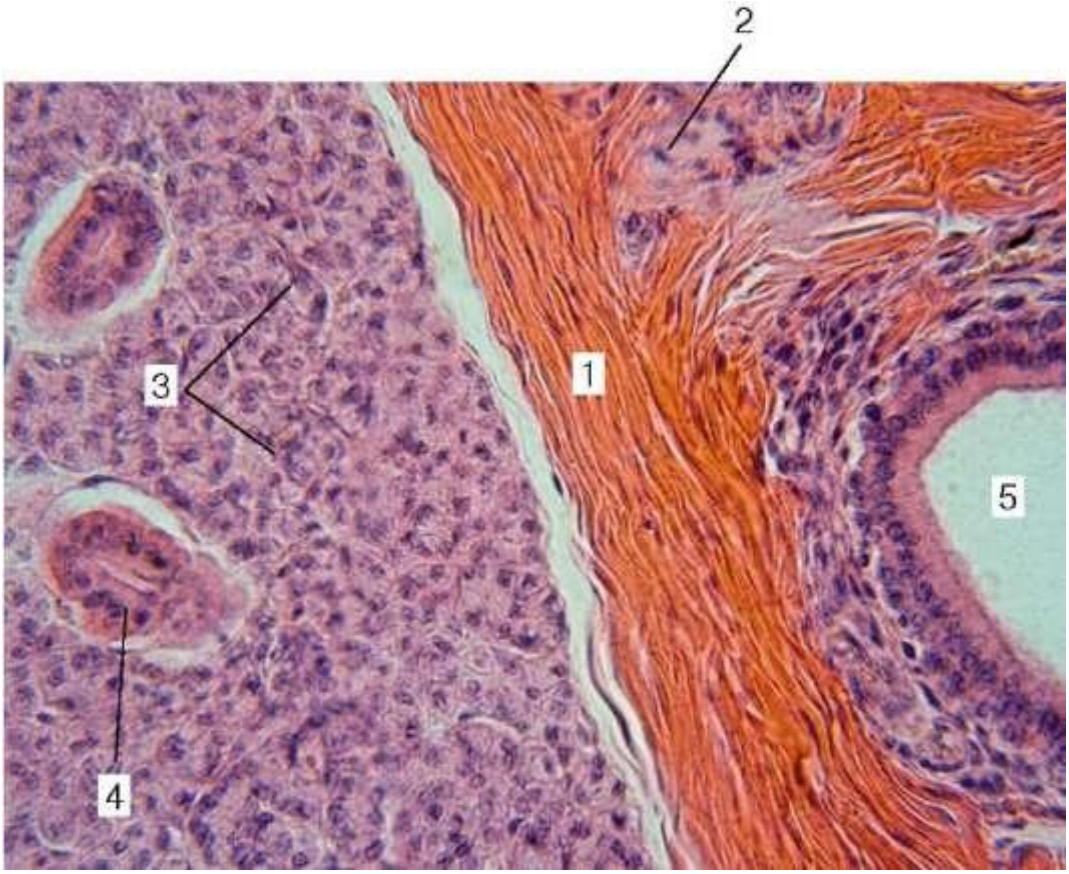

Рис. 16.8. Околоушная железа (микрофотография):

1 - междольковая рыхлая соединительная ткань; 2 - кровеносный сосуд; 3 - концевые секреторные отделы; 4 - исчерченный проток; 5 - междольковый проток

Внутридольковые вставочные протоки околоушной железы начинаются непосредственно от ее концевых отделов. Они обычно сильно разветвлены (см. рис. 16.7). Вставочные протоки выстланы кубическим или плоским эпителием, в составе которого находятся малодифференцированные *камбиальные* клетки. Второй слой в них образуют миоэпителиоциты.

Исчерченные слюнные протоки являются продолжением вставочных и располагаются также внутри долек. Диаметр их значительно больший, чем вставочных протоков, просвет хорошо выражен. Исчерченные протоки ветвятся и часто образуют ампулярные расширения. Они выстланы однослойным призматическим эпителием. Цитоплазма эпителиоцитов *ацидофильна.* В апикальной части клеток видны микроворсинки, секреторные гранулы с содержимым различной электронной плотности, комплекс Гольджи. В базальных частях эпителиальных клеток отчетливо выявляется базальная исчерченность, образованная митохондриями, расположенными в цитоплазме между складками плазмолеммы перпендикулярно к базальной мембране. Эти клетки осуществляют транспорт воды и ионов. В исчерченных протоках выявлены циклические изменения, не связанные с ритмом пищеварительного процесса.

Междольковые выводные протоки выстланы двухслойным эпителием. По мере укрупнения протоков эпителий их постепенно становится многослойным. Выводные протоки окружены прослойками рыхлой волокнистой соединительной ткани.

Главный проток околоушной железы, начинающийся в ее теле, проходит через жевательную мышцу, а его устье расположено на поверхности слизистой оболочки щеки на уровне второго верхнего большого коренного зуба. Проток выстлан многослойным кубическим, а в устье - многослойным плоским эпителием.

Поднижнечелюстная железа

Поднижнечелюстная железа *(gl. submaxillare)* - сложная альвеолярная (местами альвеолярно-трубчатая) разветвленная железа. По характеру отделяемого секрета она смешанная, т. е. *белково-слизистая.* С поверхности железа окружена соединительнотканной капсулой.

В составе поднижнечелюстной железы находятся концевые секреторные отделы (ацинусы) двух типов: белковые и белково-слизистые, т. е. *смешанные* (рис. 16.9), но преобладают в ней белковые концевые отделы. Секреторные гранулы белковых клеток (сероцитов) обладают невысокой электронной плотностью. Часто внутри гранул содержится электронно-плотная сердцевина. Ацинус состоит из 10-18 секреторных клеток, из которых лишь 4- 6 расположены вокруг его просвета. Секреторные гранулы содержат глико-липиды и гликопротеиды.

Смешанные концевые отделы более крупные, чем белковые, и состоят из двух видов клеток - слизистых и белковых. *Слизистые клетки (mucocyti)* более крупные по сравнению с белковыми и занимают центральную часть концевого отдела. Ядра слизистых клеток располагаются всегда у их основания, они сильно уплощены и уплотнены. Цитоплазма этих клеток имеет ячеистую структуру благодаря наличию в ней слизистого секрета, который избирательно окрашивается муцикармином и электронно-прозрачен. Небольшое количество белковых клеток охватывает слизистые клетки в виде *серозного полулуния (semilunium serosum).* Серозные полулуния (Джиануцци) являются характерными структурами смешанных желез. Между железистыми клетками расположены межклеточные секреторные канальцы. Снаружи от клеток полулуния лежат *миоэпителиальные клетки.*

Вставочные протоки поднижнечелюстной железы менее разветвленные и более короткие, чем в околоушной железе, что объясняется ослизнением части этих отделов в процессе развития. Клетки этих отделов содержат мелкие секреторные гранулы, часто с плотными сердцевинами.

Исчерченные протоки в поднижнечелюстной железе очень хорошо развиты, длинные и сильно ветвятся (см. рис. 16.7). В них часто встречаются сужения и расширения. Выстилающий их призматический эпителий с хорошо выраженной базальной исчерченностью содержит желтый пигмент.

Среди клеток исчерченных протоков при электронной микроскопии различают несколько типов - широкие темные, высокие светлые, мелкие треугольной формы (малодифференированные) и клетки, имеющие форму бокала. В базальной части высоких клеток на боковых поверхностях расположены многочисленные цитоплазматические выросты. У некоторых животных (грызуны), кроме исчерченных протоков, имеются гранулярные отделы, в клетках которых нередко обнаруживаются хорошо развитый комплекс Гольджи и гранулы, содержащие трипсиноподобные протеазы, а также ряд гормональных и ростстимулирующих факторов. Показано, что эндокринные функции слюнных желез (выделение инсулиноподобного и других веществ) связаны с этими отделами.

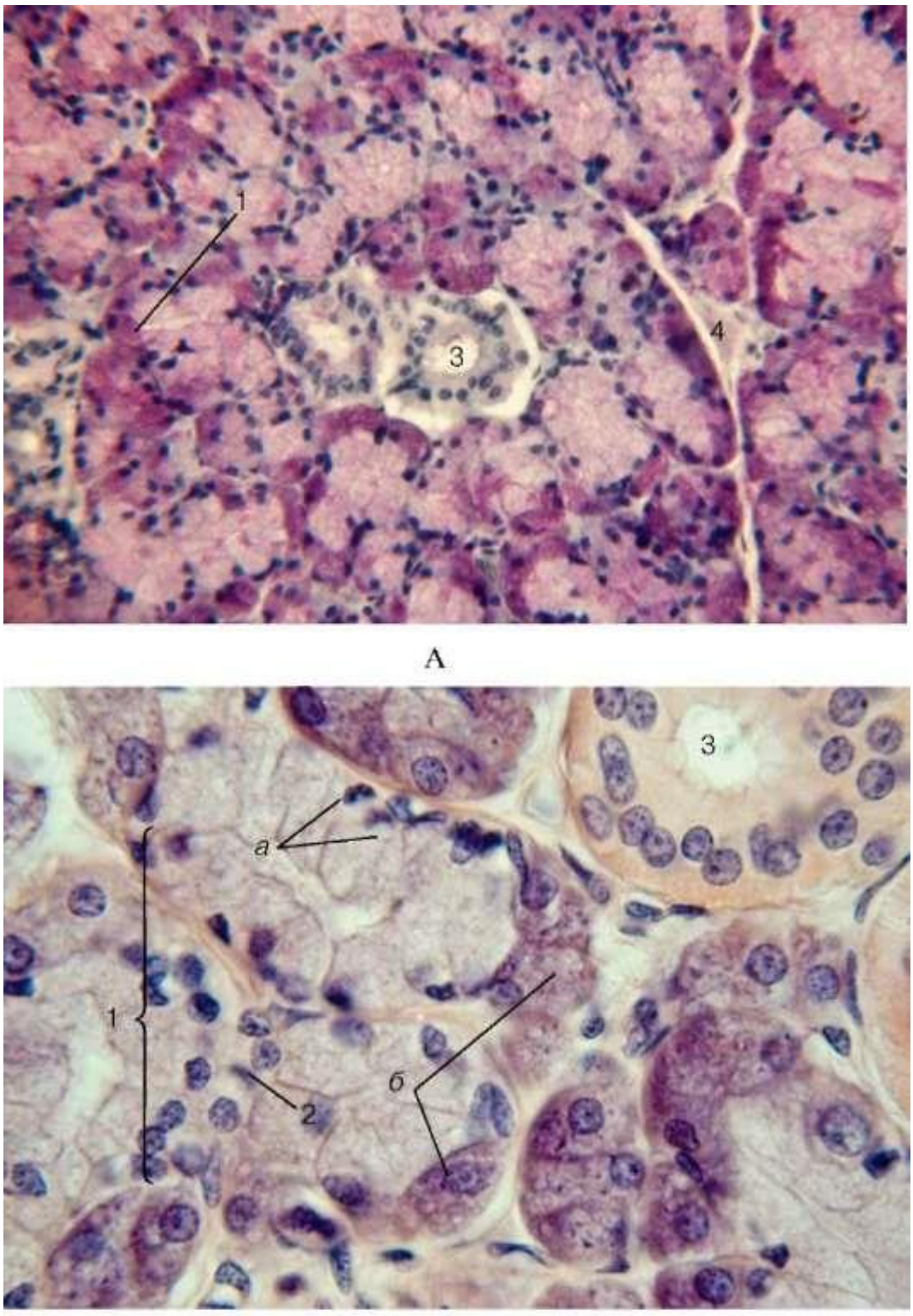

Рис. 16.9. Строение поднижнечелюстной железы:

I - микрофотографии: малое (А) и большое (Б) увеличение. 1 - смешанный концевой отдел: *а* - мукоциты; *б* - сероциты, образующие серозное полулуние; 2 - миоэпителиальная клетка; 3 - исчерченный проток; 4 - междольковая рыхлая соединительная ткань

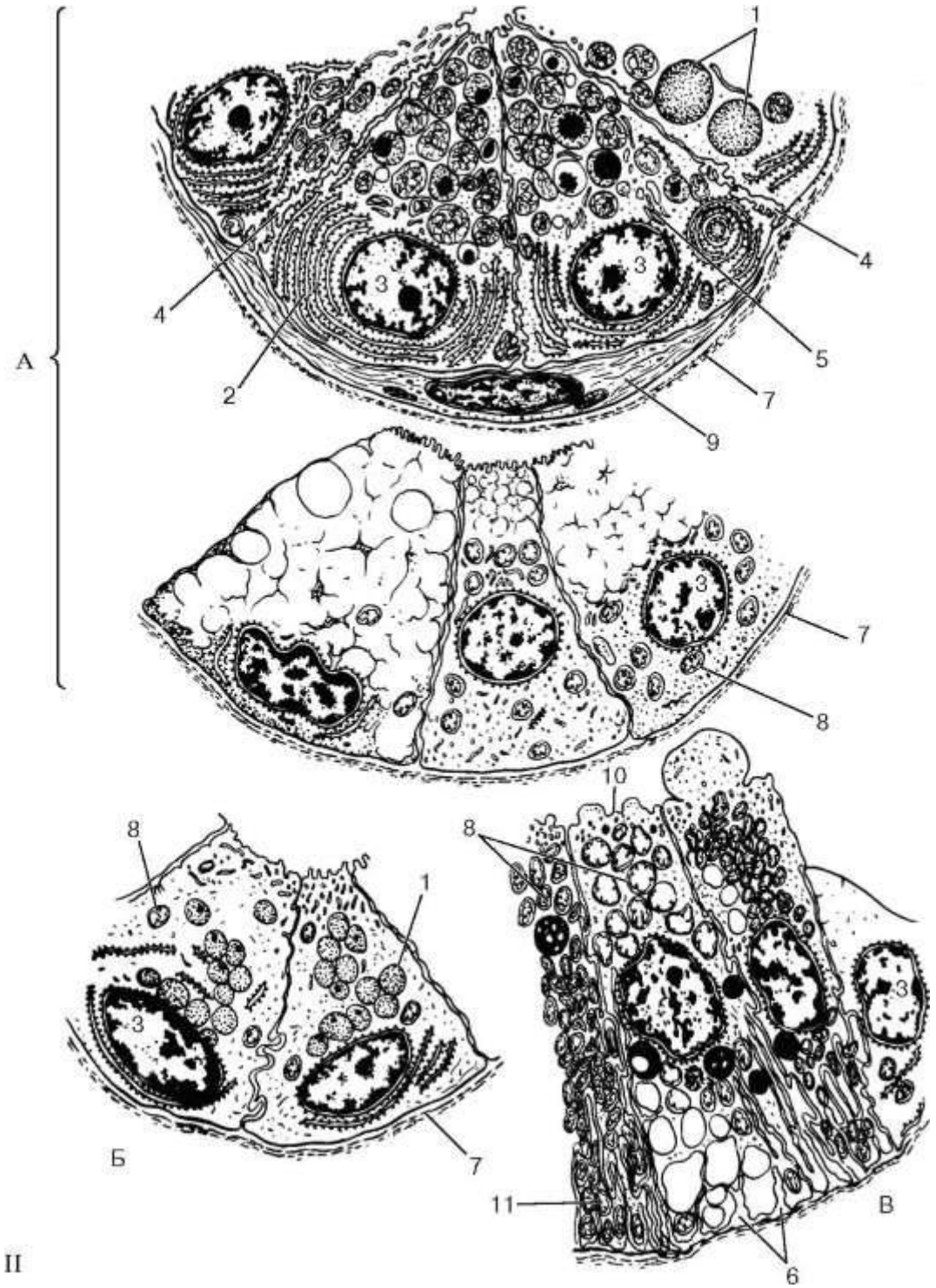

Рис. 16.9. Продолжение

II - схема ультрамикроскопического строения клеток ацинуса (А), вставочного протока (Б), исчерченного протока (В) (по Е. А. Шубниковой): 1 - секреторные гранулы; 2 - гранулярная эндоплазматическая сеть; 3 - ядро; 4 - межклеточный каналец; 5 - комплекс Гольджи; 6 - складка базальной плазмолеммы; 7 - базальная мембрана; 8 - митохондрии; 9 - миоэпителиальная клетка; 10 - светлая клетка; 11 - темная клетка

Междольковые выводные протоки поднижнечелюстной железы, располагающиеся в соединительнотканных перегородках, выстланы сначала двухслойным, а затем многослойным эпителием. *Главный проток*поднижнече-люстной железы открывается рядом с протоком подъязычной железы на переднем крае уздечки языка. Его устье

выстлано многослойным плоским эпителием. Проток поднижнечелюстной железы более разветвлен, чем проток околоушной железы.

Подъязычная железа

Подъязычная железа (gl. *sublinguale)* - сложная альвеолярно-трубчатая разветвленная железа. По характеру отделяемого секрета - *смешанная, слизисто-белковая,* с преобладанием слизистой секреции. В ней имеются концевые секреторные отделы трех типов: *белковые, смешанные* и *слизистые.*

Белковые концевые отделы очень немногочисленны (см. рис. 16.7). *Смешанные концевые отделы* составляют основную массу железы. Полулуния, образованные секреторными клетками, в них выражены лучше, чем в под-нижнечелюстной железе. Клетки, формирующие полулуния, в подъязычной железе значительно отличаются от таковых в околоушной и подниж-нечелюстной железах. Их секреторные гранулы дают реакцию на муцин. Эти клетки выделяют одновременно белковый и слизистый секрет и потому носят название *серомукозных* клеток (серомукоцитов). Последние образуют *серомукозное полулуние.* В серомукоцитах сильно развита гранулярная эндоплазматическая сеть. Они снабжены межклеточными секреторными канальцами. Чисто слизистые концевые отделы этой железы состоят из характерных слизистых клеток, содержащих хондроитинсульфат В и гликопротеиды. Миоэпителиоциты образуют наружный слой концевых отделов.

В подъязычной железе общая площадь вставочных протоков очень мала, так как они еще в процессе эмбрионального развития почти целиком ослиз-няются, формируя слизистые части концевых отделов. Исчерченные протоки в этой железе развиты слабо: они очень короткие, а в некоторых местах отсутствуют. Эти протоки выстланы призматическим или кубическим эпителием, в котором также видна базальная исчерченность, как и в соответствующих протоках других слюнных желез.

В цитоплазме эпителиальных клеток, выстилающих исчерченные протоки, содержатся мелкие пузырьки, которые рассматриваются как показатель экскреции.

Внутридольковые и *междольковые* выводные протоки подъязычной железы образованы двухслойным призматическим, а в устье - многослойным плоским эпителием. Соединительнотканные внутридольковые и междоль-ковые перегородки в этих железах развиты лучше, чем в околоушных или поднижнечелюстных железах.

Васкуляризация. Все слюнные железы богато снабжены сосудами. Артерии, входящие в железы, сопровождают разветвления выводных протоков. От них отходят веточки, питающие стенки протоков. У концевых отделов мелкие артерии распадаются на капиллярную сеть, густо оплетающую каждый из этих отделов. Из кровеносных капилляров кровь собирается в вены, которые следуют по ходу артерий.

Для кровеносной системы слюнных желез характерно наличие значительного количества артериоловенулярных анастомозов. Они располагаются в воротах железы, при входе сосудов в дольку и перед капиллярными сетями концевых отделов. Анастомозы в слюнных железах обусловливают возможность значительного изменения интенсивности кровоснабжения отдельных концевых отделов, долек и даже всей железы, а следовательно, изменения секреции в слюнных железах.

Иннервация. Эфферентные, или секреторные, волокна крупных слюнных желез происходят из двух источников: отделов парасимпатической и симпатической нервной системы. Гистологически в железах обнаруживаются миелиновые и безмиелиновые нервы, следующие по ходу сосудов и протоков. Они образуют нервные окончания в стенках сосудов, на концевых отделах и в выводных протоках желез. Морфологические различия между секреторными и сосудистыми нервами не всегда можно определить. В экспериментах на поднижнечелюстной железе животных было показано, что вовлечение в

рефлекс симпатических эфферентных путей ведет к образованию вязкой слюны, содержащей большое количество слизи. При раздражении парасимпатических эфферентных путей образуется жидкий белковый секрет. Закрытие и открытие просвета артериоловенулярных анастомозов и конечных вен также определяется нервными импульсами.

Возрастные изменения. После рождения процессы морфогенеза в околоушных слюнных железах продолжаются до 16-20 лет; при этом железистая ткань преобладает над соединительной тканью. После 40 лет происходит уменьшение объема железистой ткани, увеличение жировой ткани, разрастание соединительной ткани. В течение первых двух лет жизни в околоушных железах вырабатывается в основном слизистый секрет, с 3-го года до глубокой старости - белковый, а к 80-м годам опять преимущественно слизистый.

В поднижнечелюстных железах полное развитие серозных и слизистых секреторных отделов наблюдается у 5-месячных детей. Максимальное развитие их отмечается к 25 годам. После 50 лет начинается инволюция железы.

Рост подъязычных желез, как и других, наиболее интенсивно происходит в течение первых двух лет жизни.

Регенерация. Функционирование слюнных желез неизбежно сопровождается частичным разрушением эпителиальных железистых клеток. Отмирающие клетки характеризуются крупными размерами, пикнотиче-скими ядрами и плотной зернистой цитоплазмой, сильно окрашивающейся кислыми красителями. Такие клетки получили название набухающих. Восстановление паренхимы желез осуществляется главным образом путем внутриклеточной регенерации и редкими делениями *камбиальных*клеток в составе протоков.

16.2.4. Зубы

Зубы *(denti)* являются частью жевательного аппарата и состоят главным образом из минерализованных тканей. Они также принимают участие в произношении звуков речи человека, а у животных это еще и орган защиты и нападения. У человека они представлены двумя генерациями: вначале образуются выпадающие, или молочные (20), а затем постоянные (32) зубы. В лунках челюстных костей зубы укрепляются плотной соединительной тканью - периодонтом, который в области шейки зуба образует циркулярную зубную связку. Коллагеновые волокна зубной связки имеют преимущественно радиальное направление. С одной стороны они проникают в цемент корня зуба, а с другой - в альвеолярную кость. Периодонт выполняет не только механическую, но и трофическую функцию, так как в нем проходят кровеносные сосуды, питающие корень зуба.

Развитие. В развитии зубов различают три этапа: 1) образование и обособление зубных зачатков; 2) дифференцировка зубных зачатков; 3) развитие тканей зуба (рис. 16.10).

Первый этап при развитии молочных зубов протекает одновременно с обособлением полости рта и образованием преддверия полости рта. Он начинается в конце 2-го мес внутриутробного развития, когда в эпителии полости рта возникает *щечно-губная пластинка,* растущая в мезенхиму. Затем в этой пластинке появляется щель, знаменующая обособление полости рта и появление преддверия.

В области закладки однокоренных зубов от дна преддверия растет второе эпителиальное выпячивание в виде валика, превращающегося в зубную пластинку *(lamina dentalis).* Зубная пластинка в области закладки многокорневых зубов развивается самостоятельно непосредственно из эпителия полости рта. На внутренней поверхности зубной пластинки сначала появляются эпителиальные скопления - *зубные зачатки (germen dentis),* из которых развиваются *эмалевые органы (organum enamelium).* Вокруг

зубного зачатка клетки мезенхимы уплотняются, формируется *зубной мешочек (sacculus dentis)*. В дальнейшем навстречу к каждому зубному зачатку начинает расти мезенхима в виде *зубного сосочка (papilla dentis),* вдавливаясь в эмалевый орган (см. рис. 16.10), который становится похожим на двустенный бокал или колпачок.

Второй этап заключается в дифференцировке клеток эмалевого органа, в котором топографически выделяются внутренний и наружный эмалевый эпителий и клетки промежуточного слоя. Внутренний эмалевый эпителий располагается на базальной мембране и становится призматическим (рис. 16.11, *а, б).*Впоследствии он образует *эмаль (enamelum),* в связи с чем клетки этого эпителия получили название*энамелобластов,* или *амелобластов (enameloblasti, ameloblasti).* Наружный эмалевый эпителий в процессе дальнейшего роста эмалевого органа уплощается, а клетки промежуточного слоя приобретают звездчатую форму вследствие накопления между ними жидкости. Так образуется *пульпа эмалевого органа,* которая позднее принимает участие в образовании *кутикулы эмали (cuticula enameli).*

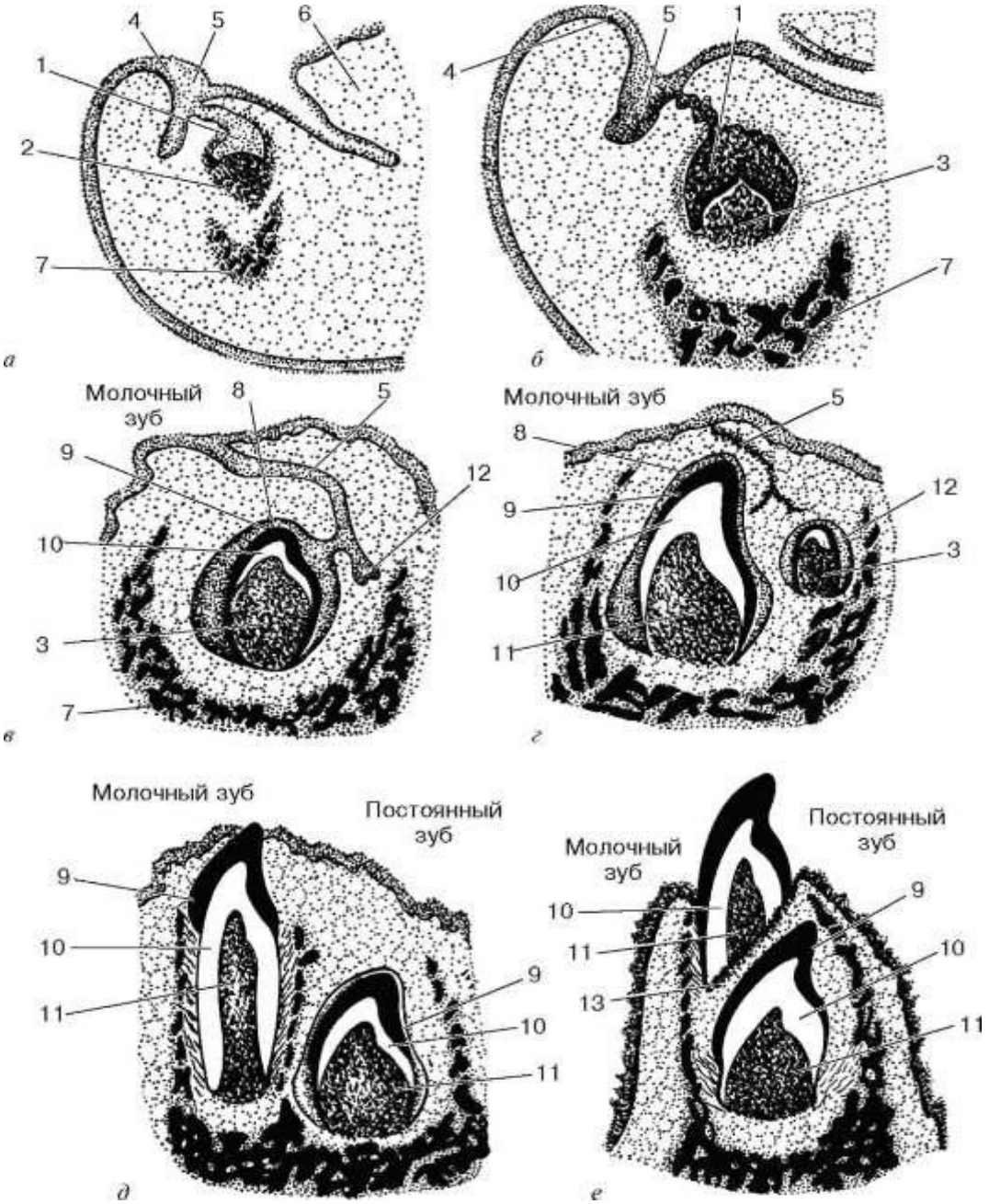

Рис. 16.10. Развитие и прорезывание молочных зубов и закладка постоянного зуба (по А. Хэму и Д. Кормаку):

а-е - последовательные стадии: 1 - закладка молочного зуба; 2 - участок мезенхимы; 3 - зубной сосочек; 4 - многослойный плоский эпителий ротовой полости; 5 - челюстно-губное выпячивание; 6 - язык; 7 - закладка нижней челюсти; 8 - эмалевый орган; 9 - эмаль; 10 - дентин; 11 - пульпа; 12 - закладка постоянного зуба; 13 - остеокласты

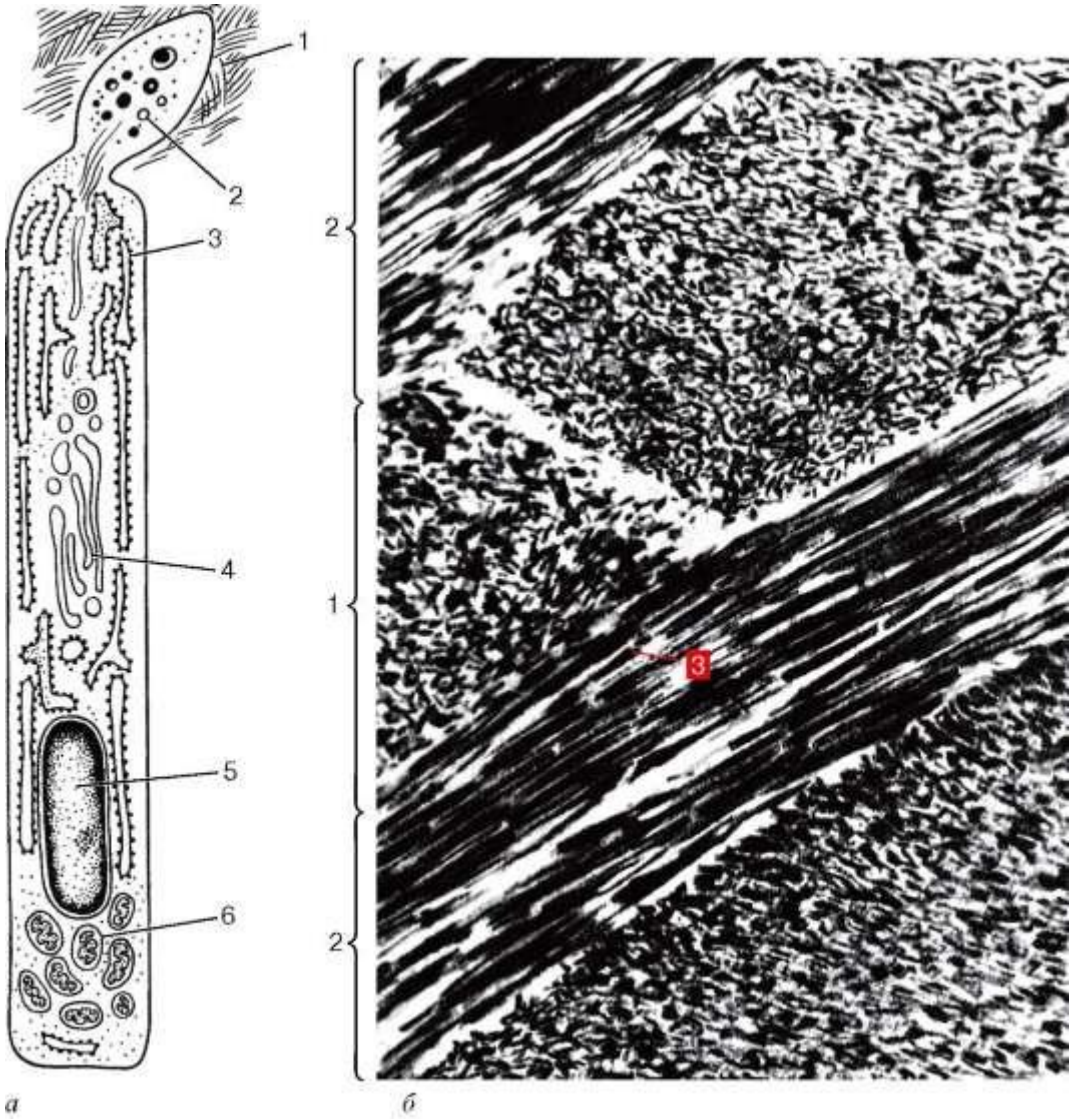

Рис. 16.11. Ультрамикроскопическое строение энамелобласта (амелобласта): *а* - схема (по Ю. И. Афанасьеву): 1 - эмаль; 2 - гранулы в дистальных отделах энамелобласта; 3 - эндоплазматическая сеть; 4 - комплекс Гольджи; 5 - ядро; 6 - митохондрии; *б* - микрофотография: 1 - поперечно перерезанные эмалевые призмы; 2 - продольно перерезанные эмалевые призмы; 3 - кристаллы гидроокси-апатитов (по Тревист и Глимчер)

Дифференцировка зубного зачатка начинается в тот период, когда в зубном сосочке разрастаются кровеносные капилляры и появляются первые нервные волокна. В конце 3-го мес эмалевый орган полностью отделяется от зубной пластинки.

Третий этап - развитие тканей зуба - начинается на 4-м мес эмбриогенеза. В периферическом слое пульпы развивающегося зуба мезенхимные клетки дифференцируются сначала в преодонтобласты, а затем*одонтобласты*, или *дентинобласты* (рис. 16.12). Этот процесс начинается раньше и активнее протекает на вершине, а позднее на боковых поверхностях зуба. Он совпадает по времени с подрастанием нервных волокон к ден-тинобластам. Одним из факторов их дифференцировки является базаль-ная мембрана внутреннего эмалевого эпителия.

Дентинобласты синтезируют коллаген I типа, гликопротеи-ны, фосфопротеины, протеогликаны и фосфорины, характерные только для дентина. Прежде всего образуется плащевой дентин, расположенный непосредственно под базальной мембраной. Коллагеновые фибриллы в матриксе плащевого дентина располагаются перпендикулярно базальной мембране внутренних клеток эмалевого органа («радиальные волокна Корфа»). Между ради-ально расположенными волокнами залегают отростки дентинобластов.

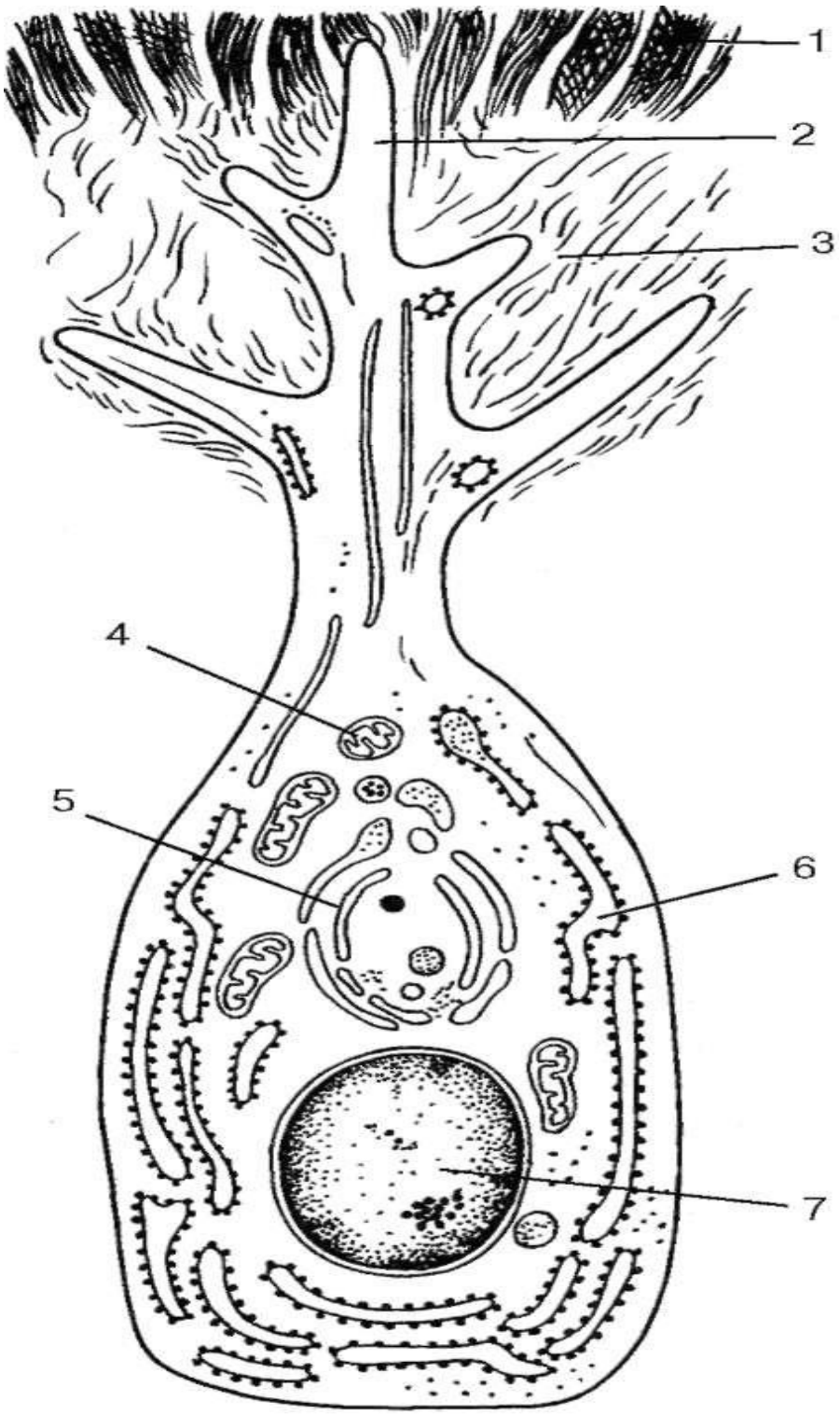

Рис. 16.12. Ультрамикроскопическое строение дентинобласта (одонтобласта) (по Ю. И. Афанасьеву): 1 - дентин; 2 - дистальный отросток дентинобласта; 3 - предентин; 4 - митохондрии; 5 - комплекс Гольджи; 6 - гранулярная эндоплазматическая сеть; 7 – ядро.

Минерализация дентина начинается в коронке зуба, а затем в корне, путем отложения кристаллов гидро-оксиапатита на поверхности колла-геновых фибрилл, расположенных вблизи отростков одонтобластов (пе-ритубулярный дентин).

Дентинобласты - клетки мезен-химной природы, высокие призматические, с четко выраженной полярной дифференциацией. Их верхушечная часть имеет отростки, через которые происходит секреция органических веществ, образующих матрицу дентина - *предентин.* Преколлагеновые и коллагеновые фибриллы матрицы имеют радиальное направление. Это мягкое вещество заполняет промежутки между дентинобластами и клетками внутреннего эмалевого эпителия - *энамелобластами.* Количество предентина постепенно увеличивается. Позднее, когда происходит кальци-фикация дентина, эта зона входит в состав плащевого дентина. В стадии обызвествления дентина соли кальция, фосфора и других минеральных веществ откладываются в виде глы-бок, которые объединяются в глобулы. В дальнейшем развитие дентина замедляется, а около пульпы появляются тангенциальные коллагено-вые волокна околопульпарного дентина (рис. 16. 13).

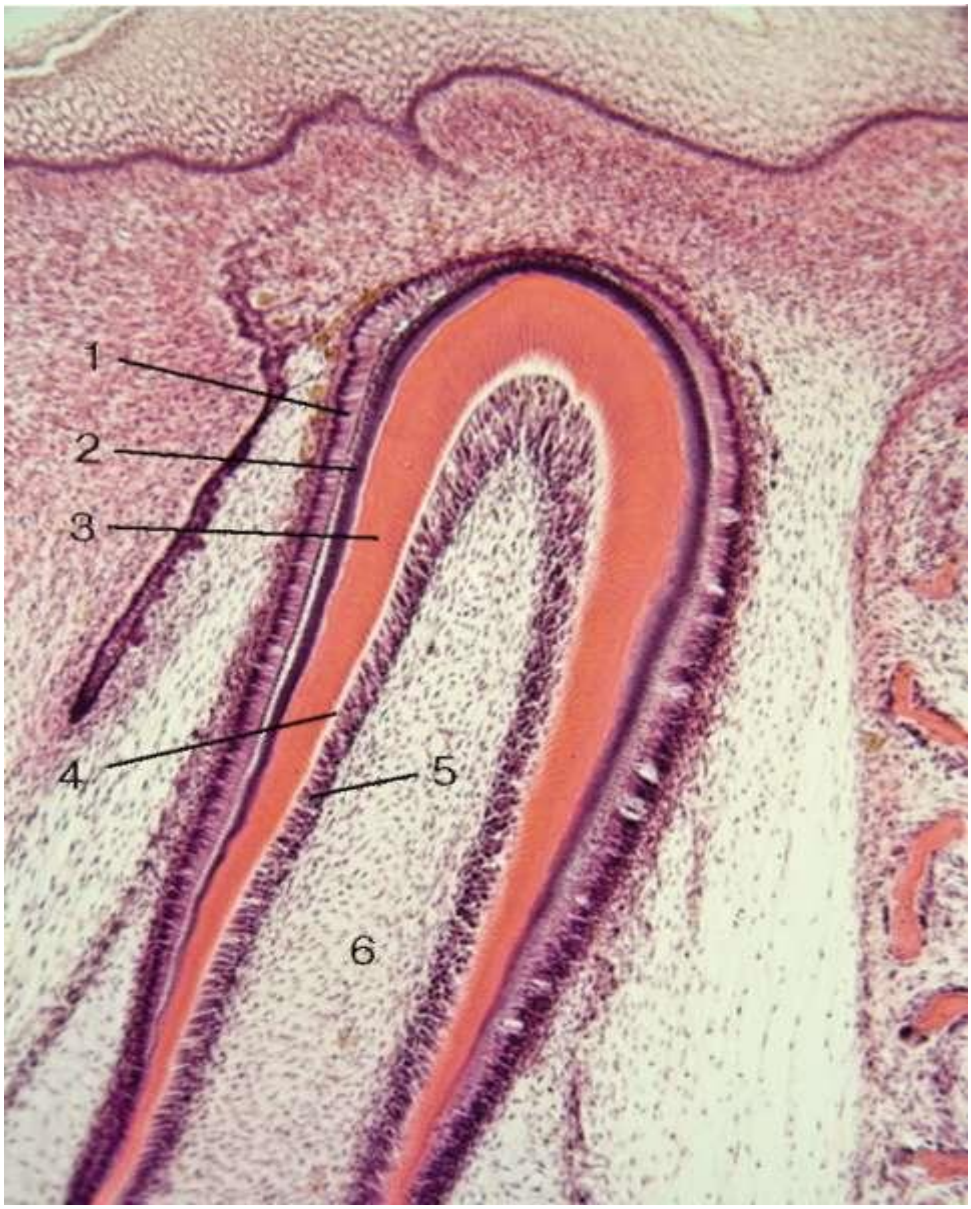

Рис. 16.13. Верхушка зачатка зуба (микрофотография):

1 - энамелобласты; 2 - эмаль; 3 - дентин; 4 - предентин; 5 - слой дентино-бластов; 6 - зубной сосочек.

В конце 5-го мес внутриутробного развития в предентине зачатка зуба начинаются отложение известковых солей и формирование окончательного дентина. Однако процесс обызвествления предентина при этом не захватывает участки, окружающие апикальные отростки ден-тинобластов. Это ведет к возникновению системы радиальных каналов, идущих от внутренней поверхности дентина к наружной поверхности. Кроме того, участки предентина на границе с эмалью также остаются необызвествленными и носят название *интерглобулярных пространств.*

Параллельно с развитием дентина идет процесс дифференцировки *пульпы,* в которой фибробласты постепенно синтезируют основное вещество, содержащее преколлагеновые и коллагеновые волокна. Гистохимически в периферической части пульпы, в области расположения дентинобластов и предентина, обнаруживаются ферменты, гидролизующие фосфатные соединения (фосфогидролазы), благодаря которым фосфатные ионы доставляются дентину и эмали.

Отложение первых слоев дентина индуцирует дифференцировку клеток внутреннего эмалевого эпителия (энамелобластов), которые начинают продуцировать эмаль, покрывающую образованный слой дентина.

Энамелобласты - эпителиальные клетки призматической формы с хорошо выраженной полярной дифференциацией. Первые зачатки эмали появляются в виде кутикулярных пластинок на базальной поверхности энаме-лобластов в области коронки зуба. Однако с началом эмалеобразования происходит перемещение, или инверсия, ядра и органелл клетки (центросомы и комплекса Гольджи) в апикальную часть клетки. В результате базаль-ная часть энамелобластов становится апикальной, а апикальная - базаль-ной. После такого изменения полюсов клеток питание клеток начинает осуществляться со стороны пульпы эмалевого органа, а не со стороны дентина. В подъядерной зоне энамелобластов обнаруживаются большое количество рибонуклеиновой кислоты, а также гликоген и высокая активность щелочной фосфатазы. Этот полюс энамелобласта вытягивается, образуя пальцевидный отросток. При дальнейшем образовании эмали в прилежащих к отросткам участках цитоплазмы энамелобластов появляются гранулы, которые постепенно перемещаются в отростки. Образование эмали происходит путем мерокринной секреции, в результате чего содержимое гранул оказывается в межклеточном пространстве. Начинается их кальцинация и образование *предэмалевых призм.* Минерализация эмали в отличие от таковой дентина и цемента происходит очень быстро после образования органической матрицы. Этому способствуют амелогенины - белки некол-лагенового типа.

При дальнейшем развитии эмали энамелобласты уменьшаются в размерах и отодвигаются от дентина. К завершению этого процесса, примерно к моменту прорезывания зубов, энамелобласты резко уменьшаются и редуцируются, а эмаль оказывается покрытой лишь тонкой оболочкой - кутикулой, образованной клетками пульпы эмалевого органа. Образование эмали происходит циклически, в результате чего в ее структуре отмечается исчер-ченность. В зрелой эмали содержится более 95 % минеральных веществ.

Наружный эпителий эмалевого органа при прорезывании зуба сливается с эпителием десны и в дальнейшем разрушается. С появлением эмалевых призм поверхность дентина делается неровной. Частичная резорбция дентина, очевидно, способствует укреплению его связи с эмалью и усилению кальцинации эмали высвободившимися солями кальция.

Развитие *цемента* происходит позднее эмали, незадолго до прорезывания зубов, из окружающей зубной зачаток мезенхимы, образующей зубной мешочек. В последнем различают два слоя: более плотный - наружный и рыхлый - внутренний. В процессе развития цемента во внутреннем слое зубного мешочка в области корня из мезенхимы дифференцируются *цемен-тобласты.* Цементобласты, подобно остеобластам и

дентинобластам, синтезируют коллагеновые белки и другие компоненты межклеточного вещества. По мере развития цементобласты превращаются в отростчатые *цементоциты,* которые погружаются в межклеточное вещество. Цементоциты расположены в полостях и отходящих от них канальцах. Наружный слой зубного мешочка превращается в зубную связку - *периодонт.* Таким образом, эмалевый орган играет, прежде всего, морфогенетическую роль, определяя форму развивающегося зуба.

Закладка постоянных зубов начинается в конце 4-го - начале 5-го мес внутриутробного развития (первых 10 зубов, сменяющих 10 молочных), а заканчивается в возрасте 2,5-3 лет. Зачаток постоянного зуба находится позади каждого зачатка молочного зуба. Прорезывание молочных зубов у ребенка начинается на 6-7-м мес жизни. К этому времени сформирована только коронка зуба, а формирование корня лишь начинается. Молочные большие коренные зубы (моляры) заменяются постоянными малыми коренными (премолярами).

Закладка постоянных больших коренных зубов происходит на 1- 4-м году жизни. Сначала оба зуба (молочный и постоянный) лежат в общей альвеоле. Затем между ними появляется костная перегородка.

Постоянный зуб развивается очень медленно. Когда наступает время выпадения молочных зубов, т. е. в возрасте 6-7 лет, остеокласты разрушают эту перегородку и корень выпадающего зуба, а постоянный зуб начинает усиленно развиваться. Так же как и молочные, постоянные зубы выталкиваются (прорезываются) под давлением, которое создается в пульпе зуба в связи с образованием основного вещества соединительной ткани. До прорезывания зубов минеральные вещества (кальций, фосфор, фтор и др.) и питательные вещества поступают только из крови. После прорезывания зубов возрастает роль слюны и соответственно ее химического состава.

Строение. Зуб состоит из твердых и мягких частей. В твердой части зуба различают *эмаль, дентин* и *цемент;* мягкая часть зуба представлена *пульпой.*

Эмаль (enamelum) покрывает коронку зуба. Наибольшего развития она достигает у вершины коронки (до 3,5 мм). Эмаль содержит незначительное количество органических веществ (около 3-4 %) и неорганические соли (96-97 %). Среди неорганических веществ подавляющую часть составляют фосфаты и карбонаты кальция и около 4 % - фторид кальция. Эмаль построена из *эмалевых призм (prisma enameli)* толщиной 3-5 мкм. Каждая призма состоит из тонкой фибриллярной сети, в которой находятся кристаллы гидрооксиапатитов (см. рис. 16.11). Призмы располагаются пучками, имеют извитой ход и залегают почти перпендикулярно к поверхности дентина. На поперечном срезе эмалевые призмы обычно имеют многогранную или вогнуто-выпуклую форму. Между призмами находится менее обыз-вествленное склеивающее вещество. Благодаря S-образно изогнутому ходу призм на продольных шлифах зуба одни из них оказываются рассеченными более продольно, а другие - более поперечно, что обусловливает чередование светлых и темных эмалевых полос. На продольных шлифах можно видеть еще более тонкие параллельные линии. Их появление связывают с периодичностью роста и различной зональной обызвествленностью призм, а также с отражением в структуре эмали силовых линий, возникающих в результате действия силового фактора во время жевания.

Снаружи эмаль покрыта тонкой *кутикулой (cuticula enameli),* которая на жевательной поверхности зуба быстро стирается и остается заметной лишь на его боковых поверхностях. Химический состав эмали меняется в зависимости от обмена веществ в организме, интенсивности растворения кристаллов гидро-оксиапатита и реминерализации органической матрицы. В небольших пределах эмаль проницаема для воды, ионов, витаминов, глюкозы, аминокислот и других веществ, поступающих непосредственно из полости рта. При этом большую роль играет слюна не только как источник поступления

различных веществ, но и как фактор, активно влияющий на процесс проникновения их в ткани зуба. Проницаемость повышается под действием кислот, кальцитонина, спирта, дефицита в пище солей кальция, фосфора, фтора и др. Эмаль и дентин соединяются с помощью взаимных интердигитаций.

Дентин (dentinum) образует большую часть коронки, шейки и корня зубов. Он состоит из органических и неорганических веществ: органического вещества 28 % (главным образом коллагена), неорганических веществ 72 % (главным образом фосфат кальция и магния с примесью фторида кальция).

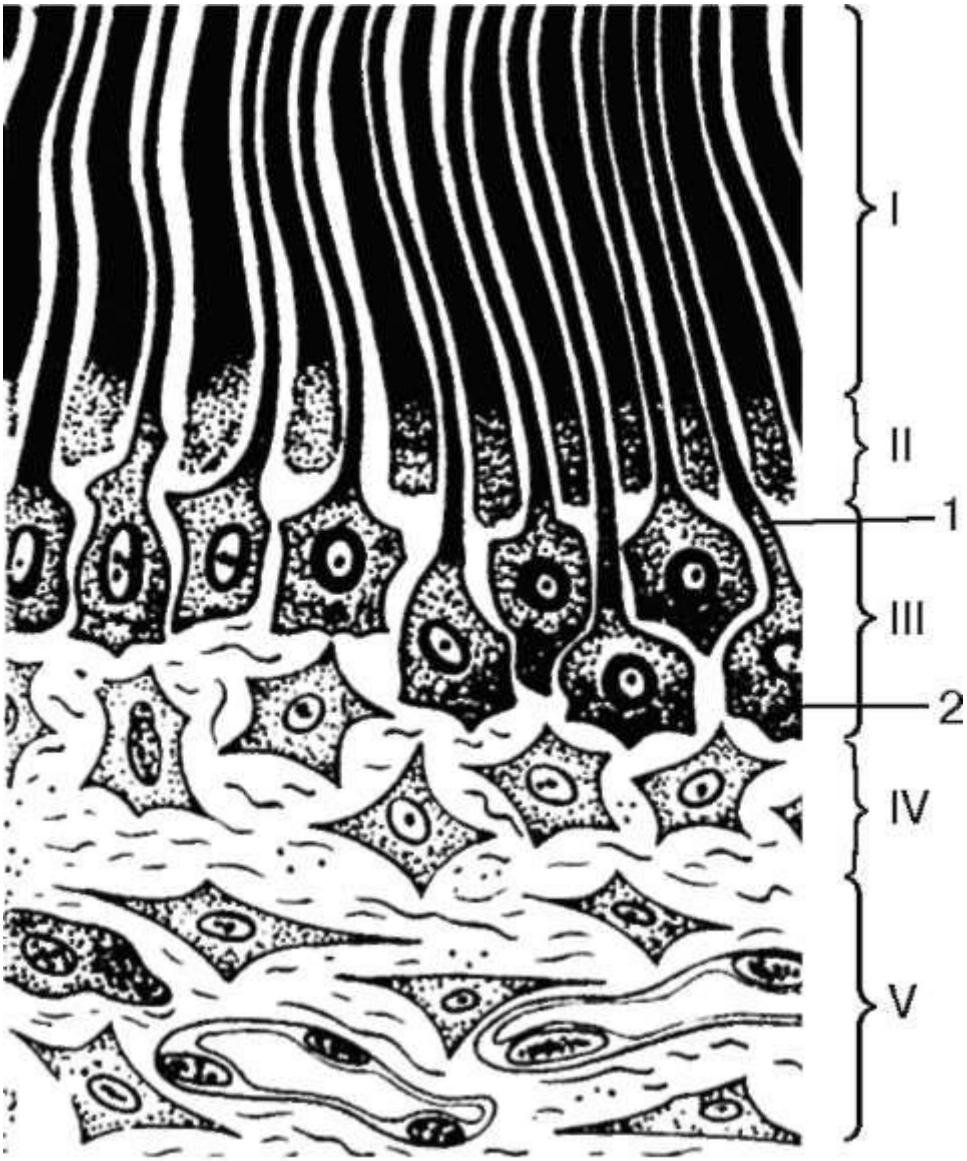

Рис. 16.14. Дентин и пульпа зуба (по Ю. И. Афанасьеву):

I - дентин; II - предентин; III - периферический слой пульпы; IV - промежуточный слой пульпы; V - центральный слой пульпы; 1 - дентинные канальцы с отростками дентинобластов; 2 - тела дентинобластов

Дентин построен из основного вещества, которое пронизано трубочками, или канальцами *(tubuli dentinalis)*(рис. 16.14). Основное вещество дентина содержит коллагеновые фибриллы и расположенные между ними мукопротеины. Коллагеновые фибриллы в дентине собраны в пучки и имеют преимущественно два направления: радиальное и почти продольное, или тангенциальное. Радиальные волокна преобладают в наружном слое дентина - так называемом *плащевом дентине,* тангенциальные - во внутреннем,*околопульпарном дентине.* В периферических участках дентина

обнаруживаются так называемые интерглобулярные пространства, которые представляют собой его нео-бызвествленные участки, имеющие вид полостей, с неровными поверхностями. Наиболее крупные интерглобулярные пространства встречаются в коронке зуба, а мелкие, но многочисленные находятся в корне, где они образуют зернистый слой. Интерглобулярные пространства принимают участие в обмене веществ дентина.

Основное вещество дентина пронизано дентинными канальцами, в которых проходят отростки дентинобластов, расположенных в пульпе зуба, и тканевая жидкость. Канальцы берут начало в пульпе, около внутренней поверхности дентина, и, веерообразно расходясь, заканчиваются на его наружной поверхности. В отростках дентинобластов обнаружена ацетилхолинэстераза, играющая большую роль в передаче нервного импульса. Количество канальцев в дентине, их форма и размеры неодинаковы в различных участках. Более плотно они расположены около пульпы. В дентине корня зуба канальцы ветвятся на всем протяжении, а в коронке они почти не дают боковых ветвей и распадаются на мелкие веточки около эмали. На границе с цементом дентин-ные канальцы также разветвляются, образуя анастомозирующие между собой аркады. Некоторые канальцы проникают в цемент и эмаль, особенно в области жевательных бугорков, и заканчиваются колбовидными вздутиями. Система канальцев обеспечивает питание дентина. Дентин в области, граничащей с эмалью, имеет обычно фестончатый край, что способствует более прочному их соединению. Внутренний слой стенки дентинных канальцев содержит много преколлагеновых аргирофильных волокон, которые сильно минерализованы по сравнению с остальным веществом дентина.



Рис. 16.15. Клеточный цемент корня зуба:

1 - цементоциты; 2 - минерализованное межклеточное вещество

На поперечных шлифах дентина заметны концентрические параллельные линии, появление которых, очевидно, связано с периодичностью роста дентина.

Между дентином и дентинобластами находится полоска предентина, или необызвествленного дентина, состоящего из коллагеновых волокон и аморфного вещества. В опытах с применением радиоактивного фосфора показано, что дентин растет постепенно путем наслоения нерастворимых фосфатов в предентине. Образование

дентина не прекращается у взрослого человека. Так, вторичный, или заместительный, дентин, отличающийся нечеткой направленностью дентинных канальцев, наличием многочисленных интерглобулярных пространств, может быть как в предентине, так и пульпе (дентикли).*Дентикли* образуются при нарушении обмена веществ, при местных воспалительных процессах. Обычно они локализуются около дентинобластов, которые являются источником их развития. Небольшое количество солей может проникать в дентин через периодонт и цемент.

Цемент (cementum) покрывает корень зуба и шейку и в виде тонкого слоя может частично заходить на эмаль. По направлению к верхушке корня цемент утолщается.

По химическому составу цемент приближается к кости. В нем содержится около 30 % органических веществ и 70 % неорганических веществ, среди которых преобладают соли фосфата и карбоната кальция.

По гистологическому строению различают бесклеточный, или первичный, и клеточный, или вторичный, цемент. *Бесклеточный цемент* располагается преимущественно в верхней части корня, а *клеточный* - в его нижней части (рис. 16.15). В многокорневых зубах клеточный цемент залегает главным образом у разветвлений корней. Клеточный

цемент содержит клетки - *цементоциты* - многочисленные коллагено-вые волокна, которые не имеют определенной ориентации; поэтому клеточный цемент по строению и составу сравнивают с грубоволокнистой костной тканью. Цемент не содержит кровеносных сосудов. Клеточный цемент может иметь слоистое строение.

В бесклеточном цементе нет ни клеток, ни их отростков. Он состоит из коллагеновых волокон и аморфного вещества. Коллагеновые волокна проходят в продольном и радиальном направлениях. Радиальные волокна непосредственно продолжаются в периодонт и далее в виде прободающих волокон входят в состав альвеолярной кости. С внутренней стороны они сливаются с коллагеновыми радиальными волокнами дентина.

Питание цемента осуществляется диффузно через кровеносные сосуды периодонта. Циркуляция жидкости в твердых частях зуба происходит за счет ряда факторов: давления крови в сосудах пульпы и периодонта, которое изменяется при перепаде температур в полости рта при дыхании, приеме пищи, жевании и др. Определенный интерес представляют данные о наличии анастомозов дентинных канальцев с отростками клеток цемента. Такая связь канальцев служит дополнительной питательной системой для дентина в случае нарушения кровоснабжения пульпы (воспаление, удаление пульпы, пломбирование канала корня, заращение полости и т. п.). *Пульпа (pulpa dentis),* или зубная мякоть, находится в коронковой полости зуба и в корневых каналах. Она состоит из рыхлой соединительной ткани, в которой различают три слоя: периферический, промежуточный и центральный (см. рис. 16.14).

Периферический слой пульпы состоит из нескольких рядов многоотростча-тых клеток грушевидной формы -*дентинобластов,* отличающихся базофи-лией цитоплазмы. Длина их не превышает 30 мкм, ширина - 6 мкм. Ядро дентинобласта лежит в базальной части клетки. От апикальной поверхности дентинобласта отходит длинный отросток, который проникает в ден-тинный каналец. Полагают, что эти отростки дентинобластов участвуют в снабжении минеральными солями дентина и эмали. Боковые отростки дентинобластов короткие. По своей функции дентинобласты сходны с остеобластами кости. В дентинобластах обнаружена щелочная фосфатаза, играющая активную роль в процессах кальцинирования зубных тканей, а в их отростках, кроме того, выявлены мукопротеиды. В периферическом слое пульпы находятся незрелые коллагеновые волокна. Они проходят между клетками и продолжаются далее в коллагеновые волокна дентина.

В промежуточном слое располагаются незрелые коллагеновые волокна и мелкие клетки, которые, подвергаясь дифференцировке, заменяют отжившие дентинобласты.

Центральный слой состоит из рыхло лежащих клеток, волокон и кровеносных сосудов. Среди клеточных форм этого слоя различают адвентициаль-ные клетки, макрофаги и фибробласты. Между клетками обнаруживаются как аргирофильные, так и коллагеновые волокна. Эластических волокон в пульпе зуба не обнаружено.

Пульпа зуба участвует в питании тканей зуба. Удаление пульпы резко затормаживает обменные процессы, нарушает развитие, рост и регенерацию тканей зуба.

Зубодесневое соединение. Зуб укрепляется в альвеоле челюсти с помощью периодонта и сращения многослойного плоского эпителия с кутикулой шейки зуба.

Периодонт (перицемент) образован плотной соединительной тканью, состоящей из толстых пучков коллагеновых волокон, идущих в основном в горизонтальном и косом направлениях. Периодонт не только удерживает зуб в лунке челюсти, но и амортизирует давление при жевании, а также благодаря большому количеству рецепторных окончаний является рефлексогенной зоной.

Эпителий десны - многослойный плоский ороговевающий, особенно на вестибулярной поверхности. Под эпителием располагается собственная пластинка соединительной ткани, которая плотно срастается с надкостницей альвеолы. Железы в десне отсутствуют. Между поверхностью зуба и десной имеется карман, дно которого расположено на уровне соединения эмали и цемента.

Нарушение целостности зубодесневого соединения может привести к инфицированию и воспалению.

Васкуляризация и иннервация. Сосуды (разветвления верхнечелюстной артерии) вместе с нервами (разветвления тройничного нерва) проникают в полость зуба через основной и дополнительный каналы, расположенные в корне зуба. Артерии входят в корень зуба одним или несколькими стволиками. Разветвляясь в пульпе на множество анастомозирующих капилляров, они собираются далее в вену. В пульпе обнаружено небольшое количество лимфатических капилляров.

Нервы образуют в пульпе зуба два сплетения: глубокое состоит преимущественно из миелиновых волокон, поверхностное - из безмиелиновых. Терминальные разветвления рецепторов пульпы нередко связаны одновременно с соединительной тканью и сосудами пульпы (поливалентные рецепторы). Дентинобласты густо оплетаются тонкими окончаниями тройничного нерва.

Вопрос о природе чувствительности дентина окончательно не решен. Многие исследователи отрицают данные о проникновении нервных окончаний в дентинные канальцы, хотя в начальных отделах этих канальцев окончания иногда обнаруживаются (рис. 16.16).

Возможно, в возникновении боли определенную роль играет гидродинамический механизм раздражения нервных окончаний, расположенных во внутренних отделах дентинных канальцев (передача давления столба жидкости, циркулирующей по дентинным канальцам, на терминали чувствительных нейронов).

Возрастные изменения. На протяжении первых 12-15 лет жизни происходит последовательная смена молочных зубов на постоянные. Первым прорезывается большой коренной зуб (первый моляр), затем центральные и боковые резцы, в 9-14 лет прорезываются премоляры и клыки, и только в 20-25 лет - «зуб мудрости».

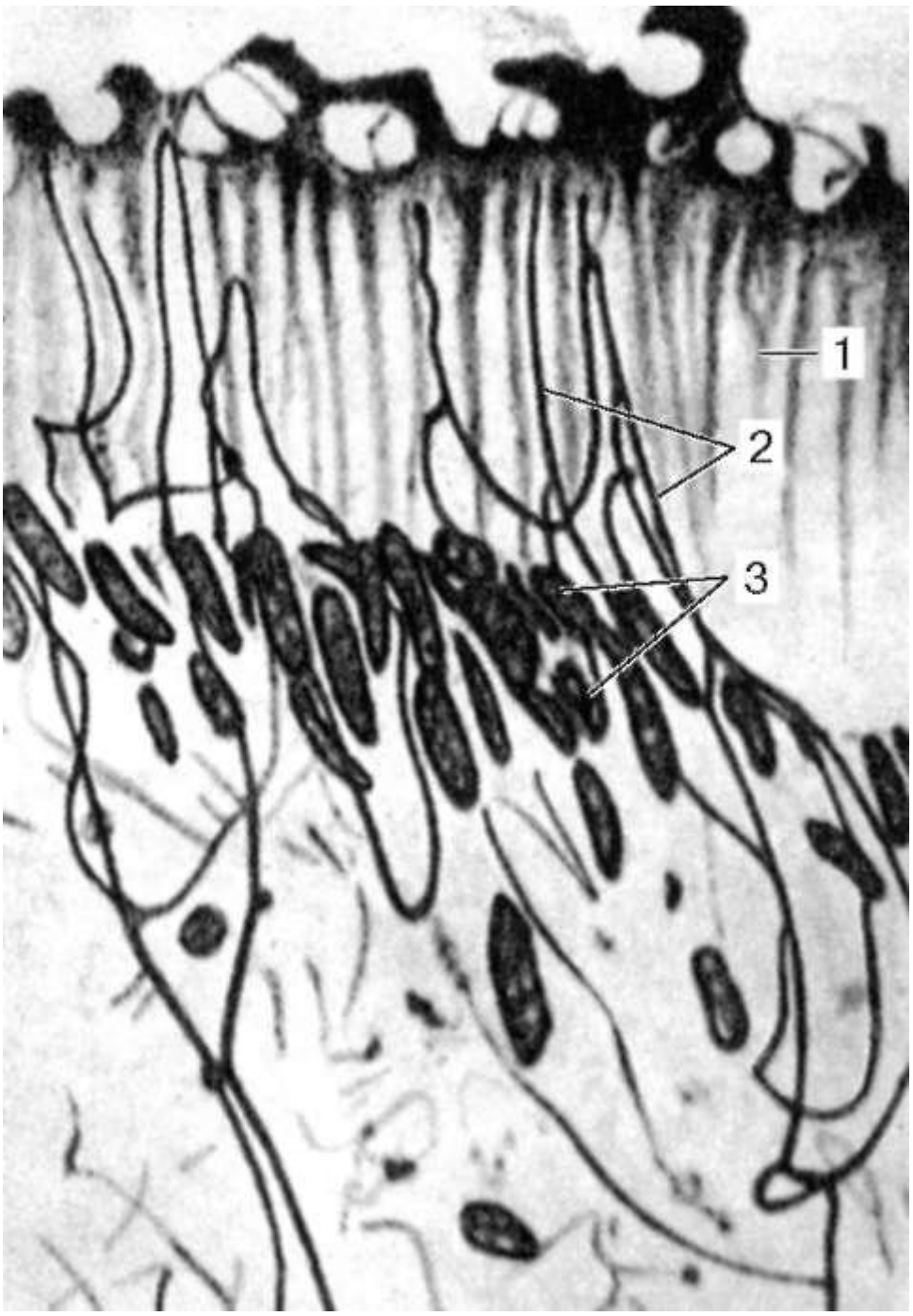

Рис. 16.16. Нервные окончания в зубе (по Бернику):

1 - предентин; 2 - нервные окончания; 3 - дентинобласты

Одновременно с возрастом происходят постепенные изменения в химическом составе и структуре зубов. Эмаль и дентин на их жевательной поверхности стираются. Эмаль тускнеет и может давать трещины, на ней откладывается минерализованный налет. Содержание органических соединений в эмали, дентине и цементе уменьшается, а количество неорганических веществ возрастает. В связи с этим изменяется проницаемость эмали, дентина и цемента для воды, ионов, ферментов, аминокислот и других веществ. С возрастом новообразование дентина почти полностью прекращается, количество же цемента в корне зуба увеличивается. Пульпа зуба с возрастом подвергается атрофии в результате ухудшения питания, вызванного склеротическим изменением ее сосудов. Количество клеточных элементов при этом уменьшается. В дентинобластах отмечается редукция значительной части клеточных органелл, снижается пиноцитозная активность

клетки. Дентинобласты превращаются в дентиноциты. Коллагеновые волокна грубеют. После 40-50 лет в периодонте часто выявляются склеротические изменения сосудов.

Регенерация. Регенерация тканей зуба происходит очень медленно и не полностью. При повреждении дентина или раздражениях его кариозным процессом в зубе со стороны пульпы против очага повреждения образуется небольшое количество заместительного, или вторичного, дентина. Этот процесс сопровождается регенерацией периферического слоя пульпы путем развития малодифференцированных клеток промежуточной зоны в денти-нобласты. Показано также, что в дентинобластическом слое пульпы на всех стадиях развития зуба содержатся клетки, обладающие способностью к пролиферации. Образование дентина происходит примерно через 2 нед после повреждения. Этот процесс начинается с появления предентина. Волокна в основном веществе заместительного дентина в отличие от первичного околопульпарного дентина располагаются без определенного порядка. К концу 4-й нед предентин обызвествляется. Канальцы заместительного дентина имеют неправильную ориентацию и очень слабо ветвятся. Цемент зуба регенерирует плохо. Восстановления эмали после повреждения зуба не происходит вообще. При воздействии на эмаль патогенных факторов эмаль реагирует образованием зон гиперминерализации.

16.2.5. Глотка

В глотке перекрещиваются дыхательный и пищеварительный пути. В ней выделяют три отдела: *носовой, ротовой* и *гортанный.* Они различаются по строению слизистой оболочки.

Слизистая оболочка носового отдела глотки покрыта многорядным реснитчатым эпителием, содержит смешанные железы (респираторный тип слизистой оболочки).

Слизистая оболочка ротового и гортанного отделов выстлана многослойным (плоским) эпителием, располагающимся на собственной пластинке слизистой оболочки, в которой имеется хорошо выраженный слой эластических волокон. В подслизистой основе лежат концевые отделы слизистых желез. Выводные протоки их открываются на поверхности эпителия. Слизистая оболочка и подслизистая основа глотки примыкают к мышечной стенке (аналог мышечной оболочки), которая состоит из двух слоев поперечнополосатых мышц - внутреннего продольного и наружного кольцевого. Снаружи глотка окружена адвентициальной оболочкой.

16.2.6. Пищевод

Развитие. Эпителий пищевода образуется из *прехордальной пластинки,* расположенной в составе выстилки передней кишки, остальные слои - из окружающей мезенхимы. Особый интерес представляет вопрос о развитии эпителия пищевода, который в течение всего эмбрионального периода претерпевает многократные изменения. Сначала эпителиальная выстилка пищевода представлена однослойным призматическим эпителием. У 4-недельного эмбриона он становится двухслойным. После этого наблюдается интенсивное разрастание эпителия, которое приводит к полному закрытию просвета пищевода. Разросшиеся эпителиальные клетки в дальнейшем подвергаются апоптозу, вновь освобождая просвет пищевода. К 3-му мес внутриутробного развития пищевод выстлан многорядным реснитчатым эпителием. С 4-го мес реснитчатые клетки постепенно вытесняются пузырьковидными, содержащими гликоген клетками, которые преобразуются в плоские клетки. С 6-го мес эпителий пищевода становится многослойным плоским. У новорожденных в эпителии могут встречаться островки реснитчатых клеток. У взрослых эти клетки сохраняются изредка только в протоках слизистых желез. Причины трансформации одного вида эпителия в другой неясны. Образование многослойного эпителия в слизистой оболочке пищевода обеспечивает сохранность стенки пищевода при прохождении грубых комков пищи.

Железы пищевода появляются в конце 2-го мес, мышечная оболочка пищевода - на 2-м мес, а мышечная пластинка слизистой оболочки - на 4-м мес внутриутробного развития плода.

Строение. Стенка пищевода состоит из слизистой оболочки, подслизистой основы, мышечной и адвентициальной оболочек (рис. 16.17). Слизистая оболочка и подслизистая основа образуют в пищеводе 7-10 продольно расположенных складок, вдающихся в его просвет.

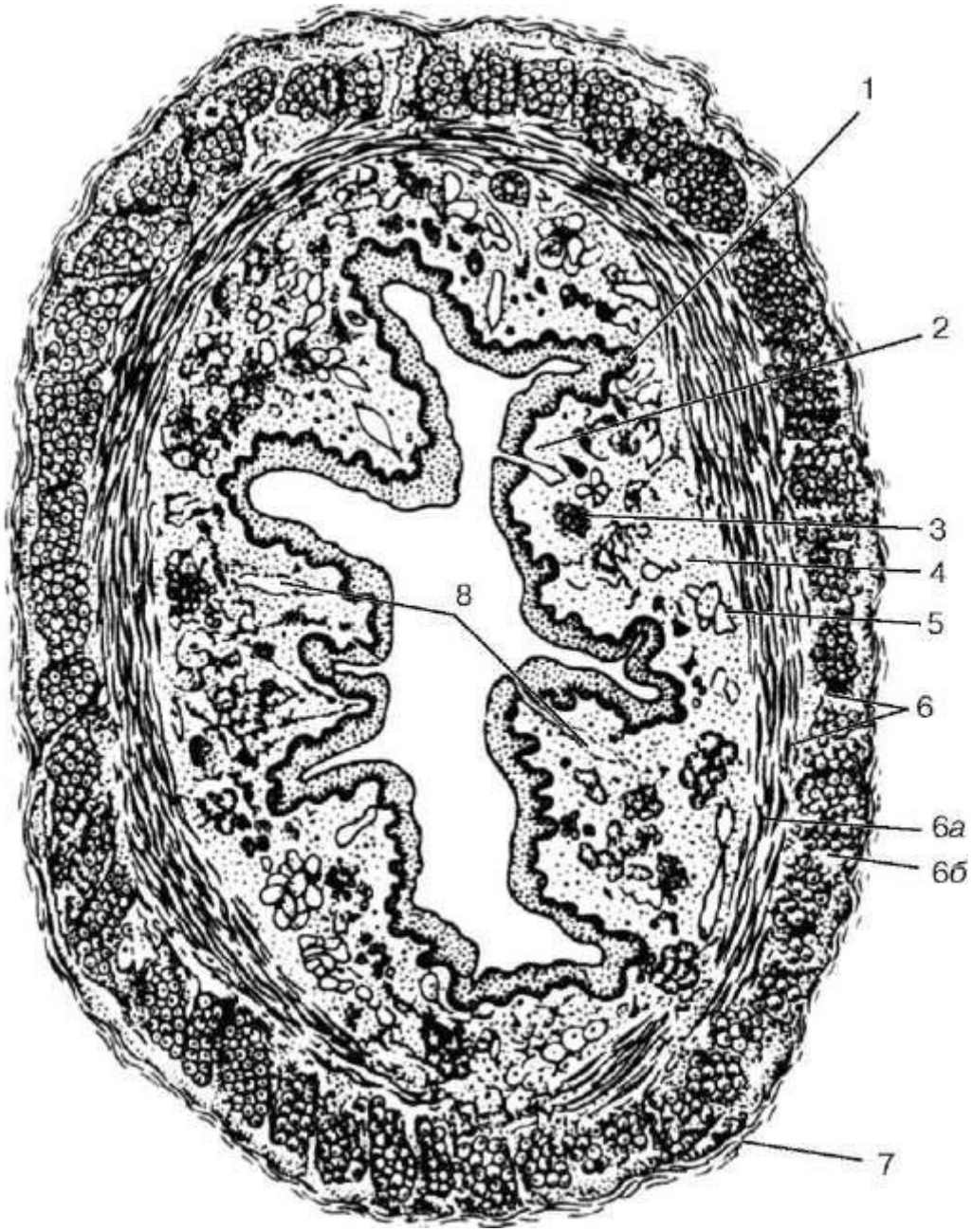

Рис. 16.17. Строение пищевода:

а - поперечный срез в средней трети (схема); *б* - микрофотография сечения пищевода; *в* - микрофотография собственных желез пищевода. 1 - многослойный плоский неороговевающий эпителий; 2 - собственная пластинка слизистой оболочки; 3 - мышечная пластинка слизистой оболочки; 4 - подслизистая основа; 5 - собственные железы пищевода; 6 - мышечная оболочка: 6а - циркулярный слой, 6б - продольный слой; 7 - адвентициальная оболочка; 8 - выводные протоки железы.

Слизистая оболочка пищевода построена из эпителия, собственной и мышечной пластинок. Эпителий слизистой оболочки - многослойный плоский неороговевающий, но в пожилом возрасте его поверхностные клетки могут подвергаться ороговению. В составе пласта имеется 20-25 клеточных слоев эпителиоцитов, находящихся на последовательных стадиях диф-ференцировки. Кроме того, присутствуют гистологические элементы других клеточных дифферонов (клетки Лангерганса, эндокриноциты, интраэпителиальные лимфоциты). В пищеводе человека плоские клетки поверхностного слоя эпителия содержат небольшое количество зерен кератогиалина.

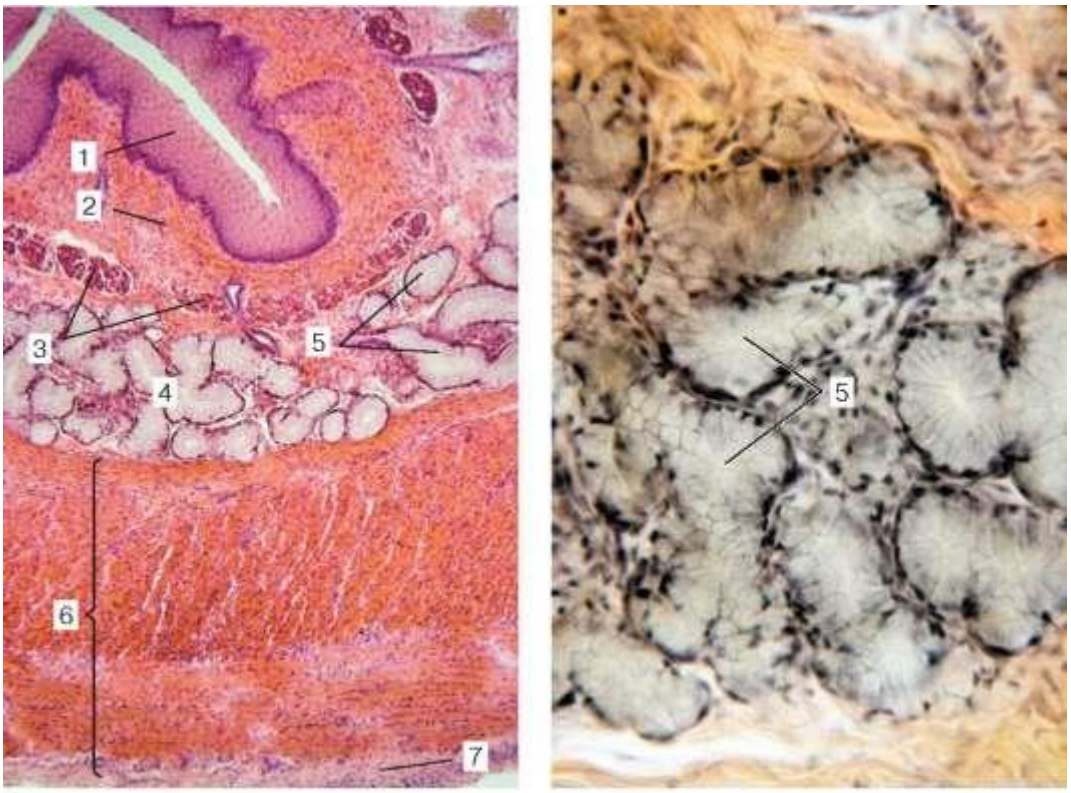

б *в*

Рис. 16.17. Продолжение (обозначения см. выше)

Собственная пластинка слизистой оболочки образует соединительнотканные сосочки, вдающиеся в эпителий. В ней находятся большие скопления лимфоцитов вокруг протоков слизистых желез, образуя даже отдельные лимфоидные узелки. В собственной пластинке расположены *кардиальные железы* пищевода *(glandulae cardiacae oesophagi)*. Они представлены двумя группами. Одна группа желез залегает на уровне перстневидного хряща гортани и 5-го кольца трахеи, вторая группа находится в нижней части пищевода, около входа в желудок. По своему строению эти железы напоминают кардиальные железы желудка (отсюда их название). Это простые разветвленные трубчатые железы. Концевые отделы их образованы кубическими и призматическими эпителиоцитами с зернистой цитоплазмой, иногда содержащей муцин. В некоторых концевых отделах кардиальных желез находятся париетальные клетки, вырабатывающие хлориды. Самые мелкие протоки этих желез соединяются в расширенные крупные протоки, которые открываются на вершинах сосочков собственной пластинки слизистой оболочки. Эпителий протоков призматический. Он сходен со слизистым эпителием желудочных ямочек и дает характерную реакцию на муцин. Иногда на месте расположения кардиальных желез слизистая оболочка пищевода приобретает строение, характерное для слизистой оболочки желудка. Кардиальные железы появляются в пищеводе задолго до того, как его эпителий становится многослойным. Кардиальные

железы пищевода содержат большое количество эндокринных клеток (D-, G-, S- и др.), располагающихся главным образом в концевых отделах, а также в выводных протоках. Появление кардиальных желез в пищеводе объясняется *меторизисом.* Этим термином В. М. Шимкевич (1908) обозначил смещение границ между производными двух соседних эмбриональных зачатков. Полагают, что материал кишечной энтодермы смещается в сторону пищевода и дает начало железам желудочного типа в пределах слизистой оболочки пищевода. Для врача строение и функция кардиальных желез пищевода представляют интерес потому, что именно в местах их расположения часто образуются дивертикулы, кисты, язвы и опухоли пищевода.

Мышечная пластинка слизистой оболочки пищевода состоит из вдоль расположенных пучков гладких мышечных клеток, окруженных сетью эластических волокон. Эта пластинка начинается в виде отдельных небольших пучков на уровне перстневидного хряща гортани; далее по ходу пищевода толщина этого слоя увеличивается и около желудка достигает 200-400 мкм. Мышечная пластинка слизистой оболочки играет большую роль в проведении по пищеводу пищи и в защите внутренней его поверхности от повреждения острыми телами в случае их попадания в пищевод. Раздражение стенки пищевода грубым пищевым комком вызывает снижение тонуса гладких миоцитов мышечной пластинки, а это ведет к расширению соответствующего участка слизистой оболочки. Таким образом, прохождение комка пищи, содержащего грубые частицы, облегчается.

Подслизистая основа пищевода обеспечивает большую подвижность слизистой оболочки по отношению к мышечной оболочке. Вместе со слизистой оболочкой она образует многочисленные продольные складки, которые расправляются во время проглатывания пищи. В подслизистой основе находятся собственные железы пищевода.

Собственные железы пищевода (glandulae oesophagea propriae). Это сложные сильно разветвленные альвеолярно-трубчатые железы (см. рис. 16.17, б, в). Их концевые отделы состоят исключительно из слизистых клеток. Последние окружены миоэпителиоцитами. Секрет изливается в мелкие выводные протоки, которые объединяются в более крупные протоки. Последние проходят через мышечную пластинку слизистой оболочки и в собственной пластинке слизистой оболочки образуют крупные ампулообразные протоки, открывающиеся на поверхности эпителия. Эпителий, выстилающий мелкие протоки, низкий призматический, в более крупных протоках он многослойный плоский, иногда в нем встречаются реснитчатые клетки. Собственные железы пищевода располагаются главным образом на вентральной поверхности его верхней трети. Функция собственных желез пищевода состоит в выделении слизи, постоянно увлажняющей поверхность слизистой оболочки и способствующей прохождению пищевых комков.

Мышечная оболочка состоит из внутреннего циркулярного и наружного продольного слоев, разделенных прослойкой рыхлой волокнистой соединительной ткани. В верхней трети пищевода эти слои представлены висце-

ральной поперечнополосатой мышечной тканью миотомного происхождения, которая является продолжением мышечной ткани глотки. В нижней трети оба слоя образованы только гладкой мышечной тканью мезенхим-ной природы. В средней трети пищевода мышечная оболочка содержит как поперечнополосатую, так и гладкую мышечные ткани. Это обстоятельство может служить ориентиром для определения уровня пищевода на гистологическом срезе. Оба мышечных слоя не всегда лежат точно циркулярно или продольно. Во внутреннем слое встречаются спиральные и косые пучки, в наружном слое отдельные пучки также могут иметь неодинаковое расположение. Утолщение внутреннего циркулярного слоя мышечной оболочки на уровне перстневидного хряща образует верхний сфинктер пищевода, а утолщение этого слоя на уровне перехода пищевода в

желудок - нижний сфинктер пищевода. Сокращение мышечной оболочки пищевода способствует проталкиванию пищи в пищеводе по направлению к желудку.

Адвентициальная оболочка с одной стороны связана с прослойками соединительной ткани, расположенными в мышечной оболочке, а с другой - с окружающей пищевод соединительной тканью средостения. В адвенти-циальной оболочке много продольно ориентированных сосудов и нервов. Брюшной отдел пищевода покрыт серозной оболочкой, образованной мезо-телием с подлежащей соединительной тканью.

Васкуляризация. Артерии, входящие в пищевод, образуют сплетения в подслизистой основе (крупнопетлистые и мелкопетлистые), из которых кровь поступает в крупнопетлистое сплетение собственной пластинки слизистой оболочки. Здесь же имеется подэпителиальная сеть кровеносных капилляров. Венозный отток начинается сетью мелких вен в собственной пластинке слизистой оболочки. Эти вены несут кровь в венозное сплетение подслизистой основы, а оттуда - в адвентициаль-ную оболочку. Лимфатическая система пищевода представлена сетями лимфатических капилляров, расположенных в собственной пластинке слизистой оболочки, в подслизистой основе и мышечной оболочке, а также сплетениями лимфатических сосудов, которые лежат в подсли-зистой основе и мышечной оболочке (иногда и в адвентициальной оболочке). Главным коллектором оттока лимфы из пищевода является под-слизистое сплетение.

Иннервация. Интрамуральный нервный аппарат образован связанными между собой четырьмя сплетениями: адвентициальным - наиболее развитым в средней и нижней третях пищевода; субадвентициальным - лежащим на поверхности мышечной оболочки и хорошо выраженным только в верхних частях пищевода; межмышечным - находящимся между циркулярным и продольным мышечным слоями и состоящим из нервных волокон разного калибра, образующих широкопетлистое сплетение, в составе которого располагаются крупные нервные узлы, и подслизистым сплетением, обнаруживающимся на всем протяжении пищевода и состоящим из системы нервных стволов, в местах ветвления которых лежат мелкие нервные узелки. Межмышечное сплетение самое мощное. Чувствительные нервные окончания выявляются в виде инкапсулированных клубочков, кустиков, древовидных разветвлений в мышечных тканях пищевода, в эпителии и соединительной ткани слизистой оболочки и подслизистой основе. В интрамуральных ганглиях обнаруживаются крупные инкапсулированные клубочковые рецепторы, которые, по-видимому, являются баро- и механо-рецепторами.

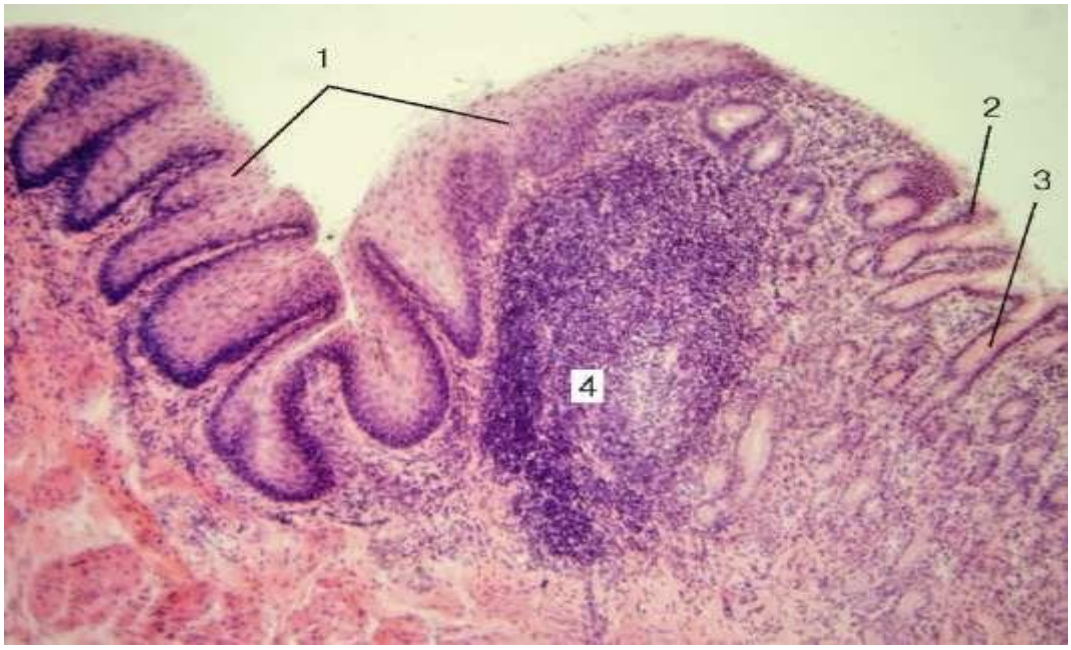

Рис. 16.18. Переход пищевода в желудок (микрофотография):

1 - многослойный плоский неороговевающий эпителий пищевода; 2 - однослойный столбчатый эпителий желудка; 3 - желудочные ямочки; 4 - лимфоидный узелок

На гистологических срезах в области границы пищевода и желудка виден стык многослойного плоского эпителия пищевода и однослойного столбчатого эпителия желудка (рис. 16.18).

В собственной пластинке слизистой оболочки пищевода в этой области располагаются кардиальные железы, а в собственной пластинке слизистой оболочки желудка наряду с желудочными железами могут находиться слизистые железы пищевода. Кольцевой слой мышечной оболочки пищевода образует здесь утолщение, формируя сфинктер.

16.3. СРЕДНИЙ И ЗАДНИЙ ОТДЕЛЫ ПИЩЕВАРИТЕЛЬНОЙ СИСТЕМЫ

В среднем отделе пищеварительного тракта происходит главным образом химическая обработка пищи под воздействием ферментов, вырабатываемых железами, всасывание продуктов переваривания пищи, формирование каловых масс.

16.3.1. Желудок

Желудок выполняет в организме ряд важнейших функций. Главной из них является *секреторная.* Она заключается в выработке железами желудочного сока. В его состав входят ферменты пепсин, ренин, липаза, а также соляная кислота и слизь.

Пепсин - основной фермент желудочного сока, с помощью которого в желудке начинается процесс переваривания белков. Пепсин вырабатывается в неактивной форме в виде пепсиногена, который в содержимом желудка в присутствии соляной кислоты превращается в активную форму - пепсин.

Из пепсиногена у человека образуется несколько близких по строению пепсинов, а также пепсиноподобный фермент гастриксин. Эти ферменты наиболее активны в кислой среде (для пепсина оптимум pH 1,5-2,5, для гастриксина pH 3,0). Кроме того, в желудочном соке детей грудного возраста открыт фермент ренин, который близок по свойствам пепсину.

Пепсин гидролизует большинство белков, поступивших с пищей, до полипептидов меньших размеров (альбумозы и пептоны), которые далее поступают в кишечник и подвергаются ферментативному распаду до конечных продуктов - свободных аминокислот. Однако некоторые белки (кератины, гистоны, протамины, мукопро-теиды) пепсином не расщепляются.

Ренин у грудных детей превращает растворимый казеиноген молока в нерастворимый казеин (створаживание молока). У взрослых людей эту функцию выполняет пепсин.

Липаза содержится в желудочном соке в небольшом количестве, у взрослых малоактивна, у детей расщепляет жиры молока.

Слизь, покрывая поверхность слизистой оболочки желудка, и бикарбонат в составе слизи (ионы HCO_3^-) предохраняют ее от действия хлористоводородной кислоты и от повреждения грубыми комками пищи.

Осуществляя химическую переработку пищи, желудок вместе с тем выполняет еще некоторые важные для организма функции. Механическая функция желудка состоит в перемешивании пищи с желудочным соком и перемещении переработанной пищи в двенадцатиперстную кишку. В осуществлении функции принимает участие мускулатура желудка. В стенке желудка образуется антианемический фактор, который способствует поглощению витамина B_{12}, поступающего с пищей. При отсутствии этого фактора у человека развивается злокачественное малокровие. Через стенку желудка происходит всасывание таких веществ, как вода, спирт, соли, сахар и др. Вместе с тем желудок

выполняет и экскреторную функцию. Особенно наглядно эта функция проявляется при заболевании почек, когда через стенку желудка выделяется ряд конечных продуктов обмена белков (аммиак, мочевина и др.). *Эндокринная функция* желудка заключается в выработке ряда биологически активных веществ - гастрина, гистамина, серотонина, мотилина, энтероглюкагона и др. Эти вещества оказывают стимулирующее или тормозящее действие на моторику и секреторную активность железистых клеток желудка и других отделов пищеварительного тракта.

Развитие. Желудок появляется на 4-й нед внутриутробного развития, а в течение 2-го мес формируются все основные его отделы. Однослойный столбчатый эпителий желудка развивается из энтодермы кишечной трубки. Желудочные ямочки образуются в течение 6-10-й нед развития плода, железы закладываются в виде почек на дне желудочных ямочек и, разрастаясь, в дальнейшем располагаются в собственной пластинке слизистой оболочки. Вначале в составе желез появляются париетальные клетки, затем главные и слизистые клетки. В это же время (6-7-я нед) из мезенхимы формируются сначала кольцевой слой мышечной оболочки, затем - мышечная пластинка слизистой оболочки. На 13-14-й нед образуется наружный продольный и несколько позднее - внутренний косой слой мышечной оболочки. Мезотелий возникает из висцерального листка спланхнотома.

Строение. В желудке различают кардиальный, фундальный отделы, тело желудка и пилорический отделы. Стенка желудка состоит из слизистой оболочки, подслизистой основы, мышечной и серозной оболочек. Для рельефа внутренней поверхности желудка характерно наличие трех видов образований - продольных желудочных складок, желудочных полей и желудочных ямочек.

Желудочные складки (plicae gastricae) образованы слизистой оболочкой и подслизистой основой.*Желудочные поля (акае gastricae)* представляют собой отграниченные друг от друга бороздками участки слизистой оболочки. Они имеют многоугольную форму и размер поперечника от 1 до 16 мм. Наличие полей объясняется тем, что железы желудка располагаются группами, отделенными друг от друга прослойками соединительной ткани. Поверхностно лежащие вены в этих прослойках просвечивают в виде красноватых линий, выделяя границы между полями. *Желудочные ямочки (foveolae gastricae)* - углубления эпителия в собственной пластинке слизистой оболочки. Они встречаются по всей поверхности желудка. Число ямочек в желудке достигает почти 3 млн. Желудочные ямочки имеют микроскопические размеры, но величина их неодинакова в различных отделах желудка. В кардиальном отделе и теле желудка их глубина составляет всего $^1/_4$ толщины слизистой оболочки. В пилорической части желудка ямочки более глубокие. Они занимают около половины толщины всей слизистой оболочки. На дне желудочных ямочек открываются протоки желез. Слизистая оболочка наиболее тонкая в кардиальном отделе.

Слизистая оболочка желудка состоит из эпителия, собственной пластинки *(l. propria mucosae)* и мышечной пластинки *(l. muscularis mucosae).*

Эпителий, выстилающий поверхность слизистой оболочки желудка и ямочек, однослойный столбчатый железистый (см. рис. 16.19). Все поверхностные слизистые эпителиоциты желудка *(epitheliocyti seu mucocyti superficiales gastrici)* постоянно выделяют *мукоидный* (слизеподобный) секрет. Каждая железистая клетка четко подразделяется на две части - базальную и апикальную (рис. 16.20). В базальной части, прилежащей к базальной мембране, лежит овальной формы ядро, над которым располагается комплекс Гольджи. Апикальная часть клетки заполнена зернами или каплями муко-идного секрета. Специфичность секрета поверхностных эпителиоцитов у человека и животных определяется составом углеводного компонента, в то время как белковая часть характеризуется общностью гистохимических свойств. Углеводный компонент играет определяющую роль в защитной реакции слизистой оболочки желудка

на повреждающее действие желудочного сока. Роль поверхностных эпителиоцитов желудка заключается в выработке слизи, которая служит защитой как от механического воздействия грубых частиц пищи, так и от химического действия желудочного сока. Количество слизи в желудке сильно увеличивается при попадании в него раздражающих веществ (алкоголь, кислота, горчица и др.).

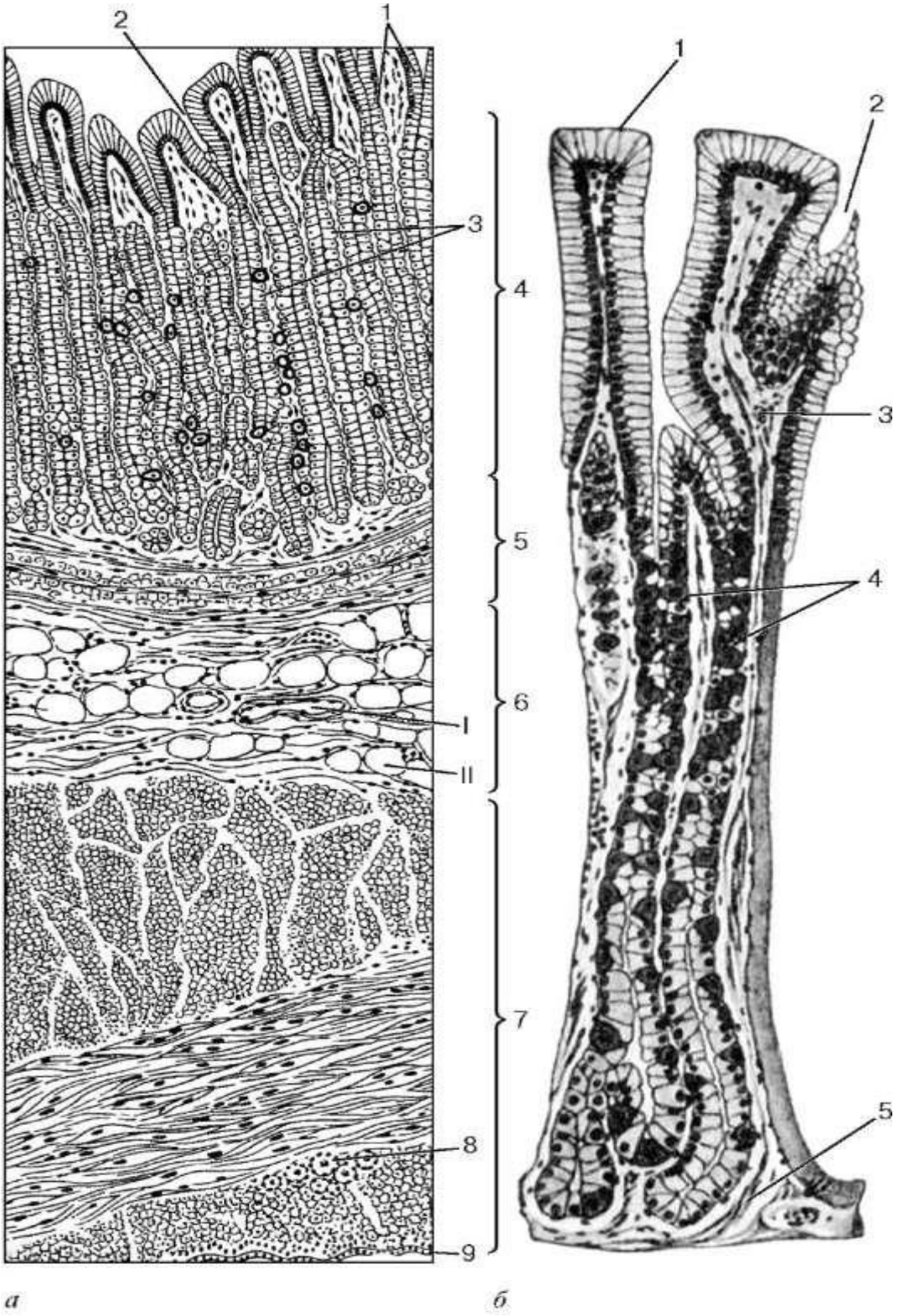

Рис. 16.19. Строение стенки дна желудка:

а, *б* - схемы; *в* - микрофотография. 1 - однослойный столбчатый железистый эпителий; 2 - желудочная ямочка; 3 - собственная пластинка слизистой оболочки; 4 - собственные

железы желудка; 5 - мышечная пластинка слизистой оболочки; 6 - подслизистая основа: I - кровеносный сосуд, II - жировая клетка; 7 - мышечная оболочка; 8 - межмышечное нервное сплетение; 9 - серозная оболочка.

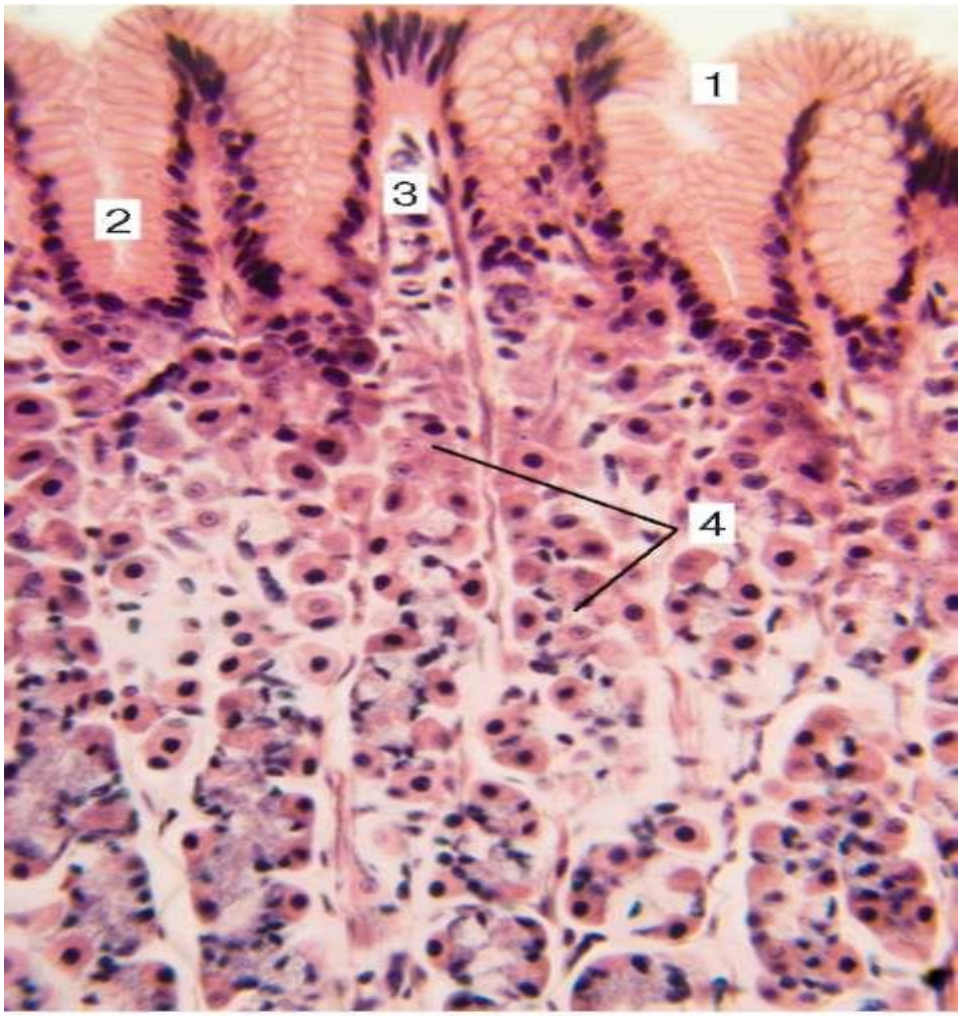

в

Рис. 16.19. Продолжение (обозначения см. выше)

В собственной пластинке слизистой оболочки расположены *железы желудка,* между которыми лежат тонкие прослойки рыхлой волокнистой соединительной ткани. В ней в большем или меньшем количестве всегда имеются скопления лимфоидных элементов либо в виде диффузных инфильтратов, либо в виде солитарных (одиночных) лимфоидных узелков, которые чаще всего располагаются в области перехода желудка в двенадцатиперстную кишку.

Мышечная пластинка слизистой оболочки состоит из трех слоев, образованных гладкой мышечной тканью: внутреннего и наружного циркулярных и среднего - продольного (см. рис. 16.19). От мышечной пластинки отдельные мышечные клетки отходят в соединительную ткань собственной пластинки слизистой оболочки. Сокращение мышечных элементов слизистой оболочки обеспечивает ее подвижность, а также способствует выведению секрета из желез желудка.

Железы желудка *(gll. gastricae)* в различных его отделах имеют неодинаковое строение. Различают три вида желудочных желез: собственные железы желудка, пилорические и кардиальные. Количественно преобладают собственные железы желудка. Они залегают в области тела и дна желудка (фундальные). Кардиальные и пилорические железы располагаются в одноименных частях желудка.

Собственные железы желудка *(gll. gastricae propriae)* - наиболее многочисленные. У человека их насчитывается около 35 млн. Площадь каждой железы составляет приблизительно 100 мм^2. Общая секреторная поверхность фундальных желез достигает огромных размеров - около 3-4 м^2. По строению эти железы представляют собой простые неразветвленные, иногда очень слабо разветвленные трубчатые железы (см. рис. 16.19, б, в). Длина одной железы около 0,65 мм, диаметр ее колеблется от 30 до 50 мкм. Железы группами открываются в желудочные ямочки. В каждой железе различают *перешеек (isthmus), шейку (cervix)* и *главную часть (pars principalis),* представленную *телом (corpus)* и *дном (fundus).* Тело и дно составляют секреторный отдел железы, а шейка и перешеек - ее выводной проток. Просвет в железах очень узкий и почти не виден в препаратах желудка, окрашенных общегистологическими красителями.

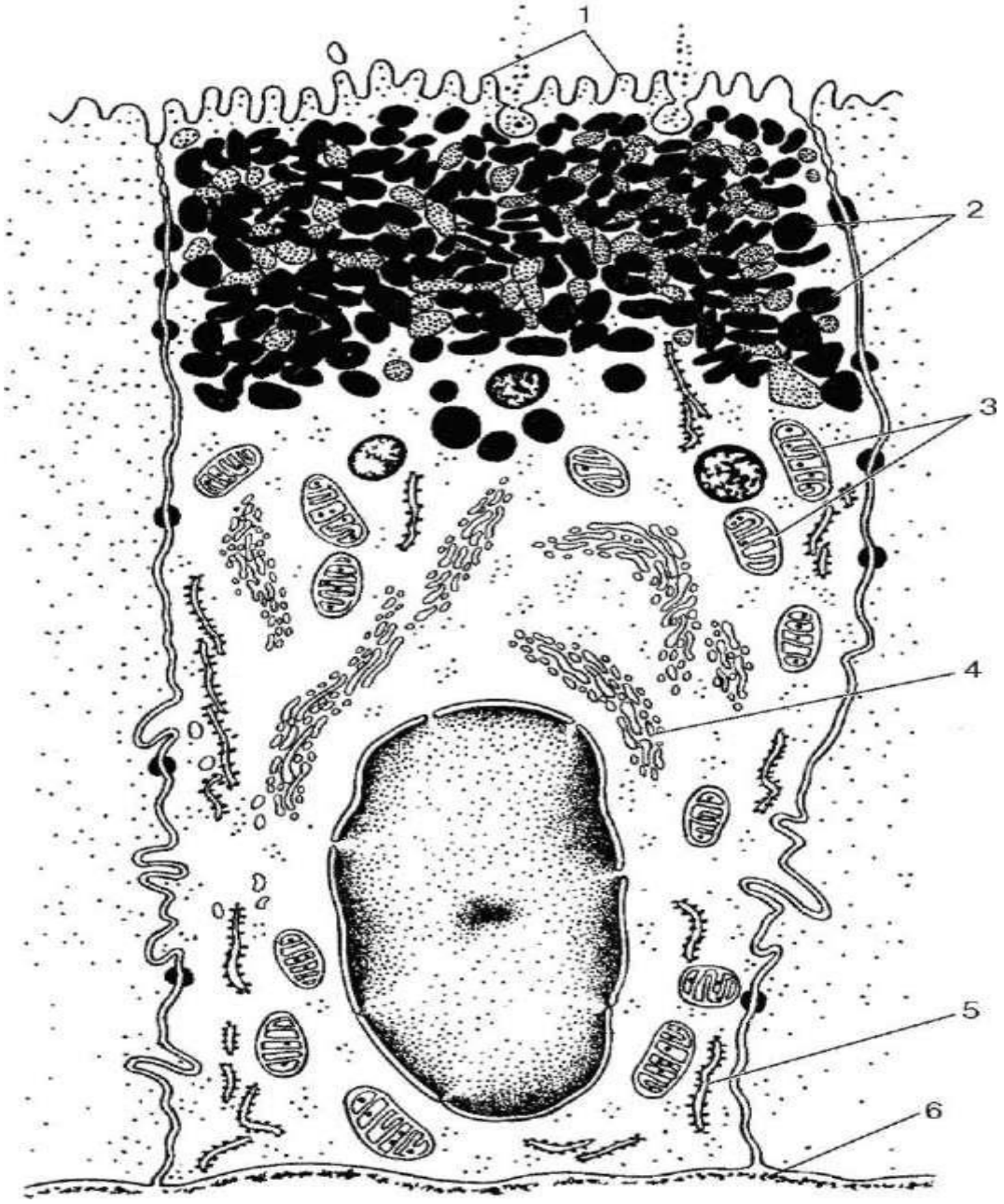

Рис. 16.20. Ультрамикроскопическое строение поверхностных эпителиоцитов желудка (по С. Ито):

1 - микроворсинки; 2 - гранулы слизистого секрета; 3 - митохондрии; 4 - комплекс Гольджи; 5 - гранулярная эндоплазматическая сеть; 6 - базальная мембрана.

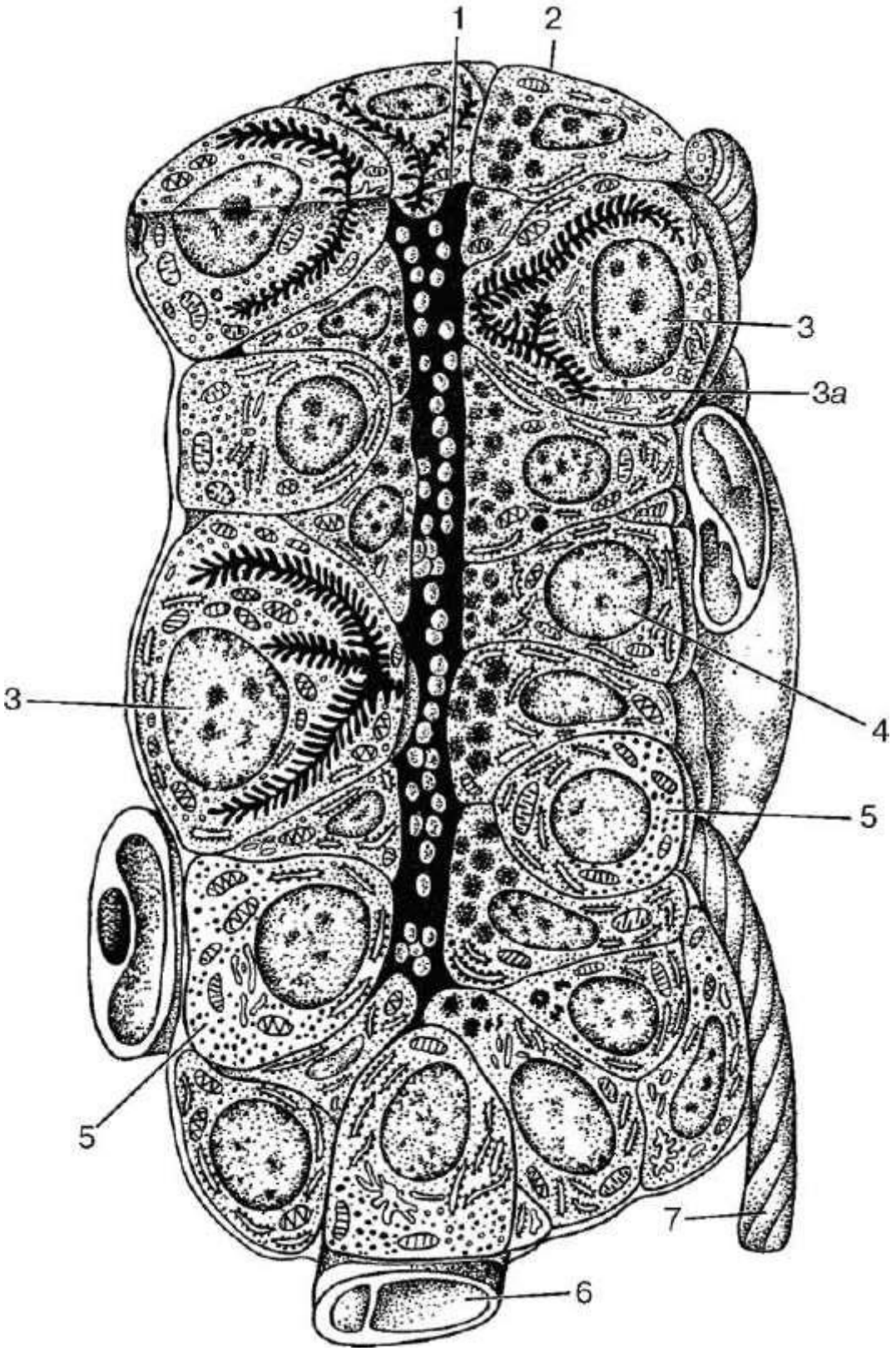

Рис. 16.21. Ультрамикроскопическое строение собственной железы желудка (по Р. В. Крстичу, с изменениями):

1 - просвет железы; 2 - шеечный мукоцит; 3 - париетальные экзокриноциты; 3а - внутриклеточные канальцы; 4 - главные экзокриноциты; 5 - эндокриноциты; 6 - капилляр; 7 - нервное волокно.

Собственные железы желудка содержат пять основных видов железистых клеток: главные экзокриноциты, париетальные экзокриноциты, шеечные слизистые клетки (мукоциты), эндокринные (аргирофильные), малодиффе-ренцированные (камбиальные) эпителиоциты.

Главные экзокриноциты (exocrinocyti principales) располагаются преимущественно в области дна и тела железы (рис. 16.21). Ядра этих клеток имеют округлую форму, лежат в центре клетки. В клетке выделяют базальную и апикальную части. Базальная часть клетки окрашивается базофиль-но. Здесь находится хорошо развитый синтетический аппарат клетки. На апикальной плазмолемме обнаруживаются короткие микроворсинки. Под плазмолеммой в апикальной части клетки располагаются гранулы белкового секрета диаметром 0,9-1 мкм. Главные экзокриноциты секретируют *пепсиноген* - профермент (зимоген), который в присутствии соляной кислоты превращается в активную форму - *пепсин.* Предполагают, что ренин, расщепляющий белки молока, также вырабатывается главными клетками. При изучении различных фаз секреции главных экзокриноцитов выявлено, что в активной фазе выработки и накопления секрета эти клетки крупные, в них хорошо различимы гранулы зимогена. После выделения секрета величина клеток и количество гранул в их цитоплазме заметно уменьшаются. Экспериментально доказано, что при раздражении блуждающего нерва клетки быстро освобождаются от гранул пепсиногена.

Париетальные (обкладочные) экзокриноциты (exocrinocyti parietales) располагаются снаружи от главных и слизистых клеток, плотно прилегая к их базальным частям (см. рис. 16.21). Они больше главных клеток, неправильной формы. Париетальные клетки лежат поодиночке и сосредоточены главным образом в области тела и шейки железы. Цитоплазма этих клеток резко оксифильна. В каждой клетке содержится одно или два ядра округлой формы, лежащие в центре. Внутри клеток располагаются внутриклеточные секреторные канальцы *(canaliculis intracellulares)* с многочисленными микроворсинками и мелкими везикулами и трубочками, формирующими тубуловезикулярную систему, играющую важную роль в транспорте $C1^-$. Внутриклеточные канальцы переходят в межклеточные канальцы, находящиеся между главными и слизистыми клетками и открывающиеся в просвет железы (см. рис. 16.21). От апикальной поверхности клеток отходят микроворсинки. Для париетальных клеток характерно наличие многочисленных митохондрий. Роль париетальных клеток собственных желез желудка заключается в выработке Н+-ионов и хлоридов, из которых образуется соляная кислота. Париетальные клетки также секретируют внутренний фактор Кастла, необходимый для всасывания витамина B_{12} в тонкой кишке. В базальной части клеток синтезируется и секретируется бикарбонат. Последний по кровеносным сосудам поступает к поверхностным муко-цитам, поглощается ими и выделяется на апикальной поверхности клетки. Здесь происходит нейтрализация соляной кислоты. Разрушение бикарбо-натного слоя (алкоголем, некоторыми лекарственными препаратами) ведет к очаговой гибели эпителиоцитов желудка.

Шеечные слизистые клетки располагаются только в шейке собственных желез. Ядра у них уплощенные, иногда неправильной треугольной формы, лежат обычно у основания клеток. В апикальной части этих клеток находятся секреторные гранулы. Слизь, выделяемая шеечными клетками, слабо окрашивается основными красителями, но хорошо выявляется муцикарми-ном. По сравнению с поверхностными клетками желудка шеечные клетки меньших размеров и всегда содержат значительно меньшее количество капель слизи. Их секрет по составу отличается от мукоидного секрета, выделяемого железистым эпителием желудка. В шеечных клетках в противоположность другим клеткам фундальных желез часто обнаруживаются фигуры митоза. Полагают, что эти клетки являются источником регенерации как секреторного эпителия желез, так и эпителия желудочных ямок.

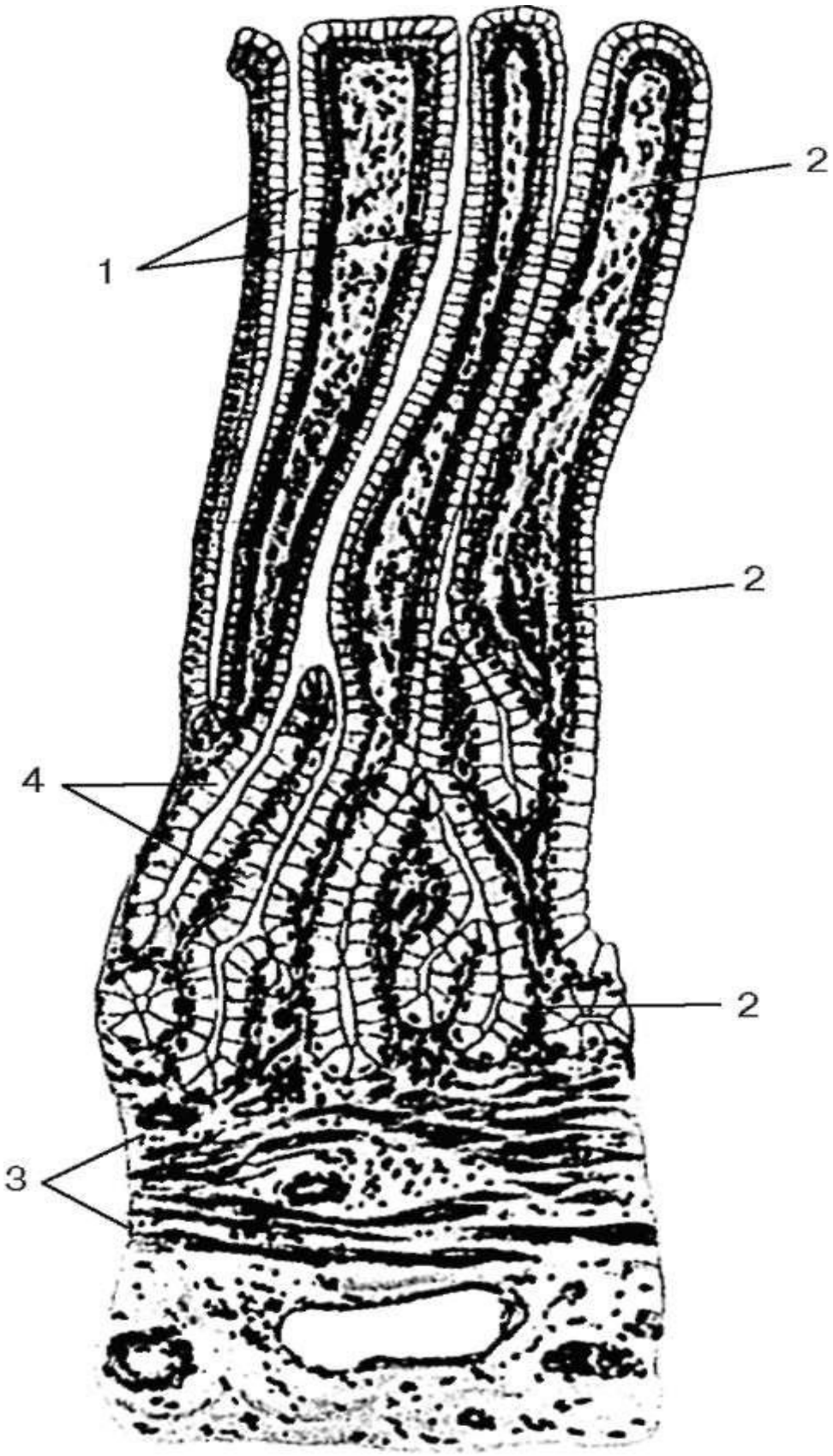

а

Рис. 16.22. Пилорический отдел желудка: *а* - схема; *б* - микрофотография. 1 - желудочные ямочки; 2 - собственная пластинка слизистой оболочки; 3 - мышечная пластинка слизистой оболочки; 4 - пилорические железы.

В теле собственных желез обнаруживаются слизистые клетки, которые в своей базальной части содержат темное ядро (см. рис. 16.21). В апикальной части этих клеток находятся множество круглых или овальных гранул, небольшое количество митохондрий и комплекс Гольджи. Эти клетки рассматриваются как переходные формы с последующим развитием в главные экзокриноциты.

Согласно унитарной теории, источником развития эпителиоцитов является стволовая клетка в составе шейки железы, которая путем дивергентной дифференцировки дает начало клеточным дифферонам поверхностных, ямочных, слизистых желез, париетальных и главных эк-зокриноцитов, эндокриноцитов. Эндокринные клетки описаны далее.

Пилорические железы (gll. pyloricae) расположены в зоне перехода желудка в двенадцатиперстную кишку (рис. 16.22). Их число составляет около 3,5 млн. Пилорические железы отличаются от собственных желез несколькими признаками: они расположены редко, разветвлены, имеют широкие просветы; большинство

пилорических желез лишено париетальных клеток.

Концевые отделы пилорических желез построены в основном из клеток, напоминающих по своему строению слизистые клетки собственных желез желудка. Ядра их сплющены и лежат у основания клеток. В цитоплазме при использовании специальных методов окраски выявляется слизь. Клетки пилорических желез богаты дипептидазами. Секрет, вырабатываемый пило-рическими железами, имеет щелочную реакцию.

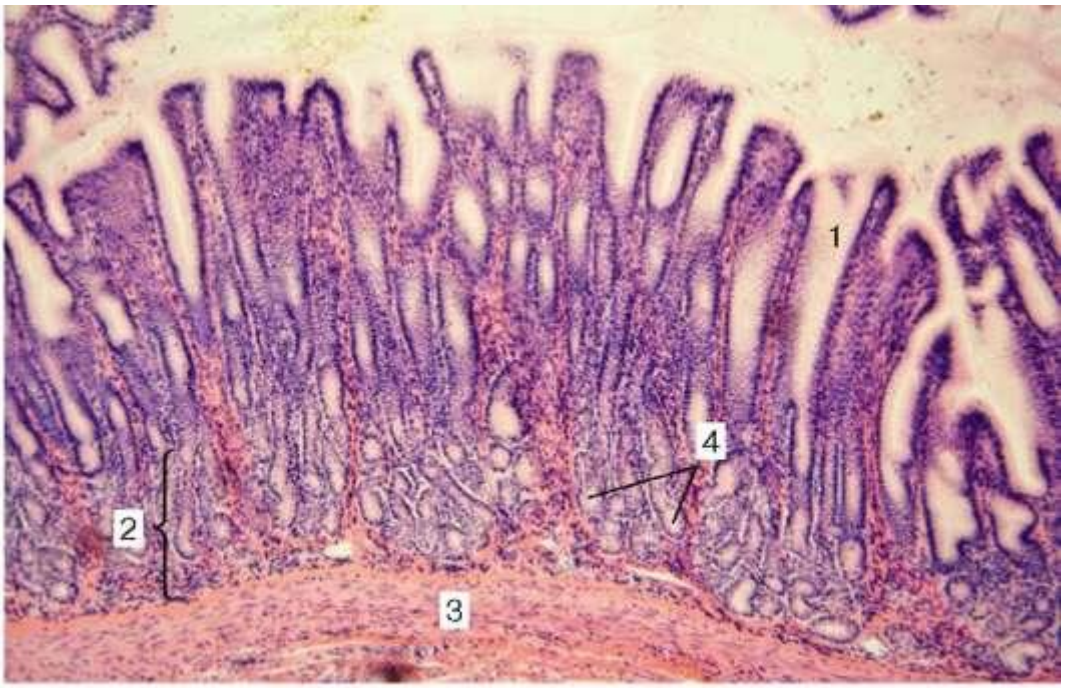

б

Рис. 16.22. Продолжение (обозначения см. выше)

Строение слизистой оболочки в пилорическом отделе имеет некоторые особенности: желудочные ямочки здесь более глубокие, чем в теле желудка, и занимают около половины всей толщины слизистой оболочки (см. рис. 16.22). Около выхода из желудка эта оболочка имеет хорошо выраженную кольцевую складку, что отражает наличие пилорического сфинктера. Последний образован циркулярно расположенными пучками гладких миоцитов мышечной оболочки желудка. Сфинктер регулирует поступление пищи из желудка в кишечник.

Кардиальные железы (gll. cardiacae) - простые трубчатые железы с сильно разветвленными концевыми отделами. Выводные протоки (шейки) этих желез короткие,

выстланы призматическими клетками. Ядра клеток сплющенной формы, лежат у основания клеток. Цитоплазма их светлая. При специальной окраске муцикармином в ней выявляется слизь. По-видимому, секреторные клетки этих желез идентичны клеткам, выстилающим пило-рические железы желудка и кардиальные железы пищевода. В них также обнаружены дипептидазы. Иногда в кардиальных железах встречаются в небольшом количестве главные и париетальные клетки.

Желудочно-кишечные эндокриноциты (endocrinocyti gastrointestinales). В желудке по морфологическим, биохимическим и функциональным признакам выделено несколько видов эндокринных клеток.

ЕС-клетки - самые многочисленные, располагаются в области тела и дна желез между главными клетками. Эти клетки секретируют серотонин и мелатонин. Серотонин стимулирует секрецию пищеварительных ферментов, выделение слизи, двигательную активность. Мелатонин регулирует фотопериодичность функциональной активности (т. е. зависит от действия светового цикла). G-клетки (гастрин-продуцирующие) также многочисленны и находятся главным образом в пилориче-ских железах, а также в кардиальных, располагаясь в области их тела и дна, иногда шейки. Выделяемый ими гастрин стимулирует секрецию пепсиногена главными клетками, соляной кислоты - париетальными, а также моторику желудка. При гиперсекреции желудочного сока у человека отмечается увеличение числа G-клеток. Кроме гастрина, эти клетки выделяют энкефалин, являющийся одним из эндогенных морфинов. Ему приписывают роль медиации боли. Менее многочисленными являются P-, ECL-, D-, D_1-, A-клетки и др.

P-клетки секретируют бомбезин, стимулирующий выделение соляной кислоты и панкреатического сока, богатого ферментами, а также усиливают сокращение гладкой мускулатуры желчного пузыря. ECL-клетки (энтерохромаффиноподоб-ные) характеризуются разнообразием формы и располагаются главным образом в теле и дне фундальных желез. Эти клетки вырабатывают гистамин, который регулирует секреторную активность париетальных клеток, выделяющих хлориды. D- и D_1-клетки выявляются главным образом в пилорических железах. Они являются продуцентами активных полипептидов. D-клетки выделяют соматостатин, ингиби-рующий синтез белка. D_1-клетки секретируют вазоинтестинальный пептид (ВИП), который расширяет кровеносные сосуды и снижает артериальное давление, а также стимулирует выделение гормонов поджелудочной железы. A-клетки синтезируют глюкагон, т. е. имеют сходную функцию с эндокринными A-клетками островков поджелудочной железы.

Подслизистая основа желудка состоит из рыхлой соединительной ткани, содержащей большое количество эластических волокон (см. рис. 16.19, а). В ней расположены артериальное и венозное сплетения, сеть лимфатических сосудов и подслизистое нервное сплетение.

Мышечная оболочка желудка относительно слабо развита в области его дна, хорошо выражена в теле и наибольшего развития достигает в пилори-ческом отделе. В мышечной оболочке различают три слоя, образованных гладкими мышечными клетками (см. рис. 16.19, *а)*. Наружный продольный слой является продолжением продольного мышечного слоя пищевода. Средний - циркулярный, также представляющий собой продолжение циркулярного слоя мышечной оболочки пищевода, наибольшего развития достигает в пилорическом отделе, где образует пилорический сфинктер толщиной около 3-5 см. Внутренний слой представлен пучками гладких мышечных клеток, имеющих косое направление. Между слоями мышечной оболочки располагаются межмышечное нервное сплетение и сплетения лимфатических сосудов.

Серозная оболочка желудка образует наружную часть его стенки, состоит из рыхлой соединительной ткани, которая с поверхности покрыта мезотелием.

Васкуляризация. Артерии, питающие стенку желудка, проходят через серозную и мышечную оболочки, отдавая им соответствующие ветви, а далее переходят в мощное сплетение в подслизистой основе. Веточки от него проникают через мышечную пластинку слизистой оболочки в ее собственную пластинку и образуют там второе сплетение. От этого сплетения отходят мелкие артерии, продолжающиеся в кровеносные капилляры, оплетающие железы и обеспечивающие питание эпителия желудка. Из кровеносных капилляров, находящихся в слизистой оболочке, кровь собирается в мелкие вены. Непосредственно под эпителием проходят относительно крупные посткапиллярные вены звездчатой формы *(vv. stellatae)*. Повреждение эпителия желудка обычно сопровождается разрывом этих вен и значительным кровотечением. Вены слизистой оболочки, собираясь вместе, формируют сплетение, расположенное в собственной пластинке около артериального сплетения. Второе венозное сплетение располагается в подслизистой основе. Все вены желудка, начиная с вен, лежащих в слизистой оболочке, снабжены клапанами. Лимфатическая сеть желудка берет начало от лимфатических капилляров, слепые концы которых находятся непосредственно под эпителием желудочных ямочек и желез в собственной пластинке слизистой оболочки. Эта сеть сообщается с широкопетлистой сетью лимфатических сосудов, расположенной в подслизистой основе. От лимфатической сети отходят отдельные сосуды, пронизывающие мышечную оболочку. В них вливаются лимфатические сосуды из лежащих между мышечными слоями сплетений.

Иннервация. Желудок имеет два источника эфферентной иннервации: парасимпатический (от блуждающего нерва) и симпатический (из пограничного симпатического ствола). В стенке желудка располагаются три нервных сплетения: межмышечное, подслизистое и субсерозное. Нервные ганглии малочисленны в кардиальной области, увеличиваются в числе и размерах в пилорическом отделе.

Ганглии самого мощного - межмышечного - сплетения построены преимущественно из клеток I типа и незначительного количества клеток II типа. Наибольшее количество клеток II типа наблюдается в пилорическом отделе желудка. Подслизистое сплетение развито слабо. Возбуждение блуждающего нерва ведет к ускорению сокращения желудка и усилению выделения железами желудочного сока. Возбуждение симпатических нервов, наоборот, вызывает замедление сократительной деятельности желудка и ослабление желудочной секреции.

Афферентные волокна образуют чувствительное сплетение, расположенное в мышечной оболочке, волокна которого осуществляют рецептор-ную иннервацию нервных узлов, гладких мышц, соединительной ткани. В желудке обнаружены поливалентные рецепторы.

16.3.2. Тонкая кишка

Тонкая кишка подразделяется на три отдела: двенадцатиперстную, тощую и подвздошную. В тонкой кишке подвергаются химической обработке все виды питательных веществ - белки, жиры и углеводы. В переваривании белков участвуют ферменты панкреатического сока (трипсин, химотрипсин, коллагеназа, эластаза, карбоксилаза) и кишечного сока (ами-нопептидаза, лейцинаминопептидаза, аланинаминопептидаза, трипептида-зы, дипептидазы, энтерокиназа).

Энтерокиназа вырабатывается клетками слизистой оболочки кишки в неактивной форме (киназоген), обеспечивает превращение неактивного фермента трип-синогена в активный трипсин. Пептидазы обеспечивают дальнейший последовательный гидролиз пептидов, начавшийся в желудке, до свободных аминокислот, которые всасываются эпителиоцитами кишечника и поступают в кровь.

В переваривании углеводов также участвуют ферменты поджелудочной железы и кишечного сока: бета-амилаза, амило-1,6-глюкозидаза, олиго-1,6-глюкозидаза, мальтаза (альфа-глюкозидаза), лактаза, которые расщепляют полисахариды и дисахариды до простых сахаров (моносахаридов) - глюкозы, фруктозы, галактозы, всасываемых эпителиоцитами кишки и поступающих в кровь.

Переваривание жиров осуществляют панкреатические липазы, расщепляющие триглицериды, и кишечная липаза, обеспечивающая гидролитическое расщепление моноглицеридов. Продуктами расщепления жиров в кишечнике являются жирные кислоты, глицерин, моноглицериды.

В тонкой кишке происходит также процесс всасывания продуктов расщепления белков, жиров и углеводов в кровеносные и лимфатические сосуды. Кроме того, кишечник выполняет механическую функцию: проталкивает химус в каудальном направлении. Эта функция осуществляется благодаря перистальтическим сокращениям мышечной оболочки кишки. Эндокринная функция, выполняемая специальными секреторными клетками, заключается в выработке биологически активных веществ - серотони-на, гистамина, мотилина, секретина, энтероглюкагона, холецистокинина, панкреозимина, гастрина и ингибитора гастрина. Клетки, синтезирующие эти гормоны, относятся к дисперсной эндокринной системе (APUD-серии клеток) (см. главу 15).

Развитие. Тонкая кишка начинает развиваться на 5-й нед эмбриогенеза. Эпителий ворсинок, крипт и дуоденальные железы тонкой кишки образуются из кишечной энтодермы. На первых этапах дифференциров-ки эпителий однорядный кубический, затем он становится двухрядным, и, наконец, на 7-8-й нед возникает однослойный столбчатый эпителий. На 8-10-й нед развития появляются ворсинки и крипты. В течение 20- 24-й нед формируются циркулярные складки и появляются дуоденальные железы. Клетки кишечного эпителия у 4-недельного эмбриона не дифференцированы и характеризуются высокой пролиферативной активностью. Дифференцировка эпителиоцитов начинается на 6-12-й нед развития. Дивергентная дифференцировка стволовой клетки лежит в основе развития всех разновидностей эпителиоцитов и эндокриноцитов слизистой оболочки кишки. Появляются столбчатые (каемчатые) эпи-телиоциты, для которых характерно интенсивное развитие микроворсинок, увеличивающих резорбционную поверхность. Гликокаликс начинает формироваться к концу эмбрионального - началу плодного периода. В это время в эпителиоцитах отмечаются ультраструктурные признаки резорбции - большое число везикул, лизосом, мультивезикулярных и мекониальных телец.

Бокаловидные экзокриноциты дифференцируются на 5-й нед, эндо-криноциты - на 6-й нед развития. В это время среди эндокриноцитов преобладают переходные клетки с недифференцированными гранулами, выявляются ЕС-клетки, G-клетки и S-клетки. В плодном периоде преобладают ЕС-клетки, большинство из которых не сообщается с просветом крипт («закрытый» тип); позднее появляется «открытый» тип клеток. Экзокриноциты с ацидофильными гранулами (клетки Панета) малодиффе-ренцированы у эмбрионов и плодов человека. Собственная пластинка слизистой оболочки и подслизистая основа тонкой кишки образуются из мезенхимы на 7-8-й нед эмбриогенеза. Гладкая мышечная ткань в стенке тонкой кишки развивается из мезенхимы неодновременно в различных участках кишечной стенки: на 7-8-й нед появляется внутренний циркулярный слой мышечной оболочки, затем на 8-9-й нед - наружный продольный слой, и, наконец, на 24-28-й нед развития плода возникает мышечная пластинка слизистой оболочки. Серозная оболочка тонкого кишечника закладывается на 5-й нед эмбриогенеза из мезенхимы (ее соединительнотканная часть) и висцерального листка спланхнотома мезодермы (ее мезотелий).

Строение. Стенка тонкой кишки построена из слизистой оболочки, подслизистой основы, мышечной и серозной оболочек (рис. 16.23).

Внутренняя поверхность тонкой кишки имеет характерный рельеф благодаря наличию ряда образований - циркулярных складок, ворсинок и крипт (кишечные железы). Эти структуры увеличивают общую поверхность тонкой кишки, что способствует выполнению основных функций пищеварения. Кишечные ворсинки и крипты являются основными структурно-функциональными единицами слизистой оболочки тонкой кишки.

Циркулярные складки *(plicae circulares)* образованы слизистой оболочкой и подслизистой основой.

Кишечные ворсинки (villi intestinales) представляют собой выпячивания слизистой оболочки пальцевидной или листовидной формы, свободно вдающиеся в просвет тонкой кишки.

У новорожденных и в раннем постнатальном периоде форма ворсинок пальцевидная, а у взрослых уплощенная - листовидная (или языковидная). Ворсинки уплощенной формы имеют две поверхности - краниальную и каудальную и два края (гребни).

Число ворсинок в тонкой кишке очень велико. Больше всего их в двенадцатиперстной и тощей кишке (22-40 ворсинок на 1 мм^2), несколько меньше - в подвздошной кишке (18-31 ворсинка на 1 мм^2). В двенадцатиперстной кишке ворсинки широкие и короткие (высота их 0,2-0,5 мм), в тощей и подвздошной кишке они несколько тоньше, но выше (до 0,5-1,5 мм). В образовании каждой ворсинки участвуют структурные элементы всех слоев слизистой оболочки.

Кишечные крипты (железы) *(cryptae seu glandulae intestinales)* представляют собой углубления эпителия в виде многочисленных трубочек, лежащих в собственной пластинке слизистой оболочки (см. рис. 16.23, а, в). Их устья открываются в просвет между ворсинками. На 1 мм^2 поверхности кишки приходится до 100 крипт, а всего в тонкой кишке более 150 млн крипт. Каждая крипта имеет длину около 0,25-0,5 мм, диаметр до 0,07 мм. Общая площадь крипт в тонкой кишке составляет около 14 м^2.

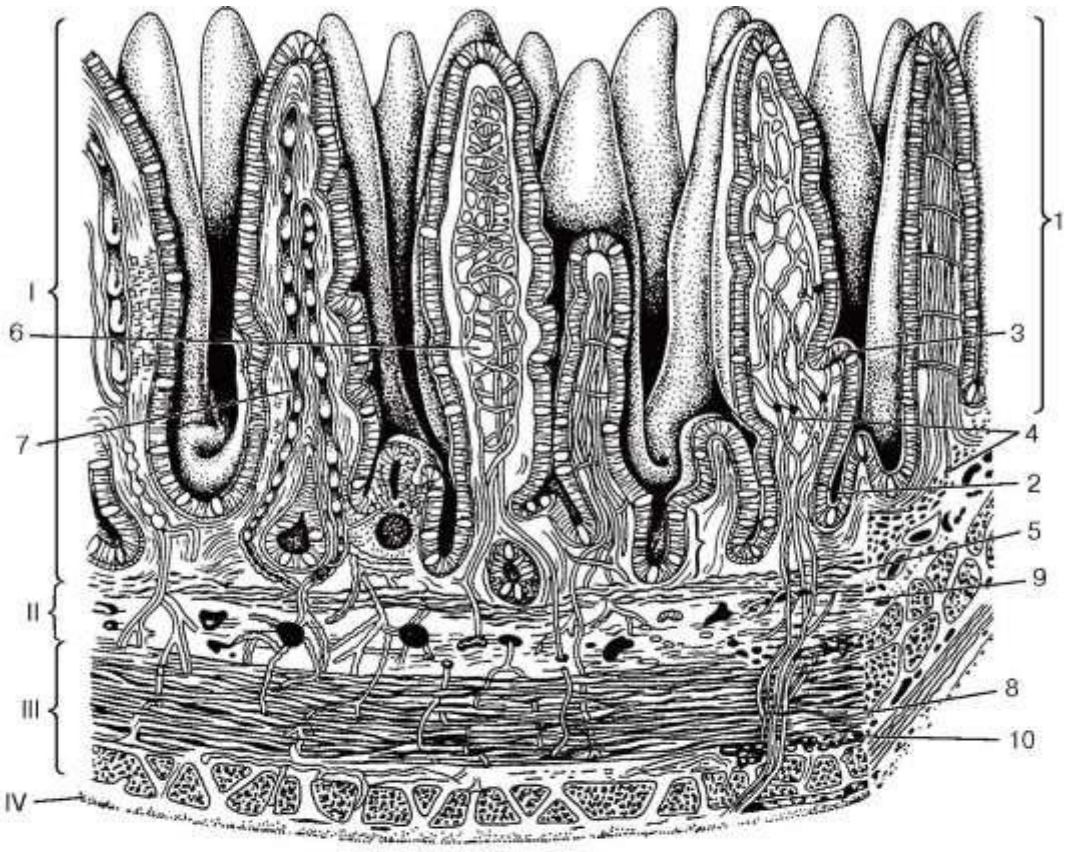

а

б

Рис. 16.23. Строение кишки: *а* - общий план строения (по Крелингу и Крау): I - слизистая оболочка; II - подслизистая основа; III - мышечная оболочка; IV - серозная оболочка; 1 - кишечные ворсинки; 2 - кишечные железы (крипты); 3 - эпителий; 4 - собственная пластинка слизистой оболочки; 5 - мышечная пластинка слизистой оболочки; 6 - сосудистая сеть; 7 - лимфатическая сеть; 8 - нервное волокно; 9 - подслизистое нервное сплетение;

10 - мышечно-кишечное нервное сплетение; *б* - продольный срез ворсинки (микрофотография): 1 - однослойный столбчатый эпителий; 2 - микроворсинчатая

(щеточная) каемка; 3 - бокаловидный экзокриноцит; 4 - собственная пластинка слизистой оболочки; 5 – лимфоциты.

Рис. 16.23. Продолжение *в* - строение железы (крипты) тонкой кишки (по Н. А. Юриной, Л. С. Румянцевой); 1 - просвет кишки; 2 - столбчатые эпителиоциты; 3 - бокаловидный экзокриноцит; 4 - аргирофильные клетки (эндокриноциты); 5 - малодифференцированные эпителиоциты; 6 - экзокриноциты с ацидофильными гранулами; 7 - соединительная ткань собственной пластинки слизистой оболочки; *г* - крипта подвздошной кишки (микрофотография); 1 - экзокриноциты с ацидофильными гранулами; 2 - собственная пластинка слизистой оболочки; 3 - митотические фигуры в эпителиоцитах; *д* - сосуды ворсинки тонкой кишки

Слизистая оболочка тонкой кишки состоит из однослойного столбчатого каемчатого эпителия *(epithelium simplex columnarum limbatum),* собственной пластинки слизистой

оболочки *(lamina propria mucosae)* и мышечной пластинки слизистой оболочки *(lamina muscularis mucosae).*

В составе эпителиального пласта тонкой кишки выделяют клеточные диффероны столбчатых эпителиоцитов *(epitheliocyti columnares),* бокаловидных экзокриноцитов *(exocrinocyti calciformes),* клеток Панета, или экзокриноцитов с ацидофильными гранулами*(exocrinocyti cum gzanulis acidophilis),* эндокриноцитов *(endocrinocyti),* а также микроскладчатых эпителиоцитов (М-клеток). Источником развития перечисленных клеток являются стволовые клетки, находящиеся на дне крипт, которые путем асимметричного митоза и дивергентной дифференцировки через стадии клеток-предшественников развиваются в конкретный вид эпителиоцитов. Клетки-предшественники также находятся в криптах, а в процессе дифференцировки перемещаются в направлении вершины ворсинки, где располагаются дифференцированные клетки, не способные к делению, которые здесь заканчивают жизненный цикл путем апоптоза или слущиваются из-за механического воздействия в процессе пищеварения. Весь цикл обновления (физиологическая регенерация) эпителиоцитов у человека составляет 5-6 сут.

Рис. 16.24. Эпителиальная выстилка тонкой кишки. Электронная микрофотография, увеличение 4000 (по М. Россу, Л. Ромреллу, Г. Кайе):

1 - энтероциты; 2 - микроворсинки исчерченной каемки; 3 - соединяющий комплекс; 4 - митохондрии; 5 - просветы межклеточного пространства между латеральными поверхностями энтероцитов; 6 - базальные отростки энтероцитов; 7 - лимфоцит; 8 - капилляр; 9 – эритроциты.

В основе репаративной регенерации лежит аналогичный механизм, и дефект эпителия ликвидируется размножением клеток.

Кроме дифферонов эпителиоцитов, в эпителиальном пласте находятся производные гематогенного дифферона - гранулярные интраэпите-лиальные лимфоциты, располагающиеся в межклеточных пространствах и мигрирующие в собственную пластинку слизистой оболочки и далее в лимфокапилляры. Лимфоциты стимулируются антигенами, попадающими в просвет кишки, и играют важную роль в иммунной защите.

Строение кишечной ворсинки. С поверхности каждая кишечная ворсинка выстлана однослойным столбчатым эпителием (см. рис. 16.23, *б).* В эпителии различают три основных вида клеток: столбчатые эпителиоциты (и их разновидность - М-клетки), бокаловидные экзокриноциты, эндокриноциты.

Столбчатые эпителиоциты ворсинки (epitheliocyti columnares villi), или *энтероциты,* составляют основную массу эпителиального пласта, покрывающего ворсинку. Клетки имеют высоту около 22-26 мкм и ширину около 8 мкм. Они характеризуются выраженной полярностью строения, что отражает их функциональную специализацию - обеспечение всасывания и транспорта веществ, поступающих с пищей.

На апикальной поверхности клеток имеется исчерченная каемка *(limbus striatus),* образованная множеством микроворсинок (рис. 16.24). Количество микроворсинок на 1 мкм^2 поверхности клетки составляет от 60 до 90. Высота каждой микроворсинки у человека около 0,9-1,25 мкм, диаметр - 0,08-0,11 мкм, промежутки между микроворсинками равны 0,01-0,02 мкм. Благодаря огромному числу микроворсинок поверхность всасывания кишки увеличивается в 30-40 раз. На поверхности микроворсинок расположен гликокаликс, представленный липопротеидами и гликопротеинами (рис. 16.25).

В плазмолемме и гликокаликсе микроворсинок исчерченной каемки обнаружено высокое содержание ферментов, участвующих в расщеплении и транспорте всасывающихся веществ: фосфатазы, нуклеозиддифосфатазы, L-, D-гликозидазы, аминопептидазы и др. Содержание фосфатаз в эпителии тонкой кишки превышает их уровень в печени почти в 700 раз, причем 3/4 их количества находится в каемке. Расщепление пищевых веществ и всасывание их наиболее интенсивно происходят в области исчерченной каемки. Эти процессы получили название пристеночного и мембранного пищеварения в отличие от полостного, совершающегося в просвете кишечной трубки, и внутриклеточного (см. ниже).

В апикальной части энтероцита находится терминальная сеть актиновых и миозиновых микрофиламентов, связанная с межклеточными контактами на боковых поверхностях апикальных частей энтероцитов. Различают два типа межклеточных контактов (соединений) - плотные изолирующие контакты *(zonula occludens)* и адгезивные пояски *(zonula adherens),* соединяющие соседние клетки и закрывающие сообщение между просветом кишки и межклеточным пространством.

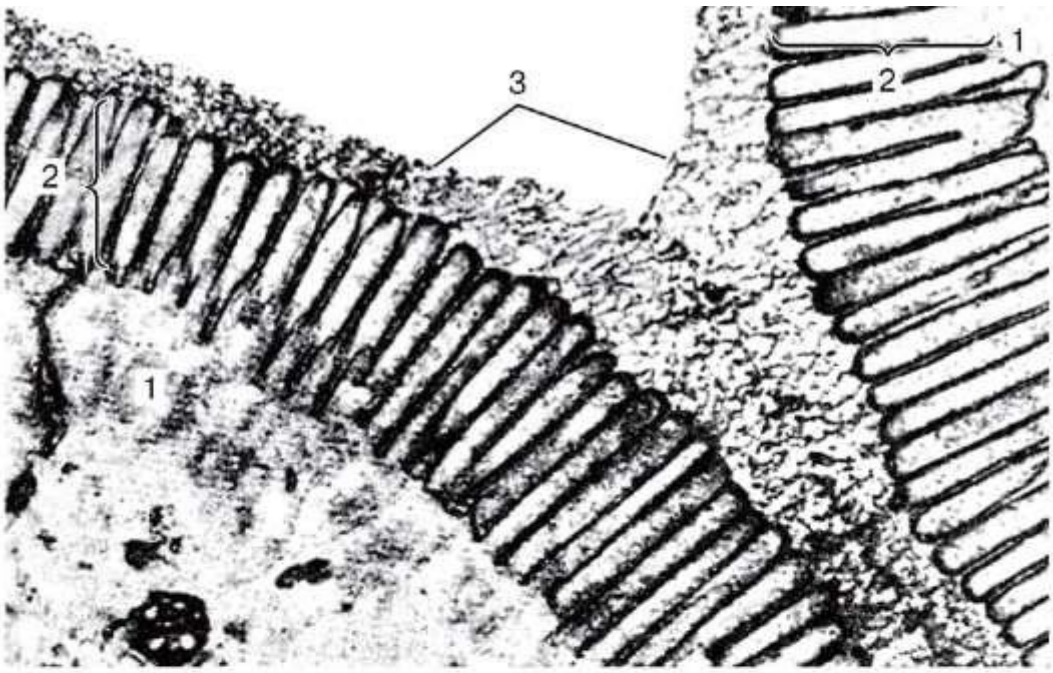

а

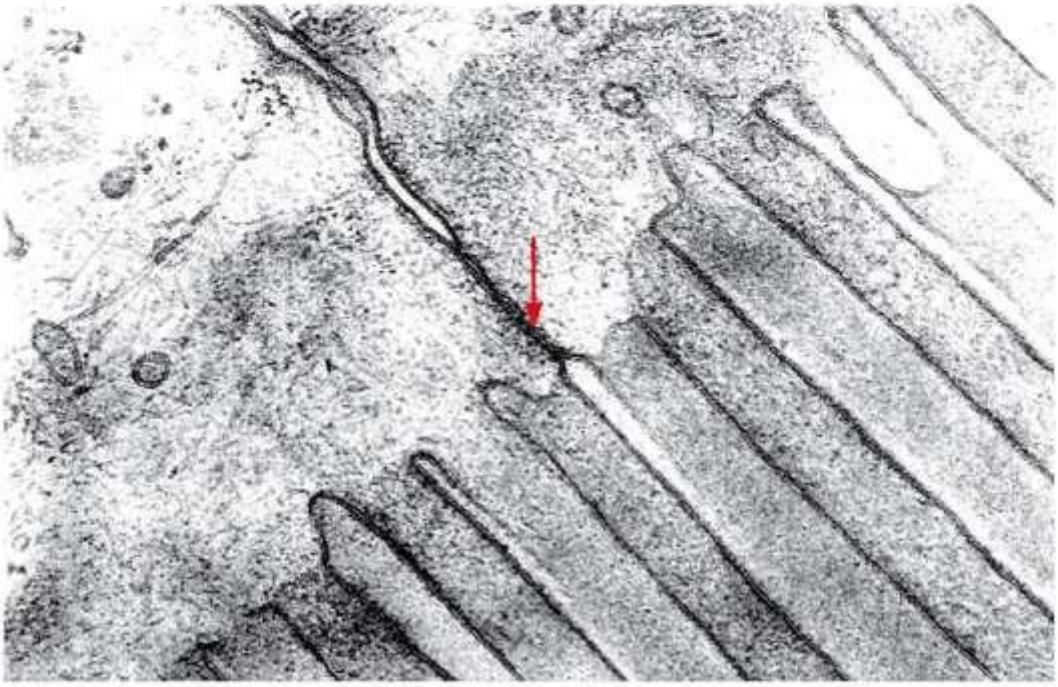

б

Рис. 16.25. Гликокаликс и микроворсинки исчерченной каемки эпителиоцитов слизистой оболочки тонкой кишки:

а - кишечные ворсинки кошки, электронная микрофотография, увеличение 24 000 (по С. Ито): 1 - апикальные части двух столбчатых эпителиоцитов; 2 - микроворсинки исчерченной каемки; 3 - гликокаликс; *б* - электронная микрофотография плотного контакта (стрелка) между двумя энтероцитами эпителия тощей кишки кролика, увеличение 50 000 (по В. А. Шахламову)

При участии микрофиламентов терминальной сети обеспечивается закрытие межклеточных щелей между энтероцитами, что предотвращает поступление в щели различных веществ в процессе пищеварения. Под терминальной сетью в апикальной части энтероцита расположены трубочки и цистерны гладкой эндоплазматической сети,

участвующие в процессах всасывания жиров, а также митохондрии, обеспечивающие энергией процессы всасывания и транспорта метаболитов.

В базальной части столбчатого эпителиоцита находятся ядро овальной формы, синтетический аппарат - рибосомы и гранулярная эндоплазма-тическая сеть. Комплекс Гольджи расположен над ядром, при этом его цистерны лежат вертикально по отношению к поверхности энтероцита. Формирующиеся в области комплекса Гольджи лизосомы и секреторные везикулы перемещаются в апикальную часть клетки и локализуются непосредственно под терминальной сетью и вдоль латеральной плазмолеммы.

Характерно наличие между базальными частями энтероцитов широких межклеточных пространств, ограниченных их латеральными плазмолемма-ми. На латеральных плазмолеммах имеются складки и отростки, которые соединяются с отростками соседних клеток. При активном всасывании жидкости складки расправляются и объем межклеточного пространства увеличивается. В базальных частях энтероцитов имеются тонкие латеральные базальные отростки, контактирующие с подобными отростками соседних клеток и лежащие на базальной мембране. Базальные отростки соединены простыми контактами и обеспечивают закрытие межклеточного пространства между энтероцитами. Наличие межклеточных пространств такого типа характерно для эпителиев, участвующих в транспорте жидкости; при этом эпителий функционирует как селективный барьер.

В латеральной плазмолемме энтероцита локализуются энзимы транспорта ионов, играющие важную роль в переносе метаболитов от апикальной плазмолеммы к латеральной и в межклеточное пространство, а далее через базальную мембрану в *l. propria* и капилляры.

Энтероциты выполняют также секреторную функцию, продуцируя метаболиты и ферменты, необходимые для терминального пищеварения (пристеночного и мембранного). Синтез секреторных продуктов происходит в гранулярной эндоплазматической сети, а образование секреторных гранул - в комплексе Гольджи, откуда секреторные везикулы, содержащие гликопротеины, транспортируются к поверхности клетки и локализуются под терминальной сетью микрофиламентов и вдоль латеральной плазмо-леммы.

М-клетки (клетки с микроскладками) являются разновидностью энтеро-цитов. Они располагаются на прерывистой базальной мембране на поверхности групповых лимфоидных узелков (пейеровых бляшек) и одиночных лимфоидных узелков. Клетки имеют уплощенную форму, малое число микроворсинок и получили свое название в связи с наличием на их апикальной поверхности микроскладок. С помощью микроскладок они способны захватывать макромолекулы из просвета кишки и формировать эндоцитозные везикулы, которые транспортируются к антигенпредставляющим клеткам и лимфоцитам. Последние мигрируют в лимфоидные органы, что стимулирует развитие иммунного ответа на присутствие антигенов.

Бокаловидные экзокриноциты (exocrinocyti caliciformes) в ворсинках расположены поодиночке среди столбчатых клеток. Число их увеличивается по направлению от двенадцатиперстной кишки к подвздошной. По своему строению это типичные слизистые клетки. В них наблюдаются циклические изменения, связанные с накоплением и последующим выделением слизи. В фазе накопления секрета ядра этих клеток оказываются прижатыми к их основанию, в цитоплазме же клеток над ядром видны капли слизи. Комплекс Гольджи и митохондрии располагаются около ядра. Формирование секрета происходит в области комплекса Гольджи. В стадии накопления слизи в клетке обнаруживается большое число измененных митохондрий. Они крупные, светлые, с короткими кристами. После выделения секрета бокаловидная клетка становится узкой, ядро ее уменьшается, цитоплазма освобождается от гранул секрета. Слизь, выделяемая

бокаловидными экзокриноцитами, служит для увлажнения поверхности слизистой оболочки кишечника и этим способствует продвижению пищевых частиц, а также участвует в процессах пристеночного пищеварения. Под эпителием ворсинки находится базальная мембрана, за которой следует рыхлая соединительная ткань собственной пластинки слизистой оболочки. В ней проходят кровеносные и лимфатические сосуды и нервы, ориентированные вдоль ворсинки. В строме ворсинки всегда присутствуют отдельные гладкие мышечные клетки - производные мышечной пластинки слизистой оболочки. Пучки гладких миоцитов обвиты сетью ретикулярных волокон, которые связывают их со стромой ворсинки и базальной мембраной. Сокращение миоцитов способствует проталкиванию всасывающихся продуктов гидролиза пищи в кровь и лимфу ворсин кишечника. Другие пучки гладких мышечных клеток, проникающие в подслизистую основу, образуют циркулярные слои вокруг проходящих там сосудов. Сокращение этих мышечных групп регулирует кровоснабжение органа.

Строение кишечной крипты. Эпителиальная выстилка кишечных крипт содержит стволовые клетки, клетки-предшественники столбчатых эпителио-цитов, бокаловидных экзокриноцитов, эндокриноцитов и клеток Панета на всех стадиях развития.

Столбчатые эпителиоциты составляют основную массу эпителиальной выстилки крипт. По сравнению с аналогичными клетками ворсинок они ниже, имеют более тонкую исчерченную каемку и базофильную цитоплазму. В эпителиоцитах нижней половины крипт часто видны фигуры митоза. Эти элементы служат источником регенерации как для эпителиальных клеток ворсинок, так и для клеток крипт. *Бокаловидные экзокриноциты* постоянно находятся в криптах. По строению они не отличаются от таковых в составе ворсинок. *Экзокриноциты с ацидофильными гранулами (exocrinocyti cum granulis acidophilis),* или клетки Панета, располагаются группами или поодиночке на дне крипт (см. рис. 16.23, в, г). В их апикальной части видны плотные сильно преломляющие свет гранулы. Эти гранулы резко ацидофильны, окрашиваются эозином в ярко-красный цвет, растворяются в кислотах, но устойчивы к щелочам. Цитохимически в гранулах обнаружены белково-полисахаридный комплекс, ферменты, лизоцим. Цитоплазма базальной части клетки окрашивается базофильно. Вокруг большого округлого ядра располагается немного митохондрий, над ядром находится комплекс Гольджи. Ацидофилия гранул обусловлена наличием богатого аргинином белка. В клетках Панета выявлено большое количество цинка, а также ферментов - кислой фосфатазы, дегидрогеназ и дипептидаз. Наличие в этих клетках ряда ферментов указывает на участие их секрета в процессах пищеварения - расщеплении дипептидов до аминокислот. Не менее важной является антибактериальная функция секрета, связанная с выработкой лизоцима, который разрушает клеточные стенки бактерий и простейших. Таким образом, клетки Панета играют важную роль в регуляции бактериальной флоры тонкой кишки.

Эндокриноцитов в крипте значительно больше, чем в составе эпителия ворсинки. Наиболее многочисленными являются ЕС-клетки, секретирую-щие серотонин, мотилин и вещество Р. А-клетки, продуцирующие энтеро-глюкагон, малочисленны. S-клетки, вырабатывающие секретин, распределены в разных отделах кишечника нерегулярно. Кроме того, в кишечнике найдены I-клетки, секретирующие холецистокинин и панкреозимин - биологически активные вещества, оказывающие стимулирующее действие на функции поджелудочной железы и печени. Обнаружены также G-клетки, вырабатывающие гастрин, D- и D_1-клетки, продуцирующие активные пептиды (соматостатин и вазоактивный интестинальный пептид - ВИП) (см. главу 15 и табл. 16.1).

Для *собственной пластинки* слизистой оболочки (см. рис. 16. 23, а, *б*) характерно содержание большого количества ретикулярных волокон. Они образуют густую сеть и, подходя к эпителию, участвуют в образовании базальной мембраны. С ретикулярными волокнами тесно связаны отрост-чатые клетки, сходные по строению с ретикулярными клетками кроветворных органов. В собственной пластинке, так же как и в подслизистой

основе, постоянно встречаются макрофаги, лимфоциты, а также плазматические клетки, которые относятся к кишечно-ассоциированной лимфоид-ной ткани. В ней расположены сосудистые и нервное сплетения.

Мышечная пластинка слизистой оболочки состоит из двух слоев: внутреннего циркулярного и наружного (более рыхлого) - продольного (см. рис. 16.23, *а).* Толщина обоих слоев около 40 мкм. В них имеются и косо идущие пучки мышечных клеток. От внутреннего циркулярного мышечного слоя отдельные мышечные клетки отходят в собственную пластинку слизистой оболочки.

Подслизистая основа нередко содержит дольки жировой ткани. В ней располагаются сосуды и подслизистое нервное сплетение.

Мышечная оболочка тонкой кишки состоит из двух слоев: внутреннего - циркулярного (более мощного) и наружного - продольного (см. рис. 16.23, *а).* Направление хода пучков мышечных клеток в обоих слоях не строго циркулярное и продольное, а спиральное. В наружном слое завитки спи-

рали более растянуты по сравнению с внутренним слоем. Между обоими мышечными слоями располагается прослойка рыхлой волокнистой соединительной ткани, в которой находятся узлы мышечно-кишечного нервного сплетения и сосуды.

Функция мышечной оболочки заключается в перемешивании и проталкивании химуса по ходу кишечника. В тонкой кишке различают сокращения двух видов. Сокращения местного характера обусловлены главным образом сокращениями внутреннего слоя мышечной оболочки. Они совершаются ритмически - 12-13 раз в минуту. Другие сокращения - перистальтические - вызываются действием мышечных элементов обоих слоев и распространяются последовательно по всей длине кишки. Перистальтические сокращения прекращаются после разрушения мышечно-кишечного нервного сплетения. Усиление перистальтики тонкой кишки происходит при возбуждении симпатических нервов, ослабление - при возбуждении блуждающего нерва.

Серозная оболочка покрывает снаружи тонкую кишку со всех сторон, за исключением двенадцатиперстной кишки, которая покрыта брюшиной только спереди, а в остальных частях имеет соединительнотканную оболочку.

Двенадцатиперстная кишка

Особенности строения двенадцатиперстной кишки определяются главным образом наличием*дуоденальных желез (glandulae submucosa duodenalis)* в подслизистой основе (рис. 16.26). В этот отдел тонкой кишки открываются протоки двух крупных желез - печени и поджелудочной железы. Химус из желудка поступает в двенадцатиперстную кишку и подвергается дальнейшей обработке ферментами кишечного и панкреатического соков и желчных кислот. Здесь же начинаются активные процессы всасывания.

Подслизистые дуоденальные железы (бруннеровы железы). В филогенезе железы появляются у млекопитающих животных, что обусловлено интенсификацией процессов пищеварения в связи с увеличением энергозатрат организма. В эмбриогенезе у млекопитающих и человека дуоденальные железы закладываются и дифференцируются позже других желез - поджелудочной железы, печени, желез желудка. Различия в строении и функции желез связаны с характером питания животных (растительноядные, плотоядные, всеядные). У человека дуоденальные железы закладываются на 20-22-й нед внутриутробного развития. Они расположены в подслизистой основе по всей длине двенадцатиперстной кишки (см. рис. 16.26, а, б).

Дуоденальные железы у всех млекопитающих и человека альвеолярно-трубчатые, разветвленные. Их выводные протоки открываются в крипты либо у основания ворсинок непосредственно в полость кишки. Ведущий клеточный дифферон желез - слизистые

клетки (гландулоциты) с характерными гранулами секрета (см. рис. 16.26, б). Кроме них обнаруживаются клетки Панета, бокаловидные клетки, эндокриноциты разных видов (Ec, G, S, D). Камбиальные элементы расположены в устье протоков, поэтому обновление клеток желез идет от протоков в направлении концевых отделов.

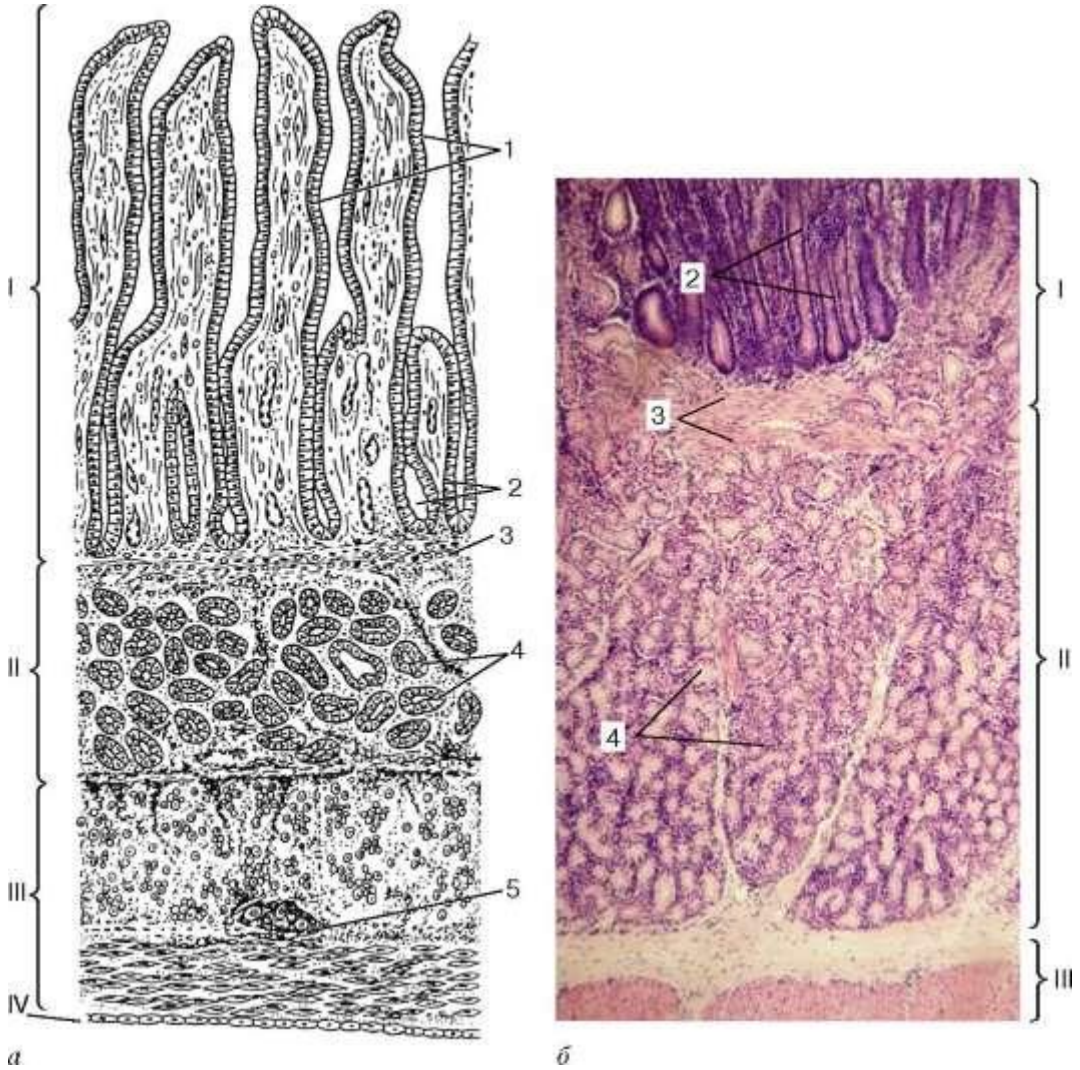

Рис. 16.26. Строение двенадцатиперстной кишки:

а - схема (продольный разрез); *б* - микрофотография. I - слизистая оболочка; II - подслизистая основа; III - мышечная оболочка; IV - серозная оболочка. 1 - кишечные ворсинки; 2 - кишечные железы (крипты); 3 - мышечная пластинка слизистой оболочки; 4 - подслизистые (дуоденальные) железы; 5 - мышечно-кишечное нервное сплетение

Секрет гландулоцитов имеет щелочную реакцию, богат нейтральными гликопротеидами с присутствующими в них терминальными дисахарида-ми, в которых галактоза связана с остатками галактозамина или гликоза-мина. В гландулоцитах постоянно отмечаются одновременно синтез, накопление гранул и выделение секрета.

В фазе покоя (вне приема пищи) в гландулоцитах имеют место незначительно выраженные процессы синтеза и экзоцитоза секреторных гранул. При приеме пищи отмечаются усиление секреции путем экзоцитоза гранул, апокринии и даже выделение секрета путем диффузии. Асинхронность работы отдельных гландулоцитов и различных концевых отделов обеспечивает непрерывность функционирования дуоденальных желез. Их участие в пищеварении отражено на рис. 16.27.

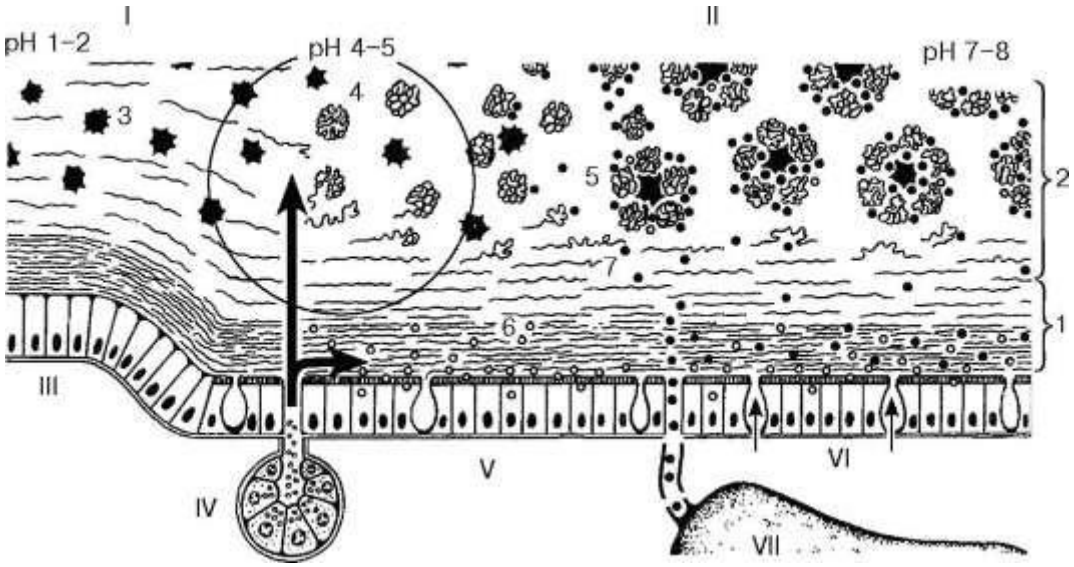

Рис. 16.27. Участие дуоденальных желез в процессах пищеварения в двенадцатиперстной кишке (по А. Н. Яцковскому):

I - желудок; II - двенадцатиперстная кишка; III - однослойный столбчатый эпителий пилорического отдела желудка; IV - дуоденальная железа; V - однослойный столбчатый эпителий ворсинок; VI - бокаловидные экзокриноциты; VII - поджелудочная железа. 1 - пристеночный слой слизи; 2 - содержимое полости кишки (смесь кишечного сока и секрета дуоденальных желез); 3 - химус, поступающий из желудка; 4 - образующиеся флоккулы; 5 - взаимодействие флоккул с частицами химуса; 6 - эндогидролазы; 7 - экзогидролазы

Секрет дуоденальных желез выполняет две основные функции: 1) пищеварительную - участвует в пространственной и структурной организации процессов гидролиза и всасывания; 2) защитную - предохраняет стенку кишечника от механических и химических повреждений.

Секрет дуоденальных желез, соединяясь с пристеночным слоем слизи, придает ему большую вязкость и устойчивость к разрушению. Смешиваясь с дуоденальным кишечным соком, секрет этих желез способствует образованию частиц геля - флоккул, формирующихся при снижении pH в двенадцатиперстной кишке в связи с поступлением закисленного химуса из желудка. Эти флоккулы значительно увеличивают адсорбционные свойства кишечного сока для ферментов, что повышает активность последних. Например, адсорбция и активность фермента трипсина в структурах плотной фазы кишечного сока (после добавления к нему секрета дуоденальных желез) увеличиваются более чем в 2 раза.

Таким образом, секрет дуоденальных желез обладает максимальной способностью к флоккулообразованию (при определенных значениях pH), стимулирует структурирование дуоденального сока и повышает его сорбци-онные свойства. Отсутствие секрета дуоденальных желез в составе химуса и пристеночной слизи меняет их физико-химические свойства, в результате чего снижаются сорбционная емкость для эндо- и экзогидролаз и их активность.

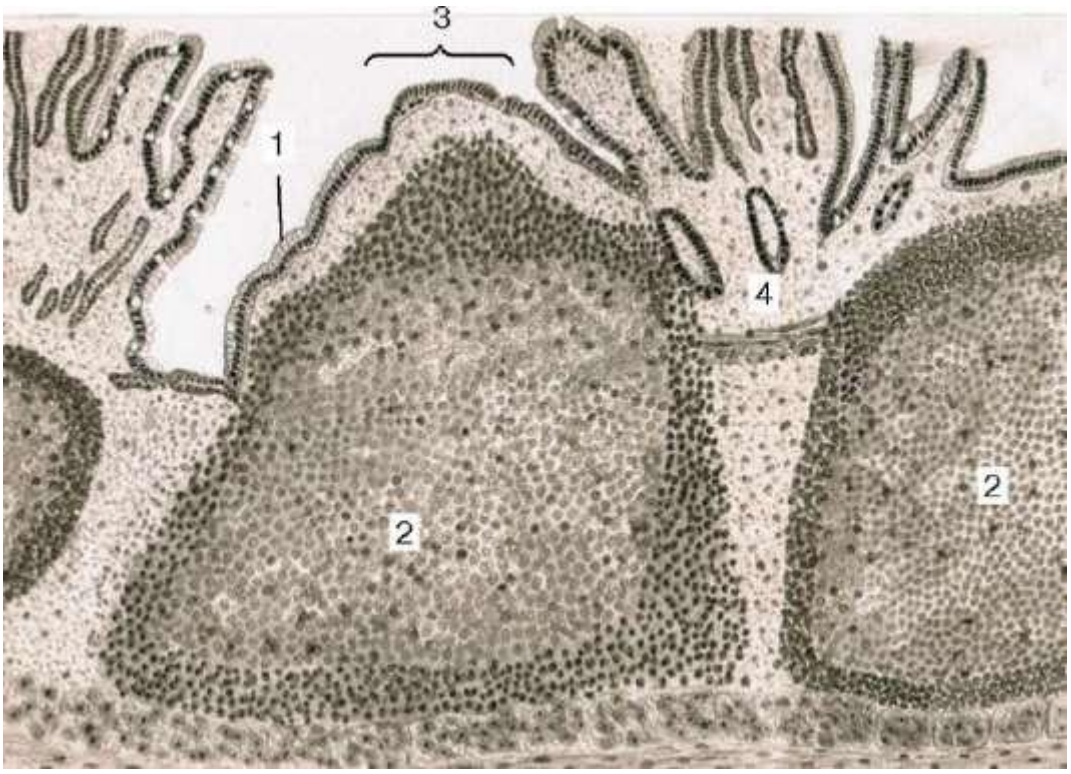

Рис. 16.28. Строение слизистой оболочки подвздошной кишки (схема):

1 - однослойный столбчатый эпителий; 2 - лимфоидные узелки; 3 – выпячивание слизистой оболочки (купол); 4 - собственная пластинка слизистой оболочки

Кишечно-ассоциированная лимфоидная ткань. Лимфоидная ткань широко распространена в тонкой кишке в виде лимфоидных узелков и диффузных скоплений в собственной пластинке слизисой оболочки и выполняет защитную функцию.

Одиночные (солитарные) лимфоидные узелки (noduli lymphatici solitarii) встречаются на всем протяжении тонкой кишки. Диаметр их около 0,5-3 мм. Более крупные узелки, лежащие в дистальных отделах тонкой кишки, проникают в мышечную пластинку ее слизистой оболочки и располагаются частично в подслизистой основе (рис. 16.28). Количество одиночных лимфоидных узелков в стенке тонкой кишки детей от 3 до 13 лет составляет около 15 000. По мере старения организма количество их уменьшается.

Сгруппированные лимфоидные узелки (noduli lymphatici aggregati), или пейеро-вы бляшки, как правило, располагаются в подвздошной кишке, но иногда встречаются в тощей и двенадцатиперстной кишке. Число узелков варьирует в зависимости от возраста: в тонкой кишке у детей около 100, у взрослых - около 30-40, а в старческом возрасте их количество значительно уменьшается.

Длина одного сгруппированного лимфоидного узелка может составлять от 2 до 12 см, а ширина - около 1 см. Наиболее крупные из них проникают в подслизистую основу. Ворсинки в слизистой оболочке в местах расположения сгруппированных лимфоидных узелков, как правило, отсутствуют.

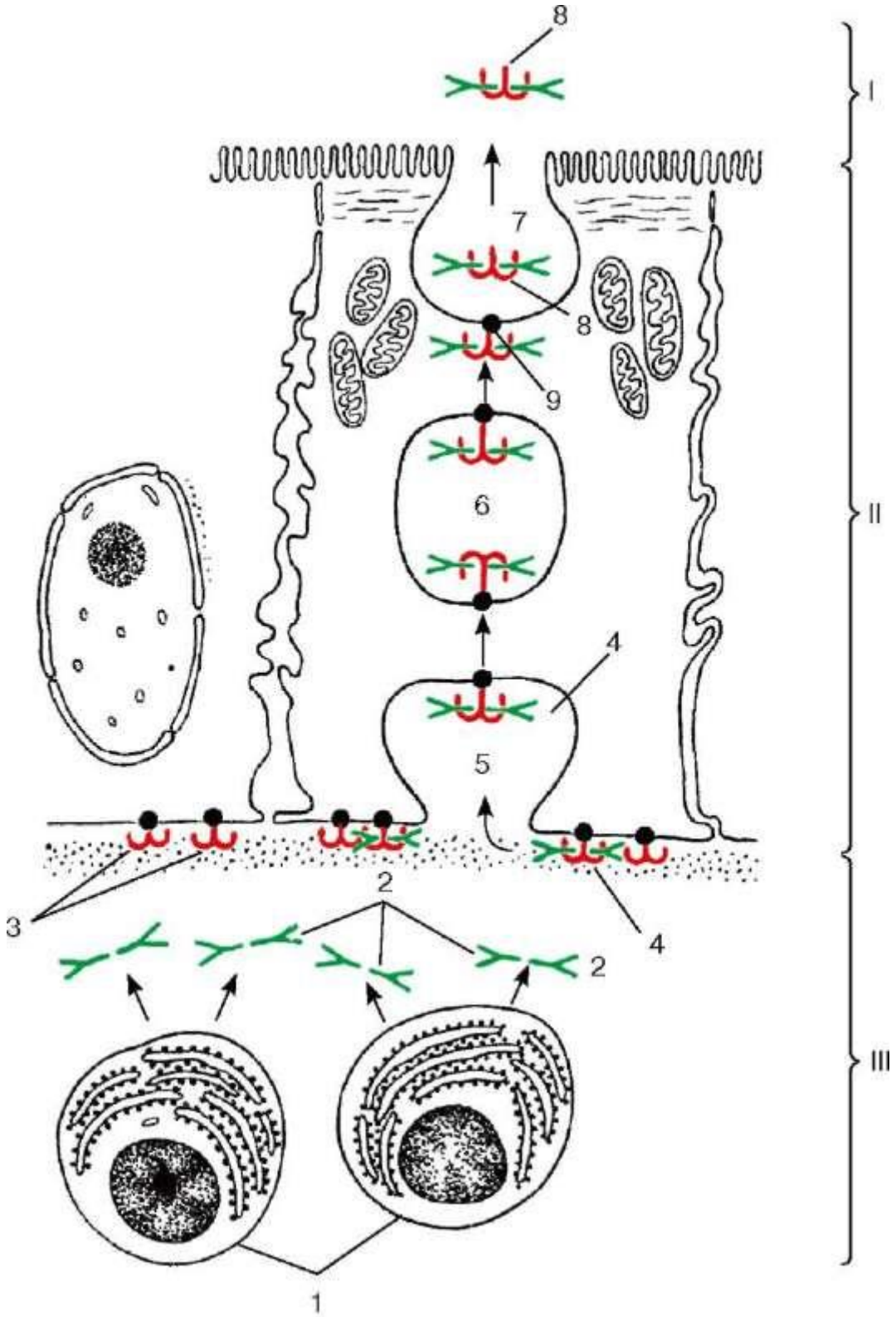

Рис. 16.29. Механизм транспорта IgA через эпителиоциты кишечника: I - просвет кишки; II - столбчатые эпителиоциты; III - собственная пластинка слизистой оболочки. 1 - плазмоциты; 2 - димеры IgA; 3 - секреторный компонент, связанный с базальной плазмолеммой (трансмембранный гликопротеин); 4 - комплекс IgA с секреторным компонентом; 5 - эндоцитозная вакуоль; 6 - трансци-тозная вакуоль; 7 - экзоцитоз; 8 - секреторный компонент; 9 - «хвост» молекулы трансмембранного гликопротеина

Для эпителиальной выстилки, расположенной над узелками, характерно, как уже указывалось, наличие М-клеток, через которые транспортируются антигены,

стимулирующие лимфоциты. Образующиеся плазмоциты секре-тируют иммуноглобулины (IgA, IgG, IgM), главным из которых является

IgA. На один плазмоцит, секретирующий IgG, приходится 20-30 плазмо-цитов, продуцирующих IgA, и 5 - продуцирующих IgM. IgA в отличие от других иммуноглобулинов более активен, так как не разрушается протео-литическими ферментами кишечника. Резистентность к кишечным про-теазам обусловлена соединением IgA с секреторным компонентом, образуемым эпителиоцитами. В эпителиоцитах синтезируется гликопротеин, который включается в их базальную плазмолемму (трансмембранный гли-копротеин) и служит Fc-рецептором для IgA (рис. 16.29). При соединении IgA с Fc-рецептором образуется комплекс, который с помощью эндоцитоза поступает в эпителиоцит и в составе трансцитозной везикулы переносится в апикальную часть клетки и выделяется в просвет кишки путем экзо-цитоза через апикальную плазмолемму. При выделении указанного комплекса в просвет кишки от него отщепляется только часть гликопротеина, непосредственно связанная с IgA и называемая секреторным компонентом. Остальная его часть («хвост» молекулы) остается в составе плазмолеммы. В просвете кишки IgA осуществляет защитную функцию, нейтрализуя антигены, токсины, микроорганизмы.

Васкуляризация. Артерии, входя в стенку тонкой кишки, образуют три сплетения: межмышечное - между внутренним и наружным слоями мышечной оболочки; широкопетлистое - в подслизистой основе и узкопетлистое - в слизистой оболочке. Из последнего выходят артериолы, образующие кровеносные капилляры вокруг кишечных крипт, и по одной-две артериолы, входящие в каждую ворсинку и распадающиеся там на капиллярные сети. Из кровеносных капилляров ворсинки кровь собирается в венулу, проходящую вдоль ее оси (см. рис. 16.23, а). Вены тонкой кишки образуют два сплетения - сплетение в слизистой оболочке и сплетение в подслизистой основе. Имеются многочисленные артериоловенулярные анастомозы типа замыкающих артерий, регулирующие приток крови к кишечным ворсинкам. Во время акта пищеварения анастомозы между артериями и венами закрыты, и вся масса крови устремляется в слизистую оболочку, к ее ворсинкам. В период голодания анастомозы открыты и основная масса крови проходит, минуя слизистую оболочку. Запирающие вены регулируют объем венозного оттока от тонкой кишки. В случае резкого переполнения эти вены могут депонировать значительные количества крови.

Лимфатические сосуды тонкой кишки представлены очень широко разветвленной сетью. В каждой кишечной ворсинке есть центрально расположенный, слепо оканчивающийся на ее вершине лимфатический капилляр. Просвет его шире, чем в кровеносных капиллярах. Из лимфатических капилляров ворсинок лимфа оттекает в лимфатическое сплетение слизистой оболочки, а из него в соответствующее сплетение подслизистой основы, образованное более крупными лимфатическими сосудами. В это сплетение вливается также густая сеть капилляров, оплетающих одиночные и групповые лимфоидные узелки. Из подслизистого сплетения отходят лимфатические сосуды, находящиеся между слоями мышечной оболочки.

Иннервация. Афферентная иннервация осуществляется мышечно-кишечным чувствительным сплетением*(plexus myentericus sensibilis),* образованным чувствительными нервными волокнами спинальных ганглиев и их рецепторными окончаниями. Ветвистые и кустиковые нервные окончания часто встречаются в подслизистой основе и собственной пластинке слизистой оболочки. Их терминальные веточки достигают сосудов, дуоденальных желез, эпителия кишечных крипт и ворсинок. Обильные ветвления чувствительных волокон наблюдаются в подвздошной кишке и илеоцекальной области, где преобладают кустиковидные формы рецепторов. Отдельные рецепторы имеются в самих нервных ганглиях.

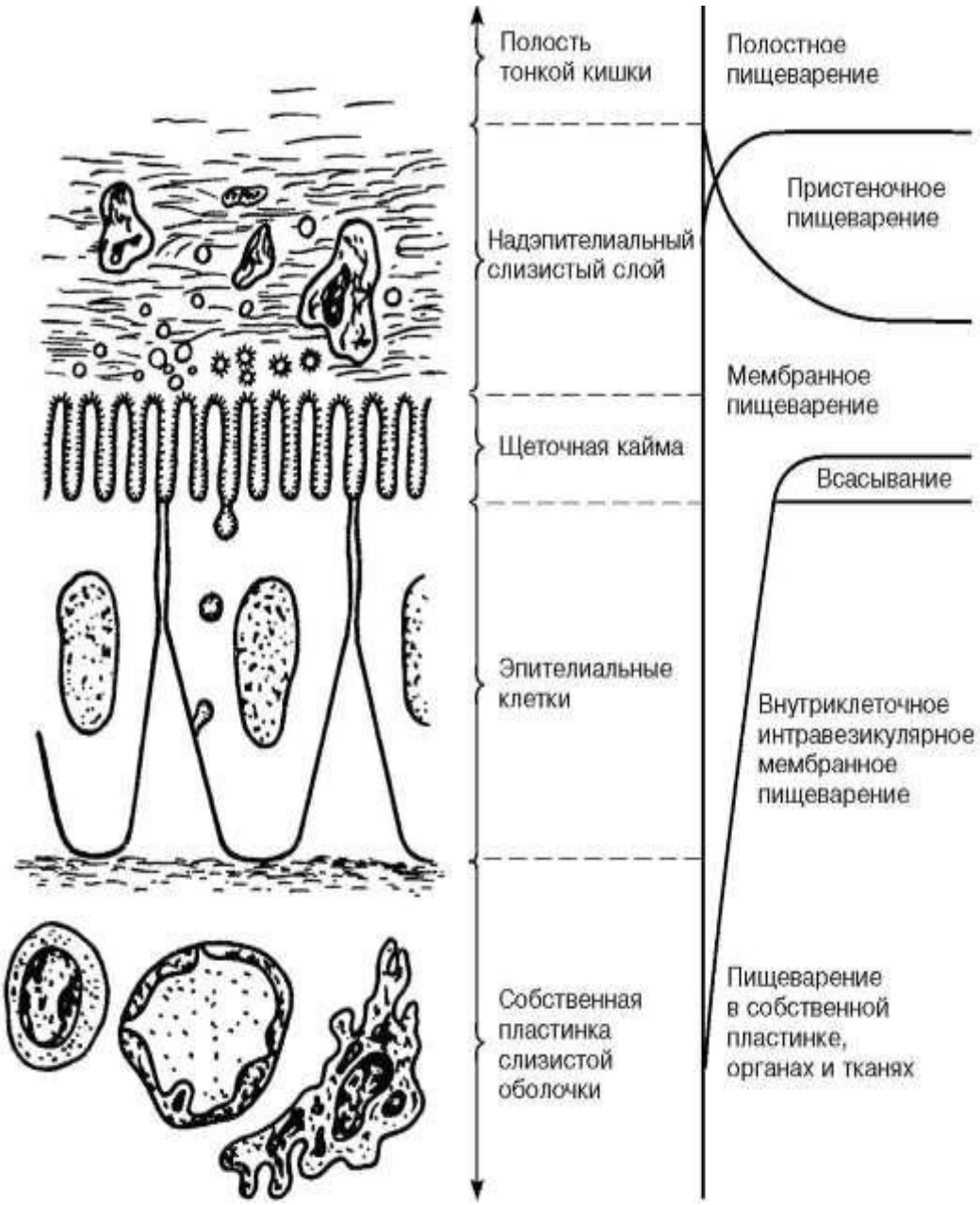

Рис. 16.30. Типы пищеварения (по И. А. Морозову)

Эфферентная иннервация осуществляется симпатическими и парасимпатическими нервами. В толще стенки кишки хорошо развиты парасимпатические мышечно-кишечное и подслизистое нервные сплетения.

Мышечно-кишечное сплетение *(plexus myentericus)* наиболее развито в двенадцатиперстной кишке, где наблюдаются многочисленные, плотно расположенные крупные ганглии. Количество и размеры ганглиев в тонкой кишке уменьшаются в каудальном направлении. В ганглиях различают клетки I и II типа, причем клеток I типа значительно больше. Для тонкой кишки по сравнению с другими отделами пищеварительной трубки характерно наличие большого количества клеток II типа. Их особенно много в двенадцатиперстной кишке, в начальном отделе подвздошной кишки и в илеоцекальной области.

Гистофизиология процессов пищеварения и всасывания в тонкой кишке. Пищеварение в тонкой кишке включает два основных процесса: 1) дальнейшую ферментативную обработку веществ, содержащихся в химусе, до конечных продуктов и подготовку их к

всасыванию; 2) всасывание - прохождение продуктов конечного расщепления пищи (мономеров) через эпителий, базальную мембрану, сосудистую стенку и поступление в кровь и лимфу.

Процессы пищеварения происходят в различных зонах кишки, в связи с чем различают внеклеточное пищеварение: полостное (в полости кишки), пристеночное (около стенки кишки), мембранное (на апикальных частях плазмолеммы энтероцитов и их гликокаликсе) - и внутриклеточное пищеварение (в цитоплазме энтероцитов) (рис. 16.30).

Внеклеточное пищеварение в полости кишки осуществляется за счет трех компонентов - ферментов пищеварительных желез (слюнных, поджелудочной), ферментов кишечной флоры и ферментов пищевых продуктов. Пристеночное пищеварение происходит в слизистых отложениях тонкой кишки, которые адсорбируют различные ферменты полостного пищеварения, а также ферменты, выделяемые энтероцитами. Мембранное пищеварение происходит на границе внеклеточной и внутриклеточной среды. На плазмолемме и гликокаликсе энтероцитов пищеварение осуществляется двумя группами ферментов. Первая группа ферментов образуется в поджелудочной железе (альфа-амилаза, липаза, трипсин, химотрипсин, карбоксипептидаза). Они адсорбируются гликокаликсом и микроворсинками. Вторая группа - ферменты, имеющие кишечное происхождение, они связаны с плазмо-леммой энтероцитов.

Гликокаликс, помимо адсорбции ферментов, участвующих в пищеварении, играет роль фильтра, избирательно пропускающего лишь те вещества, для которых имеются адекватные ферменты. Кроме того, гликокаликс выполняет защитную функцию, обеспечивая изоляцию энтероцитов от бактерий и образованных ими токсических веществ. В гликокаликсе находятся рецепторы гормонов, антигенов, токсинов. Перенос веществ в цитоплазму энтероцита осуществляется путем диффузии, микропиноцитоза и с помощью мембранного транспорта белков (см. главу 4). Внутриклеточное пищеварение происходит внутри столбчатых эпите-лиоцитов с участием комплекса Гольджи и лизосом и включает депонирование, селекцию, транспортировку в лизосому, ресинтез (жиров, специфичных для данного вида), экзоцитоз. В результате последнего мономеры появляются в межклеточном пространстве и перемещаются в кровеносные и лимфатические капилляры (рис. 16.31).

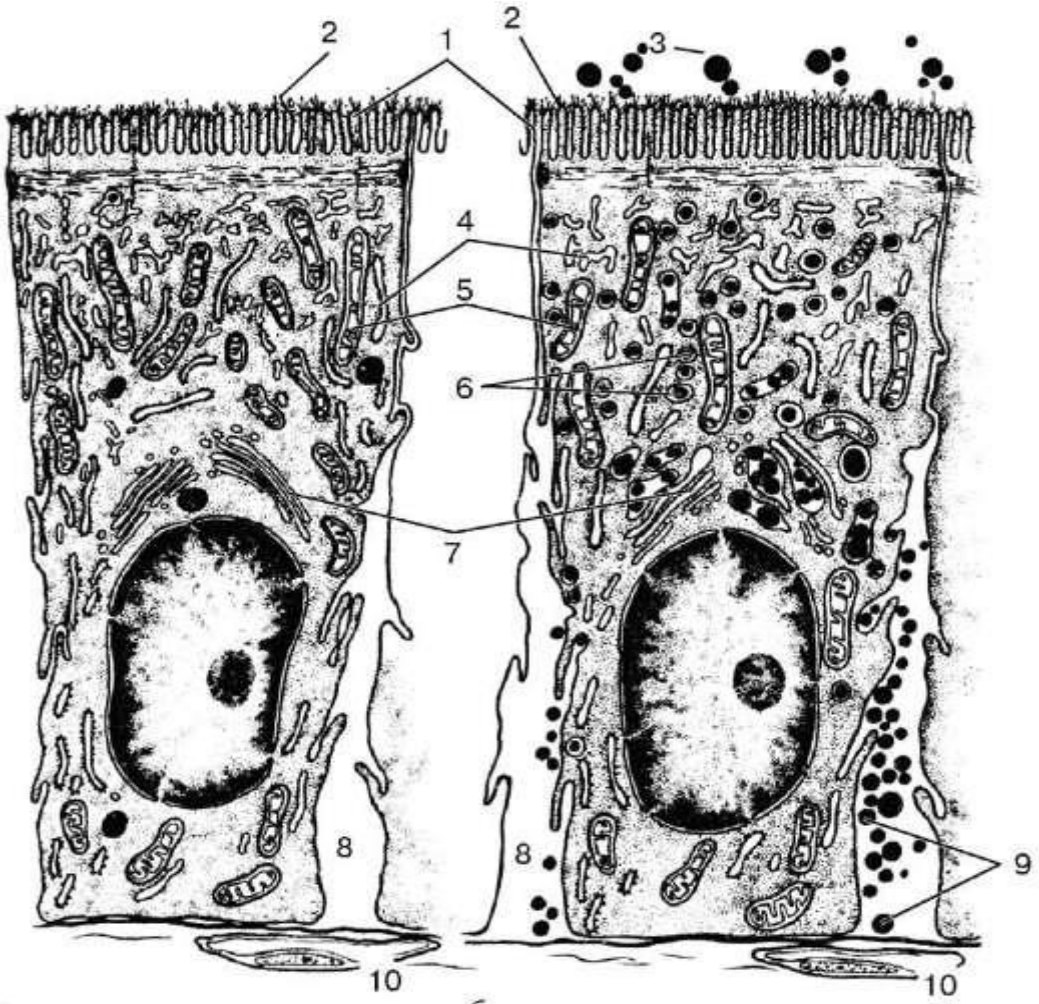

а *б*

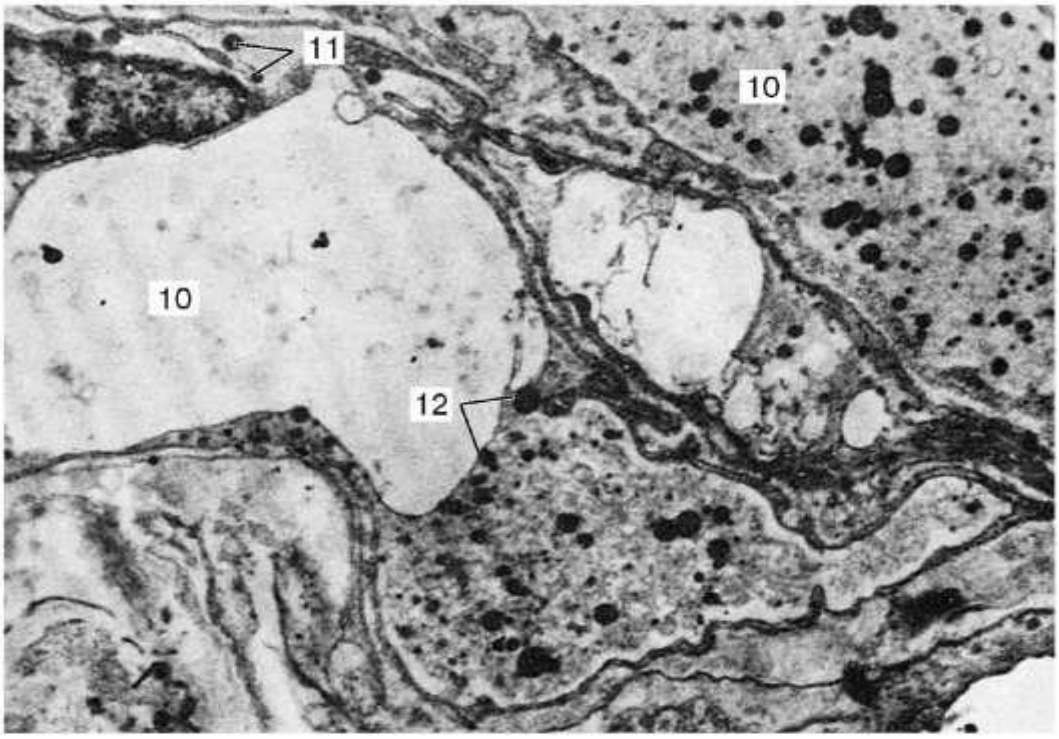

в

Рис. 16.31. Процесс всасывания жира через эпителий тонкой кишки: *а* - столбчатый эпителиоцит после голодания животного; *б* - столбчатый эпите-лиоцит после приема жирной пищи (схемы по Карделю и другим, с изменениями); *в* - хиломикроны в лимфокапиллярах подслизистой основы двенадцатиперстной кишки крысы через 6 ч после приема пищи (по А. Н. Яцковскому). 1 - микроворсинки исчерченной каемки; 2 - гликокаликс; 3 - капли липидов; 4 - эндоплаз-матическая сеть; 5 - митохондрии; 6 - хиломикроны; 7 - комплекс Гольджи; 8 - межклеточное пространство; 9 - хиломикроны, поступающие через межклеточное пространство в лимфатический капилляр (10); 11 - хиломикроны в соединительной ткани; 12 - хиломикроны в лимфокапилляре

16.3.3. Толстая кишка

Толстая кишка выполняет важные функции - интенсивное всасывание воды из химуса и формирование каловых масс. Способность к всасыванию жидкостей используют во врачебной практике для введения больным питательных веществ с помощью клизм. В толстой кишке выделяется значительное количество слизи, которая облегчает продвижение содержимого по кишке и способствует склеиванию непереваренных частиц пищи. Одной из функций толстой кишки является выделительная. Через ее слизистую оболочку выделяется ряд веществ, например кальций, магний, фосфаты, соли тяжелых металлов и т. п. В толстой кишке вырабатываются витамин К и витамин В. Этот процесс осуществляется с участием бактериальной флоры, постоянно присутствующей в кишечнике. С помощью бактерий в толстой кишке происходит переваривание клетчатки.

Развитие. Эпителий ободочной кишки и тазовой части прямой кишки развивается из энтодермы. В кожной и промежуточной зонах анальной части прямой кишки эпителий имеет эктодермальное происхождение. Выражена граница между эпителием кишечного и кожного типа, расположенная между столбчатой и промежуточной зонами прямой кишки. Эпителий кишечной трубки сильно разрастается на 6-7-й нед внутриутробной жизни плода. Ворсинки и крипты в слизистой оболочке кишки закладываются почти одновременно. Позднее сюда врастает мезенхима, что ведет к сильному выпячиванию ворсинок в просвет кишки. На 4-м мес эмбрионального развития закладка толстой кишки содержит большое количество ворсинок. В дальнейшем усиленный рост поверхности слизистой оболочки приводит к растягиванию и сглаживанию этих ворсинок. К рождению ворсинки в толстой кишке исчезают.

Мышечная оболочка толстой кишки развивается на 3-м мес, а мышечная пластинка слизистой оболочки - на 4-м мес развития плода.

Ободочная кишка

Стенка ободочной кишки образована слизистой оболочкой, подслизи-стой основой, мышечной и серозной оболочками.

Для рельефа внутренней поверхности ободочной кишки характерно наличие большого количества циркулярных складок и кишечных крипт(желез), значительно увеличивающих ее площадь. В отличие от тонкой кишки здесь отсутствуют ворсинки (рис. 16.32).

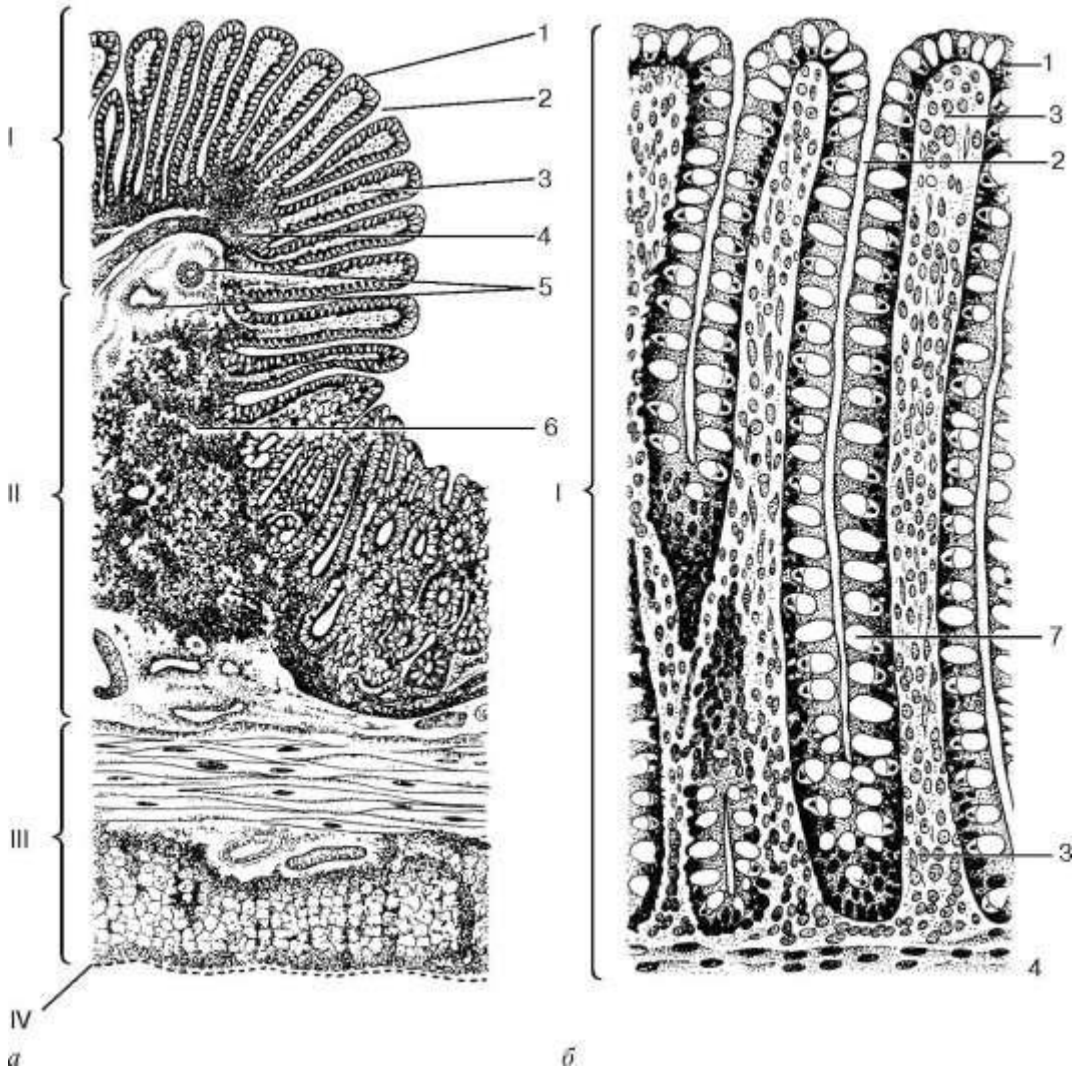

Рис. 16.32. Строение толстой кишки:

а - схема строения стенки толстой кишки; *б* - строение крипт. I - слизистая оболочка; II - подслизистая основа; III - мышечная оболочка; IV - серозная оболочка. 1 - энтероциты (колоноциты); 2 - кишечные железы (крипты); 3 - собственная пластинка слизистой оболочки; 4 - мышечная пластинка слизистой оболочки; 5 - кровеносные сосуды; 6 - одиночный лимфоидный узелок; 7 - бокаловидный экзокриноцит.

Циркулярные складки образуются на внутренней поверхности кишки из слизистой оболочки и подслизистой основы. Они располагаются поперек и имеют полулунную форму (отсюда название «полулунные складки»). Кишечные железы (крипты) в ободочной кишке развиты лучше, чем в тонкой, расположены чаще, размеры их больше (0,4-0,7 мм), они шире, содержат очень много бокаловидных экзокриноцитов.

Слизистая оболочка ободочной кишки, как и тонкой, включает эпителий, собственную пластинку *(l. propria)*и мышечную пластинку *(l. muscularis mucosae).*

Эпителий слизистой оболочки однослойный столбчатый. Он состоит из трех основных видов клеток: столбчатых эпителиоцитов, бокаловидных экзокриноцитов и желудочно-кишечных эндокриноцитов. Кроме того, имеются малодифференцированные эпителиоциты. Столбчатые эпителиоциты располагаются на поверхности слизистой оболочки и в ее криптах. По своему строению они сходны с аналогичными клетками тонкой кишки, но у них более тонкая исчерченная каемка (рис. 16.33).

Бокаловидные клетки, выделяющие слизь, имеются в большом количестве в криптах. Строение их было описано ранее. У основания кишечных крипт лежат

малодифференцированные (камбиальные) эпителиоциты. В них часто видны фигуры митотического деления. За счет этих клеток происходит физиологическая регенерация эпителия толстой кишки. Изредка встречаются энтероэндокринные клетки (EC- и ECL-клетки) и клетки с ацидофильными гранулами (клетки Панета).

Собственная пластинка слизистой оболочки образует тонкие соединительнотканные прослойки между кишечными криптами. В этой пластинке часто встречаются одиночные лимфоидные узелки, из которых лимфоциты мигрируют в окружающую соединительную ткань и проникают в эпителий.

Мышечная пластинка слизистой оболочки более выражена, чем в тонкой кишке, и состоит из двух слоев. Внутренний слой более плотный, образован преимущественно циркулярно расположенными пучками гладких миоцитов. Наружный слой представлен пучками гладких миоцитов, ориентированных частично продольно, частично косо по отношению к оси кишки. Мышечные клетки в этом слое расположены более рыхло, чем во внутреннем.

Подслизистая основа содержит много жировых клеток. Здесь располагаются сосудистые, а также нервное подслизистое сплетения. В подслизистой основе ободочной кишки всегда очень много лимфоидных узелков; они распространяются сюда из собственной пластинки слизистой оболочки.

Мышечная оболочка представлена двумя слоями гладких мышц: внутренним - циркулярным и наружным - продольным. Наружный слой мышечной оболочки в ободочной кишке имеет особое строение. Этот слой не сплошной, и пучки гладких миоцитов в нем собраны в три ленты, тянущиеся вдоль всей ободочной кишки. В участках кишки, лежащих между лентами, обнаруживается лишь тонкий слой, состоящий из незначительного количества продольно расположенных пучков гладких миоцитов. Данные участки образуют вздутия, выбухающие наружу. Между двумя слоями мышечной оболочки есть прослойка рыхлой соединительной ткани, в которой проходят сосуды и находится мышечно-кишечное нервное сплетение.

Серозная оболочка покрывает ободочную кишку снаружи. Иногда она имеет пальцеобразные выросты. Эти выросты представляют собой скопления жировой ткани, покрытые брюшиной.

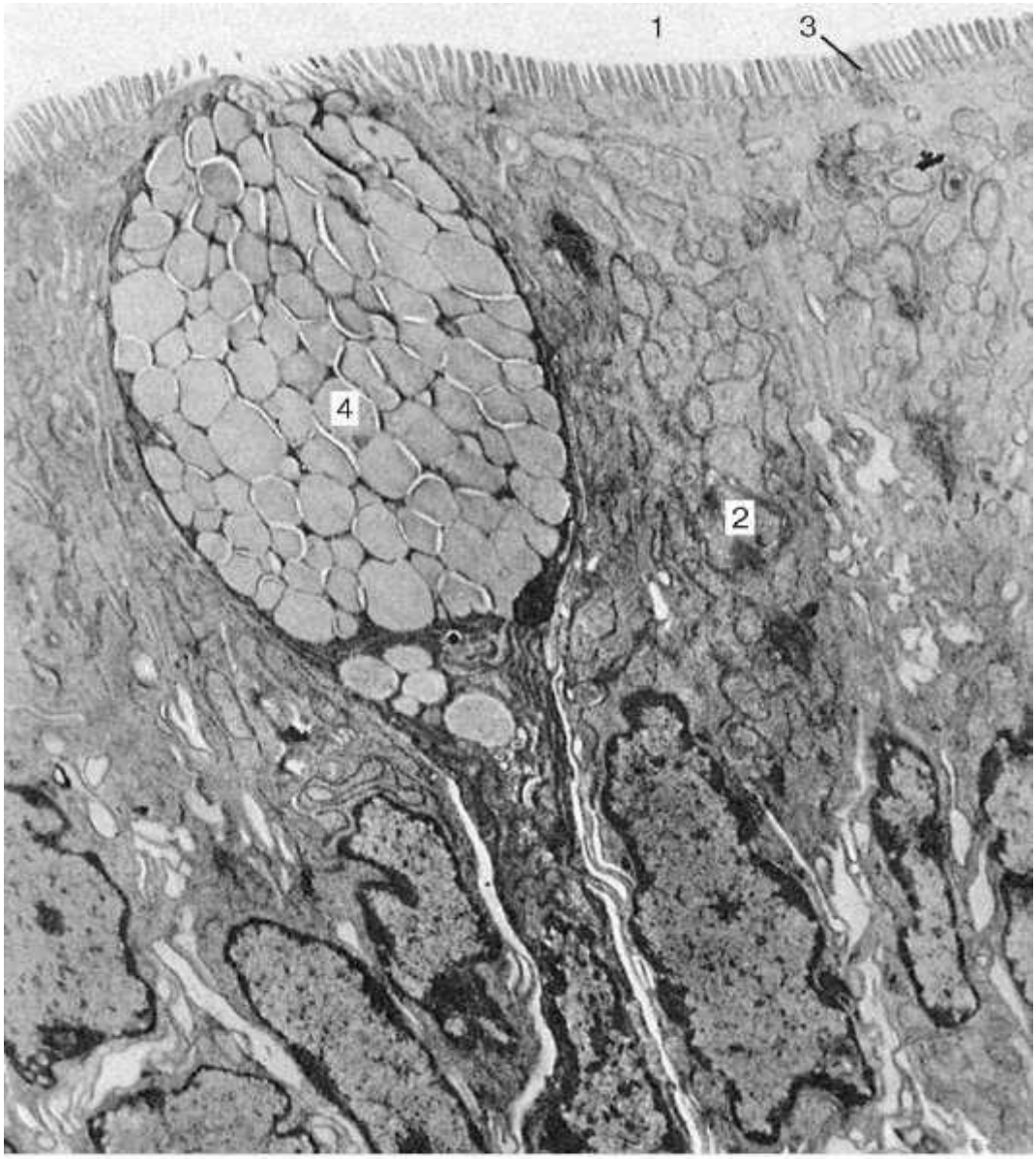

а

Рис. 16.33. Верхняя часть железы (крипты) толстой кишки собаки. Электронные микрофотографии:

а - по В. А. Шахламову; *б* - по К. А. Зуфарову. 1 - просвет кишечной железы (крипты); 2 - энтероциты (колоноциты); 3 - микроворсинки; 4 - бокаловидные экзокри-ноциты; 5 - лимфоцит

Червеобразный отросток

Для этого органа характерны большие скопления лимфоидной ткани. Червеобразный отросток имеет просвет (рис. 16.34) треугольной формы у детей и круглой - у взрослых. С годами этот просвет может исчезать, зарастая соединительной тканью.

Развитие. В развитии червеобразного отростка (аппендикса) плода человека можно выделить два основных периода. Первый период (8-12 нед) характеризуется отсутствием лимфоидных узелков, формированием однослойного столбчатого эпителия на поверхности и в криптах, появлением эндокриноцитов и началом заселения лимфоцитами собственной пластинки слизистой оболочки. Для второго периода (17-31-я нед развития) характерны интенсивное развитие лимфоидной ткани и лимфоидных узелков без светлых центров, образование куполов над узелками. Эпителий, покрывающий купол,

однослойный кубический, иногда плоский, инфильтрирован лимфоцитами. Вокруг зоны купола расположены высокие складки слизистой оболочки. На дне крипт дифференцируются экзокриноциты с ацидофильными гранулами. В процессе развития аппендикс заселяется как Т-лимфоцитами, так и В-лимфоцитами. Завершение основных морфогене-тических процессов отмечается к 40-й нед внутриутробного развития, когда число лимфоидных узелков в органе достигает 70, количество эндокриноцитов максимально (среди них преобладают ЕС- и S-клетки).

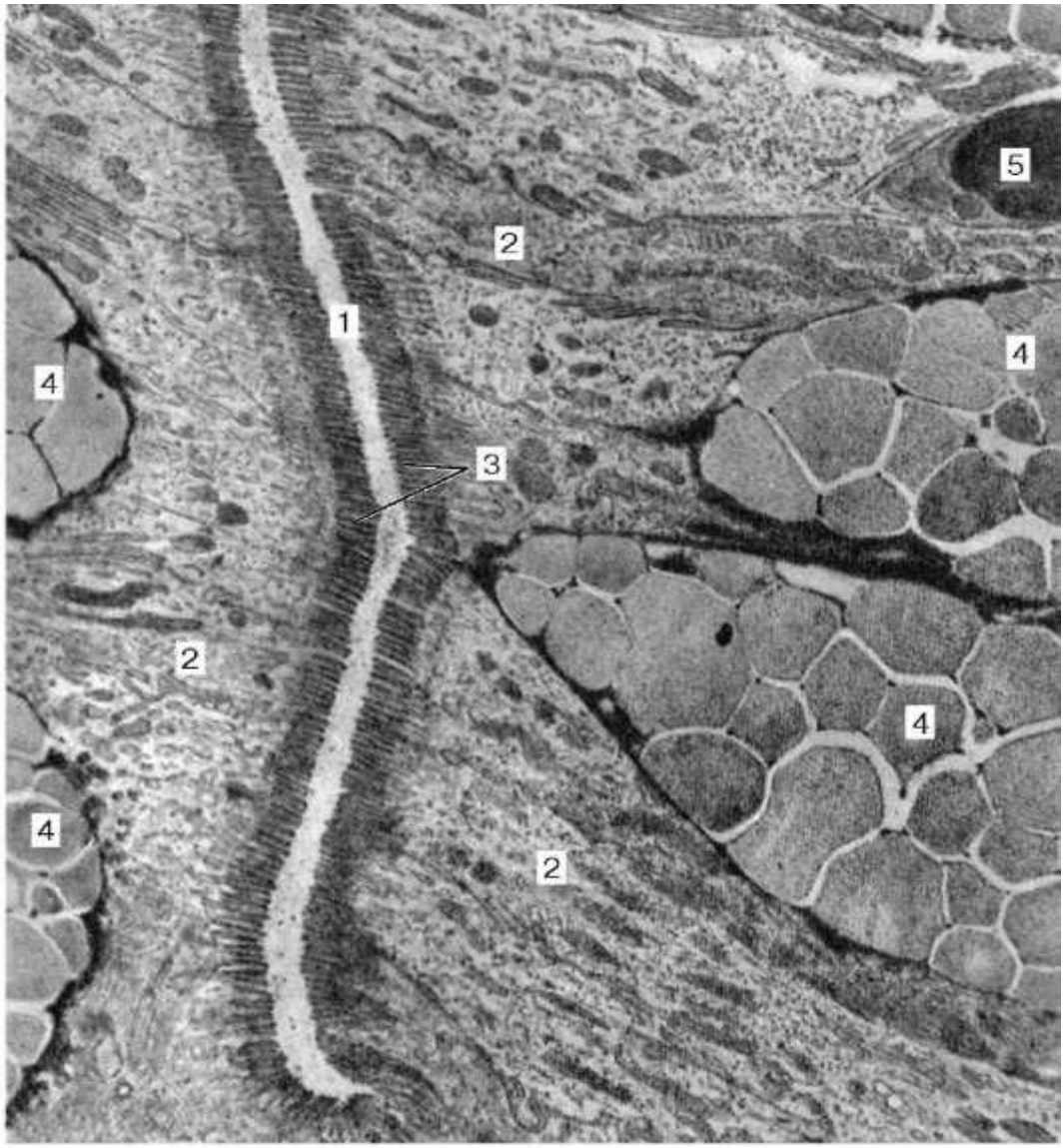

б

Рис. 16.33. Продолжение (обозначения см. выше)

Слизистая оболочка червеобразного отростка имеет кишечные железы (крипты), покрытые однослойным столбчатым эпителием, в составе которого встречаются бокаловидные клетки, М-клетки и энтероэндокриноциты (см. рис. 16.34). На дне кишечных крипт чаше, чем в других отделах толстой кишки, встречаются экзокриноциты с ацидофильными гранулами (клетки Панета). Здесь же располагаются недифференцированные (камбиальные) эпителиоциты и эндокринные клетки, причем их здесь больше, чем в криптах тонкой кишки (в среднем в каждой около пяти клеток). *Собственная пластинка слизистой оболочки* без резкой границы (вследствие слабого развития мышечной пластинки слизистой оболочки) переходит в*подслизистую основу.* В собственной пластинке и в подслизистой основе располагаются многочисленные

крупные местами сливающиеся скопления лимфоидной ткани. При попадании инфекции в просвет отростка наступают изменения строения его стенки. В лимфоидных узелках возникают крупные светлые центры, лимфоциты инфильтрируют соединительную ткань собственной пластинки, и часть их проходит через эпителий в просвет червеобразного отростка. В этих случаях в просвете отростка можно видеть слущенные эпителиоциты и скопления погибших лимфоцитов. В подслизистой основе располагаются кровеносные сосуды и нервное подслизистое сплетение.

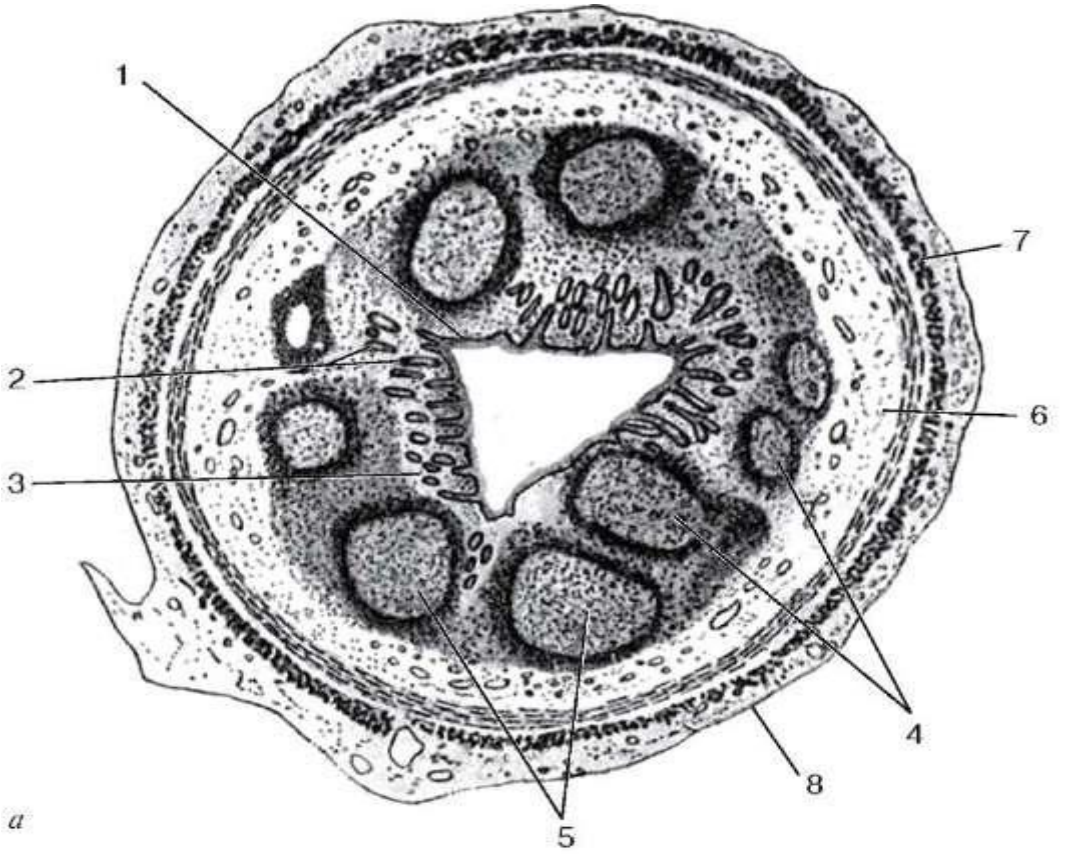

а

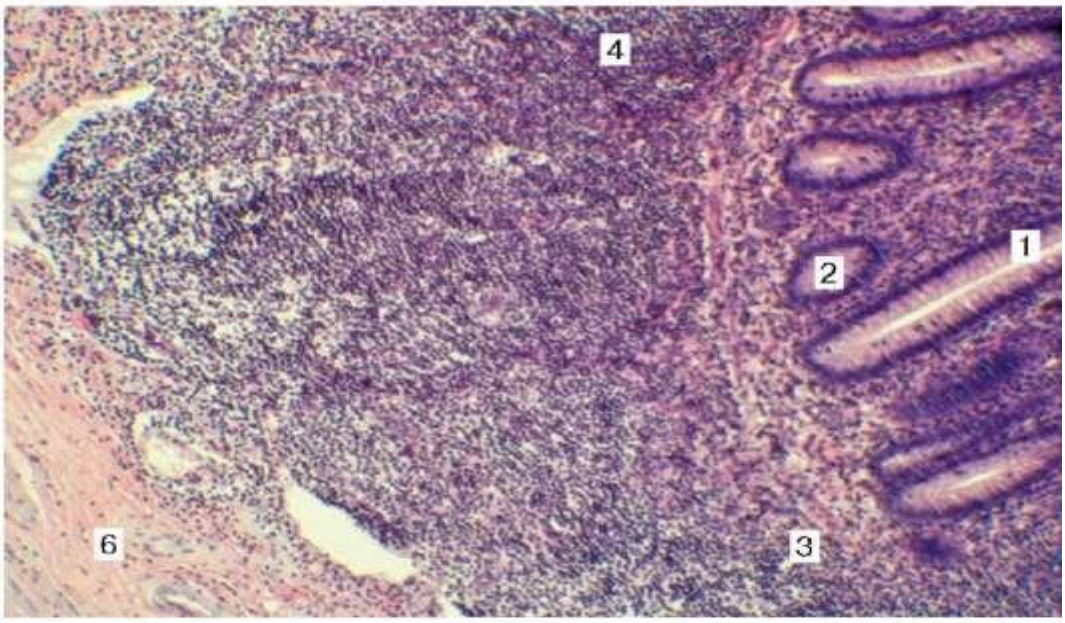

б

Рис. 16.34. Червеобразный отросток:

а - схема строения; *б* - микрофотография. 1 - эпителий; 2 - кишечные железы (крипты); 3 - собственная пластинка слизистой оболочки; 4 - лимфоидные узелки; 5 - герминативные центры; 6 - подслизистая основа; 7 - мышечная оболочка; 8 - серозная оболочка

Мышечная оболочка имеет два слоя: внутренний - циркулярный и наружный - продольный. Продольный мышечный слой отростка сплошной в отличие от соответствующего слоя ободочной кишки. Снаружи отросток обычно покрыт серозной оболочкой, которая образует собственную брыжейку отростка.

Червеобразный отросток осуществляет защитную функцию, скопления лимфоидной ткани в нем являются составной частью кишечно-ассоциированной лимфоидной ткани.

Прямая кишка

Стенка прямой кишки состоит из тех же оболочек, что и ободочной кишки. В тазовой части прямой кишки ее слизистая оболочка имеет три поперечные складки, в образовании которых участвуют подслизистая основа и кольцевой слой мышечной оболочки. Ниже этих складок располагаются 8-10 продольных складок, между которыми видны углубления.

В анальной части кишки различают три зоны: столбчатую, промежуточную и кожную. В столбчатой зоне продольные складки образуют заднепроходные столбы. В промежуточной зоне эти образования соединяются, образуя зону слизистой оболочки с гладкой поверхностью в виде кольца шириной около 1 см *(zona haemorrhoidalis).*

Слизистая оболочка прямой кишки состоит из эпителия, собственной и мышечной пластинок. Эпителий в верхнем отделе прямой кишки однослойный столбчатый, в столбчатой зоне нижнего отдела - многослойный кубический, в промежуточной - многослойный плоский неороговевающий, в кожной - многослойный плоский ороговевающий. Переход от многослойного кубического эпителия к многослойному плоскому совершается резко в виде зигзагообразной - аноректальной линии *(linea anorectalis).*

Переход в эпителий кожного типа постепенный. В эпителии прямой кишки встречаются столбчатые эпителиоциты с микроворсинчатой

каемкой, бокаловидные экзокриноциты и эндокринные (ECL) клетки. Последних особенно много в столбчатой зоне. Эпителий в верхней части прямой кишки образует кишечные крипты. Они несколько длиннее, чем в ободочной кишке, но менее многочисленны. В нижних отделах кишки крипты постепенно исчезают.

Собственная пластинка слизистой оболочки принимает участие в формировании складок прямой кишки. Здесь располагаются одиночные лимфоид-ные узелки и сосуды. В области столбчатой зоны в этой пластинке залегает сеть тонкостенных кровеносных лакун, кровь из которых оттекает в геморроидальные вены. В собственной пластинке этой области проходят протоки желез, расположенных в подслизистой основе.

В промежуточной зоне собственная пластинка содержит большое количество эластических волокон, а также лимфоцитов и тучных клеток. Здесь находятся и единичные сальные железы.

В кожной зоне, окружающей анальное отверстие, к сальным железам присоединяются волосы. Потовые железы в собственной пластинке слизистой оболочки появляются на расстоянии 1-1,5 см от ануса, представляют собой трубчатые железы, концевые отделы которых свернуты кольцом *(gll. circumanales).* Это железы апокринного типа секреции.

Мышечная пластинка слизистой оболочки, как и в других отделах толстой кишки, состоит из двух слоев. Пучки гладких миоцитов ее постепенно переходят в узкие продольные пучки, тянущиеся до столбчатой зоны.

В *подслизистой основе* располагаются сосудистые и нервные сплетения. Здесь же встречаются пластинчатые нервные тельца. В подслизистой основе лежит сплетение геморроидальных вен (рис. 16.35). При нарушении тонуса стенок этих сосудов появляются варикозные расширения. При патологических изменениях эти образования могут быть причиной кровотечений. В подслизистой основе столбчатой зоны прямой кишки имеется 6-8 разветвленных трубчатых образований, тянущихся до циркулярного слоя мышечной оболочки, прободающих его и слепо заканчивающихся в межмышечной соединительной ткани. На концах их образуются ампулярные расширения, которые выстланы одним или двумя слоями кубических клеток. Эпителий главных протоков этих рудиментарных анальных желез *(gll. anales)* состоит из нескольких слоев полигональных клеток. Устье протока выстлано многослойным плоским эпителием. Эти эпителиальные трубочки расценивают как гомологи анальных желез животных. У человека при патологических условиях они могут служить местом образования фистул.

Мышечная оболочка состоит из двух слоев: внутреннего - циркулярного и наружного - продольного. Циркулярный слой на разных уровнях прямой кишки образует два утолщения, которые выделяются как отдельные анатомические образования - сфинктеры внутренний и наружный *(m. sphincter ani internus et externus).* Мышца наружного сфинктера образована поперечнополосатой мышечной тканью. Наружный продольный слой мышечной оболочки прямой кишки в противоположность другим отделам толстой кишки сплошной. Между обоими мышечными слоями имеется прослойка рыхлой соединительной ткани, в которой лежат мышечно-кишечные сплетения и сосуды.

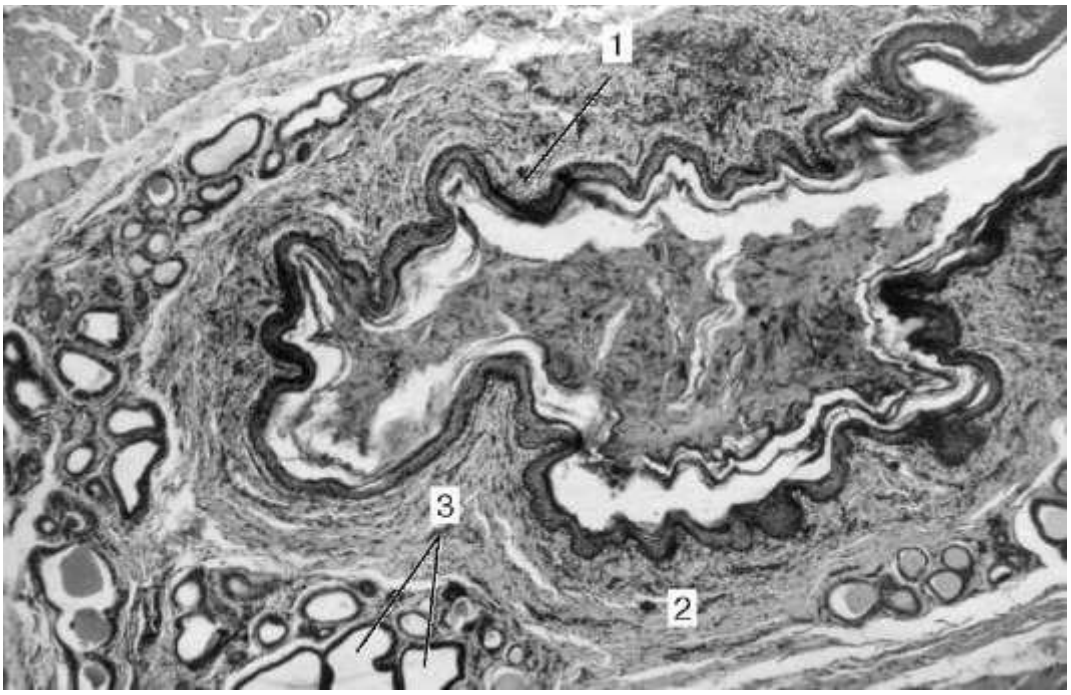

Рис. 16.35. Строение стенки прямой кишки человека (микропрепарат П. И. Галаховой):

1 - многослойный плоский ороговевающий эпителий; 2 - собственная пластинка слизистой оболочки; 3 - геморроидальные вены

Серозная оболочка покрывает прямую кишку в верхней ее части; в нижних отделах прямая кишка имеет соединительнотканную оболочку.

Иннервация. В парасимпатическом мышечно-кишечном нервном сплетении толстой кишки, начиная с проксимальных отделов, моторные нейроны I типа постепенно заменяются чувствительными нейронами II типа, которые в прямой кишке становятся преобладающими.

Афферентная иннервация в прямой кишке хорошо развита. В толстой кишке афферентные волокна образуют в мышечной оболочке чувствительное сплетение. Чувствительные окончания имеют вид кустиков и термина-лей, оканчивающихся в гладких мышцах.

16.4. ПЕЧЕНЬ

Печень *(hepar)* - самая крупная железа пищеварительного тракта. Функции печени чрезвычайно разнообразны. В ней обезвреживаются многие продукты обмена веществ, инактивируются гормоны, биогенные амины, а также ряд лекарственных препаратов. Печень участвует в защитных реакциях организма против микробов и чужеродных веществ в случае проникновения их извне. В ней образуется гликоген - главный источник поддержания постоянной концентрации глюкозы в крови. В печени синтезируются важнейшие белки плазмы крови: фибриноген, альбумины, протромбин и др. Здесь метаболизируется железо и образуется желчь, необходимая для всасывания жиров в кишечнике. Большую роль она играет в обмене холестерина, который является важным компонентом клеточных мембран. В печени накапливаются необходимые для организма жирорастворимые витамины - A, D, E, K и др. Кроме того, в эмбриональном периоде печень является органом кроветворения. Столь многочисленные и важные функции печени определяют ее значение для организма как жизненно необходимого органа.

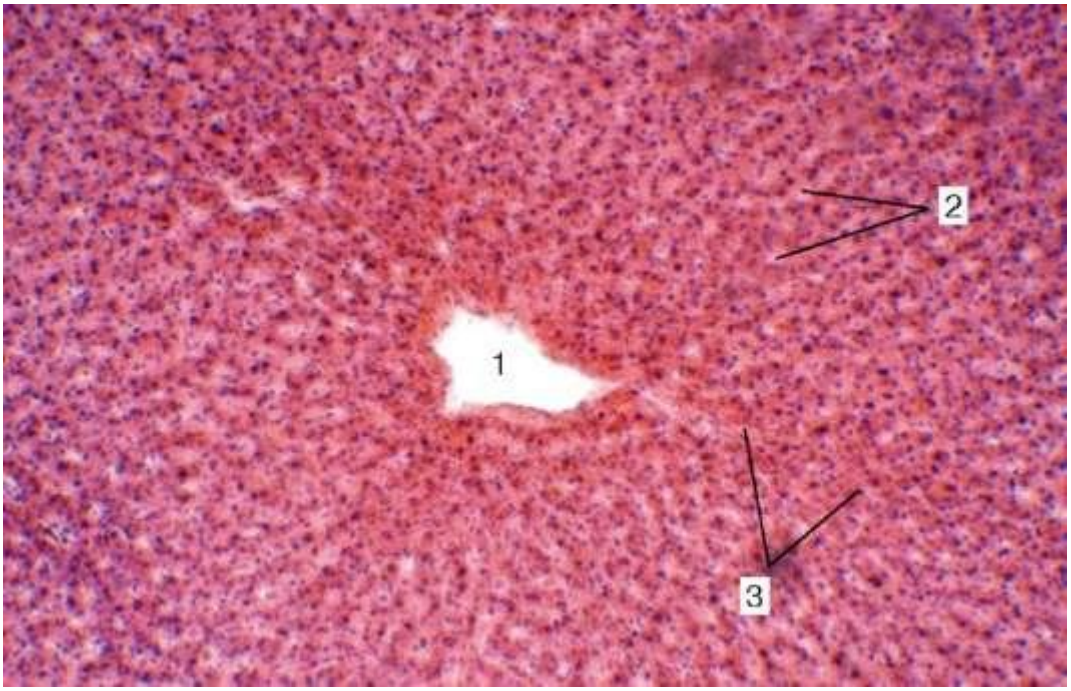

Рис. 16.36. Печень человека:

1 - центральная вена; 2 - синусоидальные капилляры; 3 - печеночные балки

Развитие. Зачаток печени образуется из энтодермы в конце 3-й нед эмбриогенеза и имеет вид мешковидного выпячивания вентральной стенки туловищной кишки (печеночная бухта). В процессе роста печеночная бухта подразделяется на верхний (краниальный) и нижний (каудальный) отделы. Краниальный отдел служит источником развития печени и печеночного протока, каудальный - желчного пузыря и желчного протока. Устье печеночной бухты, в которое впадают краниальный и каудальный отделы, образует общий желчный проток. В гистогенезе происходит дивергентная дифференцировка стволовых клеток в составе краниального отдела печеночной бухты, в результате которой возникают диффероны эпителиоцитов печени (гепатоцитов) и эпителиоцитов желчных протоков (холангиоцитов). Эпителиальные клетки краниального отдела печеночной бухты быстро разрастаются в мезенхиме брыжейки, формируя

многочисленные тяжи. Между эпителиальными тяжами располагается сеть широких кровеносных капилляров, происходящих из желточной вены, которая в процессе развития дает начало воротной вене.

Сложившаяся таким путем железистая паренхима печени своим строением напоминает губку. Дальнейшая дифференцировка печени происходит во второй половине внутриутробного периода развития и в первые годы после рождения. При этом по ходу ветвей воротной вены внутрь печени врастает соединительная ткань, разделяя ее на печеночные дольки.

Строение. Поверхность печени покрыта соединительнотканной капсулой, которая плотно срастается с висцеральным листком брюшины. Паренхима печени образована печеночными дольками *(lobuli hepaticus)*. Печеночные дольки - структурно-функциональные единицы печени (рис. 16.36).

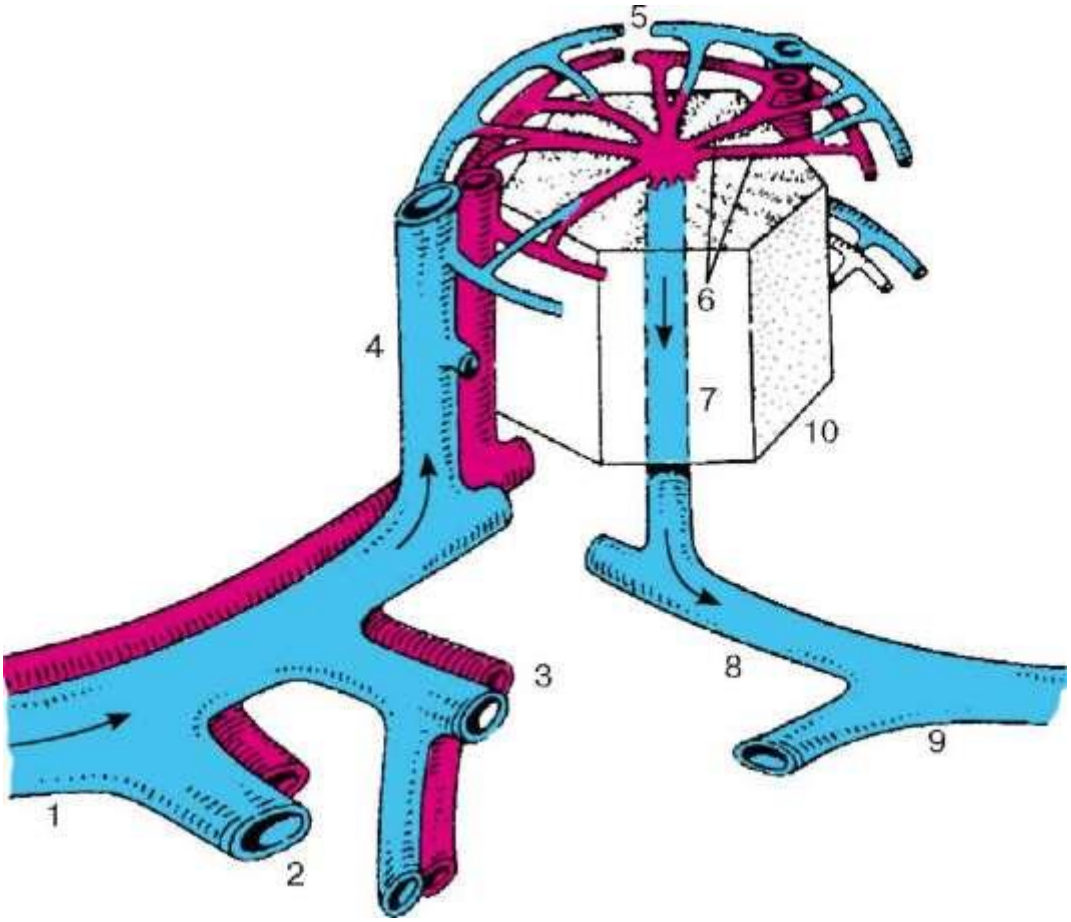

Рис. 16.37. Кровеносная система печени (по Е. Ф. Котовскому):

1 - воротная вена и печеночная артерия; 2 - долевая вена и артерия; 3 - сегментарная вена и артерия; 4 - междольковая артерия и вена; 5 - вокругдольковая вена и артерия; 6 - внутридольковые гемокапилляры; 7 - центральная вена; 8 - поддоль-ковая вена; 9 - печеночные вены; 10 - печеночная долька

Существует несколько представлений об их строении. Согласно классическому представлению, печеночные дольки имеют форму шестигранных призм с плоским основанием и слегка выпуклой вершиной. Их ширина не превышает 1,5 мм, тогда как высота, несмотря на значительные колебания, несколько больше. Иногда простые дольки сливаются (по 2 и более) своими основаниями и формируют более крупные сложные печеночные дольки. Количество долек в печени человека достигает 500 тыс. Междольковая соединительная ткань образует строму органа. В ней проходят

кровеносные сосуды и желчные протоки, структурно и функционально связанные с печеночными дольками. У человека междольковая соединительная ткань развита слабо, и вследствие этого печеночные дольки плохо отграничены друг от друга. Такое строение характерно для здоровой печени. Наоборот, интенсивное развитие соединительной ткани, сопровождающееся атрофией (уменьшением) печеночных долек, является признаком тяжелого заболевания печени, известного под названием «цирроз».

Кровеносная система. Исходя из классического представления о строении печеночных долек, кровеносную систему печени условно можно разделить на три части: систему притока крови к долькам, систему циркуляции крови внутри них и систему оттока крови от долек (рис. 16.37).

Система притока представлена воротной веной и печеночной артерией. Воротная вена, собирая кровь от всех непарных органов брюшной полости, богатую веществами, всосавшимися в кишечнике, доставляет ее в печень. Печеночная артерия приносит кровь от аорты, насыщенную кислородом. В печени эти сосуды многократно разделяются на всё более мелкие сосуды: долевые, сегментарные, междольковые вены и артерии *(vv.* и *aa. interlobulares),* вокругдольковые вены и артерии *(vv.* и *aa. perilobulares).* На всем протяжении эти сосуды сопровождаются аналогичными по названию желчными протоками *(ductuli biliferi).*

Вместе ветви воротной вены, печеночной артерии и желчные протоки составляют так называемые печеночные триады. Рядом с ними лежат лимфатические сосуды.

Междольковые вены и артерии, подразделяющиеся по размеру на 8 порядков, идут вдоль боковых граней печеночных долек. Отходящие от них вокругдольковые вены и артерии опоясывают дольки на разных уровнях.

Междольковые и вокругдольковые вены являются сосудами со слаборазвитой мышечной оболочкой. Однако в местах разветвления в их стенках наблюдаются скопления мышечных элементов, образующих сфинктеры. Соответствующие междольковые и вокругдольковые артерии относятся к сосудам мышечного типа. При этом артерии обычно в несколько раз меньше по диаметру, чем рядом лежащие вены.

От вокругдольковых вен и артерий начинаются кровеносные капилляры. Они входят в печеночные дольки и сливаются, образуя внутридолько-вые синусоидные сосуды, которые составляют систему циркуляции крови в печеночных дольках. По ним течет смешанная кровь в направлении от периферии к центру долек. Соотношение между венозной и артериальной кровью во внутридольковых синусоидных сосудах определяется состоянием сфинктеров междольковых вен. Внутридольковые капилляры относятся к синусоидному (до 30 мкм в диаметре) типу капилляров с прерывистой базальной мембраной. Они идут между тяжами печеночных клеток - печеночными балками, радиально сходясь к центральным венам *(vv. centrales),* которые лежат в центре печеночных долек.

Центральными венами начинается система оттока крови от долек. По выходе из долек эти вены впадают в поддольковые вены *(vv. sublobulares),* проходящие в междольковых перегородках. Поддольковые вены не сопровождаются артериями и желчными протоками, т. е. не входят в состав триад. По этому признаку их легко отличить от сосудов системы воротной вены - междольковых и вокругдольковых вен, приносящих кровь к долькам.

Центральные и поддольковые вены - сосуды безмышечного типа. Они сливаются и образуют ветви печеночных вен, которые в количестве 3- 4 выходят из печени и впадают в нижнюю полую вену. Ветви печеночных вен имеют хорошо развитые мышечные сфинктеры. С их помощью регулируется отток крови от долек и всей печени в соответствии с ее химическим составом и массой.

Таким образом, печень снабжается кровью из двух мощных источников - воротной вены и печеночной артерии. Благодаря этому через печень проходит за непродолжительное время вся кровь организма, обогащаясь белками, освобождаясь от продуктов азотистого обмена и других вредных веществ. Паренхима печени имеет огромное число кровеносных капилляров, и вследствие этого кровоток в печеночных дольках осуществляется медленно, что способствует обмену между кровью и клетками печени, выполняющими защитную, обезвреживающую, синтетическую и другие важные для организма функции. При необходимости в сосудах печени может депонироваться большая масса крови.



Рис. 16.38. Ультрамикроскопическое строение печени (по Е. Ф. Котовскому): 1 - внутридольковый синусоидный сосуд; 2 - эндотелиальная клетка; 3 - ситовидные участки; 4 - звездчатые макрофаги; 5 - перисинусоидальное пространство; 6 - ретикулярные волокна; 7 - микроворсинки гепатоцитов; 8 - гепатоциты; 9 - желчный капилляр; 10 - перисинусоидальные жиронакапливающие клетки; 11 - жировые включения в цитоплазме жиронакапливающей клетки; 12 - эритроциты в капилляре

Классическая печеночная долька *(lobulus hepaticus classicus seu poligonalis).* Согласно классическому представлению, печеночные дольки образованы *печеночными балками* и *внутридольковыми синусоидными кровеносными капиллярами.* Печеночные балки, построенные из *гепатоцитов* - печеночных эпителиоци-тов, расположены в радиальном направлении. Между ними в том же направлении от периферии к центру долек проходят кровеносные капилляры.

Внутридольковые кровеносные капилляры выстланы плоскими эндотелио-цитами. В области соединения эндотелиальных клеток друг с другом имеются мелкие поры. Эти участки эндотелия называются ситовидными (рис. 16.38).

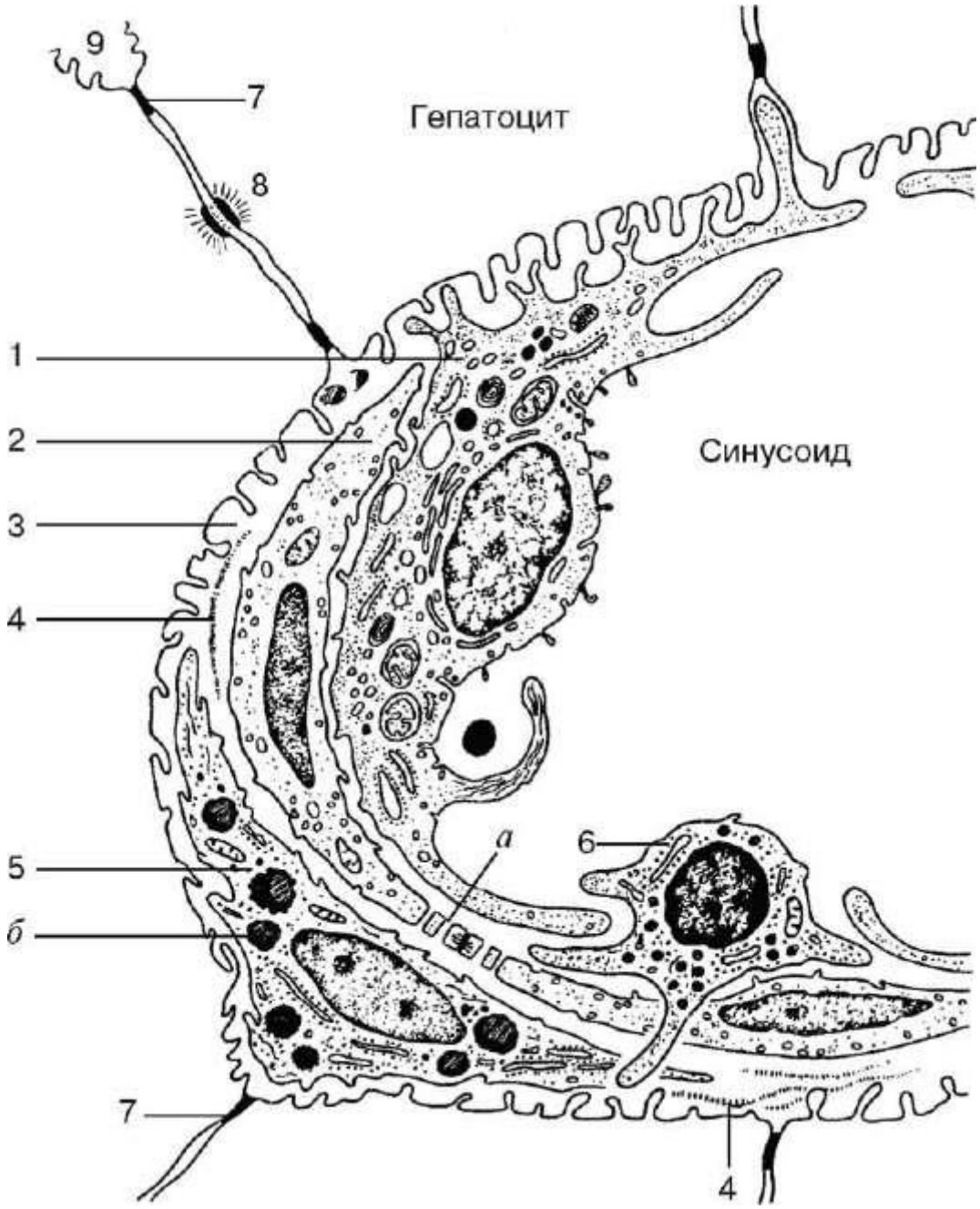

Рис. 16.39. Строение синусоида печени:

1 - звездчатый макрофаг (клетка Купфера); 2 - эндотелиоцит: *а* - поры (сетевидная зона); 3 - перисинусоидальное пространство (пространство Диссе); 4 - ретикулярные волокна; 5 - жиронакапливающая клетка с каплями липида (б); 6 - ямочная клетка (печеночная НК-клетка, гранулированный лимфоцит); 7 - плотные контакты гепатоцитов; 8 - десмосома гепатоцитов; 9 - желчный капилляр (по Е. Ф. Котовскому).

Между эндотелиоцитами рассеяны многочисленные звездчатые макрофаги (клетки Купфера), не образующие сплошного пласта. В отличие от эндо-телиоцитов они имеют моноцитарное происхождение и являются макрофагами печени *(macrophagocytus stellatus),* с которыми связаны ее защитные реакции (фагоцитоз эритроцитов, участие в иммунных процессах, разрушение бактерий). Звездчатые макрофаги имеют отростчатую форму и строение, типичное для фагоцитов. К звездчатым макрофагам и эндотелиальным

клеткам со стороны просвета синусоидов прикрепляются с помощью псевдоподии ямочные клетки (pit-клетки, печеночные НК-клетки). В их цитоплазме, кроме органелл, присутствуют секреторные гранулы (рис. 16.39). Эти клетки относятся к большим гранулярным лимфоцитам, которые обладают естественной киллерной активностью и одновременно эндокринной

функцией. Благодаря этому печеночные НК-клетки в зависимости от условий могут осуществлять противоположные эффекты: например, при заболеваниях печени они, как киллеры, уничтожают поврежденные гепатоциты, а в период выздоровления, подобно эндокриноцитам (апудоцитам), стимулируют пролиферацию печеночных клеток. Основная часть НК-клеток находится в зонах, окружающих сосуды портального тракта (триады).

Базальная мембрана на большом протяжении у внутридольковых капилляров отсутствует, за исключением их периферических и центральных отделов. Капилляры окружены узким (0,2-1 мкм) *перисинусоидальным пространством* (Диссе). Через поры в эндотелии капилляров составные части плазмы крови могут попадать в это пространство, а в условиях патологии сюда проникают и форменные элементы. В нем, кроме жидкости, богатой белками, находятся микроворсинки гепатоцитов, иногда отростки звездчатых макрофагов, аргирофильные волокна, оплетающие печеночные балки, а также отростки клеток, известных под названием жиронакапливающие клетки. Эти небольшие (5-10 мкм) клетки располагаются между соседними гепатоцитами. Они постоянно содержат не сливающиеся друг с другом мелкие капли жира, много рибосом и единичные митохондрии. Количество жиронакапливающих клеток может резко возрастать при ряде хронических заболеваний печени. Полагают, что эти клетки, подобно фибробластам, способны к волокнообразованию, а также к депонированию жирорастворимых витаминов. Кроме того, клетки участвуют в регуляции просвета синусоидов и секретируют факторы роста.

Печеночные балки состоят из гепатоцитов, связанных друг с другом дес-мосомами и по типу «замка». Балки анастомозируют между собой, и поэтому их радиальное направление в дольках не всегда четко заметно. В печеночных балках и анастомозах между ними гепатоциты располагаются двумя рядами, тесно прилегающими друг к другу. В связи с этим на поперечном срезе каждая балка представляется состоящей из двух клеток. По аналогии с другими железами печеночные балки можно считать концевыми отделами печени, так как образующие их гепатоциты секретируют глюкозу, белки крови и ряд других веществ.

Между рядами гепатоцитов, составляющих балку, располагаются желчные капилляры, или канальцы, диаметром от 0,5 до 1 мкм. Эти капилляры не имеют собственной стенки, так как образованы соприкасающимися *били-арными* поверхностями гепатоцитов, на которых имеются небольшие углубления, совпадающие друг с другом и вместе образующие просвет желчного капилляра (рис. 16.40, а, б). Просвет желчного капилляра не сообщается с межклеточной щелью благодаря тому, что мембраны соседних гепатоцитов в этом месте плотно прилегают друг к другу, образуя замыкательные пластинки. Поверхности гепатоцитов, ограничивающие желчные капилляры, имеют микроворсинки, которые вдаются в их просвет.

Полагают, что циркуляция желчи по этим капиллярам (канальцам) регулируется с помощью микрофиламент, располагающихся в цитоплазме гепа-тоцитов вокруг просвета канальцев. При угнетении их сократительной способности в печени может наступить холестаз, т. е. застой желчи в канальцах и протоках. На обычных гистологических препаратах желчные капилляры остаются незаметными и выявляются только при специальных методах обработки (импрегнация серебром или инъекции капилляров окрашенной массой через желчный проток). На таких препаратах видно, что желчные

капилляры слепо начинаются на центральном конце печеночной балки, идут вдоль нее, слегка изгибаясь и отдавая в стороны короткие слепые выросты. Ближе к периферии дольки формируются *желчные проточки* (холангиолы, канальцы Геринга), стенка которых представлена как гепатоцитами, так и эпителио-цитами (холангиоцитами). По мере увеличения калибра проточка стенка его становится сплошной, выстланной однослойным эпителием. В его составе располагаются малодифференцированные (камбиальные) холангиоциты. Холангиолы впадают в *междольковые желчные протоки (ductuli interlobulares).*

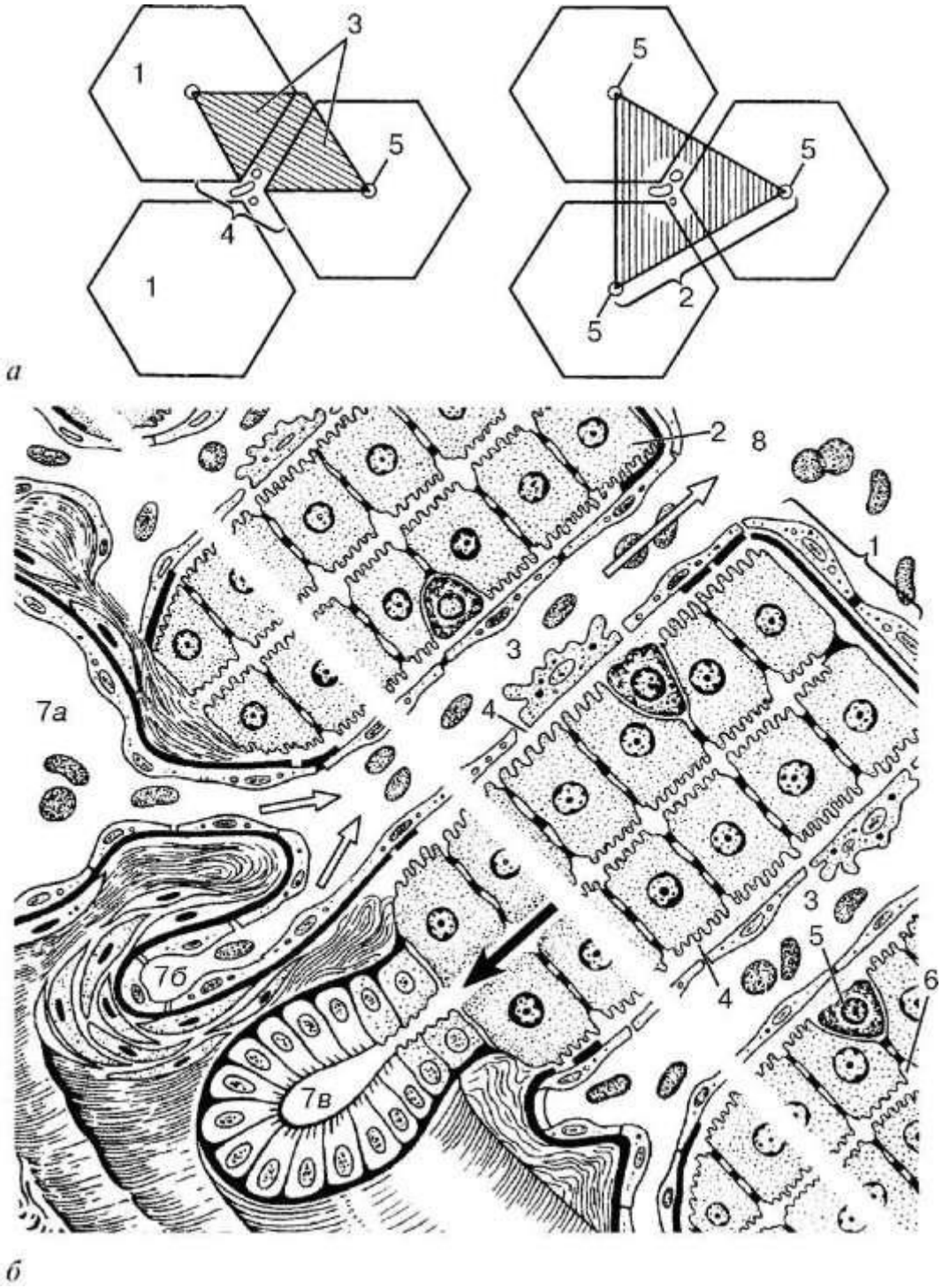

Рис. 16.40. Строение долек (а) и балок (б) печени (по Е. Ф. Котовскому): *а* - схема строения портальной дольки и ацинуса печени: 1 - классическая печеночная долька; 2 -

портальная долька; 3 - печеночный ацинус; 4 - триада; 5 - центральные вены; *б* - схема строения печеночной балки: 1 - печеночная балка (пластинка); 2 - гепатоцит; 3 - кровеносные капилляры; 4 - перисинусоидальное пространство; 5 - жиронакапливающая клетка; 6 - желчный каналец; 7а - вокруг-дольковая вена; 7б - вокругдольковая артерия; *7 в* - вокругдольковый желчный проток; 8 - центральная вена

Таким образом, желчные капилляры располагаются внутри печеночных балок, тогда как между балками проходят кровеносные капилляры. Поэтому каждый гепатоцит в печеночной балке имеет две стороны. Одна сторона - *билиарная* - обращена к просвету желчного капилляра, куда клетки секретируют желчь (экзокринный тип секреции), другая - *васкулярная* - направлена к кровеносному внутридольковому капилляру, в который клетки выделяют глюкозу, мочевину, белки и другие вещества (эндокринный тип секреции). Между кровеносными и желчными капиллярами нет непосредственной связи, так как их отделяют друг от друга печеночные и эндотелиальные клетки. Только при заболеваниях (паренхиматозная желтуха и др.), связанных с повреждением и гибелью части печеночных клеток, желчь может поступать в кровеносные капилляры. В этих случаях желчь разносится кровью по всему организму и окрашивает его ткани в желтый цвет (желтуха).

Согласно другой точки зрения о строении печеночных долек, они состоят из широких *пластинок (laminae hepaticae),* анастомозирующих между собой. Между пластинами располагаются *кровяные лакуны (vas sinusoidem),* по которым медленно циркулирует кровь. Стенка лакун образована эндо-телиоцитами и звездчатыми макрофагоцитами. От пластин они отделены перилакунарным пространством.

Существуют представления о гистофункциональных единицах печени, отличных от классических печеночных долек. В качестве таковых рассматриваются так называемые портальные печеночные дольки и печеночные ацинусы. *Портальная долька (lobulus portalis)* включает сегменты трех соседних классических печеночных долек, окружающих триаду. Поэтому она имеет треугольную форму, в ее центре лежит триада, а на периферии, т. е. по углам, - вены (центральные). В связи с этим в портальной дольке кровоток по кровеносным капиллярам направлен от центра к периферии (см. рис. 16.40, а). *Печеночный ацинус (acinus hepaticus)* образован сегментами двух рядом расположенных классических долек, благодаря чему имеет форму ромба. У острых его углов проходят вены (центральные), а у тупого угла - триада, от которой внутрь ацинуса идут ее ветви (вокругдольковые). От этих ветвей к венам (центральным) направляются гемокапилляры (см. рис. 16.40, *а).* Таким образом, в ацинусе, как и в портальной дольке, кровоснабжение осуществляется от его центральных участков к периферическим.

Печеночные клетки, или *гепатоциты,* составляют 60 % всех клеточных элементов печени. Они выполняют большую часть функций, присущих печени. Гепатоциты имеют неправильную многоугольную форму. Диаметр их достигает 20-25 мкм. Многие из них (до 20 % в печени человека) содержат два ядра и больше. Количество таких клеток зависит от функционального состояния организма: например, беременность, лактация, голодание заметно отражаются на их содержании в печени (рис. 16.41).

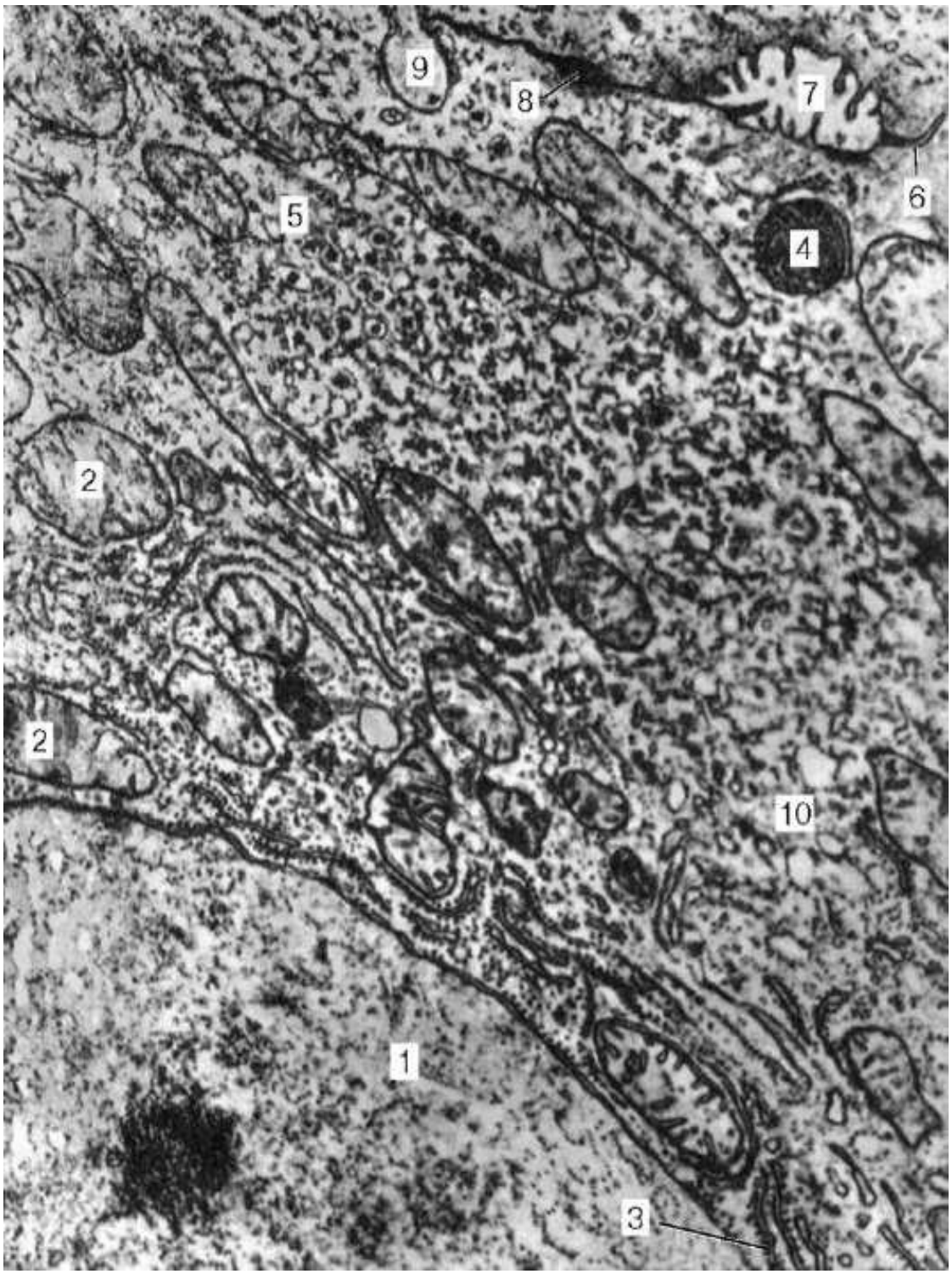

Рис. 16.41. Гепатоцит. Электронная микрофотография, увеличение 8000 (препарат Е. Ф. Котовского):

1 - ядро; 2 - митохондрии; 3 - гранулярная эндоплазматическая сеть; 4 - лизосо-ма; 5 - гликоген; 6 - граница между гепатоцитами; 7 - желчный капилляр; 8 - десмо-сома; 9 - соединение по типу «замка»; 10 - агранулярная эндоплазматическая сеть

Ядра гепатоцитов круглой формы, их диаметр колеблется от 7 до 16 мкм. Это объясняется наличием в печеночных клетках наряду с обычными ядрами (диплоидными) более крупных - полиплоидных. Число этих ядер с возрастом постепенно увеличивается и к старости достигает 80 %.

Цитоплазма печеночных клеток окрашивается не только кислыми, но и основными красителями, так как отличается большим содержанием РНП. В ней присутствуют все виды общих органелл. Гранулярная эндоплазма-тическая сеть имеет вид узких канальцев с прикрепленными рибосомами. В центролобулярных клетках она расположена параллельными рядами, а в периферических - в разных направлениях. Агранулярная эндоплазматическая сеть в виде трубочек и пузырьков встречается либо в небольших участках цитоплазмы, либо рассеяна по всей цитоплазме. Гранулярный вид сети участвует в синтезе белков крови, а агранулярный - в метаболизме углеводов. Кроме того, эндоплазматическая сеть за счет образующихся в ней ферментов осуществляет дезинтоксикацию вредных веществ (а также инактивацию ряда гормонов и лекарств). Около канальцев гранулярной эндо-плазматической сети располагаются пероксисомы, с которыми связан обмен жирных кислот. Большинство митохондрий имеет округлую или овальную форму и размер 0,8-2 мкм. Реже наблюдаются митохондрии нитчатой формы, длина которых достигает 7 мкм и более. Митохондрии отличаются сравнительно небольшим числом крист и умеренно плотным матриксом. Они равномерно распределены в цитоплазме. Количество их в одной клетке может меняться. Комплекс Гольджи в период интенсивного желчеотделения перемещается в сторону просвета желчного капилляра. Вокруг него встречаются отдельные или небольшими группами лизосомы. На васкулярной и билиарной поверхностях клеток имеются микроворсинки.

Гепатоциты содержат различного рода включения: гликоген, липиды, пигменты и другие, образующиеся из продуктов, приносимых кровью. Количество их меняется в различные фазы деятельности печени. Наиболее легко эти изменения обнаруживаются в связи с процессами пищеварения. Уже через 3-5 ч после приема пищи количество гликогена в гепатоцитах возрастает, достигая максимума через 10-12 ч. Через 24-48 ч после еды гликоген, постепенно превращаясь в глюкозу, исчезает из цитоплазмы клеток. В тех случаях, когда пища богата жирами, в цитоплазме клеток появляются капли жира, причем раньше всего - в клетках, расположенных на периферии печеночных долек. При некоторых заболеваниях накопление жира в клетках может переходить в их патологическое состояние - ожирение. Процессы ожирения гепатоцитов резко проявляются при алкоголизме, травмах мозга, лучевой болезни и др. В печени наблюдается суточный ритм секреторных процессов: днем преобладает выделение желчи, а ночью - синтез гликогена. По-видимому, этот ритм регулируется при участии гипоталамуса и гипофиза. Желчь и гликоген образуются в разных зонах печеночной дольки: желчь обычно вырабатывается в периферической зоне, и только затем этот процесс постепенно распространяется на центральную зону, а отложение гликогена осуществляется в обратном направлении - от центра к периферии дольки. Гепатоциты непрерывно выделяют в кровь глюкозу, мочевину, белки, жиры, а в желчные капилляры - желчь.

Желчевыводящие пути. К ним относятся внутрипеченочные и внепече-ночные желчные протоки. К внутрипеченочным принадлежат междольковые желчные протоки, а к внепеченочным - правый и левый печеночные протоки, общий печеночный, пузырный и общий желчный протоки. Междольковые желчные протоки вместе с разветвлениями воротной вены и печеночной артерии образуют в печени триады. Стенка междольковых протоков состоит из однослойного кубического, а в более крупных протоках - из цилиндрического эпителия, снабженного каемкой, и тонкого слоя рыхлой соединительной ткани. В апикальных отделах эпителиальных клеток протоков нередко встречаются в виде зерен или капель составные части желчи. На этом основании предполагают, что междольковые желчные протоки выполняют секреторную функцию. Печеночные, пузырный и общий желчный протоки имеют примерно одинаковое строение. Это сравнительно тонкие трубки диаметром около 3,5-5 мм, стенка которых образована тремя оболочками. *Слизистая оболочка* состоит из однослойного высокого призматического

эпителия и хорошо развитого слоя соединительной ткани (собственная пластинка). Для эпителия этих протоков характерно наличие в его клетках лизосом и включений желчных пигментов, что свидетельствует о резорбтивной, т. е. всасывательной, функции эпителия протоков. В эпителии нередко встречаются эндокринные и бокаловидные клетки. Количество последних резко увеличивается при заболеваниях желчных путей. *Собственная пластинка* слизистой оболочки желчных протоков отличается богатством эластических волокон, расположенных продольно и циркулярно. В небольшом количестве в ней имеются слизистые железы. *Мышечная оболочка* тонкая, состоит из спирально расположенных пучков гладких миоцитов, между которыми много соединительной ткани. Мышечная оболочка хорошо выражена лишь в определенных участках протоков - в стенке пузырного протока при переходе его в желчный пузырь и в стенке общего желчного протока при впадении его в двенадцатиперстную кишку. В этих местах пучки гладких миоцитов располагаются главным образом циркулярно. Они образуют сфинктеры, которые регулируют поступление желчи в кишечник.*Адвентициальная оболочка* состоит из рыхлой соединительной ткани.

16.5. ЖЕЛЧНЫЙ ПУЗЫРЬ

Желчный пузырь *(vesica biliaris seu fellae)* представляет собой тонкостенный орган (толщина стенки 1,5-2 мм), вмещающий 40-70 мл желчи. Стенка желчного пузыря состоит из трех оболочек: слизистой, мышечной и адвен-тициальной (рис. 16.42).

Желчный пузырь со стороны брюшной полости покрыт серозной оболочкой. *Слизистая оболочка* образует многочисленные складки. Она выстлана однослойным столбчатым эпителием. В составе эпителия различают поверхностные эпителиоциты, бокаловидные клетки и базальные (камбиальные) клетки. Поверхностные столбчатые эпителиоциты (холецистоциты) имеют микроворсинчатую каемку. Под эпителием располагается *собственная пластинка слизистой оболочки,* содержащая большое количество эластических волокон. Там же встречаются жировые, тучные и плазматические клетки. В области шейки пузыря в ней находятся альвеолярно-трубчатые железы, выделяющие слизь. Эпителий слизистой оболочки обладает способностью всасывать воду и некоторые другие вещества из желчи, заполняющей полость пузыря. Поэтому пузырная желчь всегда более густой консистенции и более темного цвета, чем желчь, изливающаяся непосредственно из печени. *Мышечная оболочка* желчного пузыря состоит из пучков гладких миоцитов, расположенных в виде сети, в которой миоциты располагаются преимущественно циркулярно. В области шейки пузыря циркулярные пучки мышечных клеток особенно сильно развиты. Вместе с мышечным слоем пузырного протока они образуют сфинктер. Между пучками мышечных клеток всегда имеются хорошо выраженные прослойки рыхлой соединительной ткани. *Адвентициальная оболочка* желчного пузыря состоит из плотной соединительной ткани, в которой содержится много толстых эластических волокон, образующих сети. Со стороны брюшной полости стенку желчного пузыря покрывает *серозная оболочка.*

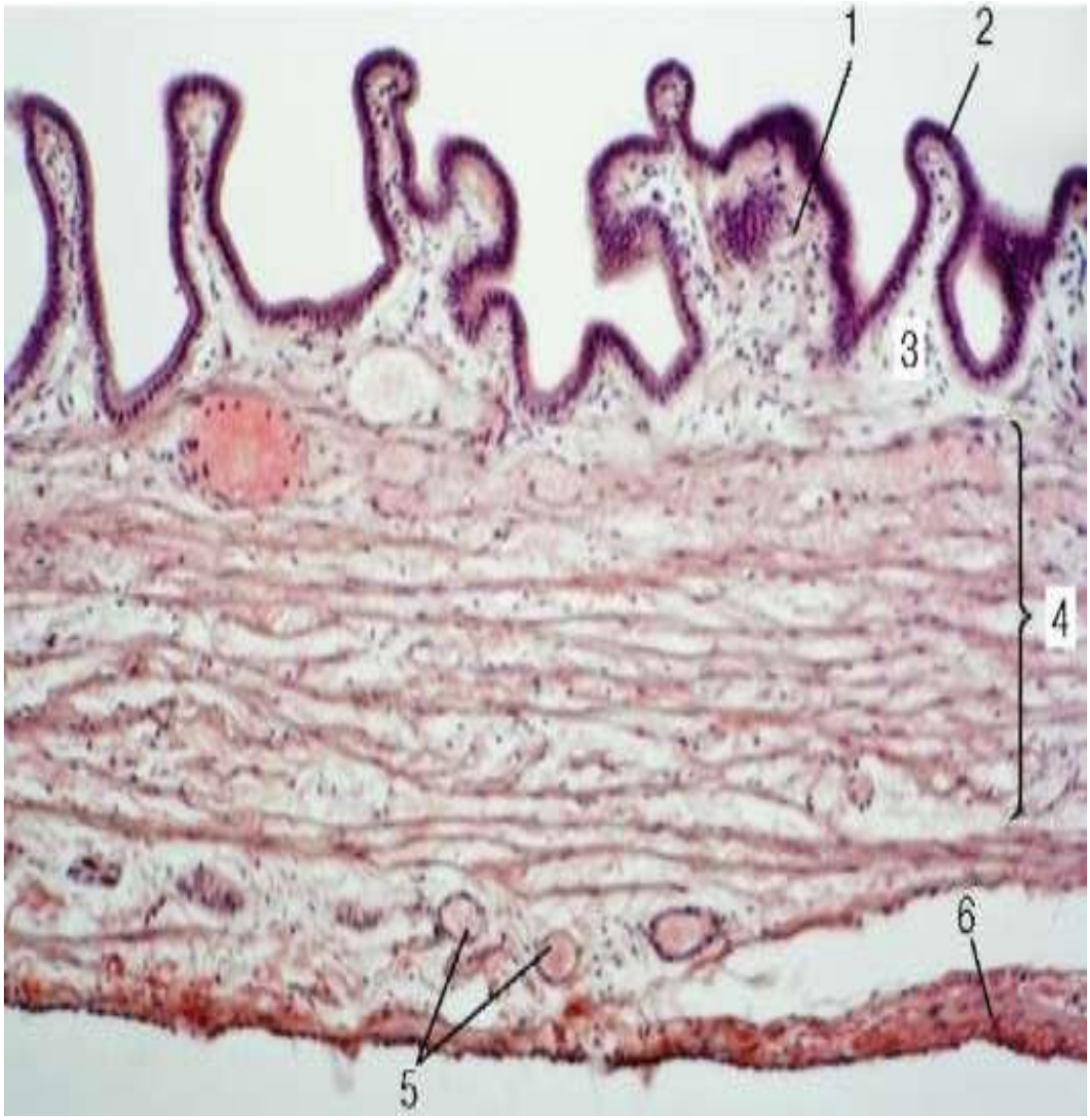

Рис. 16.42. Строение желчного пузыря:

1 - складки слизистой оболочки; 2 - эпителий слизистой оболочки; 3 - собственная пластинка слизистой оболочки; 4 - мышечная оболочка; 5 - кровеносные сосуды; 6 - наружная оболочка.

Иннервация. В капсуле печени находится автономное нервное сплетение, ветви которого, сопровождая кровеносные сосуды, продолжаются в меж-дольковую соединительную ткань. Они иннервируют кровеносные сосуды, желчные протоки и гепатоциты в печеночных балках, формируя окончания в виде небольших утолщений. По ходу нервов располагаются отдельные нервные клетки.

Возрастные изменения. С возрастом в гепатоцитах повышается количество липофусцина, который окрашивает клетки в бурый цвет. Число делящихся клеток резко уменьшается. Ядра гепатоцитов увеличиваются в размерах - гипертрофируются, в них повышается содержание ДНК и наблюдается гиперхроматоз. В старческом возрасте отмечается разрастание соединительной ткани между печеночными дольками.

Регенерация. Печень обладает высокой способностью к физиологической и репаративной регенерации. У животных при удалении от 50 до 70 % ткани печени исходная ее масса восстанавливается на 10-14-е сут. Процессы регенерации происходят путем компенсаторного увеличения размеров клеток (гипертрофии) и размножения гепатоцитов. Стимулирует регенерацию печени пища, богатая углеводами и белками.

Однако хорошая регенерационная способность печени не характерна для человека. В целом гепатоциты и холангиоциты относят к растущей клеточной популяции.

16.6. ПОДЖЕЛУДОЧНАЯ ЖЕЛЕЗА

Поджелудочная железа *(pancreas)* является смешанной железой, включающей экзокринную и эндокринную части. В *экзокринной части* вырабатывается панкреатический сок (около 1500-3000 мл в сутки), богатый пищеварительными ферментами - трипсиногенами, липазами, амилазой и другими, поступающими по выводному протоку в просвет двенадцатиперстной кишки, где его проферменты активируются и участвуют в расщеплении белков, жиров и углеводов до конечных продуктов. В *эндокринной части* синтезируется ряд гормонов: инсулин, глюкагон, соматостатин, ВИП, панкреатический полипептид, - принимающих участие в регуляции углеводного, белкового и жирового обмена в тканях и др.

Развитие. Поджелудочная железа развивается из энтодермы и мезенхимы. Ее зачаток появляется в конце 3-й нед эмбриогенеза в виде дорсального и вентральных выпячиваний стенки туловищного отдела эмбриональной кишки, врастающих в брыжейку. Из них формируются головка, тело и хвост железы. На 3-м мес плодного периода энтодермальные зачатки начинают дифференцироваться на экзокринные и эндокринные отделы железы. Из эпителиальных разрастаний зачатка железы вначале образуются выводные протоки, а затем концевые отделы - панкреатические аци-нусы. Последними из камбиальных клеток терминальных участков выводных протоков развиваются эндокринные клетки островков поджелудочной железы. Из мезенхимы развиваются соединительнотканные элементы стро-мы, а также сосуды. К моменту рождения обе части железы приобретают дифференцированное состояние, однако в постнатальном онтогенезе продолжается структурно-функциональная перестройка органа.

Строение. Поджелудочная железа с поверхности покрыта тонкой соединительнотканной капсулой, срастающейся с висцеральным листком брюшины. Ее паренхима разделена на дольки, между которыми проходят соединительнотканные тяжи. В них расположены кровеносные сосуды, нервы, интрамураль-ные нервные ганглии, пластинчатые тельца и выводные протоки (рис. 16.43). Дольки включают экзокринные и эндокринные части железы. На долю первой части приходится около 97 %, а второй - до 3 % массы железы.

16.6.1. Экзокринная часть

Эта часть поджелудочной железы в дольках представлена панкреатическими ацинусами, вставочными и внутридольковыми протоками, а также междольковыми протоками и общим панкреатическим протоком, открывающимся в двенадцатиперстную кишку.

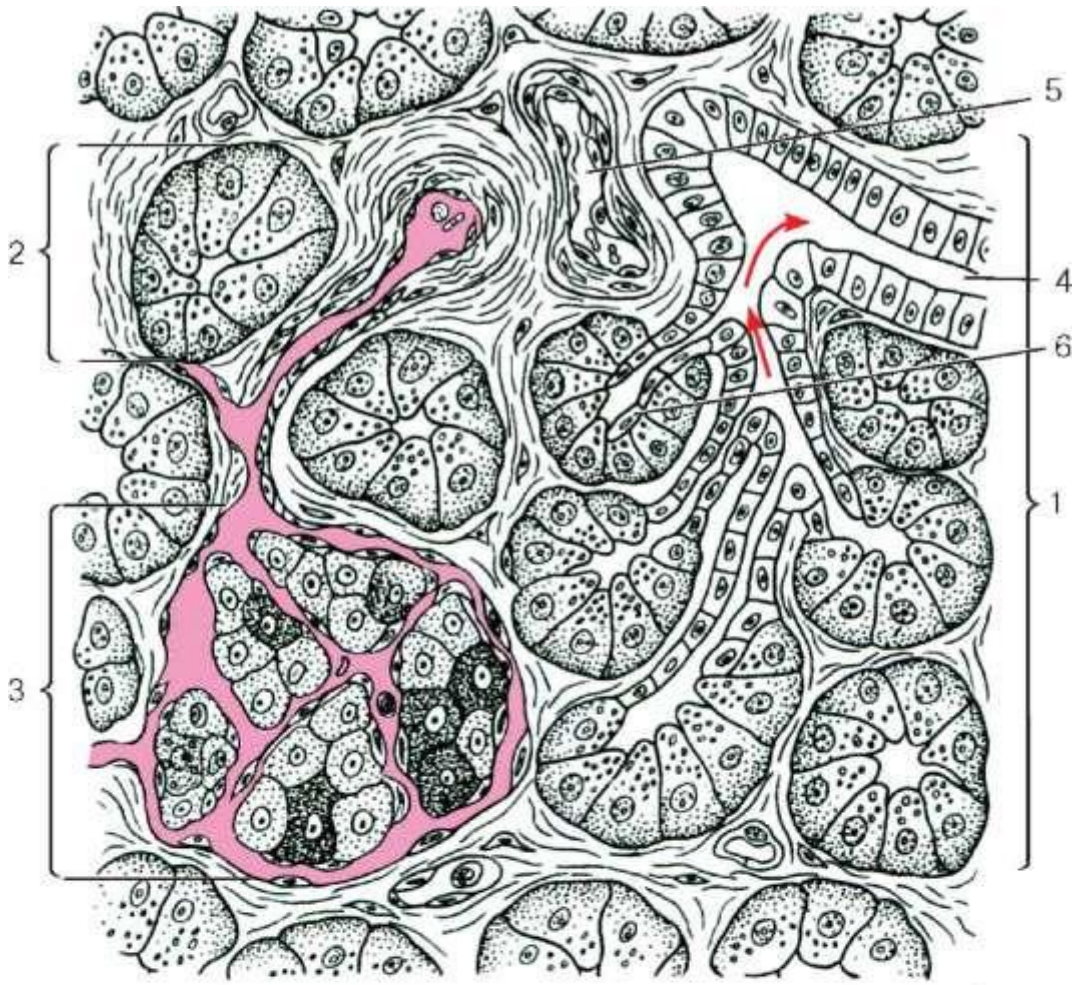

а

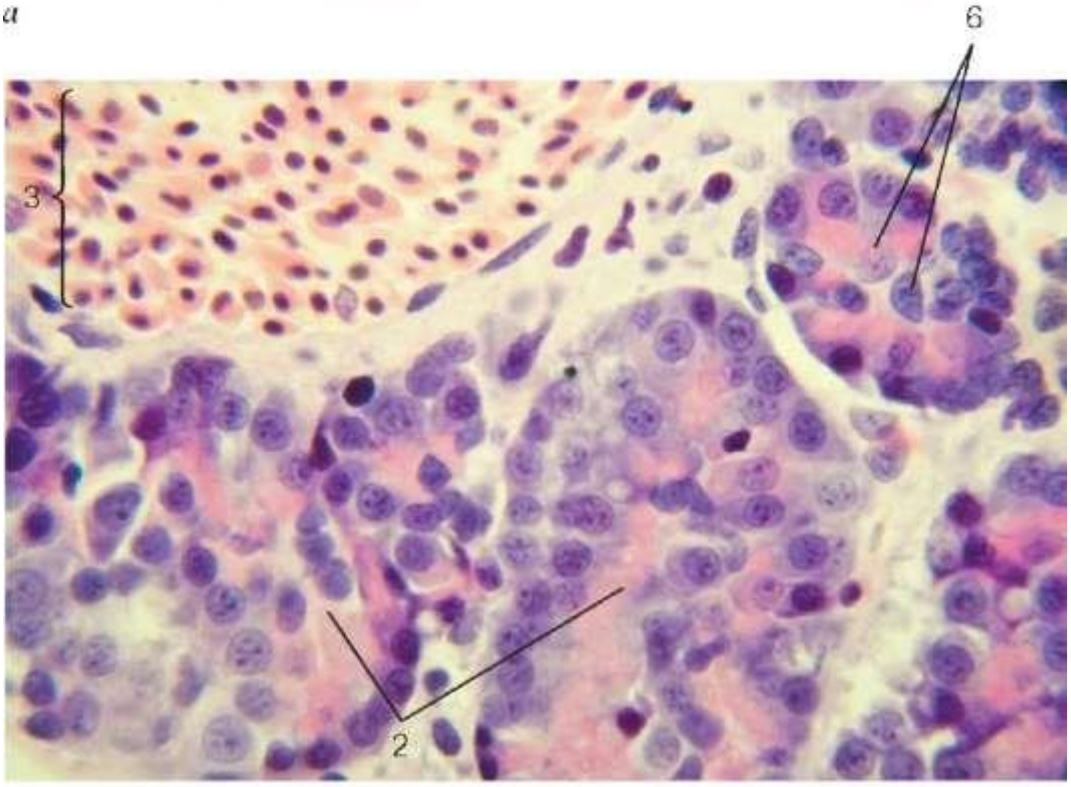

б

Рис. 16.43. Строение поджелудочной железы:

а - схема (по Ю. И. Афанасьеву и В. В. Яглову); *б* - микрофотография. 1 - долька; 2 - панкреатические ацинусы; 3 - панкреатический островок; 4 - внутридолько-вый проток; 5 - кровеносные сосуды; 6 - центроацинозные клетки

Структурно-функциональной единицей экзокринной части поджелудочной железы является*панкреатический ацинус (acinus pancreaticus).* Он включает секреторный отдел и вставочный проток, которым начинается вся про-токовая система железы. Внешне ацинус напоминает мешочек размером 100-150 мкм. Между ацинусами располагаются ретикулярные волокна, кровеносные капилляры, а также нервные волокна и нервные ганглии вегетативной нервной системы. Ацинусы состоят из 8-12 крупных *экзокринных панкреатоцитов* (*pancreatocyti exocrini),* расположенных на базальной мембране, и нескольких мелких*центроацинарных клеток* (см. рис. 16.43).

Экзокринные панкреатоциты выполняют секреторную функцию, синтезируя пищеварительные ферменты панкреатического сока. Они имеют форму конуса с суженной верхушкой и широким основанием, лежащим на базальной мембране ацинуса. Плазмолемма на базальной поверхности клеток образует внутренние складки, а на апикальной поверхности - микроворсинки. Между боковыми поверхностями клеток имеются контакты типа замыкательных пластинок и десмосом. Верхушечные (апикальные) части клеток называют зимо-генными зонами, а противоположные базальные части клеток - гомогенными зонами. Зимогенные зоны клеток окрашиваются кислыми красителями, т. е. являются оксифильными. Зимогенная зона клеток в основном занята крупными секреторными гранулами (диаметром до 80 нм). Среди них выделяют гранулы различной степени зрелости (плотности). Зимогенные гранулы содержат синтезируемые в клетках ферменты в неактивной форме, т. е. в виде зимогена. В гомогенной зоне преобладает гранулярная эндоплазматическая сеть, состоящая из массы плоских мешочков, мембраны которых усеяны рибосомами. В них осуществляется синтез ферментов панкреатического сока. Обилие рибосом обусловливает базофилию этой зоны. Ядра экзокринных панкреатоцитов, содержащие 1-2 ядрышка, преимущественно располагаются в их базальной части. В надъядерной части клеток расположен хорошо развитый комплекс Гольджи. Митохондрии рассеяны по всей цитоплазме, но большинство их находится под плазмолеммой и рядом с комплексом Гольджи. Они отличаются разнообразной формой.

Секреторную деятельность экзокринные панкреатоциты осуществляют циклически. Их секреторный цикл, включающий фазы поглощения исходных веществ, синтеза секрета, накопления его и затем выделения по мерокринному типу, занимает в среднем 1,5-2 ч. Однако в зависимости от физиологических потребностей организма в пищеварительных ферментах этот цикл может сократиться или, наоборот, увеличиться.

Выделившийся из экзокринных панкреатоцитов секрет попадает во вставочный проток *(ductus intercalates),*стенка которого состоит из мелких клеток. В одних случаях они примыкают к секреторным клеткам сбоку, имея общую с ними базальную мембрану, в других - проникают в центр ацинуса, располагаясь на апикальной поверхности экзокринных панкреа-тоцитов. При такой локализации они называются центроацинарными клетками *(cellulae centroacinosi).*

Центроацинарные клетки имеют неправильную, уплощенную форму, их овальное ядро окружено узким слоем светлой цитоплазмы, бедной органеллами. На свободной поверхности, обращенной в просвет ацинуса, имеются единичные микроворсинки.

Вставочные протоки переходят в межацинозные протоки *(ductus interacinosi).* Стенки этих протоков выстланы однослойным кубическим эпителием. Их плазмолемма образует внутренние складки и микроворсинки. Клетки соединяются друг с другом с помощью десмосом. В цитоплазме клеток много митохондрий и хорошо развит комплекс Гольджи.

Существует мнение, что эпителиальные клетки протоков продуцируют жидкий компонент панкреатического сока.

Межацинозные протоки впадают в более крупные внутридольковые протоки *(ductus intralobulares),* стенки которых покрыты однослойным кубическим эпителием. Ядра эпителиальных клеток крупные, в цитоплазме находятся немногочисленные митохондрии, слабовыраженный комплекс Гольджи, свободные рибосомы, гладкая эндоплазматическая сеть. Вокруг протоков расположена рыхлая соединительная ткань, в которой проходят кровеносные капилляры и нервные волокна.

Внутридольковые протоки далее продолжаются в междольковые протоки *(ductus interlobulares),* которые лежат в соединительнотканных перегородках (септах) между дольками. Они впадают в общий проток поджелудочной железы, проходящий в ее толще от хвоста к головке, где он открывается (вместе с общим желчным протоком) в полость двенадцатиперстной кишки. Все эти протоки выстланы слизистой оболочкой, состоящей из однослойного столбчатого эпителия и собственной пластинки слизистой оболочки. В устье общего протока, кроме того, имеются циркулярно расположенные гладкие миоциты, образующие его сфинктер.

В эпителии протоков имеются бокаловидные клетки, а также эндокрино-циты, вырабатывающие гормоны панкреозимин и холецистокинин. Под их влиянием стимулируются секреторная активность экзокринных панкреа-тоцитов и выделение желчи из печени. В собственной пластинке слизистой оболочки протоков находятся мелкие слизистые железы.

16.6.2. Эндокринная часть

Эта часть поджелудочной железы представлена панкреатическими островками *(insulae pancreaticae),* или островками Лангерганса, лежащими между панкреатическими ацинусами (см. рис. 16.43; рис. 16.44). Они обычно имеют округлую или овальную форму, но наряду с этим могут встречаться островки лентовидной и звездчатой формы. В среднем их диаметр колеблется от 100 до 300 мкм. Наибольшее количество островков располагается в хвостовой части железы. Общее их число колеблется от 1 до 2 млн и более.

Островки состоят из эндокринных клеток, между которыми находятся кровеносные капилляры фенестрированного типа, окруженные перикапил-лярным пространством. Именно сюда прежде всего поступают инсулярные гормоны.

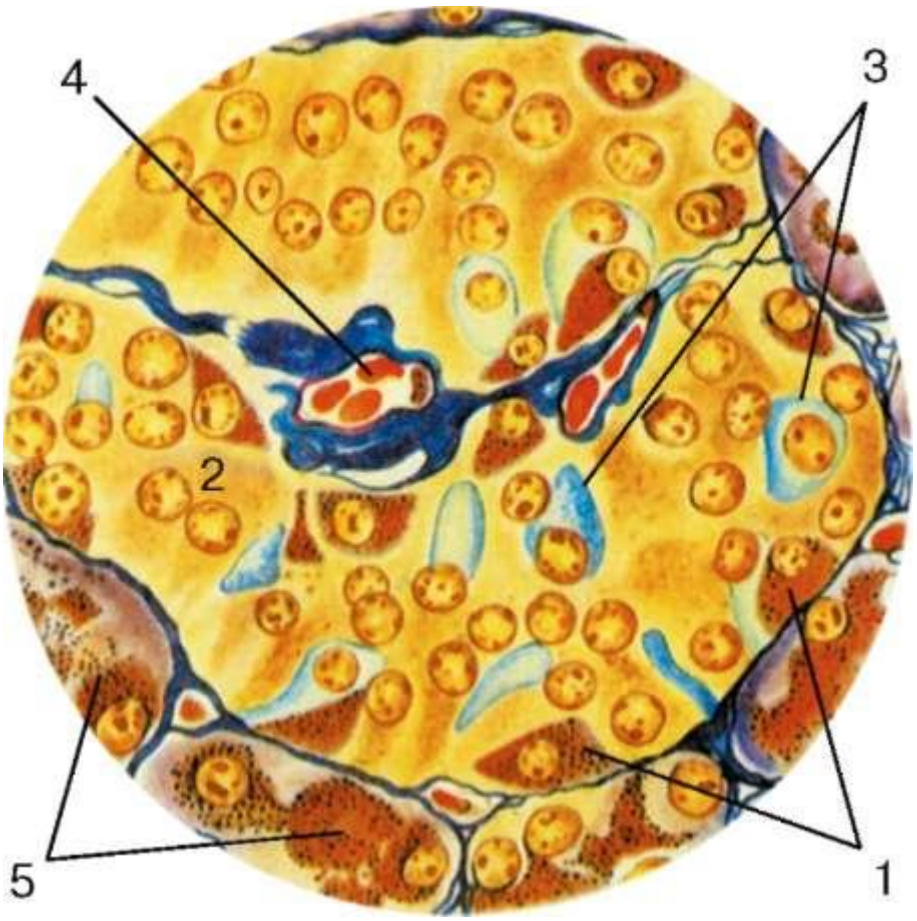

Рис. 16.44. Панкреатический островок: 1 - А-клетки (ацидофильные, глюкагоноциты); 2 - В-клетки (базофильные, инсулиноциты); 3 - D-клетки (сомато-статиноциты); 4 - кровеносные капилляры; 5 - панкреатические ацинусы

Эндокринные клетки, в отличие от экзокринных панкреатоцитов, имеют меньшие размеры. В их цитоплазме умеренно развита гранулярная эндо-плазматическая сеть, но хорошо представлены комплекс Гольджи, митохондрии (мелкие) и секреторные гранулы (рис. 16.45). Эти гранулы по своим физико-химическим и морфологическим свойствам неодинаковы в различных клетках островков. На этом основании среди эндокринных клеток различают следующие основные виды: В-клетки (базофильные, инсулоциты), А-клетки (ацидофильные, глюкагоноциты), D-клетки (дендритические, соматостатиноциты), PP-клетки (клетки, продуцирующие панкреатический полипептид).

В-клетки составляют основную массу клеток островков (около 70- 75 %). Большая часть их лежит в центре островков. Секреторные В-гранулы клеток не растворяются в воде, но полностью растворяются в спирте. Они проявляют базофильные свойства, окрашиваясь альдегидфуксином, ген-циановым фиолетовым в синий цвет. Гранулы имеют размер около 275 нм. Между их содержимым и покрывающей мембраной имеется широкий светлый ободок. В некоторых гранулах содержится плотная кристаллическая структура, в которой обнаруживается цинк. Гранулы В-клеток состоят из гормона *инсулина.* Одним из наиболее ярких эффектов инсулина является его гипогликемическое действие, так как он способствует усвоению глюкозы крови клетками тканей. Поэтому при недостатке инсулина количество глюкозы в тканях снижается, а содержание ее в крови резко возрастает, что приводит к сахарному мочеизнурению (сахарный диабет).

А-клетки составляют примерно 20-25 % всей совокупности эндокрино-цитов. В островках они занимают преимущественно периферическое положение. А-гранулы клеток устойчивы к спирту, но растворяются в воде. Они обладают оксифильными свойствами, в

связи с чем окрашиваются кислым фуксином в ярко-красный цвет. Размеры гранул около 230 нм. Их плотное содержимое отделено от окружающей мембраны узким светлым ободком. В гранулах А-клеток обнаружен гормон *глюкагон.* По своему действию он является антагонистом инсулина. Под его влиянием в тканях происходит усиленное расщепление гликогена до глюкозы. В связи с этим в случаях его недостатка количество глюкозы в крови может снижаться.

Следовательно, инсулин и глюкагон строго поддерживают физиологическую концентрацию сахара в крови и определяют содержание гликогена в тканях (прежде всего в печени).

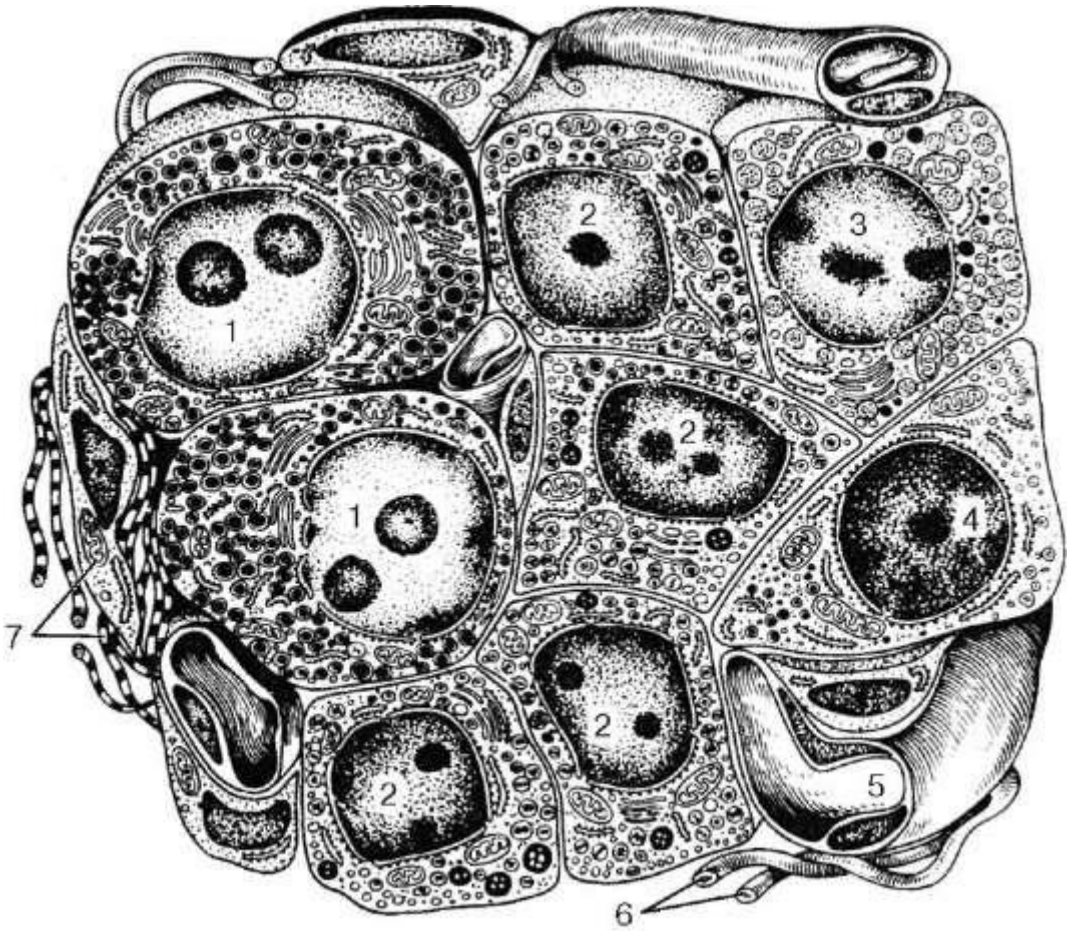

Рис. 16.45. Ультрамикроскопическое строение клеток панкреатического островка (по Ю. И. Афанасьеву):

1 - эндокриноцит А; 2 - эндокриноцит В; 3 - эндокриноцит D; 4 - эндокриноцит РР; 5 - капилляр; 6 - нервные волокна; 7 - рыхлая соединительная ткань

D-клетки, число которых в островках невелико (5-10 %), располагаются в основном на их периферии, имеют грушевидную и реже звездчатую форму. D-гранулы среднего размера (325 нм), умеренной плотности и лишены светлого ободка. D-клетки секретируют гормон соматостатин. Этот гормон задерживает выделение инсулина и глюкагона А- и В-клетками, а также подавляет синтез ферментов экзокринными панкреатоцитами.

РР-клетки (2-5 %) вырабатывают панкреатический полипептид, стимулирующий выделение желудочного и панкреатического сока. Это полигональные клетки с очень мелкими зернами в цитоплазме (размер гранул не более 140 нм). РР-клетки обычно локализуются по периферии островков в области головки железы, а также встречаются вне островков в экзокринной части железы и в составе эпителия протоков.

Помимо экзокринных панкреатоцитов и эндокринных клеток, в дольках поджелудочной железы описан еще один вид секреторных клеток - *промежуточные,* или *ациноостровковые,* клетки, которые, однако, встречаются редко (0,08 %) (рис. 16.46). Они располагаются группами вокруг островков среди панкреатических ацинусов. Характерной особенностью промежуточных клеток является наличие в них гранул двух типов - крупных зимо-генных, присущих экзокринным панкреатоцитам, и мелких, типичных для эндокринных клеток. Их митохондрии делятся по величине на крупные и мелкие, а гранулярная эндоплазматическая сеть по степени развития занимает промежуточное положение. Гранулы ациноостровковых клеток напоминают гранулы одного из видов клеток островков - A, B или D. В связи с этим предложено классифицировать ациноостровковые клетки по их гормональному профилю на три типа: A, B и D. Большая часть ациноостров-ковых клеток выделяет в кровь как эндокринные, так и зимогенные гранулы. Реже встречаются клетки, из которых те и другие гранулы поступают в выводные протоки железы.

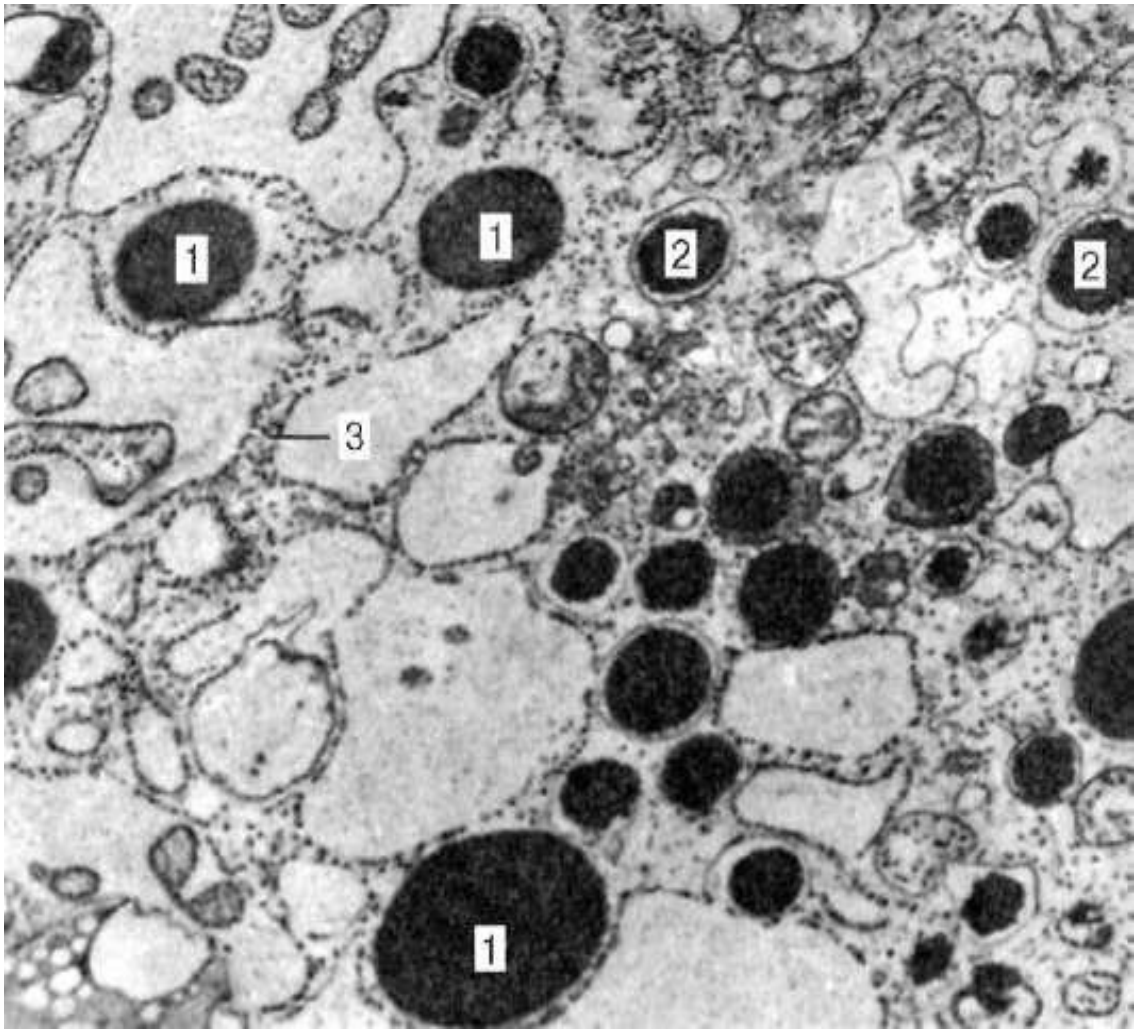

Рис. 16.46. Ациноостровковая клетка. Электронная микрофотография, увеличение 10 000 (препарат В. В. Яглова):

1 - зимогенные гранулы; 2 - эндокринные гранулы; 3 - гранулярная эндоплазматическая сеть.

Васкуляризация. Поджелудочная железа снабжается кровью, приносимой по ветвям чревной и верхней брыжеечной артерий. Разветвления этих артерий в междольковой соединительной ткани и внутри долек образуют густые капиллярные сети, оплетающие

ацинусы и проникающие в островки. Существует мнение, что эти капиллярные сети между собой не сообщаются. Согласно другому предположению, в дольках железы существует портальная система сосудов, когда приносящая артериола распадается на капилляры островков, а затем они собираются в выносящие артериолы, от которых начинается новая сеть капилляров, оплетающих ацинусы экзо-кринной части железы. Оттекающая из поджелудочной железы венозная кровь поступает в воротную вену.

Лимфатическая система начинается щелевидными капиллярами вокруг ацинусов и островков. Лимфатические капилляры вливаются в лимфатические сосуды, которые проходят вблизи кровеносных.

Иннервация. Эфферентная иннервация поджелудочной железы осуществляется блуждающим и симпатическими нервами. Симпатические волокна сопровождают кровеносные сосуды, являясь по своему значению сосудо-двигательными. В поджелудочной железе имеются интрамуральные автономные ганглии. Основную массу их нервных клеток составляют холинер-гические нейроны. Вместе с тем в ганглиях содержатся и пептидергические нейроны, секретирующие полипептидные гормоны. Нервные волокна холи-нергических и пептидергических нейронов заканчиваются на клетках панкреатических ацинусов и вдоль капилляров проходят в островки, регулируя секреторную функцию железы.

Чувствительные нервные волокна образуют в междольковой соединительной ткани разнообразные рецепторы, в том числе пластинчатые тельца.

Возрастные изменения в поджелудочной железе проявляются, прежде всего, в изменении соотношения между ее экзокринной и эндокринной частями. Островки наиболее сильно развиты в железе в первые годы жизни. С возрастом их число постепенно уменьшается.

Регенерация. Пролиферативная (митотическая) активность клеток поджелудочной железы крайне низкая, поэтому в физиологических условиях в ней происходит обновление клеток путем внутриклеточной регенерации. При удалении части органа регистрируется митотическая активность в зоне регенерации. Последующая дифференцировка эпителия регенерата завершается образованием новых ацинусов. Наиболее ярко проявляется регенерационная гипертрофия эпителиоцитов в неповрежденных участках экзокринной паренхимы. При повреждении панкреатических островков восстановление эндокриноцитов осуществляется путем кратковременной митотической активности эндокриноцитов, а также дифференцировки промежуточных (ациноостровковых) клеток в эндокриноциты. Не исключается участие в регенерации эпителиоцитов протоков поджелудочной железы, которые дифференцируются в эндокриноциты.

Контрольные вопросы

1. Сравнительная морфофизиологическая характеристика разных отделов пищеварительной трубки в аспекте последовательности химического расщепления пищи.

2. Развитие, строение, смена молочных и постоянных зубов.

3. Крупные слюнные железы: развитие, сравнительная структурно-функциональная характеристика.

4. Развитие, строение, функции и регенерация печени.

5. Развитие, строение, функции и особенности регенерации поджелудочной железы.

Глава 17. ДЫХАТЕЛЬНАЯ СИСТЕМА

Дыхательная система - это совокупность органов, обеспечивающих в организме внешнее дыхание, а также ряд важных недыхательных функций.

В состав дыхательной системы входят различные органы, выполняющие воздухопроводящую и дыхательную (газообменную) функции: полость носа, носоглотка, гортань, трахея, внелегочные бронхи и легкие.

Внешнее дыхание, т. е. поглощение из вдыхаемого воздуха кислорода и удаление из организма углекислого газа, является основной функцией дыхательной системы. Газообмен осуществляется легкими.

Среди *недыхательных функций* дыхательной системы очень важными являются терморегуляция и увлажнение вдыхаемого воздуха, депонирование крови в развитой сосудистой системе, участие в регуляции свертывания крови благодаря выработке тромбопластина и его антагониста - гепарина, участие в синтезе некоторых гормонов, в водно-солевом и липидном обмене, а также в голосообразовании, обонянии и иммунной защите.

Легкие принимают активное участие в метаболизме серотонина, разрушающегося под влиянием моноаминоксидазы, которая выявляется в макрофагах, в тучных клетках легких.

В дыхательной системе происходят инактивация брадикинина, синтез лизоци-ма, интерферона, пирогена и др. При нарушении обмена веществ и развитии патологических процессов через органы дыхательной системы выделяются некоторые летучие вещества (ацетон, аммиак, этанол и др.).

Защитная фильтрующая роль легких состоит не только в задержке пылевых частиц и микроорганизмов в воздухоносных путях, но и в улавливании клеток (опухолевых, мелких тромбов) сосудами легких.

Развитие. Гортань, трахея и легкие развиваются из одного общего зачатка, который появляется на 3-4-й нед эмбриогенеза путем выпячивания вентральной стенки передней кишки, в формировании которой принимает участие прехордальная пластинка. Гортань и трахея закладываются на 3-й нед из верхней части непарного мешковидного эпителиального выпячивания вентральной стенки передней кишки. В нижней части этот непарный зачаток делится по средней линии на два мешка, дающих зачатки правого и левого легкого. Эти мешки, в свою очередь, позднее подразделяются на множество связанных между собой более мелких выпячиваний, между которыми врастает мезенхима. Стволовые клетки в составе выпячиваний являются источником развития эпителия воздухоносных путей и дыхательного отдела. На 8-й нед появляются зачатки бронхов в виде коротких ровных эпителиальных трубочек, а на 10-12-й нед стенки их становятся складчатыми, выстланными цилиндрическими эпителиоцитами (формируется древовидно разветвленная система бронхов - бронхиальное дерево). На этой стадии развития легкие напоминают железу (железистая стадия). На 5-6-м мес внутриутробного развития происходит развитие конечных (терминальных) и респираторных бронхиол, а также альвеолярных ходов, окруженных сетью кровеносных капилляров и подрастающими нервными волокнами (канальцевая стадия). Из мезенхимы, окружающей растущее бронхиальное дерево, дифференцируются гладкая мышечная ткань, хрящевая ткань, соединительная ткань бронхов, эластические, коллагеновые элементы альвеол, а также прослойки соединительной ткани, прорастающие между дольками легкого. С конца 6-го - начала 7-го мес и до рождения дифференцируются часть альвеол и выстилающий их альвеолярный эпителий (альвеолярная стадия).

В течение всего эмбрионального периода альвеолы имеют вид спавшихся пузырьков с незначительным просветом. Из висцерального и париетального листков спланхнотома в это время образуются висцеральный и париетальный листки плевры. При первом вдохе новорожденного альвеолы легких расправляются, в результате чего резко увеличиваются их полости и уменьшается толщина альвеолярных стенок. Это способствует обмену кислорода и углекислоты между кровью, протекающей по капиллярам, и воздухом альвеол.

17.1. ВОЗДУХОНОСНЫЕ ПУТИ

К ним относятся *полость носа, носоглотка, гортань, трахея* и *бронхи.* В воздухоносных путях по мере продвижения воздуха происходят очищение, увлажнение, приближение температуры вдыхаемого воздуха к температуре тела, рецепция газовых, температурных и механических раздражителей, а также регуляция объема вдыхаемого воздуха. В типичных случаях (трахея, бронхи) стенки воздухоносных путей состоят из слизистой оболочки с подслизистой основой, фиброзно-хрящевой и адвентициальной оболочек.*Слизистые оболочки* воздухоносных путей включают эпителий, собственную пластинку и в ряде случаев мышечную пластинку. Эпителий слизистой оболочки воздухоносных путей имеет различное строение в разных отделах: в верхних он многослойный ороговевающий, переходящий в неороговеваю-щий, в более дистальных отделах он становится многорядным и, наконец, однослойным реснитчатым.

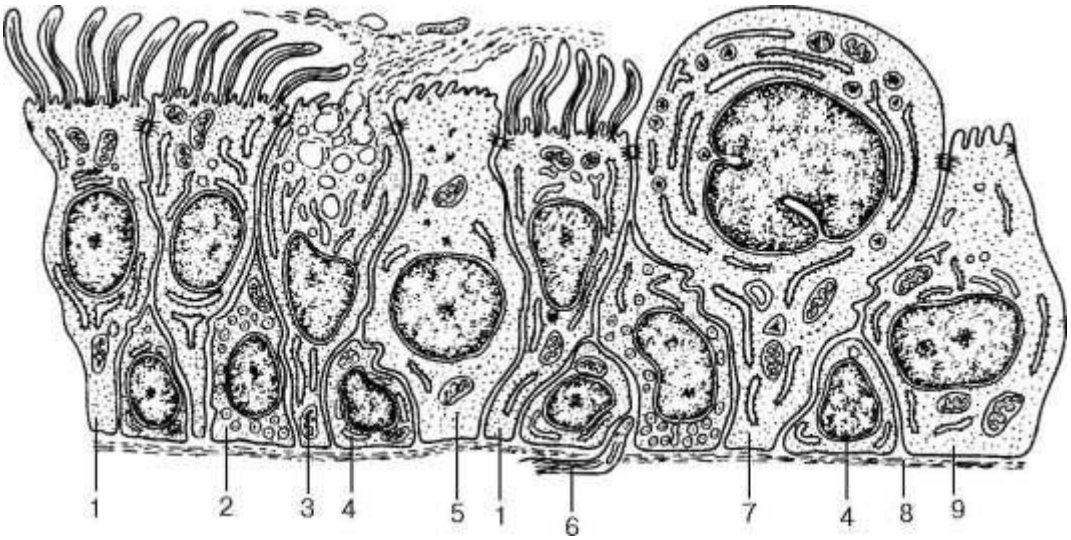

Рис. 17.1. Эпителиальные клетки слизистой оболочки воздухоносных путей (схема по Ю. И. Афанасьеву):

1 - реснитчатые эпителиоциты; 2 - эндокринные клетки; 3 - бокаловидные экзокриноциты; 4 - камбиальные клетки; 5 - безреснитчатые клетки; 6 - нервное волокно; 7 - клетки Клара; 8 - базальная мембрана; 9 - хемочувствительные клетки

Эпителий воздухоносных путей полидифферонный. Наиболее многочисленными являются реснитчатые эпителиоциты, определяющие название всего эпителиального пласта; здесь также находятся бокаловидные слизистые клетки (мукоциты), эндокринные, микроворсинчатые (каемчатые), базальные эпителиоциты и бронхиолярные экзокриноциты (клетки Клара). Наряду с эпителиоцитами в пласте присутствуют антигенпредставляющие клетки (Лангерганса) и лимфоциты (рис. 17.1).

Реснитчатые эпителиоциты снабжены мерцательными ресничками (до 250 на каждой клетке) длиной 3-5 мкм, которые своими движениями, более сильными в сторону полости носа, способствуют выведению слизи и осевших пылевых частиц. Эти клетки имеют разнообразные рецепторы (адре-норецепторы, холинорецепторы, рецепторы

глюкокортикоидов, гистамина, аденозина и др.). Эпителиальные клетки синтезируют и секретируют брон-хо- и вазоконстрикторы (при определенной стимуляции).

По мере уменьшения просвета воздухоносных путей высота реснитчатых клеток снижается.

Между реснитчатыми клетками находятся бокаловидные слизистые клетки (мукоциты). Секрет мукоцитов примешивается к секрету желез подслизистой основы и увлажняет поверхность эпителиального пласта. Слизь содержит иммуноглобулины, выделяемые плазматическими клетками, которые находятся в собственной пластинке слизистой оболочки.

Эндокринные клетки, относящиеся к дисперсной эндокринной системе (APUD-серии), располагаются поодиночке, содержат в цитоплазме мелкие гранулы с плотным центром. Эти немногочисленные клетки (около 0,1 %) способны синтезировать кальцитонин, норадреналин, серотонин, бомбезин и другие вещества, принимающие участие в местных регуляторных реакциях (см. главу 15).

Микроворсинчатые (щеточные, каемчатые) эпителиоциты, снабженные на апикальной поверхности микроворсинками, располагаются в дистальном отделе воздухоносных путей. Полагают, что они реагируют на изменения химического состава воздуха, циркулирующего в воздухоносных путях, и являются хеморецепторами.

Бронхиолярные экзокриноциты, или клетки Клара, встречаются в бронхиолах. Они характеризуются куполообразной верхушкой, окруженной короткими микроворсинками, содержат округлое ядро, хорошо развитую эндоплазматическую сеть агранулярного типа, комплекс Гольджи, немногочисленные электронно-плотные секреторные гранулы. Эти клетки вырабатывают липо- и гликопротеины, ферменты, принимающие участие в инактивации поступающих с воздухом токсинов.

Некоторые авторы отмечают, что в бронхиолах встречается еще один тип клеток - *безреснитчатые,* в апикальных частях которых содержатся скопления гранул гликогена, митохондрии и секретоподобные гранулы.

Базальные, или *камбиальные, клетки* - это малодифференцированные клетки, сохранившие способность к митотическому делению. Они располагаются в базальном слое эпителиального пласта и являются источником для процессов физиологической и репаративной регенерации.

Антигенпредставляющие клетки (дендритные, клетки Лангерганса) чаще встречаются в верхних воздухоносных путях и трахее, где они захватывают антигены, вызывающие аллергические реакции. Эти клетки имеют рецепторы Fc-фрагмента IgG, C3-комплемента. Они вырабатывают цито-кины, фактор некроза опухоли, стимулируют Т-лимфоциты и морфологически сходны с клетками Лангерганса эпидермиса: имеют многочисленные отростки, проникающие между другими эпителиальными клетками, содержат пластинчатые гранулы в цитоплазме.

Собственная пластинка слизистой оболочки *(lamina propria)* воздухоносных путей содержит многочисленные эластические волокна, ориентированные главным образом продольно, кровеносные и лимфатические сосуды и нервы.

Мышечная пластинка слизистой оболочки хорошо развита в средних и нижних отделах воздухоносных путей.

17.1.1. Полость носа

В полости носа различают преддверие, дыхательную и обонятельную области.

Строение. Преддверие образовано полостью, расположенной под хрящевой частью носа. Оно выстлано многослойным плоским ороговевающим эпителием, который является

продолжением эпителиального покрова кожи. Под эпителием в соединительнотканном слое заложены сальные железы и корни щетинковых волос. Волосы полости носа задерживают пылевые частицы из вдыхаемого воздуха. В более глубоких частях преддверия волосы становятся короче и количество их уменьшается, эпителий становится неороговевающим, переходящим в многорядный реснитчатый.

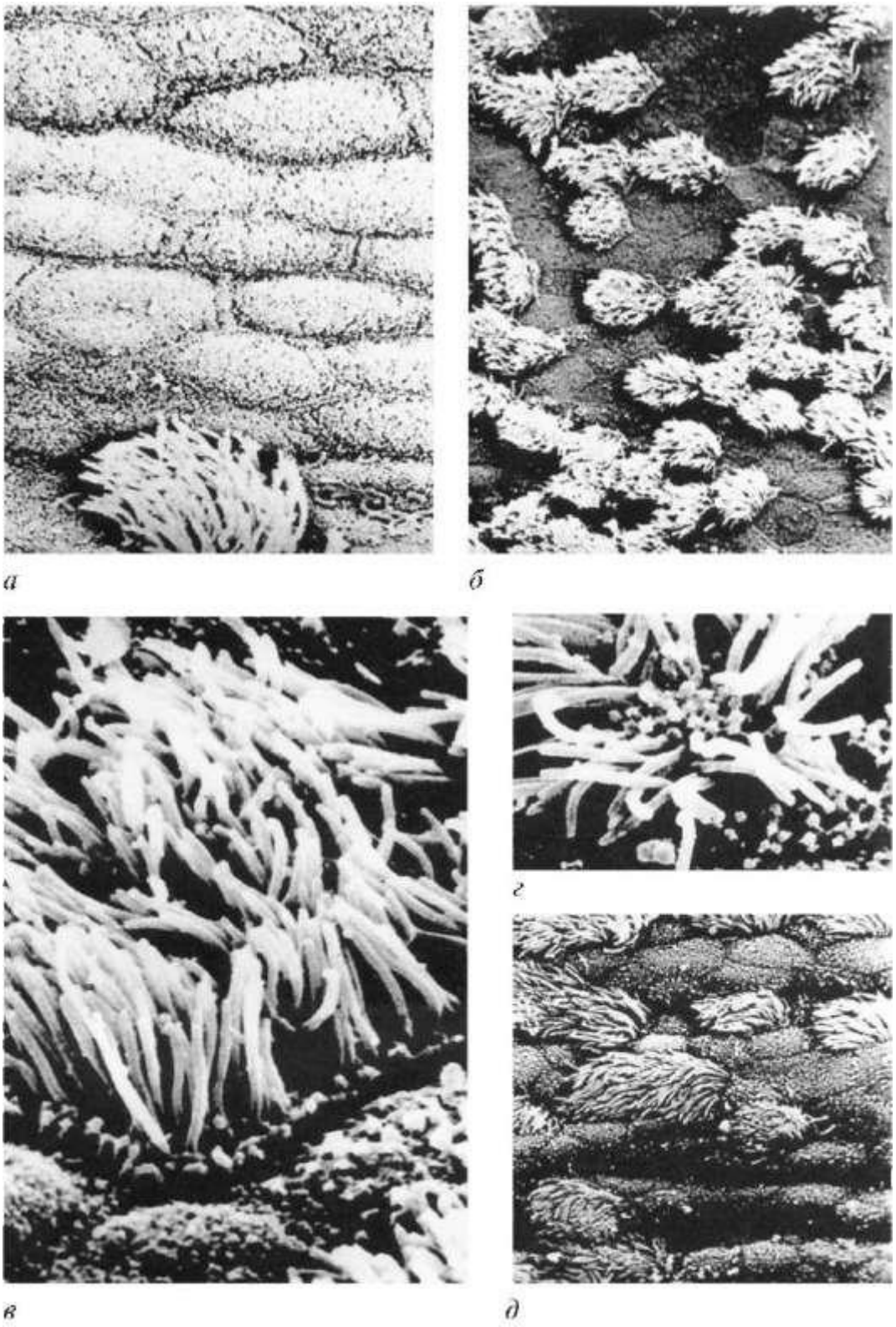

Рис. 17.2. Поверхность эпителиальной выстилки слизистой оболочки полости носа. Сканирующая электронная микрофотография (по А. С. Ростовщикову): *а* -

микроворсинчатые и реснитчатая клетка (преддверие носа), увеличение 2500; *б* - редкое расположение реснитчатых клеток в передней трети полости носа, увеличение 860; в, *г* - реснитчатые клетки, ув. 7800 и 6800 соответственно; *д* - слизистая оболочка носовой раковины, увеличение 1200

Внутренняя поверхность полости носа в дыхательной части покрыта *слизистой оболочкой,* состоящей из многорядного столбчатого реснитчатого эпителия и соединительнотканной собственной пластинки, соединенной с надхрящницей или надкостницей (рис. 17.2). В эпителии, расположенном на базальной мембране, различают реснитчатые, микроворсинчатые, базаль-ные и бокаловидные эпителиоциты.

Реснитчатые клетки снабжены мерцательными ресничками. Между реснитчатыми клетками располагаются*микроворсинчатые,* с короткими ворсинками на апикальной поверхности и *базальные*малодифференцированные клетки.

Бокаловидные клетки являются одноклеточными слизистыми железами, умеренно увлажняющими в норме свободную поверхность эпителия.

Собственная пластинка слизистой оболочки состоит из рыхлой соединительной ткани, содержащей большое количество эластических волокон. В ней залегают концевые отделы *носовьх желез,* выводные протоки которых открываются на поверхности эпителия. Слизистый секрет этих желез, как и секрет бокаловидных клеток, выделяется на поверхность эпителия. Благодаря этому здесь задерживаются пылевые частицы, микроорганизмы, удаляемые затем движением ресничек мерцательного эпителия. В собственной пластинке слизистой оболочки встречаются *лимфоидные узелки,* особенно в области отверстий слуховых труб, где они образуют *тубарные миндалины.*

Васкуляризация. Слизистая оболочка полости носа очень богата сосудами, расположенными в поверхностных участках ее собственной пластинки непосредственно под эпителием, что способствует согреванию вдыхаемого воздуха. В артериях, венах и артериолах слизистой оболочки полости носа хорошо развита средняя оболочка. В области нижней раковины находится сплетение вен с широким просветом. При наполнении их кровью слизистая оболочка сильно набухает, что затрудняет вдыхание воздуха.

Лимфатические сосуды образуют густую сеть. Они связаны с субарахнои-дальным пространством и периваскулярными влагалищами различных частей мозга, а также с лимфатическими сосудами больших слюнных желез.

Иннервация. Слизистая оболочка полости носа обильно иннервирована, имеет многочисленные свободные и инкапсулированные нервные окончания (механо-, термо- и ангиорецепторы). Чувствительные нервные волокна берут начало из тройничного узла V пары черепных нервов.

Слизистая оболочка околоносовых пазух, в том числе лобных и верхнечелюстных, имеет ту же структуру, что и слизистая оболочка дыхательной части полости носа, с той лишь разницей, что собственная пластинка в них значительно тоньше.

17.1.2. Гортань

Гортань - орган воздухоносного отдела дыхательной системы, принимающий участие не только в проведении воздуха, но и в звукообразовании. Гортань имеет три оболочки: слизистую, фиброзно-хрящевую и адвентициаль-ную (рис. 17.3). *Слизистая оболочка (tunica mucosa)* выстлана многорядным столбчатым реснитчатым эпителием. Только истинные голосовые связки покрыты многослойным плоским неороговевающим эпителием. Собственная пластинка слизистой оболочки, представленная рыхлой соединительной тканью, содержит сеть эластических волокон. В глубоких слоях слизистой оболочки эластические волокна постепенно переходят в надхрящницу, а в

средней части гортани проникают между поперечнополосатыми мышцами истинных голосовых связок.

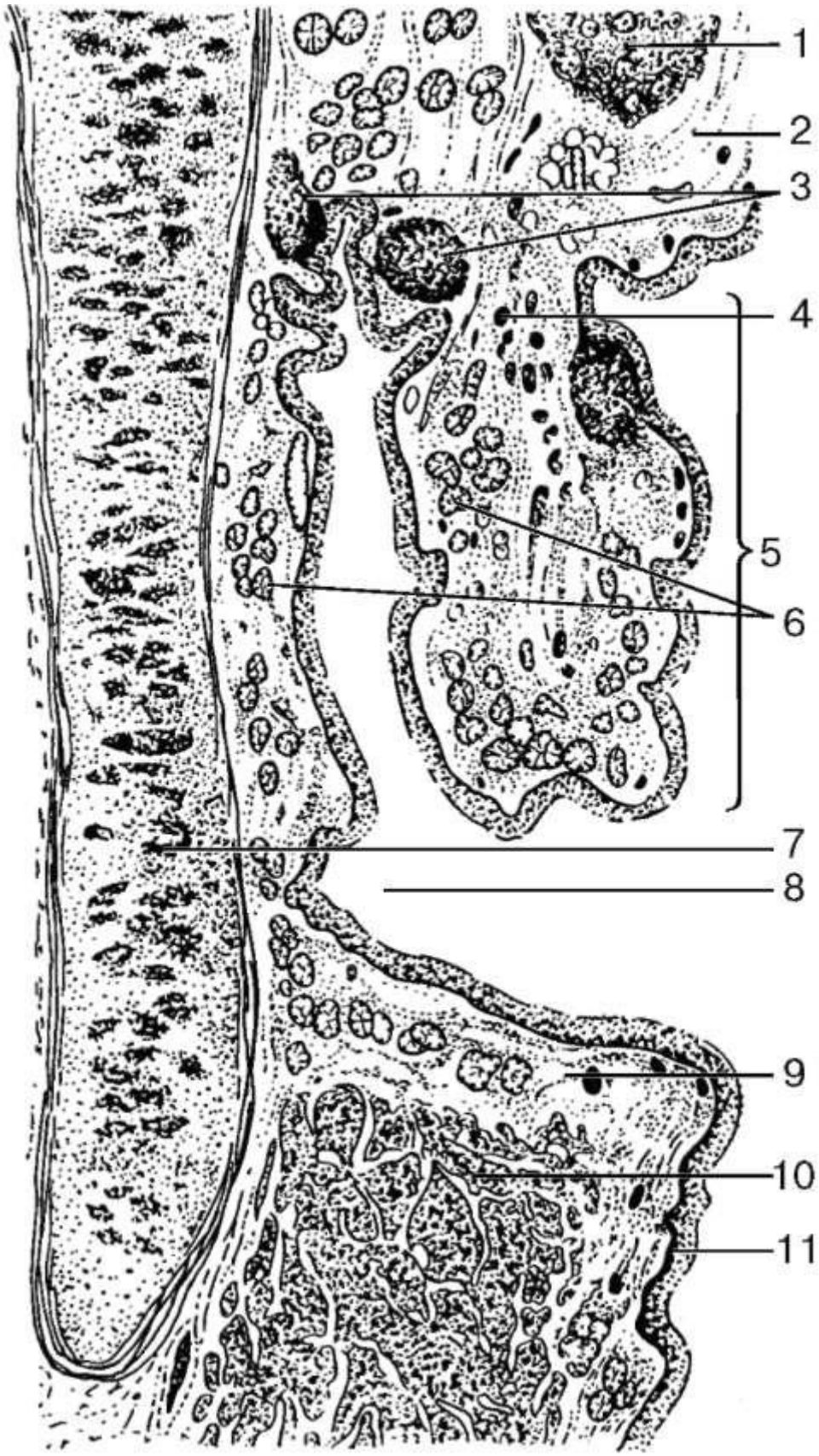

Рис. 17.3. Строение гортани, фронтальный разрез (схема):

1 - хрящ надгортанника; 2 - собственная пластинка слизистой оболочки; 3 - лим-фоидные узелки; 4 - отдельные пучки гладких мышечных клеток ложной голосовой связки; 5 - ложная голосовая связка; 6 - железы; 7 - щитовидный хрящ; 8 - желудочек гортани; 9 - истинная голосовая связка; 10 - мышцы истинной голосовой связки; 11 - многослойный плоский неороговевающий эпителий

На передней поверхности в собственной пластинке слизистой оболочки гортани содержатся смешанные*белково-слизистые железы (gl. mixteae serotucosae).* Особенно много их у основания надгортанного хряща. Здесь же находятся скопления лим-фоидных узелков, носящие название *гортанных миндалин.*

В средней части гортани имеются складки слизистой оболочки, образующие так называемые *истинные* и*ложные голосовые связки.* Благодаря сокращению поперечнополосатых мышц истинной голосовой связки происходит изменение величины просвета между ними, что влияет на высоту звука, производимого воздухом, проходящим через гортань (см. рис. 17.3). В слизистой оболочке выше и ниже истинных голосовых связок располагаются смешанные белково-слизистые железы.

Фиброзно-хрящевая оболочка состоит из гиалиновых и эластических хрящей, окруженных плотной соединительной тканью. Она играет роль защитно-опорного каркаса гортани.

Адвентициальная оболочка состоит из соединительной ткани.

Гортань отделена от глотки надгортанником, основу которого составляет эластический хрящ. В области надгортанника происходит переход слизистой оболочки глотки в слизистую оболочку гортани. На обеих поверхностях надгортанника слизистая оболочка покрыта многослойным плоским неороговевающим эпителием. Собственная пластинка слизистой оболочки надгортанника на его передней поверхности образует значительное количество вдающихся в эпителий сосочков; на задней поверхности они короткие, а эпителий более низкий.

17.1.3. Трахея

Трахея - полый трубчатый орган, состоящий из слизистой оболочки, подслизистой основы, волокнисто-мышечно-хрящевой и адвентици-альной оболочек (рис. 17.4, 17.5).

Слизистая оболочка (tunica tucosa) при помощи тонкой подслизи-стой основы связана с волокнисто-мышечно-хрящевой оболочкой трахеи и благодаря этому не образует складок. Она выстлана многорядным столбчатым реснитчатым эпителием, в котором различают реснитчатые, бокаловидные, эндокринные и базальные клетки.

Реснитчатые эпителиоциты имеют столбчатую форму, на их свободной поверхности расположены около 250 ресничек. Реснички мерцают в направлении, противоположном вдыхаемому воздуху, наиболее интенсивно при оптимальной температуре (18-33 °С) и в слабощелочной среде. Мерцание ресничек (до 250 в минуту) обеспечивает выведение слизи с осевшими на ней пылевыми частицами вдыхаемого воздуха и микробами.

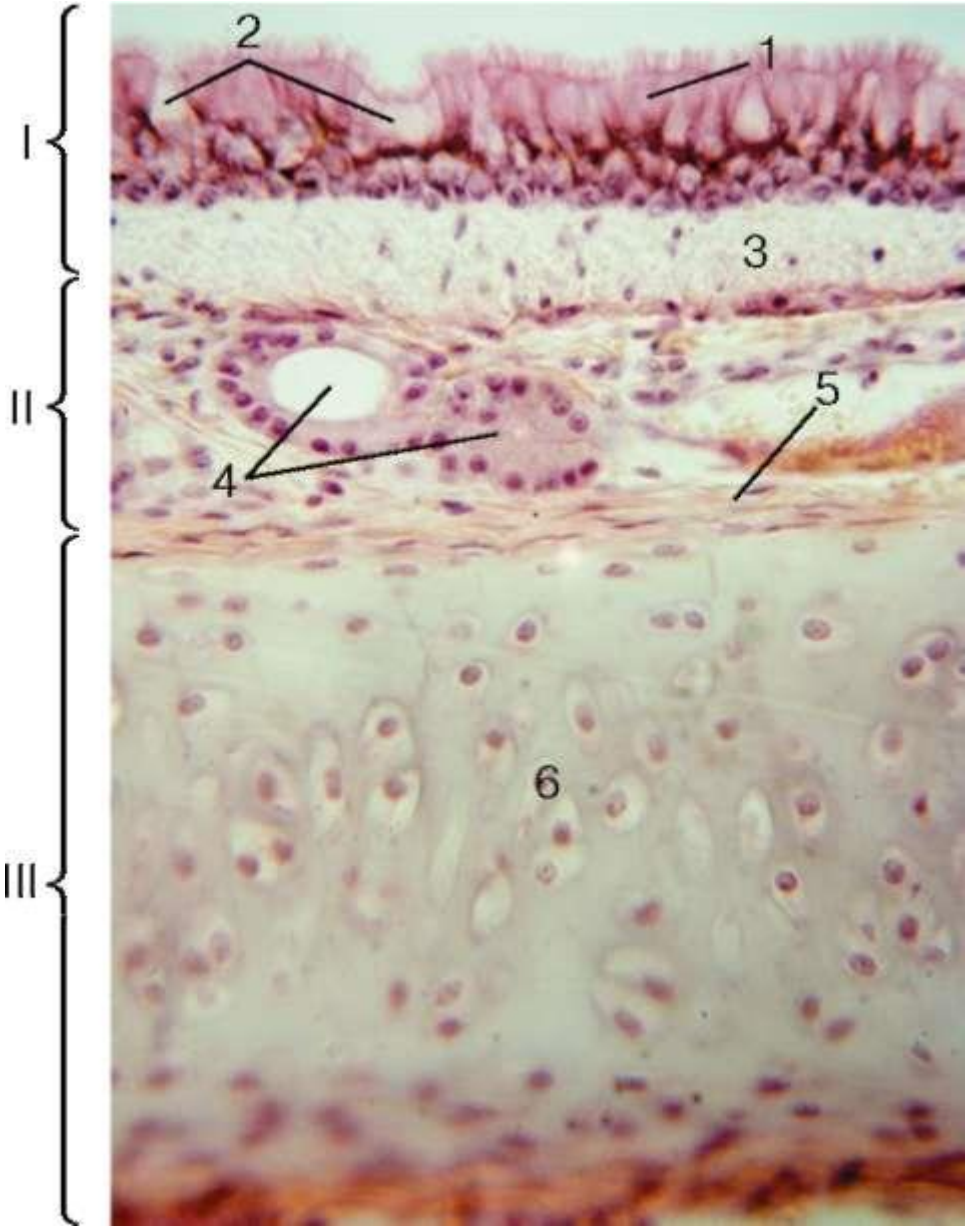

Рис. 17.4. Строение трахеи (микрофотография):

I - слизистая оболочка; II - подслизи-стая основа: III - волокнисто-мышечно-хрящевая оболочка. 1 - многорядный столбчатый реснитчатый эпителий; 2 - бокаловидные экзокриноциты; 3 - собственная пластинка слизистой оболочки; 4 - железы трахеи; 5 - надхрящница; 6 - гиалиновый хрящ

Бокаловидные экзокриноциты - одноклеточные эндоэпителиальные железы - выделяют слизистый секрет, богатый гиалуроновой и сиаловой кислотами, на поверхность эпителиального пласта. Их секрет вместе со слизистым секретом желез подслизистой основы увлажняет эпителий и создает условия для прилипания попадающих с воздухом пылевых частиц. Слизь содержит также иммуноглобулины, выделяемые плазматическими клетками, находящимися в составе слизистой оболочки, которые обезвреживают многие микроорганизмы, попадающие с воздухом. *Дыхательные эндокриноциты* относят к дисперсной эндокринной системе, они имеют пирамидальную форму, округлое ядро и секреторные гранулы. Эти клетки выделяют пептидные гормоны и биогенные амины и регулируют сокращение мышечных клеток воздухоносных путей. *Базальные клетки* - камбиальные, имеют овальную или треугольную форму. По мере их специализации в цитоплазме появляются тонофибриллы и гликоген, увеличивается количество органелл.

Среди эпителиоцитов присутствуют клетки Лангерганса, отростки которых проникают между эпителиоцитами.



Рис. 17.5. Поверхность эпителиальной выстилки слизистой оболочки трахеи. Электронная микрофотография, увеличение 4400:

1 - реснитчатые эпителиоциты; 2 - бокаловидные экзокриноциты (по Л. К. Романовой)

Под базальной мембраной эпителия располагается собственная пластинка слизистой оболочки *(lamina propria),* состоящая из рыхлой соединительной ткани, богатая эластическими волокнами. В отличие от гортани эластические волокна в трахее принимают продольное направление. В собственной пластинке слизистой оболочки встречаются лимфоидные узелки и отдельные циркулярно расположенные пучки гладких мышечных клеток.

Подслизистая основа (tela submucosa) трахеи состоит из рыхлой соединительной ткани, без резкой границы переходящей в плотную соединительную ткань надхрящницы незамкнутых хрящевых колец. В подслизистой основе располагаются смешанные *белково-*

слизистые железы, выводные протоки которых, образуя на своем пути колбообразные расширения, открываются на поверхности слизистой оболочки. Желез особенно много в задней и боковой стенках трахеи.

Волокнисто-мышечно-хрящевая оболочка (tunica fibromusculocartilaginea) трахеи состоит из 16-20 гиалиновых хрящевых колец, не замкнутых на задней стенке трахеи. Свободные концы этих хрящей соединены пучками гладких мышечных клеток, прикрепляющихся к наружной поверхности хряща. Благодаря такому строению задняя поверхность трахеи оказывается мягкой, податливой, что имеет большое значение при глотании. Пищевые комки, проходящие по пищеводу, расположенному непосредственно позади трахеи, не встречают препятствия со стороны стенки трахеи.

Адвентициальная оболочка (tunica adventitia) трахеи состоит из рыхлой соединительной ткани, которая соединяет этот орган с прилежащими частями средостения.

Васкуляризация. Кровеносные сосуды трахеи, так же как и гортани, образуют в ее слизистой оболочке несколько параллельно расположенных сплетений, а под эпителием - густую капиллярную сеть. Лимфатические сосуды также формируют сплетения, из которых поверхностное сплетение находится непосредственно под сетью кровеносных капилляров.

Иннервация. Нервы, подходящие к трахее, содержат спинномозговые и автономные волокна и образуют два сплетения, ветви которых заканчиваются в ее слизистой оболочке нервными окончаниями. Мышцы задней стенки трахеи иннервируются из ганглиев автономной нервной системы.

Функция трахеи как воздухоносного органа в значительной мере связана со структурно-функциональными особенностями бронхиального дерева легких.

17.2. ЛЕГКИЕ

Легкие занимают большую часть грудной клетки и постоянно изменяют свою форму в зависимости от фазы дыхания. Поверхность легкого покрыта серозной оболочкой - висцеральной плеврой.

Строение. Легкое состоит из системы *воздухоносных путей* - бронхов (бронхиальное дерево) и *системы легочных пузырьков,* или *альвеол,* играющих роль собственно респираторных отделов дыхательной системы.

17.2.1. Бронхиальное дерево

Бронхиальное дерево *(arbor bronchialis)* включает главные бронхи (правый и левый), которые подразделяются на внелегочные долевые бронхи (крупные бронхи 1-го порядка), разветвляющиеся затем на крупные зональные внелегочные (по 4 в каждом легком) бронхи (бронхи 2-го порядка). Внутрилегочные бронхи сегментарные (по 10 в каждом легком), подразделяются на бронхи 3-5-го порядка (субсегментарные), которые по размеру относятся к средним бронхам (диаметр 2-5 мм). Средние бронхи, разветвляясь, переходят в мелкие (диаметр 1-2 мм) бронхи и затем в терминальные бронхиолы *(bronchioli terminales).* За ними начинаются респираторные отделы легкого, выполняющие газообменную функцию.

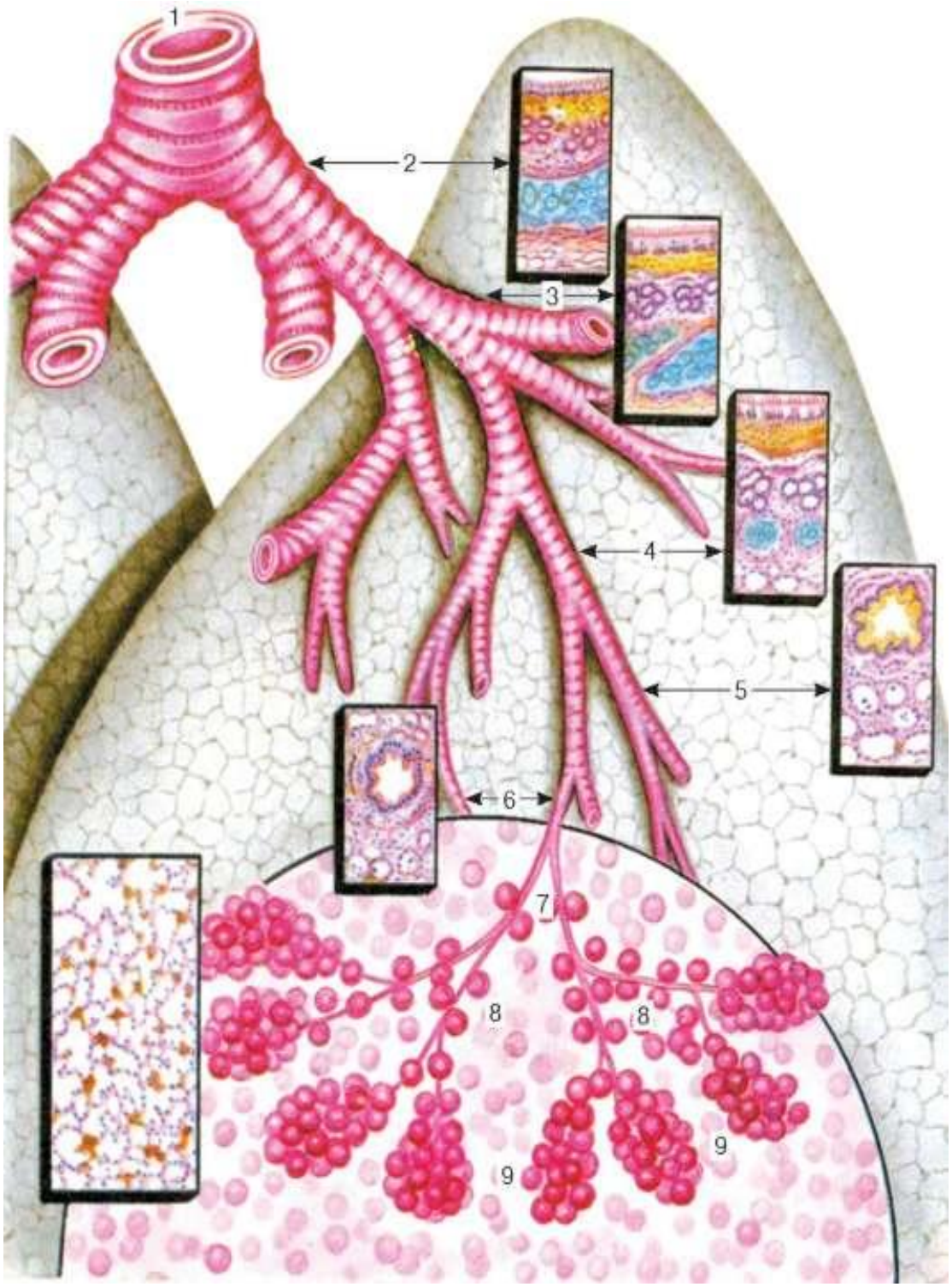

Рис. 17.6. Строение воздухоносных путей и респираторного отдела легкого (схема): 1 - трахея; 2 - главный бронх; 3 - крупные внутрилегочные бронхи; 4 - средние бронхи; 5 - мелкие бронхи; 6 - терминальные бронхиолы; 7 - альвеолярные бронхиолы; 8 - альвеолярные ходы; 9 - альвеолярные мешочки. В полукруге - ацинус

Всего в легком у взрослого человека насчитывается до 23 генераций ветвлений бронхов и альвеолярных ходов. Конечные бронхиолы соответствуют 16-й генерации (рис. 17.6).

Строение бронхов, хотя и неодинаково на протяжении бронхиального дерева, имеет общие черты. Внутренняя оболочка бронхов - *слизистая* - выстлана, подобно трахее, многорядным реснитчатым эпителием, толщина которого постепенно уменьшается за счет

изменения формы клеток от высоких столбчатых до низких кубических. В эпителии помимо реснитчатых, бокаловидных, эндокринных и базальных эпителиоцитов, описанных выше, в дистальных отделах бронхиального дерева встречаются секреторные клетки Клара, а также микроворсинчатые (каемчатые, щеточные) эпи-телиоциты.

Собственная пластинка слизистой оболочки бронхов богата продольно направленными эластическими волокнами, которые обеспечивают растяжение бронхов при вдохе и возвращение их в исходное положение при выдохе. Слизистая оболочка бронхов имеет продольные складки, обусловленные сокращением косоциркулярных пучков гладких мышечных клеток (мышечная пластинка слизистой оболочки), отделяющих слизистую оболочку от подсли-зистой соединительнотканной основы. Чем меньше диаметр бронха, тем относительно сильнее развита мышечная пластинка слизистой оболочки.

На всем протяжении воздухоносных путей в слизистой оболочке встречаются лимфоидные узелки и скопления лимфоцитов. У животных - это бронхоассоциированная лимфоидная ткань (БАЛТ-система), принимающая участие в образовании иммуноглобулинов.

В *подслизистой основе* залегают концевые отделы смешанных *слизисто-белковых желез.* Железы располагаются группами, особенно в местах, которые лишены хряща, а выводные протоки проникают в слизистую оболочку и открываются на поверхности эпителия. Их секрет увлажняет слизистую оболочку и способствует прилипанию, обволакиванию пылевых и других частиц, которые впоследствии выделяются наружу. Белковый компонент слизи обладает бактериостатическими и бактерицидными свойствами. В бронхах малого калибра (диаметром 1-2 мм) железы отсутствуют.

Фиброзно-хрящевая оболочка по мере уменьшения калибра бронха характеризуется постепенной сменой замкнутых хрящевых колец (в главных бронхах) на хрящевые пластинки (долевые, зональные, сегментарные, субсегментарные бронхи) и островки хрящевой ткани (в бронхах среднего калибра). В бронхах среднего калибра вместо гиалиновой хрящевой ткани появляется эластическая хрящевая ткань. В бронхах малого калибра фиброзно-хрящевая оболочка отсутствует.

Наружная адвентициальная оболочка построена из волокнистой соединительной ткани, переходящей в междолевую и междольковую соединительную ткань паренхимы легкого. Среди соединительнотканных клеток обнаруживаются тучные клетки, принимающие участие в регуляции местного гомеостаза и свертываемости крови.

Таким образом, *бронхи крупного калибра* диаметром соответственно от 5 до 15 мм на фиксированных препаратах характеризуются складчатой слизистой оболочкой, благодаря сокращению гладкой мышечной ткани, многорядным реснитчатым эпителием, наличием желез, крупных хрящевых пластин в фиброзно-хрящевой оболочке.

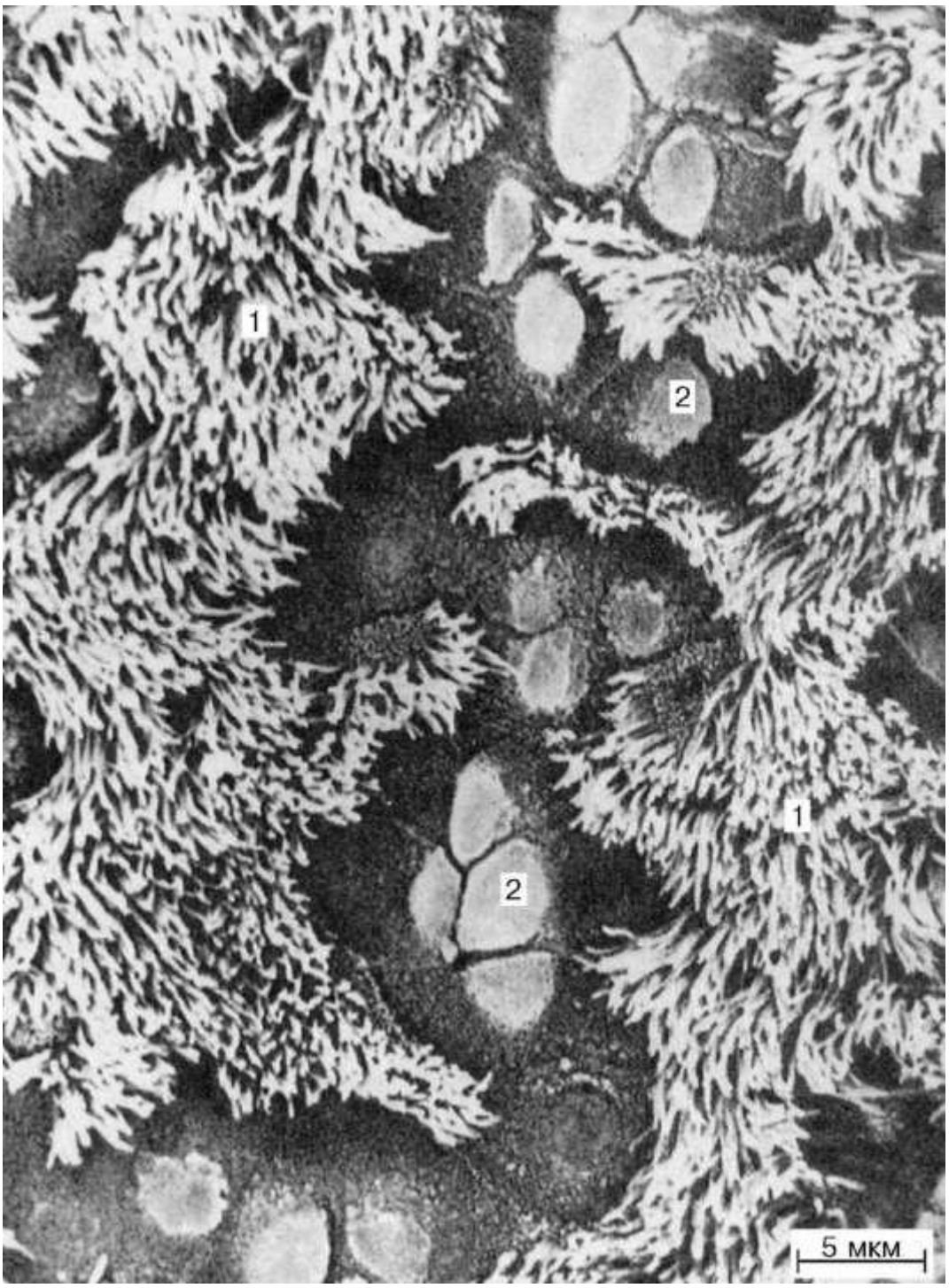

Рис. 17.7. Поверхность эпителиальной выстилки терминальной бронхиолы легкого крысы. Электронная микрофотография, увеличение 4000 (препарат И. С. Серебрякова):

1 - реснитчатые эпителиоциты; 2 - клетки Клара

Бронхи среднего калибра отличаются меньшей высотой клеток эпителиального пласта и снижением толщины слизистой оболочки, наличием желез, уменьшением размеров хрящевых островков. В *бронхах малого калибра* эпителий реснитчатый двухрядный, а затем однорядный, хряща и желез нет, мышечная пластинка слизистой оболочки становится более толстой по отношению к толщине всей стенки. Продолжительное сокращение мышечных пучков при патологических состояниях, например при бронхиальной астме, резко уменьшает просвет мелких бронхов и затрудняет дыхание.

Следовательно, мелкие бронхи выполняют функцию не только проведения, но и регуляции поступления воздуха в респираторные отделы легких.

Конечные (терминальные) бронхиолы имеют диаметр около 0,5 мм. Слизистая оболочка выстлана однослойным кубическим реснитчатым эпителием, в котором встречаются микроворсинчатые, клетки Клара и реснитчатые клетки (рис. 17.7). В собственной пластинке слизистой оболочки этих бронхиол расположены продольно идущие эластические волокна, между которыми залегают отдельные пучки гладких мышечных клеток. Вследствие этого бронхиолы легко растяжимы при вдохе и возвращаются в исходное положение при выдохе.

В эпителии бронхов, а также в межальвеолярной соединительной ткани встречаются отростчатые дендритные клетки, как предшественники клеток Лангерганса, так и их дифференцированные формы, принадлежащие к макрофагическому диф-ферону. Клетки Лангерганса имеют отростчатую форму, дольчатое ядро, содержат в цитоплазме специфические гранулы в виде теннисной ракетки (гранулы Бирбека). Они играют роль антигенпредставляющих клеток, синтезируют интерлейкины и фактор некроза опухоли, обладают способностью стимулировать предшественники Т-лимфоцитов.

17.2.2. Респираторный отдел

Структурно-функциональной единицей респираторного отдела легкого является *легочный ацинус (acinus pulmonaris).* Он представляет собой систему альвеол, расположенных в стенках респираторных бронхиол, альвеолярных ходов и мешочков, которые осуществляют газообмен между кровью и воздухом альвеол. Общее количество ацинусов в легких человека достигает 150 000. Ацинус начинается *респираторной бронхиолой (bronchiolus respiratorius)* 1-го порядка, которая дихотомически делится на респираторные бронхиолы 2-го, а затем 3-го порядка. В просвет бронхиол открываются альвеолы (рис. 17.8). Каждая респираторная бронхиола 3-го порядка, в свою очередь, подразделяется на *альвеолярные ходы (ductuli alveolares),* а каждый альвеолярный ход заканчивается несколькими *альвеолярными мешочками (sacculi alveolares).* В устье альвеол альвеолярных ходов имеются небольшие пучки гладких мышечных клеток, которые на срезах видны как утолщения. Ацинусы отделены друг от друга тонкими соединительнотканными прослойками; 12-18 ацинусов образуют легочную дольку.

Респираторные бронхиолы выстланы однослойным кубическим эпителием. Реснитчатые клетки встречаются редко, клетки Клара - чаще. Мышечная пластинка слизистой оболочки истончается и распадается на отдельные, циркулярно направленные пучки гладких мышечных клеток. Соединительнотканные волокна наружной адвентициальной оболочки переходят в интерстициальную соединительную ткань.

На стенках альвеолярных ходов и альвеолярных мешочков располагается несколько десятков альвеол. Общее количество их у взрослых людей достигает в среднем 300-400 млн. Поверхность всех альвеол при максимальном вдохе у взрослого человека может достигать 100-140 м^2, а при выдохе она уменьшается в 2-2,5 раза.

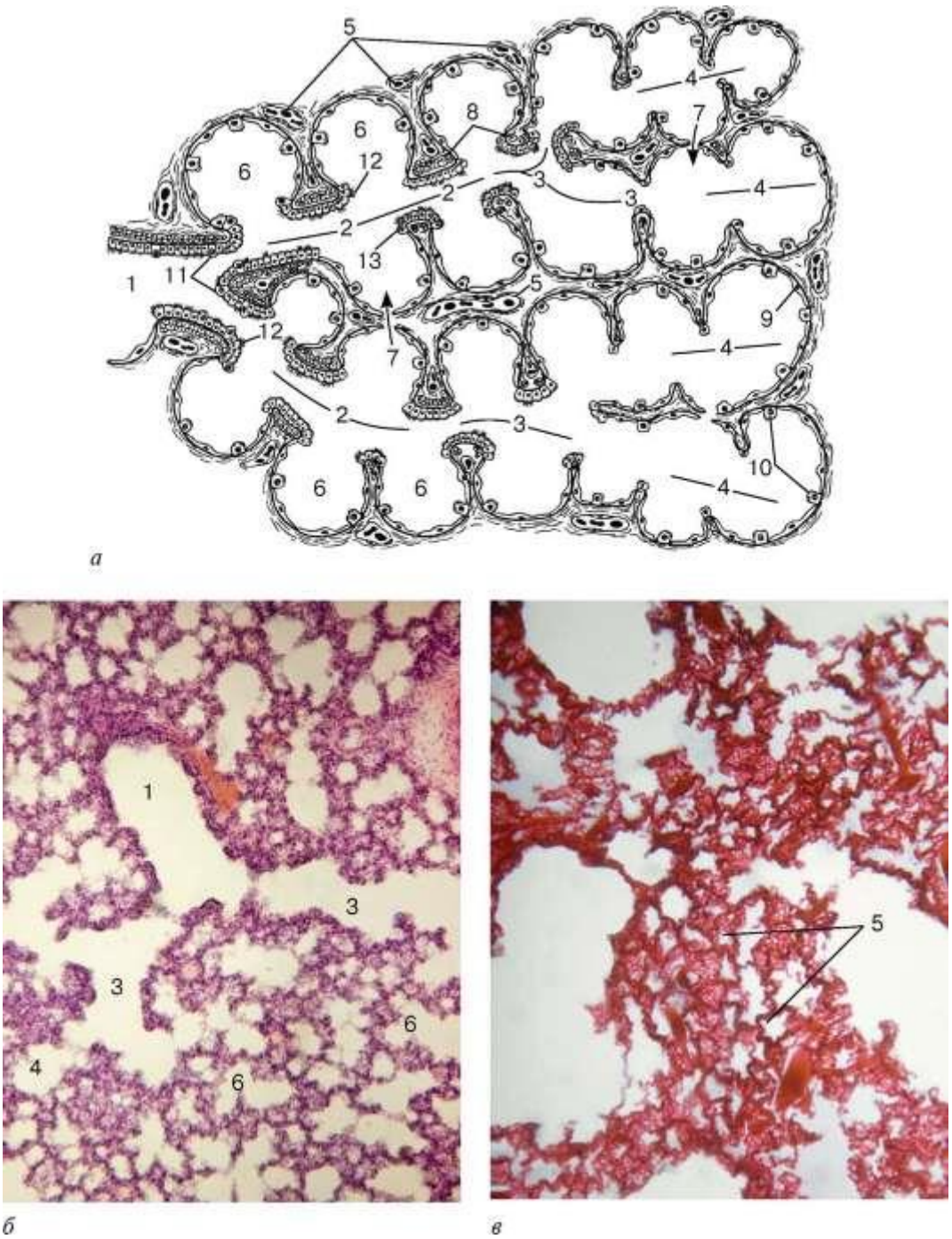

Рис. 17.8. Легочный ацинус:

а - схема; б, *в* - микрофотографии. 1 - респираторная бронхиола 1-го порядка; 2 - респираторные бронхиолы 2-го порядка; 3 - альвеолярные ходы; 4 - альвеолярные мешочки; 5 - кровеносные капилляры в межальвеолярной перегородке; 6 - альвеолы; 7 - поры между альвеолами; 8 - гладкомышечные клетки; 9 - пневмоциты I типа; 10 - пневмоциты II типа; 11 - клетки Клара; 12 - реснитчатые эпителиоциты; 13 - кубические эпителиоциты.

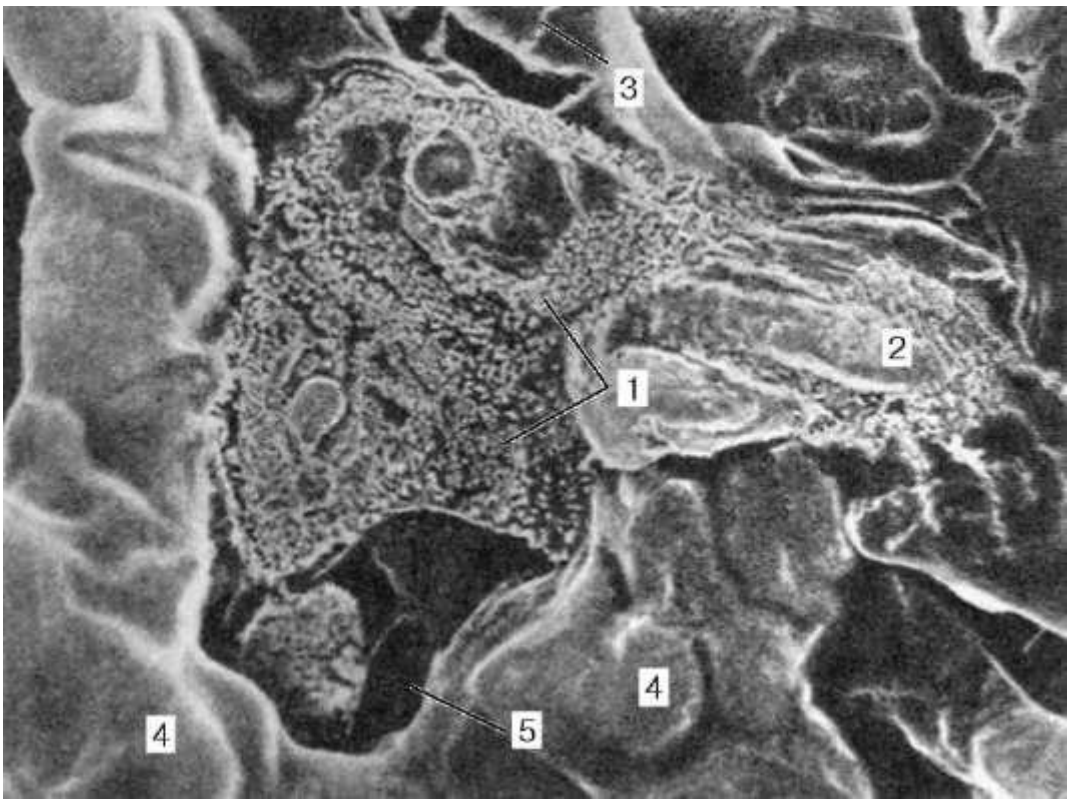

Рис. 17.9. Альвеола легкого крысы. Сканирующая электронная микрофотография, увеличение 3500 (по Л. К. Романовой):

1 - апикальная поверхность (микроворсинки) пневмоцитов II типа; 2 - выделенный сурфактант; 3 - межклеточные границы; 4 - кровеносные капилляры; 5 - пора между альвеолами

Альвеолы разделены тонкими соединительнотканными *межальвеолярными перегородками* (2-8 мкм), в которых проходят кровеносные капилляры, занимающие около 75 % площади перегородки (см. рис. 17.8, в). Между альвеолами существуют сообщения в виде отверстий диаметром около 10-15 мкм - *альвеолярных пор* (рис. 17.9, 17.10). Альвеолы имеют вид открытого пузырька диаметром около 120-140 мкм. Внутренняя поверхность их выстлана альвеолярным эпителием. В нем различают дифферoны респираторных (клетки I типа) и секреторных пневмоцитов (клетки II типа). Кроме того, у животных в альвеолах описаны клетки III типа - микроворсинчатые.

Пневмоциты I типа *(pneumocyti typus I)*, или альвеолярные клетки I типа, занимают около 95 % поверхности альвеол. Они имеют неправильную уплощенную вытянутую форму. Толщина клеток в тех местах, где располагаются их ядра, достигает 5-6 мкм, тогда как в остальных участках она колеблется в пределах 0,2 мкм. На свободной поверхности цитоплазмы этих клеток имеются очень короткие цитоплазматические выросты, обращенные в полость альвеол, что увеличивает общую площадь соприкосновения воздуха с поверхностью эпителия. В цитоплазме их обнаруживаются мелкие митохондрии и пиноцитозные пузырьки. К безъядерным участкам пневмоцитов I типа прилежат также безъядерные участки эндотелиальных клеток капилляров. В этих участках базальная мембрана эндотелия кровеносного капилляра может вплотную приближаться к базальной мембране эпителия. Благодаря такому взаимоотношению клеток альвеол и капилляров барьер между кровью и воздухом (аэрогематический барьер) оказывается чрезвычайно тонким - в среднем 0,5 мкм (см. рис. 17.10, а). Местами толщина его увеличивается за счет тонких прослоек рыхлой соединительной ткани.

Пневмоциты II типа, или альвеолярные клетки II типа, называемые часто секреторными из-за участия в образовании сурфактантного альвеолярного комплекса

(САК), или большими эпителиоцитами *(epitheliocyti magni),* крупнее, чем клетки I типа, имеют кубическую форму. В цитоплазме этих клеток, кроме органелл, характерных для секретирующих клеток (развитая эндоплазматическая сеть, рибосомы, комплекс Гольджи, мультивезикулярные тельца), имеются осмиофильные пластинчатые тельца - цитофосфолипосомы, которые служат маркерами пневмоцитов II типа. Свободная поверхность этих клеток имеет микроворсинки.

Пневмоциты II типа синтезируют белки, фосфолипиды, углеводы, образующие поверхностно активные вещества (ПАВ), входящие в состав сурфактантного альвеолярного комплекса. Последний включает три компонента: мембранный компонент, гипофазу (жидкий компонент) и резервный сурфактант - миелиноподоб-ные структуры (рис. 17.11). В обычных физиологических условиях секреция ПАВ происходит по мерокринному типу. ПАВ играет важную роль в предотвращении спадения альвеол при выдохе, а также в предохранении их от проникновения через стенку альвеол микроорганизмов из вдыхаемого воздуха и транссудации жидкости из капилляров межальвеолярных перегородок в альвеолы.

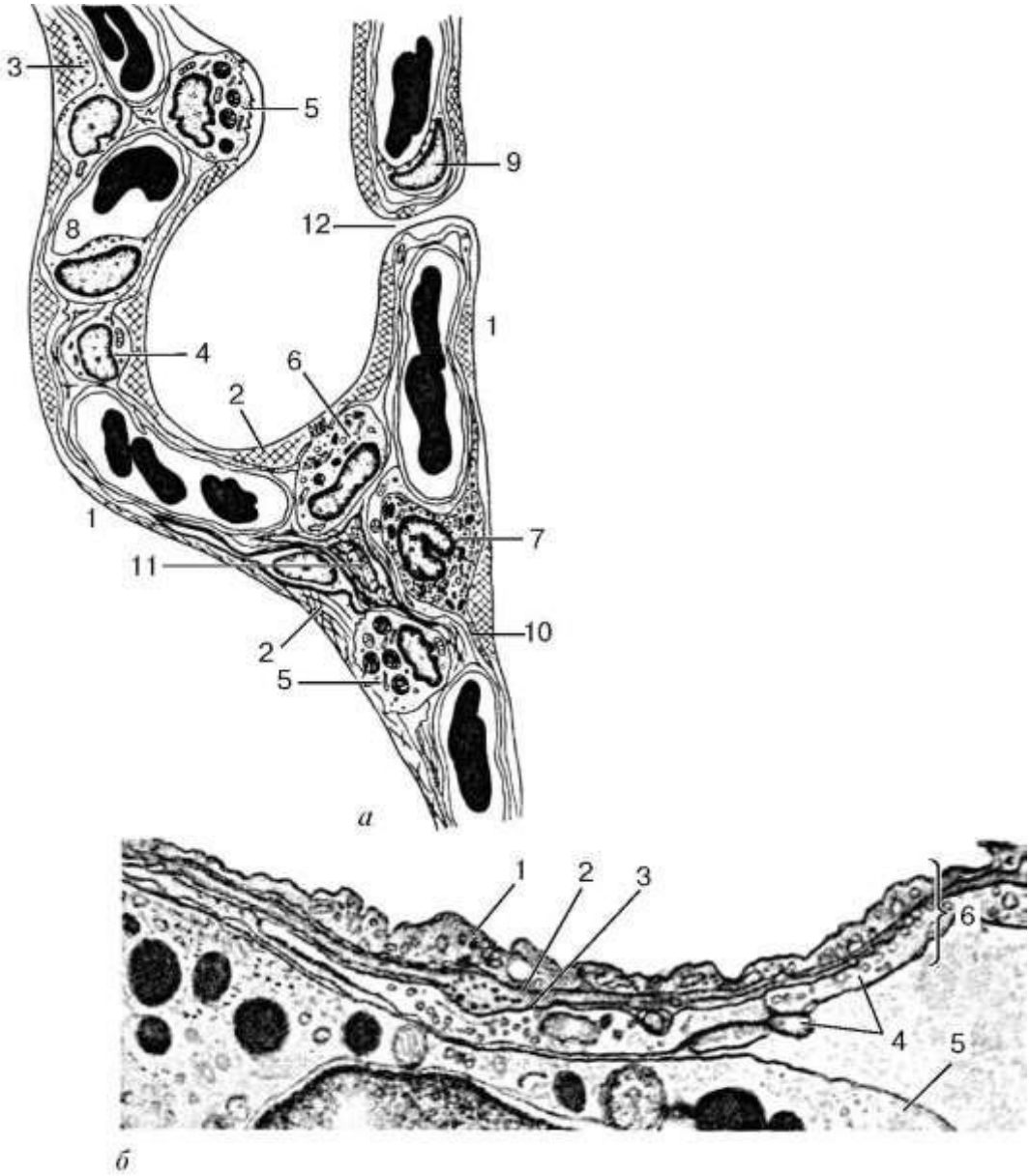

Рис. 17.10. Строение альвеол и межальвеолярных перегородок легкого крысы (по Л. К. Романовой, с изменениями):

а - схема: 1 - просвет альвеолы; 2 - сурфактант; 3 - гипофаза сурфактанта; 4 - пневмоцит I типа; 5 - пневмоцит II типа; 6 - альвеолярный макрофаг; 7 - макрофаг; 8 - просвет капилляра; 9 - эндотелиоцит; 10 - коллагеновые волокна; 11 - фибробласт; 12 - пора; *б* - электронная микрофотография, увеличение 24 000: 1 - пневмоцит I типа; 2 - базальная мембрана пневмоцита; 3 - базальная мембрана эндотелия капилляра; 4 - эндотелиоциты; 5 - цитоплазма гранулоцита в просвете гемокапилляра; 6 - воздушно-кровяной барьер.

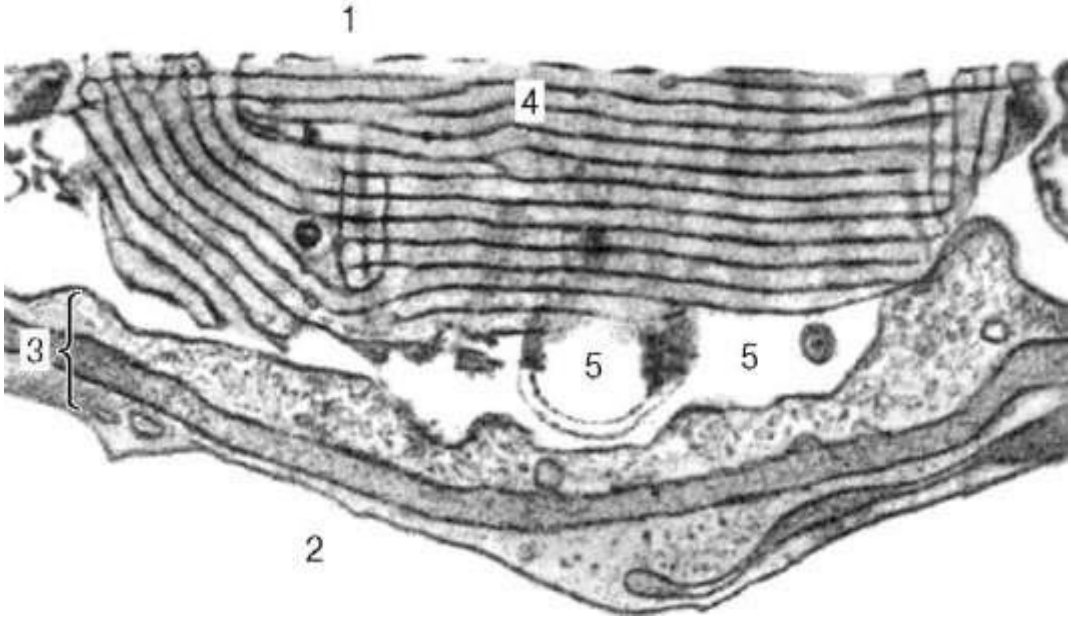

Рис. 17.11. Сурфактантный альвеолярный комплекс легкого крысы. Электронная микрофотография, увеличение 60 000 (по Л. К. Романовой):

1 - просвет альвеолы; 2 - просвет кровеносного капилляра; 3 - воздушно-кровяной барьер; 4 - мембраны сурфактанта; 5 - гипофаза (жидкая фаза) сурфактантного альвеолярного комплекса.

Кроме описанных видов клеток, в стенке альвеол и на их поверхности обнаруживаются *альвеолярные макрофаги.* Они отличаются многочисленными складками плазмолеммы, содержащими фагоцитируемые пылевые частицы, фрагменты клеток, микробы, частицы сурфактанта.

В цитоплазме макрофагов всегда находится значительное количество липидных капель и лизосом. Макрофаги проникают в просвет альвеолы из межальвеолярных перегородок.

Альвеолярные макрофаги, как и макрофаги других органов, имеют гематогенную природу.

Снаружи к базальной мембране пневмоцитов прилежат кровеносные капилляры, проходящие по межальвеолярным перегородкам, а также сеть эластических волокон, оплетающих альвеолы. Кроме эластических волокон, вокруг альвеол располагается поддерживающая их сеть тонких колла-геновых волокон, фибробласты, тучные клетки. Альвеолы тесно прилежат друг к другу, а капилляры, оплетающие их, одной поверхностью граничат с одной альвеолой, а другой - с соседней. Это обеспечивает оптимальные условия для газообмена между кровью, протекающей по капиллярам, и воздухом, заполняющим полости альвеол.

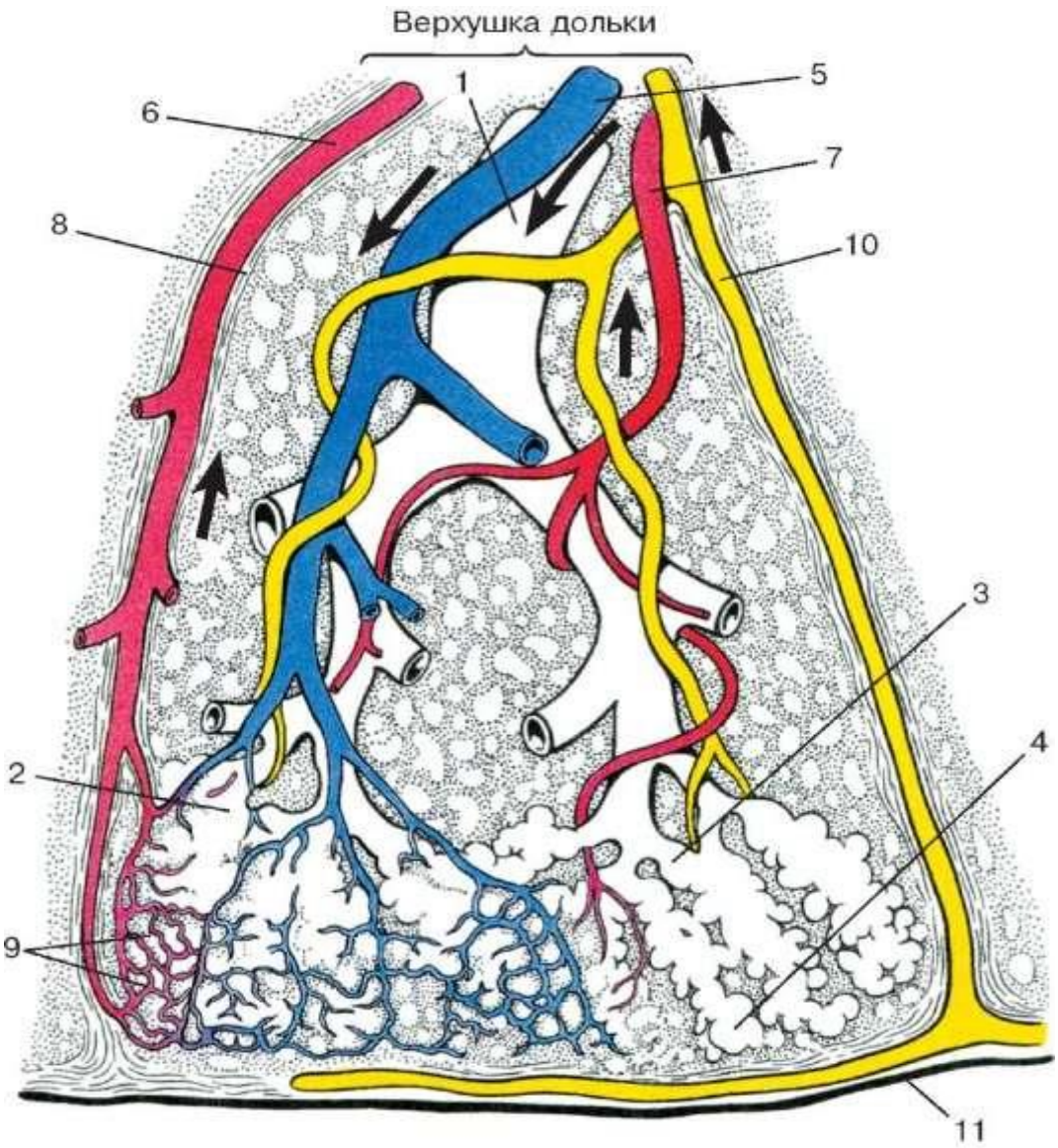

Рис. 17.12. Строение дольки легкого, основанием направленной к плевре (по Хему и Кормаку, с изменениями):

1 - конечная (терминальная) бронхиола; 2 - респираторная бронхиола; 3 - альвеолярный ход; 4 - альвеола; 5 - ветви легочной артерии; 6 - ветви легочной вены; 7 - бронхиальная артерия; 8 - междольковая соединительнотканная перегородка; 9 - сеть кровеносных капилляров; 10 - лимфатический сосуд; 11 - плевра. Размеры бронхиол, воздухоносных путей, кровеносных и лимфатических сосудов увеличены. Справа не обозначены кровеносные сосуды, кроме бронхиальной артерии, слева не обозначены лимфатические сосуды

Васкуляризация. Кровоснабжение в легком осуществляется по двум системам сосудов (рис. 17.12). Легкие получают венозную кровь из легочных артерий, т. е. из малого круга кровообращения. Ветви легочной артерии, сопровождая бронхиальное дерево, доходят до основания альвеол, где они образуют узкопетлистую капиллярную сеть. В альвеолярных капиллярах, диаметр которых колеблется в пределах 5-7 мкм, эритроциты располагаются в один ряд, что создает оптимальное условие для осуществления газообмена между гемоглобином эритроцитов и альвеолярным воздухом. Альвеолярные капилляры собираются в посткапиллярные венулы, формирующие систему легочной вены, по которой обогащенная кислородом кровь возвращается в сердце.

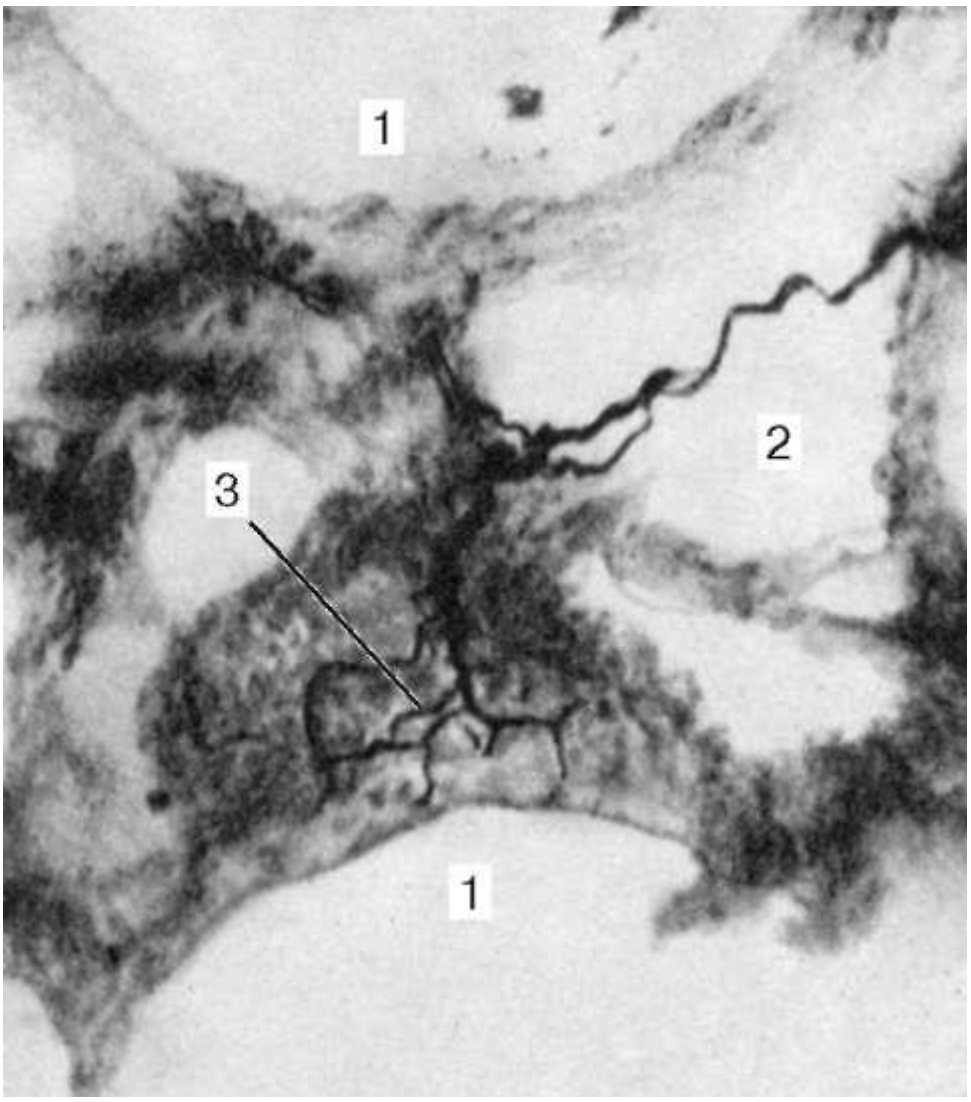

Рис. 17.13. Нервное окончание в стенке альвеолы. Импрегнация нитратом серебра. Микрофотография (препарат Т. Г. Оганесян):

1 - альвеолы; 2 - нервное волокно; 3 - свободное нервное окончание в стенке альвеолы

Бронхиальные артерии, составляющие вторую, истинно артериальную систему, отходят непосредственно от аорты, питают бронхи и легочную паренхиму артериальной кровью. Проникая в стенку бронхов, они разветвляются и образуют артериальные сплетения в их подслизи-стой основе и слизистой оболочке. Посткапиллярные венулы, отходящие главным образом от бронхов, объединяются в мелкие вены, которые дают начало передним и задним бронхиальным венам. На уровне мелких бронхов располагаются арте-риоловенулярные анастомозы между бронхиальными и легочными артериальными системами.

Лимфатическая система легкого состоит из поверхностной и глубокой сетей лимфатических капилляров и сосудов. Поверхностная сеть располагается в висцеральной плевре. Глубокая сеть находится внутри легочных долек, в междольковых перегородках, залегая вокруг кровеносных сосудов и бронхов легкого. В самих бронхах лимфатические сосуды образуют два анастомозирующих сплетения: одно располагается в слизистой оболочке, другое - в подслизистой основе.

Иннервация осуществляется главным образом симпатическими и парасимпатическими, а также спинномозговыми нервами. Симпатические нервы проводят импульсы, вызывающие расширение бронхов и сужение кровеносных сосудов, парасимпатические - импульсы, обусловливающие, наоборот, сужение бронхов и

расширение кровеносных сосудов. Разветвления этих нервов образуют в соединительнотканных прослойках легкого нервное сплетение, расположенное по ходу бронхиального дерева, альвеол и кровеносных сосудов (рис. 17.13). В нервных сплетениях легкого встречаются крупные и мелкие ганглии автономной нервной системы, обеспечивающие, по всей вероятности, иннервацию гладкой мышечной ткани бронхов.

Возрастные изменения. После перевязки пуповины новорожденного дыхательная система претерпевает большие изменения, связанные с началом выполнения газообменной и других функций.

В детском и юношеском возрасте прогрессивно увеличиваются дыхательная поверхность легких, эластические волокна в строме органа, особенно при физической нагрузке (спорт, физический труд). Общее количество легочных альвеол у человека в юношеском и молодом возрасте увеличивается примерно в 10 раз. Соответственно изменяется и площадь дыхательной поверхности. Однако относительная величина респираторной поверхности с возрастом уменьшается. После 50-60 лет происходят разрастание соединительнотканной стромы легкого, отложение солей в стенке бронхов, особенно прикорневых. Все это приводит к ограничению экскурсии легких и уменьшению основной газообменной функции.

Регенерация. Физиологическая регенерация воздухопроводящих органов наиболее интенсивно протекает в пределах слизистой оболочки за счет малодифференцированных (камбиальных) клеток. После удаления части полого органа восстановление путем отрастания практически не происходит. После частичной пульмонэктомии в оставшемся легком наблюдается компенсаторная гипертрофия с увеличением объема альвеол и последующим размножением структурных компонентов альвеолярных перегородок. Одновременно расширяются сосуды микроциркуляторного русла, обеспечивающие трофику и дыхание. Показано, что пневмоциты II типа могут делиться митозом и дифференцироваться в клетки I и II типов.

17.2.3. Плевра

Легкие снаружи покрыты плеврой, называемой легочной, или висцеральной. Висцеральная плевра плотно срастается с легкими, эластические и коллагеновые волокна ее переходят в интерстициальную ткань, поэтому изолировать плевру, не травмируя легкое, трудно. В висцеральной плевре встречаются гладкие мышечные клетки. В париетальной плевре, выстилающей наружную стенку плевральной полости, эластических элементов меньше, гладкие мышечные клетки встречаются редко. В легочной плевре есть два нервных сплетения: мелкопетлистое под мезотелием и крупнопетлистое в глубоких слоях плевры. Плевра имеет сеть кровеносных и лимфатических сосудов. В процессе органогенеза из листков спланхнотома мезодермы формируется только однослойный плоский эпителий - мезо-телий, а соединительнотканная основа плевры развивается из мезенхимы. В зависимости от состояния легкого мезотелиальные клетки становятся то плоскими, то высокими.

Контрольные вопросы

1. Эмбриональные источники и последовательность развития органов дыхательной системы.

2. Структурно-функциональная единица респираторной части легкого (название, компоненты, клеточный состав). Строение аэрогематиче-ского барьера.

3. Сравнительная морфофункциональная характеристика стенок вну-трилегочных бронхов разного калибра.

Глава 18. КОЖА И ЕЕ ПРОИЗВОДНЫЕ

18.1. КОЖА

Кожа *(cutis)* образует внешний покров организма, площадь которого у взрослого человека достигает 1,5-2 $м^2$. Кожа состоит из эпидермиса (эпителиальная ткань) и дермы (соединительнотканная основа). Кожа располагается на подкожной основе (клетчатке), или гиподерме, с помощью которой она соединяется с подлежащими частями организма (рис. 18.1). Толщина кожи в различных частях тела варьирует от 0,5 до 5 мм.

Функции. Кожа защищает подлежащие части организма от повреждений. Здоровая кожа непроницаема для микроорганизмов, многих ядовитых и вредных веществ, за исключением растворенных в жирах.

Кожа участвует в водно-солевом, а также в тепловом обмене с внешней средой. В течение суток через кожу человека выделяется около 500 мл воды, что составляет 1 % всего ее количества в организме. Кроме воды, через кожу вместе с потом выводятся различные соли, главным образом хлориды, а также молочная кислота и продукты азотистого обмена. Около 80 % всех тепловых потерь организма происходит через кожную поверхность. В случаях нарушения этой функции (например, при длительной работе в резиновом комбинезоне) могут возникнуть перегревание организма и тепловой удар.

В коже под действием ультрафиолетовых лучей из предшественников синтезируется витамин D_3. Отсутствие его в организме вызывает тяжелое заболевание - рахит.

Наличие в коже обильной сосудистой сети и артериоловенулярных анастомозов определяет значение ее как депо крови. У взрослого человека в сосудах кожи может задерживаться до 1 л крови.

Кожа активно участвует в иммунных процессах. В ней происходят распознавание антигенов и их элиминация.

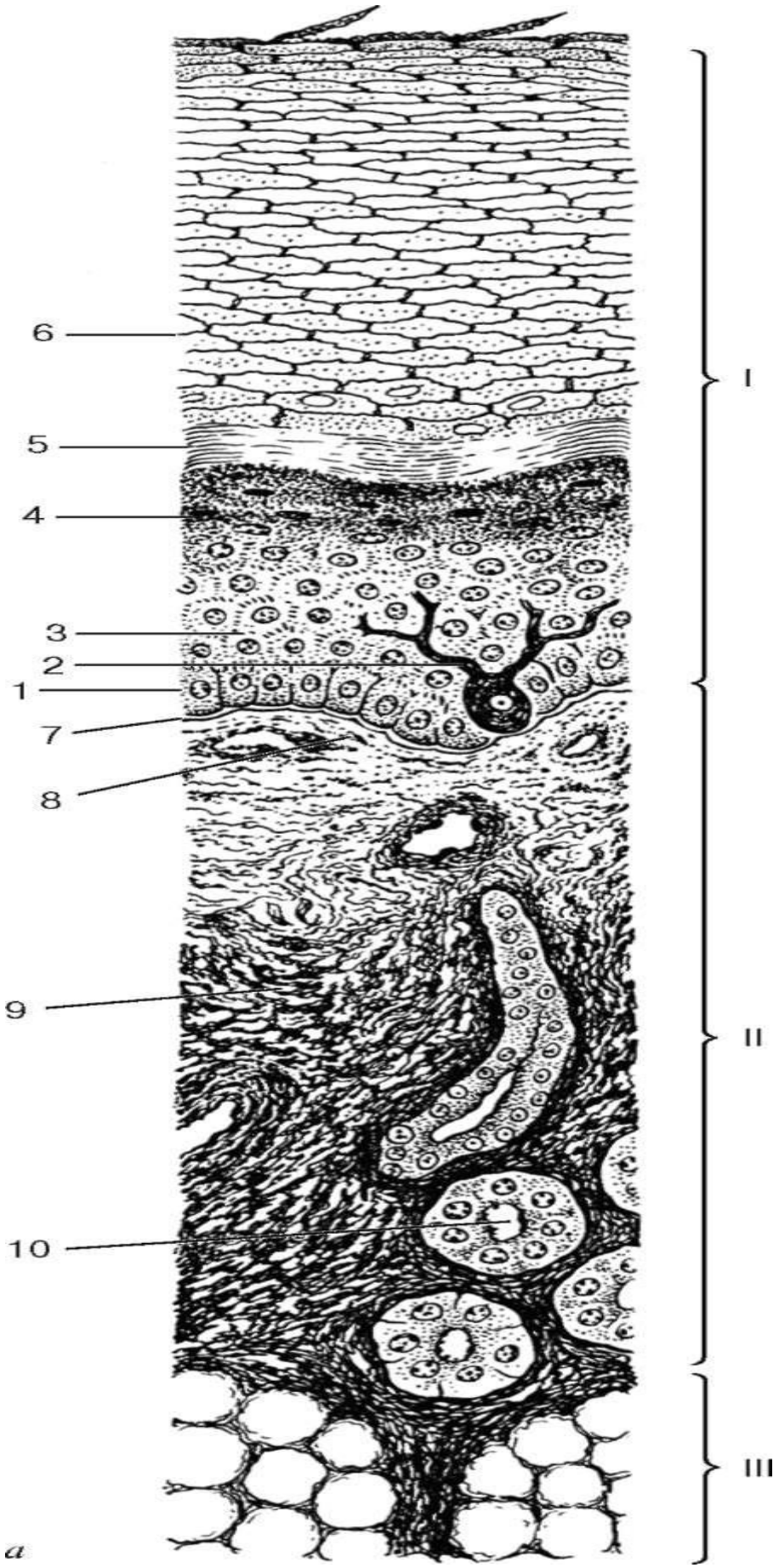

Рис. 18.1. Кожа пальца: а: I - эпидермис; II - дерма; III - гиподерма; 1 - базальный слой; 2 - меланоцит; 3 - шиповатый слой; 4 - зернистый слой; 5 - блестящий слой; 6 -

роговой слой; 7 - базальная мембрана; 8 - сосочковый слой; 9 - сетчатый слой; 10 - концевой отдел потовой железы

Благодаря обильной иннервации кожный покров представляет собой огромное рецепторное поле, в котором сосредоточены осязательные, температурные и болевые нервные окончания. В некоторых участках кожи, например на голове и кистях, на 1 см^2 ее поверхности насчитывается до 300 чувствительных точек. Кожа образует производные, или придатки, в виде желез (потовых, сальных, молочных, волос и ногтей).

Развитие. Кожа развивается из двух эмбриональных зачатков. Эпителиальный покров (эпидермис) ее образуется из кожной эктодермы, а подлежащие соединительнотканные слои - из мезенхимы дерматомов (производных сомитов). В первые недели развития зародыша эпителий кожи состоит всего из одного слоя плоских клеток. Постепенно эти клетки становятся все более высокими. В конце 2-го мес над ними появляется второй слой клеток, а на 3-м мес эпителий становится многослойным. Одновременно в наружных его слоях (в первую очередь на ладонях и подошвах) начинаются процессы ороговения. На 3-м мес внутриутробного периода в коже закладываются эпителиальные зачатки волос, желез и ногтей. В эпидермис проникают пигментные клетки, клетки Лангерганса, клетки Меркеля. В соединительнотканной основе кожи в этот период начинают образовываться волокна и густая сеть кровеносных сосудов. В глубоких слоях этой сети местами появляются очаги кроветворения. Лишь на 5-м мес внутриутробного развития образование кровяных элементов в них прекращается и на их месте формируется жировая ткань. Происходит иннервация кожи. В целом гисто- и органогенез кожи и ее производных характеризуется индуктивным взаимодействием эпидермиса и дермы. В качестве индуктора вначале выступает мезенхима, затем усиливается роль эпидермиса, что приводит к усложнению структуры и функции кожи как органа.

б

Рис. 18.1. Продолжение

б - микрофотография (обозначения см. выше)

18.1.1. Эпидермис

Эпидермис *(epidermis)* - это *полидифферонная ткань,* ведущий эпителиальный дифферон которой формирует многослойный плоский ороговевающий эпителий. В последнем постоянно происходят обновление и специфическая дифференцировка клеток *(кератинизация).* Толщина его колеблется от 0,03 до 1,5 мм и более. По сравнению с кожей ладоней и подошв стоп эпидермис других участков кожи значительно тоньше. Толщина его, например, на волосистой части не превышает 170 мкм. Блестящий слой в нем отсутствует, а роговой представлен лишь 2-3 рядами ороговевших клеток - чешуек.

На основании различной толщины эпидермиса кожа подразделяется на *толстую и тонкую.* Толстая кожа покрывает небольшие участки тела (ладони, подошвы), тогда как тонкая выстилает остальные обширные его поверхности.

На ладонях и подошвах эпидермис состоит из многих десятков слоев клеток, которые объединены в пять основных слоев: базальный, шиповатый,

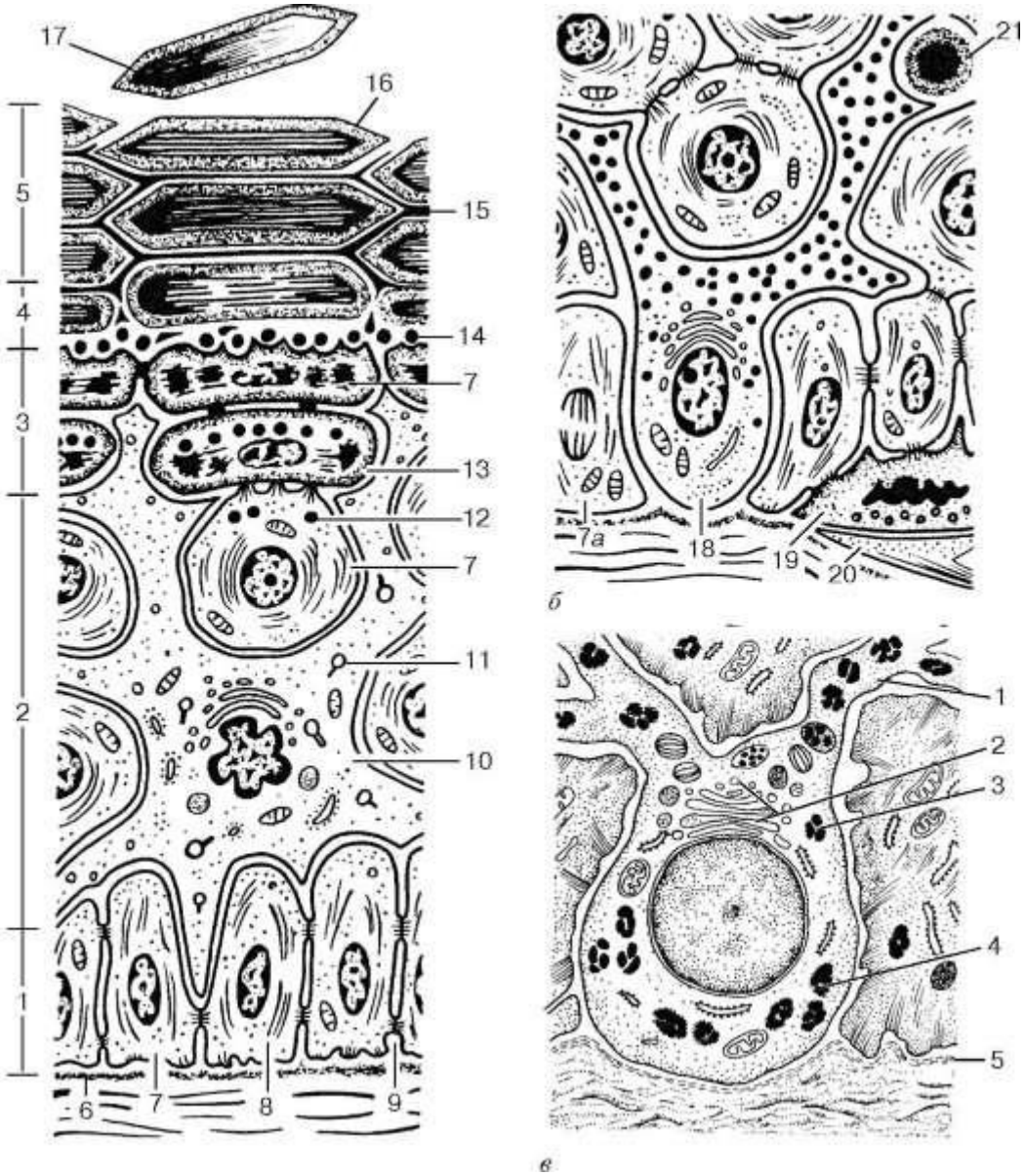

Рис. 18.2. Строение эпидермиса (по Е. Ф. Котовскому):

а - пролиферативная единица; *б* - меланоцит и клетка Меркеля: 1 - базальный слой; 2 - шиповатый слой; 3 - зернистый слой; 4 - блестящий слой; 5 - роговой слой; 6 - базальная мембрана; 7 - кератиноцит; 7а - митотическое деление клетки; 8 - кератиновые

тонофиламенты; 9 - десмосомы; 10 - внутриэпидермальный макрофаг (клетка Лангерганса); 11 - гранулы Бирбека; 12 - кератиносомы; 13 - слой кератолинина; 14 - образование межклеточного цемента; 15 - межклеточный цемент; 16 - кератиноцит (роговая чешуйка); 17 - отпадающая роговая чешуйка; 18 - меланоцит с гранулами пигмента; 19 - клетка Меркеля с секреторными гранулами; 20 - афферентное нервное волокно; 21 - Т-лимфоцит; *в* - меланоцит: 1 - отростки меланоцита; 2 - комплекс Гольджи; 3 - премеланосомы; 4 - меланосомы; 5 - базальная мембрана эпидермиса зернистый, блестящий и роговой (рис. 18.2). В остальных участках кожи четыре слоя (отсутствует блестящий слой). В них различают 5 типов клеток: кератиноциты (эпителиоциты), клетки Лангерганса (внутриэпидермальные макрофаги), лимфоциты, меланоциты, клетки Меркеля (см. рис. 18.2).

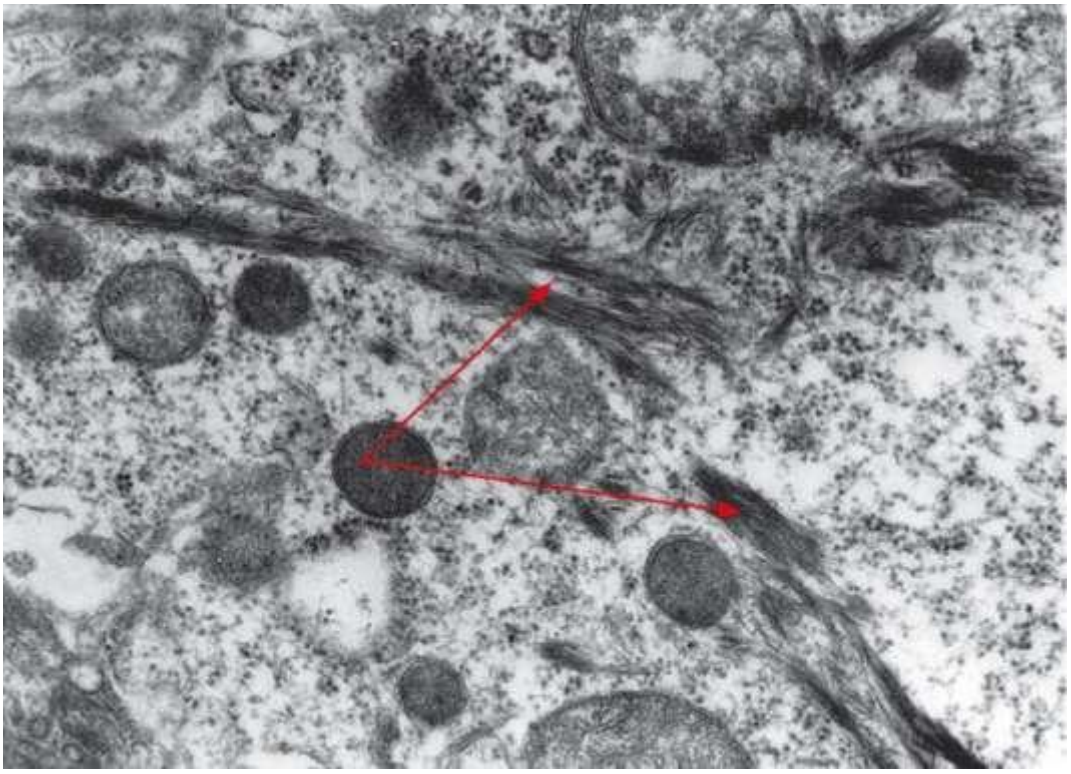

Рис. 18.3. Ультраструктура цитоплазмы кератиноцита: стрелками обозначены пучки тонофиламентов; увеличение 54 000 (препарат В. И. Семкина)

Из этих клеток в эпидермисе и каждом из его слоев (свыше 85 %) основу составляют *кератиноциты.* Они непосредственно участвуют в ороговении (кератинизации) эпидермиса. При этом в кератиноцитах происходит синтез специальных белков - кислых и щелочных типов кератинов, филаггри-на, инволюкрина, кератолинина и других, устойчивых к механическим и химическим воздействиям, и формируются кератиновые тонофиламенты и кератиносомы (рис. 18.3). Затем в них разрушаются органеллы и ядра, а между ними образуется межклеточное цементирующее вещество, богатое липидами - церамидами (керамидами) и поэтому непроницаемое для воды. Одновременно кератиноциты постепенно перемещаются из нижнего слоя в поверхностный, где завершается их дифференцировка и они получают название роговых чешуек (эпидермальных корнеоцитов). Весь процесс кератинизации продолжается 3-4 нед (на подошвах стоп - быстрее).

Базальный слой (stratum basale) образован кератиноцитами, меланоци-тами, клетками Меркеля, Лангерганса и камбиальными (стволовыми). Кератиноциты соединяются с базальной мембраной полуили гемидес-мосомами, а между собой и с клетками Меркеля - с помощью десмо-сом. Кератиноциты имеют столбчатую или кубическую форму, округлое богатое хроматином ядро и базофильную цитоплазму. В ней выявляются

органеллы, кератиновые промежуточные тонофиламенты и в некоторых клетках гранулы черного пигмента меланина. Меланин фагоцитируется кератиноцитами из меланоцитов, в которых образуется. В базальном слое кератиноциты размножаются путем митотического деления, и новообразованные клетки включаются в процесс кератинизации (дифференциров-ки). В базальном слое встречаются клетки в C_0-периоде жизненного цикла. Среди них - стволовые клетки дифферона кератиноцитов (см. рис. 18.2), которые способны возвращаться в митотический цикл.

Таким образом, базальный слой, включающий стволовые клетки и делящиеся малодифференцированные кератиноциты, является ростковым, за счет которого постоянно (каждые 3-4 нед) происходит обновление (физиологическая регенерация) эпидермиса.

Меланоциты - пигментные клетки нейроглиальной природы, не связанные десмосомами с соседними клетками. Они имеют несколько ветвящихся отростков, достигающих зернистого слоя. В их цитоплазме отсутствуют тонофибриллы, но много рибосом и меланосом. Меланосомы - структуры овальной формы, состоящие из плотных пигментных гранул и фибриллярного каркаса, окруженных общей мембраной. Они оформляются в комплексе Гольджи, где к ним присоединяются ферменты тирозиназа и ДОФА-оксидаза. Эти ферменты участвуют в образовании из аминокислоты тирозина кожного пигмента меланина, содержащегося в меланосомах (от лат. *melas* - черный).

Положительная реакция на ДОФА-оксидазу является специфической для меланоцитов. В среднем на 10 кератиноцитов приходится один меланоцит (эпидермаль-ная меланиновая единица). Пигмент меланин обладает способностью задерживать ультрафиолетовые лучи и поэтому не позволяет им проникать в глубь организма, где они могут вызвать повреждение внутренних органов. Синтез пигмента возрастает под действием ультрафиолетовой радиации и меланоцитстимулирующего гормона гипофиза. В самом эпидермисе УФ-лучи оказывают влияние также на кера-тиноциты, стимулируя в них синтез витамина D, участвующего в минерализации костной ткани.

Клетки Меркеля (осязательные) нейроглиальные по происхождению. Они наиболее многочисленны в сенсорных областях кожи (пальцы, кончик носа и др.). К их основанию подходят афферентные нервные волокна. Клетки Меркеля и афферентные нервные волокна образуют в эпидермисе осязательные механорецепторы, реагирующие на прикосновение. В цитоплазме клеток выявляются гранулы с плотной сердцевиной, содержащие бомбе-зин, ВИП, энкефалин, эндорфин и другие пептиды. В связи с этим клетки Меркеля относятся к дисперсной эндокринной системе (APUD-серии). Эти клетки участвуют в регуляции регенерации эпидермиса, а также тонуса и проницаемости кровеносных сосудов дермы с помощью ВИП и гистамина, высвобождающегося под их влиянием из тучных клеток.

Клетки Лангерганса - внутриэпидермальные антигенпредставляющие клетки костномозгового происхождения, выполняют иммунологические функции макрофагов эпидермиса.

Эти клетки способны мигрировать из эпидермиса в дерму и в регионарные лимфатические узлы, а также могут воспринимать антигены в эпидермисе и

«представлять» их внутриэпидермальным лимфоцитам и лимфоцитам регионарных лимфатических узлов, запуская таким образом иммунологические реакции. Лимфоциты, относящиеся к Т-популяции, проникают в базальный и шиповатый слои эпидермиса из дермы. Здесь может происходить их пролиферация под влиянием интерлейкина-1 (ИЛ-1), выделяемого клетками Лангерганса, а также под влиянием факторов типа тимозина и тимопоэтина, вырабатываемых кератиноцитами. Таким образом, внутриэпидермальные макрофаги (клетки Лангерганса) и лимфоциты участвуют в построении

иммунологического защитного барьера кожи, относящегося к периферической части иммунной системы организма.

Клетки Лангерганса составляют от 2 до 8 % клеток эпидермиса. Они не связаны десмосомами с окружающими кератиноцитами. Для них характерны отростчатая форма, лопастного вида ядро и присутствие в цитоплазме аргентаффинных гранул (гранулы Бирбека), имеющих вид теннисных ракеток. Своими отростками клетки Лангерганса объединяют окружающие их кератиноциты в *эпидермальные пролиферативные единицы* (ЭПЕ), из которых состоит эпидермис в некоторых участках кожи. Пролиферативная единица имеет форму вертикальной колонки, занимает всю толщу эпидермиса, возникает в результате пролиферации и дифференцировки одной стволовой клетки. Она состоит из центрально расположенной клетки Лангерганса и кератиноцитов (примерно из 20 в «тонкой» коже и из 50 - в «толстой» коже) всех слоев эпидермиса. В ЭПЕ клетки Лангерганса оказывают регулирующее влияние на пролиферацию и дифференцировку кератиноцитов, возможно, с помощью цитокинов, обнаруженных в их гранулах.

Другая разновидность внутриэпидермальных макрофагов - *клетки Гринстейна.* Эти клетки при взаимодействии с внутриэпидермальными Т-лимфоцитами-супрессорами также участвуют в регуляции иммунных реакций.

Шиповатый слой (stratum spinosum) включает кератиноциты и клетки Лангерганса. Кератиноциты, образующие 5-10 слоев, имеют полигональную форму. Они соединяются между собой и с находящимися в базальном слое кератиноцитами с помощью многочисленных десмосом, имеющих вид шипов на поверхности клеток (после мацерации). В их цитоплазме усиливаются синтез кератина и образование из него тонофиламент, которые соединяются в пучки - тонофибриллы (см. рис. 18.3). Также формируются новые структуры - кератиносомы, или ламеллярные гранулы (гранулы Одланда). Они представляют собой ограниченные мембраной скопления пластин, содержащих липиды (холестеринсульфат, церамиды и др.) и гидролитические ферменты.

Зернистый слой (stratum granulosum) состоит из 3-4 слоев кератиноци-тов овальной формы, в которых синтезируются белки - кератин, филаг-грин, инволюкрин и кератолинин. Филаггрин участвует в агрегации кера-тиновых тонофиламент, образуя между ними аморфный матрикс. К ним присоединяются белки, полисахариды, липиды, аминокислоты, которые высвобождаются при начинающемся здесь (под влиянием гидролитических ферментов кератиносом и лизосом) распаде ядер и органелл. В результате образуется сложное по составу соединение - *кератогиалин.* Последний при световой микроскопии выявляется в виде крупных, не ограниченных мембраной базофильных гранул. Они заполняют цитоплазму кератиноцитов и придают им зернистый вид. Инволюкрин и кератолинин образуют белковый слой под плазмолеммой, защищающий ее от действия гидролитических ферментов кератиносом и лизосом, которые активизируются под воздействием клеток Лангерганса. При этом количество кератиносом в кератино-цитах увеличивается, и они выделяются путем экзоцитоза в межклеточные щели, где содержащиеся в них липиды (церамиды, холестеринсульфат и др.) образуют цементирующее вещество. Последнее соединяет кератиноциты между собой и создает в эпидермисе водонепроницаемый барьер, который предохраняет кожу от высыхания.

Блестящий слой (stratum lucidum) образуют плоские кератиноциты (эпи-дермальные корнеоциты), в которых полностью разрушаются ядро и орга-неллы, кератогиалиновые гранулы сливаются в светопреломляющую массу, состоящую из агрегированных кератиновых фибрилл и аморфного матрик-са, включающего филаггрин, и более толстым становится слой кератоли-нина под плазмолеммой. Между клетками почти исчезают десмосомы, но увеличивается количество цементирующего вещества, богатого липидами.

Постепенно кератиноциты полностью заполняются продольно расположенными кератиновыми фибриллами, спаянными аморфным матриксом из филаггрина. Одновременно кератиноциты смещаются в наружный роговой слой.

Роговой слой (stratum corneum), толщина которого на ладонях и подошвах стоп достигает 600 мкм и более, состоит из закончивших дифференцировку кератиноцитов (корнеоцитов), получивших название *роговых чешуек.* Они имеют форму плоских многогранников, расположенных друг на друге в виде колонок. Чешуйки имеют толстую прочную оболочку, содержащую белок кератолинин. Вся внутренняя часть чешуек заполнена продольно расположенными кератиновыми фибриллами, связанными дисульфидными мостиками. Фибриллы упакованы в аморфном матриксе, состоящем из другого вида кератина. Филаггрин при этом расщепляется на аминокислоты, которые включаются в кератин фибрилл. Чешуйки связаны между собой с помощью межклеточного цементирующего вещества, богатого липидами, что делает его непроницаемым для воды. В процессе жизнедеятельности постоянно происходит десквамация (отторжение) роговых чешуек с поверхности эпидермиса. Важную роль в этом, вероятно, играют липолитические ферменты (стероидили холестеринсульфатазы), найденные в лизосомах клеток Лангерганса. Под их влиянием может происходить расщепление межклеточного вещества - холестеринсульфата, цементирующего роговые чешуйки.

Таким образом, в эпидермисе кожи происходят постоянно взаимосвязанные процессы пролиферации и дифференциации кератиноцитов. Значение этих процессов заключается в том, что они приводят к образованию в эпидермисе регулярно обновляющегося рогового слоя, который отличается механической и химической устойчивостью, высокой гидроизолирующей способностью, плохой теплопроводимостью и непроницаемостью для бактерий и их токсинов.

Электронно-микроскопически блестящий слой как отдельный слой не определяется.

Процессы пролиферации и дифференциации в эпидермисе регулируются при участии нервной системы, эндокринных желез (надпочечников и др.), а также регу-ляторных веществ - кейлонов, простагландинов, эпителиального фактора роста, вырабатываемых в самом эпидермисе клетками Лангерганса и кератиноцитами. Нарушение этих регуляторных механизмов приводит к изменению процессов пролиферации и кератинизации в эпидермисе, что лежит в основе некоторых кожных болезней (псориаз и др.).

Под влиянием некоторых внешних и внутренних факторов характер эпидермиса может существенно изменяться. Так, например, при сильных механических воздействиях (трении), при А-авитаминозе, под влиянием гидрокортизона резко усиливаются процессы ороговения.

Между эпидермисом и подлежащей дермой располагается базальная мембрана (см. рис. 18.1, 18.2).

18.1.2. Собственно кожа, дерма

Собственно кожа *(corium),* или дерма, имеет толщину от 0,5 до 5 мм, наибольшую - на спине, плечах, бедрах. Дерма делится на два слоя - сосочковый и сетчатый (см. рис. 18.1), которые не имеют между собой четкой границы.

Сосочковый слой (stratum papillare) располагается непосредственно под эпидермисом, состоит из рыхлой соединительной ткани, выполняющей трофическую функцию. Свое название этот слой получил от многочисленных сосочков, вдающихся в эпителий. Их величина и количество в коже различных частей тела неодинаковы. Наибольшее количество сосочков высотой до 0,2 мм находится в коже ладоней и подошв. В коже лица сосочки развиты слабо, а с возрастом могут совсем исчезнуть. Сосочковый слой дермы

определяет индивидуальный характер расположения борозд и линий на поверхности кожи. Это имеет судебно-медицинское значение для идентификации личности.

Соединительная ткань сосочкового слоя состоит из тонких коллагено-вых, эластических и ретикулярных волокон, а также из клеток, среди которых наиболее часто встречаются фибробласты, макрофаги, тучные клетки и др. Здесь также находятся гладкие мышечные клетки, местами собранные в небольшие пучки, связанные с корнем волоса. Это мышца, поднимающая волосы. Однако имеются мышечные пучки, не связанные с волосами. Больше всего их в коже головы, щек, лба и тыльной поверхности конечностей. Сокращение мышечных клеток обусловливает появление так называемой гусиной кожи. При этом сжимаются мелкие кровеносные сосуды и уменьшается приток крови к коже, вследствие чего понижается теплоотдача организма.

Сетчатый слой (stratum reticulare), обеспечивающий прочность кожи, образован плотной неоформленной соединительной тканью с мощными пучками коллагеновых волокон и сетью эластических волокон. Пучки коллагеновых волокон проходят в основном в двух направлениях: одни из них лежат параллельно поверхности кожи, другие - косо. Вместе они образуют сеть, строение которой определяется функциональной нагрузкой на кожу. В участках кожи, испытывающих сильное давление (кожа стопы, подушечек пальцев, локтей и др.), хорошо развита широкопетлистая, грубая сеть коллагеновых волокон. Наоборот, в тех участках, где кожа подвергается значительному растяжению (область суставов, тыльная сторона стопы, лицо и т. п.), в сетчатом слое обнаруживается узкопетлистая более нежная колла-геновая сеть. Эластические волокна в основном повторяют ход коллагено-вых пучков. Их значительно больше в участках кожи, часто испытывающих растяжение (в коже лица, суставов и т. п.). Клеточные элементы сетчатого слоя представлены главным образом фибробластами.

В дерме вокруг сосудов микроциркуляторного русла - лимфатических капилляров и посткапиллярных венул присутствуют *периваскулярные лимфо-идные узелки,* схожие с узелками селезенки.

Периваскулярные лимфоидные узелки имеют центральную и мантийную зоны, в которых происходят пролиферация и дифференцировка лимфоцитов. Полагают, что благодаря этим узелкам в коже может быстро развиваться иммунная защитная реакция при поступлении в нее антигенов. Постоянное присутствие в эпидермисе и дерме иммунокомпетентных клеток, а также лимфоидных узелков свидетельствует о том, что кожа является не только местом реализации иммунологических процессов, но и активно участвует в них, играя роль одного из органов иммуногенеза.

В большинстве участков кожи человека в ее сетчатом слое располагаются *кожные железы* - потовые и сальные, а также корни волос.

В дерме некоторых участков кожи имеется пигмент, который располагается в цитоплазме*меланодесмоцитов* - клеток подлежащей к эпидермису соединительной ткани. Они имеют отростчатую форму и в отличие от меланоцитов эпидермиса не дают положительной ДОФА-реакции, т. е. они содержат, но не синтезируют пигмент. Предполагают, что пигмент поступает из эпидермиса и фагоцитируется меланодесмоцитами.

Дермальные меланоциты встречаются лишь в определенных участках - в области анального отверстия и в околососковых кружках.

Пигментный обмен в коже тесно связан с содержанием в ней витаминов (А, С, РР), а также зависит от эндокринных факторов - гормонов гипофиза, надпочечников и др.

Пучки коллагеновых волокон из сетчатого слоя дермы продолжаются в слое подкожной основы.

Подкожная основа (tela subcutanea), или гиподерма, не является частью кожи. Она богата жировой тканью и смягчает действие на кожу различных механических факторов. Поэтому гиподерма особенно хорошо развита в тех участках кожи, которые подвергаются сильным механическим воздействиям (подушечки пальцев, ступни и т. п.). Здесь подкожная основа полностью сохраняется даже при крайней степени истощения организма. Гиподерма обеспечивает некоторую подвижность кожи по отношению к нижележащим частям, что в значительной мере предохраняет ее от разрывов и других механических повреждений. Скопление жировой ткани в гиподерме ограничивает теплоотдачу.

Васкуляризация. Кровеносные сосуды образуют в коже несколько сплетений, от которых отходят веточки, питающие различные ее части. Сосудистые сплетения залегают в коже на разных уровнях.

Различают глубокое и поверхностное артериальные сплетения, а также одно глубокое и два поверхностных венозных сплетения.

Артерии кожи берут начало из широкопетлистой сосудистой сети, расположенной между мышечными фасциями и подкожной основой (фасциальная артериальная сеть). От этой сети отходят сосуды, которые, пройдя слой подкожной жировой ткани, на границе ее с дермой разветвляются и образуют глубокую кожную артериальную сеть. От нее идут веточки, снабжающие кровью жировые дольки, потовые железы и волосы. Из глубокой кожной артериальной сети начинаются артерии, которые проходят сетчатый слой дермы и в основании сосочкового слоя распадаются на артериолы, образующие подсосочковую (поверхностную) артериальную сеть. От этой сети, в свою очередь, отходят более тонкие короткие веточки - терминальные артериолы, распадающиеся в сосочках на капилляры, имеющие форму шпилек, длина которых не превышает 0,4 мм. Терминальные артериолы, отходящие от подсосочковой сети, снабжают кровью группы сосочков. Характерно, что они не анастомозируют друг с другом. Этим можно объяснить, почему иногда покраснение или побледнение кожи происходит «пятнами». От подсосочковой сети отходят также артериальные сосуды к сальным железам и корням волос.

Капилляры сосочкового слоя, сальных желез и корней волос собираются в вены, впадающие в подсосочковые венозные сплетения. Различают два подсосочковых сплетения, лежащих одно за другим. Из них кровь поступает в кожное (глубокое) венозное сплетение, лежащее между дермой и гиподермой. В это же сплетение отводится кровь от жировых долек и потовых желез. Кожное сплетение соединяется с фасциальным венозным сплетением, от которого отходят более крупные венозные стволы.

В коже многочисленны артериоловенулярные анастомозы, особенно на кончиках пальцев рук и ног, в области ногтевого ложа. Они имеют прямое отношение к процессу терморегуляции.

Лимфатические сосуды кожи образуют два сплетения: поверхностное, лежащее ниже подсосочковых венозных сплетений, и глубокое, расположенное на границе с гиподермой.

Иннервация. Кожа иннервируется как ветвями цереброспинальных нервов, так и нервами автономной нервной системы. К цереброспинальной нервной системе принадлежат многочисленные чувствительные нервы, образующие в коже огромное количество чувствительных нервных сплетений. Нервы автономной нервной системы иннервируют в коже сосуды, гладкие миоциты и потовые железы.

Нервы в подкожной основе образуют основное нервное сплетение кожи, от которого отходят многочисленные стволики, дающие начало новым сплетениям, расположенным вокруг корней волос, потовых желез, жировых долек и в сосочковом слое дермы. Густое нервное сплетение сосоч-кового слоя посылает миелиновые и безмиелиновые нервные волокна в соединительную ткань и в эпидермис, где они образуют большое число

чувствительных нервных окончаний. Нервные окончания распределены в коже неравномерно. Они особенно многочисленны вокруг корней волос и в участках кожи с повышенной чувствительностью, например, на ладонях и подошвах, на лице, в области половых органов. К ним относятся свободные и несвободные нервные окончания: пластинчатые нервные тельца (тельца Фатера-Пачини), концевые колбы, осязательные тельца и осязательные клетки Меркеля (см. главу 10). Считается, что чувство боли передается расположенными в эпидермисе свободными нервными окончаниями, где они предположительно доходят до зернистого слоя, а также нервными окончаниями, лежащими в сосочковом слое дермы.

Вероятно, что свободные окончания одновременно являются терморецепторами. Чувство прикосновения (осязание) воспринимается осязательными тельцами и клетками Меркеля, а также нервными сплетениями вокруг корней волос. Осязательные тельца находятся в сосочковом слое дермы, осязательные клетки Меркеля - в базальном слое эпидермиса.

Чувство давления связано с наличием пластинчатых нервных телец Фатера-Пачини, лежащих глубоко в коже. К механорецепторам относятся и концевые колбы, расположенные, в частности, в коже наружных половых органов.

18.2. ПРОИЗВОДНЫЕ КОЖИ

18.2.1. Железы кожи

В коже человека находятся три вида желез: *молочные, потовые* и *сальные.* Поверхность железистого эпителия потовых и сальных желез примерно в 600 раз превышает поверхность эпидермиса. Эти кожные железы обеспечивают терморегуляцию (около 20 % тепла отдается организмом путем испарения пота), защиту кожи от повреждений (жировая смазка предохраняет кожу от высыхания, а также от мацерации водой и влажным воздухом), выделение из организма некоторых ферментов и продуктов обмена веществ (мочевина, мочевая кислота, аммиак и др.).

Потовые железы (gll. sudoriferae) встречаются почти во всех участках кожного покрова. Их количество достигает более 2,5 млн. Наиболее богата потовыми железами кожа лба, лица, ладоней и подошв, подмышечных и паховых складок. В этих местах на 1 $см^2$ поверхности кожи открывается свыше 300 желез, тогда как в других участках кожи - 120-200 желез. Секрет потовых желез - пот - содержит 98 % воды и 2 % плотного остатка, который состоит из органических и неорганических веществ. Кроме воды, вместе с потом организм выделяет продукты белкового обмена и некоторые соли, например хлорид натрия. За сутки выделяется около 500-600 мл пота.

Потовые железы подразделяются на *эккринные (мерокринные)* и *апокринные.* Эккринные железы распространены в коже повсеместно. Апокринные железы находятся лишь в определенных местах кожного покрова, например, в подмышечных впадинах, области заднего прохода, коже лба, больших половых губах. Развиваются они в период полового созревания организма и отличаются несколько большими размерами. Секрет их богаче органическими веществами, которые при разложении на поверхности кожи придают ему особенный, резкий запах. Разновидностью апокринных потовых желез являются железы век и железы, выделяющие ушную серу.

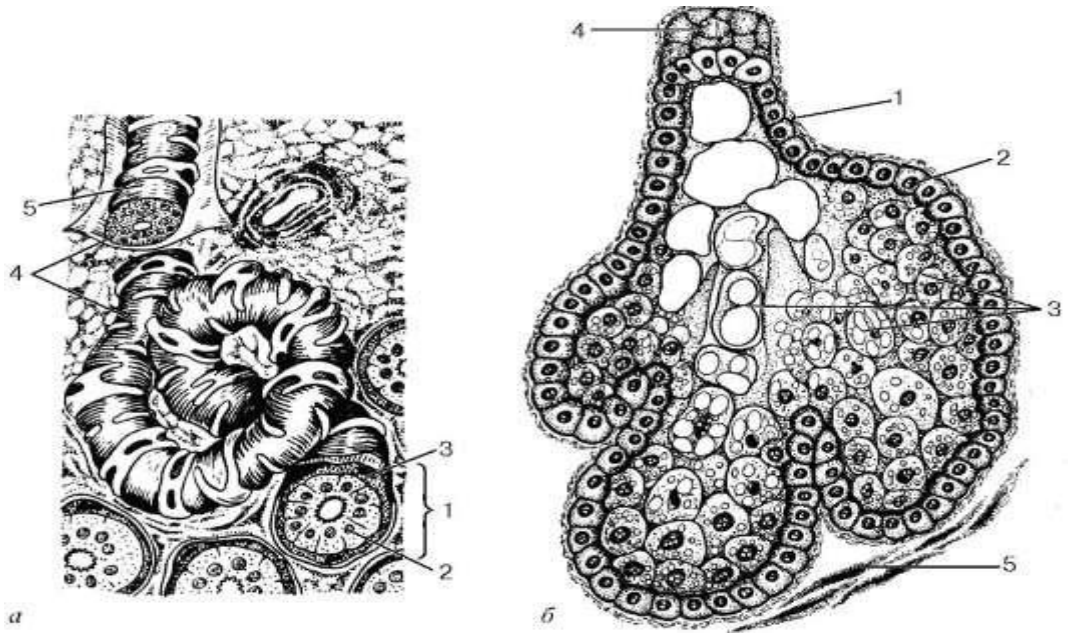

Рис. 18.4. Строение желез кожи (схема):

а - потовая железа: 1 - концевой отдел; 2 - железистые клетки; 3 - веретеновид-ные миоэпителиоциты; 4 - выводной проток; 5 - базальная мембрана; *б* - сальная железа: 1 - базальная мембрана; 2 - базальные себоциты; 3 - себоциты на разных стадиях жирового перерождения; 4 - выводной проток; 5 - гладкие миоциты мышцы, поднимающей волос.

Потовые железы по строению являются простыми трубчатыми. Они состоят из длинного выводного протока и не менее длинного концевого отдела, закрученного в виде клубочка (рис. 18.4). Диаметр клубочка около 0,3-0,4 мм. Концевые отделы располагаются в глубоких частях сетчатого слоя на границе его с подкожной основой, а выводные протоки эккринных желез, пройдя через оба слоя дермы и эпидермис, открываются на поверхности кожи так называемой потовой порой. Выводные протоки многих апокринных желез не заходят в эпидермис и не образуют потовых пор, а впадают вместе с выводными протоками сальных желез в волосяные воронки.

Концевые отделы эккринных потовых желез имеют диаметр около 30-35 мкм. Они выстланы железистым эпителием, клетки которого бывают кубической или цилиндрической формы. Среди них различают*светлые и темные* железистые клетки. В слабобазофильной цитоплазме светлых клеток постоянно встречаются капли жира, гранулы гликогена и пигмента. Обычно в них содержится высокоактивная щелочная фосфатаза. Светлые клетки выделяют воду и ионы металлов, темные клетки - органические макромолекулы (сиаломуцины). Кроме того, при потоотделении секреторные клетки выделяют вазоактивный пептид брадикинин, обладающий сосудорасширяющим действием, что способствует отдаче тепла организмом. Помимо секреторных клеток, на базальной мембране концевых отделов располагаются *миоэпителио-циты.* Сокращаясь, они способствуют выделению секрета.

Концевые отделы апокринных желез значительно более крупные: их диаметр достигает 150-200 мкм. Они состоят из железистых и миоэпителиаль-ных клеток. Железистые клетки имеют оксифильную цитоплазму с фосфо-липидными гранулами и не отличаются высокой активностью щелочной фосфатазы. В процессе секреции апикальные концы клеток разрушаются (апокриния) и входят в состав секрета. Функция апокринных потовых желез связана с функцией половых желез: в предменструальный и менструальный периоды и во время беременности секреция апокринных желез возрастает.

Переход концевого отдела в выводной проток совершается резко. Стенка выводного протока состоит из двухслойного кубического эпителия, клетки которого окрашиваются

более интенсивно. Проходя через эпидермис, выводной проток эккринных потовых желез приобретает штопорообразный ход. Здесь его стенка образована плоскими клетками. Клетки выводных протоков потовых желез обладают слабо выраженной способностью реаб-сорбировать компоненты секрета.

Сальные железы (gll. sebaceae) наибольшего развития достигают в период полового созревания под влиянием половых гормонов: у мужчин - тестостерона, у женщин - прогестерона. В отличие от потовых желез сальные железы почти всегда связаны с волосами своим выводным протоком. Только там, где нет волос (губы, соски, слизистые оболочки наружных половых органов и др.), они располагаются самостоятельно. Больше всего сальных желез на голове, лице и верхней части спины. На ладонях и подошвах они отсутствуют. Секрет сальных желез (кожное сало) обладает бактерицидными свойствами и служит жировой смазкой для волос и эпидермиса кожи.

За сутки сальные железы человека выделяют около 20 г кожного сала. Секрет смягчает кожу, придает ей эластичность и облегчает трение соприкасающихся поверхностей кожи, а также препятствует развитию в ней микроорганизмов. В отличие от потовых сальные железы располагаются более поверхностно - в пограничных отделах сосочкового и сетчатого слоев дермы. Около одного корня волоса можно встретить 1-3 железы. Сальные железы являются *простыми альвеолярными* с разветвленными концевыми отделами (см. рис. 18.4, б). Секретируют они по *голокринному* типу.

Концевые отделы, диаметр которых колеблется от 0,2 до 2 мм, состоят из клеток - *себоцитов,* среди которых различают малодифференцированные, дифференцированные и погибающие формы. Малодифференцированные клетки, способные к пролиферации, составляют наружный ростковый (герминативный) слой концевого отдела, лежащий на базальной мембране. Вступившие на путь дифференцировки клетки из этого слоя перемещаются внутрь концевого отдела. При этом они увеличиваются в объеме, и в них развивается агранулярная эндоплазматическая сеть, в которой синтезируются липиды, постепенно заполняющие цитоплазму. Затем происходит гибель себоцитов по механизму апоптоза. Клетки, распадаясь, превращаются в секрет - *кожное сало.* Последнее по выводному протоку поступает в воронку волоса и далее на поверхность его стержня и эпидермиса кожи. Выводной проток короткий. Стенка его состоит из многослойного плоского эпителия. Ближе к концевому отделу количество слоев в стенке протока уменьшается, эпителий становится кубическим и переходит в наружный ростковый слой концевого отдела.

18.2.2. Волосы

Волосы *(pili)* покрывают почти всю поверхность кожи. Наиболее плотно они расположены на голове. Длина волос колеблется от нескольких миллиметров до 1,5-2 м (редко), толщина - от 0,005 до 0,6 мм.

Различают три вида волос: *длинные,* к которым относятся волосы головы, бороды, усов, а также располагающиеся в подмышечных впадинах и на лобке; *щетинистые* - волосы бровей, ресниц, а также растущие в наружном слуховом проходе и в преддверии полости носа; *пушковые,* покрывающие остальные участки кожного покрова.

Развитие. Волосы развиваются на 3-м мес эмбриогенеза. Группы клеток эпидермиса в виде тяжей врастают в дерму, образуя волосяные фолликулы, из которых и происходит рост волос. Прежде всего волосы появляются в области бровей, подбородка и верхней губы. Несколько позднее они образуются в коже других участков тела.

Перед рождением или вскоре после него эти первые волосы *(lanugo)* выпадают (за исключением области бровей, век и головы) и заменяются новыми, пушковыми волосами *(villus).* В области бровей, век и головы позднее также происходит смена волос на более грубые - длинные и щетинистые.

В период полового созревания грубые волосы появляются в подмышечных впадинах, на лобке, а у мужчин, кроме того, на лице, иногда на груди, спине, бедрах и т. п. Волосы, образовавшиеся в период полового созревания, по характеру строения являются окончательными. В дальнейшем они подвергаются периодической смене.

Строение. Волосы являются эпителиальными придатками кожи. В волосе различают две части: стержень и корень. *Стержень волоса* находится над поверхностью кожи. *Корень волоса* скрыт в толще кожи и доходит до подкожной основы. Стержень длинных и щетинистых волос состоит из *коркового, мозгового вещества и кутикулы;* в пушковых волосах имеются только корковое вещество и кутикула. Корень волоса состоит из эпителиоцитов, находящихся на разных стадиях формирования коркового, мозгового вещества и кутикулы волоса.

Корень волоса располагается в волосяном мешке, стенка которого состоит из внутреннего и наружного корневых эпителиальных влагалищ. Все вместе они составляют волосяной фолликул. Фолликул окружен соединительнотканным дермальным корневым влагалищем (волосяной сумкой) (рис. 18.5).

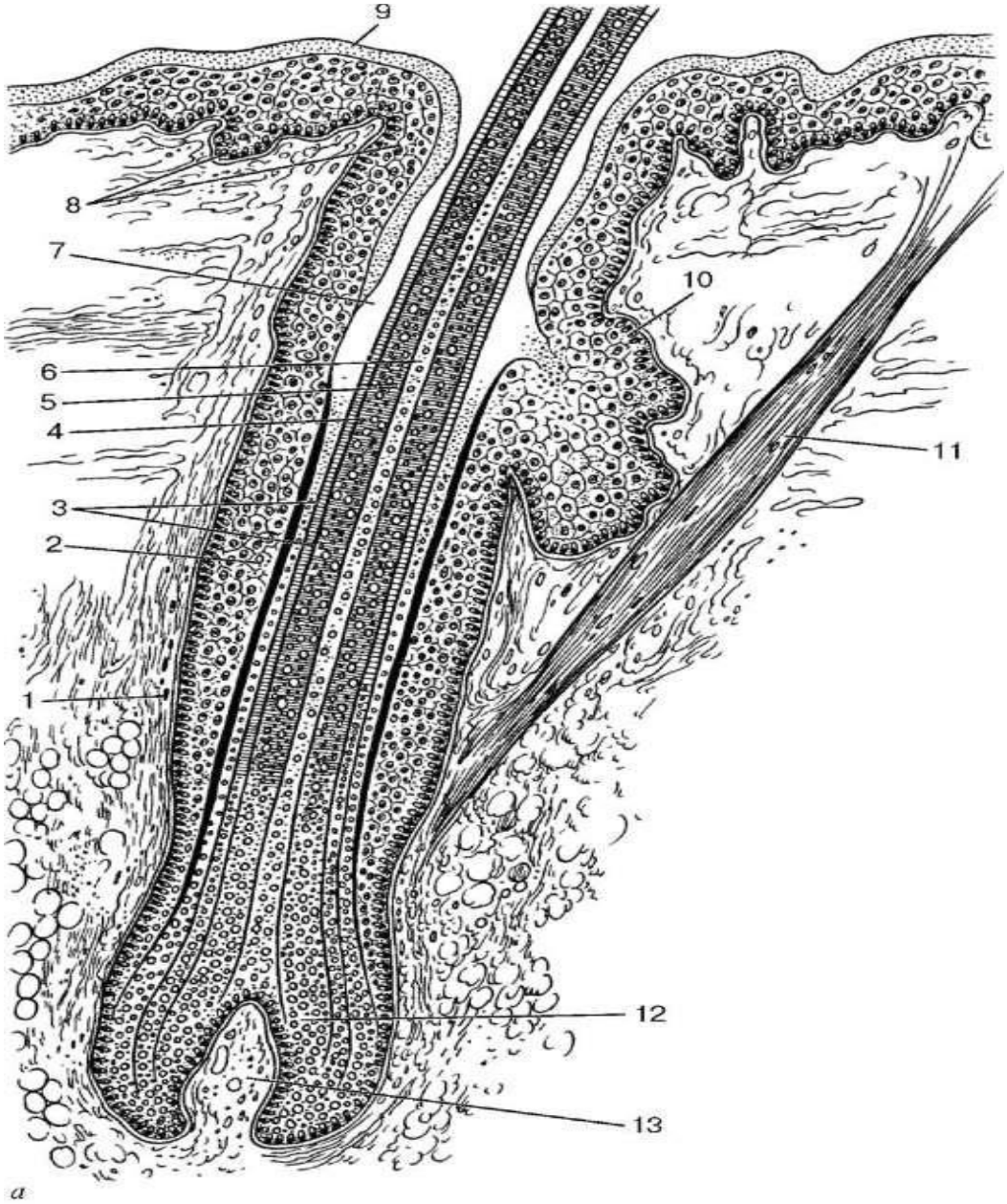

Рис. 18.5. Строение волоса:

а - схема (по А. Хэму и Д. Кормаку, с изменениями): 1 - дермальное корневое влагалище (волосяная сумка); 2 - наружное эпителиальное корневое влагалище; 3 - два слоя внутреннего эпителиального корневого влагалища; 4 - кутикула волоса; 5 - корковое вещество волоса; 6 - мозговое вещество волоса; 7 - волосяная воронка; 8 - базальный и шиповатый слои эпидермиса; 9 - роговой слой эпидермиса; 10 - сальная железа; 11 - мышца, поднимающая волос; 12 - волосяная луковица; 13 - волосяной сосочек.

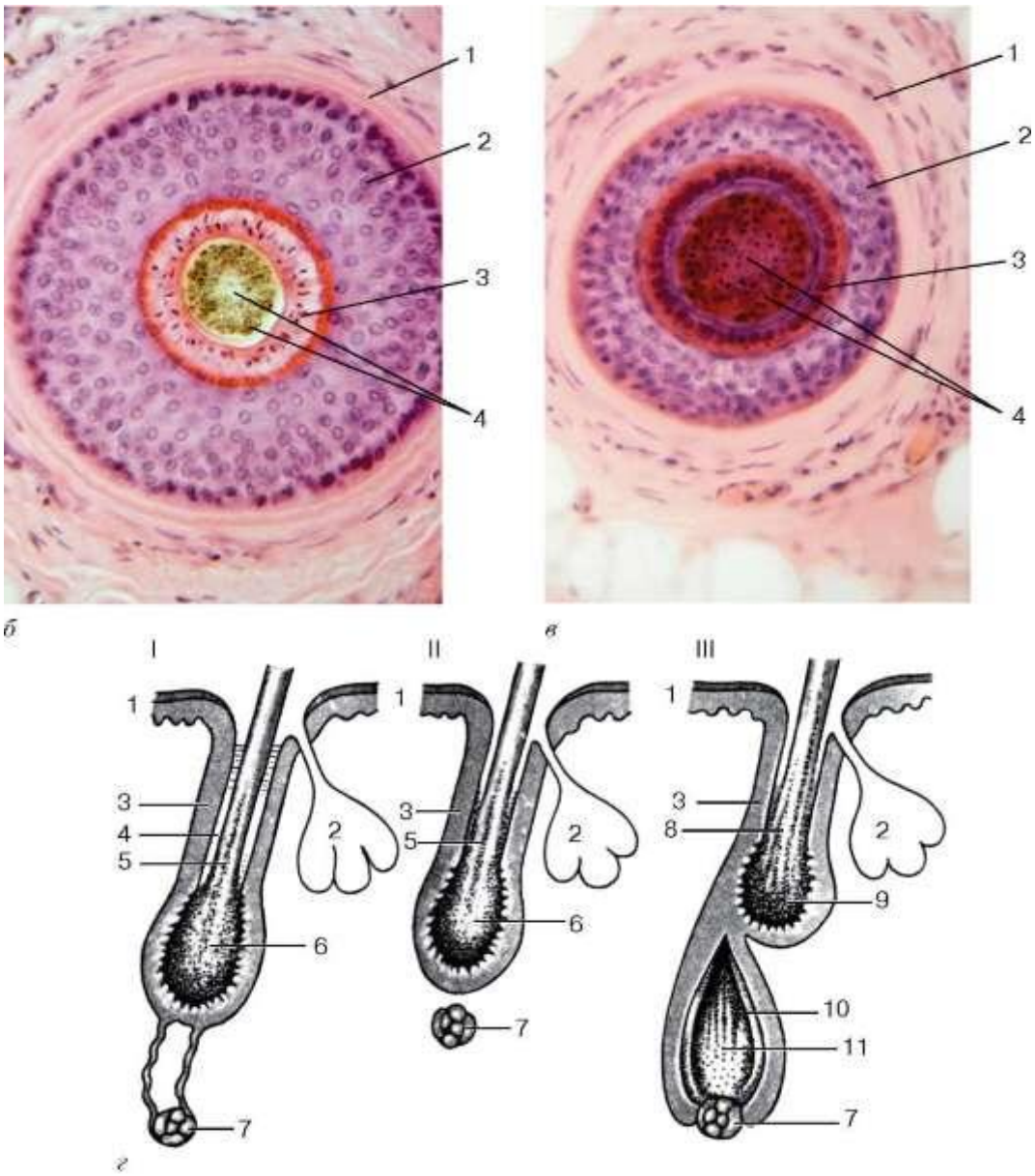

Рис. 18.5. Продолжение

б - поперечный срез корня волоса (микрофотография); *в* - поперечный срез волоса, удаленный участок от корня (микрофотография): 1 - дермальное корневое влагалище (волосяная сумка); 2 - наружное эпителиальное корневое влагалище; 3 - два слоя внутреннего эпителиального корневого влагалища; 4 - корковое и мозговое вещество волоса; *г* - схема фаз цикла волосяного фолликула: I - фаза катагена; II - фаза телогена; III - начало фазы анагена: 1 - эпидермис; 2 - сальная железа; 3 - наружное корневое эпителиальное влагалище; 4 - разрушающееся внутреннее корневое влагалище; 5 - вещество волоса; 6 - колба волоса; 7 - волосяной сосочек; 8 - вещество волоса в фазе телогена; 9 - колба волоса в фазе телогена; 10 - матрикс новообразующегося внутреннего эпителиального влагалища и волоса в фазе анаге-на; 11 - матрикс новообразующегося волоса.

Корень волоса заканчивается расширением - *волосяной луковицей.* С ней сливаются оба эпителиальных корневых влагалища фолликула. Снизу в волосяную луковицу вдается соединительная ткань с капиллярами в виде *дермального сосочка* волоса. В месте перехода корня волоса в стержень эпидермис кожи образует углубление - *волосяную воронку.* Волос, выйдя из воронки, появляется над поверхностью кожи. Базальный и шиповатый слои эпидермиса воронки переходят в наружное корневое эпителиальное влагалище. Внутреннее корневое эпителиальное влагалище на этом уровне заканчивается. В волосяную воронку открывается проток одной или нескольких сальных желез. Ниже сальных желез в косом направлении проходит мышца, поднимающая волос *(m. arrector pili).*

Волосяная луковица (bulbus pili) является ростковой частью волоса (эпителиальным матриксом). Она состоит из эпителиальных клеток матрик-са, способных к размножению. Размножаясь, клетки волосяной луковицы передвигаются в мозговое и корковое вещество корня волоса, его кутикулу и во внутреннее эпителиальное влагалище. Таким образом, за счет клеток волосяной луковицы происходит рост самого волоса и его внутреннего корневого эпителиального влагалища. Питание волосяной луковицы осуществляется сосудами, расположенными в дермальном сосочке волоса *(papilla dermalis pili).* По мере того как клетки волосяной луковицы переходят в мозговое и корковое вещество, в кутикулу волоса и внутреннее корневое эпителиальное влагалище, в них усиливаются процессы ороговения. В более удаленных от волосяной луковицы участках клетки погибают и превращаются в роговые чешуйки. Поэтому строение корня волоса, его кутикулы и внутреннего эпителиального влагалища на разных уровнях неодинаковое. Наиболее интенсивно процесс ороговения клеток происходит в корковом веществе и кутикуле волоса. В результате в них образуется «твердый» кератин, который отличается по физическим и химическим свойствам от «мягкого» кератина эпидермиса кожи.

Твердый кератин более прочный. У человека из него, кроме того, построены ногти, а у животных - копыта, клювы, перья.

Твердый кератин плохо растворяется в воде, кислотах и щелочах; в его составе особенно много серосодержащей аминокислоты цистина. При образовании твердого кератина отсутствуют промежуточные стадии - накопление в клетках зерен кератогиалина.

Во внутреннем корневом эпителиальном влагалище и в мозговом веществе волоса процессы ороговения протекают так же, как в эпидермисе кожи, т. е. в клетках появляются зерна кератогиалина (трихогиалина). Среди кератиноцитов матрикса (базальных эпителиоцитов) волосяной луковицы и наружного корневого влагалища располагаются пигментные клетки - меланоциты. Они синтезируют пигмент меланин в двух формах, от которых зависит цвет волос, - в форме эумеланина, имеющего цвет от коричневого до черного, и в форме феомеланина - желтого и рыжего цвета.

Мозговое вещество волоса (medulla pili) хорошо выражено только в длинных и щетинистых волосах. Мозговое вещество состоит из клеток полигональной формы, лежащих друг на друге в виде монетных столбиков. Они содержат ацидофильные, блестящие гранулы трихогиалина, мелкие пузырьки газа и небольшое количество зерен пигмента. Процессы ороговения в мозговом веществе протекают медленно, поэтому примерно до уровня протоков сальных желез мозговое вещество состоит из не полностью ороговевших эпителиоцитов, в которых обнаруживаются пикнотические ядра или их остатки. Только выше указанного уровня клетки подвергаются полному ороговению. С возрастом процессы ороговения в мозговом веществе волоса усиливаются, при этом в клетках снижается количество пигмента - волосы седеют.

Корковое вещество волоса (cortex pili) составляет основную его массу. Процессы ороговения в корковом веществе протекают интенсивно и без промежуточных стадий. На

протяжении большей части корня и всего стержня волоса корковое вещество состоит из плоских роговых чешуек. Только в области шейки волосяной луковицы в этом веществе встречаются не полностью ороговевшие клетки с овальными ядрами. В роговых чешуйках содержатся твердый кератин, зерна пигмента и пузырьки газа. Чем лучше в волосе развито корковое вещество, тем он прочнее, эластичнее.

Кутикула волоса (cuticula pili) непосредственно прилежит к корковому веществу. Ближе к волосяной луковице она представлена цилиндрическими клетками - кутикулярными эпителиоцитами, лежащими перпендикулярно к поверхности коркового вещества. В более отдаленных от луковицы участках эти клетки приобретают наклонное положение и превращаются в роговые чешуйки, накладывающиеся друг на друга в виде черепицы. Эти чешуйки содержат твердый кератин, но полностью лишены пигмента.

Внутреннее корневое эпителиальное влагалище (vagina radicularis epithelialis interna) является производным волосяной луковицы. В нижних отделах корня волоса оно переходит в вещество волосяной луковицы, а в верхних отделах на уровне протоков сальных желез исчезает. В нижних отделах во внутреннем эпителиальном влагалище различают три слоя: кутикулу, внутренний (гранулосодержащий) эпителиальный слой Хаксли и наружный (бледный) эпителиальный слой Хенле. В средних и верхних отделах корня волоса все эти три слоя сливаются, и здесь внутреннее корневое эпителиальное влагалище состоит только из полностью ороговевших клеток, содержащих мягкий кератин.

Наружное корневое эпителиальное влагалище (vagina radicularis epithelialis externa) образуется из базального и шиповатого слоев эпидермиса кожи, которые продолжаются вплоть до волосяной луковицы. Клетки его богаты гликогеном. Это влагалище постепенно истончается и переходит в волосяную луковицу.

Дермальное корневое влагалище (vagina radicularis dermalis), или волосяная сумка, - соединительнотканная оболочка волоса. В ней различают наружный - продольный слой волокон и внутренний - циркулярный слой во локон.

Мышца, поднимающая волос (m. arrector pili), состоит из гладких мышечных клеток. У щетинковых, пушковых волос, волос бороды и подмышечных впадин она отсутствует или развита слабо. Мышца залегает в косом направлении и одним концом вплетается в волосяную сумку, а другим - в сосочковый слой дермы. При ее сокращении корень принимает перпендикулярное направление к поверхности кожи, и в результате этого стержень волоса несколько приподнимается над кожей (волосы «встают дыбом»), что наблюдается у многих животных.

Смена волос. Волосяные фолликулы в процессе своей жизнедеятельности проходят через повторяющиеся циклы. Каждый из них включает период гибели старого волоса и периоды образования и роста нового волоса, что обеспечивает смену волос. У человека в зависимости от возраста, области кожи, а также от воздействия различных внешних факторов цикл продолжается от 2 до 5 лет. В нем различают три фазы - катагена, телогена и анаге-на. Фаза катагена, продолжающаяся 1-2 нед, характеризуется прекращением митотической активности в эпителиальном матриксе (луковице) волоса, которая превращается в так называемую волосяную колбу, состоящую из подвергшихся ороговению клеток. Колба отделяется от волосяного сосочка и вместе с волосом поднимается кверху, в результате чего волосяной фолликул становится короче. В нем разрушается внутреннее эпителиальное влагалище, тогда как наружное эпителиальное влагалище сохраняется, образуя мешочек, в основании которого остаются стволовые клетки, дающие в дальнейшем начало развитию и росту нового волоса. Фаза телогена продолжается 2-4 мес. Это период покоя, когда оставшаяся часть корня волоса и колба могут сохраняться в фолликуле до следующего цикла. Фаза анагена составляет основную часть времени цикла волосяного фолликула - около 2- 5 лет. Она включает период

формирования нового фолликула и рост волоса, что напоминает морфогенез фолликулов в эмбриогенезе в коже плода. При этом стволовые клетки в основании наружного эпителиального влагалища начинают интенсивно делиться, образуя конусообразный эпителиальный матрикс, который постепенно обрастает нижерасположенный волосяной сосочек. Пролиферация клеток матрикса приводит к образованию нового волоса, кутикулы и внутреннего эпителиального влагалища. По мере роста нового волоса старый волос вытесняется наружу. Процесс заканчивается выпадением старого и появлением на поверхности кожи нового волоса.

18.2.3. Ногти

Ноготь *(ungus)* - это роговой эпителиальный придаток кожи. Развитие ногтей начинается на 3-м мес внутриутробного развития. Прежде чем появиться ногтю, на месте его будущей закладки образуется так называемое *ногтевое ложе.* При этом эпителий, покрывающий дорсальные поверхности терминальных фаланг пальцев рук и ног, утолщается и несколько погружается в подлежащую соединительную ткань. В более поздней стадии из эпителия проксимальной части ногтевого ложа начинает вырастать сам ноготь.

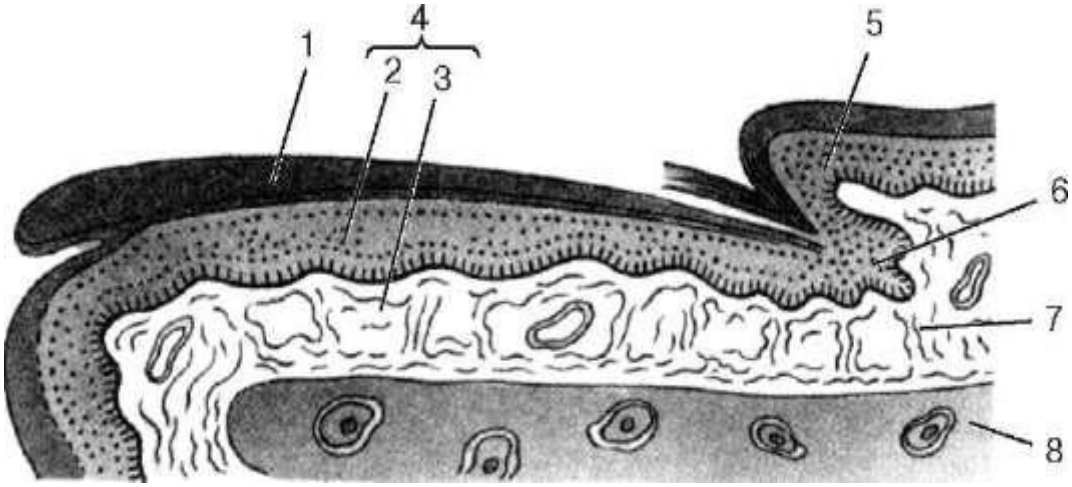

Рис. 18.6. Строение ногтя (по Е. Ф. Котовскому):

1 - ногтевая пластинка; 2 - подногтевая пластинка (ростковый и шиповатый слой эпидермиса); 3 - сосочковый слой дермы; 4 - ногтевое ложе; 5 - задний ногтевой валик; 6 - матрикс ногтя; 7 - соединительнотканные волокна; 8 - кость фаланги пальца

Вследствие медленного роста (около 0,25-1 мм в неделю) только к последнему месяцу беременности ноготь достигает кончика пальца.

Ноготь - роговая пластинка, лежащая на ногтевом ложе (рис. 18.6). Ногтевое ложе состоит из эпителия и соединительной ткани. Эпителий ногтевого ложа - *подногтевая пластинка (hyponychium),* представлен ростковым слоем эпидермиса. Лежащая на нем ногтевая пластинка является его роговым слоем. Ногтевое ложе с боков и у основания ограничено кожными складками - *ногтевыми валиками* (задним и боковыми). Ростковый слой их эпидермиса переходит в эпителий ногтевого ложа, а роговой слой надвигается на ноготь сверху (особенно на его основание), образуя так называемую *надногтевую пластинку,* или *кожицу (eponychium).* Между ногтевым ложем и ногтевыми валиками имеются *ногтевые щели* (задняя и боковые). Ногтевая (роговая) пластинка своими краями вдается в эти щели. Она образована плотно прилегающими друг к другу роговыми чешуйками, в которых содержится твердый кератин. Ногтевая (роговая) пластинка подразделяется на корень, тело и край. Корнем ногтя называется задняя часть ногтевой пластинки, лежащей в задней ногтевой щели. Лишь небольшая часть корня выступает из-за задней ногтевой щели (из-под заднего ногтевого валика) в виде беловатого участка

полулунной формы - *луночки ногтя.* Остальная часть ногтевой пластинки, расположенная на ногтевом ложе, составляет тело ногтя. Свободный конец ногтевой пластинки - *край* - выступает за пределы ногтевого ложа.

Соединительная ткань ногтевого ложа содержит большое количество волокон, часть которых располагается параллельно ногтевой пластинке, а часть - перпендикулярно к ней. Последние достигают кости конечной фаланги пальца и соединяются с ее надкостницей. Соединительная ткань ногтевого ложа образует продольные складки, в которых проходят кровеносные сосуды. Участок эпителия ногтевого ложа, на котором лежит корень ногтя, является местом его роста и носит название матрикс ногтя. В последнем происходит процесс размножения и ороговения клеток. Образующиеся роговые чешуйки (онихоциты) смещаются в ногтевую (роговую) пластинку, которая в результате этого увеличивается в длине, т. е. происходит рост ногтя. Соединительная ткань ногтевой матрицы образует сосочки, в которых располагаются многочисленные кровеносные сосуды.

Реактивность и регенерация кожи. Реактивные свойства кожи отчетливо проявляются при действии факторов внешней и внутренней среды. В эпидермисе хорошо выражены процессы клеточного обновления (физиологическая регенерация). Высокий уровень пролиферации эпителиоцитов отмечается в области матрикса волоса, а также в концевых отделах потовых и сальных желез. Выделяются две разновидности стволовых клеток эпителиального дифферона. Одни из них располагаются в базальном слое эпидермиса и являются источником развития дифферона ороговевающих эпи-телиоцитов эпителиально-пролиферативной единицы в физиологических условиях. Эти клетки обеспечивают также регенерацию при поверхностных повреждениях эпителиального покрова кожи.

Вторая разновидность стволовых клеток эпителия локализуется в наружном корневом эпителиальном влагалище, непосредственно под устьями протоков сальных желез. Эти клетки являются источником развития поверхностных эпителиоцитов, эпителиоцитов волоса и его эпителиальных влагалищ, эпителиоцитов желез, а также участвуют в регенерации кожи при ее глубоких и обширных повреждениях.

При травматических и ожоговых повреждениях кожи репаративная регенерация происходит путем стягивания краев раны за счет развития грануляционной ткани и эпителизации раневой поверхности. Исходом регенерации кожи является, как правило, образование регенератов в виде соединительнотканного рубца, не содержащего производных кожи (желез, волос) - регенерата рубцового типа. Реже образуется регенерат кожного типа, по строению приближающийся к интактной коже. Важную камбиальную роль в эпителизации раневой поверхности играют малодифференцированные клетки концевых отделов потовых желез и наружных корневых эпителиальных влагалищ волоса. Это учитывается при взятии кожных лоскутов для трансплантации - после срезания тонкого лоскута кожи возникшая раневая поверхность достаточно быстро покрывается новым эпидермисом.

18.2.4. Молочные железы

Традиционно гистофизиологию молочных желез рассматривают при изучении женской репродуктивной системы, так как железы обеспечивают питание ребенка после его рождения, когда прекращается получение им питательных веществ через плацентарную кровь. Однако молочные железы являются производными кожи. Они представляют собой видоизмененные кожные потовые железы.

Развитие. Молочные железы закладываются у зародыша на 6-7-й нед в виде двух уплотнений эпидермиса («молочные линии»), тянущихся вдоль туловища. Из этих утолщений формируются так называемые «молочные точки», из которых в подлежащую мезенхиму врастают плотные эпителиальные тяжи. Затем они, разветвляющиеся на своих

дистальных концах, формируют эпителиальные зачатки молочных желез, в которых находятся стволовые клетки для концевых секреторных отделов.

Закладка желез у мальчиков и девочек происходит одинаково. Несмотря на неполное развитие желез, у новорожденных обнаруживается секреторная деятельность, которая продолжается обычно в течение недели и затем прекращается у мальчиков навсегда, а у девочек железы до наступления половой зрелости находятся в покоящемся состоянии. В течение детского возраста у обоих полов происходит развитие млечных ходов.

С наступлением половой зрелости возникают резкие половые различия в темпах развития молочных желез. У мальчиков образование новых ходов замедляется и затем прекращается. У девочек развитие железистых трубок значительно ускоряется, и к началу менструаций появляются первые концевые секреторные отделы. В течение овариально-менструального цикла происходят циклические изменения концевых отделов: в первые дни после менструации они подвергаются обратному развитию, а во второй половине цикла вновь появляются. Однако у девушек молочная железа не достигает окончательного развития, которое наблюдается только при беременности, в период лактации.

Строение. У половозрелой женщины каждая молочная железа состоит из 15-20 отдельных железок, разделенных прослойками рыхлой соединительной и жировой ткани. Эти железы по своему строению являются *сложными альвеолярными,* и их выводные протоки открываются на вершине соска. Выводные протоки переходят в расширенные *млечные синусы (sinus lactiferi),* служащие резервуарами, в которых накапливается молоко, продуцируемое в альвеолах. В млечные синусы впадают многочисленные ветвящиеся и анастомозирующие *млечные протоки (ductus lactiferi),* заканчивающиеся до наступления периода лактации тонкими слепыми эпителиальными трубочками - альвеолярными *млечными ходами (ductuli alveolares lactiferi).* Во время беременности и в лактирующей молочной железе стволовые клетки в составе этих терминальных ветвлений являются источником развития клеточных дифферонов, входящих в состав секреторного отдела - альвеол (рис. 18.7, 18.8).

Млечные синусы открываются на верхушке соска, представляющего собой утолщение кожи. Его эпидермис сильно пигментирован, в базаль-ную часть эпителиального слоя вдаются длинные и часто разветвляющиеся сосочки дермы, в которых располагаются многочисленные инкапсулированные нервные окончания. Обилие этих чувствительных рецепторных окончаний связано с тем, что выделение молока обусловлено рефлексом на раздражение этих окончаний актом сосания. Полного развития молочная железа достигает во время беременности.

Выработка молока происходит в альвеолах, имеющих вид округлых или слегка вытянутых пузырьков. Стенку альвеолы образуют дифферoны *молочных экзокриноцитов (галактоцитов) и миоэпителиоцитов.* Молочные экзо-криноциты соединяются с помощью замыкающих пластинок и десмосом, располагаются в один слой на базальной мембране. На апикальной поверхности клеток находятся небольшие микроворсинки. В молочных экзокри-ноцитах хорошо развита гранулярная и агранулярная эндоплазматиче-ская сеть, образованная канальцами и цистернами. В комплексе Гольджи, хорошо развитом в галактоцитах, завершаются образование и конденсация казеина, а также синтез лактозы, чему способствует наличие специального фермента - лактосинтетазы. Кроме того, в экзокриноцитах обнаруживаются микротрубочки и микрофиламенты, особенно в апикальных частях цитоплазмы, которые способствуют транспортировке секреторных продуктов к апикальному краю молочного экзокриноцита.

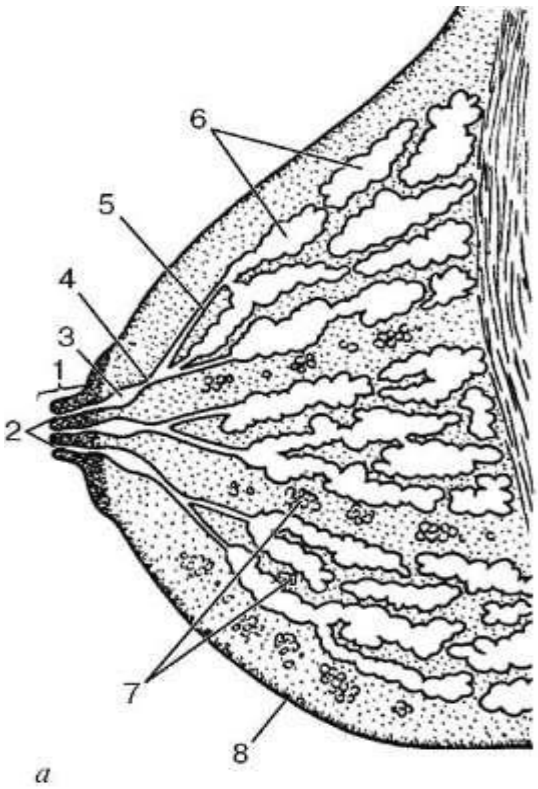

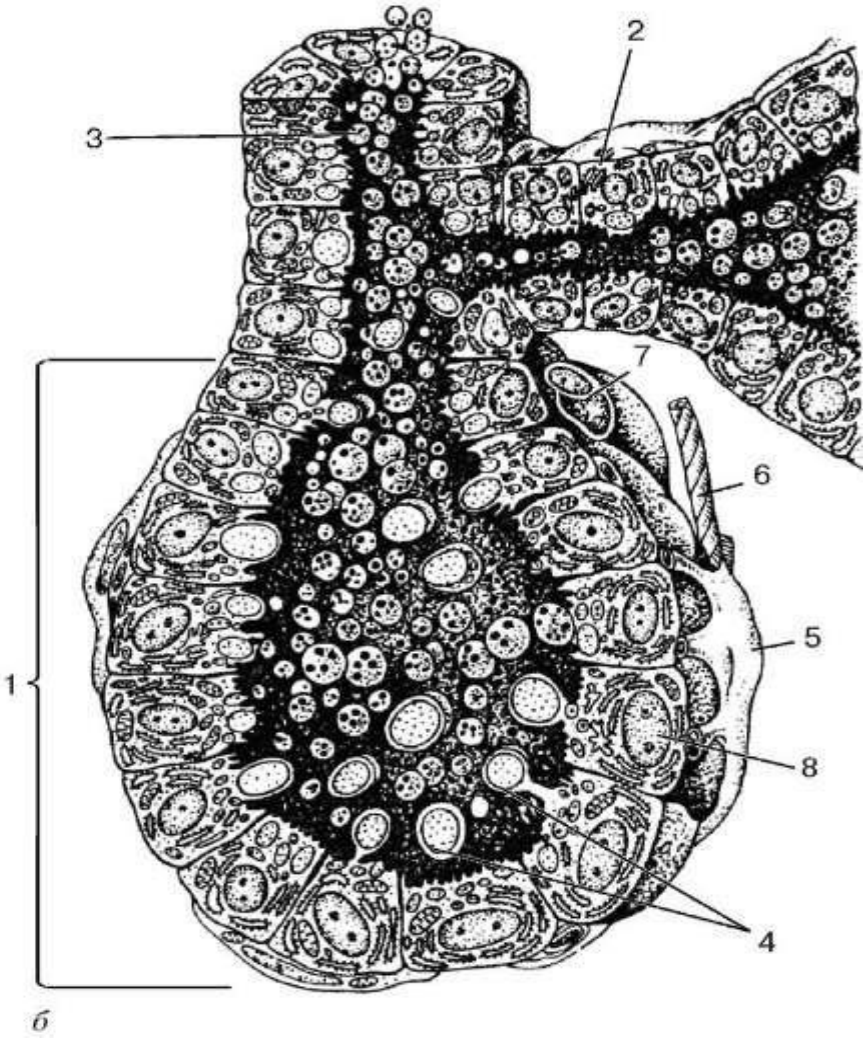

Рис. 18.7. Молочная железа: *а* - схема строения железы: 1 - сосок; 2 - выводные протоки; 3 - млечные синусы; 4 - млечные протоки; 5 - млечные ходы; 6 - альвеолы; 7 -

прослойки рыхлой соединительной ткани с жировыми клетками; 8 - кожа; *б* - схема ультрамикроскопического строения альвеолы лактирующей железы (по Р. Крстичу; с изменениями): 1 - альвеола; 2 - млечный ход; 3 - внутридольковый проток; 4 - апокринная секреция; 5 - мио-эпителиоцит; 6 - нервное волокно; 7 - капилляр; 8 – галактоцит.

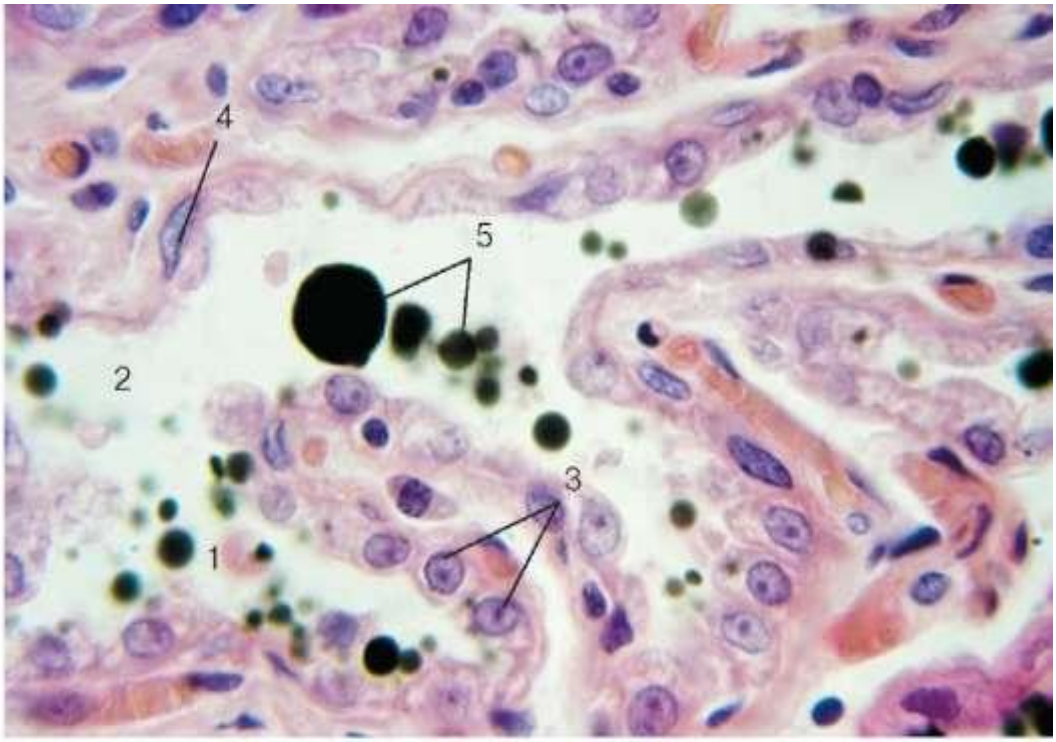

в

Рис. 18.7. Продолжение

в - молочная железа в стадии лактации (микропрепарат): 1 - альвеола; 2 - млечный ход; 3 - галактоцит; 4 - миоэпителиоцит; 5 - секрет

При выделении синтезированных компонентов молока жировые капли, достигающие больших размеров, перемещаются к апикальной мембране и, облекаясь ею, вытягиваются над краем галактоцита. По мере экструзии жировая капля вместе с окружающей ее частью апикальной мембраны отрывается и попадает в полость альвеолы (см. рис. 18.7). В полости альвеолы капельки жира, раздробляясь, превращаются в тонкую эмульсию, к которой примешиваются казеин, лактоза и соль, т. е. формируется молоко, которым заполняется полость альвеолы. *Молоко* - сложная водная эмульсия, в состав которой входят жировые капельки (триглицериды молока, а также жирные кислоты, являющиеся предшественниками триглицеридов), белки (из них специфическими для молока являются казеин, а также лактоглобулины и лактоальбумины), углеводы (в том числе специфический для молока дисаха-рид - лактоза, или молочный сахар), соли и вода. У основания лактоцитов (как и в других эктодермальных железах, например в потовых или слюнных) обнаруживаются миоэпителиальные клетки, охватывающие своими отростками альвеолу снаружи. Цитоплазма содержит актомиозиновые комплексы, темное ядро. Опорожнению альвеолы и переходу молока в млечные ходы способствует сокращение миоэпителиальных клеток.

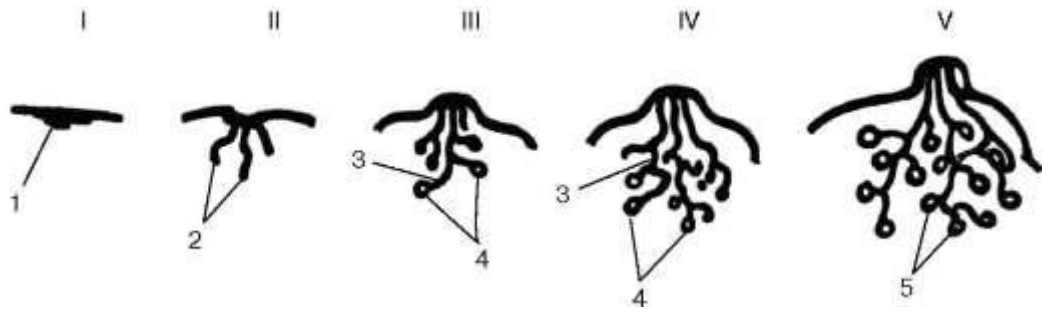

Рис. 18.8. Морфогенез молочной железы (схема):

I - закладка железы в эмбриогенезе; II - развитие выводных протоков в эмбриогенезе; III - период наступления половой зрелости (начало развития секреторных отделов); IV - нелактирующая молочная железа взрослой женщины; V - лактирующая молочная железа. 1 - утолщение эпидермиса («молочная точка»); 2 - эпителиальные тяжи; 3 - формирующиеся выводные протоки; 4 - альвеолы; 5 - альвеолы лакти-рующей железы

По окончании периода лактации молочная железа претерпевает инволюцию, однако часть альвеол, образовавшихся во время предыдущей беременности, сохраняется.

Строение выводных протоков. Стенки внутридольковых протоков образованы кубическим *эпителием* и содержат *миоэпителиоциты.* Млечные протоки выстланы двухслойным кубическим эпителием и миоэпителиоцитами. Эпителий в синусах - трехслойный, а на вершине соска становится многослойным плоским. Вдоль млечных протоков и синусов в соединительной и жировой ткани проходят пучки гладкой мышечной ткани, сокращения которой способствуют молокоотдаче.

Возрастные изменения. У девочек в период полового созревания начинается интенсивное развитие молочных желез. Из разветвленных железистых трубок дифференцируются секреторные отделы - альвеолы. В течение полового цикла секреторная активность железистых клеток повышается в период овуляции и снижается во время менструации.

После прекращения образования овариальных гормонов с наступлением климактерического периода или после кастрации молочная железа претерпевает обратное развитие.

Регуляция функции молочных желез. В онтогенезе зачатки молочных желез начинают интенсивно развиваться после наступления полового созревания, когда в результате значительного увеличения образования эстрогенов устанавливаются менструальные циклы и происходит развитие вторичных признаков женского пола. Но полного развития и окончательной дифференцировки молочные железы достигают только во время беременности. С момента имплантации зародыша в эндометрий матки в дольках молочной железы разрастаются млечные ходы, на концах которых формируются альвеолы. Во второй половине беременности в альвеолах начинается секреция молозива *(colostrum).*Интенсивная секреция полноценного молока устанавливается в первые дни после рождения ребенка.

Регуляция деятельности функционирующей молочной железы осуществляется двумя основными гормонами - аденогипофизарным пролактином (лактотропный гормон), который стимулирует секреторную функцию железистых клеток альвеол (галактоцитов), и окситоцином - гипоталамическим нейрогормоном, который способствует выделению молока по системе выводных протоков. В свою очередь, секреция пролактина возбуждается тем же гипоталамическим тиролиберином, который активирует тиротропную функцию гипофиза, а угнетается дофамином - нейроамином, образующимся в туберальных ядрах медиобазального гипоталамуса и переносимым с током портальной

крови в переднюю долю гипофиза, где этот нейроамин действует прямо на лактотропоциты, блокируя секрецию пролактина.

Контрольные вопросы

1. Источники и основные этапы развития кожи и ее производных.

2. Клеточные слои эпидермиса. Роль клеток разных дифферонов в гисто-физиологии кожи.

3. Источники и характеристика физиологической и репаративной регенерации кожи и ее производных.

4. Структурно-функциональная единица молочной железы: клеточные диффероны, гистофизиология.

Глава 19. СИСТЕМА ОРГАНОВ МОЧЕОБРАЗОВАНИЯ И МОЧЕВЫВЕДЕНИЯ

К мочевым органам относятся почки, мочеточники, мочевой пузырь и мочеиспускательный канал. Почки являются мочеобразующими органами, а остальные составляют мочевыводящие пути.

Развитие. В эмбриогенезе последовательно закладываются три парных выделительных органа: передняя почка, или предпочка *(pronephros),* первичная почка *(mesonephros)* и постоянная, или окончательная, почка*(metanephros).*

Предпочка образуется из передних 8-10 сегментных ножек (нефротомов) мезодермы. Предпочка состоит из эпителиальных трубочек, один конец которых слепо замкнут и обращен к целому, а другой конец обращен в сторону сомитов, где канальцы, объединяясь, формируют мезонефраль-ный (вольфов) проток. У зародыша человека предпочка не функционирует в качестве мочеобразующего органа и вскоре после закладки подвергается обратному развитию. Однако мезонефральный проток сохраняется и растет в каудальном направлении.

Первичная почка формируется из большого числа сегментных ножек (до 25), расположенных в области туловища зародыша. Сегментные ножки отшнуровываются от сомитов и спланхнотома и превращаются в слепые канальцы первичной почки. Канальцы растут по направлению к мезонефральному протоку и одним концом сливаются с ним. Навстречу к другому концу канальца первичной почки растут сосуды от аорты, которые распадаются на капиллярные клубочки. Каналец своим слепым концом обрастает капиллярный клубочек, образуя капсулу клубочка. Капиллярные клубочки и капсулы вместе формируют почечные тельца. Возникший при развитии предпочки мезонефральный проток открывается в заднюю кишку.

Окончательная почка закладывается у зародыша на 2-м мес, но развитие ее заканчивается лишь после рождения ребенка. Эта почка образуется из двух источников - мезонефрального протока и нефрогенной ткани. Последняя представляет собой не разделенные на сегментные ножки участки мезодермы в каудальной части зародыша. Мезонефральный проток растет по направлению к нефрогенному зачатку, и из него в дальнейшем формируются мочеточник, почечная лоханка с почечными чашками, а от последних - возникают выросты, превращающиеся в собирательные протоки и трубочки. Эти трубочки играют роль индуктора при развитии канальцев в нефрогенном зачатке. Из последнего образуются скопления клеток, которые превращаются в замкнутые пузырьки. Разрастаясь в длину, пузырьки превращаются в слепые почечные канальцы, которые в процессе роста S-образно изгибаются. При взаимодействии стенки канальца, прилежащей к слепому выросту собирательной трубочки, происходит объединение их просветов. Противоположный слепой конец почечного канальца приобретает вид двухслойной чаши,

в углубление которой врастает клубочек артериальных капилляров. Здесь формируется сосудистый клубочек почки, который вместе с капсулой образует почечное тельце.

Образовавшись, окончательная почка начинает быстро расти и с 3-го мес оказывается лежащей выше первичной почки, которая во второй половине беременности атрофируется.

19.1. ПОЧКИ

Почка (ren) - парный орган, в котором непрерывно образуется моча. Почки регулируют водно-солевой обмен между кровью и тканями, поддерживают кислотно-основное равновесие в организме, выполняют эндокринные функции.

Строение. Почка располагается в забрюшинном пространстве поясничной области. Снаружи почка покрыта соединительнотканной капсулой и, кроме того, спереди серозной оболочкой. Вещество почки подразделяется на корковое и мозговое. *Корковое вещество (cortex renis)* темно-красного цвета, располагается общим слоем под капсулой.

Мозговое вещество (medulla renis) более светлой окраски, разделено на 8- 12 пирамид. Вершины пирамид, или сосочки, свободно выступают в почечные чашки. В процессе развития почки ее корковое вещество, увеличиваясь в массе, проникает между основаниями пирамид в виде почечных колонок. В свою очередь мозговое вещество тонкими лучами врастает в корковое, образуя *мозговые лучи.*

Строму почки составляет рыхлая соединительная (интерстициальная) ткань. Паренхима почки представлена эпителиальными почечными канальцами *(tubuli renales),* которые при участии кровеносных капилляров образуют нефроны (рис. 19.1). В каждой почке их насчитывают около 1 млн.

Нефрон (nephronum) - структурная и функциональная единица почки. Длина его канальцев до 50 мм, а всех нефронов - в среднем около 100 км. Нефрон переходит в собирательную трубочку, объединение нескольких собирательных трубочек нефронов дает собирательный проток, который продолжается в сосочковый канал, открывающийся сосочковым отверстием на вершине пирамиды в полость почечной чашки. В состав нефрона входят *капсула клубочка (capsula glomeruli), проксимальный извитой каналец (tubulus contortus proximalis), проксимальный прямой каналец (tubulus rectus proximalis), тонкий каналец (tubulus attenuatus),* в котором различают нисходящий сегмент *(crus descendens)* и восходящий сегмент *(crus ascendens), дистальный прямой каналец (tubulus rectus distalis)* и *дистальный извитой каналец (tubulus contortus distalis).* Тонкий каналец и дистальный прямой каналец образуют петлю нефрона (петля Генле). *Почечное тельце (corpusculum renale)* включает сосудистый клубочек*(glomerulus)* и охватывающую его капсулу клубочка. У большинства нефронов петли спускаются на разную глубину в наружную зону мозгового вещества. Это соответственно короткие поверхностные нефроны (15-20 %) и промежуточные нефроны (70 %). Остальные 15 % нефронов располагаются в почке так, что их почечные тельца, извитые проксимальные и дистальные канальцы лежат в корковом веществе на границе с мозговым веществом, тогда как петли глубоко уходят во внутреннюю зону мозгового вещества. Это длинные, или околомозговые (юкстамедуллярные), нефроны (см. рис. 19.1).

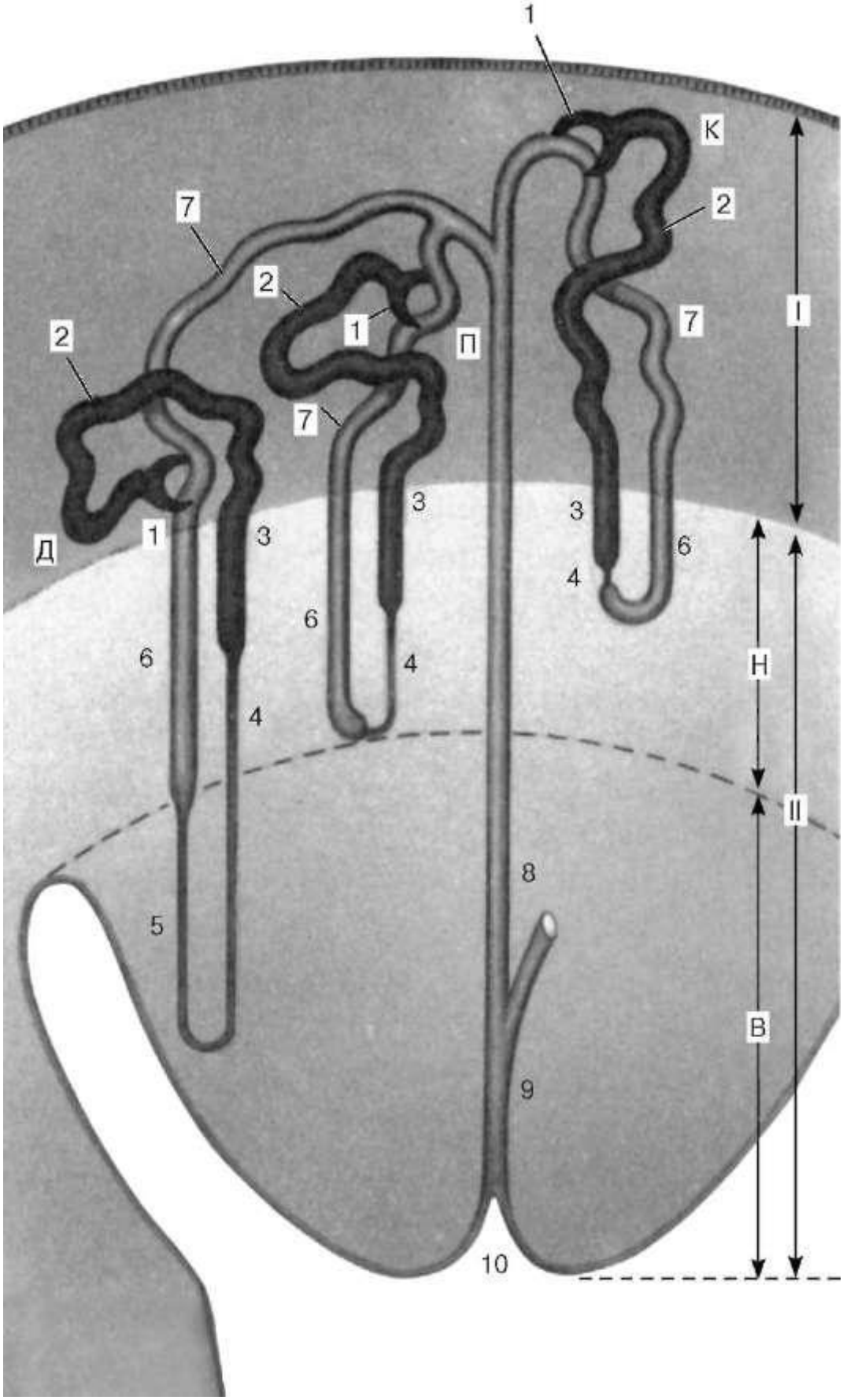

Рис. 19.1. Различные типы нефронов (схема):

I - корковое вещество; II - мозговое вещество; H - наружная зона; B - внутренняя зона; Д - длинный (юкстамедуллярный) нефрон; П - промежуточный нефрон; К - короткий

нефрон. 1 - капсула клубочка; 2 - извитой и проксимальный канальцы; 3 - проксимальный прямой каналец; 4 - нисходящий сегмент тонкого канальца; 5 - восходящий сегмент тонкого канальца; 6 - прямой дистальный каналец; 7 - извитой дистальный каналец; 8 - собирательная трубочка; 9 - сосочковый канал; 10 - полость почечной чашки

Собирательные почечные трубочки, в которые открываются нефроны, начинаются в корковом веществе, где они входят в состав *мозговых лучей.* Собирательные трубочки нефронов переходят в мозговое вещество, объединяются, формируя *собирательный проток,* который у вершины пирамиды вливается в *сосочковый канал.*

Таким образом, корковое и мозговое вещества почек образованы различными отделами трех разновидностей нефронов. Их топография в почках имеет значение для процессов мочеобразования. Корковое вещество составляют почечные тельца, извитые проксимальные и дистальные канальцы всех типов нефронов (рис. 19.2, *а).* Мозговое вещество состоит из прямых проксимальных и дистальных канальцев, тонких нисходящих и восходящих канальцев (рис. 19.2, *б).* Их расположение в наружной и внутренней зонах мозгового вещества, а также принадлежность к различным типам нефро-нов - см. рис. 19.1.

Васкуляризация. Кровь поступает к почкам по почечным артериям, которые, войдя в почки, распадаются на междолевые артерии *(aa. interlobares),* идущие между мозговыми пирамидами. На границе между корковым и мозговым веществом они разветвляются на дуговые артерии *(aa. arcuatae).* От них в корковое вещество отходят междольковые артерии *(aa. interlobulares).* От междольковых артерий в стороны расходятся внутридольковые артерии *(aa. intralobulares),* от которых начинаются приносящие артериолы *(arteriolae afferentes).* От верхних внутридольковых артерий приносящие артериолы направляются к коротким и промежуточным нефронам, от нижних - к юкстамедуллярным (околомозговым) нефронам. В связи с этим в почках условно различают кортикальное кровообращение и юкстамедуллярное кровообращение (рис. 19.3). В кортикальной системе кровообращения приносящая клубочковая артериола *(arteriola glomerularis afferentes)* распадается на капилляры, образующие сосудистый клубочек *(glomerulus)* почечного тельца нефрона. Капилляры клубочка собираются в выносящую клубочко-вую артериолу *(arteriola glomerularis efferentes),* которая несколько меньше по диаметру, чем приносящая артериола. В капиллярах клубочков корковых нефронов кровяное давление необычайно высокое - свыше 50 мм рт. ст. Это является важным условием для первой фазы мочеобразования - процесса фильтрации жидкости и веществ из плазмы крови в нефрон.

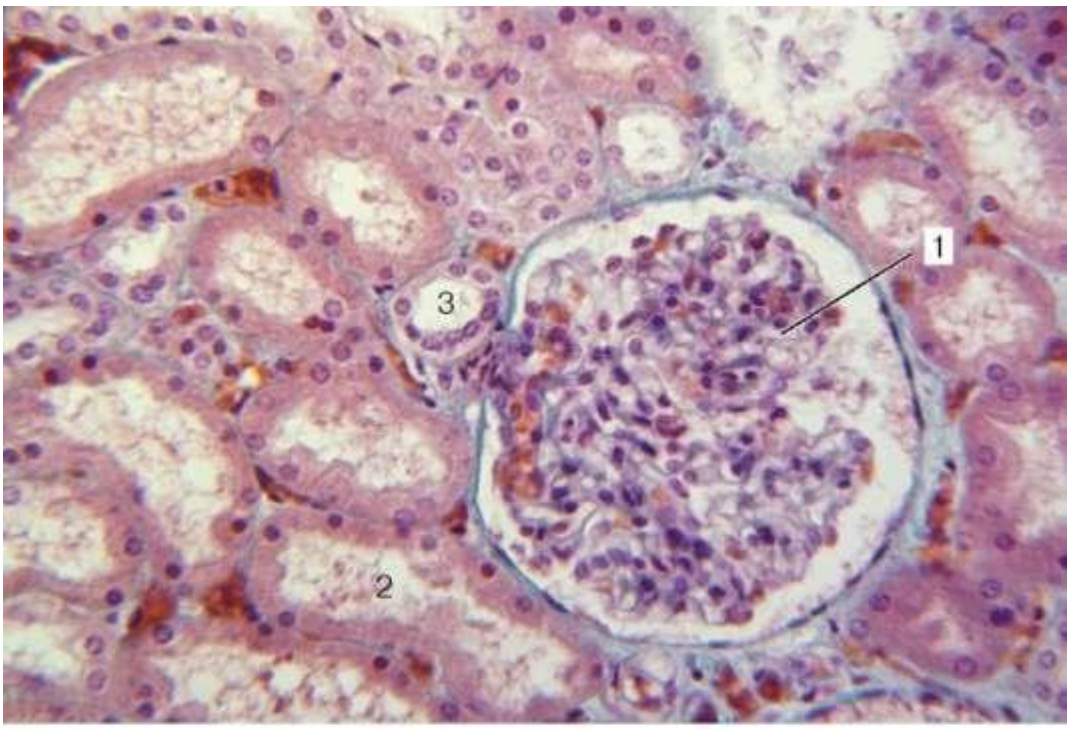

а

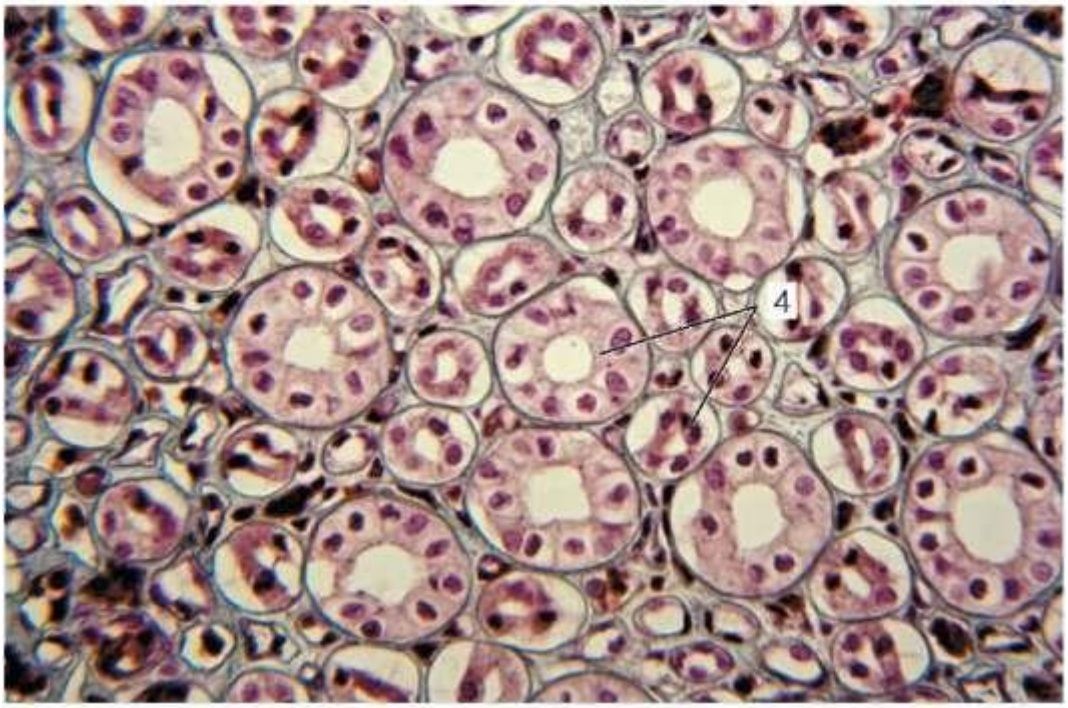

б

Рис. 19.2. Корковое и мозговое вещество почки (микрофотография): *а* - корковое вещество; *б* - мозговое вещество. 1 - почечное тельце; 2 - проксимальный каналец нефрона; 3 - дистальный каналец нефрона; 4 - канальцы мозгового вещества

Выносящие артериолы, пройдя короткий путь, вновь распадаются на капилляры, оплетающие канальцы нефрона и образующие перитубулярную капиллярную сеть. В этих «вторичных» капиллярах давление крови, наоборот, относительно низкое - около 10-12 мм рт. ст., что способствует второй фазе мочеобразования - процессу обратного всасывания части жидкости и веществ из нефрона в кровь.

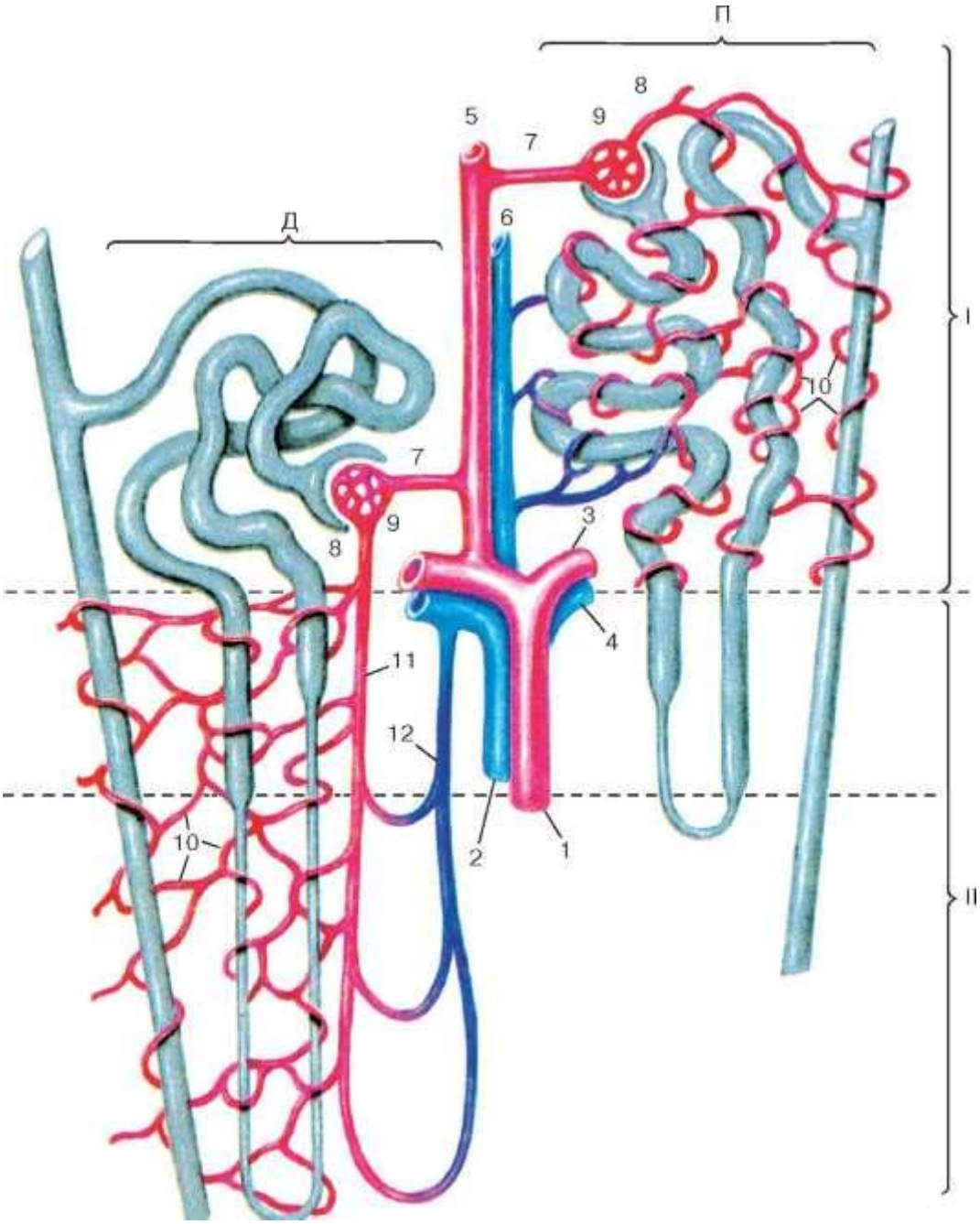

Рис. 19.3. Кровоснабжение нефронов:

I - корковое вещество; II - мозговое вещество; Д - длинный (околомозговой) нефрон; П - промежуточный нефрон. 1, 2 - междолевые артерии и вена; 3, 4 - дуговая артерия и вена; 5, 6 - междольковая артерия и вена; 7 - приносящая клубочковая артериола; 8 - выносящая клубочковая артериола; 9 - клубочковая капиллярная сеть (сосудистый клубочек); 10 - перитубулярная капиллярная сеть; 11 - прямая артериола; 12 - прямая венула

Из капилляров кровь перитубулярной сети собирается в верхних отделах коркового вещества сначала в звездчатые вены, а затем в междолько-вые, в средних отделах коркового вещества - прямо в междольковые вены. Последние впадают в дуговые вены, переходящие в междолевые, которые образуют почечные вены, выходящие из ворот почек.

Таким образом, нефроны в связи с особенностями кортикального кровообращения (высокое кровяное давление в капиллярах сосудистых клубочков и наличие

перитубулярной сети капилляров с низким давлением крови) активно участвуют в мочеобразовании.

В юкстамедуллярной системе кровообращения приносящие и выносящие артериолы сосудистых клубочков почечных телец околомозговых нефронов примерно одинакового диаметра или диаметр выносящего сосуда больше диаметра приносящего сосуда. По этой причине кровяное давление в капиллярах этих клубочков ниже, чем в капиллярах клубочка корковых нефронов.

Выносящие клубочковые артериолы околомозговых нефронов идут в мозговое вещество, распадаясь на пучки тонкостенных сосудов, несколько более крупных, чем обычные капилляры, - прямые сосуды *(vasa recta).* В мозговом веществе как от выносящих артериол, так и от прямых сосудов отходят ветви для формирования мозговой перитубулярной капиллярной сети *(rete capillare peritubulare medullaris).* Прямые сосуды образуют петли на различных уровнях мозгового вещества, поворачивая обратно. Нисходящие и восходящие части этих петель образуют противоточную систему сосудов, называемую сосудистым пучком (*fasciculis vascularis).* Капилляры мозгового вещества собираются в прямые вены, впадающие в дуговые вены.

Вследствие этих особенностей околомозговые нефроны участвуют в мочеобразовании менее активно. В то же время юкстамедуллярное кровообращение играет роль шунта, т. е. более короткого и легкого пути, по которому проходит часть крови через почки в условиях сильного кровенаполнения, например, при выполнении человеком тяжелой физической работы.

Строение нефрона. Нефрон начинается в почечном тельце (диаметр около 200 мкм), представленном сосудистым клубочком и его капсулой. *Сосудистый клубочек (glomerulus)* состоит более чем из 50 кровеносных капилляров. Их эндотелиальные клетки имеют многочисленные *фенестры* диаметром до 0,1 мкм. Эндотелиальные клетки капилляров располагаются на внутренней поверхности *гломерулярной базальной мембраны.* С наружной стороны на ней лежит эпителий внутреннего листка капсулы клубочка (рис. 19.4). Так возникает толстая (300 нм) трехслойная базальная мембрана.

Капсула клубочка (capsula glomeruli) по форме напоминает двустенную чашу, образованную внутренним и наружным листками, между которыми находится щелевидная полость - *мочевое пространство* капсулы, переходящее в просвет проксимального канальца нефрона.

Внутренний листок капсулы проникает между капиллярами сосудистого клубочка и охватывает их почти со всех сторон. Он образован крупными(до 30 мкм) неправильной формы эпителиальными клетками - *подоцитами (podocyti).* Последние синтезируют компоненты гломерулярной базальной мембраны, образуют вещества, регулирующие кровоток в капиллярах и ингибирующие пролиферацию мезангиоцитов (см. ниже). На поверхности подоцитов есть рецепторы комплемента и антигенов, что свидетельствует об активном участии этих клеток в иммунных и воспалительных реакциях.

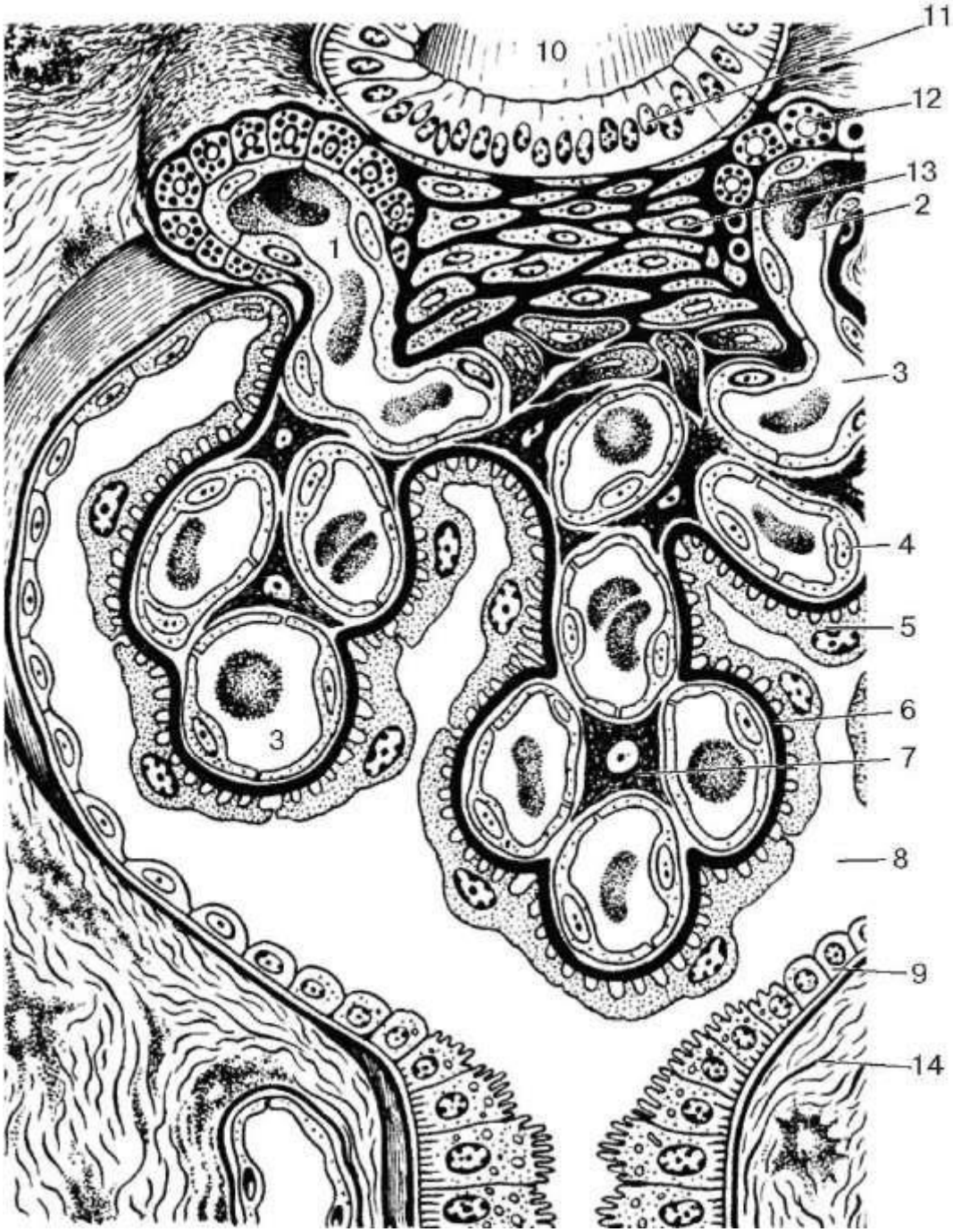

Рис. 19.4. Строение почечного тельца с юкстагломерулярным аппаратом (по Е. Ф. Котовскому):

1 - приносящая клубочковая артериола; 2 - выносящая клубочковая артериола; 3 - капилляры сосудистого клубочка; 4 - эндотелиоциты; 5 - подоциты внутреннего листка капсулы клубочка; 6 - базальная мембрана; 7 - мезангиальные клетки; 8 - полость капсулы клубочка; 9 - наружный листок капсулы клубочка; 10 - дис-тальный каналец нефрона; 11 - плотное пятно; 12 - эндокриноциты (юкстагломеру-лярные миоциты); 13 - юкставаскулярные клетки; 14 - строма почки.

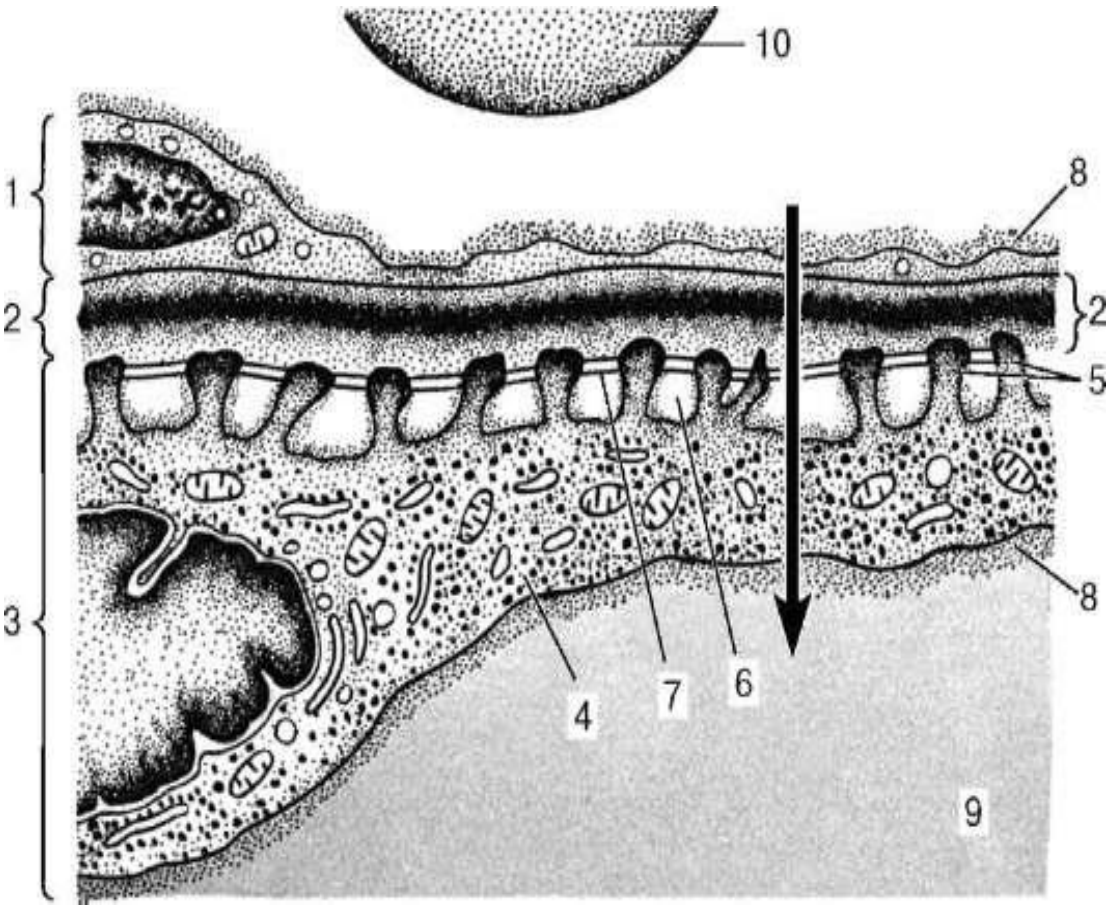

Рис. 19.5. Ультрамикроскопическое строение фильтрационного барьера почек (по Е. Ф. Котовскому):

1 - эндотелиоцит кровеносного капилляра сосудистого клубочка; 2 - гломеру-лярная базальная мембрана; 3 - подоцит внутреннего листка капсулы клубочка; 4 - цитотрабекула подоцита; 5 - цитоподии подоцита; 6 - фильтрационная щель; 7 - фильтрационная диафрагма; 8 - гликокаликс; 9 - мочевое пространство капсулы; 10 - часть эритроцита в капилляре

От тел подоцитов отходят несколько больших широких отростков - *цито-трабекулы,* от которых в свою очередь начинаются многочисленные мелкие отростки - *цитоподии,* прикрепляющиеся к гломерулярной базальной мембране. Между цитоподиями располагаются узкие фильтрационные щели, сообщающиеся через промежутки между телами подоцитов с полостью капсулы. Фильтрационные щели заканчиваются щелевой пористой диафрагмой. Она представляет собой барьер для альбуминов и других крупномолекулярных веществ. На поверхности подоцитов и их ножек имеется отрицательно заряженный слой гликокаликса.

Гломерулярная базальная мембрана, являющаяся общей для эндотелия кровеносных капилляров и подоцитов внутреннего листка капсулы, включает менее плотные (светлые) наружную и внутреннюю пластинки *(lam. rara ext. et interna)* и более плотную (темную) среднюю пластинку *(lam. densa).* Структурная основа гломерулярной базальной мембраны представлена коллагеном IV типа, формирующим сеть с диаметром ячеек до 7 нм, и белком - ламинином, обеспечивающим адгезию (прикрепление) к мембране ножек подоцитов и эндотелиоцитов капилляров. Кроме того, в мембране содержатся протеогликаны, которые создают отрицательный заряд, нарастающий от эндотелия к подоцитам. Все три названных компонента: эндотелий капилляров клубочка, подоциты внутреннего листка капсулы и общая для них гломерулярная базальная мембрана - составляют фильтрационный барьер, через который из крови в мочевое пространство

капсулы фильтруются составные части плазмы крови, образующие первичную мочу (рис. 19.5). Повышению скорости фильтрации способствует предсердный натрийуретический фактор.

Таким образом, в составе почечных телец находится почечный фильтр. Он участвует в первой фазе мочеобразования - *фильтрации.* Почечный фильтр обладает избирательной проницаемостью, задерживает отрицательно заряженные макромолекулы, а также все то, что больше размеров пор в щелевых диафрагмах и больше ячеек гломерулярной мембраны. В норме через него не проходят форменные элементы крови и некоторые белки плазмы крови - иммунные тела, фибриноген и другие, которые имеют большую молекулярную массу и отрицательный заряд. При повреждениях почечного фильтра, например при нефритах, они могут обнаруживаться в моче больных.

В сосудистых клубочках почечных телец в тех местах, куда между капиллярами не могут проникнуть подоциты внутреннего листка капсулы, находится *мезангий* (см. рис. 19.4). Он состоит из клеток -*мезангиоцитов* и основного вещества - *матрикса.*

Выделяют три популяции мезангиоцитов: гладкомышечный, макрофагический и транзиторный (моноциты из кровотока). Мезангиоциты гладкомышечного типа способны синтезировать все компоненты матрикса, а также сокращаться под влиянием ангиотензина, гистамина, вазопрессина и таким образом регулировать клу-бочковый кровоток. Мезангиоциты макрофагического типа захватывают макромолекулы, проникающие в межклеточное пространство. Мезангиоциты также вырабатывают фактор активации тромбоцитов.

Основными компонентами матрикса являются адгезивный белок лами-нин и коллаген, образующий тонкофибриллярную сеть. Вероятно, матрикс участвует в фильтрации веществ из плазмы крови капилляров клубочка. Наружный листок капсулы клубочка представлен одним слоем плоских и кубических эпителиальных клеток, расположенных на базальной мембране. Эпителий наружного листка капсулы переходит в эпителий проксимального отдела нефрона.

Проксимальный отдел имеет вид извитого и короткого прямого канальца диаметром до 60 мкм с узким неправильной формы просветом. Стенка канальца образована однослойным кубическим*микроворсинчатым эпителием.* Он осуществляет реабсорбцию, т. е. обратное всасывание в кровь (в капилляры перитубулярной сети) из первичной мочи ряда содержащихся в ней веществ - белков, глюкозы, электролитов, воды. Механизм этого процесса связан с гистофизиологией эпителиоцитов проксимального отдела. Поверхность этих клеток имеет микроворсинки с высокой активностью щелочной фосфатазы, участвующей в полном обратном всасывании глюкозы. В цитоплазме клеток образуются пиноцитозные пузырьки и находятся лизосомы, богатые протеолитическими ферментами. Путем пиноци-тоза клетки поглощают из первичной мочи белки, которые расщепляются в цитоплазме под влиянием лизосомальных ферментов до аминокислот. Последние транспортируются в кровь перитубулярных капилляров. В своей базальной части клетки имеют исчерченность - базальный лабиринт, образованный внутренними складками плазмолеммы и расположенными между ними митохондриями. Складки плазмолеммы, богатые ферментами, Na+-, K^+-АТФ-азами, и митохондрии, содержащие фермент сукцинатдегидроге-назу (СДГ), играют важную роль в обратном активном транспорте электролитов (Na+, K^+, Ca^2+ и др.), что в свою очередь имеет большое значение для пассивного обратного всасывания воды (рис. 19.6). В прямой части проксимального канальца, кроме того, в его просвет секретируются некоторые органические продукты - креатинин и др.

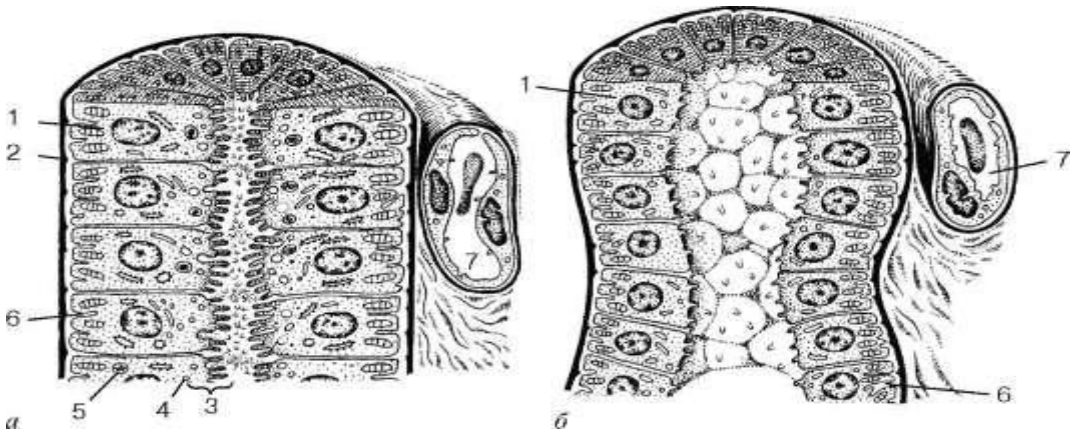

Рис. 19.6. Ультрамикроскопическое строение проксимального *(а)* и дистального *(б)* канальцев нефрона (по Е. Ф. Котовскому):

1 - эпителиоциты; 2 - базальная мембрана; 3 - микроворсинчатая каемка; 4 - пиноцитозные пузырьки; 5 - лизосомы; 6 - базальная исчерченность; 7 - кровеносный капилляр

В результате реабсорбции и секреции в проксимальных отделах первичная моча претерпевает значительные качественные изменения: так, из нее полностью исчезают сахар и белок. При заболевании почек эти вещества могут обнаруживаться в окончательной моче больного вследствие поражения клеток проксимальных отделов нефронов.

Петля нефрона состоит из тонкого канальца и прямого дистального канальца. В коротких и промежуточных нефронах тонкий каналец имеет только нисходящий сегмент, а в юкстамедуллярных нефронах и длинный восходящий сегмент, который переходит в прямой (толстый) дистальный каналец.*Тонкий каналец* имеет диаметр около 15 мкм. Стенка его образована плоскими эпителиоцитами (рис. 19.7). В нисходящих тонких канальцах цитоплазма эпителиоцитов светлая, бедная органеллами и ферментами. В этих канальцах происходит пассивная реабсорбция воды на основе разности осмотического давления между мочой в канальцах и тканевой жидкостью интерстициальной ткани, в которой проходят сосуды мозгового вещества. В восходящих тонких канальцах эпителиоциты отличаются высокой активностью ферментов Na+-, ^-АТФ-азы в плазмолемме и СДГ в митохондриях. С помощью этих ферментов здесь реабсорбируются электролиты - Na, С1 и др.

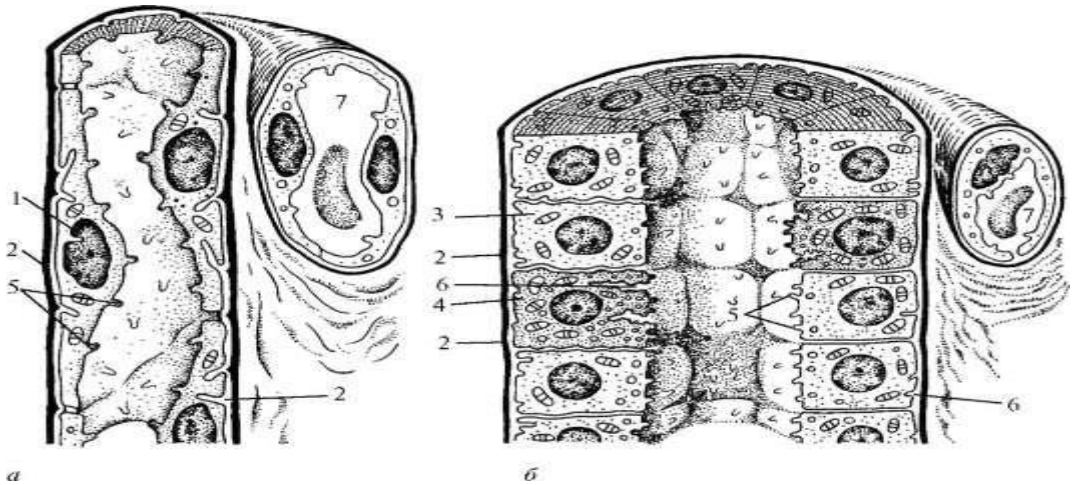

Рис. 19.7. Ультрамикроскопическое строение тонкого канальца петли нефрона *(а)* и собирательной трубочки (б) почки (по Е. Ф. Котовскому):

1 - эпителиоциты; 2 - базальная мембрана; 3 - светлые эпителиоциты; 4 - темные эпителиоциты; 5 - микроворсинки; 6 - инвагинации плазмолеммы; 7 - кровеносный капилляр

Дистальный каналец имеет больший диаметр - в прямой части до 30 мкм, в извитой - от 20 до 50 мкм (см. рис. 19.6). Он выстлан низким цилиндрическим эпителием, клетки которого лишены микроворсинок, но имеют базальный лабиринт с высокой активностью Na+-, K-АТФ-азы и СДГ. Прямая часть и прилежащая к ней извитая часть дистального канальца почти непроницаемы для воды, но активно осуществляют реаб-сорбцию электролитов под влиянием гормона альдостерона надпочечников. В результате реабсорбции из канальцев электролитов и задержки воды в восходящих тонких и прямых дистальных канальцах моча становится гипотонической, т. е. слабо концентрированной, тогда как в интер-стициальной ткани повышается осмотическое давление. Это вызывает пассивный транспорт воды из мочи в нисходящих тонких канальцах и главным образом в собирательных трубочках в интерстициальную ткань мозгового вещества почки, а затем в кровь.

Собирательные почечные трубочки в верхней корковой части выстланы однослойным кубическим эпителием, а в нижней мозговой части (в собирательных протоках) - однослойным низким цилиндрическим эпителием. В эпителии различают светлые и темные клетки. Светлые клетки бедны органеллами, их цитоплазма образует внутренние складки. Темные клетки по своей ультраструктуре напоминают париетальные клетки желез желудка, секретирующие хлористоводородную кислоту (см. рис. 19.7). В собирательных трубках с помощью светлых клеток и их водных каналов завершается обратное всасывание воды из мочи. Кроме того, происходит подкисление мочи, что связано с секреторной деятельностью темных эпи-телиоцитов, выделяющих в просвет трубочек катионы водорода.

Реабсорбция воды в собирательных трубочках зависит от концентрации в крови антидиуретического гормона гипофиза. В его отсутствие стенка собирательных трубочек и конечных частей извитых дистальных канальцев непроницаема для воды, поэтому концентрация мочи не повышается. В присутствии гормона стенки указанных канальцев становятся проницаемы для воды, которая выходит пассивно путем осмоса в гипертоническую среду интерстициальной ткани мозгового вещества и затем переносится в кровеносные сосуды. В этом процессе важную роль играют прямые сосуды (сосудистые пучки). В результате по мере продвижения по собирательным трубочкам моча становится все более концентрированной и из организма выделяется в виде гипертонической жидкости.

Таким образом, расположенные в мозговом веществе канальцы нефронов (тонкие, прямые дистальные) и медуллярные отделы собирательных трубочек, гиперосмолярная интерстициальная ткань мозгового вещества и прямые сосуды и капилляры составляют *противоточно-множительный аппарат* почек (рис. 19.8). Он обеспечивает концентрирование и уменьшение объема выделяемой мочи, что является механизмом для регуляции водно-солевого гомеостаза в организме. Этот аппарат задерживает в организме соли и жидкость посредством их обратного всасывания (реабсорбции).

Итак, мочеобразование - сложный процесс, в котором участвуют сосудистые клубочки, нефроны, собирательные трубочки и интерстициальная ткань с кровеносными капиллярами и прямыми сосудами. В почечных тельцах нефронов происходит первая фаза этого процесса - фильтрация, в результате чего образуется первичная моча (более 100 л в сутки). В канальцах нефронов и в собирательных трубочках протекает вторая фаза моче-образования, т. е. реабсорбция, следствием чего является качественное и количественное изменение мочи. Из нее полностью исчезают сахар и белок, а также вследствие обратного всасывания большей части воды (при участии интерстициальной ткани) снижается

количество мочи (до 1,5-2 л в сутки), что приводит к резкому возрастанию в окончательной моче концентрации выделяемых шлаков: креатиновых тел - в 75 раз, аммиака - в 40 раз и т. п. Заключительная (третья) секреторная фаза мочеобразования осуществляется в канальцах нефронов и собирательных трубочках, где реакция мочи становится слабокислой (см. рис. 19.8).

Эндокринная система почек. Эта система участвует в регуляции кровообращения и мочеобразования в почках и оказывает влияние на общую гемодинамику и водно-солевой обмен в организме. К ней относятся ренин-ангиотензиновый, простагландиновый и калликреин-кининовый аппараты (системы).

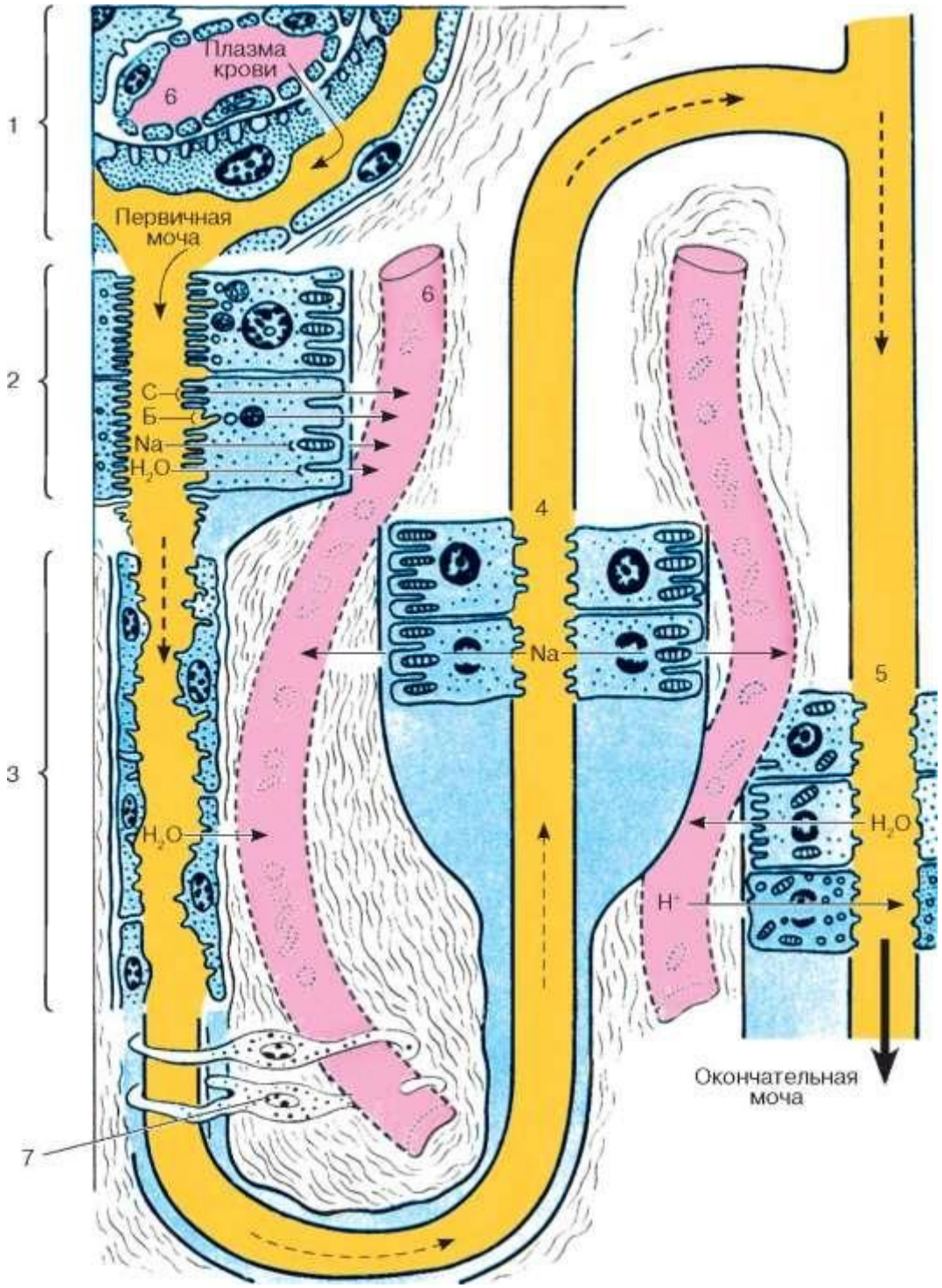

Рис. 19.8. Строение противоточно-множительного аппарата почки: 1 - почечное тельце; 2 - проксимальный прямой каналец нефрона; 3 - тонкий каналец (нисходящий

сегмент петли нефрона); 4 - дистальный прямой каналец нефрона; 5 - собирательная трубочка; 6 - кровеносные капилляры; 7 - интерсти-циальные клетки; С - сахар; Б - белки

Ренин-ангиотензиновый аппарат, или *юкстагломерулярный комплекс* (ЮГК), т. е. околоклубочковый, секретирует в кровь активное вещество - *ренин.* Он катализирует образование в организме ангиотензинов, оказывающих сосудосуживающее влияние и вызывающих повышение артериального давления, а также стимулирует продукцию гормона альдостерона в надпочечниках и вазопрессина (антидиуретического) в гипоталамусе.

Альдостерон увеличивает в канальцах нефронов реабсорбцию ионов Na и С1, что вызывает их задержку в организме. Вазопрессин, или антидиуретический гормон, снижает кровоток в клубочках нефронов и увеличивает реабсорбцию воды в собирательных трубочках, задерживая ее таким образом в организме и вызывая снижение количества выделяемой мочи. Сигналом для секреции ренина в кровь является снижение кровяного давления в приносящих артериолах сосудистых клубочков.

Кроме того, возможно, что ЮГК принадлежит важная роль в выработке *эритропоэтинов.* В состав ЮГК входят юкстагломерулярные миоциты, эпителиоциты плотного пятна и юкставаскулярные клетки (клетки Гурмагтига) (см. рис. 19.4).

Юкстагломерулярные миоциты лежат в стенке приносящих и выносящих артериол под эндотелием. Они имеют овальную или полигональную форму, а в цитоплазме - крупные секреторные (рениновые) гранулы, которые не окрашиваются обычными гистологическими методами, но дают положительную ШИК-реакцию.

Плотное пятно (macula densa) - участок стенки дистального отдела нефро-на в том месте, где он проходит рядом с почечным тельцем между приносящей и выносящей артериолами. В плотном пятне эпителиальные клетки более высокие, почти лишены базальной складчатости, а их базальная мембрана чрезвычайно тонкая (по некоторым данным, полностью отсутствует). Плотное пятно представляет собой натриевый рецептор, который улавливает изменения содержания натрия в моче и воздействует на околоклубочковые миоциты, секретирующие ренин.

Клетки Турмагтига лежат в треугольном пространстве между приносящей и выносящей артериолами и плотным пятном (периваскулярный островок мезангия). Клетки имеют овальную или неправильную форму, образуют далеко простирающиеся отростки, контактирующие с юкстагломерулярны-ми миоцитами и эпителиоцитами плотного пятна. В их цитоплазме выявляются фибриллярные структуры.

Некоторые авторы причисляют к ЮГК также мезангиальные клетки сосудистых клубочков. Предполагают, что клетки Гурмагтига и мезангия включаются в продукцию ренина при истощении юкстагломерулярных миоцитов.

Периполярные эпителиоциты (с хеморецепторными свойствами) - располагаются по периметру основания сосудистого полюса в виде манжетки между клетками наружного и внутреннего листков капсулы сосудистого клубочка. Клетки содержат секреторные гранулы диаметром 100-500 нм, выделяют секрет в полость капсулы. В гранулах определяются иммунореактивный альбумин, иммуноглобулин и др. Предполагается влияние секрета клеток на процессы канальцевой реабсорбции.

Интерстициальные клетки, имеющие мезенхимное происхождение, располагаются в соединительной ткани мозговых пирамид. От их вытянутого или звездчатой формы тела отходят отростки; некоторые из них оплетают канальцы петли нефро-нов, а другие - кровеносные капилляры. В цитоплазме интерстициальных клеток хорошо развиты органеллы и находятся липидные (осмиофильные) гранулы. Клетки синтезируют простагландины и брадикинин. Простагландиновый аппарат по своему действию на почки

является антагонистом ренин-ангиотензинового аппарата. Простагландины оказывают сосудорасширяющее действие, увеличивают клубочковый кровоток, объем выделяемой мочи и экскрецию с ней ионов Na. Стимулами для выделения простагландинов в почках являются ишемия, повышение содержания ангиотензина, вазопрессина, кининов.

Калликреин-кининовый аппарат оказывает сильное сосудорасширяющее действие и повышает натрийурез и диурез путем угнетения реабсорбции ионов Na и воды в канальцах нефронов. Кинины - это небольшие пептиды, которые образуются под влиянием ферментов калликреинов из белков предшественников кини-ногенов, содержащихся в плазме крови. В почках калликреины выявляются в клетках дистальных канальцев, и на их уровне происходит высвобождение кининов. Вероятно, свое действие кинины оказывают, стимулируя секрецию простагланди-нов.

Таким образом, в почках существует эндокринный комплекс, участвующий в регуляции общего и почечного кровообращения, а через него оказывающий влияние на мочеобразование. Он функционирует на основе взаимодействий, которые могут быть представлены в виде схемы:

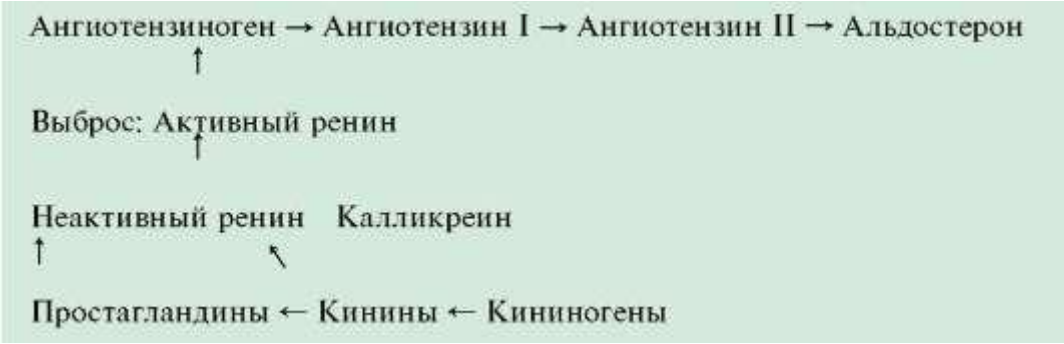

Лимфатическая система почки представлена сетью капилляров, окружающих канальцы коркового вещества и почечные тельца. В сосудистых клубочках лимфатических капилляров нет. Лимфа из коркового вещества оттекает через футляро-образную сеть лимфатических капилляров, окружающих междольковые артерии и вены, в отводящие лимфатические сосуды 1-го порядка, которые в свою очередь окружают дуговые артерии и вены. В эти сплетения лимфатических сосудов впадают лимфатические капилляры мозгового вещества, окружающие прямые артерии и вены. В остальных участках мозгового вещества они отсутствуют.

Лимфатические сосуды 1-го порядка образуют более крупные лимфатические коллекторы 2-го, 3-го и 4-го порядка, которые вливаются в междолевые синусы почки. Из этих сосудов лимфа поступает в регионарные лимфатические узлы.

Иннервация. Иннервацию почки осуществляют эфферентные симпатические и парасимпатические нервы и афферентные заднекорешковые нервные волокна. Распределение нервов в почке различное. Одни из них имеют отношение к сосудам почки, другие - к почечным канальцам. Почечные канальцы снабжаются нервами симпатической и парасимпатической систем. Их окончания локализуются под базальной мембраной эпителия. Однако, по некоторым данным, нервы могут проходить через базальную мембрану и оканчиваться на эпителиальных клетках почечных канальцев. Описаны также поливалентные окончания, когда одна веточка нерва заканчивается на почечном канальце, а другая - на капилляре.

Возрастные изменения. Выделительная система человека в постнатальном периоде продолжает развиваться в течение длительного срока. Так, по толщине корковый слой у новорожденного составляет всего 1/4-1/5, а у взрослого - 1/2-1/3 толщины мозгового вещества. Однако при этом увеличение массы почечной ткани связано не с образованием новых, а с ростом и диф-ференцировкой уже существующих нефронов, которые в детском

возрасте развиты не полностью. В почке ребенка обнаруживается большое число нефронов с мелкими нефункционирующими и слабодифференцированны-ми клубочками. Диаметр извитых канальцев нефронов у детей в среднем 18-36 мкм, тогда как у взрослого диаметр равен 40-60 мкм. Особенно резким изменениям с возрастом подвергается длина нефронов. Их рост продолжается вплоть до половой зрелости. Поэтому с возрастом, по мере увеличения массы канальцев, количество клубочков на единицу площади сечения почки уменьшается.

Подсчитано, что на один и тот же объем почечной ткани у новорожденных приходится до 50 клубочков, у 8-10-месячных детей - 18-20, а у взрослых - 4-6 клубочков.

19.2. МОЧЕВЫВОДЯЩИЕ ПУТИ

К мочевыводящим путям относятся *почечные чашки* и *лоханки, мочеточники, мочевой пузырь* и*мочеиспускательный канал,* который у мужчин одновременно выполняет функцию выведения из организма семенной жидкости и поэтому описан в главе «Половая система».

Строение стенок почечных чашек и лоханок, мочеточников и мочевого пузыря в общих чертах сходно. В них различают слизистую оболочку, состоящую из переходного эпителия и собственной пластинки, подсли-зистую основу (отсутствует в чашках и лоханке), мышечную и наружную оболочки.

В стенке почечных чашек и почечных лоханок вслед за переходным эпителием располагается собственная пластинка слизистой оболочки. Мышечная оболочка состоит из тонких слоев спирально расположенных гладких миоцитов. Однако вокруг сосочков почечных пирамид миоциты принимают циркулярное расположение. Наружная адвентициальная оболочка без резких границ переходит в соединительную ткань, окружающую крупные почечные сосуды. В стенке почечных чашек находятся *гладкие мио-*

циты (пейсмекеры), ритмичное сокращение которых определяет поступление мочи порциями из сосочковых каналов в просвет чашки.

Мочеточники обладают способностью к растяжению благодаря наличию глубоких продольных складок слизистой оболочки. В подслизистой основе нижней части мочеточников располагаются мелкие альвеолярно-трубчатые железы, по строению сходные с предстательной железой. Мышечная оболочка, образующая в верхней части мочеточников два, а в нижней части три слоя, состоит из гладкомышечных пучков, охватывающих мочеточник в виде спиралей, идущих сверху вниз. Они являются продолжением мышечной оболочки почечных лоханок и внизу переходят в мышечную оболочку мочевого пузыря, имеющую также спиралевидное строение. Лишь в той части, где мочеточник проходит через стенку мочевого пузыря, пучки гладких мышечных клеток идут только в продольном направлении. Сокращаясь, они раскрывают отверстие мочеточника независимо от состояния гладких мышц мочевого пузыря.

Спиральная ориентация гладких миоцитов в мышечной оболочке соответствует представлению о порционном характере транспорта мочи из почечной лоханки и по мочеточнику. Согласно этому представлению, мочеточник состоит из трех, реже из двух или четырех секций - цистоидов, между которыми находятся сфинктеры. Роль сфинктеров играют расположенные в подслизистой основе и в мышечной оболочке кавернозноподоб-ные образования из широких извивающихся сосудов. В зависимости от наполнения их кровью сфинктеры оказываются закрытыми или открытыми. Происходит это последовательно рефлекторным путем по мере наполнения секции мочой и повышения давления на рецепторы, заложенные в стенке мочеточника. Благодаря этому моча поступает порциями из почечной лоханки в вышележащие, а из нее в нижележащие секции мочеточника, а затем в мочевой пузырь.

Снаружи мочеточники покрыты соединительнотканной адвентициаль-ной оболочкой.

Слизистая оболочка мочевого пузыря состоит из переходного эпителия и собственной пластинки. В ней мелкие кровеносные сосуды особенно близко подходят к эпителию. В спавшемся или умеренно растянутом состоянии слизистая оболочка мочевого пузыря имеет множество складок (рис. 19.9). Они отсутствуют в переднем отделе дна пузыря, где в него впадают мочеточники и выходит мочеиспускательный канал. Этот участок стенки мочевого пузыря, имеющий форму треугольника, лишен подслизистой основы, и его слизистая оболочка плотно сращена с мышечной оболочкой. Здесь в собственной пластинке слизистой оболочки заложены железы, подобные железам нижней части мочеточников.

Мышечная оболочка мочевого пузыря построена из трех нерезко отграниченных слоев, которые представляют собой систему спирально ориентированных и пересекающихся пучков гладкомышечных клеток. Гладкие мышечные клетки часто напоминают по форме расщепленные на концах веретена. Прослойки соединительной ткани разделяют мышечную ткань в этой оболочке на отдельные крупные пучки. В шейке мочевого пузыря циркулярный слой образует мышечный сфинктер. Наружная оболочка на верхнезадней и частично на боковых поверхностях мочевого пузыря представлена листком брюшины (серозная оболочка), в остальной его части она является адвентициальной.

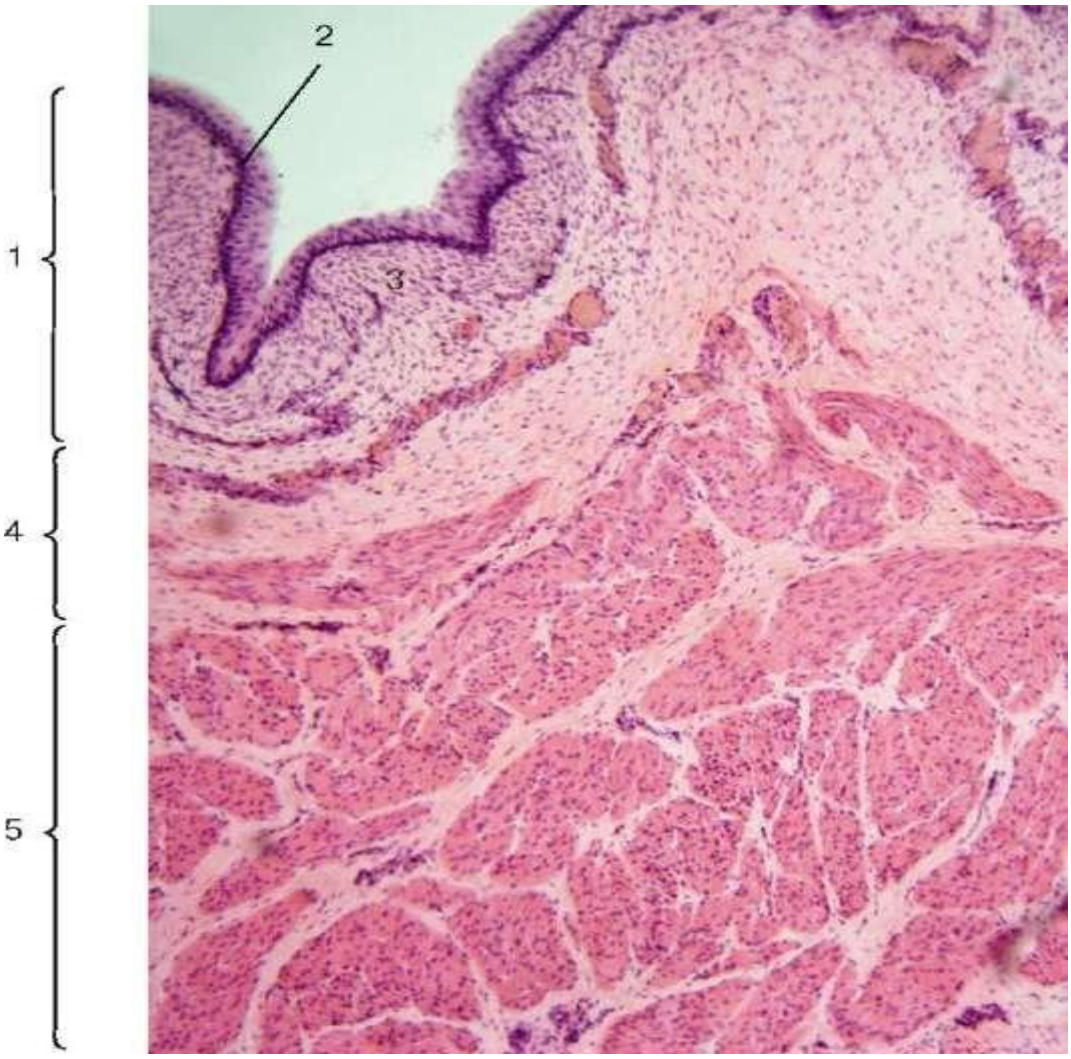

Рис. 19.9. Строение мочевого пузыря:

1 - слизистая оболочка; 2 - переходный эпителий; 3 - собственная пластинка слизистой оболочки; 4 - подслизистая основа; 5 - мышечная оболочка

Стенка мочевого пузыря богато снабжена кровеносными и лимфатическими сосудами.

Иннервация. Мочевой пузырь иннервируется как симпатическими и парасимпатическими, так и спинномозговыми (чувствительными) нервами. Кроме того, в мочевом пузыре обнаружено значительное число нервных ганглиев и рассеянных нейронов автономной нервной системы. Особенно много нейронов у места впадения в мочевой пузырь мочеточников. В серозной, мышечной и слизистой оболочках мочевого пузыря имеется также большое число рецепторных нервных окончаний.

Реактивность и регенерация. Реактивные изменения почек при действии экстремальных факторов (переохлаждение организма, отравление ядовитыми веществами, действие проникающей радиации, ожоги, травмы и др.) весьма разнообразны с преимущественным поражением сосудистых клубочков или эпителия различных отделов нефрона вплоть до гибели нефро-нов. Регенерация нефрона происходит более полно при внутриканальцевой гибели эпителия. Наблюдаются клеточная и внутриклеточная формы регенерации. Эпителий мочевыводящих путей обладает хорошей восстановительной способностью.

Аномалии мочевыделительной системы, органогенез которой достаточно сложен, являются одним из наиболее частых пороков развития. Причинами их образования могут быть как наследственные факторы, так и действие различных повреждающих факторов - ионизирующего излучения, алкоголизма и наркомании родителей и др. Вследствие того, что нефроны и собирательные трубочки имеют разные источники развития, нарушение объединения их просветов или отсутствие такого объединения приводит к патологии развития почек (поликистоз, гидронефроз, агенезия почек и др.).

Контрольные вопросы

1. Последовательность развития мочевыделительной системы в онтогенезе у человека.

2. Понятие о структурно-функциональной единице почки. Строение и функциональное значение разных типов нефронов.

3. Эндокринная система почки: источники развития, дифферонный состав, роль в физиологии мочеобразования и регуляции общих функций организма.

Глава 20. ПОЛОВАЯ СИСТЕМА

Половая система объединяет органы, которые обеспечивают воспроизводство позвоночных и человека, и включает гонады, где происходит образование половых клеток и синтез половых гормонов, и добавочные органы полового тракта.

В мужском и женском организмах органы половой системы имеют выраженные морфофункциональные особенности, определяющие вторичные половые признаки. В мужском организме гонады представлены*яичками,* а добавочные органы - *семявыносящими путями, семенными пузырьками, предстательной и бульбо-уретральными железами и половым членом.* В женском организме гонады представлены *яичниками,* а добавочные органы - *маткой, маточньми трубами (яйцеводами), влагалищем, наружными половыми органами.*В женском организме с половым созреванием тесно связана гистофизиология *молочной железы* (см. главу 18).

Различия между полами предопределяются генетически через половые хромосомы (XY у мужчин и XX у женщин). Существенной особенностью женской половой системы является цикличность и периодичность деятельности. При этом созревание женской половой клетки и изменения активности секреции женских половых гормонов регулярно повторяются, тогда как мужская половая система функционирует непрерывно с момента достижения организмом половой зрелости до начала возрастного увядания.

Развитие. Закладка половой системы в начальных стадиях эмбриогенеза протекает у обоих полов одинаково (индифферентная стадия) и во взаимодействии с развитием выделительной системы (рис. 20.1). Гонада становится заметна у 4-недельного зародыша в виде *половых валиков* - утолщений цело-мического эпителия на вентромедиальной поверхности обеих первичных почек *(mesonephros)*. Первичные половые клетки у зародышей обоего пола - *гоноци-ты* - появляются в пресомитных стадиях эмбриогенеза (во 2-й фазе гастру-ляции). Однако клетки четко выявляются при формировании желточного пузырька. В стенке последнего гоноциты характеризуются большими размерами, крупным ядром, повышенным содержанием гликогена и высокой активностью щелочной фосфатазы в цитоплазме. Здесь клетки размножаются, затем, продолжая деление, мигрируют по мезенхиме желточного пузырька, задней кишки и с кровотоком в толщу половых валиков. С 33-35 сут из клеток цело-мического эпителия формируются половые тяжи, которые врастают в подлежащую мезенхиму. Тяжи в своем составе содержат гоноциты. Объем гонад увеличивается, они выступают в целомическую полость, обособляются, но остаются связанными с первичной почкой. Клетки последней подвергаются апоптозу, однако часть клеток мезонефроса выселяется в окружающую мезенхиму и вступает в контакт с эпителиоцитами половых тяжей. На этой стадии развития происходит формирование *гонадной бластемы,* в составе которой находятся гоноциты, клетки целомического происхождения, клетки мезонефрального происхождения и клетки мезенхимы. До 7-й нед гонада не дифференцирована по полу и называется *индифферентной.*

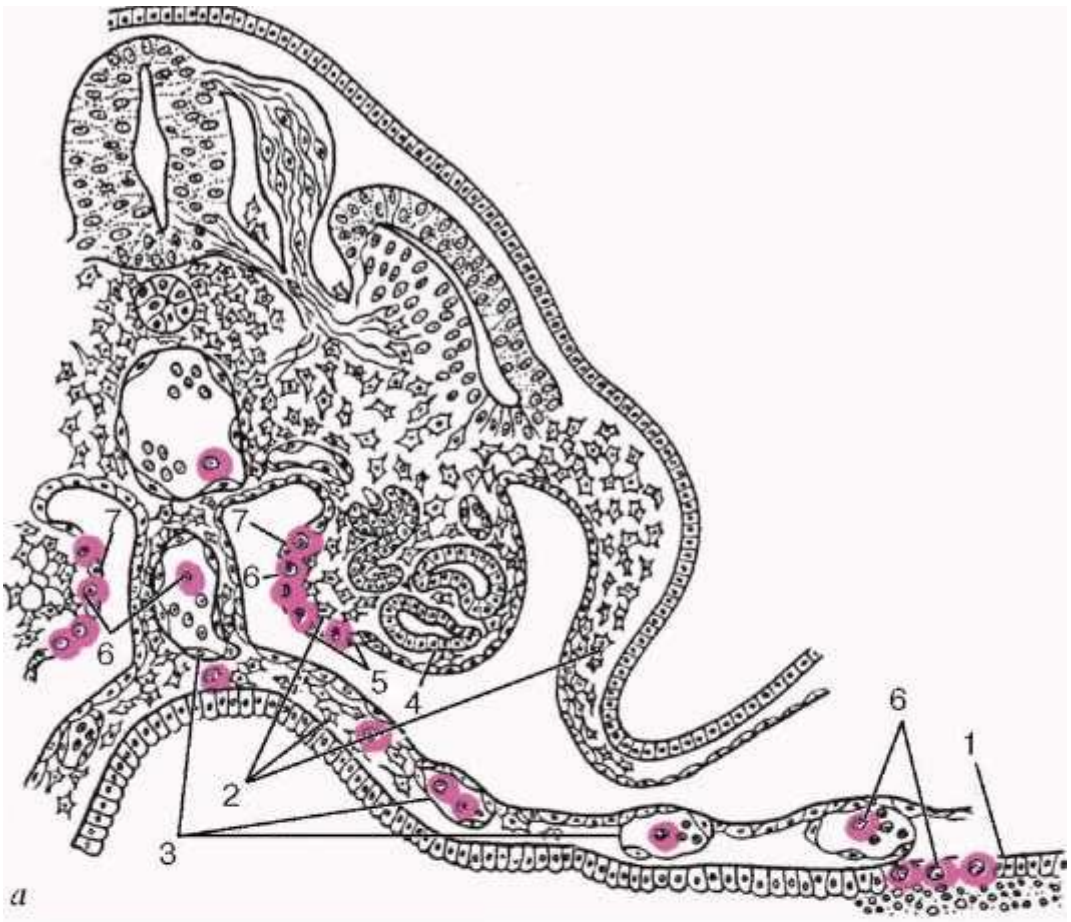

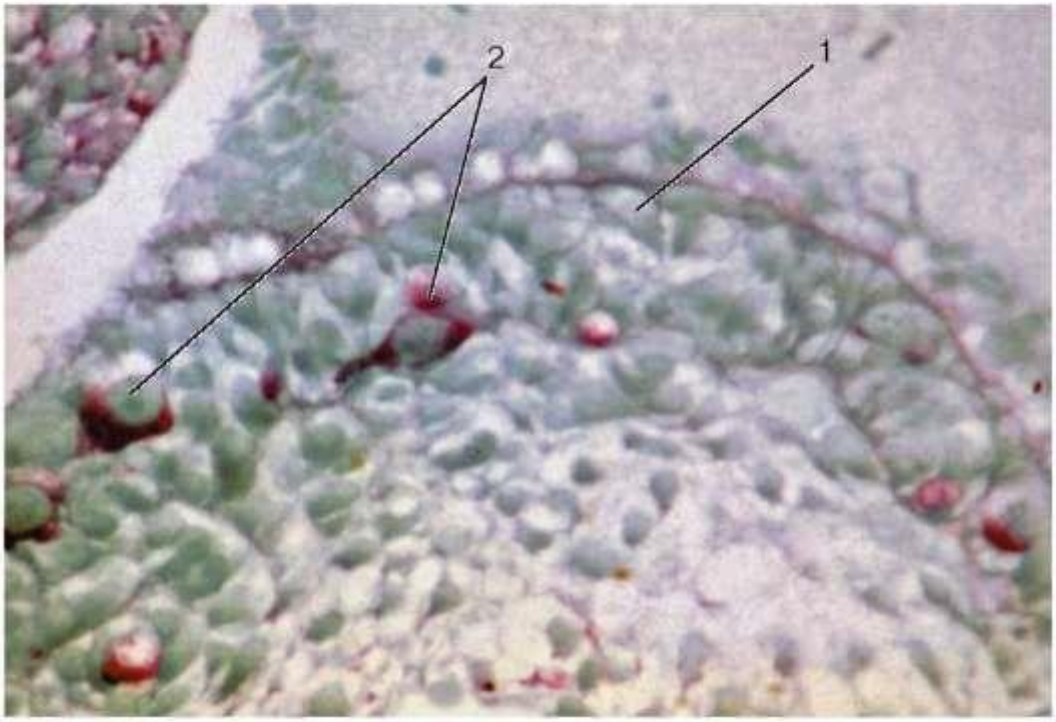

б

Рис. 20.1. Развитие гонад в эмбриогенезе:

а - схема первичной локализации гоноцитов (окрашены) в желточном мешке зародыша и их последующей миграции в зачаток гонад (по Пэттену, с изменениями А. Г. Кнорре): 1 - эпителий желточного пузырька; 2 - мезенхима; 3 - сосуды; 4 - первичная почка (мезонефрос); 5 - зачаток гонады; 6 - первичные половые клетки; 7 - поверхностный

эпителий; *б* - половой валик зародыша человека 31-32 сут развития (препарат В. Г. Кожухаря): 1 - эпителий полового валика; 2 - гоноциты

В процессе развития индифферентной гонады из мезонефрального протока первичной почки, тянущегося от ее тела к клоаке, отщепляется параллельно идущий *парамезонефральный проток.*

Половые различия в строении индифферентной гонады регистрируются на 6-7-й нед эмбриогенеза человека, причем мужская гонада развивается раньше женской. Среди факторов дифференцировки мужских гонад большую роль играет Y-хромосома, на коротком плече которой локализуется *ген половой детерминации* (ГПД) и ряд других генов-участников детерминации пола. Экспрессия последних влияет на развитие из клеток целомическо-го происхождения *поддерживающих эпителиоцитов* (сустентоцитов, клеток Сертоли). Клетки Сертоли, в свою очередь, оказывают влияние на диффе-ренцировку*интерстициальных эндокриноцитов* (клеток Лейдига). Эти клетки обнаруживаются между половыми тяжами. Эмбриональные источники развития клеток точно не выявлены. К вероятным источникам относят клетки мезонефроса или клетки нейрального происхождения.

Начало выработки клетками Лейдига гормона тестостерона вызывает преобразование мезонефральных протоков в систему мужских половых протоков (выносящие канальцы яичка, проток придатка, семявыносящий проток, семенные пузырьки, семяизвергающий проток). В свою очередь, выработка клетками Сертоли гормона регрессии парамезонефрального протока вызывает апоптоз клеток парамезонефрального протока. На 3-м мес внутриутробного развития в срезах яичек отчетливо видны извитые тяжи, в составе которых гоноциты дифференцируются в сперматогонии.

20.1. МУЖСКАЯ ПОЛОВАЯ СИСТЕМА 20.1.1. Яички

Яички, или семенники *(testes),* - мужские гонады, в которых образуются мужские половые клетки и мужской половой гормон - тестостерон.

Развитие. При развитии яичка по верхнему краю первичной почки формируется будущая соединительнотканная капсула семенника *– белочная оболочка (tunica albuginea),* которая отделяет половые тяжи от полового валика, давшего им начало. В дальнейшем половые тяжи развиваются в *семенные канальцы (tubuli seminiferi).* Семенные канальцы сливаются с канальцами семявыносящей системы, формирующейся путем перестройки эпителиальной выстилки канальцев мезонефроса. Так, *канальцы сети (rete testis),* приближаясь к белочной оболочке средостения, сливаются в *выносящие канальцы (ductuli efferentes).* Выносящие канальцы яичка, собираясь, переходят далее в *канал придатка* яичка *(ductus epididymis),* проксимальный отдел которого, многократно извиваясь, образует *придаток семенника (epididymis),* тогда как его дистальная часть становится*семявыносящим протоком (ductus defferes).* Парамезонефральный проток в мужском организме атрофируется и сохраняется только краниальный конец (формирует гидатиды, которые прикрепляются к соединительнотканной структуре яичка) и дистальный, превращающийся в мужскую маточку *(utriculus prostaticus).* Последняя у взрослого мужчины располагается в толще предстательной железы (рис. 20.2).

К концу 3-го мес завершается миграция яичек в малый таз. Опускание яичек в мошонку происходит между 6-м и 8-м мес развития.

В онтогенезе эндокринная функция яичка устанавливается раньше, чем генеративная. Мужской половой гормон - тестостерон начинает вырабатываться у зародыша человека приблизительно с 8-10-й нед внутриутробного периода. На 3-м мес эмбриогенеза клетки Лейдига в яичке достаточно многочисленны и образуют околососудистые скопления. С 6-го мес количество клеток уменьшается и остается неизменным до 2-го мес постнаталь-ной жизни.

Строение. Снаружи большая часть семенника покрыта *серозной оболочкой* - брюшиной, под которой располагается плотная соединительнотканная оболочка, получившая название *белочной (tunica albuginea)*(рис. 20.3). На задней поверхности яичка белочная оболочка утолщается, формируя *средостение (mediastinum testis),* от которого в глубь железы отходят *соединительнотканные перегородки (septula testis),*разделяющие железу на дольки (около 250 долек), в каждой из которых находится 1-4 *извитых семенных канальца (tubuli seminiferi convoluti).* Каждый семенной каналец имеет диаметр от 150 до 250 мкм и длину от 30 до 70 см. Приближаясь к средостению, канальцы (300-450 в каждом семеннике) сливаются и становятся прямыми, а в толще средостения соединяются с канальцами сети семенника. Из сети выходит 10-12*выносящих канальцев (ductuli efferens),* впадающих в *проток придатка (ductus epididymis).* В дольках яичка между петлями извитых семенных канальцев находится интерстициальная (соединительная) ткань с гемо- и лимфатическими сосудами. В составе этой ткани, кроме фибробластов, обнаруживаются макрофаги, тучные клетки, а около кровеносных капилляров (преимущественно фенестрированного типа) группами располагаются гормонсинтезирующие клетки Лейдига (интерстици-альные эндокриноциты).

Внутреннюю выстилку канальца образует *эпителиосперматогенный слой,* расположенный на базальной мембране. Собственная оболочка *(tunica propria)* канальца представлена *базальным слоем (stratum basale), миоидным слоем (stratum myoideum)* и *волокнистым слоем (stratum fibrosum).* Кнаружи от базальной мембраны эпителия находится сеть коллагеновых волокон базального слоя. Миоидный слой образован миоидными клетками, содержащими актино-вые филаменты. Миоидные клетки обеспечивают ритмические сокращения стенки канальцев. Наружный волокнистый слой состоит из двух частей.

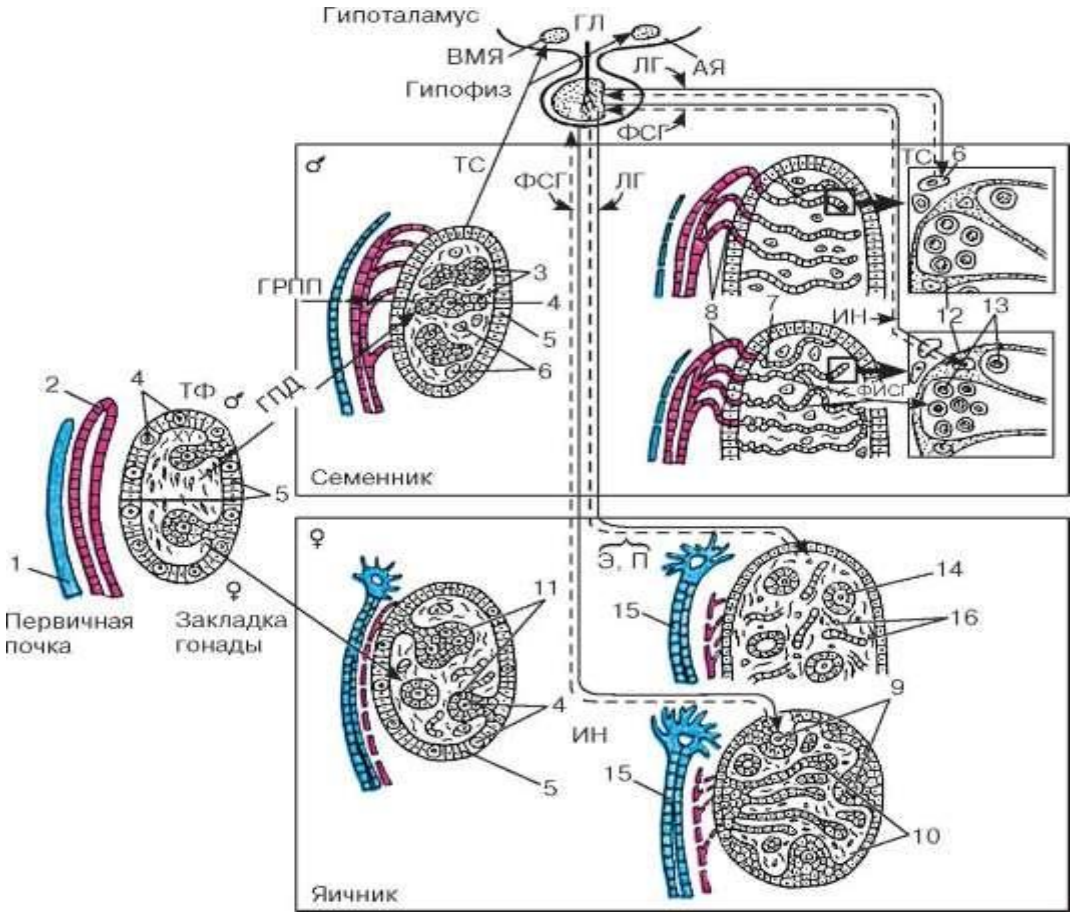

Рис. 20.2. Стадии развития гонад и становления их гормональной регуляции в онтогенезе (по Б. В. Алешину, Ю. И. Афанасьеву, О. И. Бриндаку, Н. А. Юриной): ТФ -

телоферрон; ГПД - ген половой детерминации; ГРПП - гормон регрессии парамезонефрального протока; ТС - тестостерон; Э - эстрадиол; П - прогестерон; ФСГ - фолликулостимулирующий гормон; ФИСГ - фактор, ингибирующий спер-матогонии; ЛГ - лютеинизирующий гормон; ИН - ингибин; ГЛ - гонадолиберин; АЯ - аркуатное ядро; ВМЯ - вентромедиальное ядро. 1 - парамезонефральный проток; 2 - мезонефральный проток; 3 - половые тяжи; 4 - гоноциты; 5 - эпителий; 6 - клетки Лейдига; 7 - сеть семенника; 8 - выносящие канальцы семенника; 9 - корковое вещество яичника; 10 - мозговое вещество яичника; 11 - примор-диальные фолликулы; 12 - клетки Сертоли; 13 - сперматогонии; 14 - первичные фолликулы; 15 - маточная труба; 16 - интерстициальные клетки.

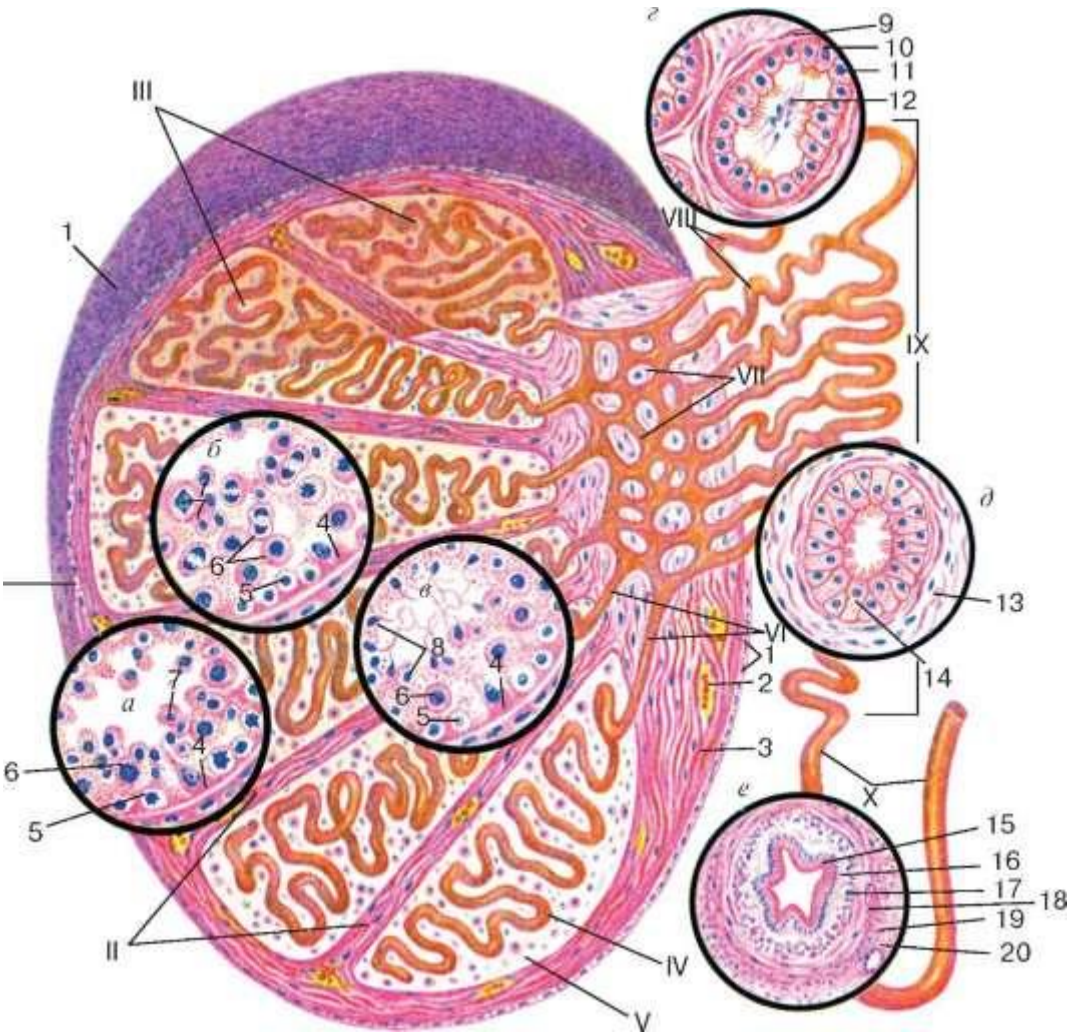

Рис. 20.3. Строение яичка (по Е. Ф. Котовскому):

а - эпителиосперматогенный слой в фазе размножения сперматогоний и в начале фазы роста сперматоцитов; *б* - эпителиосперматогенный слой в конце фазы роста и в фазе созревания сперматоцитов;*в* - фаза формирования; *г* - строение семявыно-сящего канальца яичка; *д* - строение канала придатка; *е* - строение семявынося-щего канала. I - оболочки яичка; II - перегородки яичка; III - дольки яичка; IV - извитой семенной каналец; V - интерстициальная ткань; VI - прямые канальцы яичка; VII - сеть яичка; VIII - выносящие канальцы яичка; IX - канал придатка; X - семявыносящий канал. 1 - мезотелий; 2 - кровеносный сосуд; 3 - соединительнотканные клетки; 4 - поддерживающие эпителиоциты (клетки Сертоли); 5 - сперматогонии; 6 - сперматоциты; 7 - сперматиды; 8 - сперматозоиды в просвете извитого семенного канальца; 9 - мышечно-волокнистая оболочка семявыносящего канальца; 10 - реснитчатые эпителиоциты; 11 - кубические эпителиоциты; 12 - сперматозоиды в семявыносящем канальце яичка; 13 - мышечно-

фиброзная оболочка канала придатка яичка; 14 - двухрядный реснитчатый эпителий семявыносящего канала; 15 - двухрядный реснитчатый эпителий; 16 - собственная пластинка слизистой оболочки; 17 - внутренний продольный слой мышечной оболочки; 18 - средний циркулярный слой мышечной оболочки; 19 - наружный продольный слой мышечной оболочки; 20 - адвентициальная оболочка.

Рис. 20.4. Гематотестикулярный барьер яичка человека. Электронная микрофотография, ув. 24 000 (по А. Ф. Астраханцеву):

а - капилляр; *б* - гематотестикулярный барьер; *в* - поддерживающий эпителиоцит. 1 - базальная мембрана; 2 - внутренний волокнистый (базальный) слой; 3 - мио-идный слой; 4 - наружный волокнистый слой; 5 - базальная мембрана эндотелио-цитов; 6 – эндотелий.

Непосредственно к миоидному слою примыкает неклеточный слой, образованный базальной мембраной миоидных клеток и коллагеновыми волокнами. За ними расположен слой, состоящий из фибробластоподобных клеток, прилежащий к базальной мембране эндотелиоцитов гемокапилляра.

Избирательность поступления веществ из крови в эпителиосперматоген-ный слой и различия в химическом составе плазмы крови и жидкости из семенных канальцев позволили сформулировать представление о гематоте-стикулярном барьере. *Гематотестикулярным барьером* называется совокупность структур, располагающихся между просветами капилляров и семенных канальцев (рис. 20.4).

Эпителиосперматогенный слой (epithelium spermatogenicum) формируется двумя клеточными дифферонами:*сперматогенными клетками (cellulae*

spermatogenicae), которые находятся на различных стадиях дифференциров-ки (стволовые клетки, сперматогонии, сперматоциты, сперматиды и сперматозоиды) и*поддерживающими эпителиоцитами* (клетками Сертоли), или

сустентоцитами (epitheliocytus sustentans). Гистологические элементы двух клеточных дифферонов находятся в тесной морфофункциональной связи.

Поддерживающие эпителиоциты лежат на базальной мембране, имеют пирамидальную форму и достигают своей вершиной просвета извитого семенного канальца. Ядра клеток имеют неправильную форму с инвагинациями, ядрышко (ядрышко и две группы околоядрышкового хроматина). В цитоплазме особенно хорошо развита агранулярная эндоплазматическая сеть, комплекс Гольджи. Присутствуют также микротрубочки, микрофила-менты, лизосомы и особые кристаллоидные включения. Обнаруживаются включения липидов, углеводов, липофусцина. На боковых поверхностях сустентоциты образуют бухтообразные углубления, в которых располагаются дифференцирующиеся сперматогонии, сперматоциты и сперматиды. Между соседними поддерживающими клетками формируются зоны плотных контактов, которые подразделяют весь слой на два отдела - наружный базальный и внутренний адлюминальный. В*базальном отделе* расположены сперматогонии, имеющие максимальный доступ к питательным веществам, поступающим из кровеносных капилляров. В *адлюминальном отделе* находятся сперматоциты на стадии мейоза, а также сперматиды и сперматозоиды, которые не имеют доступа к тканевой жидкости и получают питательные вещества непосредственно от поддерживающих эпителиоцитов.

Клетки Сертоли создают микросреду, необходимую для дифференцирующихся половых клеток, изолируют формирующиеся половые клетки от токсических веществ и различных антигенов, препятствуют развитию иммунных реакций. Кроме того, они способны к фагоцитозу дегенерирующих половых клеток и последующему лизису с помощью своего лизо-сомального аппарата. Клетки синтезируют андрогенсвязывающий белок (АСБ), который транспортирует мужской половой гормон к сперматидам. Секреция АСБ усиливается под влиянием ФСГ. Поддерживающие эпителиоциты имеют поверхностные рецепторы ФСГ, а также рецепторы тестостерона и его метаболитов.

Различают два вида клеток Сертоли - светлые клетки, продуцирующие ингибин, тормозящий секрецию ФСГ аденогипофизом, и темные клетки, продуцирующие факторы, стимулирующие деление половых клеток.

Генеративная функция. Сперматогенез

Образование мужских половых клеток (сперматогенез) протекает в извитых семенных канальцах и включает четыре последовательные стадии, или фазы: размножение, рост, созревание и формирование (рис. 20.5).

Начальной фазой сперматогенеза является *размножение сперматогоний,* занимающих наиболее периферическое (базальное) положение в эпителио-сперматогенном слое. Среди сперматогоний выделяются два типа клеток: 1) стволовые клетки типа А; 2) клетки-предшественники типа В.

Морфологически в популяции стволовых А-сперматогоний различают светлые и темные клетки (см. рис. 20.5). Для обоих видов клеток характерно преобладание в ядрах деконденсированного хроматина и расположение ядрышек около ядерной оболочки. Однако в темных клетках типа А степень конденсации хроматина больше, чем в светлых. Темные клетки относят к «резервным» медленно обновляющимся стволовым клеткам, а светлые - к быстро обновляющимся клеткам. Для стволовых клеток характерно наличие овальных ядер с диффузно распределенным хроматином, одного или двух ядрышек, большое содержание в цитоплазме рибосом и полисом, малое количество других

органелл. Клетки типа В имеют более крупные ядра, хроматин в них не дисперсный, а собран в глыбки.

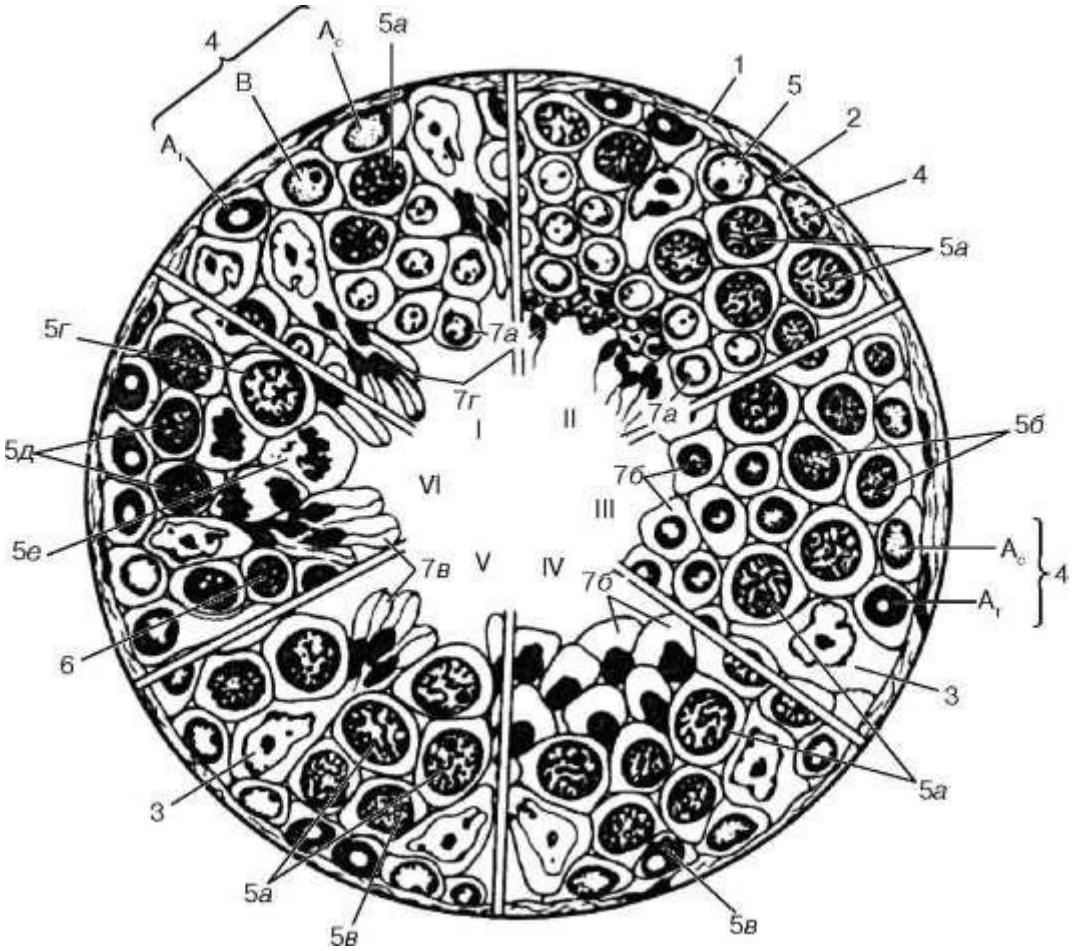

Рис. 20.5. Сперматогенез (по И. Г. Клермону, с изменениями):

I-VI - стадии цикла развития мужских половых клеток в семенных канальцах человека. 1 - соединительнотканная капсула канальца; 2 - базальная мембрана; 3 - поддерживающие клетки; 4 - сперматогонии; тип $А_с$ - светлый; тип $А_Т$ - темный; В - тип В; 5 - сперматоциты 1-го порядка: 5а - в пахитене; 5б - в прелептотене; 5в - в лептотене; 5г - в диплотене; 5д - в зиготене; 5е - делящиеся сперматоциты 1-го порядка; 6 - сперматоциты 2-го порядка с интерфазными ядрами; 7 - сперма-тиды на различных стадиях развития *(а, б, в, г)*

Часть стволовых клеток типа А после ряда митотических циклов становится источником развития В-сперматогоний - клеток-предшественников первичных сперматоцитов. Сперматогонии типа В после митотического деления не завершают цитокинез и остаются соединенными цитоплазматическими мостиками. Появление таких спаренных сперматогоний свидетельствует о начале процессов дифференцировки мужских половых клеток. Дальнейшее деление таких клеток приводит к образованию цепочек или групп сперматогоний, соединенных цитоплазматическими мостиками.

В следующей *фазе (роста)* сперматогонии перестают делиться и дифференцируются в *сперматоциты 1-го порядка (первичные сперматоциты)*. Син-цитиальные группы сперматогоний перемещаются в адлюминальную зону эпителиосперматогенного слоя. В фазе роста сперматогонии увеличиваются в объеме и вступают в первое деление мейоза (редукционное деление). Профаза первого деления длинная и состоит из лептотены, зиготены, пахи-тены, диплотены, диакинеза.

Перед профазой в S-периоде сперматоцита 1-го порядка происходит удвоение количества ДНК. Сперматоцит находится в *прелептотене.* В *леп-тотене* хромосомы становятся видимыми в виде тонких нитей. В *зиготе-не* гомологичные хромосомы расположены парами (конъюгируют), образуя биваленты, между конъюгирующими хромосомами происходит обмен генами. В *пахитене* (от лат. *pachys* - толстый) пары конъюгирующих хромосом продолжают укорачиваться и одновременно утолщаться. Гомологичные хромосомы находятся в тесном контакте по всей своей длине. С помощью электронного микроскопа в сперматоцитах 1-го порядка обнаружены синаптонемные комплексы в местах соприкосновения гомологичных хромосом - парные параллельно расположенные ленты шириной около 60 нм, разделенные светлым промежутком шириной около 100 нм. В светлом промежутке видны срединная электронно-плотная линия и пересекающие его тонкие филаменты. Оба конца комплекса присоединены к ядерной оболочке. У человека формируется 23 синаптонемных комплекса. В *диплотене* гомологичные хромосомы, образующие бивалент, отходят друг от друга, так что становится видна каждая в отдельности, но сохраняют связь в перекрестках хромосом. Одновременно можно видеть, что каждая хромосома состоит из двух хроматид. Дальнейшая спирализация приводит к тому, что пары конъюгирующих хромосом приобретают вид коротких телец разнообразной формы - так называемых *тетрад.* Поскольку каждая тетрада образована двумя конъюгировавшими хромосомами, число тетрад оказывается вдвое меньше, чем исходное число хромосом, т. е. гаплоидным, - у человека 23 тетрады. В *диакинезе* хромосомы еще более утолщаются, после чего клетка вступает в метафазу первого деления мейоза (или *первого деления созревания)* и хромосомы располагаются в экваториальной плоскости. В анафазе обе хромосомы каждого бивалента расходятся к полюсам клетки - по одной к каждому полюсу. Таким образом, в каждой из двух дочерних клеток - *сперматоцитов 2-го порядка (вторичных сперматоцитов)* - содержится гаплоидное число хромосом (23 у человека), но каждая хромосома представлена диадой.

Второе деление созревания начинается сразу вслед за первым, и происходит как обычный митоз без репликации хромосом. В анафазе второго деления созревания диады сперматоцитов 2-го порядка разъединяются на монады, или одиночные хроматиды, расходящиеся к полюсам. В результате *сперматиды* получают столько же монад, сколько было диад в ядрах сперматоцитов 2-го порядка, т. е. гаплоидное число. Сперматоциты 2-го порядка имеют меньшие размеры, чем сперматоциты 1-го порядка, и располагаются в средних и более поверхностных частях эпителиосперматогенного слоя.

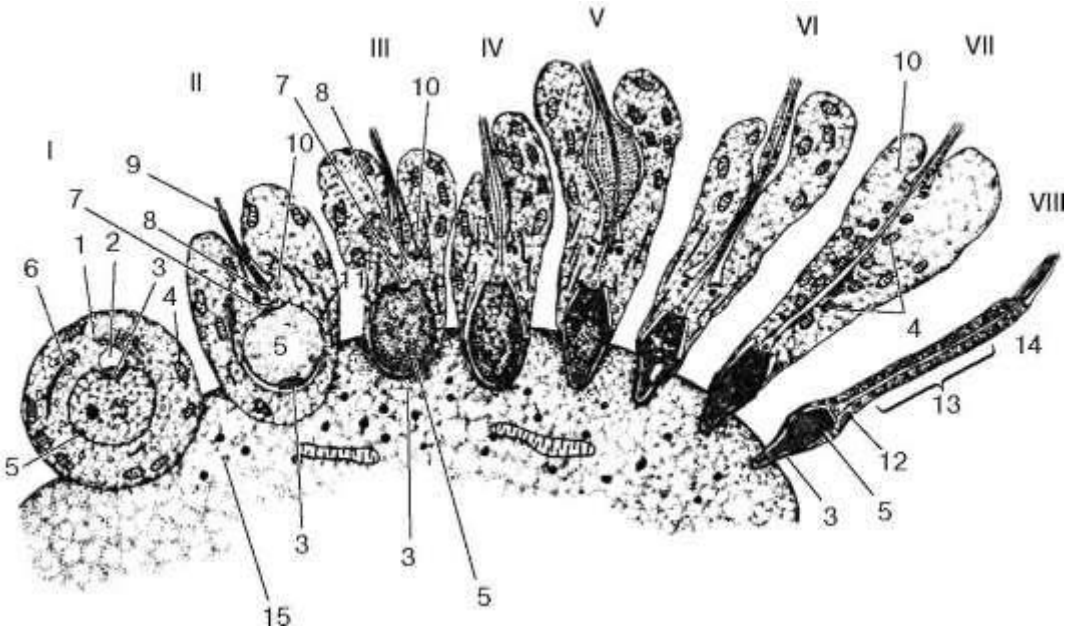

Рис. 20.6. Сперматогенез (дифференцировка сперматиды в сперматозоид) (по Б. В. Алешину):

I - сперматида, внедрившаяся в верхушку поддерживающей клетки; II-VIII - последовательные стадии формирования сперматозоида. 1 - комплекс Гольджи; 2 - акробласт; 3 - зачаток акросомы; 4 - митохондрия; 5 - ядро; 6 - центриоль; 7 - проксимальная центриоль; 8 - дистальная центриоль; 9 - трубки акронемы; 10 - кольцо; 11 - микротрубочки; 12 - шейка; 13 - митохондриальное влагалище; 14 - хвост; 15 – клетка Сертоли.

Таким образом, каждая исходная сперматогония дает начало 4 спермати-дам с гаплоидным набором хромосом. Сперматиды больше не делятся, но путем сложной перестройки превращаются в зрелые сперматозоиды. Эта трансформация составляет суть *фазы формирования* (рис. 20.6).

Сперматиды представляют собой небольшие округлые клетки со сравнительно крупными ядрами. Скапливаясь около верхушек поддерживающих клеток, сперматиды частично погружаются в их цитоплазму, что создает условия для формирования сперматозоидов из сперматид. Ядро сперматиды постепенно уплотняется и уплощается.

В сперматидах около ядра располагаются комплекс Гольджи, центросома и скапливаются мелкие митохондрии. Процесс формирования сперматозоида начинается с образования в зоне комплекса Гольджи уплотненной гранулы - акробласта, прилежащего к поверхности ядра. В дальнейшем акробласт, увеличиваясь в размерах, в виде шапочки охватывает ядро, а в середине акробласта дифференцируется уплотненное тельце. Такую структуру называют акросомой. Центросома, состоящая из двух центриолей, перемещается в противоположный конец сперматиды. Проксимальная центриоль прилегает к поверхности ядра, а дистальная разделяется на две части. От передней части дистальной центриоли начинает формироваться жгутик *(flagellum),* который затем становится осевой нитью развивающегося сперматозоида. Задняя же половина дистальной центриоли принимает вид колечка. Смещаясь вдоль жгутика, это колечко определяет заднюю границу средней, или связующей, части сперматозоида.

Цитоплазма по мере роста жгутика сползает с ядра и сосредоточивается в связующей части. Митохондрии располагаются спиралеобразно между проксимальной центриолью и колечком.

Цитоплазма сперматиды во время ее превращения в спермий сильно редуцируется. В области головки она сохраняется только в виде тонкого слоя, покрывающего акросому; небольшое количество цитоплазмы остается в области связующей части и, наконец, она очень тонким слоем покрывает жгутик. Часть цитоплазмы сбрасывается и распадается в просвете семенного канальца либо поглощается клетками Сертоли. Клетки Сертоли вырабатывают жидкость, накапливающуюся в просвете извитого семенного канальца. В эту жидкость попадают, высвобождаясь из верхушек поддерживающих клеток, сформировавшиеся сперматозоиды и вместе с ней уходят в дистальные части канальца.

Сперматогенез у человека длится около 64-75 сут и протекает на протяжении извитого семенного канальца волнообразно. Поэтому набор клеток в составе сперматогенного дифферона по ходу канальца меняется в соответствии с фазой сперматогенеза.

Реактивность и регенерация. Сперматогенез чрезвычайно чувствителен к повреждающим воздействиям. При различных интоксикациях, авитаминозах, недостаточности питания и других условиях (особенно при воздействии ионизирующим излучением) сперматогенез ослабевает и даже прекращается. Аналогичные деструктивные процессы развиваются при крипторхизме (когда семенники не опускаются в мошонку, а остаются в брюшной полости), длительном пребывании организма в среде с высокой температурой, лихорадочных состояний и особенно после перевязки или перерезки семявыводящих каналов. Деструктивный процесс при этом поражает в первую очередь формирующиеся сперматозоиды и сперматиды. Последние набухают, нередко сливаются в характерные округлые массы - так называемые семенные шары, плавающие в просвете канальца. Так как сперматогонии и сперматоциты 1-го порядка при этом сохраняются более длительно, то восстановление сперматогенеза после прекращения действия повреждающего агента иногда оказывается возможным.

Клетки Сертоли в указанных обстоятельствах сохраняются и даже гипертрофируются, а клетки Лейдига часто увеличиваются в количестве и образуют большие скопления между запустевающими семенными канальцами.

Эндокринные функции

В рыхлой соединительной ткани между петлями извитых канальцев располагаются интерстициальные эндокриноциты (гландулоциты, клетки Лейдига), скапливающиеся здесь вокруг кровеносных капилляров (рис. 20.7). Эти клетки сравнительно крупные, округлой или многоугольной формы, с ацидофильной цитоплазмой, вакуолизированной по периферии, содержащей гликопротеидные включения, а также глыбки гликогена и белковые кристаллоиды в виде палочек или лент. С возрастом в цитоплазме клеток Лейдига начинает откладываться пигмент. Хорошо развитая гладкая эндоплазматическая сеть, многочисленные митохондрии с трубчатыми кри-стами указывают на способность клеток Лейдига к выработке стероидных веществ, в данном случае - мужского полового гормона.

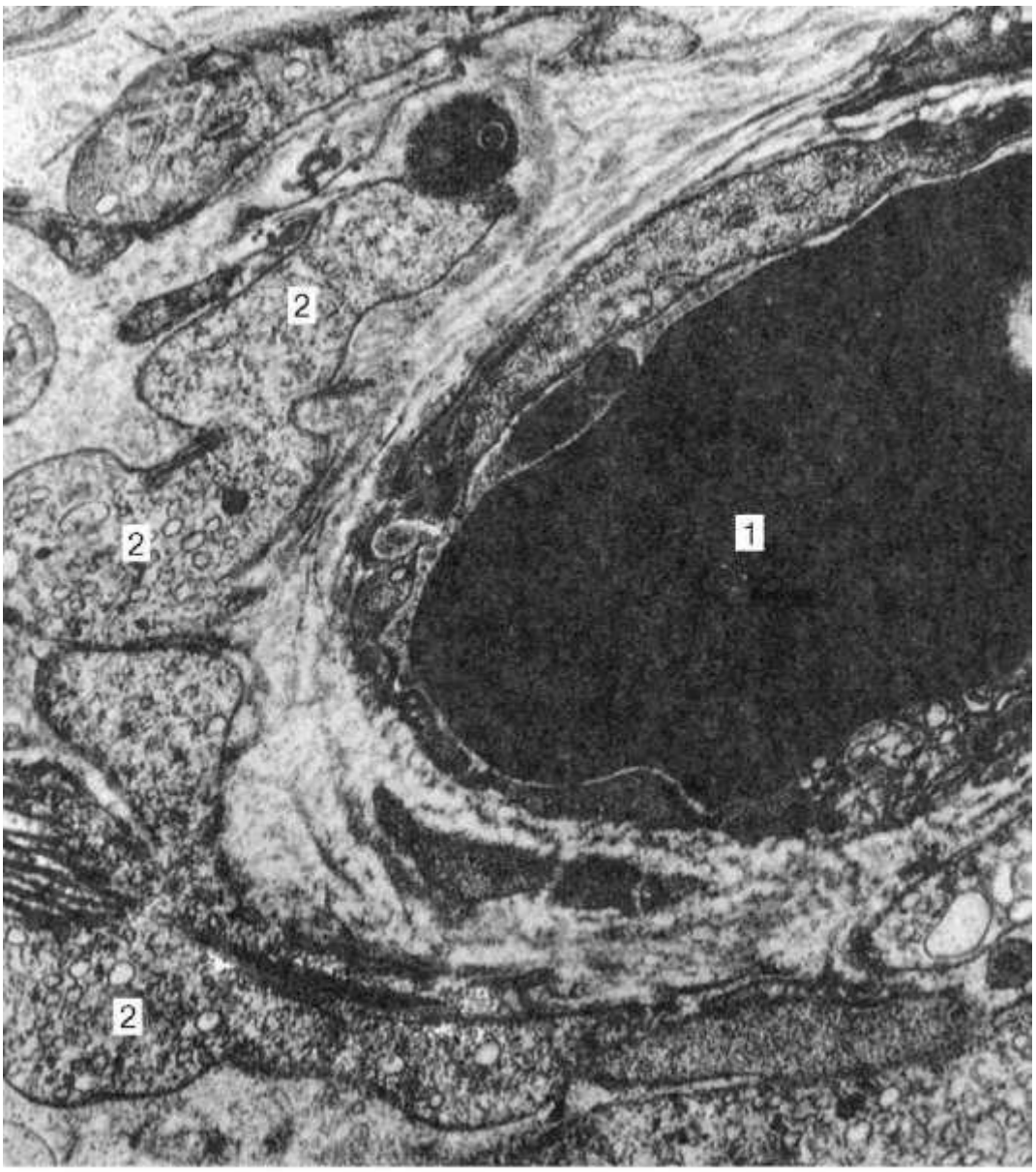

а

Рис. 20.7. Интерстициальные эндокриноциты (клетки Лейдига) яичка человека (по А. Ф. Астраханцеву):

а - капилляр интерстициальной соединительной ткани с прилежащими эндокриноцитами, увеличение 22 000; *б* - эндокриноцит, увеличение 10 000; *в* - фрагмент эндокриноцита, увеличение 26 000. 1 - капилляр; 2 - фрагменты цитоплазмы эндокриноцитов; 3 - ядро эндокриноцита; 4 - липидная капля; 5 - агранулярная эндоплазматическая сеть; 6 - строма

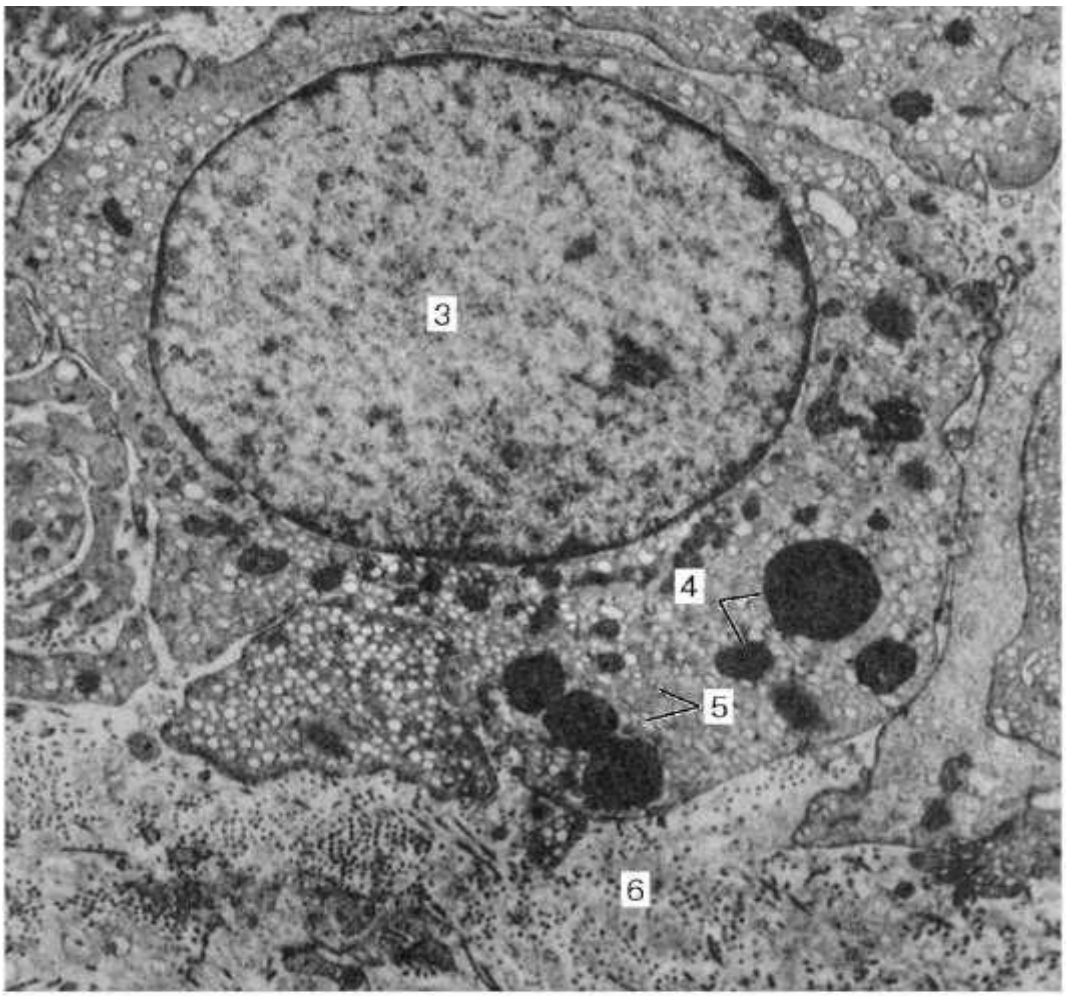

б

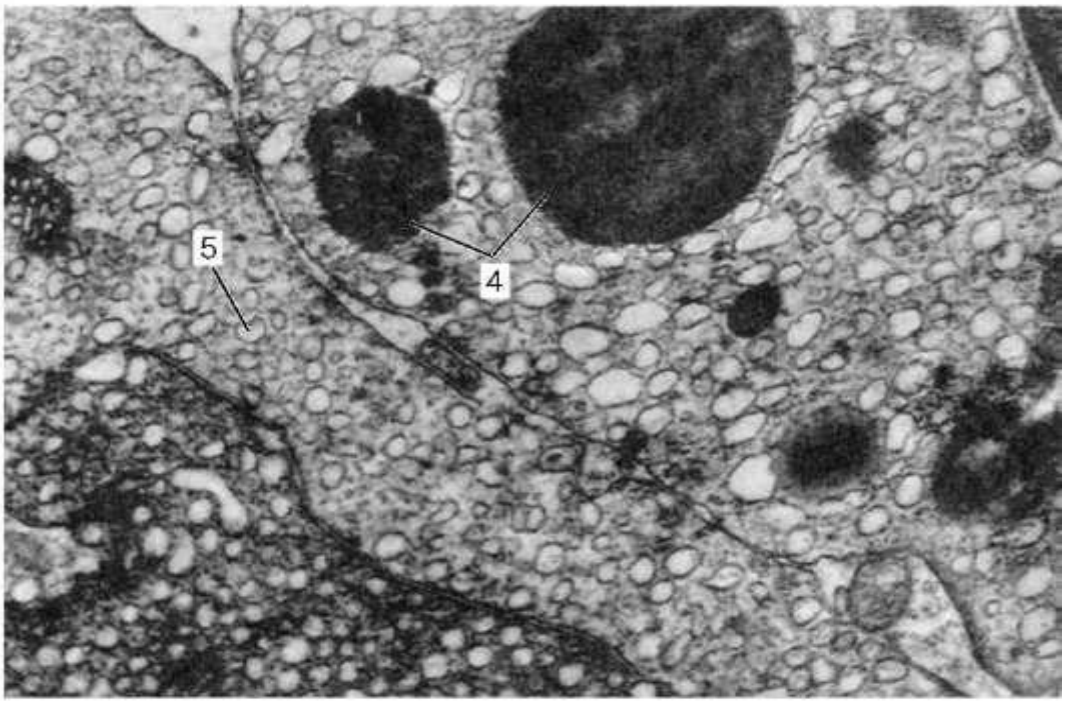

в

Рис. 20.7. Продолжение (обозначения см. выше)

20.1.2. Семявыносящие пути

Семявыносящие пути составляют систему канальцев (см. рис. 20.3) яичка и его придатков, по которым сперма (сперматозоиды и семенная жидкость) продвигается в мочеиспускательный канал.

Отводящие пути начинаются *прямыми канальцами яичка (tubuli seminiferi recti),* впадающими в *сеть яичка (rete testis),* располагающуюся в *средостении (mediastinum).* От сети отходят 12-15 извитых *выносящих канальцев (ductuli effe-rentes testis),* которые открываются в единый *проток придатка (ductus epi-didymidis)* в области головки придатка. Этот проток, многократно извиваясь, формирует тело придатка и в нижней хвостовой части становится *прямым семявыносящим протоком (ductus deferens).* Последний формирует *ампулу* семя-выносящего протока. За ампулой в проток открывается *выносящий проток семенного пузырька,* после чего семявыносящий проток продолжается в *семя-извергающий проток.* Семяизвергающий проток *(ductus ejaculatorius)* проникает в предстательную железу и открывается в простатическую часть мочеиспускательного канала.

Все семявыводящие пути построены по общему плану и состоят из слизистой, мышечной и адвентициальной оболочек. *Эпителий,* выстилающий эти канальцы, обнаруживает признаки железистой деятельности, особенно выраженной в головке придатка.

В прямых канальцах яичка эпителий образован клетками призматической формы. В канальцах сети семенника в эпителии преобладают кубические и плоские клетки. В эпителии семявыводящих канальцев чередуются группы реснитчатых эпителиоцитов с железистыми клетками, секретирую-щими по апокринному типу.

В придатке яичка эпителий протока становится двухрядным. В его составе находятся столбчатые эпителиоциты, несущие на своих апикальных верхушках стереоцилии, а между базальными частями этих клеток располагаются вставочные эпителиоциты. Эпителий протока придатка принимает участие в выработке жидкости, разбавляющей сперму во время прохождения сперматозоидов, а также в образовании гликокаликса - тонкого слоя, которым покрываются сперматозоиды. Удаление гликокаликса при эякуляции приводит к активизации сперматозоидов (капацитация). Одновременно придаток семенника оказывается резервуаром для накапливающейся спермы.

Продвижение спермы по семявыводящим путям обеспечивается сокращением мышечной оболочки, образованной циркулярным слоем гладких мышечных клеток.

Проток придатка далее переходит в *семявыносящий проток (ductus deferens).* Слизистая оболочка протока представлена эпителием и собственной пластинкой слизистой оболочки. Эпителий - многорядный столбчатый - включает базальные (малодифференцированные) клетки, столбчатые клетки со стереоцилиями, а также клетки, богатые митохондриями. Собственная пластинка слизистой оболочки содержит много эластических волокон. Мышечная оболочка состоит из трех слоев - внутреннего продольного, среднего циркулярного и наружного продольного. В толще мышечной оболочки располагается нервное сплетение, образованное скоплением ганглиозных клеток, иннервирующих пучки гладких мышечных клеток. Сокращениями их обеспечивается эякуляция спермы. В связи со значительным развитием мышечной оболочки слизистая оболочка семявынося-щего протока собирается в продольные складки (см. рис. 20.3). Дистальный конец этого протока ампулообразно расширен. Снаружи семявыводящие пути на всем протяжении покрыты соединительнотканной адвентициаль-ной оболочкой.

Ниже места соединения семявыносящего протока и семенных пузырьков начинается *семявыбрасывающий проток.* Он проникает через предстательную железу и

открывается в мочеиспускательный канал. В дистальной части протока эпителий становится многослойным переходным. В отличие от семявыносящего протока семявыбрасывающий проток не имеет столь выраженной мышечной оболочки. Наружная оболочка его срастается с соединительнотканной стромой предстательной железы.

Васкуляризация. Кровоснабжение семенника обеспечивается через ветвь внутренней семенной артерии, входящей в состав семенного канатика в средостение, где она разветвляется на сеть капилляров, проникающих по соединительнотканным перегородкам внутрь долек и оплетающих извитые семенные канальцы. Вокруг этих капилляров скапливаются интерстици-альные клетки.

Лимфатические капилляры также образуют сеть между канальцами семенника, а далее образуют выносящие лимфатические сосуды.

Иннервация. Нервные волокна, как симпатические, так и парасимпатические, проникают в семенник вместе с кровеносными сосудами. В паренхиме семенника рассеяны многочисленные чувствительные нервные окончания. Нервные импульсы, поступающие в семенник, способны оказывать некоторое влияние на его генеративную и эндокринную функции, но основная регуляция его деятельности осуществляется гуморальными влияниями гонадотропных гормонов аденогипофиза.

Возрастные изменения. Генеративная функция семенника начинается еще в препубертатном возрасте, но в этот период сперматогенез останавливается в начальных стадиях. Полное завершение сперматогенеза (образование сперматозоидов) наступает лишь после достижения половой зрелости - пубертатного периода. У новорожденного семенные канальцы еще имеют вид сплошных клеточных тяжей, состоящих из поддерживающих эпителиоцитов и сперматогоний. Такое строение семенные канальцы сохраняют в течение первых 4 лет постнатального периода развития мальчика. Просвет в семенных канальцах появляется лишь к 7-8 годам жизни. В это время количество сперматогоний значительно увеличивается, а к 9 годам среди них появляются одиночные сперматоциты 1-го порядка, что указывает на начало второй стадии сперматогенеза - стадии роста. Между 10 и 15 годами семенные канальцы становятся извитыми: в их просветах обнаруживаются сперматоциты 1-го и 2-го порядка и даже сперматиды, а клетки Сертоли достигают полной зрелости. К 12-14 годам заметно усиливаются рост и развитие выводящих протоков и придатка семенника, что свидетельствует о поступлении в циркуляцию мужского полового гормона в достаточно высокой концентрации. В соответствии с этим в семенниках отмечается большое количество крупных клеток Лейдига. Возрастная инволюция семенника у мужчин происходит между 50 и 80 годами. Она проявляется в нарастающем ослаблении сперматогенеза, разрастании соединительной ткани. Однако даже в пожилом возрасте в некоторых семенных канальцах сохраняется сперматогенез и их строение остается нормальным.

Параллельно прогрессирующей атрофии эпителиосперматогенного слоя увеличивается деструкция клеток Лейдига, вследствие чего ослабевает продукция мужского полового гормона, а это в свою очередь оказывается причиной возрастной атрофии предстательной железы и частично наружных половых органов. С возрастом в цитоплазме клеток Лейдига начинает откладываться пигмент.

20.1.3. Добавочные железы мужской половой системы

К добавочным железам мужской половой системы относятся *семенные пузырьки, предстательная железа, бульбоуретральные железы.*

Семенные пузырьки

Семенные пузырьки - парные мешковидные структуры, развиваются как выпячивания стенки семявыносящего протока в его дистальной (верхней) части. Эти железистые органы, вырабатывающие жидкий слизистый секрет, слабощелочной реакции, богатый

фруктозой, который примешивается к сперме и разжижает ее и простагландины. В стенке пузырьков имеются оболочки, границы между которыми выражены нечетко: *слизистая, мышечная, адвентициальная* (рис. 20.8). Слизистая оболочка собрана в многочисленные разветвленные складки, местами срастающиеся между собой, вследствие чего она приобретает ячеистый вид. Слизистая оболочка покрыта однослойным столбчатым эпителием, лежащим на тонкой базальной мембране. В составе эпителия различают столбчатые и базаль-ные эпителиоциты. В собственной пластинке слизистой оболочки много эластических волокон. В слизистой оболочке расположены терминальные отделы желез альвеолярного типа, состоящие из *слизистых экзокриноцитов (exocrinocytus mucosus).*

Мышечная оболочка хорошо выражена и состоит из двух слоев гладких мышечных клеток - внутреннего циркулярного и наружного продольного. Адвентициальная оболочка состоит из плотной волокнистой соединительной ткани с большим содержанием эластических волокон.

Предстательная железа

Предстательная железа, или простата *(prostata),* - мышечно-железистый орган, охватывающий верхнюю часть мочеиспускательного канала (уретры), в которую открываются протоки многочисленных простатических желез.

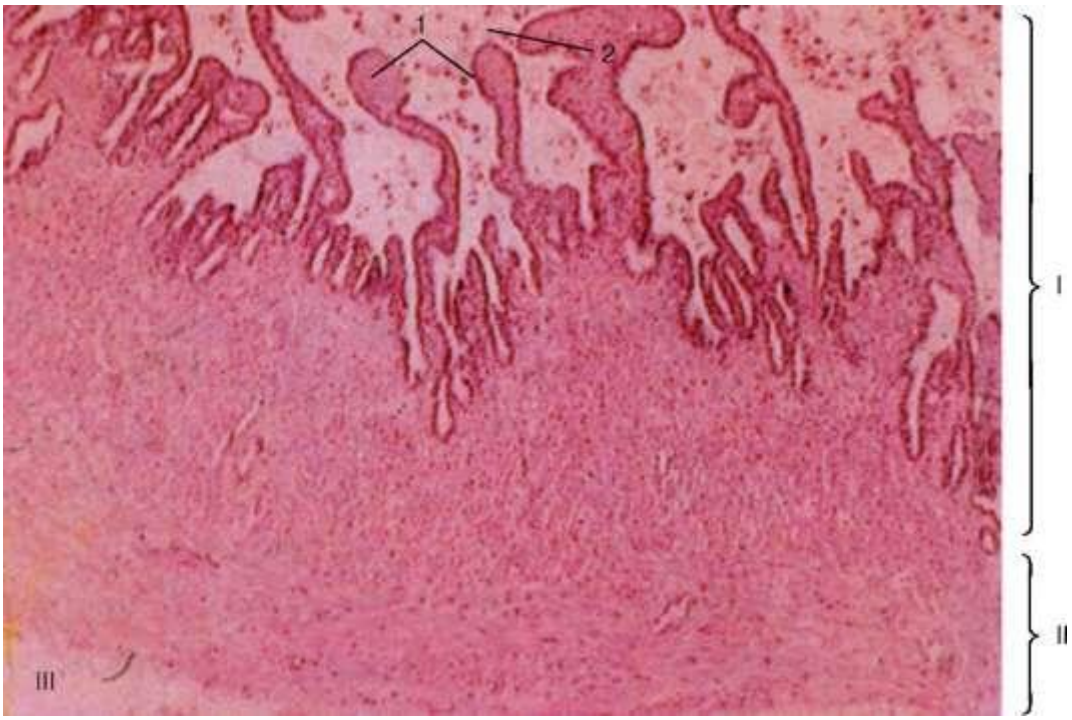

Рис. 20.8. Семенной пузырек:

I - слизистая оболочка; II - мышечная оболочка; III - наружная соединительнотканная оболочка. 1 - складки слизистой оболочки; 2 - секрет в просвете железы

Развитие. У человека формирование предстательной железы начинается на 11-12-й нед внутриутробного развития, при этом из эпителия мочеиспускательного канала в окружающую мезенхиму врастают 5-6 тяжей. В первой половине пренатального эмбриогенеза из разрастающихся эпителиальных тяжей развиваются преимущественно альвеолярно-трубчатые простатические железы. В процессе развития многослойный эпителий желез под влиянием андрогенов становится многорядным, в составе которого возникают диффероны секреторных, слизистых и эндокринных клеток. Базальные эпителиоциты являются камбиальными. Со второй половины эмбриогенеза преобладает

рост гладкой мышечной ткани и соединительнотканных прослоек предстательной железы. Просветы в эпителиальных тяжах появляются в конце предплодного периода развития зародыша. Обособленно от указанных желез из эпителия уретры возникают небольшие железы, располагающиеся между предстательной маточкой и семявы-брасывающим протоком.

Строение. Предстательная железа - дольчатая железа, покрытая тонкой соединительнотканной капсулой. Ее паренхима состоит из многочисленных отдельных желез, выводные протоки которых открываются в мочеиспускательный канал. Различают *слизистые (периуретральныё), подслизистые(промежуточные)* и *главные железы,* которые располагаются вокруг мочеиспускательного канала тремя перечисленными выше группами.



а

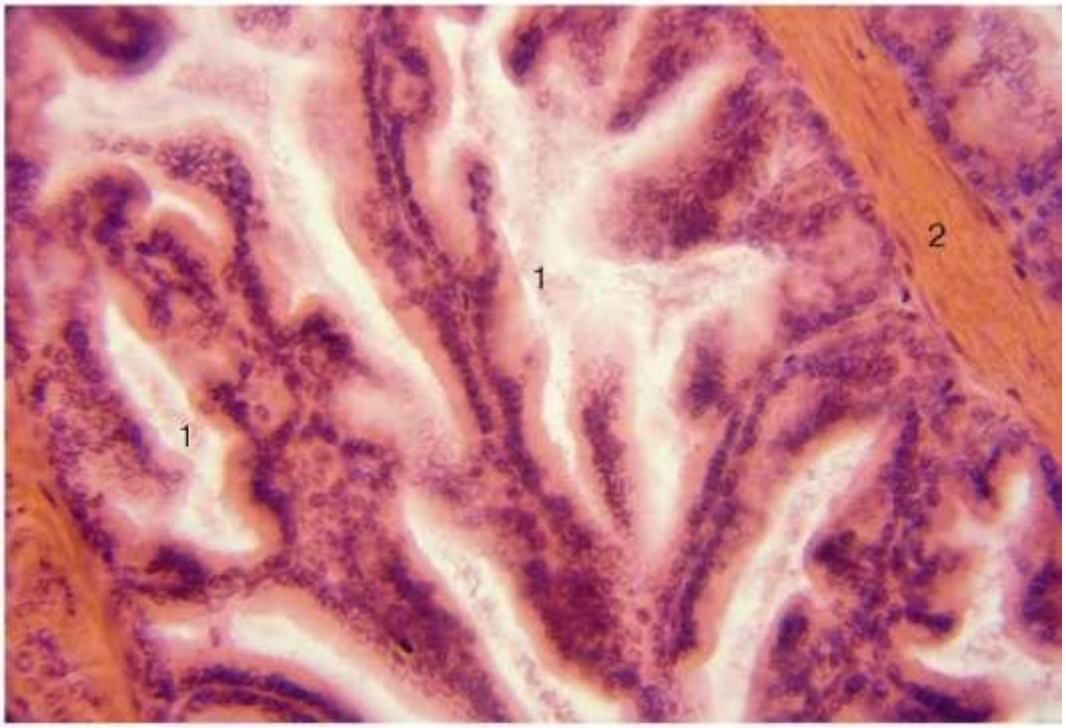

б

Рис. 20.9. Предстательная железа:

а - схема строения железы (по Дж. Гранту, с изменениями): I - периуретральная железистая зона (слизистая оболочка); II - промежуточная зона (подслизистая основа); III - периферическая зона; 1 - мочеиспускательный канал; 2 - мелкие железы периуретральной зоны; 3 - железы промежуточной зоны; 4 - железы периферической зоны (главные железы); *б* - микрофотография: 1 - концевые отделы желез; 2 - гладкие миоциты и соединительнотканная строма

В *периуретральной железистой зоне* в составе слизистой оболочки непосредственно вокруг мочеиспускательного канала располагаются мелкие слизистые железы. В *переходной зоне* в соединительной ткани подслизистой основы в виде кольца залегают подслизистые железы. Главные железы занимают остальную, большую часть органа. Концевые отделы альвеолярно-трубчатых предстательных желез образованы высокими *экзокриноцитами предстательной железы (exocrinocytus prostaticus),* или*простатоцитами (prosta-tocytus),* между основаниями которых располагаются мелкие базальные эпителиоциты (рис. 20.9). Кроме того, в эпителии желез и выводных протоков встречаются *эндокриноциты*предстательной железы, относящиеся к дисперсной эндокринной системе (APUD-серии клеток), по механизму паракрин-ной регуляции действующие на секреторную и сократительную активность тканей предстательной железы. Выводные протоки перед впадением в уретру расширяются в виде ампул неправильной формы, выстланных многорядным столбчатым эпителием. Мышечно-эластическую строму железы *(stroma myoelasticum)* образуют рыхлая соединительная ткань и мощные пучки гладких мышечных клеток, радиально расходящиеся от центра предстательной железы и разделяющие ее на дольки. Каждая долька и каждая железа окружены продольными и циркулярными слоями гладких мышечных клеток, которые, сокращаясь, выбрасывают секрет из предстательных желез в момент эякуляции.

В месте впадения семявыносящего канала в мочеиспускательный канал в предстательной железе расположен *семенной бугорок (colliculus seminalis).* С поверхности он выстлан переходным эпителием, а его основу составляют соединительная ткань, богатая эластическими волокнами, и гладкие мышечные клетки. Благодаря наличию многочисленных нервных окончаний семенной бугорок отличается наибольшей чувствительностью. Возбуждение семенного бугорка вызывает его эрекцию, благодаря чему предотвращается попадание эякулята в мочевой пузырь.

Позади семенного бугорка располагается *предстательная маточка (utriculus prostaticus),* открывающаяся на поверхность семенного бугорка.

Функции предстательной железы многообразны. Вырабатываемый простатой секрет, выбрасываемый во время эякуляции, содержит иммуноглобулины, ферменты, витамины, лимонную кислоту, ионы цинка и др. Секрет участвует в разжижении эякулята.

Структуру и функции железы контролируют гормоны гипофиза, андро-гены, эстрогены. Предстательная железа чувствительна к гормонам яичка. Она находится в зависимости от тестостерона семенников и атрофируется после кастрации. Тестостерон проникает в клетки путем диффузии, где подвергается активному метаболизму и превращению в дегидротестостерон (ДГТ). После связывания в клетке со специфическим рецептором андрогена ДГТ проникает в ядро, где активирует образование специфических ферментов и белков простаты. Кроме того, железа оказывает влияние на половую дифференцировку гипоталамуса (участвует в предопределении его диффе-ренцировки по мужскому типу), а также вырабатывает фактор, стимулирующий рост нервных волокон.

Васкуляризация. Кровоснабжение простаты осуществляется за счет ветвей артерии прямой кишки и мочевого пузыря. Венозная система состоит из многочисленных анастомозирующих вен, образуя мочепузырное предстательное венозное сплетение.



Рис. 20.10. Возрастные изменения предстательной железы (по Б. В. Троценко): *а* - срез предстательной железы ребенка; *б* - срез предстательной железы в зрелом возрасте; *в* -

срез предстательной железы в пожилом возрасте. 1 - концевые отделы желез; 2 - гладкие миоциты; 3 - фибробласты; 4 - волокна соединительной ткани; 5 - кубические клетки концевых отделов; 6 - базальные эпителиоциты; 7 - эпителиальные клетки столбчатой формы; 8 - капилляры; 9 - конкреции (крахмальные тельца) в секреторных отделах предстательной железы.

Возрастные изменения. Предстательная железа в течение всей жизни человека претерпевает возрастную перестройку, связанную со снижением образования половых гормонов и проявляющуюся сдвигами в соотношении между железистым эпителием, соединительнотканными и гладкомышечными клетками этого органа.

Секреторные отделы предстательной железы ребенка имеют эпителий, состоящий из двух видов клеток - столбчатых и базальных эпителио-цитов (рис. 20.10). Соединительная ткань образует массивные пучки по ходу выводных протоков и значительно уплотняется вокруг секреторных отделов. В ней преобладают фибробласты, макрофаги и коллагеновые волокна. В строме сравнительно мало гладких мышечных клеток.

В период полового созревания в цитоплазме железистых клеток концевых отделов усиливаются секреторные процессы. Эпителий становится высоким. В период наибольшей функциональной активности (в возрасте 20-35 лет) в предстательной железе секреторные элементы преобладают над соединительнотканными, возрастает синтез гликогена, гликозаминогликанов и гликопротеидов. В дальнейшем (в 35-60 лет) некоторые железистые дольки начинают атрофироваться, а соединительная ткань разрастается и уплотняется. Железистый эпителий постепенно становится низким (см. рис. 20.10). В полости секреторных отделов образуются и скапливаются простатические конкреции, которые особенно часто встречаются в старческом возрасте.

Бульбоуретральные железы

Бульбоуретральные (куперовы) железы - парные железы, расположенные по обеим сторонам основания полового члена по краям луковицы мочеиспускательного канала. По своему строению являются альвеолярно-трубчатыми, открывающимися своими протоками в верхней части мочеиспускательного канала. Их концевые отделы и выводные протоки имеют неправильную форму. Концевые трубчато-альвеолярные отделы местами соединяются друг с другом и состоят из *слизистых экзокриноцитов (exocrinocytus bulboure-tralis)*. Снаружи располагаются *миоэпителиоциты.* В расширенных альвеолах этих желез эпителий бывает чаще всего уплощенным, в остальных отделах железы - кубическим или столбчатым. Клетки эпителия заполнены капельками мукоида и своеобразными палочковидными включениями. Между концевыми отделами располагаются прослойки рыхлой волокнистой неоформленной соединительной ткани, содержащей пучки гладких мышечных клеток.

20.1.4. Половой член

Половой член *(penis)* - копулятивный орган. Его основная масса образована тремя *пещеристыми (кавернозными) телами,* которые, переполняясь кровью, становятся ригидными и обеспечивают эрекцию. Снаружи пещеристые тела окружены *белочной оболочкой (tunica albuginea),* образованной плотной волокнистой соединительной тканью. Эта ткань изобилует эластическими волокнами и содержит значительное количество гладких мышечных клеток. В середине нижнего кавернозного тела проходит мочеиспускательный канал, по которому выделяется сперма. Он разделяется на *предстательную часть (pars prostatica), перепончатую часть (pars membranacea)* и *губчатую часть* (*pars spongiosa).*

Мочеиспускательный канал имеет хорошо выраженную слизистую оболочку. Ее эпителий в предстательной железе переходный, в мембранозной части - многорядный призматический, а начиная с области ладьевидной ямки в губчатой части эпителий уретры

становится многослойным плоским и обнаруживает признаки ороговения (рис. 20.11). В многорядном эпителии встречаются многочисленные бокаловидные и немногочисленные эндокринные клетки. Под эпителием располагается собственная пластинка слизистой оболочки, богатая эластическими волокнами. В рыхлой волокнистой ткани этого слоя проходит сеть венозных сосудов, имеющая связь с полостями кавернозного тела уретры. В губчатой части мочеиспускательного канала в слизистой оболочке располагаются трубчато-альвеолярные железы мочеиспускательного канала (уретральные). Эпителий желез состоит из столбчатых, базальных и эндокринных клеток. В подслизистой основе имеется сеть широких венозных сосудов.

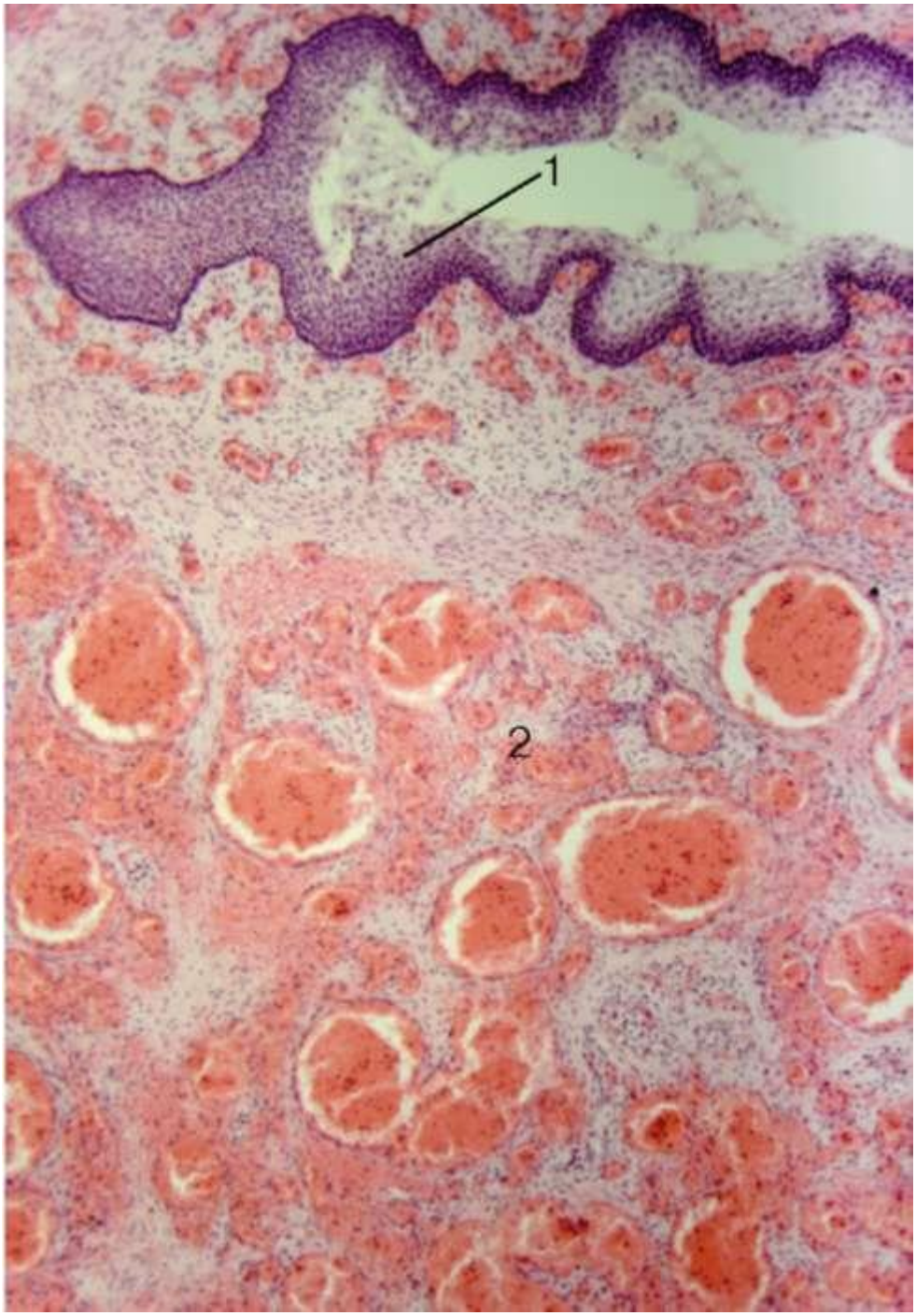

Рис. 20.11. Строение мочеиспускательного канала:

1 - многослойный плоский эпителий;

2 - кавернозное тело

Мышечная оболочка мочеиспускательного канала хорошо развита в его простатической части, где она состоит из внутреннего продольного и наружного циркулярного слоев гладких миоцитов. При переходе перепончатой части мочеиспускательного канала в его пещеристую часть мышечные слои постепенно истончаются и сохраняются только одиночные пучки мышечных клеток.

Основа головки полового члена состоит из плотной волокнистой соединительной ткани, в которой заложена сеть анастомозирующих вен, переполняющихся кровью во время эрекции. В толстой стенке их располагаются продольные и циркулярно расположенные пучки гладких мышечных клеток. Кожа, покрывающая головку полового члена, тонкая. В ней расположены сальные (препуциальные) железы *(gll. sebacea preputiales).* Васкуляризация. Артерии, приносящие кровь к кавернозным телам, имеют толстую мышечную оболочку и широкий просвет. Артерия полового члена, снабжающая его кровью, распадается на несколько крупных ветвей, которые проходят по перегородкам пещеристой ткани. При спокойном состоянии полового члена они спиралевидно закручены и поэтому называются завитыми, или улитковыми (аа. *helicinae).* Во внутренней оболочке этих артерий имеются утолщения, состоящие из пучков гладких мышечных клеток, а также коллагеновых волокон. Эти утолщения оказываются своего рода клапанами, закрывающими просвет сосуда. Вены тоже отличаются толстой стенкой, хорошо выраженным мышечным слоем во всех оболочках: продольным - во внутренней оболочке, циркулярным - в средней и продольным - в наружной адвентициальной оболочке. Сосудистые полости кавернозных тел, сеть которых находится между артериями и венами, имеют очень тонкие стенки, выстланные эндотелием. Кровь из полостей уходит по небольшим тонкостенным сосудам, впадающим в глубокие вены. Эти сосуды играют роль клапанов или шлюзов, так как во время эрекции стенка вены сокращается и зажимает их просвет, что препятствует оттоку крови из полостей. В сосудистой системе полового члена обнаружены также типичные артериоловенулярные анастомозы.

Иннервация. Симпатические безмиелиновые волокна в половом члене образуют сплетение, иннервирующее пучки гладких мышечных клеток в стенках сосудов и в перегородках между сосудистыми полостями пещеристых тел. В коже полового члена и слизистой оболочке мочеиспускательного канала рассеяны многочисленные рецепторы. Среди них имеются свободные ветвящиеся окончания, залегающие в эпителии головки полового члена и крайней плоти, а также в субэпителиальной ткани.

Особенно многочисленны и разнообразны в тканях полового члена несвободные инкапсулированные окончания. К ним относятся осязательные тельца в сосочковом слое крайней плоти и головке полового члена, генитальные тельца, пластинчатые в глубоких слоях соединительнотканной части полового члена и в белочной оболочке пещеристых тел.

Гормональная регуляция деятельности мужской половой системы

Обе функции гонад (генеративная и гормонообразовательная) активируются аденогипофизарными гонадотропинами - фоллитропином (фолликулостимулирующий гормон) и лютропином (лютеинизирующий гормон). Фоллитропин влияет преимущественно на эпителиоспермато-генный слой, герминативную функцию семенника, а функции клеток Лейдига регулируются лютропином. Однако в действительности взаимодействия гонадотропинов более сложны. Доказано, что регуляция герминативной функции семенника осуществляется совместным влиянием фоллитропина и лютропина. Пептидные ингибины угнетают фоллику-лостимулирующую функцию гипофиза (по механизму отрицательной обратной связи), что приводит к ослаблению влияния, оказываемого на семенники фоллитропином, но не препятствует действию на него лютро-пина. Тем самым ингибин регулирует взаимодействие обоих

аденогипо-физарных гонадотропинов, проявляющееся в регуляции ими деятельности семенника (рис. 20.12).

20.2. ЖЕНСКАЯ ПОЛОВАЯ СИСТЕМА

Женская половая система включает половые железы - яичники и органы полового тракта (маточные трубы, матка, влагалище, наружные половые органы).

20.2.1. Яичники

Яичники (парный орган) выполняют *генеративную* (развитие женских половых клеток) и *эндокринную*(выработка половых гормонов) функции.

Развитие. Индифферентная гонадная бластема, в составе которой находятся гоноциты, тяжи клеток целомического происхождения (половые шнуры), канальцы первичной почки (мезонефроса) и клетки мезенхимы, развивается в яичник с 6-й нед эмбриогенеза. При этом мезонефральные протоки атрофируются, а клетки канальцев первичной почки формируют клеточные тяжи и канальцы *внутрияичниковой сети (rete ovarii). Парамезонефральные (мюллеровы) протоки* развиваются в маточные трубы, концы которых расширяются в воронки, охватывающие яичники. Нижние част парамезонефральных протоков, сливаясь, приводят к образованию матки и влагалища.

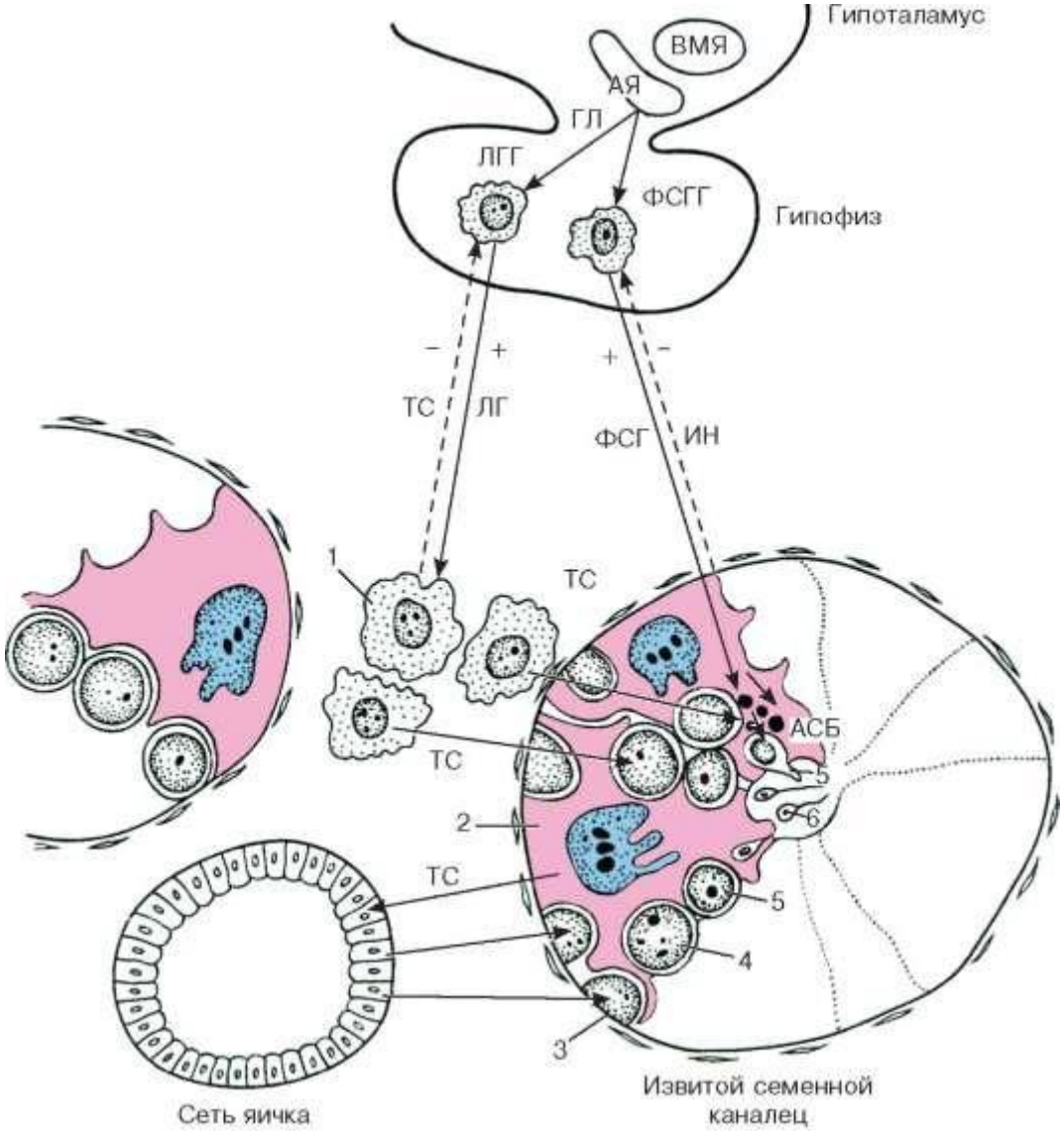

Рис. 20.12. Гормональная регуляция сперматогенеза (схема Б. В. Алешина, Ю. И. Афанасьева, О. И. Бриндака, Н. А. Юриной):

АСБ - андрогенсвязывающий белок; АЯ - аркуатное ядро; ВМЯ - вентромедиаль-ное ядро; ГЛ - гонадолиберин; ИН - ингибин; ТС - тестостерон; ЛГ - лютеини-зирующий гормон; ЛГГ - ЛГ-гонадотропоциты; ФСГ - фолликулостимулирующий гормон; ФСГГ - ФСГ-гонадотропоциты. 1 - клетка Лейдига; 2 - клетка Сертоли; 3 - сперматогонии; 4 - сперматоциты; 5 - сперматиды; 6 - сперматозоиды. Сплошные и прерывистые стрелки - обратные связи («+» - взаимодействия)

К началу 7-й нед развития яичник отделяется от мезонефроса углубляющимися бороздами, и начинают формироваться ворота органа, через которые проходят кровеносные и лимфатические сосуды и нервы. У 7-8-недельных эмбрионов заметно формирование коркового вещества яичника. Между половыми шнурами постепенно прорастает мезенхима, разделяющая их на отдельные островки клеток. В результате размножения овогоний, особенно на 3-4-м мес эмбриогенеза, количество половых клеток прогрессивно увеличивается. Для этого периода развития характерна неполная цитотомия овогоний, что необходимо для синхронизации митотических циклов групп клеток. В последующем каждая половая клетка окружается одним слоем плоских эпителиальных клеток и называется *примордиальным фолликулом.* С 3-го мес развития около половины овогоний вступают в малый рост и в профазу 1-го деления мейоза и именуются овоцитами 1-го порядка, или первичными овоцитами. Остальные овогонии продолжают размножаться. Однако к моменту рождения остается лишь 4-5 % общего числа овогоний вследствие их гибели. Сохранившиеся в яичнике половые клетки переходят в профазу 1-го деления мейоза, но останавливаются на стадии диплотены. В этом состоянии половые клетки (примордиальные фолликулы) сохраняются до периода полового созревания. В целом к моменту рождения число половых клеток составляет около 300 000-400 000.

Мозговое вещество яичника развивается из разрастающейся мезенхимы. Эндокринная функция яичников начинает проявляться по достижении женским организмом половой зрелости. Первичный малый рост фолликулов не зависит от гормонов гипофиза.

Яичник взрослой женщины. С поверхности орган окружен *белочной оболочкой (tunica albuginea),*образованной плотной волокнистой соединительной тканью, покрытой мезотелием (рис. 20.13). Свободная поверхность мезотелия снабжена микроворсинками. В цитоплазме определяются умеренно развитая гранулярная эндоплазматическая сеть, митохондрии и другие органеллы. Под белочной оболочкой располагается *корковое вещество,* а глубже - *мозговое вещество.*

Корковое вещество (cortex ovarii) образовано так называемыми овариаль-ными фолликулами различной степени зрелости, расположенными в соединительнотканной строме. Термином «овариальный фолликул» обозначается клеточно-тканевый комплекс, состоящий из половой клетки и окружающего ее эпителия, который претерпевает изменения в процессе поступательного развития примордиального фолликула в преовуляторный фолликул. Примордиальные фолликулы состоят из овоцита в диплотене профазы 1-го деления мейоза, окруженного одним слоем плоских эпителиальных клеток и базальной мембраной (см. рис. 20.13). Ядра эпителиальных клеток удлиненные, с инвагинациями. По мере роста фолликулов увеличивается размер половой клетки. Вокруг плазмолеммы появляется неклеточная оболочка из гликозаминогликанов - *прозрачная зона,* или *оболочка (zona seu capsula pellucida),* снаружи от которой располагается слой фолликулярных эпителиоцитов кубической или призматической формы на базальной мембране. В цитоплазме эпителиоцитов (на стороне, обращенной к овоциту) хорошо развиты комплекс Гольджи с секреторными включениями, рибосомы и полирибосомы. На поверхности клеток видны два вида микроворсинок: одни проникают в прозрачную зону, а другие обеспечивают контакт между фолликулярными эпителиоцитами. Подобные микроворсинки имеются и у овоцита. Такие фолликулы, состоящие из овоцита, формирующейся прозрачной зоны и кубических фолликулярных эпителиоцитов, называются *растущими фолликулами* (рис. 20.13, 20.14, б).

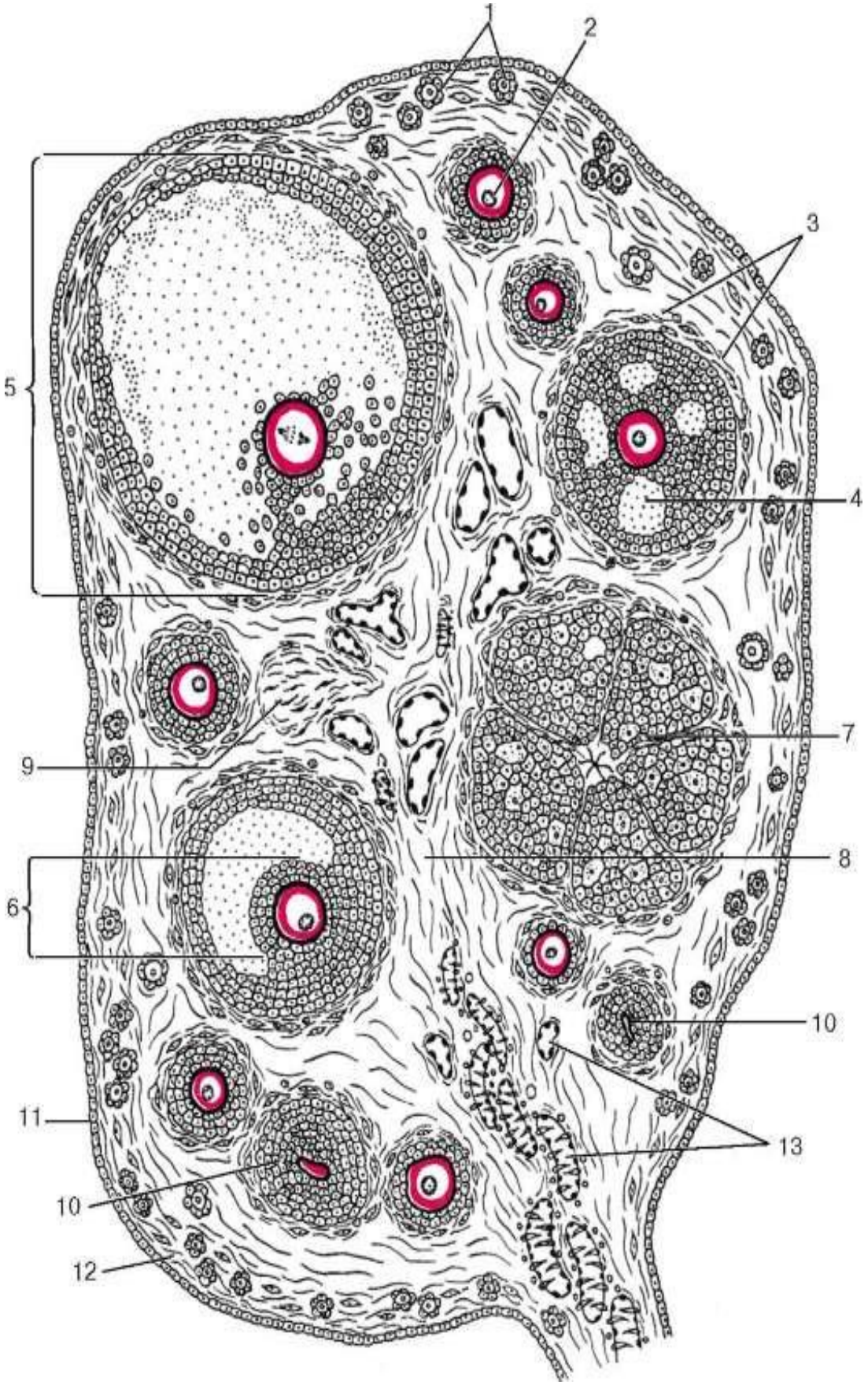

Рис. 20.13. Строение яичника (по Ю. И. Афанасьеву):

1 - примордиальные фолликулы в корковом веществе; 2 - растущий фолликул; 3 - соединительнотканная оболочка фолликула; 4 - фолликулярная жидкость; 5 - зрелый фолликул; 6 - яйценосный бугорок; 7 - желтое тело; 8 - интерстициаль-ная ткань; 9 - беловатое тело; 10 - атретический фолликул; 11 - поверхностный эпителий; 12 - белочная оболочка; 13 - кровеносные сосуды в мозговом веществе яичника

Дальнейший рост фолликула обусловлен продолжающейся пролиферацией клеток фолликулярного эпителия, увеличением числа его слоев и формированием снаружи (из клеток соединительной ткани яичника) так называемой *покрышки фолликула (theca folliculi).* По мере дальнейшего развития тека фолликула дифференцируется на *внутреннюю (theca interna)* и *наружную (theca externa).* В *theca interna* (вокруг разветвляющихся капилляров) располагаются интерстициальные эндокриноциты, соответствующие клеткам Лейдига семенника. Совместно с фолликулярными эпителиоцитами они начинают активную продукцию женских половых гормонов (эстрогенов), которая регулируется гонадотропинами гипофиза. Параллельно в фолликуле формируется полость в результате активной секреции фолликулярной жидкости. Эстрогены вместе с другими продуктами жизнедеятельности фолликула (органическими соединениями, ионами, многочисленными факторами роста) выделяются в полость фолликула. Наружная тека *(theca externa)* образована плотной соединительной тканью. Далее, по мере роста полостного фолликула и накопления в нем жидкости, овоцит смещается к одному из полюсов фолликула. Стенка фолликула постепенно истончается, однако в месте расположения овоцита остается многослойной - образует *яйценосный бугорок,* или *кумулюс (cumulus oophorus).*

Накапливающаяся в фолликуле жидкость приводит к выделению ово-цита из массы клеток яйценосного бугорка. Овоцит остается связанным с клетками кумулюса лишь тонкой клеточной ножкой. Со стороны фолликулярной полости поверхность овоцита покрыта 2-3 слоями клеток фолликулярного эпителия, что напоминает венец (поэтому данная оболочка овоцита получила название *лучистого венца - corona radiata).*Клетки лучистого венца имеют длинные ветвистые отростки, проникающие через прозрачную зону и достигающие поверхности овоцита. По этим отросткам к овоциту от фолликулярных эпителиоцитов поступают питательные вещества и факторы регуляции. Зрелый фолликул, достигший своего максимального развития, называется *граафовым пузырьком* по имени автора (R. de Graaf), впервые описавшего его. Зрелый фолликул, готовый к овуляции, имеет и другое название - *преовуляторный фолликул*(см. рис. 20.13, 20.14). Овоцит преовуляторного фолликула возобновляет мейоз - завершает первое деление мейоза и вступает во второе деление, однако деление блокируется в метафазе. В метафазе происходит овуляция - выход овоцита из яичника. Полное завершение овоцитом мейоза произойдет лишь в том случае, если половая клетка будет оплодотворена мужской половой клеткой.

а

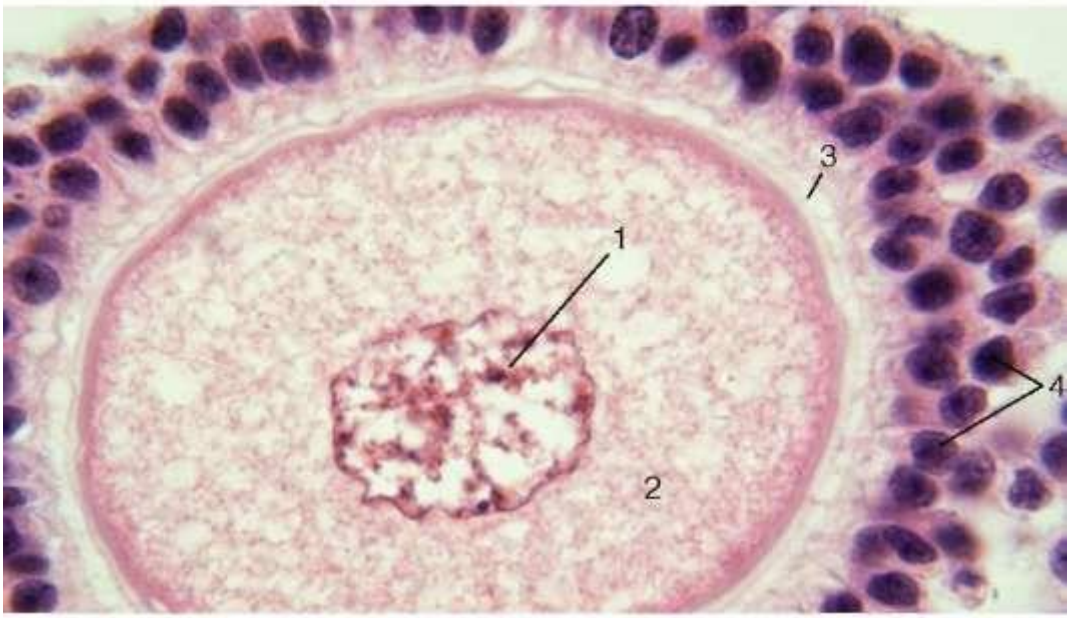

б

Рис. 20.14. Строение фолликулов, овоцитов и желтого тела яичника (микрофотографии):

а - примордиальные фолликулы: 1 - овоциты 1-го порядка (первичные); *б* - растущий фолликул: 1 - ядро; 2 - цитоплазма с равномерно распределенными желтковыми включениями; 3 - прозрачная зона; 4 - фолликулярные эпителиоциты; *в* - зрелый фолликул в начале овуляции: 1 - яйцеклетка; 2 - полость фолликула; 3 - стенка пузырька; 4 - поверхность яичника; *г* - желтое тело: 1 - лютеиновые клетки на разных стадиях дифференцировки; *д* - атретическое тело: 1 - прозрачная зона; 2 - фолликулярные эпителиоциты

В корковом веществе яичника среди развивающихся фолликулов находятся *атретические фолликулы.* Атретический фолликул *(folliculus atreticus)* - это фолликул с погибающей половой клеткой, не способный к продолжению развития. Гибель овоцитов начинается с лизиса органелл, кортикальных гранул и сморщивания ядра. При

этом прозрачная зона утрачивает свою шаровидную форму и становится складчатой, утолщается и гиалинизируется.

в

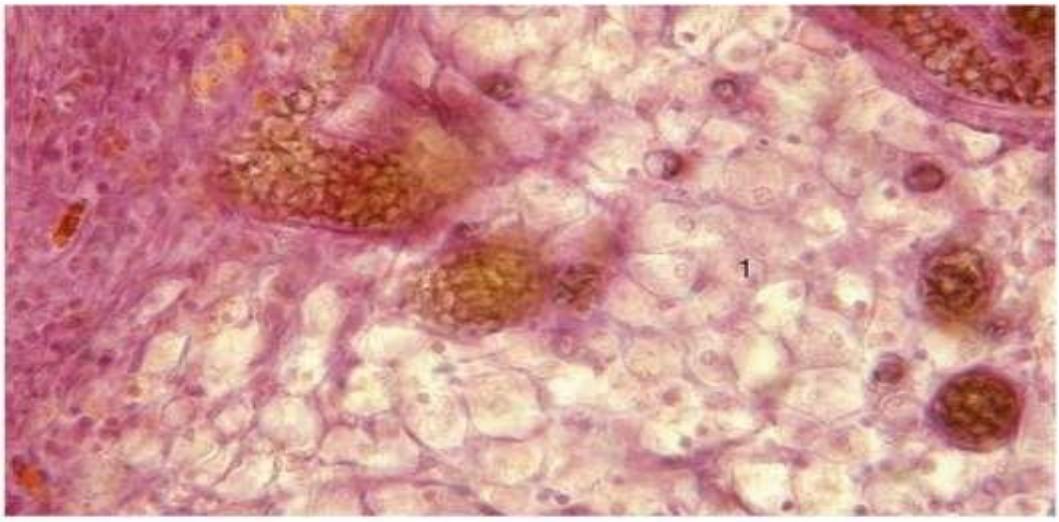

г

д

Рис. 20.14. Продолжение (обозначения см. выше)

В ходе дальнейшей инволюции атретических фолликулов на их месте остаются скопления отдельных клеток.

Причины атрезии до конца не выяснены, однако она признана ключевым фактором отбора фолликулов (и половых клеток) для овуляции (рис. 20.14, д). Атрезия примордиальных и растущих фолликулов небольшого размера протекает по типу *дегенерационной* - от таких фолликулов в яичниках остаются мелкие полости (микрокисты), которые затем бесследно исчезают. Атрезия крупных растущих фолликулов протекает по типу *продуктивной* (текогенный тип): по мере гибели фолликулярных эпителиоцитов существенно гипертрофируется внутренняя часть покрышки фолликула. Хорошая иннервация атретических фолликулов, а также увеличение содержания рибонуклеопротеидов и липидов в гипертрофирующихся клетках и возрастание активности их ферментов свидетельствуют о повышении метаболизма и высокой функциональной активности атретических фолликулов. В частности, интерстициальные клетки фолликула становятся активными продуцентами половых гормонов (преимущественно группы андрогенов и небольшого количества эстрогенов).

Мозговое вещество яичника *(medulla ovarii)* состоит из органоспецифиче-ской рыхлой соединительной ткани, в которой проходят магистральные кровеносные сосуды, лимфатические сосуды, нервы. В мозговом веществе находятся остатки канальцев первичной почки - *сеть яичника (rete ovarii).*

Генеративная функция. Овогенез

Овогенез отличается от сперматогенеза рядом особенностей и проходит в три стадии. Так, *первая стадия - размножение овогоний* - у человека осуществляется во внутриутробном периоде развития (у некоторых видов млекопитающих и в первые месяцы постнатальной жизни), когда в яичнике зародыша происходит деление овогоний и формирование примордиальных фолликулов (рис. 20.15).

Во *второй стадии (роста)* различают малый и большой рост. Первый протекает в эмбриогенезе, большой рост овоцитов - в репродуктивном возрасте (в функционирующем яичнике). *Третья стадия - созревания.* Эта стадия, как и при сперматогенезе, включает два деления мейоза, причем второе следует за первым без интеркинеза, что приводит к уменьшению (редукции) числа хромосом вдвое, и набор их становится гаплоидным. При первом делении созревания первичный овоцит (1-го порядка) делится, в результате чего образуются вторичный овоцит (2-го порядка) и небольшое первое полярное (редукционное) тельце. Вторичный ово-цит получает почти всю массу накопленного желтка и поэтому остается столь же крупным по объему, как и первичный овоцит. Полярное тельце (полоцит) представляет собой мелкую клетку с небольшим количеством цитоплазмы, получающую по одной диаде от каждой тетрады ядра первичного овоцита. При втором делении созревания в результате деления вторичного овоцита образуются одна гаплоидная яйцеклетка и второе полярное тельце. Первое полярное тельце иногда тоже делится на две мелкие клетки. В результате этих преобразований первичного овоцита образуются одна яйцеклетка и три полярных тельца. Четвертая стадия - формирование - в овогенезе отсутствует.

Овуляция. Наступление овуляции - разрыв фолликула и выход вторичного овоцита в брюшную полость - вызывается действием лютеинизиру-ющего гормона (лютропин), когда выделение его гипофизом резко увеличивается. Перед овуляцией происходит выраженная гиперемия яичника, развитие интерстициального отека, инфильтрация стенки фолликула сег-ментоядерными гранулоцитами. Объем фолликула и давление в нем быстро возрастают, стенка его резко истончается. В нервных волокнах и терминалях обнаруживается наивысшая концентрация катехоламинов. Известную роль в овуляции может играть окситоцин. Перед наступлением овуляции секреция окситоцина увеличивается в ответ на раздражение нервных окончаний (располагающихся в *theca*

interna), обусловленное повышением внутрифол-ликулярного давления. Кроме того, истончению и разрыхлению фолликула способствуют протеолитические ферменты, а также взаимодействие гиалу-роновой кислоты и гиалуронидазы, находящихся в его оболочке.

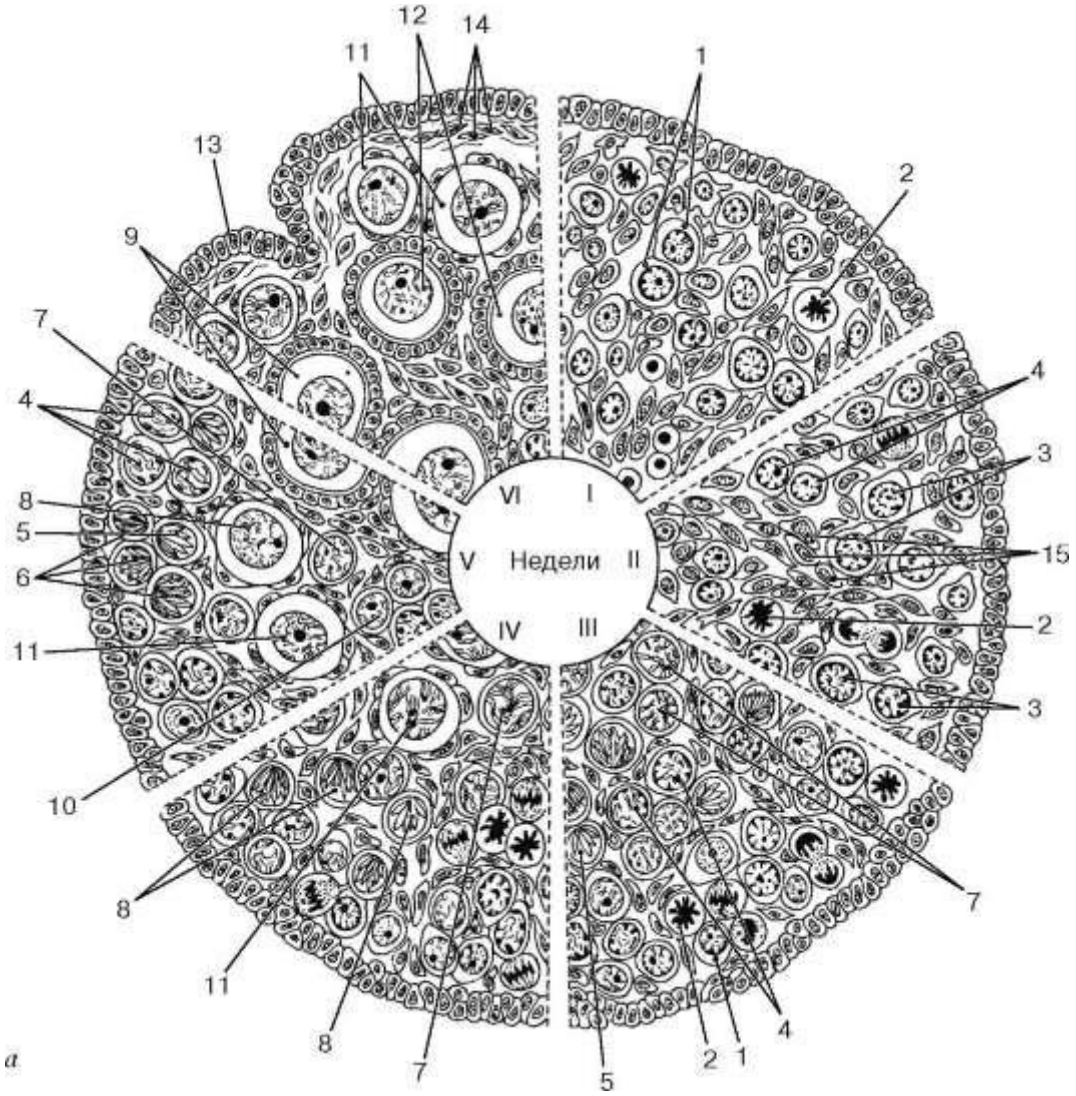

Рис. 20.15. Овогенез в антенатальном периоде развития (по Л. Ф. Курило): *а* - схема стадий овогенеза: I - 6-7 нед; II - 9-10 нед; III - 12-13 нед; IV - 16- 17 нед; V - 27-28 нед; VI - 38-40 нед. 1 - овогонии в интерфазе; 2 - овогонии в митозе; 3 - овоцит на стадии прелептотенной конденсации хромосом; 4 - овоцит на стадии прелептотенной деконденсации хромосом; 5 - овоцит в лептотене; 6 - овоцит в зиготене; 7 - овоцит в пахитене; 8 - овоцит в диплотене; 9 - овоцит в диктиотене; 10 - островки половых клеток на границе коркового и мозгового вещества; 11 - при-мордиальный фолликул; 12 - однослойный (первичный) фолликул; 13 - покровный эпителий; 14 - белочная оболочка яичника; 15 - тяжи соединительной ткани.

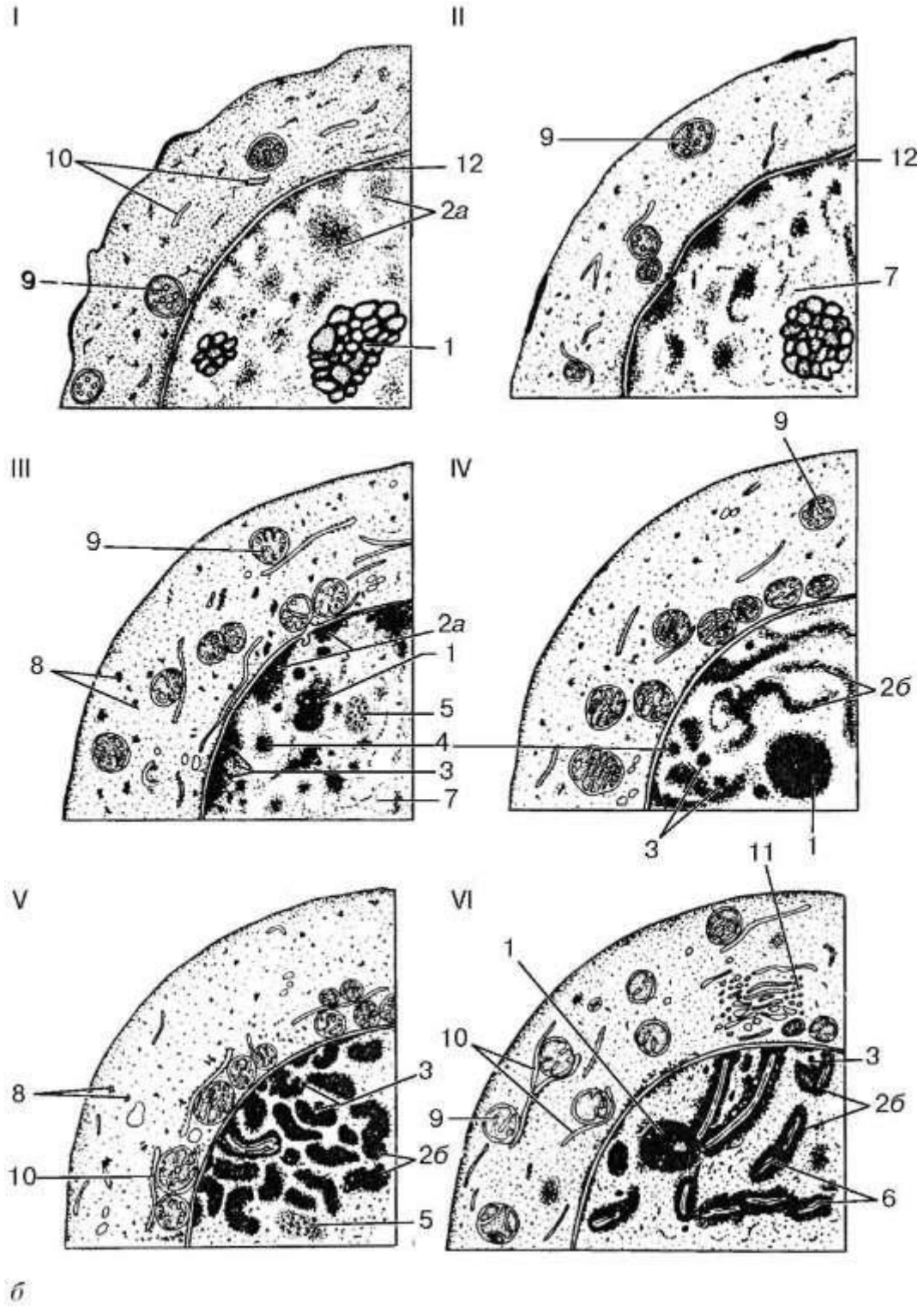

Рис. 20.15. Продолжение

б - схема ультраструктуры женских половых клеток дофолликулярных стадий овогенеза у плодов человека: I - гоноцит; II - овогония в интерфазе; III - овоцит в прелептотенной деконденсации хромосом; IV - овоцит в лептотене; V - овоцит в зиготене; VI - овоцит в пахитене. 1 - ядрышко; 2а - хроматин; 2б - хромосомы; 3 - перихроматиновые гранулы; 4 - сферы 90-120 нм; 5 - скопления интерхроматино-вых гранул; 6 - синаптонемный комплекс; 7 - элементарные хромосомные нити; 8 - рибосомы; 9 - митохондрии; 10 - эндоплазматическая сеть; 11 - комплекс Гольджи; 12 - ядерная оболочка.

Вторичный овоцит, находящийся в блоке метафазы 2-го деления мейо-за, окруженный *клетками лучистого венца,* из брюшной полости попадает в воронку и далее в просвет маточной трубы. Здесь при встрече со спермием снимается блок деления и завершается второе деление мейоза.

Желтое тело *(corpus luteum).* Тканевые элементы стенки лопнувшего зрелого фолликула претерпевают изменения, приводящие к формированию *желтого тела* - временной добавочной эндокринной железы в составе яичника. При этом в полость запустевшего фолликула изливается кровь из сосудов внутренней части теки. Сгусток крови быстро замещается соединительной тканью в центре развивающегося желтого тела. В развитии желтого тела различают четыре стадии. В первой стадии - *пролиферации и васкуляризации* - происходит размножение фолликулярных эпителиоцитов, и между ними врастают капилляры из внутреннего слоя теки. Затем наступает вторая стадия - *железистого метаморфоза,* когда фолликулярные эпителиоциты гипертрофируются и в них накапливается желтый пигмент (лютеин), принадлежащий к группе липохромов. Такие клетки называются *лютеоцитами (luteocyti).* Объем новообразующе-гося желтого тела быстро увеличивается, и оно приобретает желтый цвет, хорошо различимый при жизни. С этого момента желтое тело начинает продуцировать свой гормон - прогестерон, переходя в третью стадию -*расцвета* (см. рис. 20.13, 20.14, г). Продолжительность этой стадии различна. Если оплодотворения не произошло, время расцвета желтого тела ограничивается 12-14 днями. В этом случае оно называется*менструальным желтым телом (corpus luteum menstruationis).* Более длительно желтое тело сохраняется, если наступила беременность - *желтое тело беременности (corpus luteum graviditatis).* Разница между желтым телом беременности и менструальным ограничивается только длительностью стадии расцвета и размерами (1,5- 2 см в диаметре у менструального и более 5 см в диаметре у желтого тела беременности). После прекращения функционирования как желтое тело беременности, так и менструальное претерпевают *инволюцию* (стадию обратного развития). Железистые клетки атрофируются, а соединительная ткань центрального рубца разрастается. В результате на месте бывшего желтого тела формируется *беловатое тело (corpus albicans)* - соединительнотканный рубец. Оно сохраняется в яичнике на протяжении нескольких лет.

Эндокринные функции

В то время как яичко на протяжении своей активной деятельности непрерывно вырабатывает половой гормон, для яичника характерна циклическая (поочередная) продукция эстрогенов и гормона желтого тела - прогестерона.

Эстрогены (эстрадиол, эстрон и эстриол) обнаруживаются в жидкости, накапливающейся в полостях фолликулов. Поэтому эти гормоны ранее именовались фолликулярными, или фолликулинами. Яичник начинает интенсивно продуцировать эстрогены при достижении женским организмом половой зрелости, когда устанавливаются половые циклы, которые у низших млекопитающих проявляются регулярным наступлением течки *(oestrus)* - выделением пахучей слизи из влагалища, поэтому гормоны, под влиянием которых наступает течка, получили название эстрогенов. Возрастное затухание деятельности яичников приводит к прекращению половых циклов.

Васкуляризация. Для яичника характерны спиралевидный ход артерий и вен и их обильное ветвление. Распределение сосудов в яичнике претерпевает изменения в связи с циклом фолликулов. В периоде роста фолликулов в развивающейся внутренней части теки формируется сосудистое сплетение, сложность которого возрастает ко времени овуляции и формирования желтого тела. В последующем по мере обратного развития желтого тела сосудистое сплетение редуцируется. Вены во всех частях яичника связаны многочисленными анастомозами, и емкость венозной сети значительно превышает емкость артериальной системы.

Иннервация. Нервные волокна, входящие в яичник, как симпатические, так и парасимпатические, образуют сети вокруг фолликулов и желтых тел, а также в мозговом веществе. Кроме того, в яичниках обнаруживаются многочисленные рецепторы, через которые афферентные сигналы поступают в ЦНС и достигают гипоталамуса.

20.2.2. Другие органы женской половой системы

Маточные трубы

Маточные трубы, или яйцеводы *(tubae uterinae),* - парные органы, по которым половые клетки из яичников проходят в матку.

Развитие. Маточные трубы развиваются из верхней части парамезонеф-ральных протоков. Строение. Стенка яйцевода имеет три оболочки: слизистую *(tunica mucosa),* мышечную *(tunica muscularis)* и серозную *(tunica serosa)* (рис. 20.16). *Слизистая оболочка* собрана в крупные разветвленные продольные складки. Она покрыта однослойным столбчатым эпителием, который образован диф-феронами реснитчатых и секреторных эпителиоцитов. Последние секретируют слизь, основными компонентами которой являются гликозаминогликаны, преальбумины, простагландины и др. Собственная пластинка слизистой оболочки представлена рыхлой соединительной тканью. *Мышечная оболочка,* следующая за слизистой, состоит из внутреннего циркулярного или спирального слоя и наружного продольного. Снаружи яйцеводы покрыты*серозной оболочкой.*

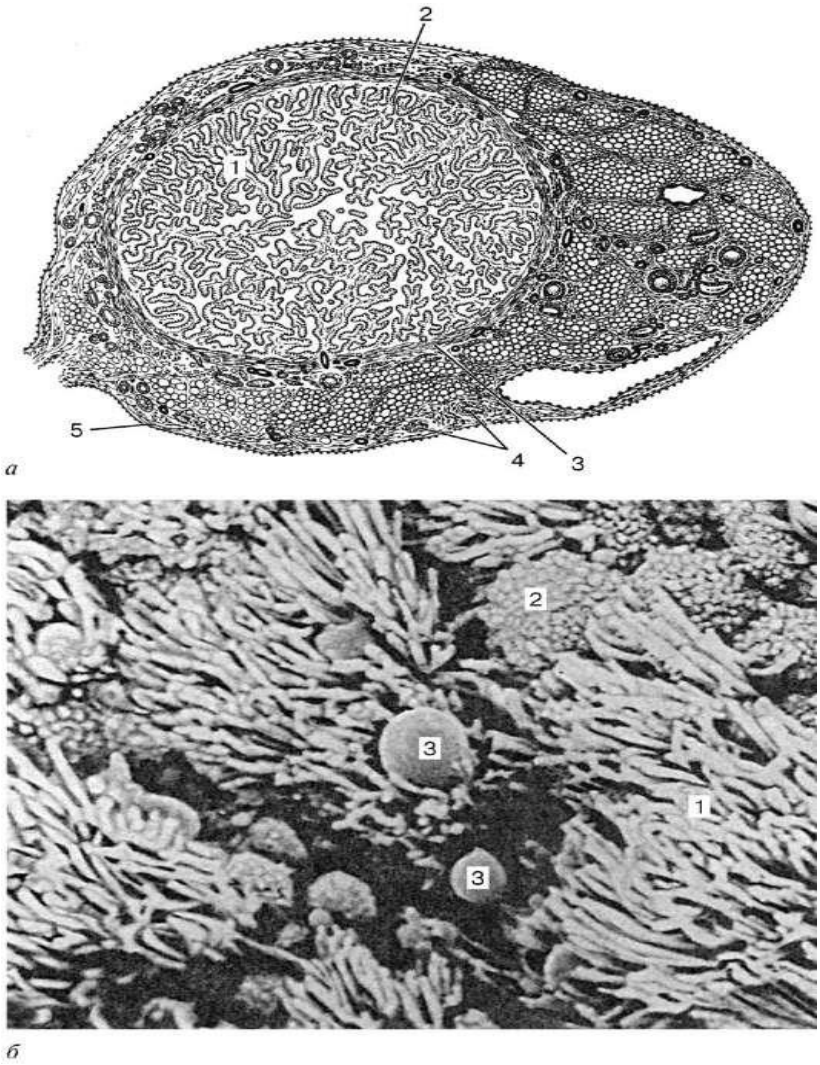

Рис. 20.16. Маточная труба:

а - строение (поперечный срез): 1 - складки слизистой оболочки; 2 - собственная пластинка слизистой оболочки; 3 - мышечная оболочка; 4 - кровеносный сосуд; 5 - серозная оболочка; *б* - сканирующая электронная микрофотография слизистой оболочки маточной трубы (по Савараги и Тонака): 1 - мерцательные реснички; 2 - апикальные поверхности секреторных эпителиоцитов; 3 - капли секрета

Дистальный конец яйцевода расширяется в воронку и заканчивается бахромкой (фимбриями). В момент овуляции сосуды фимбрий яйцеводов увеличиваются в объеме, воронка при этом плотно охватывает яичник. Передвижение половой клетки по яйцеводу обеспечивается не только движением ресничек эпителиальных клеток, выстилающих полость маточной трубы, но и перистальтическими сокращениями ее мышечной оболочки.

Матка

Матка *(uterus)* - мышечный орган, предназначенный для осуществления внутриутробного развития плода.

Развитие. Матка и влагалище развиваются у зародыша из дистального отдела левого и правого парамезонефральных протоков в месте их слияния. В связи с этим вначале тело матки характеризуется некоторой двурогостью, но к 4-му мес внутриутробного развития слияние заканчивается и матка приобретает грушевидную форму.

Строение. Стенка матки состоит из трех оболочек: слизистой, или эндометрия *(endometrium),* мышечной, или миометрия *(myometrium),* и серозной, или периметрия (*perimetrium)* (рис. 20.17). В *эндометрии* различают два слоя - функциональный и базальный. Строение функционального (поверхностного) слоя зависит от овариальных гормонов и претерпевает глубокую перестройку на протяжении менструального цикла. Слизистая оболочка матки выстлана однослойным столбчатым эпителием, образованным дифферона-ми реснитчатых и секреторных эпителиоцитов. Реснитчатые клетки располагаются преимущественно вокруг устьев маточных желез. Собственная пластинка слизистой оболочки матки образована рыхлой волокнистой со единительной тканью.

Некоторые клетки соединительной ткани развиваются в предециду-альные клетки крупного размера и округлой формы, содержащие в своей цитоплазме глыбки гликогена и липопротеиновые включения. Количество предецидуальных клеток возрастает (со времени менструации), особенно при формировании плаценты в период беременности.

В слизистой оболочке находятся многочисленные *маточные железы,* простирающиеся через всю толщу эндометрия. По форме маточные железы относятся к простым трубчатым.

Миометрий состоит из трех слоев гладких мышечных клеток - внутреннего подслизистого *(stratum musculare submucosum),* среднего сосудистого с косо-продольным расположением миоцитов *(stratum musculare vasculosum),* богатого сосудами, и наружного надсосудистого *(stratum musculare supravasculosum)* с косопродольным расположением мышечных клеток, но перекрестным по отношению к сосудистому слою. Такое расположение мышечных пучков имеет определенное значение в регуляции интенсивности циркуляции крови в течение менструального цикла.

Между пучками мышечных клеток имеются прослойки соединительной ткани, изобилующей эластическими волокнами. Гладкие мышечные клетки миометрия длиной около 50 мкм во время беременности сильно гипертрофируются, достигая иногда в длину 500 мкм. Они слегка ветвятся и соединяются отростками в сеть.

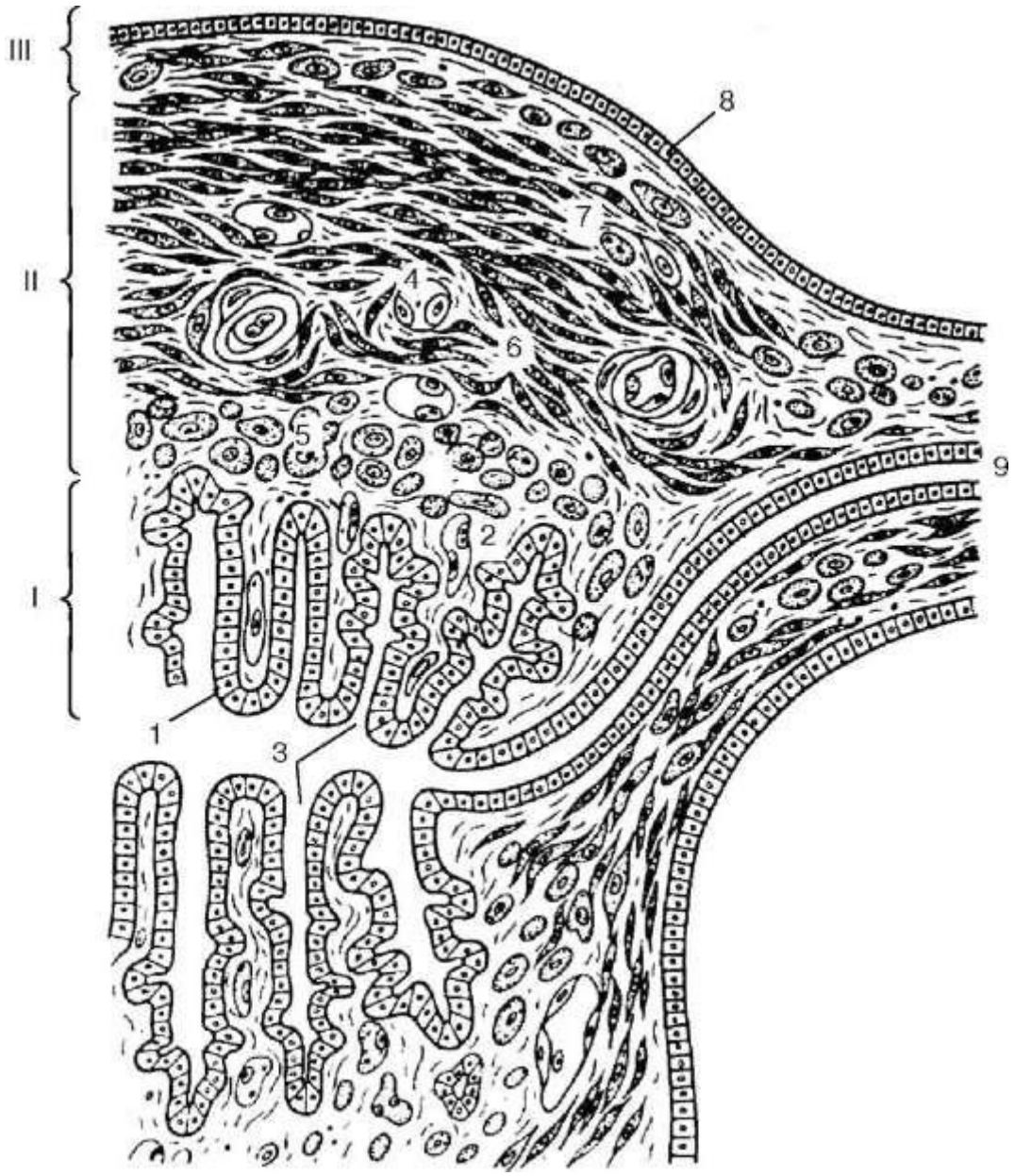

Рис. 20.17. Стенка матки (по Ю. И. Афанасьеву):

I - эндометрий; II - миометрий; III - периметрий. 1 - однослойный столбчатый эпителий; 2 - собственная пластинка слизистой оболочки; 3 - маточные железы (крипты); 4 - кровеносные сосуды; 5 - подслизистый мышечный слой; 6 - сосудистый мышечный слой; 7 - надсосудистый мышечный слой; 8 - мезотелий; 9 - маточная труба

Периметрий покрывает большую часть поверхности матки. Не покрыты брюшиной лишь передняя и боковые поверхности надвлагалищной части шейки матки. В формировании периметрия принимают участие мезотелий, лежащий на поверхности органа, и рыхлая соединительная ткань, составляющие прослойку, примыкающую к мышечной оболочке матки. Однако не во всех местах эта прослойка одинакова. Вокруг шейки матки, особенно с боков и спереди, находится большое скопление жировой ткани, которое получило название *параметрия (parametrium).* В других участках матки эта часть периметрия образована относительно тонким слоем рыхлой волокнистой соединительной ткани.

Шейка матки имеет вид цилиндра, в центре которого проходит *шеечный канал.* Слизистая оболочка выстилает полость канала и переходит на область внутреннего зева матки. В слизистой оболочке в составе однослойного столбчатого эпителия

различают реснитчатые и слизистые эпи-телиоциты, секретирующие слизь. Но наибольшее количество секрета вырабатывается многочисленными сравнительно крупными разветвленными *шеечными железами,* располагающимися в строме складок слизистой оболочки.

Во влагалищной части шейки матки происходит *стык эпителиев.* Здесь начинается многослойный плоский неороговевающий эпителий, продолжающийся в эпителий влагалища. В области стыка двух эпителиев возникают атипический рост эпителиоцитов, формирование псевдоэрозий и развитие рака шейки матки.

Мышечная оболочка шейки представлена мощным циркулярным слоем гладких мышечных клеток, составляющим так называемый сфинктер матки, при сокращении которого выжимается слизь из шеечных желез. При расслаблении этого мышечного кольца возникает лишь своего рода аспирация (всасывание), способствующая втягиванию в матку спермы, попавшей во влагалище.

Васкуляризация. Система кровоснабжения матки хорошо развита. Артерии, несущие кровь к миометрию и эндометрию, в циркулярном слое миометрия спиралевидно закручиваются, что способствует их автоматическому сжатию при сокращении матки. Особенное значение это приобретает во время родов, так как предотвращается возможность сильного маточного кровотечения в связи с отделением плаценты. Входя в эндометрий, приносящие артерии дают начало мелким артериям двух видов, одни из них, прямые, не выходят за пределы базального слоя эндометрия, другие же, спиральные, снабжают кровью функциональный слой.

Лимфатические сосуды в эндометрии образуют глубокую сеть, которая через лимфатические сосуды миометрия соединяется с наружной сетью, располагающейся в периметрии.

Иннервация. Матка получает нервные волокна, преимущественно симпатические, от подчревного сплетения. На поверхности матки в периметрии эти симпатические волокна образуют хорошо развитое маточное сплетение. От этого поверхностного сплетения отходят веточки, снабжающие миометрий и проникающие в эндометрий. Около шейки матки в окружающей клетчатке располагается группа крупных ганглиев, в которых, кроме симпатических нервных клеток, имеются хромаффинные клетки. В толще миометрия ганглионарные клетки отсутствуют. В последнее время получены данные, свидетельствующие о том, что матка иннервируется как симпатическими, так и некоторым количеством парасимпатических волокон.

В то же время в эндометрии обнаружено большое количество рецептор-ных нервных окончаний различной структуры, раздражение которых не только вызывает сдвиги в функциональном состоянии самой матки, но и отражается на многих общих функциях организма: кровяном давлении, дыхании, общем обмене веществ, гормонообразователь-ной деятельности гипофиза и других эндокринных желез, наконец, на деятельности центральной нервной системы.

Влагалище

Стенка влагалища состоит из слизистой *(tunica mucosa),* мышечной *(tunica musculare)* и адвентициальной оболочек *(tunica adventitia).* В составе *слизистой оболочки* имеется многослойный плоский неороговевающий эпителий, в котором различают три слоя: базальный, парабазальный, промежуточный и поверхностный, или функциональный (рис. 20.18).

Эпителий слизистой оболочки влагалища претерпевает значительные ритмические (циклические) изменения в последовательных фазах менструального цикла. В клетках поверхностных слоев эпителия (в его функциональном слое) откладываются зерна кератогиалина, но полного ороговения клеток в норме не происходит. Клетки этого слоя

эпителия богаты гликогеном. Распад гликогена под влиянием микробов, всегда обитающих во влагалище, приводит к образованию молочной кислоты, поэтому влагалищная слизь имеет кислую реакцию и обладает бактерицидными свойствами, что предохраняет влагалище от развития в нем патогенных микроорганизмов. Железы в стенке влагалища отсутствуют. Базальная граница эпителия неровная, так как собственная пластинка слизистой оболочки формирует сосочки неправильной формы, вдающиеся в эпителиальный пласт.

Основу собственной пластинки слизистой оболочки составляет рыхлая волокнистая соединительная ткань, эластические волокна которой образуют поверхностную и глубокую сети. Собственная пластинка часто инфильтрируется лимфоцитами, иногда в ней встречаются единичные лимфоидные узелки. Подслизистая основа во влагалище не выражена и собственная пластинка слизистой оболочки непосредственно переходит в прослойки соединительной ткани в *мышечной оболочке,* которая в основном состоит из продольно идущих пучков гладких мышечных клеток, между ей оболочке располагается венозное сплетение.

20.3.3. Овариально-менструальный цикл

Циклическая деятельность женской половой системы (яичники, маточные трубы, матка, влагалище), т. е. последовательные изменения ее функции и структуры - овариально-менструальный цикл -регулярно повторяется в одном и том же порядке. У женщин и самок человекообразных обезьян половые циклы характеризуются регулярными маточными кровотечениями (менструациями).

У большинства женщин, достигших половой зрелости, менструации повторяются регулярно через 28 дней. В овариально-менструальном цикле различают три периода, или фазы: менструальный (фаза десквама-ции эндометрия), которым заканчивается предыдущий менструальный цикл, постменструальный период (фаза пролиферации эндометрия) и, наконец, предменструальный период (функциональная фаза, или фаза секреции), во время которого происходит подготовка эндометрия к возможной имплантации оплодотворенной яйцеклетки, если наступило оплодотворение.

Менструальный период. Начало менструальной фазы определяется резким изменением кровоснабжения эндометрия. На протяжении предыдущей предменструальной (функциональной) фазы под влиянием прогестерона, интенсивно секретируемого желтым телом, вступившим в этот период в стадию расцвета, кровеносные сосуды эндометрия достигают максимального развития. Прямые артерии дают начало капиллярам, питающим базальный слой эндометрия, а спиралевидные артерии, разрастающиеся в этой фазе, закручиваются в клубочки и образуют густую сеть капилляров, ветвящихся в функциональном слое эндометрия. По мере того как к концу предменструального периода желтое тело в яичнике начинает атрофироваться (вступает в стадию обратного развития), прекращается поступление прогестерона в циркуляцию. Вследствие этого начинаются спазмы спиралевидных артерий, результатом чего оказывается значительное уменьшение притока крови к эндометрию (ишемическая фаза) и в нем развивается гипоксия, а в сосудах возникают тромбы. Стенки сосудов теряют эластичность и становятся ломкими. На прямые артерии указанные изменения не распространяются, и базальный слой эндометрия продолжает снабжаться кровью.

В функциональном слое эндометрия вследствие ишемии начинаются некротические изменения. После длительного спазма спиралевидные артерии вновь расширяются и приток крови к эндометрию увеличивается. Но так как стенки этих сосудов стали хрупкими, в них возникают многочисленные разрывы, и в строме эндометрия начинаются кровоизлияния, образуются гематомы. Некротизирующийся функциональный слой отторгается, расширенные кровеносные сосуды эндометрия вскрываются, и наступает маточное кровотечение.

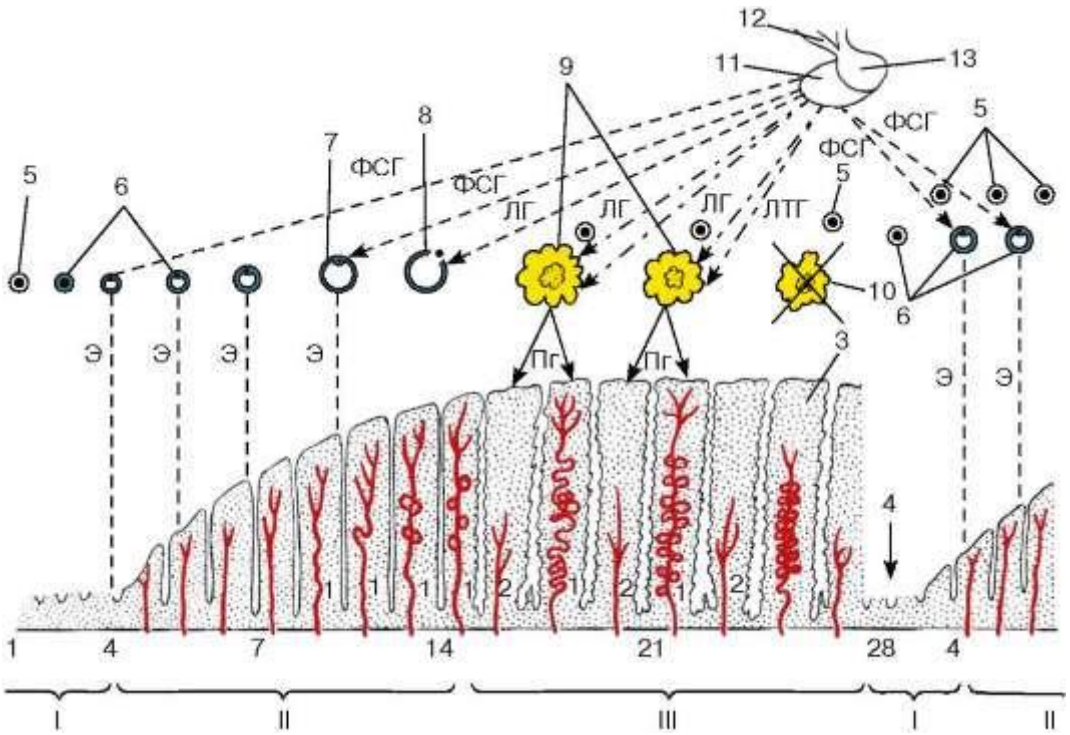

Рис. 20.19. Овариально-менструальный цикл (схема):

I - менструальная фаза; II - постменструальная фаза; III - предменструальная фаза. 1 - извитая артерия эндометрия; 2 - прямая артерия эндометрия; 3 - спазм и регрессия терминальных ветвей извитых артерий (ишемическая фаза); 4 - кровоизлияние в эндометрии; 5 - примордиальный фолликул в яичнике; 6 - растущие фолликулы; 7 - зрелый (граафов) фолликул; 8 - овуляция; 9 - желтое тело в стадии расцвета; 10 - обратное развитие желтого тела; 11 - передняя доля гипофиза; 12 - воронка промежуточного мозга; 13 - задняя доля гипофиза. ФСГ - действие фоллитропина на растущие фолликулы; ЛГ - действие лютеинизирующего гормона (лютропина) на овуляцию и образование желтых тел; ЛТГ - действие лактотропина (пролактина) на сформированное желтое тело; Э - действие эстрогена на матку, стимулирующее рост эндометрия (постменструальная или пролиферативная фаза); Пг - действие прогестерона на эндометрий (предменструальная фаза)

В день менструации в организме женщины практически отсутствуют овариальные гормоны, так как секреция прогестерона прекращается, а секреция эстрогенов (которой препятствовало желтое тело, пока оно было в расцвете) еще не возобновилась. Но, поскольку начавшаяся регрессия желтого тела растормаживает рост очередной группы фолликулов, продукция эстрогенов становится возможной. Под их влиянием в матке активизируется регенерация эндометрия и усиливается пролиферация эпителия за счет донышек маточных желез, которые сохранились в базальном слое после десквамации функционального слоя. Через 2-3 дня пролиферации менструальное кровотечение останавливается и начинается очередной постменструальный период. Таким образом, постменструальная фаза определяется влиянием эстрогенов, а предменструальная - влиянием прогестерона. Овуляция наступает в яичнике на 12-17-й день менструального цикла, т. е. приблизительно посередине между двумя очередными менструациями. В связи с участием гормонов яичника в регуляции перестройки, претерпеваемой маткой, описанный процесс обычно называют не менструальным, а овариально-менструальным циклом (рис. 20.19).

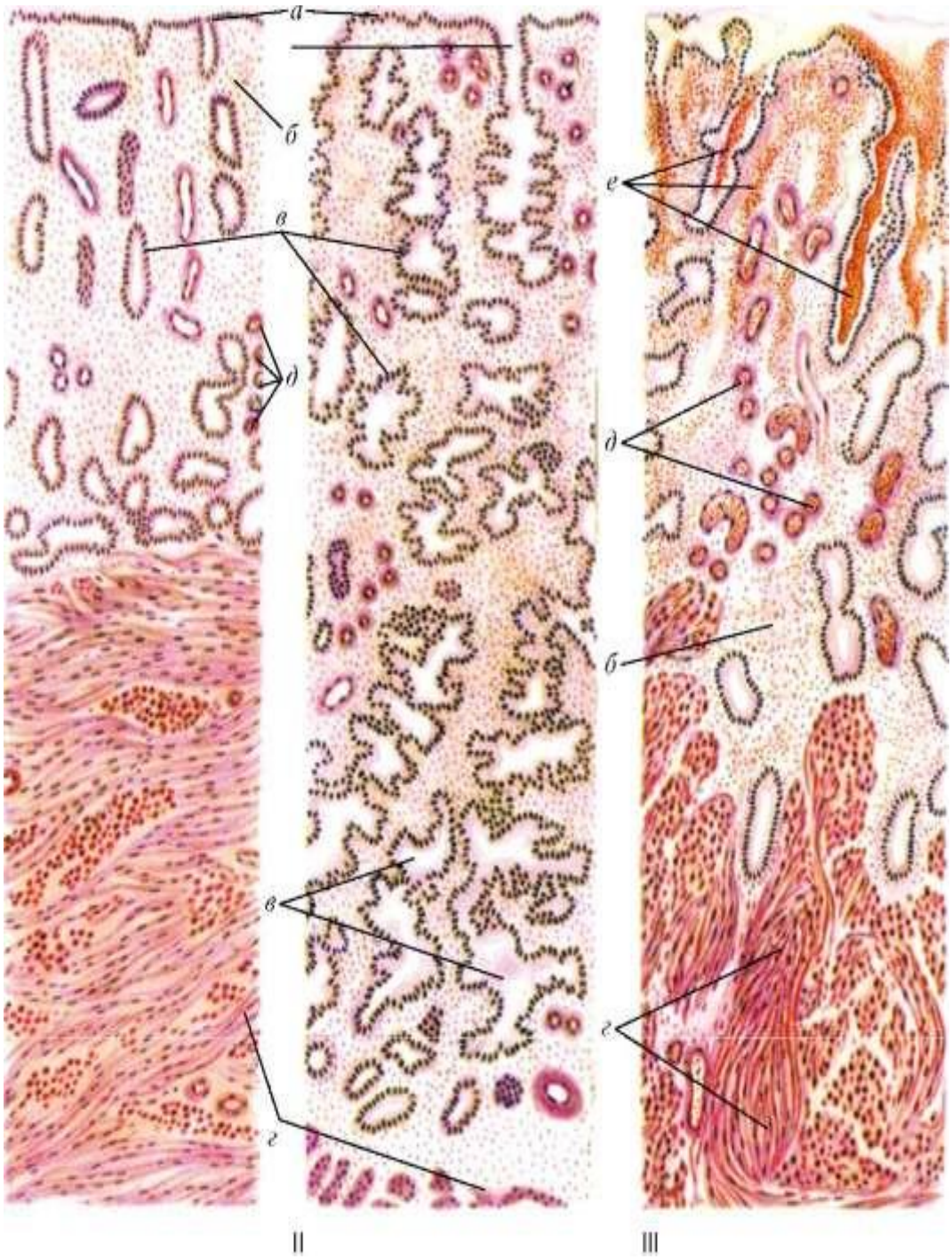

Рис. 20.20. Строение матки женщины в репродуктивном периоде в разные фазы цикла (по О. В. Волковой).

I - фаза пролиферации; II - фаза секреции; III - фаза десквамации; *а* - эпителий; *б* - соединительнотканная основа; *в* - железы; *г* - гладкие мышцы; *д* - сосуды; *е* - гемостаз и диапедез элементов крови

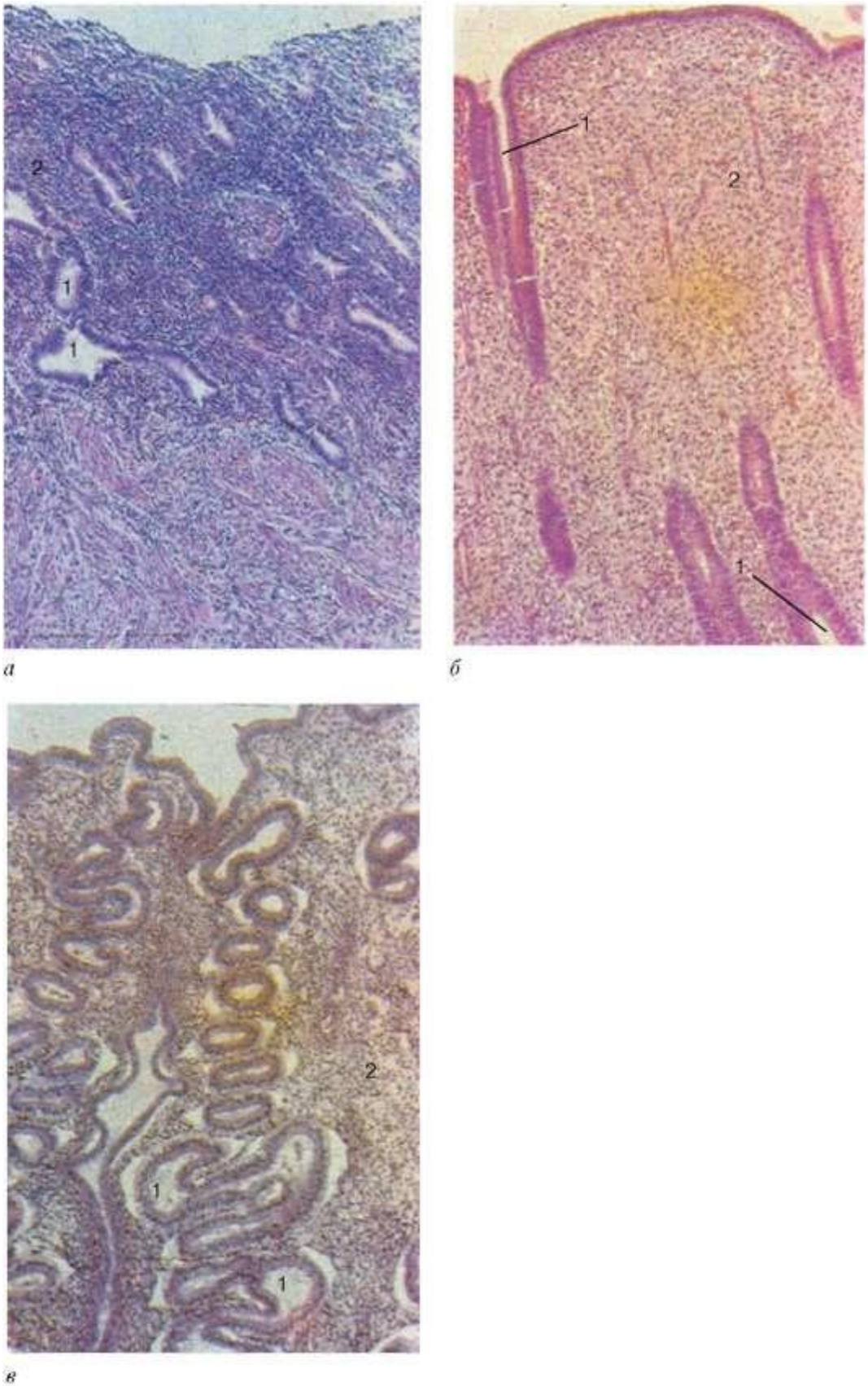

Рис. 20.21. Строение эндометрия матки женщины в различные фазы цикла. Микрофотографии (препараты Ю. И. Ухова):

а - менструальная фаза; *б* - постменструальная фаза пролиферации; *в* - предменструальная фаза секреции (20-е сут менструального цикла). 1 - маточные железы (крипты); 2 - собственная пластинка слизистой оболочки

Постменструальный период. Этот период начинается вслед за окончанием менструации (см. рис. 20.19). В этот момент эндометрий представлен только базальным слоем, в котором остались дистальные отделы маточных желез. Уже начавшаяся регенерация функционального слоя позволяет назвать данный период пролиферативной фазой (рис. 20.20, 20.21). Она продолжается с 5-го по 14-15-й день цикла. Пролиферация регенерирующего эндометрия наиболее интенсивна в начале данной фазы (5-11-й день цикла), затем темп регенерации замедляется и наступает период относительного покоя (11-14-й день). Маточные железы в постменструальном периоде растут быстро, но остаются узкими, прямыми и не секретируют. Как уже упоминалось, рост эндометрия стимулируется эстрогенами, которые продуцируются полостными (антральными) фолликулами. Следовательно, во время постменструального периода в яичнике происходит рост очередного фолликула, который достигает стадии зрелого к 14-му дню цикла.

Предменструальный период. В конце постменструального периода в яичнике наступает овуляция, а на месте лопнувшего зрелого фолликула образуется желтое тело, вырабатывающее прогестерон, который активирует маточные железы, начинающие секретировать. Они увеличиваются в размерах, становятся извитыми и часто разветвляются. Их клетки набухают, а просветы желез заполняются выделяемым секретом. В цитоплазме появляются вакуоли, содержащие гликоген и гликопротеиды, - сначала в базальной части, а затем смещающиеся к апикальному краю. Слизь, обильно выделяемая железами, становится густой. В участках эпителия, выстилающего полость матки между устьями маточных желез, клетки приобретают призматическую форму, а на верхушках многих из них развиваются реснички. Толщина эндометрия увеличивается по сравнению с предыдущим постменструальным периодом, что обусловливается гиперемией и накоплением отечной жидкости в собственной пластинке. В клетках соединительнотканной стромы тоже откладываются глыбки гликогена и капельки липидов. Некоторые из этих клеток дифференцируются в децидуальные (см. «Плацента» в главе 21).

Если произошло оплодотворение, то эндометрий участвует в формировании плаценты. Если же оплодотворение не состоялось, то функциональный слой эндометрия разрушается и отторгается при очередной менструации.

Циклические изменения влагалища. С началом пролиферации эндометрия (на 4-5-е сут после окончания менструации), т. е. в постменструальном периоде, во влагалище заметно набухают эпителиальные клетки. На 7-8-е сут в этом эпителии дифференцируется промежуточный слой уплотненных клеток, а к 12-14-м сут цикла (к концу постменструального периода) в базальном слое эпителия клетки сильно набухают и увеличиваются в объеме. В верхнем (функциональном) слое влагалищного эпителия клетки разрыхляются, и в них накапливаются глыбки кератогиалина. Однако процесс кератинизации не доходит до полного ороговения. В предменструальном периоде деформированные уплотненные клетки функционального слоя влагалищного эпителия продолжают отторгаться, а клетки базального слоя уплотняются.

Состояние эпителия влагалища зависит от уровня овариальных гормонов в крови, поэтому по картине мазка, полученного с поверхности влагалища, можно судить о фазе менструального цикла и о его нарушениях.

Во влагалищных мазках содержатся слущенные эпителиоциты, могут быть клетки крови - лейкоциты и эритроциты. Среди эпителиоцитов различают клетки, находящиеся на различных стадиях дифференциров-ки, - базофильные, ацидофильные и промежуточные. Соотношение числа вышеуказанных клеток варьирует в зависимости от фазы овариально-менструального цикла. В ранней, *пролиферативной фазе* (7-е сут цикла) преобладают поверхностные базофильные эпителиоциты, в овуляторной фазе (11-14-е сут

цикла) преобладают поверхностные ацидофильные эпителио-циты, в лютеиновой фазе (21-е сут цикла) увеличивается содержание промежуточных эпителиоцитов с крупными ядрами и лейкоцитов; в менструальной фазе значительно возрастает число клеток крови - лейкоцитов и эритроцитов (рис. 20.22).

Во время менструации в мазке преобладают эритроциты и нейтрофилы, эпителиальные клетки встречаются в небольшом количестве. В начале постменструального периода (в пролиферативной фазе цикла) влагалищный эпителий сравнительно тонок, а в мазке содержание лейкоцитов быстро уменьшается и появляются эпителиоциты с пикнотическими ядрами. *К моменту овуляции* (в середине овариально-менструального цикла) такие клетки в мазке становятся преобладающими, а толщина влагалищного эпителия возрастает. Наконец, в *предменструальной фазе* цикла количество клеток с пикнотическим ядром уменьшается, но усиливается десквамация нижележащих слоев, клетки которых обнаруживаются в мазке. Перед наступлением менструации содержание эритроцитов в мазке начинает возрастать.

20.3.4. Возрастные изменения органов женской половой системы

Морфофункциональное состояние органов женской половой системы зависит от возраста и активности нейроэндокринной системы.

Матка. У новорожденной девочки длина матки не превышает 3 см и, постепенно увеличиваясь в течение препубертатного периода, достигает конечных размеров по достижении половой зрелости.

К концу детородного периода и в связи с приближением климакса, когда гормонообразовательная деятельность яичников ослабевает, в матке начинаются инволютивные изменения, прежде всего в эндометрии. Дефицит лютеинизирующего гормона в переходном (предклимактерическом) периоде проявляется тем, что маточные железы, сохраняя еще способность к росту, уже перестают функционировать. После установления менопаузы атрофия эндометрия быстро прогрессирует, особенно в функциональном слое. Параллельно в миометрии развивается атрофия мышечных клеток, сопровождающаяся развитием соединительной ткани. В связи с этим размеры и масса матки, претерпевающей возрастную инволюцию, значительно уменьшаются. Наступление климактерического периода характеризуется уменьшением размеров органа и количества миоцитов в нем, а в кровеносных сосудах возникают склеротические изменения. Это является следствием снижения гормонообразования в яичниках.

а

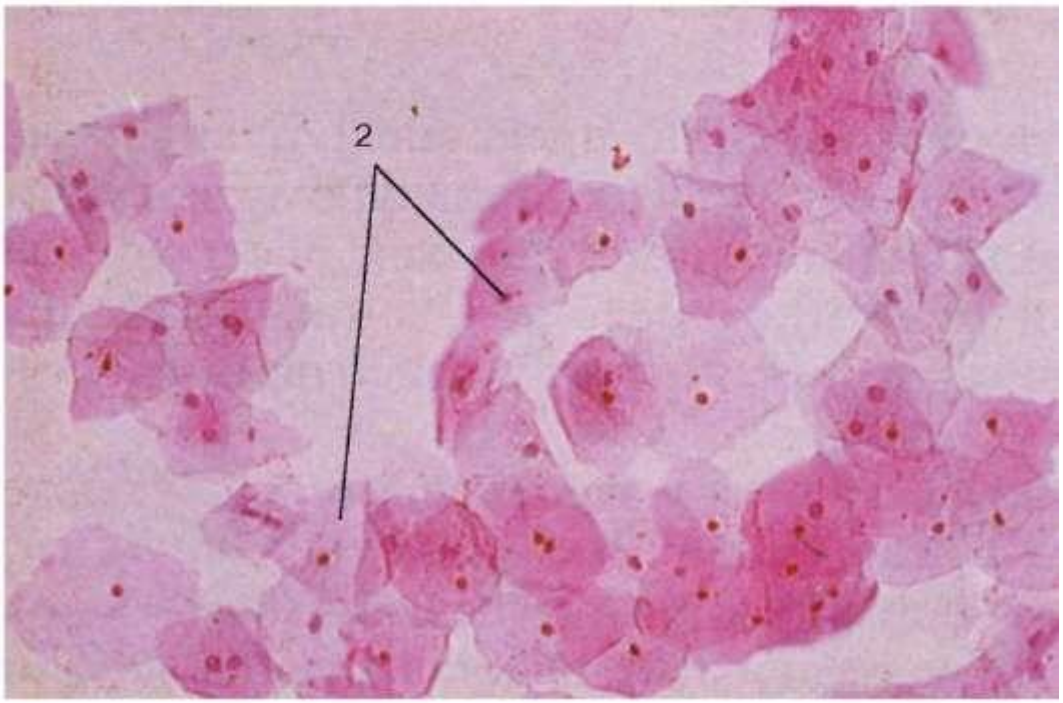

б

Рис. 20.22. Влагалищные мазки, взятые в различные фазы овариально-менструального цикла:

а - пролиферативная фаза; *б* - овуляторная фаза; *в* - лютеиновая фаза; *г* - менструальная фаза. 1 - поверхностные эпителиальные базофильные клетки; 2 - поверхностные эпителиальные ацидофильные клетки; 3 - промежуточные эпителиальные клетки; 4 - лейкоциты; 5 – эритроциты.

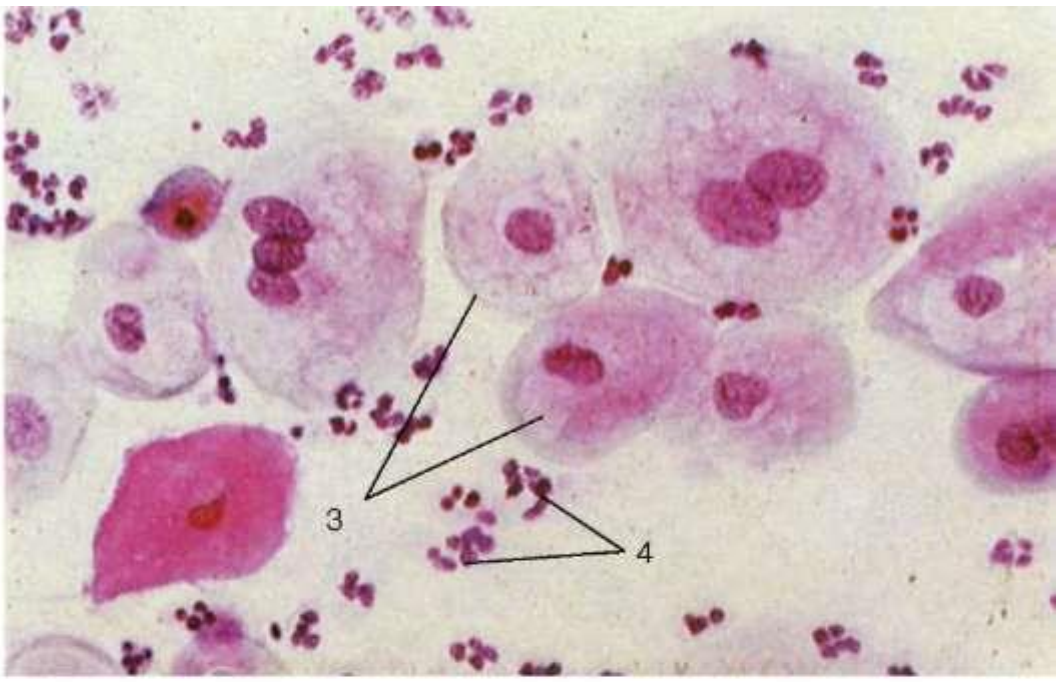

в

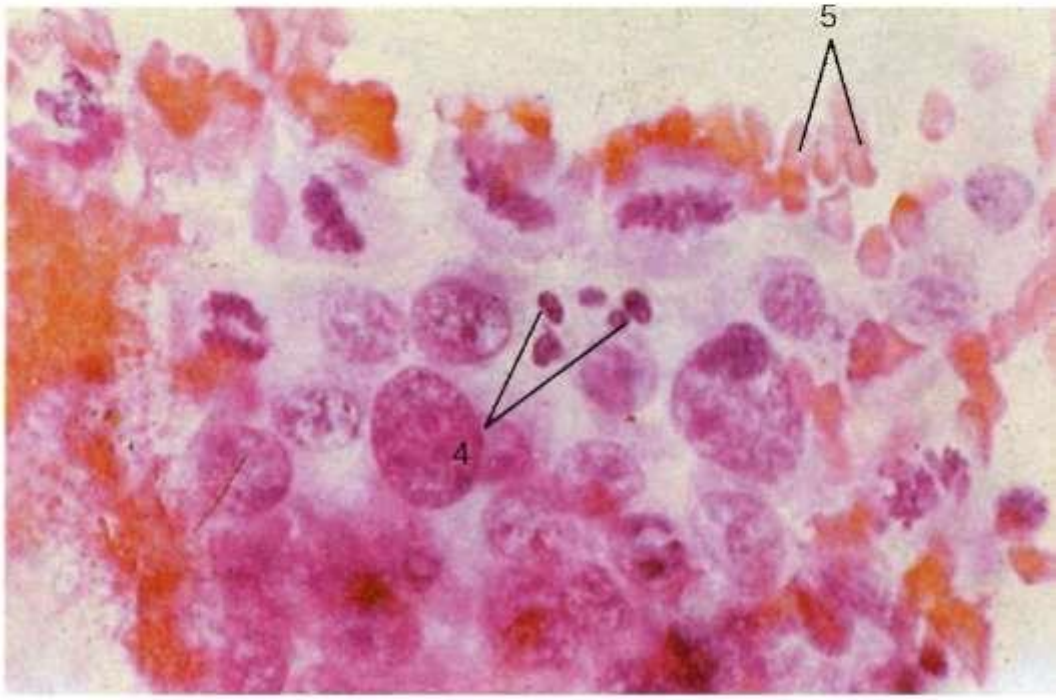

г

Рис. 20.22. Продолжение (обозначения см. выше)

Яичники. В первые годы жизни размеры яичников у девочки увеличиваются преимущественно за счет роста мозговой части. Атрезия фолликулов, прогрессирующая в детском возрасте, сопровождается разрастанием соединительной ткани, а после 30 лет разрастание соединительной ткани захватывает и корковое вещество яичника.

Затухание менструального цикла в климактерическом периоде характеризуется уменьшением размеров яичников и исчезновением фолликулов в них, склеротическими изменениями их кровеносных сосудов. Вследствие недостаточной продукции лютропина овуляции и образования желтых тел не происходит, и поэтому овариально-менструальные

циклы сначала становятся ановуляторными, а затем прекращаются, и наступает менопауза.

Влагалище. Морфогенетические и гистогенетические процессы, приводящие к формированию основных структурных элементов органа, завершаются к периоду полового созревания.

После наступления климактерического периода влагалище претерпевает атрофические изменения, его просвет суживается, складки слизистой оболочки сглаживаются, количество влагалищной слизи уменьшается. Слизистая оболочка редуцируется до 4-5 слоев клеток, не содержащих гликогена. Эти изменения создают условия для развития инфекции (сениль-ный вагинит).

Гормональная регуляция деятельности женской половой системы. Как упоминалось, фолликулы начинают расти еще в яичниках зародыша. Малый рост овоцитов, как и малый рост фолликулов в яичниках зародыша, не зависит от гормонов гипофиза. В функционирующем яичнике под влиянием гонадотропинов передней доли гипофиза (фолли-тропина и лютропина) происходят пролиферация и дифференцировка фолликулярных эпителиоцитов и эндокриноцитов внутренней теки. Развитие фолликулов с полостью становится полностью зависимым от гонадотропинов.

К окончанию роста фолликула возрастающее содержание лютропина в крови вызывает овуляцию и образование желтого тела. Фаза же расцвета желтого тела, в течение которой оно продуцирует и секретирует прогестерон, усиливается и удлиняется благодаря добавочному влиянию адено-гипофизарного пролактина. Местом приложения прогестерона является слизистая оболочка матки, которая под его влиянием подготавливается к восприятию оплодотворенной яйцевой клетки (зиготы). В то же время прогестерон ингибирует рост новых фолликулов. Наряду с выработкой прогестерона в желтом теле сохраняется выработка небольшого количества эстрогенов. Поэтому в конце фазы расцвета желтого тела вновь отмечается поступление эстрогенов в циркуляцию.

Половая дифференцировка гипоталамуса. Непрерывность мужской половой функции и цикличность женской связаны с особенностями секреции лютропина гипофизом. В мужском организме фоллитропин и лютропин секретируются одновременно и равномерно. Цикличность же женской половой функции обусловливается тем, что выделение лютропина из гипофиза в циркуляцию происходит не равномерно, а периодически, когда гипофиз выбрасывает в кровь повышенное количество этого гормона, достаточное для вызова овуляции и развития желтого тела в яичнике (так называемая овуляционная квота лютропина). Гормонопоэтические функции аденогипофиза регулируются аденогипофизотропными нейрогормонами медиобазального гипоталамуса.

Гипоталамическая регуляция лютеинизирующей функции передней доли гипофиза осуществляется двумя центрами. Один из них («низший» центр), находящийся в туберальных ядрах (аркуатном и вентромедиальном) медиобазального гипоталамуса, активирует переднюю долю гипофиза к непрерывной тонической секреции обоих гонадотропинов. При этом количество выделяемого лютропина обеспечивает лишь секрецию эстрогенов яичниками и тестостерона семенниками, но слишком мало для вызова овуляции и образования желтого тела в яичнике. Другой центр («высший», или «овуляторный») локализуется в преоптической области медиоба-зального гипоталамуса и модулирует деятельность низшего центра, в результате чего последний активирует гипофиз к массивному выбросу «овуляторной квоты» лютропина.

При отсутствии влияния андрогена преоптический овуляторный центр сохраняет способность периодически возбуждать деятельность «низшего центра», как это свойственно женскому полу. Но у зародыша мужского пола благодаря наличию в его

организме мужского полового гормона данный овуляторный центр гипоталамуса маскулинизируется. Критический период, после которого овуляторный центр теряет способность модифицироваться по мужскому типу и окончательно закрепляется в качестве женского, ограничивается у человеческого плода концом внутриутробного периода.

20.3. НАРУЖНЫЕ ПОЛОВЫЕ ОРГАНЫ

Преддверие влагалища выстлано многослойным плоским эпителием. В преддверие влагалища открываются две большие *железы преддверия* (бар-толиновы железы). По форме эти железы альвеолярно-трубчатые, образованы экзокриноцитами, которые секретируют слизь. В малых губах покрывающий их многослойный эпителий слегка ороговевает, а базальный слой его пигментирован. Основу малых губ составляет рыхлая соединительная ткань, богатая эластическими волокнами и кровеносными сосудами. В ней заложены многочисленные сальные железы.

Большие губы влагалища представляют собой складки кожи с обильными прослойками жировой ткани. В больших губах много сальных и потовых желез.

Клитор по эмбриональному развитию и строению соответствует дорсальной части мужского полового члена. Он состоит из двух эректильных пещеристых тел, заканчивающихся головкой, которая покрыта многослойным плоским эпителием, слегка ороговевающим.

Иннервация. Наружные половые органы, особенно клитор, обильно снабжены различными рецепторами. В эпителии этих органов разветвляются свободные нервные окончания. В соединительнотканных сосочках собственной пластинки их слизистой оболочки находятся осязательные нервные тельца, а в дерме - инкапсулированные генитальные тельца. В больших губах и клиторе встречаются также пластинчатые тельца.

Контрольные вопросы

1. Эмбриональные источники развития органов мужской половой системы, роль первичной почки.

2. Строение семенника, гематотестикулярный барьер, семявыносящие пути.

3. Сперматогенез: последовательность и содержание фаз, центральная и интраорганная (пара- и аутокринная) регуляция.

4. Эмбриональные источники развития органов женской половой системы, роль целомического эпителия и первичной почки в органогенезе.

5. Морфогенетические и хронологические особенности овогенеза у человека.

6. Развитие, строение, функции органов женского репродуктивного тракта.

Глава 21. ОСНОВЫ ЭМБРИОЛОГИИ ЧЕЛОВЕКА. ЭМБРИОЛОГИЯ.

Эмбриология (от греч. *embryon* - зародыш, *logos* - учение) - наука о закономерностях развития зародышей. Медицинская эмбриология изучает закономерности развития зародыша человека. Особое внимание обращается на эмбриональные источники и закономерные процессы развития тканей, метаболические и функциональные особенности системы мать-плацента-плод, критические периоды развития человека. Все это имеет большое значение для медицинской практики. Знание эмбриологии человека необходимо всем врачам, особенно работающим в области акушерства и педиатрии. Это помогает в постановке диагноза при нарушениях в системе мать-плод, выявлении причин уродств и заболеваний детей после рождения.

В настоящее время знания по эмбриологии человека используются для раскрытия и ликвидации причин бесплодия, трансплантации фетальных органов, разработки и применения противозачаточных средств. В частности, актуальность приобрели проблемы культивирования яйцеклеток, экстракорпорального оплодотворения и имплантации зародышей в матку. Процесс эмбрионального развития человека является результатом длительной эволюции и в определенной степени отражает черты развития других представителей животного мира. Поэтому некоторые ранние стадии развития человека очень сходны с аналогичными стадиями эмбриогенеза более низко организованных хордовых животных.

Эмбриогенез человека - часть его онтогенеза, включающая следующие основные стадии: I - оплодотворение и образование зиготы; II - дробление и образование бластулы (бластоцисты); III - гаструляцию - образование зародышевых листков и комплекса осевых органов; IV - гистогенез и органогенез зародышевых и внезародышевых органов; V - системогенез. Эмбриогенез тесно связан с прогенезом и ранним постэмбриональным периодом. Так, развитие тканей начинается в эмбриональном периоде (эмбриональный гистогенез) и продолжается после рождения ребенка (постэмбриональный гистогенез).

21.1. ПРОГЕНЕЗ

Это период развития и созревания половых клеток - яйцеклеток и сперматозоидов. В результате проге-неза в зрелых половых клетках возникает гаплоидный набор хромосом, формируются структуры, обеспечивающие способность к оплодотворению и развитию нового организма. Подробно процесс развития половых клеток рассмотрен в главах, посвященных мужской и женской половым системам (см. главу 20).

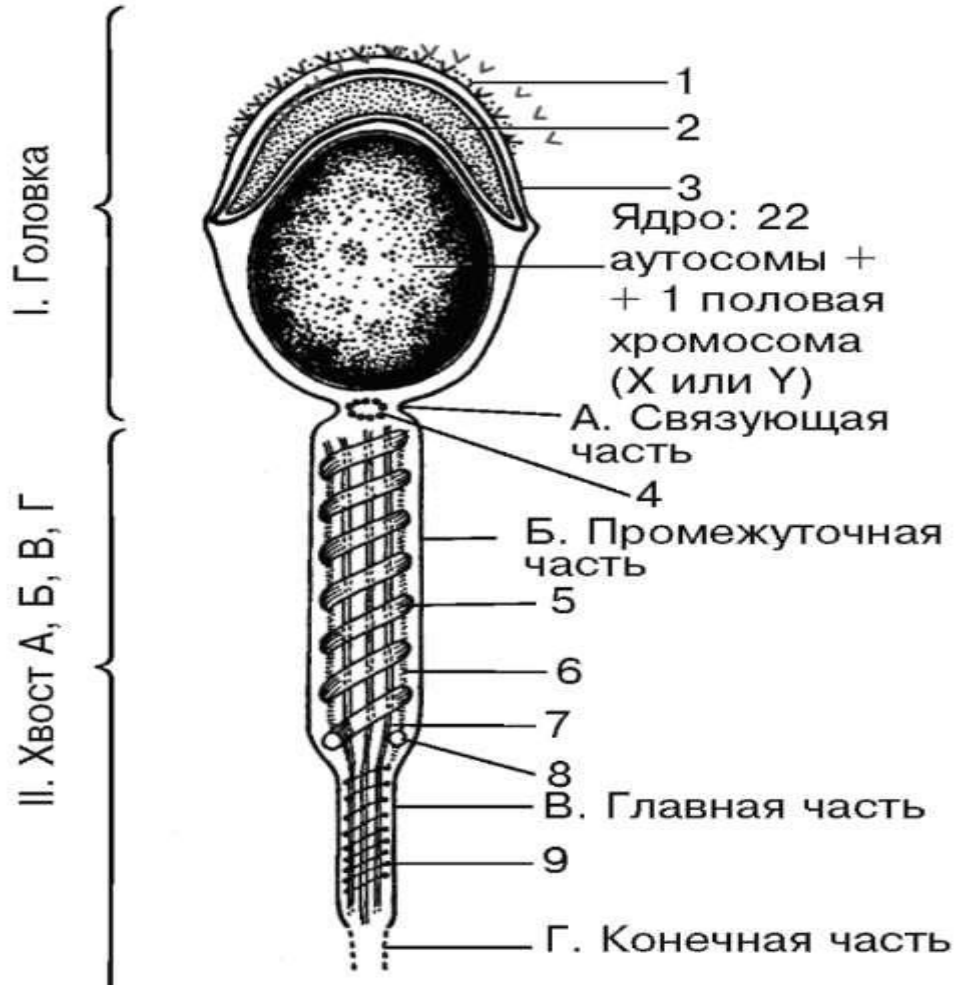

Рис. 21.1. Строение мужской половой клетки:

I - головка; II - хвост. 1 - рецептор; 2 - акросома; 3 - «чехлик»; 4 - проксимальная центриоль; 5 - митохондрия; 6 - слой упругих фибрилл; 7 - аксоне-ма; 8 - терминальное кольцо; 9 - циркулярные фибриллы

Основные характеристики зрелых половых клеток человека

Мужские половые клетки

Сперматозоиды человека образуются в течение всего активного полового периода в больших количествах. Подробное описание сперматогенеза - см. главу 20.

Подвижность сперматозоидов обусловлена наличием жгутиков. Скорость движения сперматозоидов у человека равна 30-50 мкм/с. Целенаправленному движению способствуют хемотаксис (движение к химическому раздражителю или от него) и реотаксис (движение против тока жидкости). Через 30-60 мин после полового акта сперматозоиды обнаруживаются в полости матки, а через 1,5-2 ч - в дис-тальной (ампулярной) части маточной трубы, где происходят их встреча с яйцеклеткой и оплодотворение. Спермии сохраняют оплодотворяющую способность до 2 сут.

Строение. Мужские половые клетки человека - *сперматозоиды,* или *спер-мии,* длиной около 70 мкм, имеют головку и хвост (рис. 21.1). Плазмолемма сперматозоида в области головки содержит рецептор, с помощью которого происходит взаимодействие с яйцеклеткой.

Головка сперматозоида (caput spermatozoidi) включает небольшое плотное ядро с гаплоидным набором хромосом. Передняя половина ядра покрыта плоским мешочком, составляющим *чехлик* сперматозоида. В нем располагается *акросома* (от греч. *acron* - верхушка, *soma* - тело). Акросома содержит набор ферментов, среди которых важное место принадлежит гиалуронидазе и протеазам, способным растворять при оплодотворении оболочки, покрывающие яйцеклетку. Чехлик и акросома являются производными комплекса Гольджи.

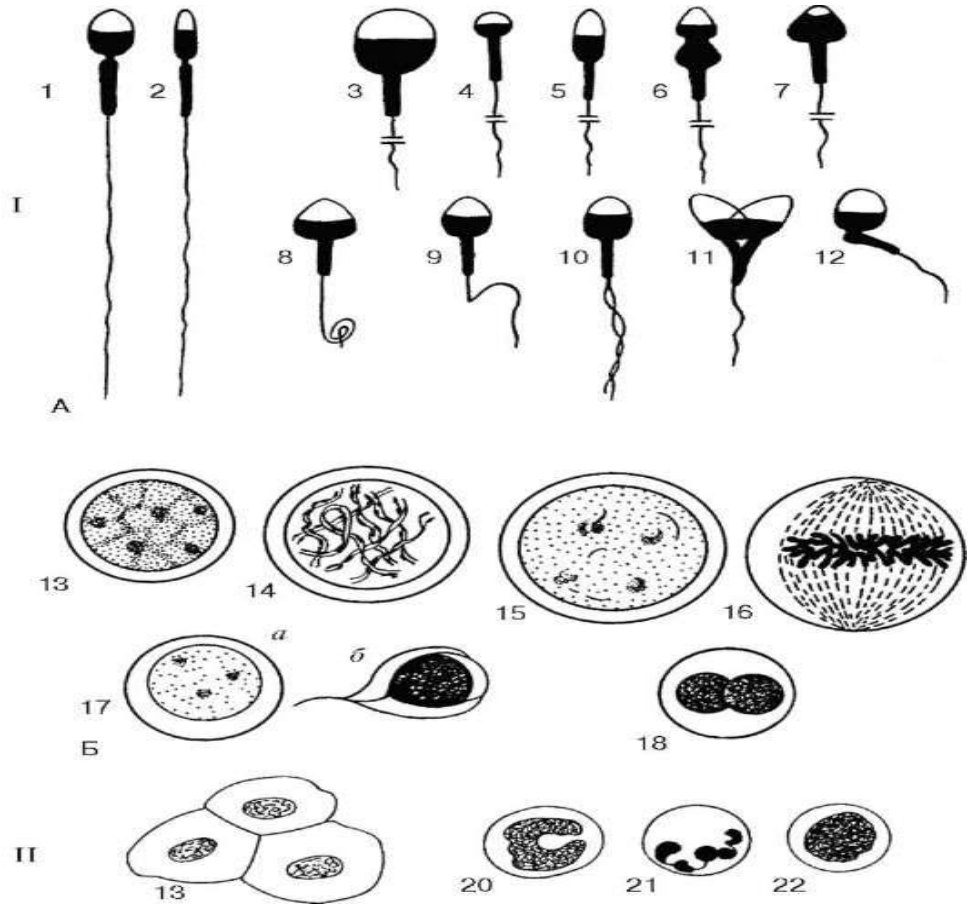

Рис. 21.2. Клеточный состав эякулята человека в норме:

I - мужские половые клетки: А - зрелые (по Л. Ф. Курило и др.); Б - незрелые;

II - соматические клетки. 1, 2 - типичный сперматозоид (1 - анфас, 2 - профиль); 3-12 - наиболее часто встречающиеся формы атипии сперматозоидов; 3 - макроголовка; 4 - микроголовка; 5 - удлиненная головка; 6-7 - аномалия формы головки и акросомы; 8-9 - аномалия жгутика; 10 - двужгутиковый сперматозоид; 11 - сросшиеся головки (двухголовый сперматозоид); 12 - аномалия шейки сперматозоида; 13-18 - незрелые мужские половые клетки; 13-15 - первичные сперматоциты в профазе 1-го деления мейоза - пролептотена, пахитена, диплотена соответственно; 16 - первичный сперматоцит в метафазе мейоза; 17 - типичные сперматиды *(а* - ранняя; *б* - поздняя); 18 - атипичная двуядерная сперматида; 19 - эпителиальные клетки; 20-22 - лейкоциты

В ядре сперматозоида человека содержится 23 хромосомы, одна из которых является половой (X или Y), остальные - аутосомами. В 50 % сперматозоидов содержится X-хромосома, в 50 % - Y-хромосома. Масса X-хромосомы несколько больше массы Y-хромосомы, поэтому, видимо, сперматозоиды, содержащие X-хромосому, менее подвижны, чем сперматозоиды, содержащие Y-хромосому.

За головкой имеется кольцевидное сужение, переходящее в хвостовой отдел.

Хвостовой отдел *(flagellum)* сперматозоида состоит из связующей, промежуточной, главной и терминальной частей. В связующей части *(pars conjungens),* или шейке *(cervix),* располагаются центриоли - проксимальная, прилежащая к ядру, и остатки дистальной центриоли, исчерченные колонны. Здесь начинается осевая нить *(axonema),* продолжающаяся в промежуточной, главной и терминальной частях.

Промежуточная часть (pars intermedia) содержит 2 центральных и 9 пар периферических микротрубочек, окруженных расположенными по спирали митохондриями (митохондриальное влагалище - *vagina mitochondrialis).* От микротрубочек отходят парные выступы, или «ручки», состоящие из другого белка - динеина, обладающего АТФ-азной активностью (см. главу 4). Динеин расщепляет АТФ, вырабатываемую митохондриями, и преобразует химическую энергию в механическую, за счет которой осуществляется движение спермия. В случае генетически обусловленного отсутствия динеина спермии оказываются обездвиженными (одна из форм стерильности мужчин).

Среди факторов, влияющих на скорость движения спермиев, большое значение имеют температура, pH среды и др.

Главная часть *(pars principalis)* хвоста по строению напоминает ресничку с характерным набором микротрубочек в аксонеме (9×2)+2, окруженных циркулярно ориентированными фибриллами, придающими упругость, и плазмолеммой.

Терминальная, или *конечная, часть* сперматозоида *(pars terminalis)* содержит аксонему, которая заканчивается разобщенными микротрубочками и постепенным уменьшением их числа.

Движения хвоста бичеобразные, что обусловлено последовательным сокращением микротрубочек от первой до девятой пары (первой считается пара микротрубочек, которая лежит в плоскости, параллельной двум центральным).

В клинической практике при исследовании спермы проводят подсчет различных форм сперматозоидов, подсчитывая их процентное содержание (спермиограмма).

По данным Всемирной организации здравоохранения (ВОЗ), нормальными характеристиками спермы человека являются следующие показатели: концентрация сперматозоидов - 20-200 млн/мл, содержание в эякуляте более 60 % нормальных форм. Наряду с последними в сперме человека всегда присутствуют аномальные -

двужгутиковые, с дефектными размерами головки (макро- и микроформы), с аморфной головкой, со сросшимися головками, незрелые формы (с остатками цитоплазмы в области шейки и хвоста), с дефектами жгутика.

В эякуляте здоровых мужчин преобладают типичные сперматозоиды (рис. 21.2). Количество различных видов атипичных сперматозоидов не должно превышать 30 %. Кроме того, встречаются незрелые формы половых клеток - сперматиды, сперматоциты (до 2 %), а также соматические клетки - эпителиоциты, лейкоциты.

Среди сперматозоидов в эякуляте живых клеток должно быть 75 % и более, а активно подвижных - 50 % и более. Установленные нормативные параметры необходимы для оценки отклонений от нормы при различных формах мужского бесплодия.

В кислой среде сперматозоиды быстро утрачивают способность к движению и оплодотворению.

Женские половые клетки

Яйцеклетки, или *овоциты* (от лат. *ovum* - яйцо), созревают в неизмеримо меньшем количестве, чем сперматозоиды. У женщины в течение полового цикла (24-28 дней) созревает, как правило, одна яйцеклетка. Таким образом, за детородный период образуются около 400 яйцеклеток.

Выход овоцита из яичника называется овуляцией (см. главу 20). Вышедший из яичника овоцит окружен венцом фолликулярных клеток, число которых достигает 3-4 тыс. Яйцеклетка имеет шаровидную форму, больший, чем у спермия, объем цитоплазмы, не обладает способностью самостоятельно передвигаться.

Классификация яйцеклеток основывается на признаках наличия, количества и распределения *желтка (lecithos),* представляющего собой белково-липидное включение в цитоплазме, используемое для питания зародыша. Различают *безжелтковые* (алецитальные), *маложелтковые* (олиголецитальные),*среднежелтковые* (мезолецитальные), *многожелтковые* (полилецитальные) яйцеклетки. Маложелтковые яйцеклетки подразделяются на первичные (у бесчерепных, например у ланцетника) и вторичные (у плацентарных млекопитающих и человека).

Как правило, в маложелтковых яйцеклетках желточные включения (гранулы, пластинки) распределены равномерно, поэтому они называются *изолецитальными* (греч. *isos* - равный). Яйцеклетка человека *вторично изолецитального типа* (как и у других млекопитающих животных) содержит небольшое количество желточных гранул, расположенных более или менее равномерно.

У человека наличие малого количества желтка в яйцеклетке обусловлено развитием зародыша в организме матери.

Строение. Яйцеклетка человека имеет диаметр около 130 мкм. К плазмо-лемме прилежат прозрачная (блестящая) зона *(zona pellucida* - Zp) и далее слой фолликулярных эпителиоцитов (рис. 21.3).

Ядро женской половой клетки имеет гаплоидный набор хромосом с Х-половой хромосомой, хорошо выраженное ядрышко, в оболочке ядра много поровых комплексов. В период роста овоцита в ядре происходят интенсивные процессы синтеза иРНК, рРНК.

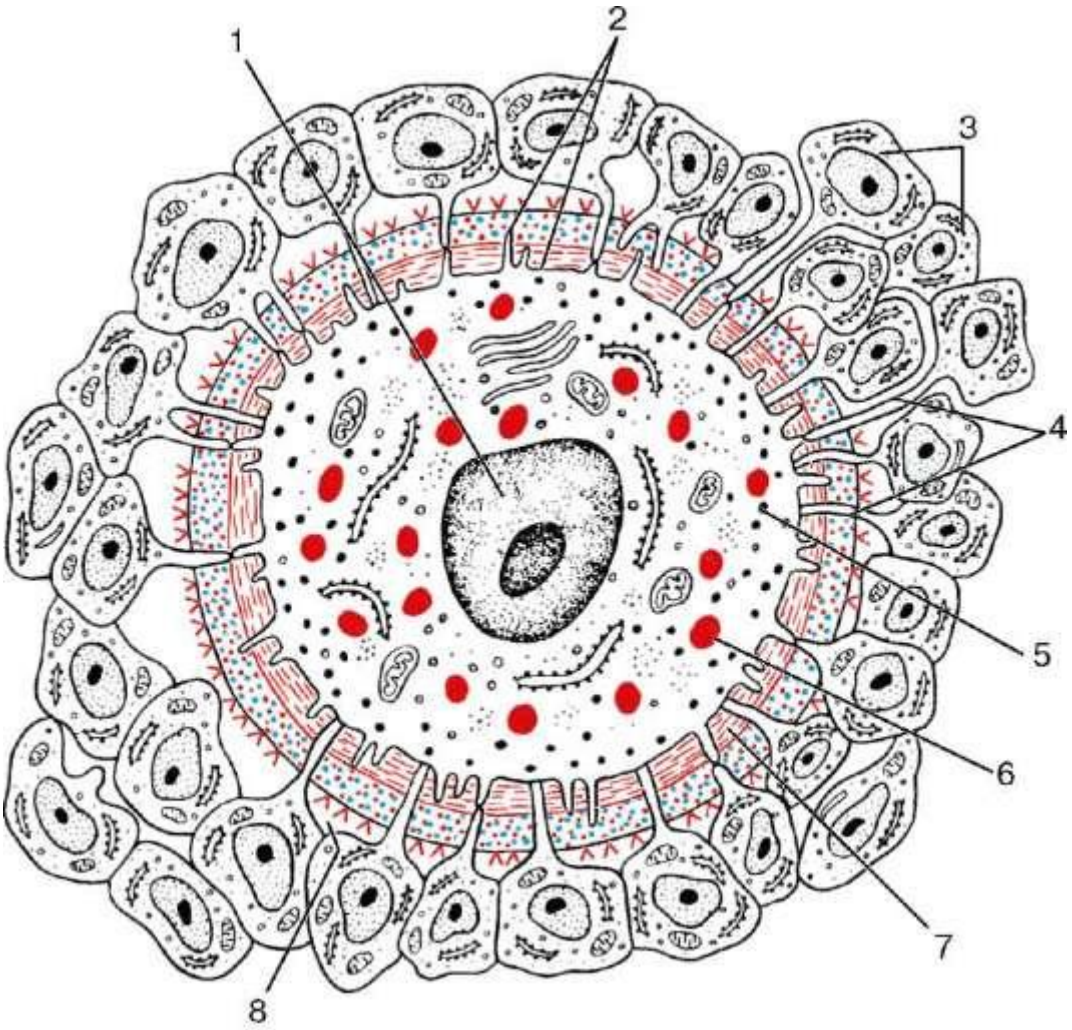

Рис. 21.3. Строение женской половой клетки:

1 - ядро; 2 - плазмолемма; 3 - фолликулярный эпителий; 4 - лучистый венец; 5 - кортикальные гранулы; 6 - желточные включения; 7 - прозрачная зона; 8 - рецептор Zp3

В цитоплазме развиты аппарат синтеза белка (эндоплазматическая сеть, рибосомы) и комплекс Гольджи. Количество митохондрий умеренно, они расположены около ядра, где идет интенсивный синтез желтка, клеточный центр отсутствует. Комплекс Гольджи на ранних стадиях развития располагается около ядра, а в процессе созревания яйцеклетки смещается на периферию цитоплазмы. Здесь располагаются производные этого комплекса - *кортикальные гранулы (granula corticalia),* число которых достигает 4000, а размеры 1 мкм. Они содержат гликозаминогликаны и различные ферменты (в том числе протеолитические), участвуют в кортикальной реакции, защищая яйцеклетку от полиспермии.

Из включений овоплазмы особого внимания заслуживают *желточные гранулы,* содержащие белки, фосфолипиды и углеводы. Каждая гранула желтка окружена мембраной, имеет плотную центральную часть, состоящую из фосфовитина (фосфопротеин), и более рыхлую периферическую часть, состоящую из липовителлина (липопротеин).

Прозрачная зона (zona pellucida - Zp) состоит из гликопротеинов и гликозаминогликанов - хондроитинсерной, гиалуроновой и сиаловой кислот. Гликопротеины представлены тремя фракциями - Zpl, Zp2, Zp3. Фракции Zp2 и Zp3 образуют нити длиной 2-3 мкм и толщиной 7 нм, которые соединены между собой с помощью фракции Zpl. Фракция Zp3 является *рецептором* спермиев, а Zp2 препятствует полиспермии. В

прозрачной зоне содержатся десятки миллионов молекул гликопротеина Zp3, каждая из которых имеет более 400 аминокислотных остатков, соединенных со многими олигосахаридными ветвями. В образовании прозрачной зоны принимают участие фолликулярные эпителиоциты: отростки фолликулярных клеток проникают через прозрачную зону, направляясь к плазмолемме яйцеклетки. Плазмолемма яйцеклетки в свою очередь формирует микроворсинки, располагающиеся между отростками фолликулярных эпителиоцитов (см. рис. 21.3). Последние выполняют трофическую и защитную функции.

21.2. Эмбриогенез

Внутриутробное развитие человека продолжается в среднем 280 сут (10 лунных месяцев). Принято выделять три периода: начальный (1-я нед), зародышевый (2-8-я нед), плодный (с 9-й нед развития до рождения ребенка). К концу зародышевого периода завершается закладка основных эмбриональных зачатков тканей и органов.

Оплодотворение и образование зиготы

Оплодотворение *(fertilisatio)* - слияние мужской и женской половых клеток, в результате чего восстанавливается диплоидный набор хромосом, характерный для данного вида животных, и возникает качественно новая клетка - зигота (оплодотворенная яйцеклетка, или одноклеточный зародыш).

У человека объем эякулята - извергнутой спермы - в норме составляет около 3 мл. Для обеспечения оплодотворения общее количество сперматозоидов в сперме должно быть не менее 150 млн, а концентрация - 20- 200 млн/мл. В половых путях женщины после копуляции их число уменьшается по направлению от влагалища к ампулярной части маточной трубы.

В процессе оплодотворения различают три фазы: 1) дистантное взаимодействие и сближение гамет; 2) контактное взаимодействие и активизация яйцеклетки; 3) проникновение сперматозоида в яйцеклетку и последующее слияние - сингамия.

Первая фаза - дистантное взаимодействие - обеспечивается хемотаксисом - совокупностью специфических факторов, повышающих вероятность встречи половых клеток. Важную роль в этом играют *гамоны* - химические вещества, вырабатываемые половыми клетками (рис. 21.4). Например, яйцеклетки выделяют пептиды, способствующие привлечению сперматозоидов.

Сразу после эякуляции спермии не способны к проникновению в яйцеклетку до тех пор, пока не произойдет капацитация - приобретение спер-миями оплодотворяющей способности под действием секрета женских половых путей, которое длится 7 ч. В процессе капацитации с плазмолеммы спермия в области акросомы удаляются гликопротеины и протеины семенной плазмы, что способствует акросомальной реакции.

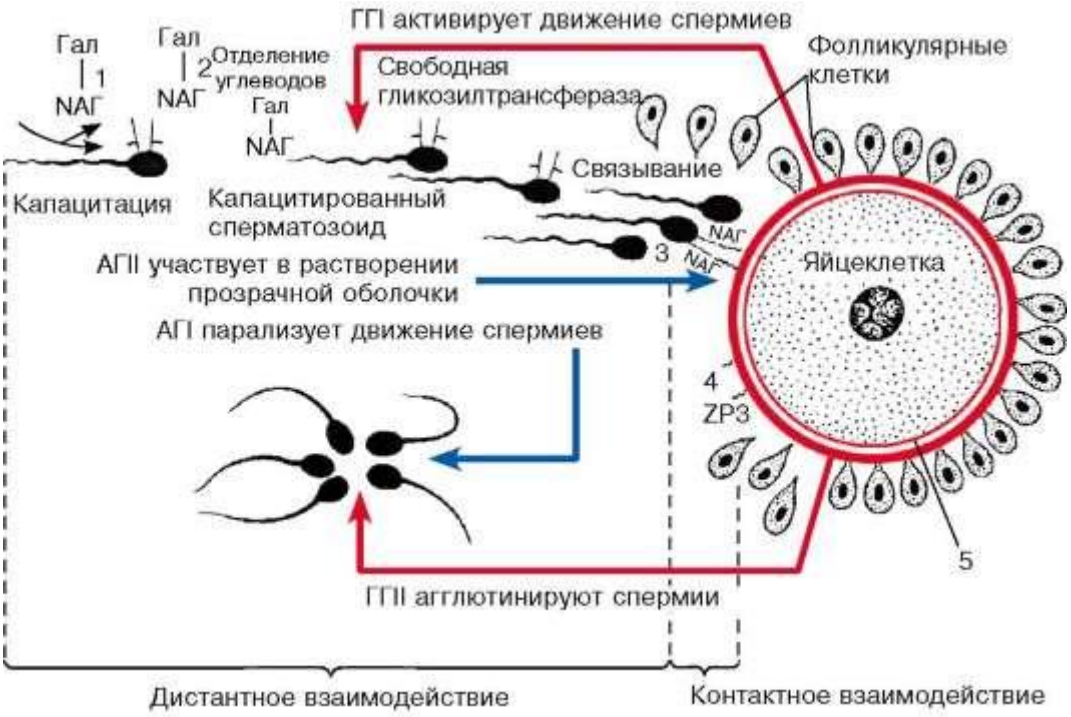

Рис. 21.4. Дистантное и контактное взаимодействие спермиев и яйцеклетки: 1 - сперматозоид и его рецепторы на головке; 2 - отделение углеводов с поверхности головки при капацитации; 3 - связывание рецепторов сперматозоида с рецепторами яйцеклетки; 4 - Zp3 (третья фракция гликопротеинов прозрачной зоны); 5 - плаз-молемма яйцеклетки; ГГI, ГГII - гиногамоны; АГI, АГII - андрогамоны; Гал - гли-козилтрансфераза; NAГ - N-ацетилглюкозамин

В механизме капацитации большое значение принадлежит гормональным факторам, прежде всего прогестерону (гормон желтого тела), активизирующему секрецию железистых клеток маточных труб. Во время капацитации происходят связывание холестерина плазмолеммы спермия альбуминами женских половых путей и обнажение рецепторов половых клеток. Оплодотворение происходит в ампулярной части маточной трубы. Оплодотворению предшествует осеменение - взаимодействие и сближение гамет (дистантное взаимодействие), обусловленное хемотаксисом.

Вторая фаза оплодотворения - контактное взаимодействие. Многочисленные спермии приближаются к яйцеклетке и вступают в контакт с ее оболочкой. Яйцеклетка начинает совершать вращательные движения вокруг своей оси со скоростью 4 оборота в минуту. Эти движения обусловлены биением хвостов сперматозоидов и продолжаются около 12 ч. Сперматозоиды при контакте с яйцеклеткой могут связывать десятки тысяч молекул гликопротеина Zp3. При этом отмечается запуск акросомальной реакции. Акросомальная реакция характеризуется повышением проницаемости плазмолеммы спермия к ионам Ca^{2}+, деполяризацией ее, что способствует слиянию плазмолеммы с передней мембраной акросомы. Прозрачная зона оказывается в непосредственном контакте с акросомальными ферментами. Ферменты разрушают ее, спермий проходит через прозрачную зону и входит в перивителлиновое пространство, расположенное между прозрачной зоной и плазмолеммой яйцеклетки. Через несколько секунд изменяются свойства плазмолеммы яйцеклетки и начинается кортикальная реакция, а через несколько минут изменяются свойства прозрачной зоны (зонная реакция).

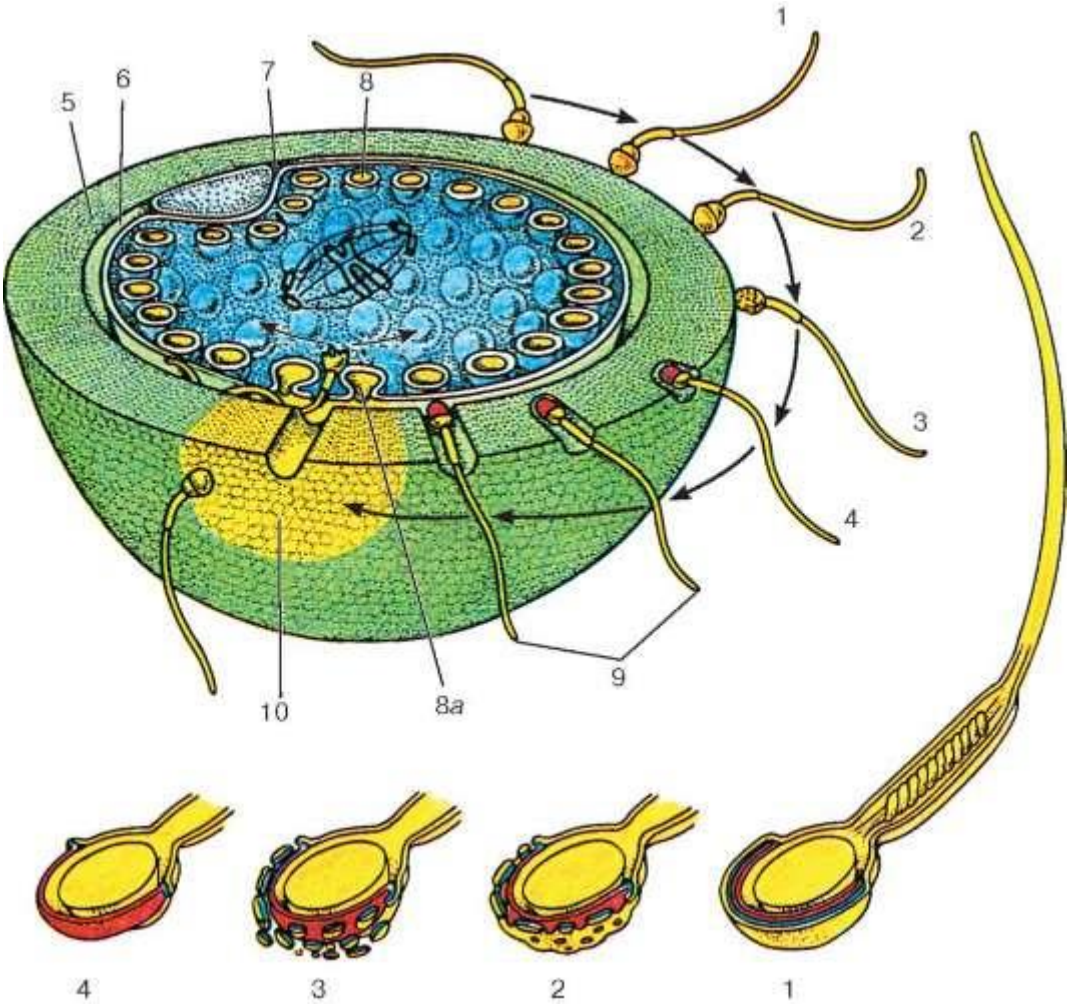

Рис. 21.5. Оплодотворение (по Вассерману с изменениями):

1-4 - стадии акросомной реакции; 5 - *zona pellucida* (прозрачная зона); 6 - перивителлиновое пространство; 7 - плазматическая мембрана; 8 - кортикальная гранула; 8а - кортикальная реакция; 9 - проникновение спермия в яйцеклетку; 10 - зонная реакция

Инициация второй фазы оплодотворения происходит под влиянием сульфатированных полисахаридов блестящей зоны, которые вызывают поступление ионов кальция и натрия в головку, спермия, замещение ими ионов калия и водорода и разрыв мембраны акросомы. Прикрепление спермия к яйцеклетке происходит под влиянием углеводной группы фракции гликопротеинов прозрачной зоны яйцеклетки. Рецепторы спермия представляют собой фермент гликозилтрансферазу, находящийся на поверхности акросомы головки, который«узнает» рецептор женской половой клетки. Плазматические мембраны в месте контакта половых клеток сливаются, и происходит плазмогамия - объединение цитоплазм обеих гамет.

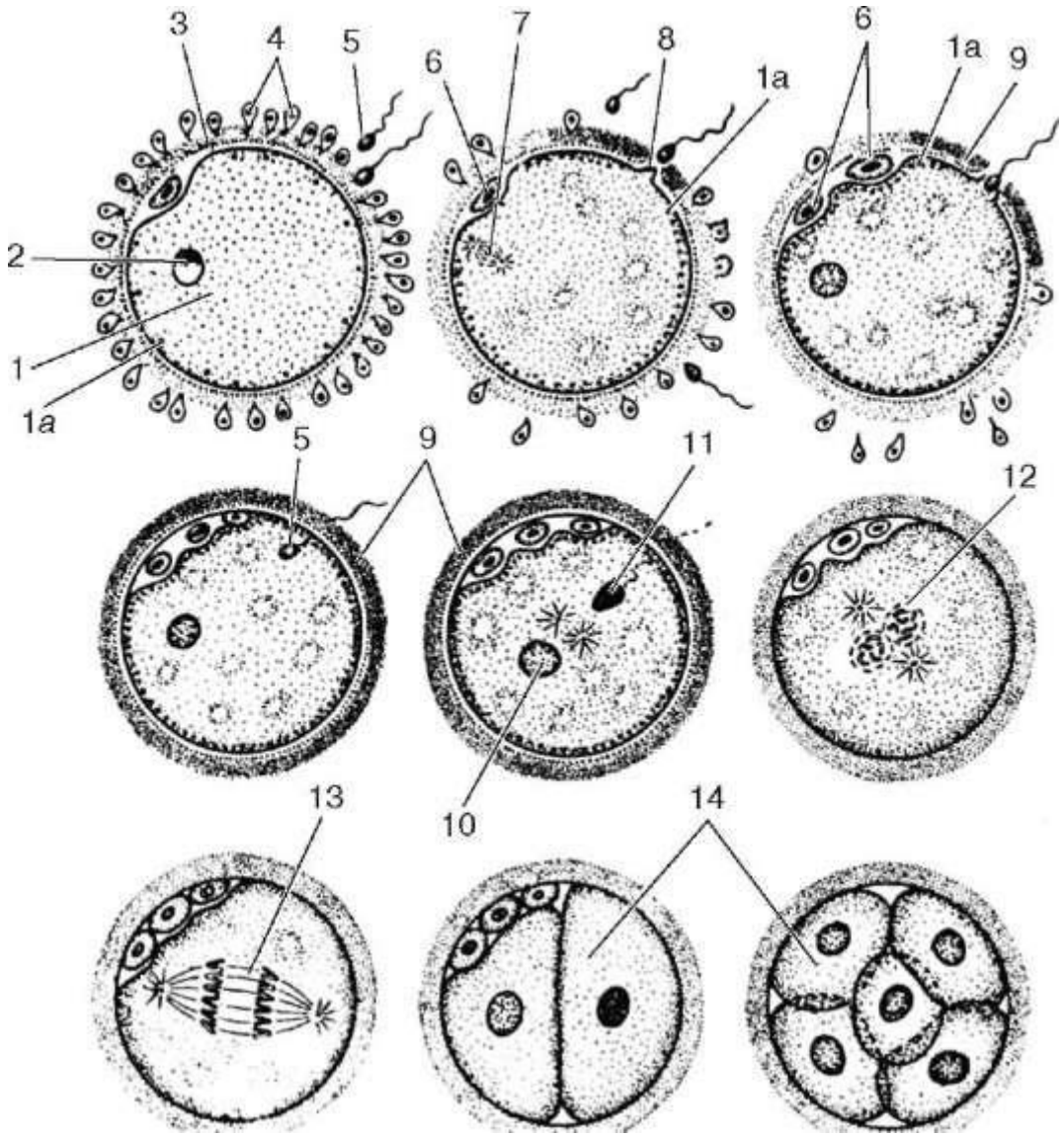

Рис. 21.6. Фазы оплодотворения и начало дробления (схема):

1 - овоплазма; 1а - кортикальные гранулы; 2 - ядро; 3 - прозрачная зона; 4 - фолликулярный эпителий; 5 - спермии; 6 - редукционные тельца; 7 - завершение митотического деления овоцита; 8 - бугорок оплодотворения; 9 - оболочка оплодотворения; 10 - женский пронуклеус; 11 - мужской пронуклеус; 12 - синкарион; 13 - первое митотическое деление зиготы; 14 - бластомеры

У млекопитающих при оплодотворении в яйцеклетку проникает лишь один сперматозоид. Такое явление называется *моноспермией.* Оплодотворению способствуют сотни других принимающих участие в осеменении сперматозоидов. Ферменты, выделяемые из акросом, - спермолизины (трипсин, гиалуронидаза) - разрушают лучистый венец, расщепляют гликозами-ногликаны прозрачной зоны яйцеклетки. Отделяющиеся фолликулярные эпителиоциты склеиваются в конгломерат, который вслед за яйцеклеткой перемещается по маточной трубе благодаря мерцанию ресничек эпителиальных клеток слизистой оболочки.

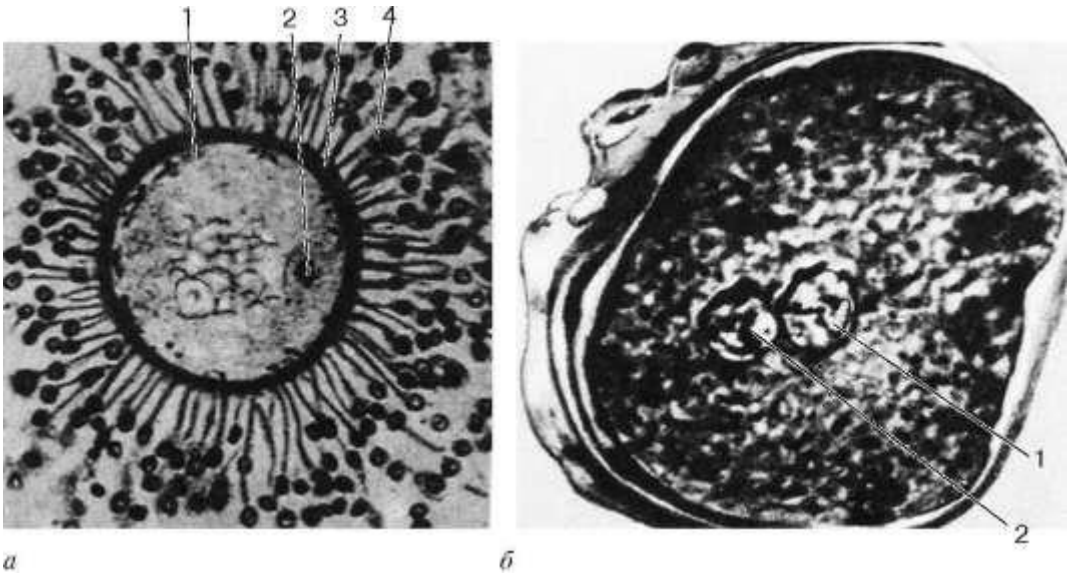

Рис. 21.7. Яйцеклетка и зигота человека (по Б. П. Хватову):

а - яйцеклетка человека после овуляции: 1 - цитоплазма; 2 - ядро; 3 - прозрачная зона; 4 - фолликулярные эпителиоциты, образующие лучистый венец; *б* - зигота человека в стадии сближения мужского и женского ядер (пронуклеусов): 1 - женское ядро; 2 - мужское ядро.

Третья фаза. В овоплазму проникают головка и промежуточная часть хвостового отдела. После вхождения сперматозоида в яйцеклетку на периферии овоплазмы происходит уплотнение ее (зонная реакция) и образуется *оболочка оплодотворения.*

Кортикальная реакция - слияние плазмолеммы яйцеклетки с мембранами кортикальных гранул, в результате чего содержимое из гранул выходит в перивителлиновое пространство и воздействует на молекулы гликопро-теинов прозрачной зоны (рис. 21.5).

Вследствие этой зонной реакции молекулы Zp3 модифицируются и утрачивают способность быть рецепторами спермиев. Образуется оболочка оплодотворения толщиной 50 нм, препятствующая полиспермии - проникновению других спермиев.

Механизм кортикальной реакции включает приток ионов натрия через участок плазмолеммы сперматозоида, встроенный в плазмолемму яйцеклетки после завершения акросомальной реакции. В результате отрицательный мембранный потенциал клетки становится слабоположительным. Приток ионов натрия обусловливает высвобождение ионов кальция из внутриклеточных депо и увеличение его содержания в гиалоплазме яйцеклетки. Вслед за этим начинается экзоцитоз кортикальных гранул. Высвобождающиеся из них протеолитические ферменты разрывают связи между прозрачной зоной и плазмолеммой яйцеклетки, а также между спермиями и прозрачной зоной. Кроме того, выделяется гликопротеин, связывающий воду и привлекающий ее в пространство между плазмолеммой и прозрачной зоной. Вследствие этого формируется перивителлиновое пространство. Наконец, выделяется фактор, способствующий затвердению прозрачной зоны и образованию из нее оболочки оплодотворения. Благодаря механизмам предотвращения полиспермии только одно гаплоидное ядро сперматозоида получает возможность слиться с одним гаплоидным ядром яйцеклетки, что приводит к восстановлению характерного для всех клеток диплоидного набора. Проникновение сперматозоида в яйцеклетку через несколько минут значительно усиливает процессы внутриклеточного обмена, что связано с активизацией ферментативных ее систем. Взаимодействие сперматозоидов с яйцеклеткой может быть заблокировано при помощи

антител против веществ, входящих в прозрачную зону. На этом основании изыскиваются способы иммунологической контрацепции.

После сближения женского и мужского пронуклеусов, которое продолжается у млекопитающих около 12 ч, образуется зигота - одноклеточный зародыш (рис. 21.6, 21.7). На стадии зиготы выявляются*презумптивные зоны* (лат. *presumptio* - вероятность, предположение) как источники развития соответствующих участков бластулы, из которых в дальнейшем формируются зародышевые листки.

21.2.2. Дробление и образование бластулы

Дробление *(fissio)* - последовательное митотическое деление зиготы на клетки (бластомеры) без роста дочерних клеток до размеров материнской.

Образующиеся бластомеры остаются объединенными в единый организм зародыша. В зиготе образуется митотическое веретено между отдаляющимися к полюсам центриолями, внесенными сперматозоидом. Пронуклеусы вступают в стадию профазы с формированием объединенного диплоидного набора хромосом яйцеклетки и сперматозоида.

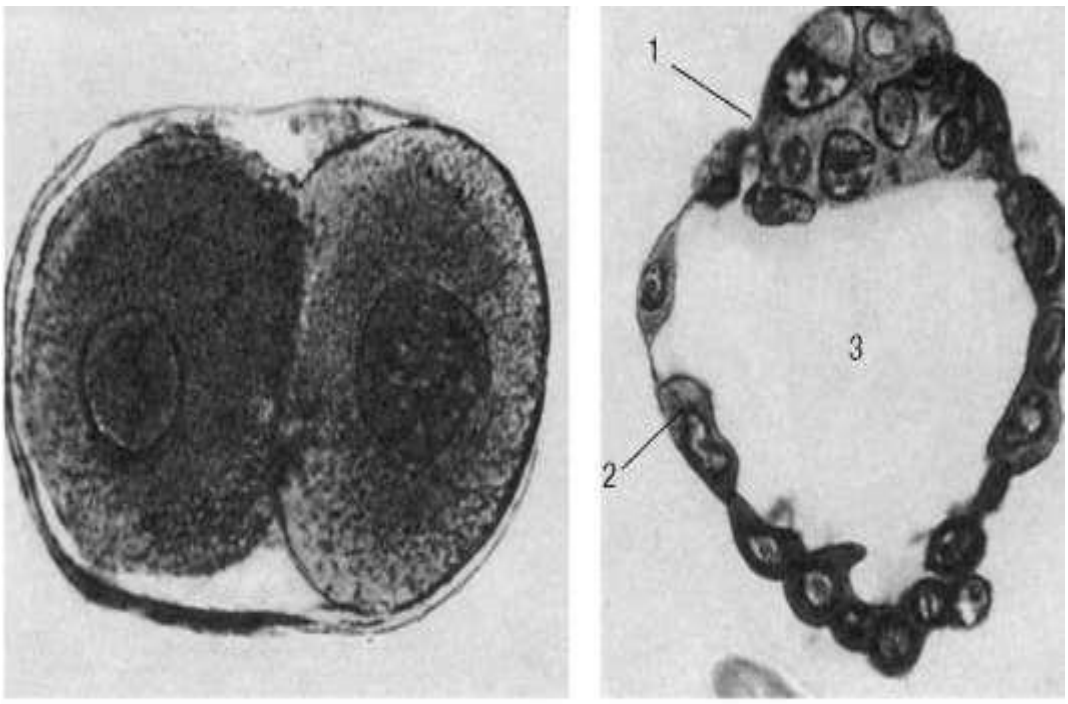

а *б*

Рис. 21.8. Зародыш человека на ранних стадиях развития (по Гертигу и Рокку):

а - стадия двух бластомеров; *б* - бластоциста: 1 - эмбриобласт; 2 - трофобласт;

3 - полость бластоцисты

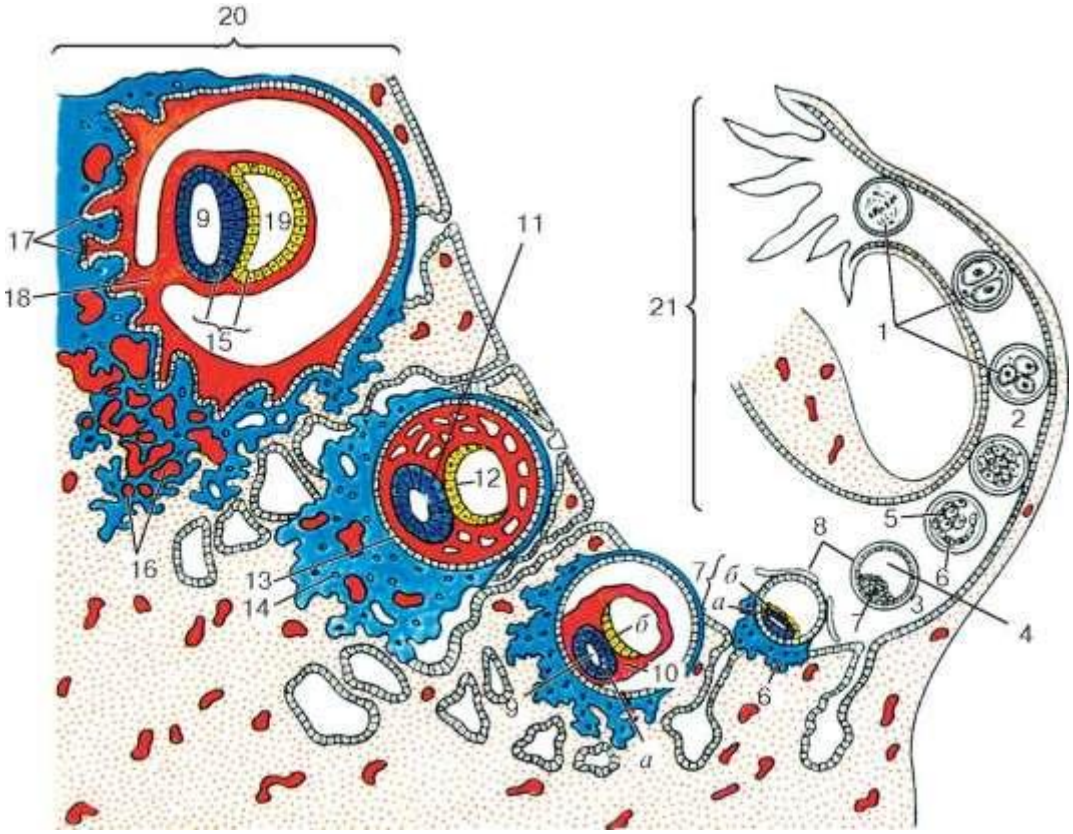

Рис. 21.9. Дробление, гаструляция и имплантация зародыша человека (схема): 1 - дробление; 2 - морула; 3 - бластоциста; 4 - полость бластоцисты; 5 - эмбрио-бласт; 6 - трофобласт; 7 - зародышевый узелок: *а* -эпибласт; *б* - гипобласт; 8 - оболочка оплодотворения; 9 - амниотический (эктодермальный) пузырек; 10 - внезародышевая мезенхима; 11 - эктодерма; 12 - энтодерма; 13 - цитотрофобласт; 14 - симпластотрофобласт; 15 - зародышевый диск; 16 - лакуны с материнской кровью; 17 - хорион; 18 - амниотическая ножка; 19 - желточный пузырек; 20 - слизистая оболочка матки; 21 - яйцевод

Пройдя все остальные фазы митотического деления, зигота разделяется на две дочерние клетки -*бластомеры* (от греч. *blastos* - зачаток, *meros* - часть). Вследствие фактического отсутствия G_1-периода, во время которого происходит рост клеток, образовавшихся в результате деления, клетки гораздо меньше материнской, поэтому и величина зародыша в целом в этот период независимо от числа составляющих его клеток не превышает величину исходной клетки - зиготы. Все это позволило назвать описываемый процесс *дроблением* (т. е. измельчением), а клетки, образующиеся в процессе дробления, - *бластомерами.*

Дробление зиготы человека начинается к концу первых суток и характеризуется как *полное неравномерное асинхронное.* В течение первых суток оно происходит медленно. Первое дробление (деление) зиготы завершается через 30 ч, в результате образуются два бластомера, покрытых оболочкой оплодотворения. За стадией двух бластомеров следует стадия трех бластомеров.

С первых же дроблений зиготы формируются два вида бластомеров - «темные» и «светлые». «Светлые», более мелкие, бластомеры дробятся быстрее и располагаются одним слоем вокруг крупных «темных», которые оказываются в середине зародыша. Из поверхностных «светлых» бластомеров в дальнейшем возникает *трофобласт,* связывающий зародыш с материнским организмом и обеспечивающий его питание. Внутренние, «темные», бластомеры

формируют *эмбриобласт,* из которого образуются тело зародыша и внезародышевые органы (амнион, желточный мешок, аллантоис).

Начиная с 3 сут, дробление идет быстрее, и на 4-е сут зародыш состоит из 7-12 бластомеров. Через 50-60 ч образуется плотное скопление клеток - *морула,* а на 3-4-е сут начинается формирование *бластоцисты* - полого пузырька, заполненного жидкостью (см. рис. 21.8; рис. 21.9).

Бластоциста в течение 3 сут перемещается по маточной трубе к матке и через 4 сут попадает в полость матки. Бластоциста находится в полости матки в свободном виде *(свободная бластоциста)* в течение 2 сут (5-е и 6-е сут). К этому времени бластоциста увеличивается в размере благодаря росту числа бластомеров - клеток эмбриобласта и трофобла-ста - до 100 и вследствие усиленного всасывания трофобластом секрета маточных желез и активной выработки жидкости клетками трофобласта (см. рис. 21.9). Трофобласт первые 2 нед развития обеспечивает питание зародыша за счет продуктов распада материнских тканей (гистиотроф-ный тип питания), Эмбриобласт располагается в виде узелка зародышевых клеток («зародышевый узелок»), который прикрепляется изнутри к трофобласту на одном из полюсов бластоцисты.

21.2.4. Имплантация

Имплантация (лат. *implantatio* - врастание, укоренение) - внедрение зародыша в слизистую оболочку матки.

Различают две стадии имплантации : *адгезию* (прилипание), когда зародыш прикрепляется к внутренней поверхности матки, и *инвазию* (погружение) - внедрение зародыша в ткани слизистой оболочки матки. На 7-е сут в трофобласте и эмбриобласте происходят изменения, связанные с подготовкой к имплантации. Бластоциста сохраняет оболочку оплодотворения. В трофобласте увеличивается количество лизосом с ферментами, обеспечивающими разрушение (лизис) тканей стенки матки и тем самым способствующими внедрению зародыша в толщу ее слизистой оболочки. Появляющиеся в трофобласте микроворсинки постепенно разрушают оболочку оплодотворения. Зародышевый узелок уплощается и превращается в *зародышевый щиток,* в котором начинается подготовка к первой стадии гаструляции.

Имплантация продолжается около 40 ч (см. рис. 21.9; рис. 21.10). Одновременно с имплантацией начинается гаструляция (образование зародышевых листков). Это *первый критический период* развития.

В первой стадии трофобласт прикрепляется к эпителию слизистой оболочки матки, и в нем формируются два слоя - *цитотрофобласт* и *симпластотро-фобласт. Во второй стадии* симпластотрофобласт, продуцируя протеолити-ческие ферменты, разрушает слизистую оболочку матки. Формирующиеся при этом *ворсинки*трофобласта, внедряясь в матку, последовательно разрушают ее эпителий, затем подлежащую соединительную ткань и стенки сосудов, и трофобласт вступает в непосредственный контакт с кровью материнских сосудов. Образуется *имплантационная ямка,* в которой вокруг зародыша появляются участки кровоизлияний. Питание зародыша осуществляется непосредственно из материнской крови (гематотрофный тип питания). Из крови матери зародыш получает не только все питательные вещества, но и кислород, необходимый для дыхания. Одновременно в слизистой оболочке матки из клеток соединительной ткани, богатых гликогеном, происходит образование *децидуальных* клеток. После полного погружения зародыша в имплантационную ямку отверстие, образовавшееся в слизистой оболочке матки, заполняется кровью и продуктами разрушения тканей слизистой оболочки матки. В последующем дефект слизистой оболочки исчезает, эпителий восстанавливается путем клеточной регенерации.

Гематотрофный тип питания, сменяющий гистиотрофный, сопровождается переходом к качественно новому этапу эмбриогенеза - второй фазе гаструляции и закладке внезародышевых органов.

21.3. ГАСТРУЛЯЦИЯ И ОРГАНОГЕНЕЗ

Гаструляция (от лат. *gaster* - желудок) - сложный процесс химических и морфогенетических изменений, сопровождающийся размножением, ростом, направленным перемещением и дифференцировкой клеток, в результате чего образуются зародышевые листки: наружный (эктодерма), средний (мезодерма) и внутренний (энтодерма) - источники развития комплекса осевых органов и эмбриональных зачатков тканей.

Гаструляция у человека протекает в две стадии. *Первая стадия* (делами-нация) приходится на 7-е сут, а*вторая стадия* (иммиграция) - на 14-15-е сут внутриутробного развития.

При *деламинации* (от лат. *lamina* - пластинка), или *расщеплении,* из материала зародышевого узелка (эмбриобласта) образуются два листка: наружный листок - *эпибласт* и внутренний - *гипобласт,* обращенный в полость бла-стоцисты. Клетки эпибласта имеют вид псевдомногослойного призматического эпителия. Клетки гипобласта - мелкие кубические, с пенистой цитоплазмой, формируют тонкий слой под эпибластом. Часть клеток эпибласта в дальнейшем образуют стенку *амниотического пузырька,* который начинает формироваться на 8-е сут. В области дна амниотического пузырька остается небольшая группа клеток эпибласта - материал, который пойдет на развитие тела зародыша и внезародышевых органов.

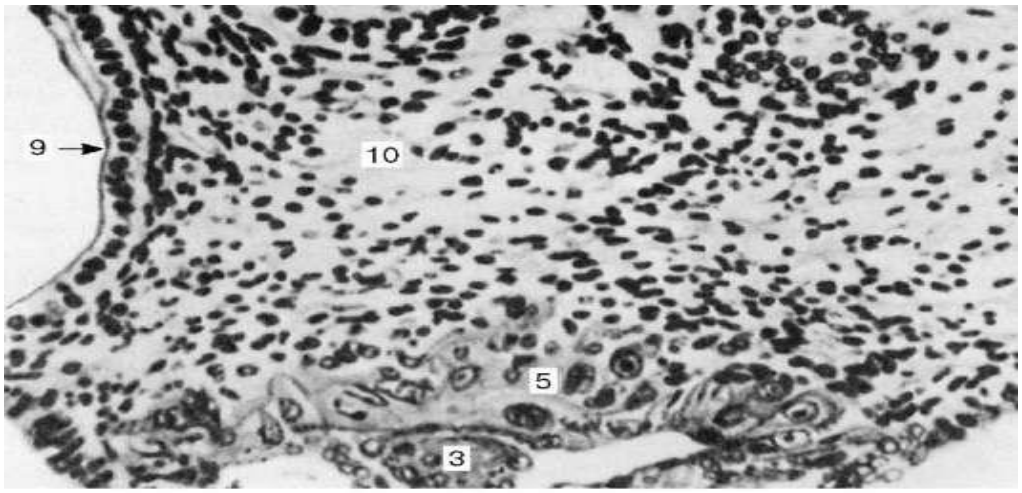

а

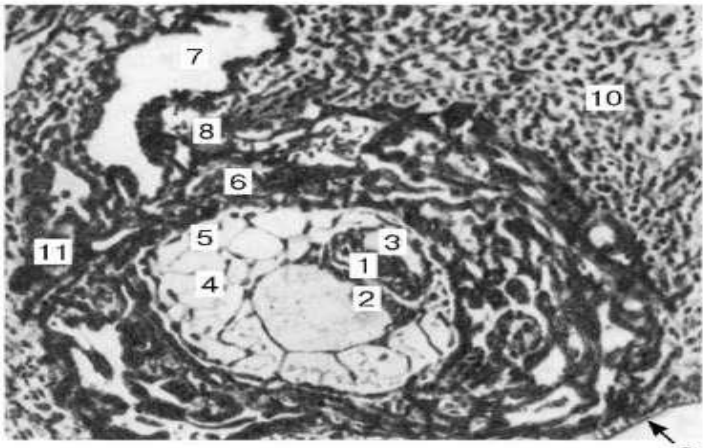

б

Рис. 21.10. Зародыши человека 7,5 и 11 сут развития в процессе имплантации в слизистую оболочку матки (по Гертигу и Рокку):

а - 7,5 сут развития; *б* - 11 сут развития. 1 - эктодерма зародыша; 2 - энтодерма зародыша; 3 - амниотический пузырек; 4 - внезародышевая мезенхима; 5 - цитотрофобласт; 6 - симпластотрофобласт; 7 - маточная железа; 8 - лакуны с материнской кровью; 9 - эпителий слизистой оболочки матки; 10 - собственная пластинка слизистой оболочки матки; 11 - первичные ворсинки

Вслед за деламинацией отмечается выселение клеток из наружного и внутреннего листков в полость бластоцисты, что знаменует формирование *внезародышевой мезенхимы.* К 11-м сут мезенхима подрастает к трофобласту и формируется хорион - ворсинчатая оболочка зародыша с первичными хориальными ворсинками (см. рис. 21.10).

Вторая стадия гаструляции происходит путем иммиграции (перемещения) клеток (рис. 21.11). Перемещение клеток происходит в области дна амниотического пузырька. Возникают клеточные потоки по направлению спереди назад, к центру и вглубь в результате размножения клеток (см. рис. 21.10). Это приводит к образованию первичной полоски. В головном конце первичная полоска утолщается, образуя*первичный,* или *головной, узелок* (рис. 21.12), откуда берет свое начало головной отросток. Головной отросток растет в краниальном направлении между эпи- и гипобластом и в дальнейшем дает начало развитию хорды зародыша, который определяет ось эмбриона, является основой развития костей осевого скелета. Вокруг хоры в будущем формируется позвоночный столб.

Клеточный материал, который перемещается из первичной полоски в пространство между эпибластом и гипобластом, располагается в виде мезо-дермальных крыльев парахордально. Часть клеток эпибласта внедряется в гипобласт, участвуя в образовании кишечной энтодермы. В результате зародыш приобретает трехслойное строение в виде плоского диска, состоящего из трех зародышевых листков: *эктодермы, мезодермы* и *энтодермы.*

Факторы, влияющие на механизмы гаструляции. Способы и скорость гастру-ляции определяются рядом факторов: дорсовентральным метаболическим градиентом, обусловливающим асинхронность размножения, дифференцировки и перемещения клеток; поверхностным натяжением клеток и межклеточными контактами, способствующими смещению групп клеток. Важную роль при этом играют индуктивные факторы. Согласно теории организационных центров, предложенной Г. Шпеманом, в определенных участках зародыша возникают индукторы (организующие факторы), которые оказывают индуцирующее влияние на другие участки зародыша, обусловливая их развитие в определенном направлении. Существуют индукторы (организаторы) нескольких порядков, действующих последовательно. Например, доказано, что организатор I порядка индуцирует развитие нервной пластинки из эктодермы. В нервной пластинке возникает организатор II порядка, способствующий превращению участка нервной пластинки в глазной бокал и т. п.

В настоящее время выяснена химическая природа многих индукторов (белки, нуклеотиды, стероиды и др.). Установлена роль щелевых контактов в межклеточных взаимодействиях. Под действием индукторов, исходящих из одной клетки, индуцируемая клетка, обладающая способностью специфического ответа, изменяет путь развития. Клетка, не подвергающаяся индукционному воздействию, сохраняет свои прежние потенции.

Дифференцировка зародышевых листков и мезенхимы начинается в конце 2-й - начале 3-й нед. Одна часть клеток преобразуется в зачатки тканей и органов зародыша, другая - во внезародышевые органы (см. главу 5, схему 5.3).

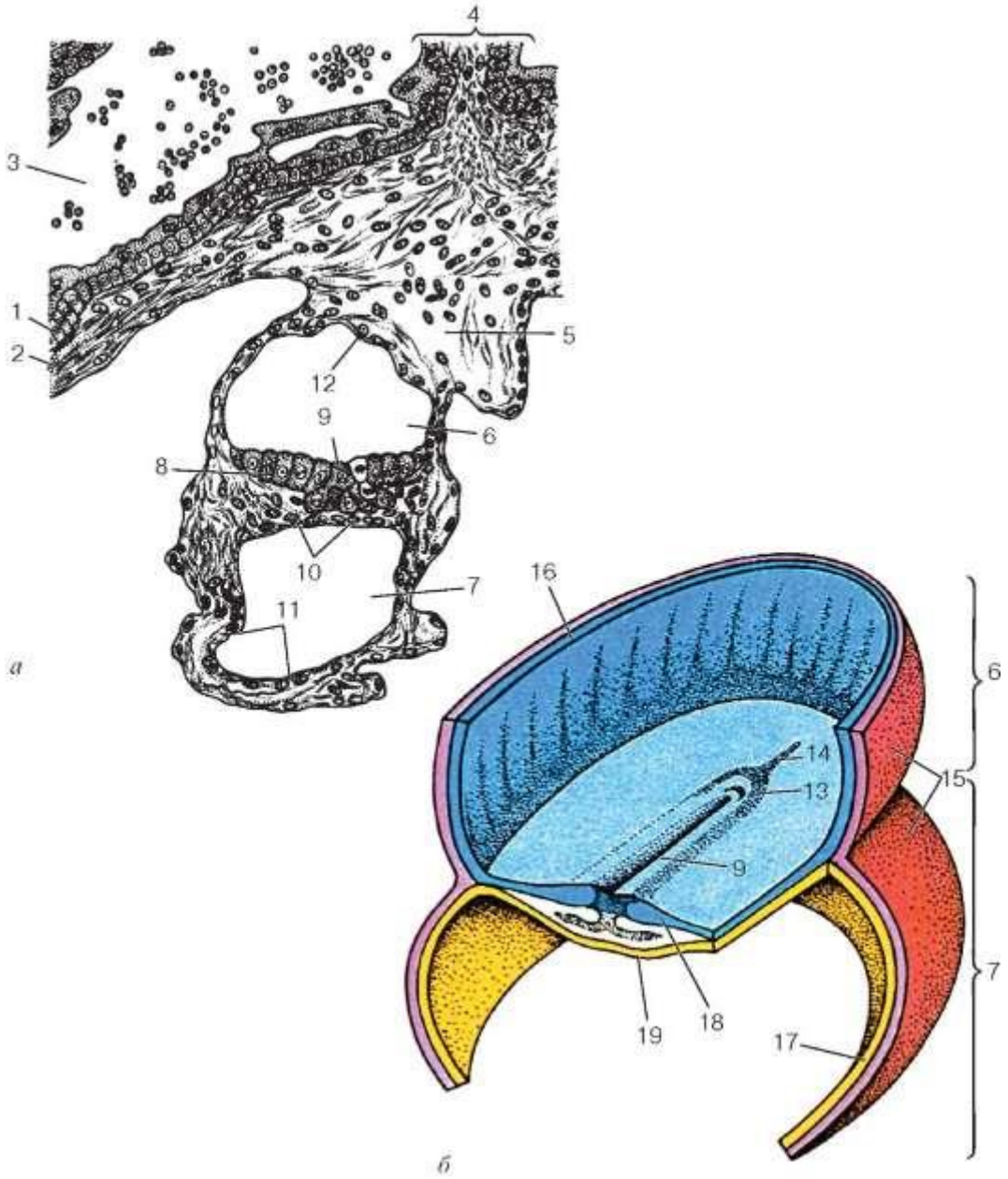

Рис. 21.11. Строение 2-недельного зародыша человека. Вторая стадия гаструляции (схема):

а - поперечный срез зародыша; *б* - зародышевый диск (вид со стороны амниотического пузырька). 1 - хориальный эпителий; 2 - мезенхима хориона; 3 - лакуны, заполненные материнской кровью; 4 - основание вторичной ворсины; 5 - амниоти-ческая ножка; 6 - амниотический пузырек; 7 - желточный пузырек; 8 - зародышевый щиток в процессе гаструляции; 9 - первичная полоска; 10 - зачаток кишечной энтодермы; 11 - желточный эпителий; 12 - эпителий амниотической оболочки; 13 - первичный узелок; 14 - прехордальный отросток; 15 - внезародышевая мезодерма; 16 - внезародышевая эктодерма; 17 - внезародышевая энтодерма; 18 - зародышевая эктодерма; 19 - зародышевая энтодерма.

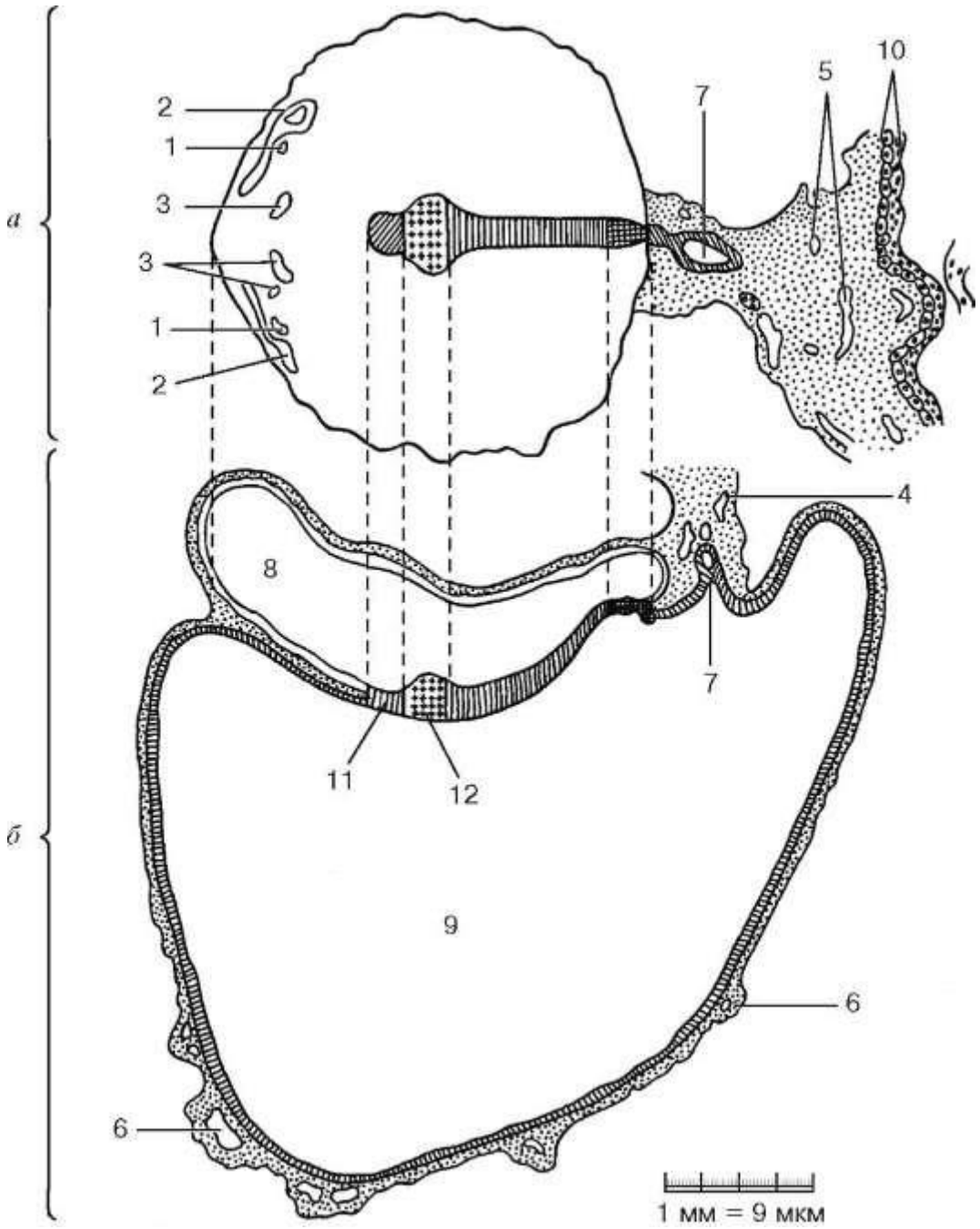

Рис. 21.12. Зародыш человека 17 сут («Крым»). Графическая реконструкция: *а* - эмбриональный диск (вид сверху) с проекцией осевых закладок и дефинитивной сердечно-сосудистой системой; *б* - сагиттальный (средний) срез через осевые закладки. 1 - проекция билатеральных закладок эндокарда; 2 - проекция билатеральных закладок перикардиального целома; 3 - проекция билатеральных закладок корпоральных кровеносных сосудов; 4 - амниотическая ножка; 5 - кровеносные сосуды в амниотической ножке; 6 - кровяные островки в стенке желточного пузырька; 7 - бухта аллантоиса; 8 - полость амниотического пузырька; 9 - полость желточного мешка; 10 - трофобласт; 11 - хордальный отросток; 12 - головной узелок. Условные обозначения: первичная полоска - штриховка вертикальная; первичный головной узелок обозначен крестами; эктодерма - без штриховки; энтодерма - линии; внезародышевая мезодерма - точки (по Н. П. Барсукову и Ю. Н. Шаповалову)

Дифференцировка зародышевых листков и мезенхимы, приводящая к появлению тканевых и органных зачатков, происходит неодновременно (гетерохронно), но

взаимосвязанно (интегративно), в результате чего происходит формирование тканевых зачатков.

21.3.1. Дифференцировка эктодермы

При дифференцировке эктодермы образуются *зародышевые части* - кожная эктодерма, нейроэктодерма, плакоды, прехордальная пластинка, и *вне-зародышевая эктодерма,* являющаяся источником образования эпителиальной выстилки амниона. Меньшая часть эктодермы, расположенная над хордой *(нейроэктодерма),* дает начало дифференцировке *нервной трубки* и *нервного гребня. Кожная эктодерма* дает начало многослойному плоскому эпителию кожи *(эпидермис)* и ее производных, эпителию роговицы и конъюнктивы глаза, эпителию органов полости рта, эмали и кутикулы зубов, эпителию анального отдела прямой кишки, эпителиальной выстилке влагалища.

Нейруляция - процесс образования нервной трубки - протекает по времени неодинаково в различных частях зародыша. Замыкание нервной трубки начинается в шейном отделе, а затем распространяется кзади и несколько замедленнее в краниальном направлении, где формируются мозговые пузыри. Примерно на 25-е сут нервная трубка полностью замыкается, с внешней средой сообщаются только два незамкнувшихся отверстия на переднем и заднем концах - *передний и задний невропоры* (рис. 21.13). Задний невропор соответствует *нейрокишечному каналу.* Через 5-6 сут оба невропора зарастают. Из нервной трубки образуются нейроны и нейроглия головного и спинного мозга, сетчатки глаза и органа обоняния.

При смыкании боковых стенок нервных валиков и образовании нервной трубки появляется группа нейроэктодермальных клеток, образующихся в области соединения нейральной и остальной (кожной) эктодермы. Эти клетки, сначала располагающиеся в виде продольных рядов по обе стороны между нервной трубкой и эктодермой, образуют *нервный гребень.* Клетки нервного гребня способны к миграциям. В туловище одни клетки мигрируют в поверхностном слое дермы, другие - в вентральном направлении, образуя нейроны и нейроглию парасимпатических и симпатических узлов, хромаффинную ткань и мозговое вещество надпочечников. Часть клеток дифференцируется в нейроны и нейроглию спинномозговых узлов.

Из эпибласта выделяются клетки *прехордальной пластинки,* которая включается в состав головного отдела кишечной трубки. Из материала прехор-дальной пластинки развивается в дальнейшем многослойный эпителий переднего отдела пищеварительной трубки и ее производных. Кроме того, из прехордальной пластинки образуется эпителий трахеи, легких и бронхов, а также эпителиальная выстилка глотки и пищевода, производных жаберных карманов - тимуса и др.

По мнению А. Н. Бажанова, источником образования выстилки пищевода и дыхательных путей служит энтодерма головной кишки.

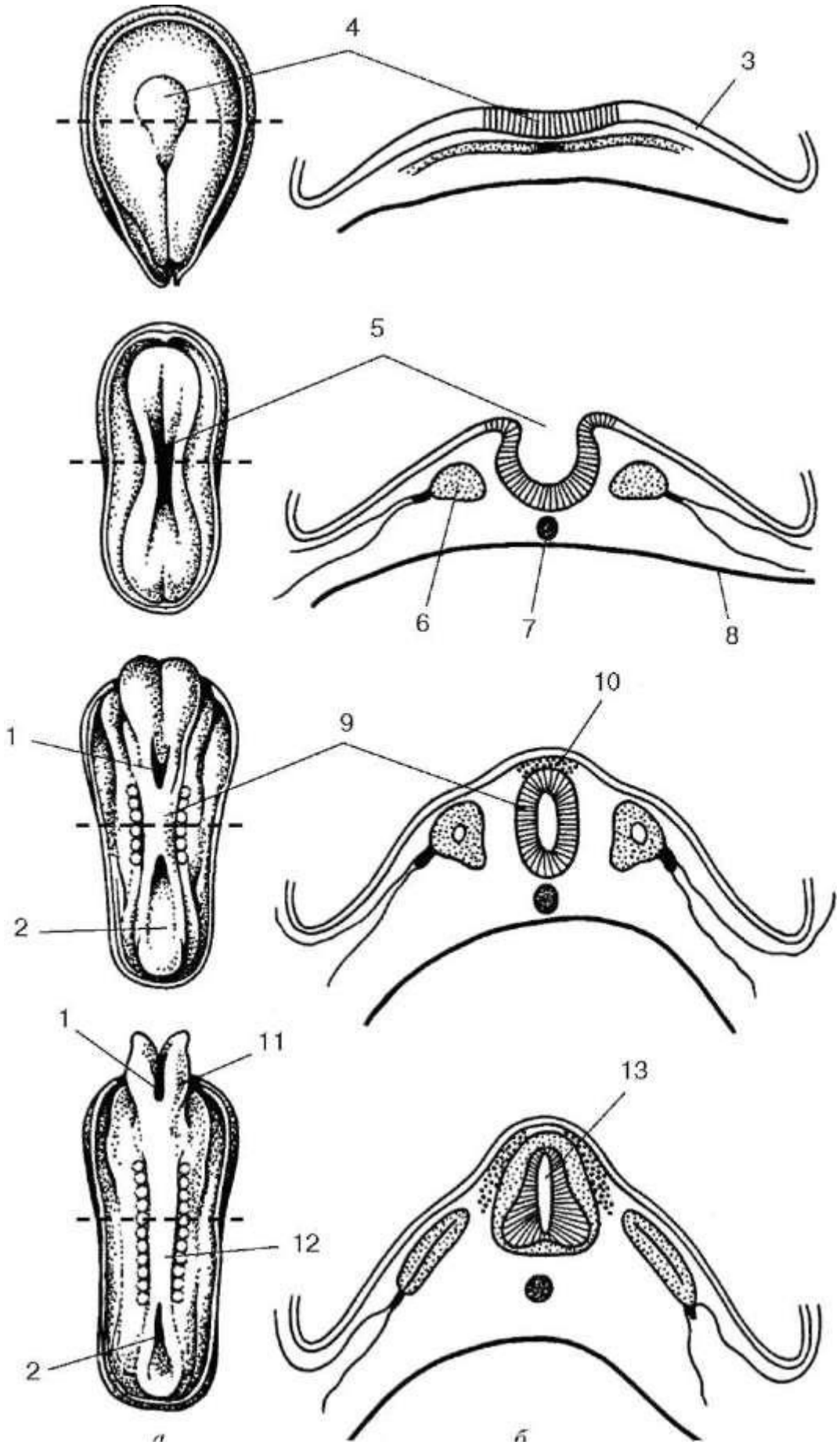

Рис. 21.13. Нейруляция у зародыша человека:

а - вид со спины; *б* - поперечные срезы. 1 - передний нейропор; 2 - задний ней-ропор; 3 - эктодерма; 4 - нервная пластинка; 5 - нервный желобок; 6 - мезодерма; 7 - хорда; 8 - энтодерма; 9 - нервная трубка; 10 - нервный гребень; 11 - головной мозг; 12 - спинной мозг; 13 - спинномозговой канал.

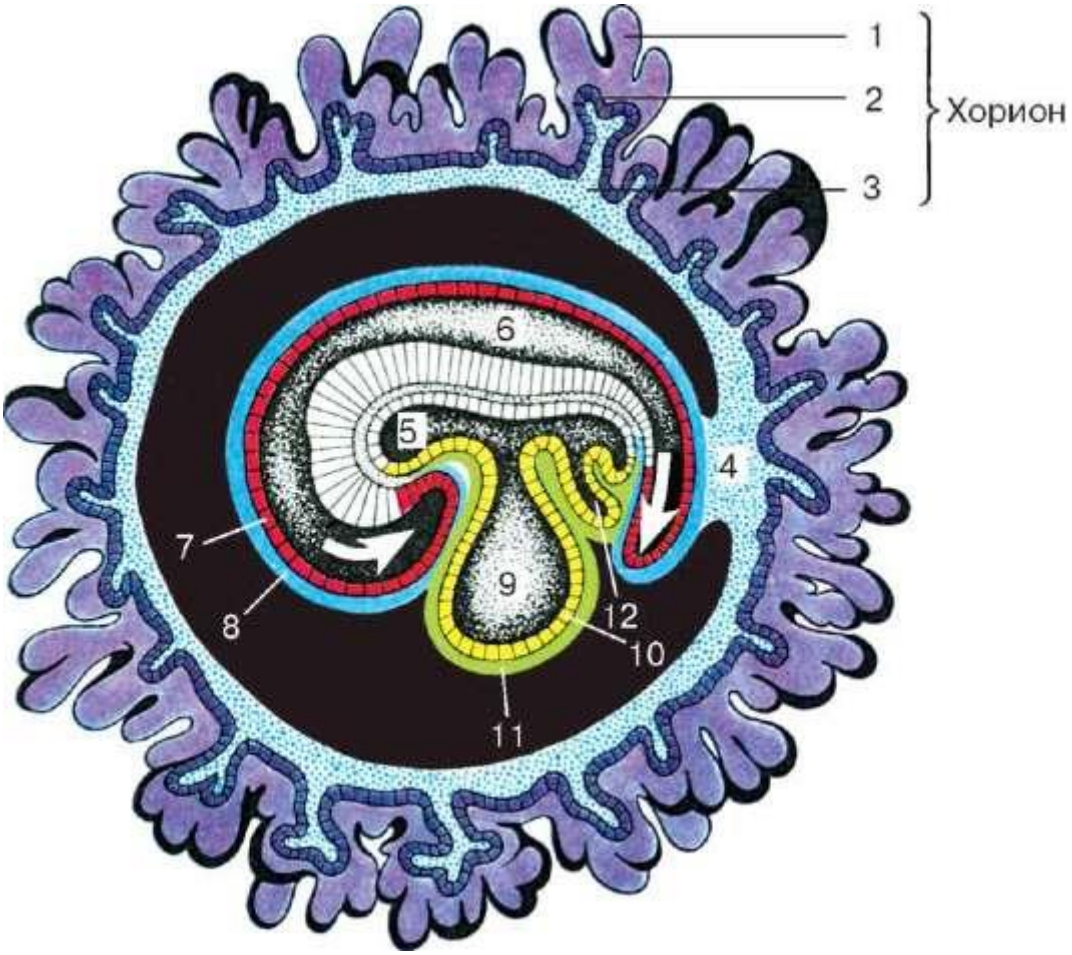

Рис. 21.14. Зародыш человека на стадии образования туловищной складки и внезародышевых органов (по П. Петкову):

1 - симпластотрофобласт; 2 - цитотрофобласт; 3 - внезародышевая мезенхима; 4 - место амниотической ножки; 5 - первичная кишка; 6 - полость амниона; 7 - эктодерма амниона; 8 - внезародышевая мезенхима амниона; 9 - полость желточного пузырька; 10 - энтодерма желточного пузырька; 11 - внезародышевая мезенхима желточного пузырька; 12 - аллантоис. Стрелками обозначено направление образования туловищной складки

В составе зародышевой эктодермы закладываются плакоды, являющиеся источником развития эпителиальных структур внутреннего уха. Из внезаро-дышевой эктодермы образуется эпителий амниона и пупочного канатика.

21.3.2. Дифференцировка энтодермы

Дифференцировка энтодермы приводит к образованию в теле зародыша энтодермы кишечной трубки и формированию внезародышевой энтодермы, формирующей выстилку желточного пузырька и аллантоиса (рис. 21.14).

Выделение кишечной трубки начинается с момента появления туловищной складки. Последняя, углубляясь, отделяет кишечную энтодерму будущей кишки от внезародышевой энтодермы желточного пузырька. В задней части зародыша в состав образующейся кишки входит и тот участок энтодермы, из которого возникает энтодермальный вырост аллантоиса.

Из энтодермы кишечной трубки развивается однослойный покровный эпителий желудка, кишечника и их желез. Кроме того, из энтодермы развиваются эпителиальные структуры печени и поджелудочной железы.

Внезародышевая энтодерма дает начало эпителию желточного мешка и аллантоиса.

21.3.3. Дифференцировка мезодермы

Этот процесс начинается на 3-й нед эмбриогенеза. Дорсальные участки мезодермы разделяются на плотные сегменты, лежащие по сторонам от хорды, - сомиты. Процесс сегментации дорсальной мезодермы и образования сомитов начинается в головной части зародыша и быстро распространяется в каудальном направлении.

У эмбриона на 22-е сут развития имеется 7 пар сегментов, на 25-е - 14, на 30-е - 30 и на 35-е - 43 -44 пары. В отличие от сомитов вентральные отделы мезодермы (спланхнотом) не сегментируются, а расщепляются на два листка - висцеральный и париетальный. Небольшой участок мезодермы, связывающий сомиты со спланхнотомом, разделяется на сегменты - сегментные ножки (нефрогонотом). На заднем конце зародыша сегментации этих отделов не происходит. Здесь взамен сегментных ножек располагается несегментированный нефрогенный зачаток (нефрогенный тяж). Из мезодермы зародыша развивается также парамезонефральный канал.

Сомиты дифференцируются на три части: миотом, дающий начало поперечнополосатой скелетной мышечной ткани, склеротом, являющийся источником развития костных и хрящевых тканей, а также дерматом, формирующий соединительнотканную основу кожи - дерму.

Из сегментных ножек (нефрогонотомов) развиваются эпителий почек, гонад и семявыводящих путей, а из парамезонефрального канала - эпителий матки, маточных труб (яйцеводов) и эпителий первичной выстилки влагалища.

Париетальный и висцеральный листки спланхнотома образуют эпителиальную выстилку серозных оболочек - мезотелий. Из части висцерального листка мезодермы (миоэпикардиальная пластинка) развиваются средняя и наружная оболочки сердца - миокард и эпикард, а также корковое вещество надпочечников.

Мезенхима в теле зародыша является источником формирования многих структур - клеток крови и кроветворных органов, соединительной ткани, сосудов, гладкой мышечной ткани, микроглии (см. главу 5). Из внезароды-шевой мезодермы развивается мезенхима, дающая начало соединительной ткани внезародышевых органов, - амниона, аллантоиса, хориона, желточного пузырька.

Соединительная ткань эмбриона и его провизорных органов характеризуется высокой гидрофильностью межклеточного вещества, богатством глико-заминогликанов в аморфном веществе. Соединительная ткань провизорных органов дифференцируется быстрее, чем в органных зачатках, что обусловлено потребностью в установлении связи зародыша с материнским организмом и обеспечении их развития (например, плацента). Дифференцировка мезенхимы хориона наступает рано, но происходит не одновременно по всей поверхности. Наиболее активно процесс идет в области развития плаценты. Здесь же появляются и первые волокнистые структуры, которые играют важную роль в формировании и укреплении плаценты в матке. При развитии волокнистых структур стромы ворсин последовательно образуются сначала аргирофильные преколлагеновые волокна, а затем коллагеновые.

На 2-м мес развития в зародыше человека раньше всего начинается диф-ференцировка скелетогенной и кожной мезенхимы, а также мезенхимы стенки сердца и крупных кровеносных сосудов.

Артерии мышечного и эластического типа эмбрионов человека, а также артерии стволовых (якорных) ворсин плаценты и их разветвлений содержат десминотрицательные гладкие миоциты, обладающие свойством более быстрого сокращения.

На 7-й нед развития зародыша человека в кожной мезенхиме и мезенхиме внутренних органов появляются мелкие липидные включения, а позднее (8-9-я нед) происходит формирование жировых клеток. Вслед за развитием соединительной ткани сердечно-сосудистой системы дифференцируется соединительная ткань легких и пищеварительной трубки. Дифференцировка мезенхимы у зародышей человека (длиной 11-12 мм) на 2-м мес развития начинается с увеличения количества гликогена в клетках. В этих же участках возрастает активность фосфатаз, а в дальнейшем в ходе дифференцировки накапливаются гликопротеины, синтезируются РНК и белок.

Плодный период. Плодный период начинается с 9-й нед и характеризуется значительными морфогенетическими процессами, протекающими в организме как плода, так и матери (табл. 21.1).

Таблица 21.1. Краткий календарь внутриутробного развития человека (с дополнениями по Р. К. Данилову, Т. Г. Боровой, 2003)

Возраст, длина зародыша (темено-копчиковое расстояние)	Общая характеристика основных морфогенетических процессов
24 ч после овуляции, размер 0,1–0,5 мм	Происходит оплодотворение, в котором участвуют один овоцит и около 300 млн сперматозоидов. В результате возникает одноклеточный зародыш — тотипотентная зигота
1,5–3-и сут после оплодотворения, размер 0,1–0,2 мм	Происходит серия митотических делений зиготы и ее дочерних бластомеров — дробление зародыша, не сопровождающееся ростом клеток. Образуется морула, которая на 3–4-е сут покидает маточную трубу и переходит в полость матки
4-е сут после оплодотворения, размер 0,1–0,2 мм	Это стадия ранней бластоцисты. В полости матки зародыш продолжает клеточные деления, в моруле появляется полость, зародыш превращается в бластоцисту. Клетки бластоцисты дифференцируются в эмбрио- и трофобласт

Продолжение табл. 21.1

Возраст, длина зародыша (теменно-копчиковое расстояние)	Общая характеристика основных морфогенетических процессов
5–6-е сут после оплодотворения, длина 0,1–0,2 мм	Начало имплантации. Бластоциста освобождается от прозрачной зоны, клетки трофобласта секретируют ферменты, разрушающие слизистую оболочку матки, бластоциста начинает погружаться в слизистую оболочку
7–12-е сут после оплодотворения, длина 0,1–0,2 мм	Продолжение имплантации. Клетки трофобласта продолжают разрушать слизистую оболочку и сосуды матки. Эмбриобласт способом деламинации начинает расщепляться на наружную и внутреннюю клеточные массы (будущие эпи- и гипобласт). Инициируется 1-я фаза гаструляции
13-е сут после оплодотворения, длина 0,2 мм	Продолжение гаструляции, формирование ворсин хориона. Начинается формирование сосудов и клеток крови эмбриона. Кровеносные сосуды появляются в области хориона, окружающего эмбрион. В стенке желточного мешка начинается гемопоэз. Эмбрион связан соединительным стебельком с развивающейся плацентой. Появляется первичная полоска, что характеризует начало 2-й фазы гаструляции
16-е сут после оплодотворения, длина 0,4 мм	Продолжение гаструляции. Формируются хорда, энтодерма с прехордальной пластинкой, мезодерма и эктодерма
17–19-е сут после оплодотворения, длина 1–1,5 мм	Зародыш грушевидной формы с широким головным концом. Утолщение эктодермы формирует сначала нервную пластинку и далее — нервный желобок, который является источником развития тканей нервной системы эмбриона. Возникают клетки крови и параллельно образуются сосуды
19–21-е сут после оплодотворения, длина 1,5–2,5 мм, число сомитов 1–4	Внешний вид зародыша характеризуется вытянутой формой с более широким головным и узким каудальным концами и сужением посередине. Появляются первые три пары сомитов как уплотнения мезодермы. Первичная полоска составляет от $^1/_4$ до $^1/_3$ длины зародыша. Возникают вторичные ворсинки хориона, содержащие сосуды. В стенке желточного мешка обнаруживаются гемопоэтические клетки одновременно с эндотелиальными клетками, которые формируют стенку кровеносного сосуда. Начинается формирование сердца в виде двух пока раздельных миоэндокардиальных трубок. Возникает и быстро редуцируется предпочка
21–22-е сут после оплодотворения, длина 1,5–3 мм, число сомитов 4–12	Эмбрион растет и удлиняется. Плоская форма эмбриона переходит в цилиндрическую. Эмбрион выпячивается в амниотическую полость.

Продолжение табл. 21.1

Возраст, длина зародыша (теменно-копчиковое расстояние)	Общая характеристика основных морфогенетических процессов
	Продолжается рост нервного желобка, возникают участки замыкания желобка в нервную трубку. В краниальной части зародыша обнаруживаются клетки нервного гребня, а также зачатки глаз и органа слуха. Миоэндокардиальные трубки сливаются, формируют единую S-образную трубку; инициируются сокращения сердечных мышечных клеток
4-я нед после оплодотворения, длина от 2,5 до 5 мм, число сомитов от 13–20 до 30–40	В начале 4-й нед эмбрион принимает С-образную форму. Возникают 3–4 пары жаберных дуг, почки верхних конечностей, хорошо определяются закладки глаз и ушей. Передняя часть нервного желобка замыкается на стадии 20 сомитов. Сердечно-мышечная трубка ритмично сокращается, становится заметным перемещение крови в разных участках тела зародыша. В середине 4-й нед в сердце закладываются клапаны и перегородки. Из эпителия пищеварительной трубки возникают закладки печени, поджелудочной железы, а из эпителия глоточной кишки — закладки пищевода, трахеи, легких. К концу 4-й нед зародыш изогнут в виде полуокружности и полностью находится в амниотическом пузырьке. Амнион покрывает пупочный канатик. Обнаруживаются закладки верхних конечностей, намечаются закладки ног. Формируется эпителиальный покров кожи. Начинается развитие костей и мышц из материала сомитов. Голова далеко отстоит от хвоста и прилегает к сердечному выступу. Краниальная часть нервной трубки дифференцируется на передний, средний, задний мозговые пузыри. Слуховая плакода инвагинирует и образует слуховой пузырек. В результате взаимодействия глазного бокала и эктодермы формируется хрусталик. Обнаруживаются первичная ротовая бухта и закладка языка. Происходит развитие щитовидной железы. Сердце заполнено кровью, происходит циркуляция крови, однако клапаны сердца еще не сформированы. В кровеносной системе происходит закладка 4-й и 6-й аортальных дуг и появляется 5-я дуга. Продолжается формирование легких. В пищеварительной трубке возникает утолщение, соответствующее поджелудочной железе; продолжается развитие тонкой кишки, желчного пузыря, закладывается первичная почка. Печень крупная, заметна в головной части эмбриона. Развивающиеся сосуды печени соединяются с сосудами плаценты пупочным канатиком. Хорион обеспечивает связь и обмен с кровью материнского организма

Продолжение табл. 21.1

Возраст, длина зародыша (теменно-копчиковое расстояние)	Общая характеристика основных морфогенетических процессов
5-я нед после оплодотворения, длина 5–7 мм	Зародыш свернут в дугу, виден шейный изгиб, голова почти касается кончика длинного хвоста. Хорошо заметны мандибулярные и гиоидные дуги. Верхние конечности удлиняются и имеют цилиндрическую форму, намечается формирование кистей и иннервация рук. Мозг и сердце быстро растут. Различимы три части мозга — передний, средний и задний. В закладке спинного мозга дифференцируются три зоны — эпендимная, мантийная и маргинальная. Развивается передняя доля гипофиза. Продолжается развитие хрусталика, увеличиваются размеры слуховых пузырьков. Пищевод отделяется от трахеи и становится хорошо заметным. Сердце становится четырехкамерным, начинают формироваться полулунные клапаны. Возникает шестая дуга аорты. По сторонам от пищевода располагаются закладки правого и левого долей легких. Формируется постоянная почка, появляется мочевой пузырь
6-я нед после оплодотворения, длина от 7–9 до 10–13 мм	В начале недели у зародыша обозначен шейный изгиб, голова располагается под прямым углом к туловищу, вырисовывается первичное лицо. Размеры мозга увеличиваются на $^1/_3$ по сравнению с предыдущей стадией, мозг становится более выпуклым. Головной нейропор закрыт. Закладываются спинномозговые узлы. Определяются четыре пары жаберных дуг. Хорошо очерчены максиллярная и мандибулярная дуги. Ротовое углубление эктодермы (стомодеум) растет по направлению к кишечной трубке. Развиваются ушные раковины. Смыкаются веки, хорошо выявляются две симметричные носовые ямки. Растет пищевод, удлиняется пищеварительная трубка. Прогрессирует развитие почек. В верхних конечностях различаются сегменты плеча, предплечья, кисти. В нижних конечностях начинается формирование стоп и их иннервация. К концу 6-й нед спина зародыша выпрямляется, начинается оссификация скелета. Появляются нижнечелюстные и лицевые мышцы. Становятся заметными назофарингеальное углубление и обонятельные луковицы. Возникают ушные раковины. Начинают пигментироваться глаза, веки срастаются. Закладываются зубные пластинки и зачатки зубов. Заканчивается развитие рук. Их длина пропорциональна размерам эмбриона, однако развитие кистей еще не завершено (хотя заметны участки, указывающие будущее разделение пальцев). Появляются соски молочных желез. Формируется гипофиз. Начинают развиваться трахея и бронхи, в легких выделяются бронхолегочные сегменты.

Продолжение табл. 21.1

Возраст, длина зародыша (теменно-копчиковое расстояние)	Общая характеристика основных морфогенетических процессов
	Образуются четыре камеры сердца. От ствола аорты отделяется легочный ствол. Формируется грудобрюшная преграда — диафрагма. Растущая кишка зародыша проникает в пупочный канатик (физиологическая грыжа зародыша). Желчные протоки внедряются в закладку печени, сливаются дорсальная и вентральная закладки поджелудочной железы. Происходит отделение гонад от мезонефроса и их заселение первичными половыми клетками. Почки начинают вырабатывать мочу; появляются половой бугорок, урогенитальная и анальная мембраны
6,5–7,5-я нед после оплодотворения, длина от 17–22 до 26–28 мм	Зародыш свернут в дугу. Лицевая сторона головы прилежит к сердечному выступу. Хорошо заметна развивающаяся нижняя челюсть, тогда как верхняя челюсть четко не определяется. Формируются ткани будущего черепа и лица. Дистальные участки верхних конечностей дифференцируются на пястные и пальцевые области. В нижних конечностях различимы бедренная область, голень и формирующаяся стопа. Продолжается развитие молочных желез. Через кожу головы просвечивают мозговые пузыри. В головном мозге хорошо различимы полушария. Начинает развиваться задний мозг, выделяются мост и мозжечок. В брюшной полости определяется брыжейка, в которой ясно видны нервы, кровеносные и лимфатические сосуды. Удлиняются мочеточники, растущие от почек по направлению к закладке мочевого пузыря. К началу 8-й нед голова зародыша выпрямляется. Ноздри сформированы и открыты. Глаза хорошо развиты, но локализуются на боковых частях головы. Ушные раковины располагаются низко. Спина удлиняется, продолжается оссификация закладок костей скелета; развиваются скелетные мышцы. Руки сгибаются в локтях и перекрещиваются на животе. В нижних конечностях обозначаются места коленных и голеностопных суставов, длина ног становится пропорциональной длине зародыша, завершается критический период развития нижних конечностей, различимы пальцы стоп, но между пальцами сохраняются перепонки. В полушариях головного мозга появляются первые извилины. Начинают формироваться структуры внутреннего уха. Возникают нервно-мышечные контакты, и эмбрион совершает первые непроизвольные движения. Формируется межпредсердная перегородка. Близко к завершению образование языка.

Продолжение табл. 21.1

Возраст, длина зародыша (теменно-копчиковое расстояние)	Общая характеристика основных морфогенетических процессов
	Кишка начинает мигрировать из пупочного канатика в брюшную полость. Печень занимает вентральную часть живота. Продолжается формирование гонад и становится возможным распознавание пола эмбриона. Урогенитальная мембрана дифференцируется по мужскому или женскому типу, становятся различимы яички и яичники. Происходит перфорация анальной мембраны
8–9-я нед после оплодотворения, длина от 31 до 50 мм, масса около 10 г	Внешний вид головы становится характерным для человека, голова округлена и выпрямлена. Завершается критический период развития сердца. Развиты веки и ушные раковины, глаза наполовину закрыты, сетчатка пигментирована. Полностью сформировано наружное ухо. Возникают вкусовые луковицы языка, развиваются эпителиальные закладки зубов. Кости твердого нёба начинают сливаться. Кишка продолжает миграцию в полость тела. У девочек формируется клитор, у мальчиков — половой член. Верхние и нижние конечности хорошо сформированы, пальцы удлиняются, все разделены и расставлены. Стопа продолжает расти. В закладках длинных трубчатых костей появляются первичные очаги окостенения. Это обычно начинается в верхних конечностях. Хвост дегенерирует
10–11-я нед после оплодотворения, длина 50–70 мм, масса 20–40 г	В результате выделения назолакримальной области и интермаксиллярного сегментов лицевая часть плода становится похожей на лицо человека. Большая голова наклонена вперед, подбородком слегка касается груди, веки сомкнуты. Шея хорошо обозначена. Конечности хорошо развиты во всех своих частях. Наружные гениталии дифференцированы по половому признаку. Начинают расти ногти. Кожа плода тонкая и очень чувствительная. Плод начинает издавать звуки, так как развиваются голосовые связки. Начинается закладка волосяных фолликулов. Увеличивается масса мозга, совершенствуется его структура. В ротовой полости присутствуют закладки 20 зубов. Кишка продолжает перемещаться из пупочного канатика в брюшную полость, инициируется ее перистальтика, появляются кишечные ворсинки. Печень начинает вырабатывать желчь, которая накапливается в желчном пузыре. Поджелудочная железа завершает свое развитие, клетки панкреатических островков дифференцированы и синтезируют инсулин. Завершается развитие щитовидной железы. Объем амниотической жидкости составляет около 50 мл

Продолжение табл. 21.1

Возраст, длина зародыша (теменно-копчиковое расстояние)	Общая характеристика основных морфогенетических процессов
12–13-я нед после оплодотворения, длина 70–90 мм, масса 45–60 г	Размер головы равен около $^1/_2$ длины плода. На голове различимы волосы. Плод начинает двигаться, но мать не ощущает эти движения. Хорошо прослушиваются сердцебиения плода. Руки приобретают конечные пропорции, но ноги еще короткие. Руки начинают функционировать. Плод может совершать движения губами, челюстью. У плода появляются потовые железы. Растут волосы. Сердце функционирует. Продолжают развитие органы нервной системы. Развиваются зубы, начинают функционировать слюнные железы. В легких дифференцируются бронхи, которые заполнены амниотической жидкостью. Продолжается развитие пищеварительной системы. Завершается формирование селезенки, в которой происходит гемопоэз и образование антител. Наружные половые органы развиты
14–15-я нед после оплодотворения, длина 100–130 мм, масса 80–150 г	Веки сомкнуты, ноздри открыты, губы также приоткрыты, на голове и бровях имеется короткий пушок. Плод становится еще более подвижным, двигает головой, ногами, челюстью. Голова выпрямляется, так как развиваются и сокращаются мышцы спины. Надбровные дуги выдаются вперед, ушные раковины прижаты к черепу. Размер головы становится пропорциональным размеру туловища, так как тело плода интенсивно растет в длину. Хорошо развиты конечности. Продолжается развитие всех висцеральных систем
16–18-я нед после оплодотворения, длина от 140 до 170 мм, масса от 200 до 300 г	Плод продолжает расти, но новые структуры тела не возникают. Глаза сформированы, возникает рефлекс моргания. Уши занимают обычное положение. Продолжается развитие пальцев и костей конечностей. Утолщается пупочный канатик, плацента достигает размеров, соответствующих размеру плода. Продолжается развитие всех органов. Начинается процесс миелинизации нервов, функционирует кровообращение плода. В кишечнике накапливается меконий — продукт клеточной гибели, деятельности пищеварительных желез, амниотическая жидкость. К 18-й нед плод хорошо сформирован. Веки сомкнуты, ноздри и губы приоткрыты. Это период наиболее бурного роста плода. Плод начинает фазно спать и двигаться, но «предпочитает спать». На голове появляются временные волосы — лануго, формируются ресницы. Образуется плодовая смазка, покрывающая все тело. Развиты матка и яичники; последние содержат половые клетки. Плацента полностью сформирована, увеличивается ее диаметр, но не толщина

Продолжение табл. 21.1

Возраст, длина зародыша (теменно-копчиковое расстояние)	Общая характеристика основных морфогенетических процессов
20–24-я нед после оплодотворения, длина 190–230 мм, масса 450–820 г	Плод совершает сосательные и глотательные движения. Длина его ног пропорциональна туловищу. Конечности двигаются с достаточно большой силой в соответствии с крепостью мускулов. Скелет становится более прочным. Лануго покрывает все тело, концентрируясь в области головы и шеи. Быстро растет масса сердца. К 24-й нед органы слуха и зрения плода могут воспринимать соответствующие раздражения, вкусовые рецепторы в области рта и губ обладают чувствительностью. Орган слуха способен воспринимать звуки из внешней среды. Возникают рефлекторные мышечные движения плода. Начинается развитие сосудистой системы легких, в последних формируются альвеолы и вырабатывается сурфактант. Появляются закладки постоянных зубов. Подкожная жировая клетчатка слабо развита. Позвоночный столб содержит 33 позвонка, 150 суставов и около 1000 связок, которые поддерживают рост тела зародыша в длину и увеличение его массы. На пальцах конечностей растут ногти. Яички начинают опускаться в мошонку
26–28-я нед после оплодотворения, длина от 240 до 270 мм, масса от 900 до 1300 г	У плода исчезает лануго, за исключением области плеч. Формируется волосяной покров головы. Возникает хорошо выраженная жировая смазка кожи, выполняющая изолирующую функцию и являющаяся источником энергии. Глаза частично открыты, есть ресницы. Регистрируются сосательные и глотательные движения. Большие полушария мозга растут, прикрывая остальные участки мозга, увеличивается количество извилин в коре головного мозга. Легкие готовы к газообмену. Кроветворение сосредотачивается в красном костном мозге. Яички находятся в мошонке
29–32-я нед после оплодотворения, длина от 280 до 300 мм, масса 1400–2100 г	Замедляются темпы роста плода. Плод «отдыхает» в полости матки, практически не двигается. Глаза некоторое время открыты и закрываются во время сна. Цвет глаз обычно голубой, пигментация радужки слабая, мышцы радужки рефлекторно реагируют на свет. Ногти удлиняются, и возможно травмирование собственной кожи. Создается подкожная жировая клетчатка, что делает окраску кожных покровов более светлой. Продолжается быстрый рост головного мозга, формируются множественные извилины коры больших полушарий. Создаются многочисленные интернейрональные связи. Волосы головы утолщаются. Ногти на пальцах ног полностью сформированы. Вследствие ограниченного маточного пространства ноги сгибаются и принимают положение, известное как «поза плода»

Окончание табл. 21.1

Возраст, длина зародыша (теменно-копчиковое расстояние)	Общая характеристика основных морфогенетических процессов
34–36-я нед после оплодотворения, длина от 310 до 340 мм, масса от 2200 до 2900 г	Плод может поворачиваться к свету — возникает способность к ориентации. Плод поворачивается головой к входу в малый таз. Масса его подкожной жировой клетчатки увеличивается до 15 % массы тела, что необходимо для поддержания постоянства температуры плода. Руки прижимаются к груди и шее. Кожа становится светлой. Гастроинтестинальная система остается незрелой. Увеличивается подкожный жировой слой плода. В кишке аккумулируется некоторое количество мекония, который обычно выделяется вскоре после рождения. Если рождение задерживается, то меконий обнаруживается в амниотической жидкости. Полость матки ограничивает движения плода, и его конечности плотно прижаты к туловищу. Прогрессирует оссификация костей. На 36-й неделе начинаются схватки
38-я нед после оплодотворения, длина 360 мм, масса 3400 г	Череп нетвердый, так как пять костных пластин разделены родничками и могут смещаться при родах, способствуя изменению формы и удлинению головы. Это необходимо для облегчения рождения без травмы головного мозга плода. После рождения восстанавливается округлая форма головы. Веки не имеют ресниц. Грудная клетка становится более выраженной, легкие увеличивают продукцию сурфактанта. Живот большой и круглый, выпуклый в области печени. Кожа становится толще. Каждый день плод прибавляет до 14 г, в основном за счет жировой ткани. Плод полностью соответствует морфологическому статусу ребенка. 15 % массы плода составляет жир, 80 % которого находится в подкожной клетчатке и 20 % — вокруг органов. Для нормального течения рождения длина пупочного канатика должна составлять от 2 до 4 длин ног плода. Объем амниотической жидкости достигает 0,5–1,5 л

21.4. ВНЕЗАРОДЫШЕВЫЕ ОРГАНЫ

Внезародышевые органы, развивающиеся в процессе эмбриогенеза вне тела зародыша, выполняют многообразные функции, обеспечивающие рост и развитие самого зародыша. Некоторые из этих органов, окружающих зародыш, называют также *зародышевыми оболочками.* К этим органам относятся амнион, желточный мешок, аллантоис, хорион, плацента (рис. 21.15).

Источниками развития тканей внезародышевых органов являются троф-эктодерма и все три зародышевых листка (схема 21.1). Общие свойства тканей внезародышевых органов и их отличия от дефинитивных сводятся к следующему: 1) развитие тканей является сокращенным и ускоренным; 2) соединительная ткань содержит мало клеточных форм, но много аморфного вещества, богатого гликозаминогликанами; 3) старение тканей внеза-родышевых органов происходит очень быстро - к концу внутриутробного развития.

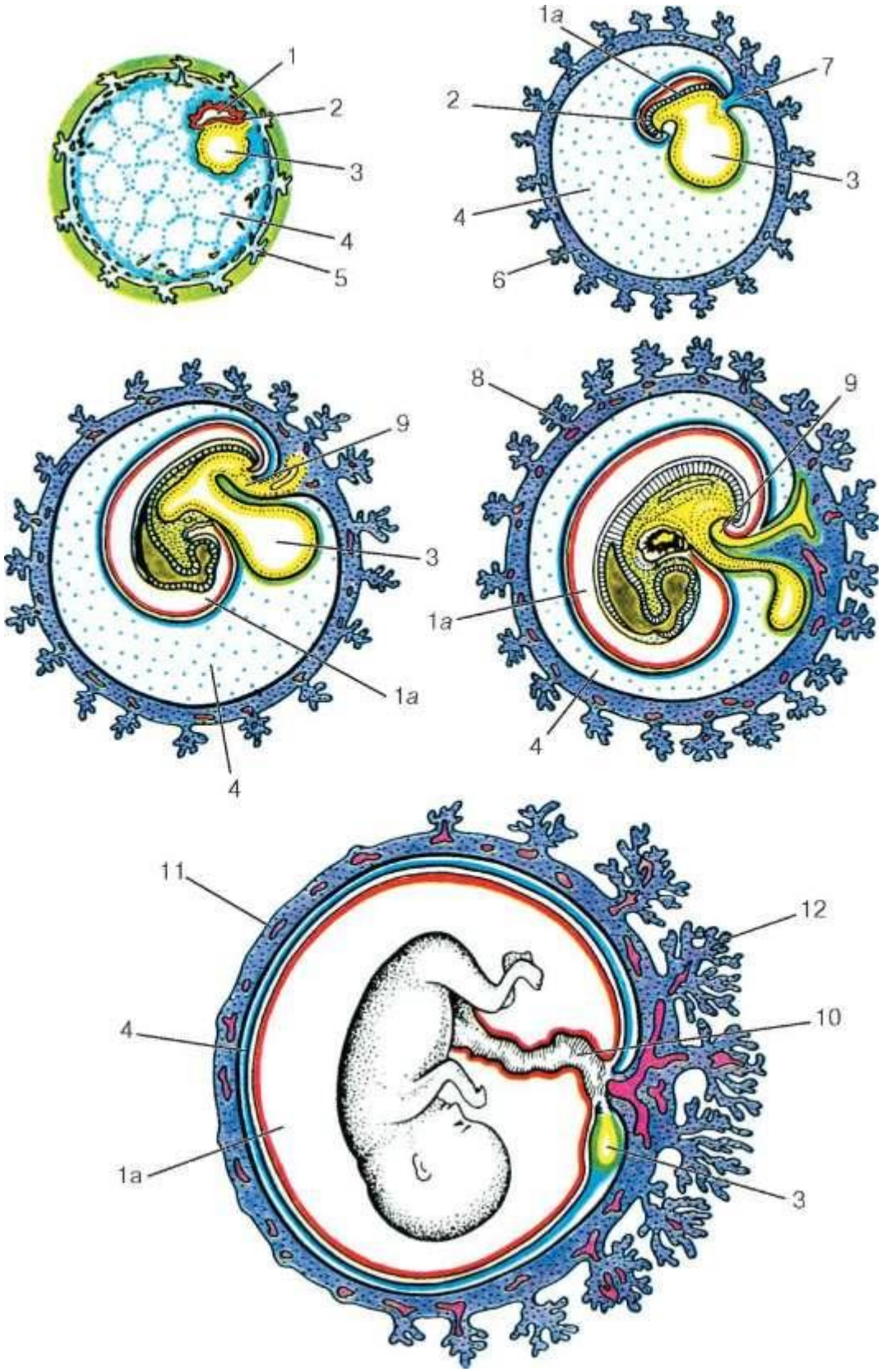

Рис. 21.15. Развитие внезародышевых органов у зародыша человека (схема): 1 - амниотический пузырек; 1а - полость амниона; 2 - тело эмбриона; 3 - желточный мешок; 4 - внеэмбриональный целом; 5 - первичные ворсины хориона; 6 - вторичные ворсины хориона; 7 - стебелек аллантоиса; 8 - третичные ворсины хориона; 9 - аллан-тоис; 10 - пупочный канатик; 11 - гладкий хорион; 12 – котиледоны.

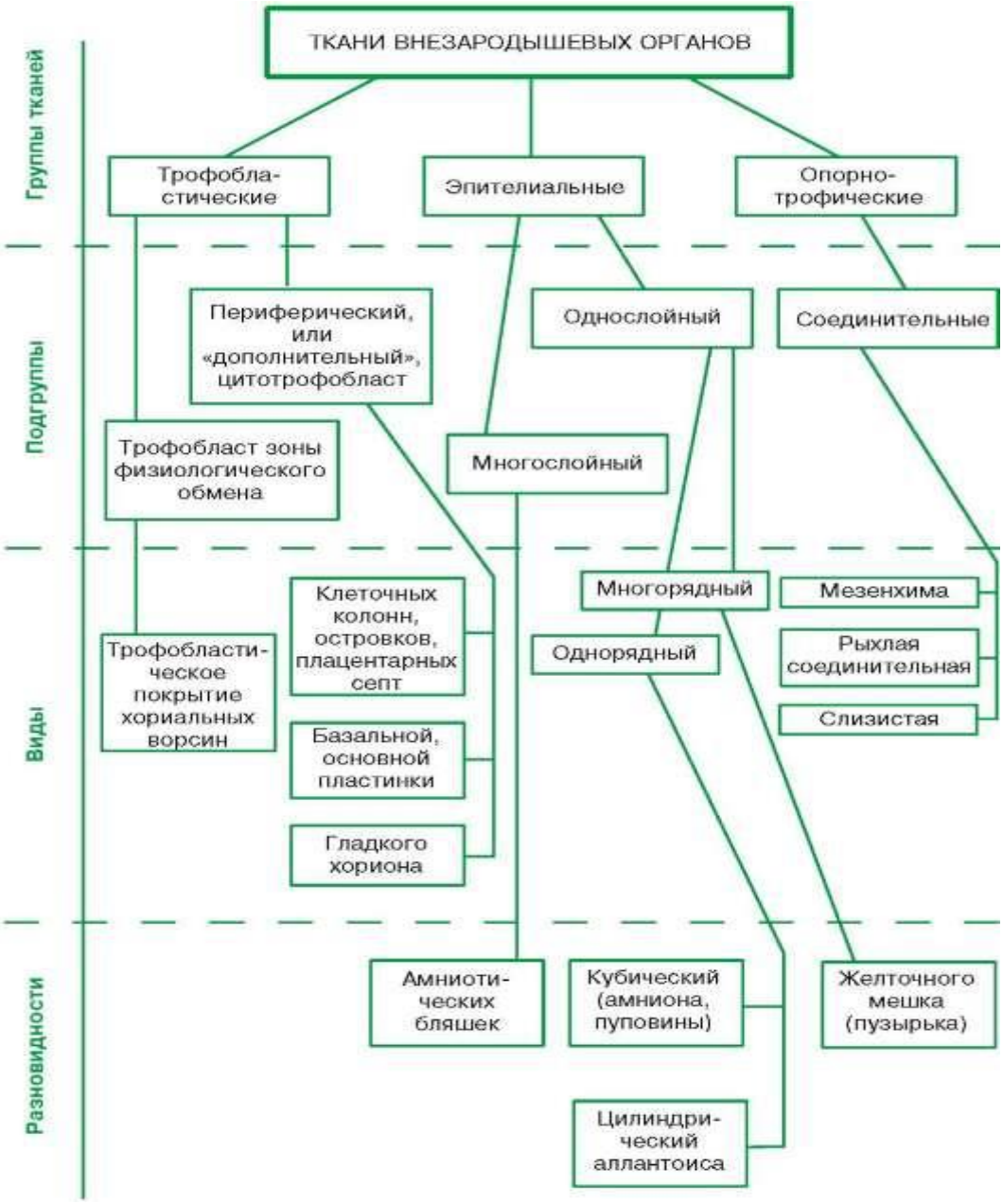

Схема 21.1. Классификация тканей внезародышевых органов (по В. Д. Новикову, Г. В. Правоторову, Ю. И. Склянову)

21.4.1. Амнион

Амнион - временный орган, обеспечивающий водную среду для развития зародыша. Он возник в эволюции в связи с выходом позвоночных животных из воды на сушу. В эмбриогенезе человека он появляется на второй стадии гаструляции сначала как небольшой пузырек в составе эпибласта.

Стенка амниотического пузырька состоит из пласта клеток внезароды-шевой эктодермы и из внезародышевой мезенхимы, формирует его соединительную ткань.

Амнион быстро увеличивается, и к концу 7-й нед его соединительная ткань входит в контакт с соединительной тканью хориона. При этом эпителий амниона переходит на амниотическую ножку, превращающуюся позднее в пупочный канатик, и в области пупочного кольца смыкается с эпителиальным покровом кожи эмбриона.

Амниотическая оболочка образует стенку резервуара, заполненного амниотической жидкостью, в которой находится плод (рис. 21.16). Основная функция амниотической

оболочки - выработка околоплодных вод, обеспечивающих среду для развивающегося организма и предохраняющих его от механического повреждения. Эпителий амниона, обращенный в его полость, не только выделяет околоплодные воды, но и принимает участие в обратном всасывании их. В амниотической жидкости поддерживаются до конца беременности необходимый состав и концентрация солей. Амнион выполняет также защитную функцию, предупреждая попадание в плод вредоносных агентов.

Эпителий амниона на ранних стадиях - однослойный плоский, образован крупными полигональными, тесно прилегающими друг к другу клетками, среди которых много митотически делящихся. На 3-м мес эмбриогенеза эпителий преобразуется в призматический. На поверхности эпителия имеются микроворсинки. В цитоплазме всегда содержатся небольшие капли липидов и гранулы гликогена. В апикальных частях клеток имеются различной величины вакуоли, содержимое которых выделяется в полость амниона. Эпителий амниона в области плацентарного диска однослойный призматический, местами многорядный, выполняет преимущественно секреторную функцию, в то время как эпителий вне-плацентарного амниона осуществляет в основном резорбцию околоплодных вод.

В соединительнотканной строме амниотической оболочки различают базальную мембрану, слой плотной волокнистой соединительной ткани и губчатый слой из рыхлой волокнистой соединительной ткани, связывающий амнион с хорионом. В слое плотной соединительной ткани можно выделить лежащую под базальной мембраной бесклеточную часть и клеточную часть. Последняя состоит из нескольких слоев фибробластов, между которыми находится густая сеть плотно прилежащих друг к другу тонких пучков коллагеновых и ретикулярных волокон, образующих решетку неправильной формы, ориентированную параллельно поверхности оболочки.

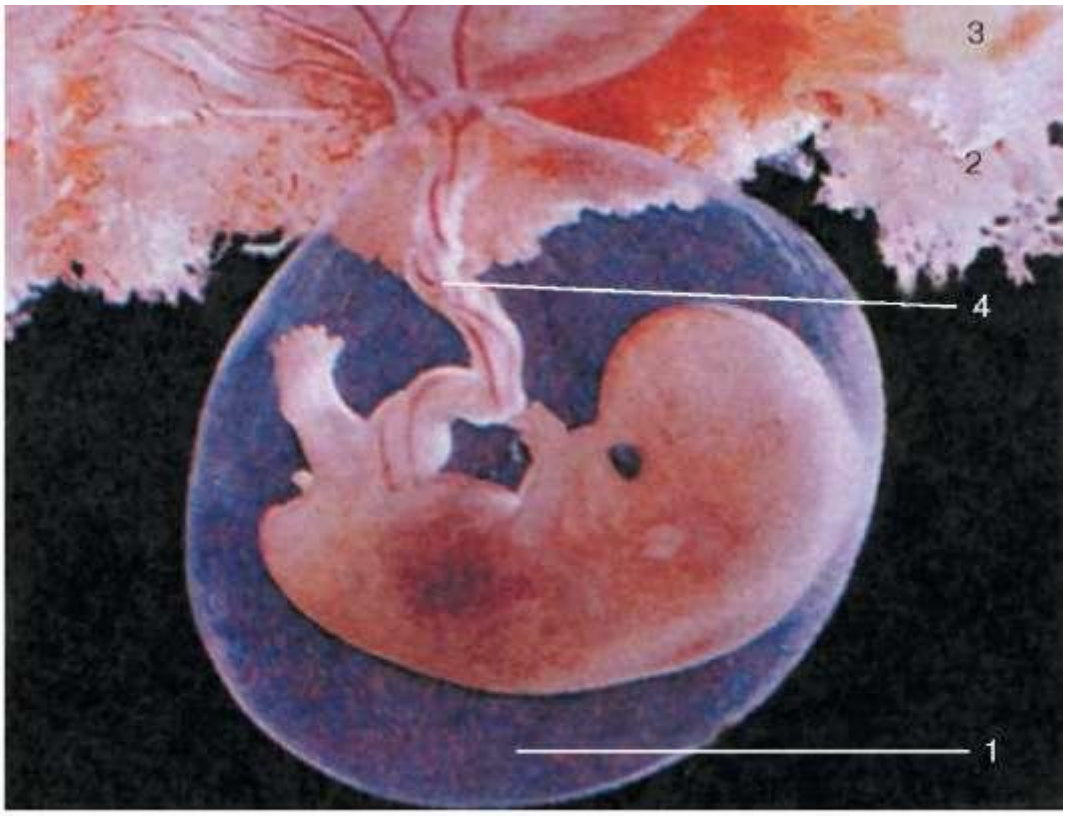

а

Рис. 21.16. Динамика взаимоотношений зародыша, внезародышевых органов и оболочек матки:

а - зародыш человека 9,5 нед развития (микрофотография): 1 - амнион; 2 - хорион; 3 - формирующаяся плацента; 4 - пуповина

Губчатый слой образован рыхлой слизистой соединительной тканью с редкими пучками коллагеновых волокон, являющихся продолжением тех, которые залегают в слое плотной соединительной ткани, связывая амнион с хорионом. Связь эта очень непрочная, и поэтому обе оболочки легко отделить друг от друга. В основном веществе соединительной ткани много гликозаминогликанов.

21.4.2. Желточный мешок

Желточный мешок - наиболее древний в эволюции внезародышевый орган, возникший как орган, депонирующий питательные вещества (желток), необходимые для развития зародыша. У человека это рудиментарное образование (желточный пузырек). Он образован внезародышевой энтодермой и внезародышевой мезодермой (мезенхимой). Появившись на 2-й нед развития у человека, желточный пузырек в питании зародыша принимает участие очень недолго, так как с 3-й нед развития устанавливается связь плода с материнским организмом, т. е. гематотрофное питание. Желточный мешок позвоночных является первым органом, в стенке которого развиваются кровяные островки, формирующие первые клетки крови и первые кровеносные сосуды, обеспечивающие у плода перенос кислорода и питательных веществ.

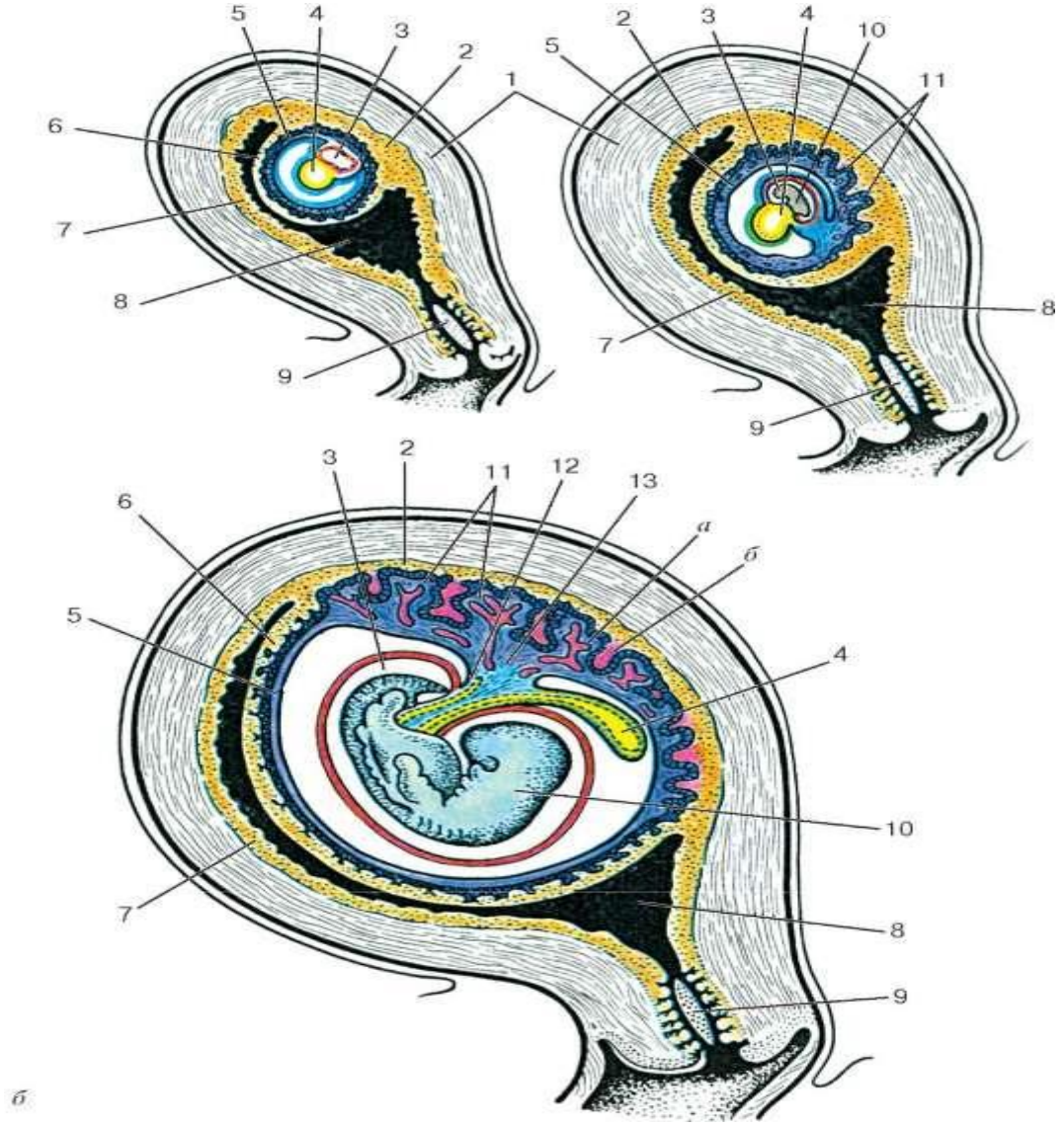

Рис. 21.16. Продолжение

б - схема: 1 - мышечная оболочка матки; 2 - *decidua basalis;* 3 - полость амниона; 4 - полость желточного мешка; 5 - внеэмбриональный целом (полость хориона); 6 - *decidua capsularis;* 7 - *decidua parietalis;* 8 - полость матки; 9 - шейки матки; 10 - эмбрион; 11 - третичные ворсинки хориона; 12 - аллантоис; 13 - мезенхима пупочного канатика: *а* - кровеносные сосуды ворсины хориона; *б* - лакуны с материнской кровью (по Гамильтону, Бойду и Моссману)

По мере образования туловищной складки, приподнимающей зародыш над желточным пузырьком, формируется кишечная трубка, при этом желточный пузырек отделяется от тела зародыша. Связь зародыша с желточным пузырьком остается в виде полого канатика, называемого желточным стебельком. В качестве кроветворного органа желточный мешок функционирует до 7-8-й нед, а затем подвергается обратному развитию и остается в составе пупочного канатика в виде узкой трубочки, служащей проводником кровеносных сосудов к плаценте.

21.4.3. Аллантоис

Аллантоис представляет собой небольшой пальцевидный отросток в кау-дальном отделе зародыша, врастающий в амниотическую ножку. Он является производным желточного мешка и состоит из внезародышевой энтодермы и висцерального листка мезодермы. У человека аллантоис не достигает значительного развития, но его роль в обеспечении питания и дыхания зародыша все же велика, так как по нему к хориону растут сосуды, располагающиеся в пупочном канатике. Проксимальная часть аллантоиса располагается вдоль желточного стебелька, а дистальная, разрастаясь, врастает в щель между амнионом и хорионом. Это орган газообмена и выделения. По сосудам аллантоиса доставляется кислород, а в аллантоис выделяются продукты обмена веществ зародыша. На 2-м мес эмбриогенеза аллантоис редуцируется и превращается в тяж клеток, который вместе с редуцированным желточным пузырьком входит в состав пупочного канатика.

21.4.4. Пупочный канатик

Пупочный канатик, или пуповина, представляет собой упругий тяж, соединяющий зародыш (плод) с плацентой. Он покрыт амниотической оболочкой, окружающей слизистую соединительную ткань с кровеносными сосудами (две пупочные артерии и одна вена) и рудиментами желточного пузырька и аллантоиса.

Слизистая соединительная ткань, получившая название «вартонова студня», обеспечивает упругость канатика, предохраняет пупочные сосуды от сжатия, обеспечивая тем самым непрерывное снабжение эмбриона питательными веществами, кислородом. Наряду с этим она препятствует проникновению вредоносных агентов из плаценты к эмбриону внесосудистым путем и таким образом выполняет защитную функцию.

Иммуноцитохимическими методами установлено, что в кровеносных сосудах пупочного канатика, плаценты и эмбриона существуют гетерогенные гладкие мышечные клетки (ГМК). В венах в отличие от артерий обнаружены десминположительные ГМК. Последние обеспечивают медленные тонические сокращения вен.

21.4.5. Хорион

Хорион, или *ворсинчатая оболочка,* появляется впервые у млекопитающих, развивается из трофобласта и внезародышевой мезодермы. Первоначально трофобласт представлен слоем клеток, образующих первичные ворсинки. Они выделяют протеолитические ферменты, с помощью которых разрушается слизистая оболочка матки и осуществляется имплантация. На 2-й нед трофобласт приобретает двухслойное строение в связи с формированием в нем внутреннего клеточного слоя (цитотрофобласт) и симпластического наружного слоя (симпластотрофобласт), который является производным клеточного слоя. Появляющаяся по периферии эмбриобласта внезародыше-вая мезенхима (у человека на 2-3-й нед развития) подрастает к трофобла-сту и образует

вместе с ним вторичные эпителиомезенхимальные ворсинки. С этого времени трофобласт превращается в хорион, или ворсинчатую оболочку (см. рис. 21.16).

В начале 3-й нед в ворсинки хориона врастают кровеносные капилляры и формируются третичные ворсинки. Это совпадает с началом гема-тотрофного питания зародыша. Дальнейшее развитие хориона связано с двумя процессами - разрушением слизистой оболочки матки вследствие протеолитической активности наружного (симпластического) слоя и развитием плаценты.

21.4.6. Плацента

Плацента (детское место) человека относится к типу дискоидальных гемохориальных ворсинчатых плацент (см. рис. 21.16; рис. 21.17). Это важный временный орган с многообразными функциями, которые обеспечивают связь плода с материнским организмом. Вместе с тем плацента создает барьер между кровью матери и плода.

Плацента состоит из двух частей: зародышевой, или плодной *(pars fetalis),* и материнской *(pars materna).*Плодная часть представлена ветвистым хорионом и приросшей к хориону изнутри амниотической оболочкой, а материнская - видоизмененной слизистой оболочкой матки, отторгающейся при родах*(decidua basalis).*

Развитие плаценты начинается на 3-й нед, когда во вторичные ворсины начинают врастать сосуды и образовываться третичные ворсины, и заканчивается к концу 3-го мес беременности. На 6-8-й нед вокруг сосудов дифференцируются элементы соединительной ткани. В дифференцировке фибробластов и синтезе ими коллагена важную роль играют витамины А и С, без достаточного поступления которых в организм беременной нарушается прочность связи зародыша с материнским организмом и создается угроза самопроизвольного аборта.

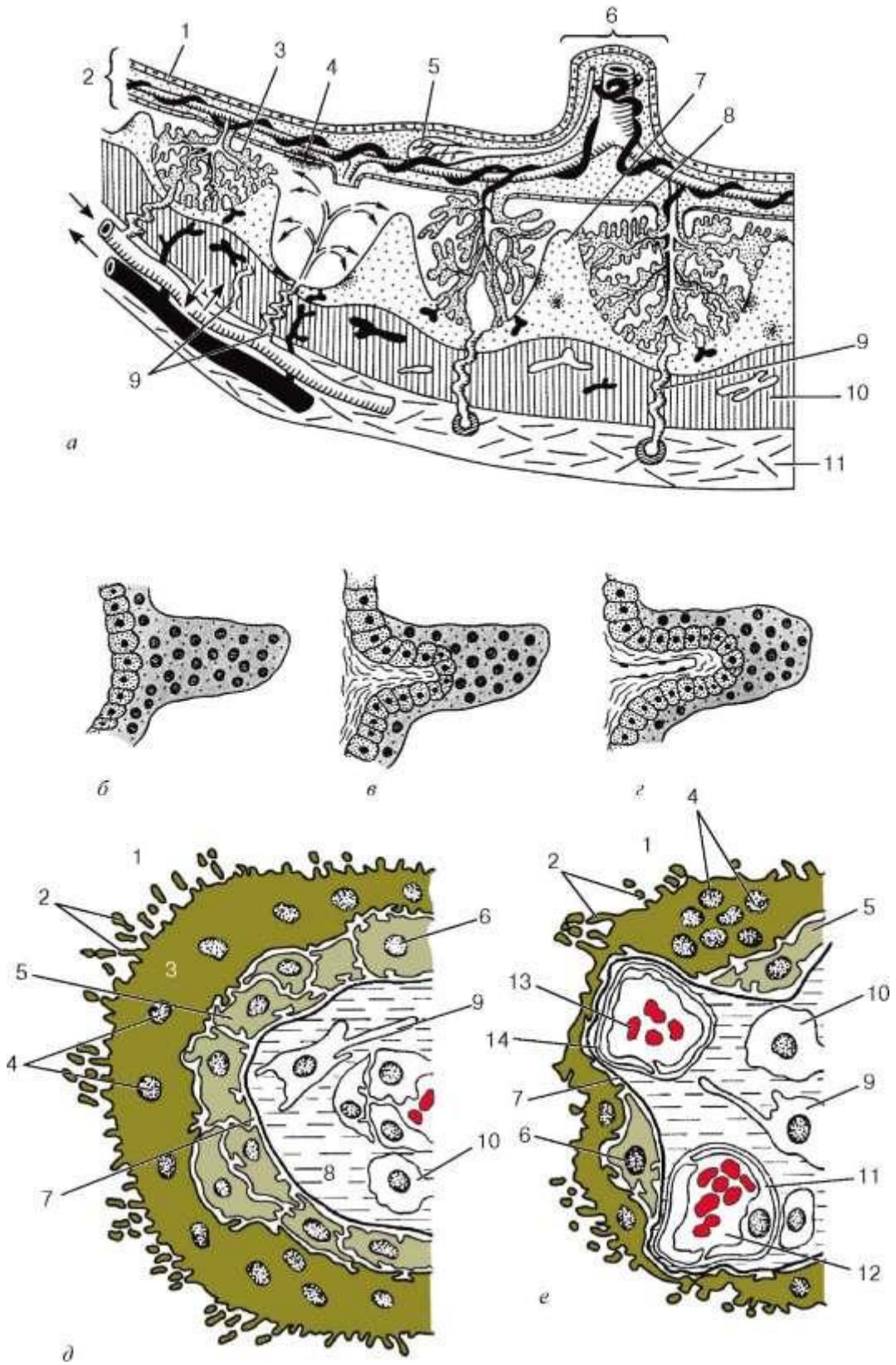

Рис. 21.17. Плацента гемохориального типа. Динамика развития ворсин хориона: *а* - строение плаценты (стрелками указана циркуляция крови в сосудах и в одной из лакун, где удалена ворсинка): 1 - эпителий амниона; 2 - хориальная пластинка; 3 - ворсинка; 4 - фибриноид; 5 - желточный пузырек; 6 - пупочный канатик; 7 - перегородка плаценты; 8 - лакуна; 9 - спиральная артерия; 10 - базальный слой эндометрия; 11 - миометрий; *б* - строение первичной ворсины трофобласта (1-я нед); *в* - строение вторичной эпителиально-мезенхимальной ворсины хориона (2-я нед); *г* - строение третичной ворсины хориона -

эпителиально-мезенхимальной с кровеносными сосудами (3-я нед); *д* - строение ворсины хориона (3-й мес); *е* - строение ворсин хориона (9-й мес): 1 - межворсинчатое пространство; 2 - микроворсинки; 3 - симпластотрофобласт; 4 - ядра симпластотрофобласта; 5 - цито-трофобласт; 6 - ядро цитотрофобласта; 7 - базальная мембрана; 8 - межклеточное пространство; 9 - фибробласт; 10 - макрофаги (клетки Кащенко-Гофбауэра); 11 - эндотелиоцит; 12 - просвет кровеносного сосуда; 13 - эритроцит; 14 - базальная мембрана капилляра (по Э. М. Швирсту)

В основном веществе соединительной ткани хориона содержится значительное количество гиалуроновой и хондроитинсерной кислот, с которыми связана регуляция проницаемости плаценты.

При развитии плаценты происходят разрушение слизистой оболочки матки, обусловленное протеолитической активностью хориона, и смена гистиотрофного питания на гематотрофное. Это означает, что ворсины хориона омываются кровью матери, излившейся из разрушенных сосудов эндометрия в лакуны. Однако кровь матери и плода в нормальных условиях никогда не смешивается.

Гематохориальный барьер, разделяющий оба кровотока, состоит из эндотелия сосудов плода, окружающей сосуды соединительной ткани, эпителия хориальных ворсин (цитотрофобласт и симпластотрофобласт), а кроме того, из фибриноида, который местами покрывает ворсины снаружи.

Зародышевая, или *плодная, часть* плаценты к концу 3-го мес представлена ветвящейся хориальной пластинкой, состоящей из волокнистой (коллаге-новой) соединительной ткани, покрытой цито- и симпластотрофобластом (многоядерная структура, покрывающая редуцирующийся цитотрофо-бласт). Ветвящиеся ворсины хориона (стволовые, якорные) хорошо развиты лишь со стороны, обращенной к миометрию. Здесь они проходят через всю толщу плаценты и своими вершинами погружаются в базальную часть разрушенного эндометрия.

Хориальный эпителий, или цитотрофобласт, на ранних стадиях развития представлен однослойным эпителием с овальными ядрами. Эти клетки размножаются митотическим путем. Из них развивается симпластотрофобласт.

В симпластотрофобласте содержится большое количество различных про-теолитических и окислительных ферментов (АТФ-азы, щелочная и кислая фосфатазы, 5-нуклеотидазы, ДПН-диафоразы, глюкозо-6-фосфатдегид-рогеназы, альфа-ГФДГ, сукцинатдегидрогеназа - СДГ, цитохромоксидаза - ЦО, моноаминоксидаза - МАО, неспецифические эстеразы, ЛДГ, НАД- и НАДФ-диафоразы и др. - всего около 60), что связано с его ролью в обменных процессах между организмом матери и плода. В цитотрофобласте и в симпласте выявляются пиноцитозные пузырьки, лизосомы и другие орга-неллы. Начиная со 2-го мес, хориальный эпителий истончается и постепенно заменяется симпластотрофобластом. В этот период симпластотрофобласт по толщине превосходит цитотрофобласт. На 9-10-й нед симпласт истончается, а количество ядер в нем увеличивается. На поверхности симпласта, обращенной в лакуны, появляются многочисленные микроворсинки в виде щеточной каемки (см. рис. 21.17; рис. 21.18, 21.19).

Рис. 21.18. Срез ворсины хориона 17-суточного зародыша человека («Крым»). Микрофотография:

1 - симпластотрофобласт; 2 - цитотрофобласт; 3 - мезенхима хориона (по Н. П. Барсукову)

Между симпластотрофобластом и клеточным трофобластом имеются ще-левидные субмикроскопические пространства, доходящие местами до ба-зальной мембраны трофобласта, что создает условия для двустороннего проникновения трофических веществ, гормонов и др.

Во второй половине беременности и, особенно, в конце нее трофобласт сильно истончается и ворсины покрываются фибриноподобной оксифиль-ной массой, являющейся продуктом свертывания плазмы и распада трофо-бласта («фибриноид Лангханса»).

С увеличением срока беременности уменьшается количество макрофагов и коллагенпродуцирующих дифференцированных фибробластов, появляются фиброциты. Количество коллагеновых волокон, хотя и нарастает, но до конца беременности в большинстве ворсин остается незначительным. Большая часть стромальных клеток (миофибробластов) характеризуется увеличенным содержанием цитоскелетных сократительных белков (вимен-тин, десмин, актин и миозин).

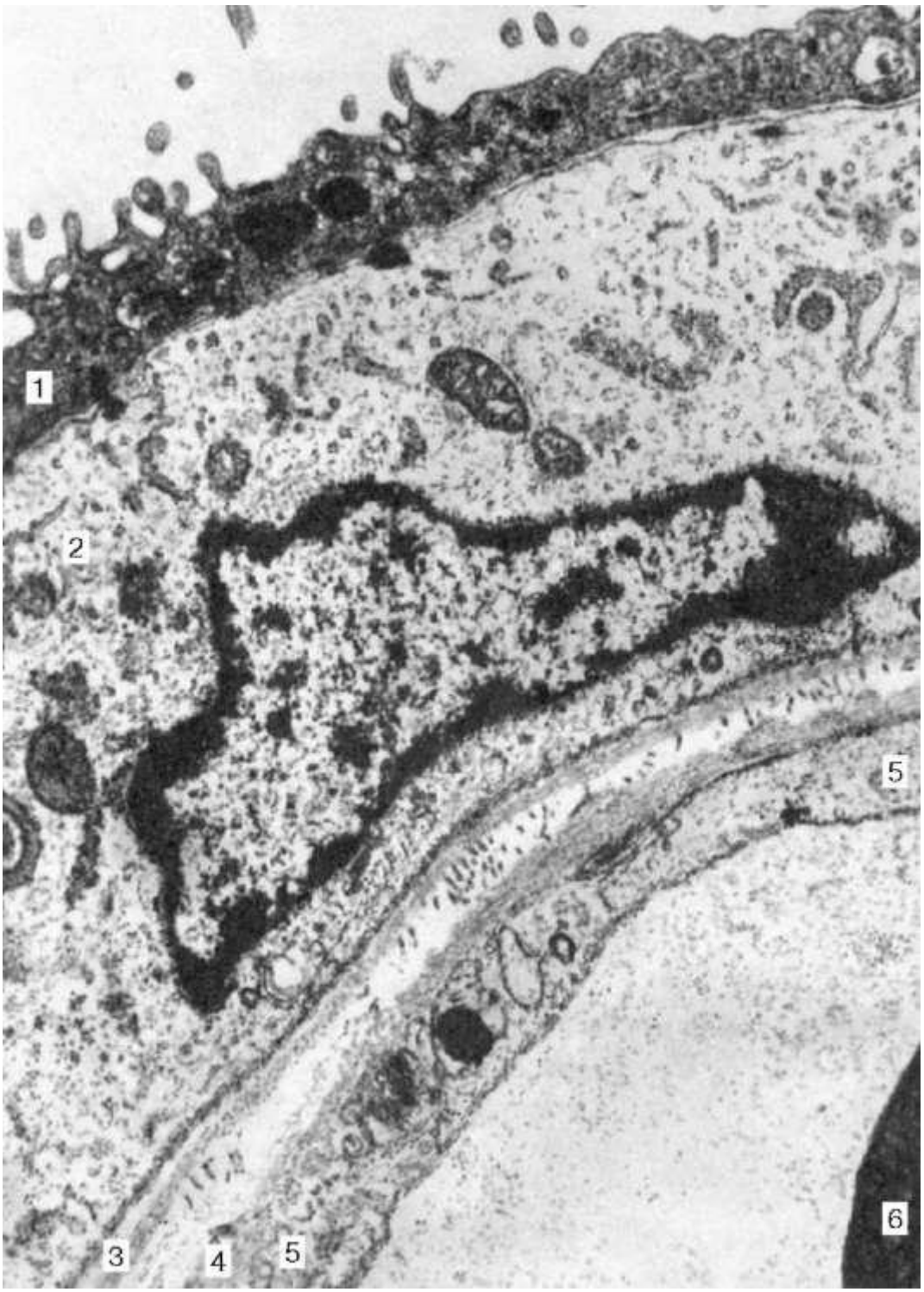

Рис. 21.19. Плацентарный барьер на 28-й нед беременности. Электронная микрофотография, увеличение 45 000 (по У. Ю. Яцожинской):

1 - симпластотрофобласт; 2 - цитотрофобласт; 3 - базальная мембрана трофобласта; 4 - базальная мембрана эндотелия; 5 - эндотелиоцит; 6 - эритроцит в капилляре

Структурно-функциональной единицей сформированной плаценты является котиледон, образованный стволовой («якорной») ворсиной и ее вторичными и третичными (конечными) разветвлениями. Общее количество котиледонов в плаценте достигает 200.

Материнская часть плаценты представлена базальной пластинкой и соединительнотканными септами, отделяющими котиледоны друг от друга, а также

лакунами, заполненными материнской кровью. В местах контакта стволовых ворсин с отпадающей оболочкой встречаются также трофобла-стические клетки (периферический трофобласт).

На ранних стадиях беременности ворсины хориона разрушают ближайшие к плоду слои основной отпадающей оболочки матки, и на их месте образуются заполненные материнской кровью лакуны, в которые свободно свисают ворсины хориона.

Глубокие неразрушенные части отпадающей оболочки вместе с трофо-бластом образуют базальную пластинку.

Базальный слой эндометрия (lamina basalis) - соединительная ткань слизистой оболочки матки, содержащая*децидуальные* клетки. Эти крупные, богатые гликогеном клетки соединительной ткани расположены в глубоких слоях слизистой оболочки матки. Они имеют четкие границы, округлые ядра и оксифильную цитоплазму. В течение 2-го мес беременности децидуальные клетки значительно укрупняются. В их цитоплазме, кроме гликогена, выявляются липиды, глюкоза, витамин С, железо, неспецифические эстеразы, дегидрогеназа янтарной и молочной кислот. В базальной пластинке, чаще в месте прикрепления ворсин к материнской части плаценты, встречаются скопления клеток периферического цитотрофобласта. Они напоминают децидуальные клетки, но отличаются более интенсивной базо-филией цитоплазмы. Аморфная субстанция (фибриноид Рора) находится на поверхности базальной пластинки, обращенной к хориальным ворсинам. Фибриноид играет существенную роль в обеспечении иммунологического гомеостаза в системе мать-плод.

Часть основной отпадающей оболочки, расположенной на границе ветвистого и гладкого хориона, т. е. по краю плацентарного диска, при развитии плаценты не разрушается. Плотно прирастая к хориону, она образует *замыкающую пластинку,* препятствующую истечению крови из лакун плаценты.

Кровь в лакунах непрерывно циркулирует. Она поступает из маточных артерий, входящих сюда из мышечной оболочки матки. Эти артерии идут по плацентарным перегородкам и открываются в лакуны. Материнская кровь оттекает от плаценты по венам, берущим начало от лакун крупными отверстиями.

Формирование плаценты заканчивается в конце 3-го мес беременности. Плацента обеспечивает питание, тканевое дыхание, рост, регуляцию образовавшихся к этому времени зачатков органов плода, а также его защиту.

Функции плаценты. Основные функции плаценты: 1) дыхательная; 2) транспорт питательных веществ; воды; электролитов и иммуноглобулинов; 3) выделительная; 4) эндокринная; 5) участие в регуляции сокращения миометрия.

Дыхание плода обеспечивается за счет кислорода, присоединенного к гемоглобину материнской крови, который путем диффузии поступает через плаценту в кровь плода, где он соединяется с фетальным гемоглобином (HbF). Связанный с фетальным гемоглобином CO_2 в крови плода также диффундирует через плаценту, поступает в кровь матери, где соединяется с материнским гемоглобином.

Транспорт всех питательных веществ, необходимых для развития плода (глюкоза, аминокислоты, жирные кислоты, нуклеотиды, витамины, минеральные вещества), происходит из крови матери через плаценту в кровь плода, и, наоборот, из крови плода в кровь матери поступают продукты обмена веществ, выводимые из его организма (выделительная функция). Электролиты и вода проходят через плаценту путем диффузии и с помощью пиноцитоза.

В транспорте иммуноглобулинов участвуют пиноцитозные везикулы симпластотрофобласта. Поступивший в кровь плода иммуноглобулин пассивно

иммунизирует его от возможного действия бактериальных антигенов, которые могут поступать при заболеваниях матери. После рождения материнский иммуноглобулин разрушается и заменяется вновь синтезируемым в организме ребенка при действии на него бактериальных антигенов. Через плаценту в околоплодные воды проникают IgG, IgA.

Эндокринная функция является одной из наиболее важных, так как плацента обладает способностью синтезировать и секретировать ряд гормонов, обеспечивающих взаимодействие зародыша и материнского организма на протяжении всей беременности. Местом продукции плацентарных гормонов являются цитотрофобласт и особенно симпластотрофобласт, а также децидуальные клетки.

Одним из первых плацента синтезирует *хорионический гонадотропин,* концентрация которого быстро нарастает на 2-3-й нед беременности, достигая максимума на 8-10-й нед, причем в крови плода она в 10-20 раз выше, чем в крови матери. Гормон стимулирует образование адренокортикотропного гормона (АКТГ) гипофиза, усиливает секрецию кортикостероидов.

Большую роль в развитии беременности играет *плацентарный лактоген,* который обладает активностью пролактина и лютеотропного гормона гипофиза. Он поддерживает стероидогенез в желтом теле яичника в первые 3 мес беременности, а также принимает участие в метаболизме углеводов и белков. Концентрация его в крови матери прогрессивно нарастает на 3-4-м мес беременности и в дальнейшем продолжает увеличиваться, достигая максимума к 9-му мес. Этот гормон совместно с пролактином гипофиза матери и плода играет определенную роль в продукции легочного сурфактанта и фетоплацен-тарной осморегуляции. Высокая концентрация его обнаруживается в околоплодных водах (в 10-100 раз больше, чем в крови матери).

В хорионе, а также в децидуальной оболочке синтезируются прогестерон и прегнандиол.

Прогестерон (вырабатываемый сначала желтым телом в яичнике, а с 5-6-й нед в плаценте) подавляет сокращения матки, стимулирует ее рост, оказывает иммунодепрессивное действие, подавляя реакцию отторжения плода. Около 3/4 прогестерона в организме матери метаболизируется и трансформируется в эстрогены, а часть выделяется с мочой.

Эстрогены (эстрадиол, эстрон, эстриол) вырабатываются в симпласто-трофобласте ворсин плаценты (хориона) в середине беременности, а к концу

беременности их активность усиливается в 10 раз. Они вызывают гиперплазию и гипертрофию матки.

Кроме того, в плаценте синтезируются меланоцитостимулирующий и адренокортикотропный гормоны, соматостатин и др.

В плаценте содержатся полиамины (спермин, спермидин), влияющие на усиление синтеза РНК в гладких мышечных клетках миометрия, а также на разрушающие их оксидазы. Важную роль играют аминооксидазы (гиста-миназа, моноаминоксидаза), разрушающие биогенные амины - гистамин, серотонин, тирамин. Во время беременности их активность возрастает, что способствует разрушению биогенных аминов и падению концентрации последних в плаценте, миометрии и крови матери.

Во время родов гистамин и серотонин являются наряду с катехоламинами (норадреналин, адреналин) стимуляторами сократительной деятельности гладких мышечных клеток (ГМК) матки, и к концу беременности их концентрация значительно возрастает в связи с резким снижением (в 2 раза) активности аминооксидаз (гистаминаза и др.).

При слабой родовой деятельности отмечается усиление активности аминоокси-даз, например гистаминазы (в 5 раз).

Нормальная плацента не является абсолютным барьером для белков. В частности, фетопротеин в конце 3-го мес беременности проникает в небольшом количестве (около 10 %) из плода в кровь матери, но на этот антиген материнский организм не отвечает отторжением, так как во время беременности уменьшается цитотоксич-ность материнских лимфоцитов.

Плацента препятствует прохождению ряда материнских клеток и цитотоксиче-ских антител к плоду. Главную роль в этом играет фибриноид, покрывающий тро-фобласт при его частичном повреждении. Это предотвращает поступление в межворсинчатое пространство плацентарных и плодовых антигенов, а также ослабляет гуморальную и клеточную «атаку» матери против зародыша.

В заключение отметим основные особенности ранних стадий развития зародыша человека: 1) асинхронный тип полного дробления и образование «светлых» и «темных» бластомеров; 2) раннее обособление и формирование внезародышевых органов; 3) раннее образование амниотического пузырька и отсутствие амниотических складок; 4) наличие в стадии гаструляции двух механизмов - деламинации и иммиграции, в течение которых происходит также развитие провизорных органов; 5) интерстициальный тип имплантации; 6) сильное развитие амниона, хориона, плаценты и слабое развитие желточного мешка и аллантоиса.

21.5. СИСТЕМА МАТЬ-ПЛОД

Система мать-плод возникает в процессе беременности и включает две подсистемы - организм матери и организм плода, а также плаценту, являющуюся связующим звеном между ними.

Взаимодействие между организмом матери и организмом плода обеспечивается прежде всего нейрогуморальными механизмами. При этом в обеих подсистемах различают следующие механизмы: рецепторные, воспринимающие информацию, регуляторные, осуществляющие ее переработку, и исполнительные.

Рецепторные механизмы организма матери расположены в матке в виде чувствительных нервных окончаний, которые первыми воспринимают информацию о состоянии развивающегося плода. В эндометрии находятся хемо-, механо- и терморецепторы, а в кровеносных сосудах - барорецепторы. Рецепторные нервные окончания свободного типа особенно многочисленны в стенках маточной вены и в децидуальной оболочке в области прикрепления плаценты. Раздражение рецепторов матки вызывает изменения интенсивности дыхания, кровяного давления в организме матери, что обеспечивает нормальные условия для развивающегося плода.

Регуляторные механизмы организма матери включают отделы ЦНС (височная доля мозга, гипоталамус, мезэнцефальный отдел ретикулярной формации), а также гипоталамо-эндокринную систему. Важную регуляторную функцию выполняют гормоны: половые, тироксин, кортикостероиды, инсулин и др. Так, во время беременности происходят усиление активности коры надпочечников матери и повышение выработки кортикостероидов, которые участвуют в регуляции метаболизма плода. В плаценте вырабатывается хорионический гонадотропин, стимулирующий образование АКТГ гипофиза, который активизирует деятельность коры надпочечников и усиливает секрецию кортикостероидов.

Регуляторные нейроэндокринные аппараты матери обеспечивают сохранение беременности, необходимый уровень функционирования сердца, сосудов, кроветворных органов, печени и оптимальный уровень обмена веществ, газов в зависимости от потребностей плода.

Рецепторные механизмы организма плода воспринимают сигналы об изменениях организма матери или собственного гомеостаза. Они обнаружены в стенках пупочных артерий и вены, в устьях печеночных вен, в коже и кишечнике плода. Раздражение этих рецепторов приводит к изменению частоты сердцебиения плода, скорости кровотока в его сосудах, влияет на содержание сахара в крови и т. д.

Регуляторные нейрогуморальные механизмы организма плода формируются в процессе развития. Первые двигательные реакции у плода появляются на 2- 3-м мес развития, что свидетельствует о созревании нервных центров. Механизмы, регулирующие газовый гомеостаз, формируются в конце II триместра эмбриогенеза. Начало функционирования центральной эндокринной железы - гипофиза - отмечается на 3-м мес развития. Синтез кортикостероидов в надпочечниках плода начинается со второй половины беременности и увеличивается с его ростом. У плода усилен синтез инсулина, который необходим для обеспечения его роста, связанного с углеводным и энергетическим обменом.

Действие нейрогуморальных регуляторных систем плода направлено на исполнительные механизмы - органы плода, обеспечивающие изменение интенсивности дыхания, сердечно-сосудистой деятельности, мышечной активности и т. п., и на механизмы, определяющие изменение уровня газообмена, обмена веществ, терморегуляции и других функций.

В обеспечении связей в системе мать-плод особо важную роль играет *плацента,* которая способна не только аккумулировать, но и синтезировать вещества, необходимые для развития плода. Плацента выполняет эндокринные функции, вырабатывая ряд гормонов: прогестерон, эстроген, хорионичe-ский гонадотропин (ХГ), плацентарный лактоген и др. Через плаценту между матерью и плодом осуществляются гуморальные и нервные связи.

Существуют также экстраплацентарные гуморальные связи через плодные оболочки и амниотическую жидкость.

Гуморальный канал связи - самый обширный и информативный. Через него происходит поступление кислорода и углекислого газа, белков, углеводов, витаминов, электролитов, гормонов, антител и др. (рис. 21.20). В норме чужеродные вещества не проникают из организма матери через плаценту. Они могут начать проникать лишь в условиях патологии, когда нарушена барьерная функция плаценты. Важным компонентом гуморальных связей являются иммунологические связи, обеспечивающие поддержание иммунного гомеостаза в системе мать-плод.

Несмотря на то, что организмы матери и плода генетически чужеродны по составу белков, иммунологического конфликта обычно не происходит. Это обеспечивается рядом механизмов, среди которых существенное значение имеют следующие: 1) синтезируемые симпластотрофобластом белки, тормозящие иммунный ответ материнского организма; 2) хориональный гонадотропин и плацентарный лактоген, находящиеся в высокой концентрации на поверхности симпластотрофобласта; 3) иммуномаскирую-щее действие гликопротеидов перицеллюлярного фибриноида плаценты, заряженного так же, как и лимфоциты омывающей крови, отрицательно; 4) протеолитические свойства трофобласта также способствуют инактивации чужеродных белков.

В иммунной защите принимают участие и амниотические воды, содержащие антитела, блокирующие антигены А и В, свойственные крови беременной, и не допускают их в кровь плода.

Организмы матери и плода представляют собой динамическую систему гомологичных органов. Поражение какого-либо органа матери ведет к нарушению развития одноименного органа плода. Так, если беременная женщина страдает диабетом,

при котором снижена выработка инсулина, то у плода наблюдаются увеличение массы тела и повышение продукции инсулина в островках поджелудочной железы.

В эксперименте на животных установлено, что сыворотка крови животного, у которого удалили часть какого-либо органа, стимулирует пролиферацию в одноименном органе. Однако механизмы этого явления изучены недостаточно.

Нервные связи включают плацентарный и экстраплацентарный каналы: плацентарный - раздражение баро- и хеморецепторов в сосудах плаценты и пуповины, а экстраплацентарный - поступление в ЦНС матери раздражений, связанных с ростом плода и др.

Наличие нервных связей в системе мать-плод подтверждается данными об иннервации плаценты, высоком содержании в ней ацетилхолина, отставании развития плода в денервированном роге матки экспериментальных животных и др.

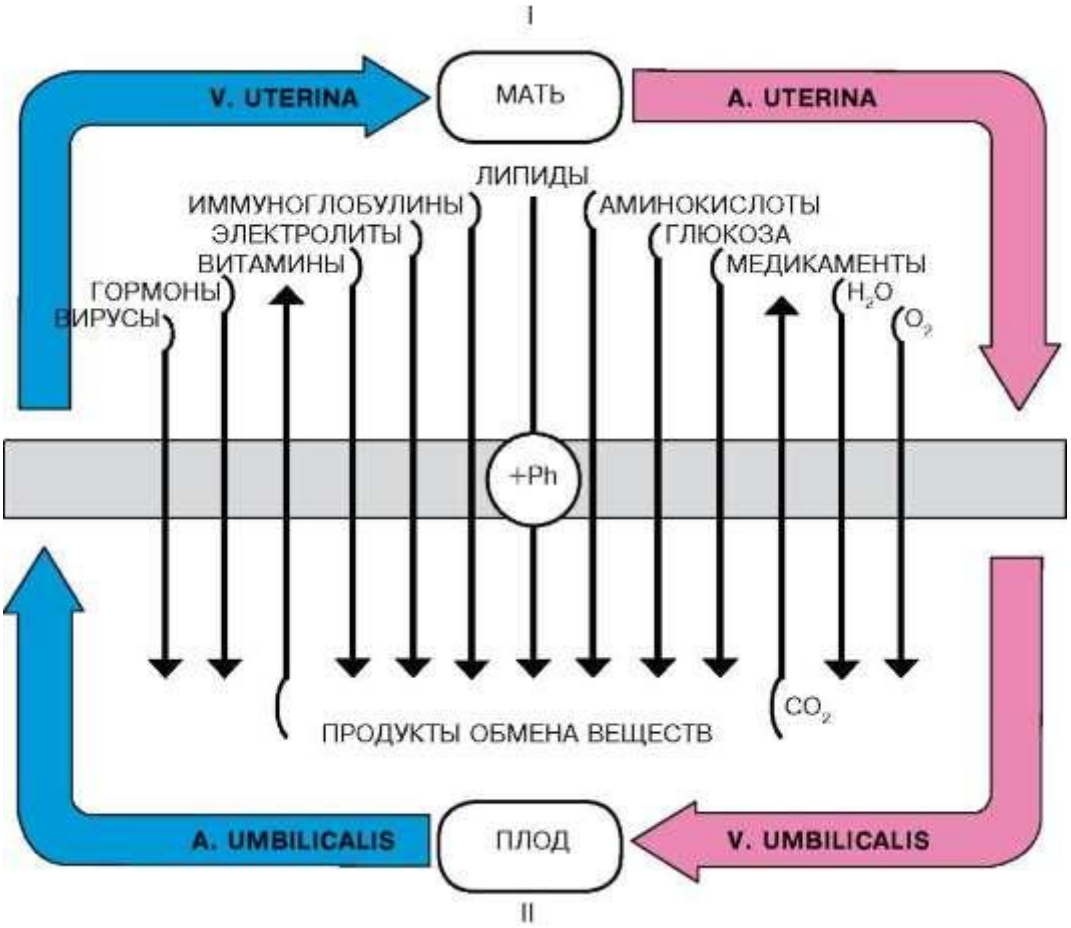

Рис. 21.20. Транспорт веществ через плацентарный барьер

В процессе формирования системы мать-плод существует ряд критических периодов, наиболее важных для установления взаимодействия между двумя системами, направленных на создание оптимальных условий для развития плода.

21.6. КРИТИЧЕСКИЕ ПЕРИОДЫ РАЗВИТИЯ

В ходе онтогенеза, особенно эмбриогенеза, отмечаются периоды более высокой чувствительности развивающихся половых клеток (в период прогенеза) и зародыша (в период эмбриогенеза). Впервые на это обратил внимание австралийский врач Норман Грегг (1944). Российский эмбриолог П. Г. Светлов (1960) сформулировал теорию критических периодов развития и проверил ее экспериментально. Сущность этой теории заключается в утверждении общего положения, что каждый этап развития зародыша в

целом и его отдельных органов начинается относительно коротким периодом качественно новой перестройки, сопровождающейся детерминацией, пролиферацией и дифференцировкой клеток. В это время эмбрион наиболее восприимчив к повреждающим воздействиям различной природы (рентгеновское облучение, лекарственные средства и др.). Такими периодами в прогенезе являются спермио- и овогенез (мейоз), а в эмбриогенезе - оплодотворение, имплантация (во время которой происходит гаструляция), дифференцировка зародышевых листков и закладка органов, период плацентации (окончательного созревания и формирования плаценты), становление многих функциональных систем, рождение.

Среди развивающихся органов и систем человека особое место принадлежит головному мозгу, который на ранних стадиях выступает в роли первичного организатора дифференцировки окружающих тканевых и органных зачатков (в частности, органов чувств), а позднее отличается интенсивным размножением клеток (примерно 20 000 в минуту), что требует оптимальных условий трофики.

Повреждающими экзогенными факторами в критические периоды могут быть химические вещества, в том числе многие лекарственные, ионизирующее облучение (например, рентгеновское в диагностических дозах), гипоксия, голодание, наркотики, никотин, вирусы и др.

Химические вещества и лекарственные препараты, проникающие через плацентарный барьер, особенно опасны для зародыша в первые 3 мес беременности, так как они не метаболизируются и накапливаются в повышенных концентрациях в его тканях и органах. Наркотики нарушают развитие головного мозга. Голодание, вирусы вызывают пороки развития и даже внутриутробную гибель (табл. 21.2).

Итак, в онтогенезе человека выделяют несколько критических периодов развития: в прогенезе, эмбриогенезе и постнатальной жизни. К ним относятся: 1) развитие половых клеток - овогенез и сперматогенез; 2) оплодотворение; 3) имплантация (7-8-е сут эмбриогенеза); 4) развитие осевых зачатков органов и формирование плаценты (3-8-я нед развития); 5) стадия усиленного роста головного мозга (15-20-я нед); 6) формирование основных функциональных систем организма и дифференцировка полового аппарата (20-24-я нед); 7) рождение; 8) период новорожденности (до 1 года); 9) половое созревание (11-16 лет).

Методы диагностики и меры профилактики аномалий развития человека. С целью выявления аномалий развития человека современная медицина располагает рядом методов (неинвазивных и инвазивных). Так, всем беременным дважды (в 16-24 и 32-36 нед) проводят *ультразвуковое исследование,* что позволяет обнаружить ряд аномалий развития плода и его органов. На 16-18-й нед беременности с помощью метода определения содержания *альфа-фетопротеина* в сыворотке крови матери можно выявить пороки развития ЦНС (в случае увеличения его уровня более чем в 2 раза) или хромосомные аномалии, например синдром Дауна - трисомия хромосомы 21 или

Таблица 21.2. Сроки возникновения некоторых аномалий развития эмбрионов и плодов человека другие трисомии (об этом свидетельствует снижение уровня исследуемого вещества более чем в 2 раза).

Форма аномалии	Возраст
Анэнцефалия — отсутствие головного мозга, свода костей черепа	26 сут
Менингомиелоцеле — выбухание оболочек и тканей спинного мозга сквозь дефект в позвоночнике	28 сут
Экстрофия мочевого пузыря — отсутствие нижней части передней брюшной стенки и передней стенки мочевого пузыря. Дефект брюшной стенки замещен задней стенкой мочевого пузыря с отверстиями мочеточников	30 сут
Губа расщепленная (заячья) — дефект развития верхней губы	36 сут
Атрезия и свищи прямой кишки, возникновение диафрагмальной грыжи, дефект межжелудочковой перегородки сердца	6 нед
Расщелина верхней челюсти и нёба	9—10 нед
Грыжа пуповинная (омфалоцеле) — из-за дефекта брюшной стенки наружу выходят внутренние органы, покрытые истонченными тканями пуповины	10 нед
Гипоспадия — отсутствие у детей мужского пола дистальной части мочеиспускательного канала, а его наружное отверстие находится в мошонке или промежности; у детей женского пола — отверстие мочеиспускательного канала открывается во влагалище	12 нед
Крипторхизм — задержка опущения яичек в мошонку	7–10 мес

Амниоцентез - инвазивный способ исследования, при котором через брюшную стенку матери производят взятие околоплодных вод (обычно на 16-й нед беременности). В дальнейшем производят хромосомный анализ клеток амниотической жидкости и другие исследования.

Используется также визуальный контроль развития плода с помощью *лапароскопа,* введенного через брюшную стенку матери в полость матки *(фетоскопия).*

Существуют и другие способы диагностики аномалий развития плода. Однако основной задачей медицинской эмбриологии является предупреждение их развития. С этой целью разрабатываются методы генетического консультирования и подбора супружеских пар.

Методы искусственной инсеминации половыми клетками от заведомо здоровых доноров позволяют избежать наследования ряда неблагоприятных признаков. Развитие генной инженерии дает возможность корригировать локальные повреждения генетического аппарата клетки. Так, существует метод, сущность которого заключается в получении биоптата яичка у мужчины с генетически обусловленным заболеванием. Внесение в сперма-тогонии нормальной ДНК, а затем трансплантация сперматогоний в предварительно облученное яичко (для уничтожения генетически дефектных половых клеток), последующее размножение трансплантированных спер-матогоний приводит к тому, что вновь образованные сперматозоиды освобождаются от генетически обусловленного дефекта. Следовательно, такие клетки могут дать нормальное потомство при оплодотворении женской половой клетки.

Метод криоконсервации спермы позволяет длительно сохранять оплодотворяющую способность сперматозоидов. Это применяется для сохранения половых клеток мужчин, связанных с опасностью облучения, ранения и др.

Метод искусственного оплодотворения и переноса эмбрионов (экстракорпоральное оплодотворение) применяется для лечения как мужского, так и женского бесплодия. Для получения женских половых клеток используют лапароскопию. Специальной иглой прокалывают оболочку яичника в области расположения пузырчатого фолликула, аспирируют овоцит, который в дальнейшем оплодотворяется спермиями. Последующее культивирование, как правило, до стадии 2-4-8 бластомеров и перенос зародыша в матку или маточную трубу обеспечивает его развитие в условиях материнского организма. При этом возможна трансплантация зародыша в матку «суррогатной» матери.

Совершенствование методов лечения бесплодия и профилактики аномалий развития человека тесно переплетаются с морально-этическими, юридическими, социальными проблемами, решение которых во многом зависит от сложившихся традиций того или иного народа. Это является предметом специального исследования и обсуждения в литературе. В то же время успехи клинической эмбриологии и репродуктологии не могут существенно повлиять на рост народонаселения в силу высокой стоимости лечения и методических трудностей при работе с половыми клетками. Именно поэтому основу деятельности, направленной на оздоровление и численный рост населения, составляет профилактическая работа врача, базирующаяся на знаниях процессов эмбриогенеза. Для рождения здорового потомства немаловажно вести здоровый образ жизни и отказаться от вредных привычек, а также проводить комплекс тех мероприятий, которые находятся в компетенции медицинских, общественных и образовательных учреждений.

Таким образом, в результате изучения эмбриогенеза человека и других позвоночных установлены основные механизмы образования половых клеток и их слияния с возникновением одноклеточной стадии развития - зиготы. Последующее развитие зародыша, имплантация, формирование зародышевых листков и эмбриональных зачатков тканей, внезародышевых органов показывают тесную эволюционную связь и преемственность развития представителей различных классов животного мира. Важно знать, что в развитии зародыша существуют критические периоды, когда резко возрастает риск внутриутробной гибели либо развития по патологическому пути. Знание основных закономерных процессов эмбриогенеза позволяет решать ряд проблем медицинской эмбриологии (предупреждение аномалий развития плода, лечение бесплодия), осуществлять комплекс мероприятий, предупреждающих гибель плодов и новорожденных.

Контрольные вопросы

1. Тканевый состав детской и материнской частей плаценты.
2. Критические периоды развития человека.
3. Сходство и различия в эмбриогенезе позвоночных и человека.
4. Источники развития тканей провизорных органов.

ЛИТЕРАТУРА

Бойчук П. В., Исламов Р. Р., Кузнецов С. Л., Челышев Ю. А. Гистология: атлас для практических занятий. - М.: ГЭОТАР-Медиа, 2008.

Брусиловский А. И., Рогажинская К. К., Хачатурян Е. К., Килачицкая И. Р. Русско-латинская терминология по гистологии, цитологии и эмбриологии / под ред. проф. Ю. И. Афанасьева. - Симферополь, 1987.

Волкова О. В., Пекарский М. И. Эмбриогенез и возрастная гистология внутренних органов человека. - М.: Медицина, 1976.

Гарстукова Л. С,, Кузнецов С. Л., Деревянко В. Г. Наглядная гистология (общая и частная). - М.: ООО «Медицинское информационное агентство», 2008.

Гартнер Л. П., Хайатт Дж. Л. Цветной атлас по гистологии / пер. с англ.; под ред. В. П. Сапрыкина. - М.: ЛОГОСФЕРА, 2008.

Гистология / под ред. Ю. И. Афанасьева, Н. А. Юриной. - 5-е изд. - М.: Медицина, 1999.

Гистология, цитология и эмбриология: атлас / под ред. О. В. Волковой, Ю. К. Елецкого. - М.: Медицина, 1996.

Гистология, эмбриология, цитология: учебник / под ред. Э. Г. Улумбекова и Ю. А. Челышева. - М.: ГЭОТАР-Медиа, 2007.

Гистология. Введение в патологию: учебник / под ред. Э. Г. Улумбекова и Ю. А. Челышева. - М.: ГЭОТАР-Медиа, 1997.

Данилов Р. К. Гистология. Эмбриология. Цитология: учебник для студентов медицинских вузов. - М.: ООО «Медицинское информационное агентство», 2006.

Данилов Р. К., Клишов А. А., Боровая Т. Г. Гистология человека в мультимедиа: учебник для студентов медицинских вузов. - СПб.: ЭлБи, 2004.

Данилов Р. К., Боровая Т. Г. Общая и медицинская эмбриология. - СПб.: СпецЛит, 2003.

Елисеев В. Г., Афанасьев Ю. И., Котовский Е. Ф., Яцковский А. Н. Атлас микроскопического и ультрамикроскопического строения клеток, тканей и органов. - 5-е изд. - М.: Медицина, 2004.

Жункейра Л. К., Карнейро Ж. Гистология: атлас: учебное пособие / пер. с англ.; под ред. В. Л. Быкова. - М.: ГЭОТАР-Медиа, 2009.

Заварзин А. А. Сравнительная гистология. - СПб.: СПбГУ, 2000. *Кнорре А. Г.* Краткий очерк эмбриологии человека. - 2-е изд. - Л.: Медицина, 1967.

Кузнецов С. Л., Мушкамбаров Н. Н. Гистология, цитология и эмбриология. - М.: ООО «Медицинское информационное агентство», 2005.

Кузнецов С. Л, Мушкамбаров П. П., Горячкина В. Л. Атлас по гистологии, цитологии и эмбриологии. - М.: ООО «Медицинское информационное агентство», 2002.

Лабораторные занятия по курсу гистологии, цитологии и эмбриологии / под ред. Ю. И. Афанасьева, А. Н. Яцковского. - М.: Медицина, 1999.

Мушкамбаров Н. Н, Кузнецов С. Л. Молекулярная биология: учебное пособие для студентов медицинских вузов. - М.: ООО «Медицинское информационное агентство», 2003.

Новиков В. Д., Правоторов Г. В. Гистология, цитология, эмбриология: справочник. - М.: ЮКЭА, 2003.

Пэттен Б. М. Эмбриология человека / пер. с англ. - М.: Медгиз, 1959.

Руководство по гистологии: в 2 т. / под ред Р. К. Данилова. - СПб.: СпецЛит, 2011.

Соколов В. И., Чумасов Е. И. Цитология, гистология, эмбриология. - М.: КолосС, 2004.

Фалин Л. И. Атлас по эмбриологии человека. - М.: Медицина, 1976.

Экспресс-гистология / под ред. В. И. Ноздрина. - М.: ООО «Медицинское информационное агентство», 2008.

Юрина Н. А., Радостина А. И. Гистология.- М.: Медицина, 1996.

Kimball's Biology Pages. URL: http://www.ultranet.com/~jkimball/ BiologyPages/

Крстич Радивой В. Иллюстрированная энциклопедия по гистологии человека / пер. с англ. Р. П. Самусева, М. Ю. Капитоновой; под ред. Р. П. Самусева. - СПб.: СОТИС, 2001.

Moore R. L. Before We Are Born. Basic Embryology and Birth Defects / 3rd ed. - Philadelphia: W. B. Saunders Company, 1989.

O'Rahilly R., Muller F. Embryologie und Teratologie des Menschen. - Bern; Gottingen; Toronto; Seattle: Hans Huber Verlag, 1999.

Sadler T. W. Langman's Medical Embryology / 7th ed. - Baltimore: Williams and Wilkins, 1995.

Stevens A., Lowe J. S. Human Histology. - 2nd ed. - L. e. a.: Mosby, 1997.

Terminologia Histologica. Международные термины по цитологии и гистологии человека с официальным списком русских эквивалентов / под ред. В. В. Банина, В. Л. Быкова. - М.: ГЭОТАР-Медиа, 2009.