

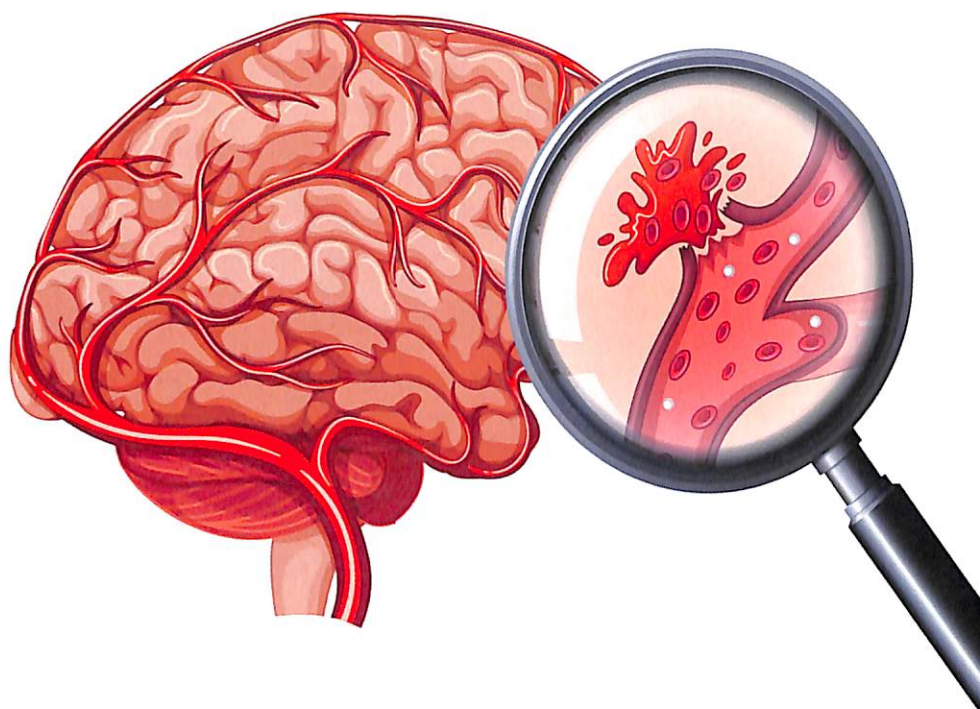
ББК 516.8-00

Н 52

54789

НЕОТЛОЖНЫЕ СОСТОЯНИЯ В НЕВРОЛОГИИ

Под редакцией
профессора
Л.В.СТАХОВСКОЙ



УДК 616.8-00

Н-52

54789

ФЕДЕРАЛЬНОЕ ГОСУДАРСТВЕННОЕ БЮДЖЕТНОЕ
ОБРАЗОВАТЕЛЬНОЕ УЧРЕЖДЕНИЕ ВЫСШЕГО ОБРАЗОВАНИЯ
«РОССИЙСКИЙ НАЦИОНАЛЬНЫЙ ИССЛЕДОВАТЕЛЬСКИЙ
МЕДИЦИНСКИЙ УНИВЕРСИТЕТ ИМЕНИ Н.И.ПИРОГОВА»
МИНЗДРАВА РОССИИ

НЕОТЛОЖНЫЕ СОСТОЯНИЯ В НЕВРОЛОГИИ

Под редакцией профессора Л.В.Стаховской

Учебное пособие

Второе издание



Москва
«МЕДпресс-информ»
2021

УДК 616.8-00

ББК 56.12я7

H52

Авторы – сотрудники кафедры неврологии, нейрохирургии и медицинской генетики лечебного факультета ФГБОУ ВО «Российский национальный исследовательский медицинский университет им. Н.И.Пирогова» Минздрава России: *Людмила Витальевна Стаховская*, д.м.н., профессор; *Николай Анатольевич Шамалов*, д.м.н., профессор; *Евгения Александровна Кольцова*, к.м.н., профессор; *Валентина Владимировна Гудкова*, к.м.н., профессор; *Елизавета Алексеевна Петрова*, д.м.н., профессор; *Марина Хасановна Шурдумова*, к.м.н., доцент; *Раиса Таировна Таирова*, к.м.н., доцент; *Екатерина Игоревна Кимельфельд*, к.м.н., доцент.

Рецензенты:

Федин Анатолий Иванович, д.м.н., профессор, зав. кафедрой неврологии ФДПО ФГБОУ ВО «Российский национальный исследовательский медицинский университет им. Н.И.Пирогова» Минздрава России;

Котов Сергей Викторович, д.м.н., профессор, зав. кафедрой неврологии Московского областного научно-исследовательского клинического института им. М.Ф.Владимирского.

Рекомендовано к печати ЦМКС.

H52 **Неотложные состояния в неврологии** : учеб. пособ. / под ред. проф. Л.В.Стаховской. – 2-е изд. – Москва : МЕДпресс-информ, 2021. – 240 с. : ил.

ISBN 978-5-00030-877-6

Учебное пособие содержит материалы по неотложным состояниям в неврологии, патологическим состояниям, требующим экстренной диагностики и оказания экстренной помощи. Оно направлено на систематизацию и облегчение процесса восприятия сложного и объемного материала учебников по неврологии студентами и ординаторами медицинских вузов. В пособии приведены коды Международной классификации болезней по соответствующим нозологиям, тесты и клинические задачи для закрепления изучаемого материала.

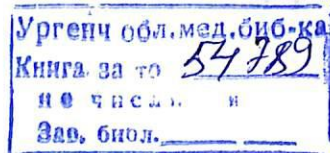
Пособие составлено в соответствии с действующим Федеральным государственным образовательным стандартом по специальностям «31.05.01 Лечебное дело»; «31.05.02 Педиатрия»; «31.08.42 Неврология»; «30.05.01 Медицинская биохимия»; «30.05.02 Медицинская биофизика»; «30.05.03 Медицинская кибернетика».

Пособие предназначено для студентов старших курсов медицинских вузов по специальностям «31.05.01 Лечебное дело»; «31.05.02 Педиатрия»; «30.05.02 Медицинская биофизика»; «30.05.01 Медицинская биохимия»; «30.05.03 Медицинская кибернетика», а также ординаторов по специальности «31.08.42 Неврология» и врачей – неврологов, терапевтов, кардиологов, анестезиологов-реаниматологов, врачей общей практики.

УДК 616.8-00

ББК 56.12я7

ISBN 978-5-00030-877-6



© Оформление, оригинал-макет, иллюстрации.
Издательство «МЕДпресс-информ», 2021
© Иллюстрация на обложке: interactimages /
Фотобанк «Фотодженика», 2021

ОГЛАВЛЕНИЕ

Предисловие	5
Сокращения	7
Введение	9
Глава 1. Принципы обследования пациента при утрате сознания	11
Глава 2. Синдромы неотложных неврологических состояний	20
Синдромы нарушения сознания	20
Острые головные боли	24
Острое головокружение	28
Стволовые синдромы	28
Пароксизмальные расстройства	36
Острые нарушения зрения	38
Менингеальный синдром	39
Глава 3. Коматозные состояния	40
Глава 4. Отек мозга. Внутрочерепная гипертензия. Дислокационный синдром	48
Глава 5. Синдром обратимой задней энцефалопатии – вариант вазогенного отека головного мозга	62
Глава 6. Ишемический инсульт и транзиторная ишемическая атака	79
Глава 7. Геморрагический инсульт (внутричерепное кровоизлияние)	101
Глава 8. Спонтанное субарахноидальное кровоизлияние	112
Глава 9. Тромбозы мозговых вен и синусов	129

Глава 10. Эпилептический статус	148
Глава 11. Тяжелая миастения. Кризы при миастении ...	163
Глава 12. Острая демиелинизирующая полиневропатия (синдром Гийена–Барре)	185
Материалы для самоконтроля	195
Клинические задачи	225
Дополнительная литература	238

ПРЕДИСЛОВИЕ

Неврология – одна из ведущих медицинских специальностей, изучающая патологию центральной и периферической нервной системы – системы, обеспечивающей стабильную интегративную жизнедеятельность и активность человека в меняющихся условиях внешней среды. Интегративные функции нервная система осуществляет совместно с иммунной и эндокринной системами, в то же время гибко регулируя и их активность. Патология нервной системы проявляется не только нарушениями функций головного или спинного мозга, нервов или сплетений, но и нейровисцеральными, нейроиммуноэндокринными расстройствами.

Предлагаемое руководство посвящено неотложным состояниям в неврологии, патологическим состояниям, требующим незамедлительной диагностики и оказания экстренной помощи. Оно направлено на облегчение процесса восприятия сложного и объемного материала учебников по неврологии, его систематизацию студентами и ординаторами медицинских вузов. Материал разделен на главы согласно тематике учебных занятий по типовой учебной программе. По каждой теме приведены обобщающие сведения, включающие основные приемы обследования больного в состоянии нарушенного сознания, основные симптомы и синдромы при тяжелом поражении нервной системы, этиологические факторы, патогенетические механизмы, клинические проявления неотложных состояний, алгоритмы их диагностики, сведения о неотложной помощи и терапии. В руководстве предложены материалы для самопроверки – тесты разной степени сложности и клинические задачи.

Надеемся, что работа с данным руководством позволит студентам, ординаторам и врачам глубже изучить основы клинической неврологии и систематизировать знания, необходимые для практической деятельности.

СОКРАЩЕНИЯ

АВМ – артериовенозная мальформация
АГ – артериальная гипертензия
АД – артериальное давление
АХР – ацетилхолиновый рецептор
АЧТВ – активированное частичное тромбопластиновое время
ВЧГ – внутричерепная гипертензия
ВЧД – внутричерепное давление
ГИ – геморрагический инсульт
ГЭБ – гематоэнцефалический барьер
ДВИ – диффузионно-взвешенное изображение
ДВС-синдром – синдром диссеминированного внутрисосудистого свертывания
ИВЛ – искусственная вентиляция легких
ИИ – ишемический инсульт
КТ – компьютерная томография
МК – мозговой кровоток
МКБ – Международная классификация болезней
МНО – международное нормализованное отношение
МРТ – магнитно-резонансная томография
ОГМ – отек головного мозга
ОНМК – острое нарушение мозгового кровообращения
САК – субарахноидальное кровоизлияние
СГБ – синдром Гийена–Барре
СОЗЭ – синдром обратимой задней энцефалопатии
ТИА – транзиторная ишемическая атака
ТЛТ – тромболитическая терапия
УЗИ – ультразвуковое исследование
ЦВТ – центральный венозный тромбоз

ЦНС – центральная нервная система
ЦСАГ – цифровая субтракционная ангиография
ЧМТ – черепно-мозговая травма
ЧСС – частота сердечных сокращений
ЭКГ – электрокардиография
ЭМГ – электромиография
ЭНМГ – электронейромиография
ЭС – эпилептический статус
ЭхоКГ – эхокардиография
ЭЭГ – электроэнцефалография

ВВЕДЕНИЕ

Целью освоения раздела «Неотложные состояния в неврологии» дисциплины «Неврология» является:

- изучение ведущих этиологических и патогенетических механизмов, клинических проявлений неотложных состояний в неврологии, принципов их диагностики и тактики ведения на догоспитальном и госпитальном этапах.

Задачи, решаемые в ходе освоения программы раздела «Неотложные состояния в неврологии»:

Изучение:

- этиологических факторов основных неотложных неврологических состояний;
- патофизиологических механизмов развития неотложных неврологических состояний;
- принципов клинической и инструментальной диагностики неотложных неврологических состояний;
- методов оказания экстренной помощи, основ патогенетической терапии, рационального лечения неотложных состояний в неврологии.

Формирование представлений:

- о принципах деонтологии, этики и биоэтики в клинической неврологии;
- о принципах клинической и инструментальной диагностики неотложных неврологических состояний;
- о принципах оказания экстренной помощи и лечения неотложных неврологических состояний;
- формирование у студента клинического мышления на основе полученных знаний.

Воспитание навыков:

- оценки степени тяжести состояния пациента;
- осмотра пациента с нарушениями сознания;
- составления плана обследования пациента с экстренной неврологической патологией;
- обоснования клинического диагноза;
- оказания неотложной помощи пациенту.

ГЛАВА 1. ПРИНЦИПЫ ОБСЛЕДОВАНИЯ ПАЦИЕНТА ПРИ УТРАТЕ СОЗНАНИЯ

При осмотре пациента, находящегося в критическом состоянии, важно оценить истинную тяжесть состояния, глубину нарушения сознания, установить наличие признаков очагового поражения головного мозга и дифференцировать первичные неврологические процессы с вторичными (метаболическими, токсическими, соматическими) нарушениями.

При сборе анамнеза у очевидцев необходимо уточнить время развития заболевания, что ему предшествовало, были ли потеря сознания, судороги, пена изо рта, непроизвольное мочеиспускание, неадекватное поведение. Следует получить информацию о предсуществующих травмах и заболеваниях, употреблении лекарственных препаратов, алкоголя или наркотических средств.

При общем осмотре в первую очередь следует:

- оценить состояние системной гемодинамики и дыхания; нарушения сердечного ритма (аритмия, бради-, тахикардия), изменение артериального давления (АД) (гипер- или гипотензия), наличие патологических типов дыхания (Чейна–Стокса, Биота, Куссмауля, инспираторный спазм, судорожные вдохи на фоне апноэ, поверхностные, медленные, неэффективные дыхательные движения), ассоциированных с угнетением сознания, которые могут быть обусловлены как соматическими заболеваниями и токсическими процессами, так и поражением церебральных центров регуляции сердечно-сосудистой и дыхательной системы;

- обратить внимание на запах, исходящий от пациента, который может указывать на кетоацидоз, поражение печени, уремию, алкогольную интоксикацию;
- определить температуру кожи, степень влажности, изменение цвета кожных покровов и слизистых оболочек глаз (бледность, желтушность, цианотичность), наличие высыпаний, следов от инъекций;
- осмотреть тело и голову для исключения травматических повреждений (кровоподтек/гематома в заушной области, над сосцевидным отростком – симптом Бэттла; выделения крови и ликвора из носа и ушей указывают на перелом основания черепа), язык (возможны следы прикуса после эпилептического пароксизма); о сочетанном травматическом повреждении паренхиматозных органов может свидетельствовать снижение АД.

Оценка уровня сознания

По степени снижения уровня бодрствования (количественное нарушение уровня сознания) выделяют оглушение, сопор и кому. Характеристика этих синдромов представлена в таблице 1.1.

Выделяют несколько стадий (степеней) коматозных состояний, которые отражают последовательно нарастающую дисфункцию головного мозга от коры до продолговатого мозга.

При *поверхностной коме (I степень)* нарушены корковые функции при сохранности подкорковых и стволовых рефлексов. Отсутствуют реакции на речевые, световые, звуковые стимулы, однако сильные болевые раздражения могут вызвать беспорядочные, нескоординированные движения. Сохранены витальные функции, сухожильные, корнеальный, зрачковые, чихательный, глоточный рефлексы. Возможно формирование патологической позы по типу декортикационной ригидности (руки приведены к туловищу, согнуты, ноги разогнуты).

При *глубокой коме (II степень)* реакция на боль и другие внешние раздражения отсутствует. Угнетены корковые, под-

Таблица 1.1

Синдромы угнетения сознания

Вид нарушений	Характеристика
Оглушение	Сонливость, иногда с эпизодами двигательного возбуждения. Сохранен ограниченный словесный контакт на фоне изменения порога восприятия внешних раздражителей и снижения психической активности. Снижена концентрация внимания. Мимика бедная. Неточная ориентировка во времени (возможно, и в месте). Ответы на вопросы односложные, после паузы, настойчивых обращений или дополнительной стимуляции. Выполняются только элементарные задания и в замедленном темпе. Быстрая истощаемость. Реакция на боль сохранена
Сопор	Угнетение сознания в виде нарастающей сонливости с сохранностью координированных защитных реакций и открывания глаз на сильные раздражители (болевые, звуковые и др.). Локализуют источник боли. Реакция на словесные инструкции слабая или отсутствует. Могут совершать автоматические стереотипные движения
Кома (греч. кома – глубокий сон)	Глубокая потеря сознания с отсутствием реакций на внешние раздражители и расстройствами регуляции функций организма. В случае поверхностной комы возможно появление в ответ на сильное болевое раздражение хаотичных нецеленаправленных движений, не локализирующих боль

корковые, верхнестволовые функции, сохранена деятельность нижнестволовых отделов. Снижены сухожильные, корнеальный, зрачковые рефлексы, наблюдаются миоз или легкое расширение зрачков. Изменяется мышечный тонус (гипотония, гипертония), может развиваться децеребрационная ригидность (руки и ноги разогнуты). Возможны нарушения дыхания и сердечной деятельности. Сохранены кашлевой, глоточный, окулоцефалический рефлексы.

При *терминальной, атонической, коме (III степень)* дисфункция нижних отделов ствола мозга приводит к выраженным нарушениям витальных функций, поддержание которых невозможно без искусственной вентиляции легких (ИВЛ) и вазопрессоров. Угасают все стволовые рефлексы. Отмеча-

ются диффузная мышечная атония, двусторонний стойкий мидриаз.

Количественную оценку глубины нарушения сознания в экстренных ситуациях, как правило, проводят по специальным шкалам – шкале комы Глазго (табл. 1.2), шкале угнетения сознания FOUR (Full Outline of UnResponsiveness) (табл. 1.3); последняя позволяет точнее детализировать неврологический статус.

Таблица 1.2

Шкала комы Глазго

Характеристика функции	Оценка в баллах
I. Открывание глаз	
Отсутствует	1
Только на боль	2
На речь	3
Спонтанное	4
II. Ответ на болевой стимул	
Отсутствует	1
Сгибательная реакция	2
Разгибательная реакция	3
Отдергивание	4
Локализация раздражения	5
Выполнение команды	6
III. Вербальный ответ	
Отсутствует	1
Нечленораздельные звуки	2
Непонятные слова	3
Спутанная речь	4
Ориентированность полная	5

Примечание. Оценка состояния сознания производится путем суммарного подсчета баллов из каждой подгруппы. Ключ к шкале: 15 баллов соответствует состоянию ясного сознания, 13–14 – оглушению, 9–12 – сопору, 3–8 – коме.

Таблица 1.3

Шкала комы FOUR

Параметр	Характер реакции	Оценка в баллах
<i>Глазные реакции (E)</i>	Глаза открыты, слежение и мигание по команде	4
	Глаза открыты, но нет слежения	3
	Глаза закрыты, открываются на громкий звук, но слежения нет	2
	Глаза закрыты, открываются на боль, но слежения нет	1
	Глаза остаются закрытыми в ответ на боль	0
<i>Комментарий.</i> Оценивается наилучшая из возможных реакций после как минимум 3 попыток вызвать максимальное пробуждение. Оценка E4 выставляется, если как минимум 3 произвольных акта сохранены. Если глаза закрыты, следует их открыть и исследовать слежение за пальцем или объектом. Слежение с поднятием одного века будет достаточным в случаях отека век или травмы лица. Если слежение по горизонтали отсутствует, необходимо проверить слежение по вертикали. Как альтернатива 2 мигания по команде должны быть зафиксированы. Это поможет распознать синдром «запертого человека» (пациент в ясном сознании). Оценка E3 указывает на отсутствие произвольного слежения при открытых глазах. Оценку E2 дают больному, который открывает глаза на громкий звук, но не может следить за предметом. Оценка E1 выставляется, если глаза открываются на болевые стимулы, однако слежение при этом отсутствует. Оценка E0 показывает, что глаза не открываются на боль		
<i>Двигательные реакции (M)</i>	Выполняет команды (знак отлично, кулак, знак мира)	4
	Локализует боль	3
	Сгибательный ответ на боль	2
	Разгибательная поза на боль	1
	Нет ответа на боль или генерализованный миоклонический эпилептический статус (ЭС)	0

Комментарий. Оценивается наилучший из возможных ответов с рук. Оценка M4 выставляется, если больной демонстрирует любой рукой как минимум 1 из 3 знаков (отлично, кулак, мир). Оценка M3 показывает, что больной коснулся или почти коснулся руки исследователя после болевых стимулов – давление на височно-нижнечелюстной сустав или надбровный нерв (локализация).

Таблица 1.3 (продолжение)

Оценка M2 выставляется при любом сгибательном движении в верхних конечностях. Это могут быть или отдергивание, или декортикационная поза. Оценка M1 указывает на разгибательную позу. Оценка M0 присваивается при отсутствии двигательной реакции или миоклоническом эпистатусе		
<i>Стволовые рефлексы (B)</i>	Зрачковый и роговичный рефлексы сохранены	4
	Один зрачок расширен и не реагирует на свет	3
	Зрачковый или роговичный рефлекс отсутствует	2
	Зрачковый и роговичный рефлексы отсутствуют	1
	Отсутствуют зрачковый, роговичный и кашлевой рефлексы	0
<p><i>Комментарий.</i> Оценивается наилучший из возможных ответов. Исследуются зрачковый и роговичный рефлексы. Лучше, если роговичный рефлекс будет проверяться с помощью нанесения нескольких капель физиологического раствора на роговицу (это предотвращает ее травму при повторных исследованиях).</p> <p>Ватные полоски также можно использовать. Кашлевой рефлекс на отсасывание из трахеи проверяется в случае отсутствия этих двух рефлексов.</p> <p>Оценка B4 показывает сохранность зрачкового и роговичного рефлексов.</p> <p>Оценка B3 выставляется, если один зрачок расширен и не реагирует на свет.</p> <p>Оценка B2 указывает на отсутствие либо зрачкового, либо роговичного рефлекса.</p> <p>Оценка B1 указывает на отсутствие и зрачкового, и роговичного рефлексов, но кашлевой рефлекс (используется отсасывание из трахеи) сохранен.</p> <p>Оценка B0 показывает, что зрачковый, роговичный и кашлевой рефлексы отсутствуют</p>		
<i>Дыхательный паттерн (R)</i>	Не интубирован, регулярное дыхание	4
	Не интубирован, дыхание Чейна–Стокса	3
	Не интубирован, нерегулярное дыхание	2
	Спротивляется аппарату ИВЛ	1
	Полностью синхронен с аппаратом ИВЛ или апноэ	0
<p><i>Комментарий.</i> Оценивается просто: регулярный ритм – R4, дыхание Чейна–Стокса – R3, нерегулярный ритм – R2. У интубированных больных: сопротивляется аппарату ИВЛ – R1, полностью синхронен с аппаратом ИВЛ – R0.</p>		

Таблица 1.3 (окончание)

Для идентификации сопротивления больного аппарату ИВЛ используется монитор, отображающий дыхательные паттерны. Во время проведения теста не делается никакой подстройки аппарата ИВЛ и оценка проводится преимущественно при нормальных границах PaCO₂. Может потребоваться отсоединение от аппарата ИВЛ на 1–2 мин. Оксигенация при этом не должна прекращаться. Если больной синхронен с аппаратом ИВЛ, возможно проведение стандартного (кислородно-диффузионного) теста на апноэ

Примечание. Максимальное число баллов по шкале – 16, минимальное – 0.

Неврологическое обследование пациента с нарушением сознания

При исследовании неврологического статуса следует иметь в виду предшествующее осмотру введение седативных лекарственных средств и миорелаксантов, а также угнетение сознания до атонической комы – это делает практически невозможным выявление очаговой неврологической симптоматики, но не исключает органического поражения мозга.

Очаговые неврологические симптомы, которые можно выявить у пациента с угнетением сознания:

- односторонний мидриаз с отсутствием фотореакции свидетельствует о нарушении функции глазодвигательного нерва при первичном поражении ножки мозга, а также является кардинальным признаком височно-тенториального вклинения;
- одностороннее снижение корнеального рефлекса;
- тоническое содружественное отведение глазных яблок – парез взора (может быть стволовым и полушарным, что указывает на топический уровень поражения): в случае полушарного поражения голова и глаза пациента насильственно повернуты от гемипареза и «смотрят на очаг поражения в полушарии», при поражении моста мозга – голова и глаза пациента повернуты в сторону гемипареза;
- стойкие глазодвигательные расстройства (разностояние глазных яблок по вертикали, горизонтали);

Ургенч обл. мед. библ. кв.
Книга за №: 32789
не числится
Зав. биол.

- отсутствие реакции при вызывании окулоцефалического рефлекса или неадекватный ответ, отражающий как первичное, так и вторичное поражение ствола мозга. В норме при пассивном повороте головы в одну сторону глазные яблоки отклоняются в противоположную. Рефлекс может не вызываться при введении барбитуратов;

NB! Ригидность затылочных мышц, окулоцефалический рефлекс нельзя оценивать при подозрении на перелом шейных позвонков.

- односторонний симптом «паруса» – раздувание щеки при дыхании из-за слабости мышц лица;
- односторонние менингеальные симптомы (скуловой Бехтерева, Мондонеци, Кернига);
- одностороннее повышение или понижение мышечного тонуса;
- ротация кнаружи парализованной стопы – стопа Боголепова;
- сухожильная анизорефлексия;
- одностороннее снижение подошвенного рефлекса;
- односторонние патологические симптомы.

Отдельные неврологические симптомы могут способствовать выявлению возможных причин развития расстройств сознания, характера поражения мозга:

- астериксис («хлопающий тремор») и другие виды миоклоний выявляются при неглубоких стадиях расстройства сознания и, как правило, указывают на метаболические нарушения;
- узкие зрачки, реагирующие на свет, свидетельствуют о поражении варолиева моста; точечные зрачки характерны для отравления опиатами и наркотическими анальгетиками (дозонезависимый признак);
- горметония – приступообразные тонические спазмы в конечностях по типу децеребрационной или декортикационной ригидности, возникающие спонтанно или под влиянием внешних раздражителей; эти ствольные судороги

чаще развиваются при обширных полушарных кровоизлияниях с прорывом крови в желудочковую систему мозга.

При установлении соматических или токсических причин развития коматозного состояния пациента госпитализируют в общее реанимационное отделение, а при наличии очагового поражения головного мозга (черепно-мозговая травма [ЧМТ], инсульты или субарахноидальное кровоизлияние [САК], опухоли, нейроинфекции) – в нейрохирургическое или неврологическое отделение реанимации.

ГЛАВА 2. СИНДРОМЫ НЕОТЛОЖНЫХ НЕВРОЛОГИЧЕСКИХ СОСТОЯНИЙ

Синдромы нарушения сознания

Сознание – это феномен осознания самого себя и окружающей действительности, результат взаимодействия личности с внутренним и внешним миром, возможность адекватной реакции на внешние и внутренние раздражители.

Выделяют две составляющие нормального сознания – качественную и количественную. За качество, содержательную часть сознания, ответственна в большей степени кора больших полушарий. За количественный аспект (уровень бодрствования) ответственна восходящая активирующая ретикулярная формация ствола мозга. Через релейные ядра таламуса восходящая активирующая ретикулярная формация диффузно включает корковые механизмы сознания.

Выделяют три механизма нарушения сознания:

1. Двустороннее диффузное поражение коры или корково-подкорковых отделов полушарий (тяжелая гипоксия, ЧМТ).
2. Поражение ствола головного мозга и нарушение восходящей активирующей ретикулярной формации (нарушения кровообращения в стволе мозга, синдромы вклинения, опухоли ствола мозга).
3. Сочетание стволового и полушарного поражения (токсические и метаболические нарушения).

Главным общим признаком синдромов нарушенного сознания является утрата связи больного с окружающим миром, выражающаяся в полной или почти полной невозможности

восприятия, понимания и запоминания текущих событий. По ее окончании период нарушенного сознания полностью или частично амнезируется.

Синдромы выключенного сознания в количественном выражении характеризуются полным прекращением или редуцированностью психической деятельности – оглушение, сопор, кома (см. гл. 1).

Синдромы нарушения сознания в качественном выражении (помраченное сознание) характеризуются тем, что в изолированном от внешнего мира мозге больного продолжается интенсивная психическая деятельность, либо не имеющая возможности «вырваться наружу», либо полностью заменяющая пациенту реальность (делирий, злокачественный нейролептический синдром и др.).

Кому следует дифференцировать с другими ареактивными состояниями, которые представлены в таблице 2.1.

Таблица 2.1

Состояния, имитирующие нарушения сознания (псевдокоматозные состояния)

Вид нарушений	Характеристика
Синдром «запертого человека» (locked-in-синдром, синдром Монте-Кристо, синдром изоляции)	Полное отсутствие движений в лице, языке, туловище, конечностях. Нет следящих горизонтальных движений глазных яблок. О сохранении сознания свидетельствуют быстро выполняемые вертикальные движения глазных яблок и мигание, возникающие по просьбе исследователя. Пациент способен воспринимать слуховые, звуковые и тактильные стимулы. Синдром развивается при очаговом поражении в медиобазальных отделах моста мозга (инфаркт моста мозга вследствие тромбоза базилярной артерии, опухоли моста мозга, центральный понтинный миелолиз). Острый деструктивный процесс поражает эфферентные двигательные пути с двух сторон, но не распространяется на ретикулярную формацию и афферентные чувствительные проводники
Акинетический мутизм	Состояние подострого или хронического нарушения сознания, характеризующееся безмолвием, неподвижностью при сохранности цикла сон–бодрствование, почти

Таблица 2.1 (продолжение)

Вид нарушений	Характеристика
	<p>полном отсутствии внешних проявлений психической деятельности. Существует ряд переходных состояний между акинетическим мутизмом и хроническим вегетативным состоянием, не всегда четко дифференцируемых. Формально сознание пациента сохранно, однако отсутствует какое-либо побуждение к действию. Пациент обычно лежит с закрытыми глазами, при пробуждении способен фиксировать взгляд; речь и двигательная активность практически отсутствуют, хотя ограниченно возможны при неприятных стимулах. Обездвиженность не связана с поражением двигательных путей головного и спинного мозга, признаки тяжелой пирамидной недостаточности, как правило, не выявляются. Характерно недержание мочи и кала.</p> <p>Анатомическим субстратом развития синдрома являются поражения, нарушающие ретикуло-кортикальные или лимбико-кортикальные связи и не затрагивающие двигательные кортико-спинальные пути:</p> <ul style="list-style-type: none"> • обширные двусторонние поражения префронтальных, медиобазальных отделов лобных долей – зон, являющихся своеобразным акцептором действия, или корково-подкорковых отделов лобных долей, лимбических отделов; • небольшие повреждения, нарушающие связи парамедианной ретикулярной формации задней диэнцефальной области и среднего мозга; • подострая прогрессирующая сообщающаяся гидроцефалия. <p>Для больного с поражением лобных долей длительное бодрствование более характерно, чем для пациента с диэнцефально-мезэнцефальной локализацией процесса. Причиной таких поражений могут быть инфаркты в бассейне передних мозговых артерий, снижение АД при инфаркте миокарда, тяжелая гипогликемия, двусторонняя массивная демиелинизация (отравление окисью углерода), ЧМТ, сдавление стенок III желудочка мозга опухолью (краниофарингиома) или инородным образованием (цистицеркоз)</p>

Таблица 2.1 (продолжение)

Вид нарушений	Характеристика
Вегетативное состояние (апатический синдром, «бодрствующая» кома, синдром минимального сознания)	<p>Состояние, при котором сохранено бодрствование при полной утрате познавательных функций. У пациента самопроизвольно регулируются дыхание, АД, цикл сон–бодрствование, но отсутствуют когнитивные процессы. У больного в вегетативном состоянии сохранены функции ствола мозга, благодаря чему возможны самостоятельное дыхание, поддержание гемодинамики, цикла сон–бодрствование. Сохранены стволовые рефлекторные акты – зрачковые реакции, окулоцефалические рефлексы, глотание, жевание, зевание, мигание, поворот головы в сторону источника звука или света без фиксации взгляда. При этом полностью отсутствуют корковые познавательные функции.</p> <p>Во время бодрствования пациенты лежат с открытыми глазами, спонтанные движения отсутствуют либо скудные. Возможны экстензорные или флексорные реакции, хватательные движения или рефлексы, экстрапирамидные гиперкинезы.</p> <p>В большинстве случаев вегетативное состояние развивается вслед за периодом коматозного состояния у больных с тяжелым двусторонним поражением преимущественно корково-подкорковых отделов головного мозга. Реакция пробуждения из комы возникает, как правило, спустя 2–4 нед. независимо от тяжести поражения мозга. Тяжесть и характер поражения определяют «выход» больного в ясное сознание либо в вегетативное состояние. Причиной развития вегетативного состояния служат ЧМТ, тяжелая гипоксия, глобальная ишемия, интоксикация, отравление окисью углерода</p>
Бессудорожный ЭС	<p>При внимательном рассмотрении можно заметить признаки судорожного состояния – подергивание глаз, ритмичное мигание. Наличие эпилепсии в анамнезе способствует диагностике, но не является обязательным признаком. Подтверждению диагноза служит электроэнцефалографическое исследование (ЭЭГ)</p>
Психогенная кома (психогенная ареактивность, истерическая кома)	<p>Пациенты аспонтанны, лежат с открытыми или закрытыми глазами, не реагируют на внешние раздражители. Нередко можно наблюдать восковую гибкость – рука застывает в приданном ей положении. Болевой раздражитель может вызвать целенаправленную реакцию. Пациент избегает «самоповреждения». Если врач под-</p>

Таблица 2.1 (окончание)

Вид нарушений	Характеристика
	<p>нимает над лицом пациента его руку и внезапно роняет ее, рука непременно упадет не на лицо, а мимо. Дыхание нормальное или отмечается гипервентиляция. Глаза у пациента закрываются произвольно, реакция зрачков сохранена. Возможно некоторое сопротивление попытке пассивно открыть глаза больного. Нормальная реакция на окулоцефалическую и калорическую пробы. Неврологический статус и ЭЭГ в норме.</p> <p>Диагноз психогенной ареактивности следует ставить с максимальной осторожностью после исключения возможных органических причин нарушения</p>

Острые головные боли

Головная боль – одна из самых распространенных жалоб в клинической практике. Несмотря на то что первичная головная боль не относится к неотложным состояниям, ее необходимо дифференцировать со вторичной головной болью, требующей неотложных диагностических и терапевтических мероприятий. В таблице 2.2 представлена характеристика некоторых типов головной боли.

Таблица 2.2

Характеристика разных типов головной боли и их диагностика

Причины	Клиническая картина	Первичная диагностика
<i>Первичная головная боль</i>		
Мигрень	Приступообразная односторонняя пульсирующая головная боль, усиливающаяся при нагрузке. Светобоязнь, общая гиперестезия, фонофобия, тошнота, рвота. В дебюте возможна аура. Общая продолжительность приступа 4–72 ч. Облегчается в покое	Типичный анамнез, положительный семейный анамнез. Типичные провоцирующие и облегчающие факторы. Повторяемость приступов. Отсутствие неврологической симптоматики. При впервые возникшей боли для исключения вторичных форм головной боли проводятся нейровизуализация (компьютерная [КТ], магнитно-резонансная томография [МРТ] головного мозга) и ангиография
Мигренозный статус	Тяжело протекающий приступ мигрени или непрерывная серия мигренозных атак длительностью более 72 ч. Характеризуется выраженностью болевого синдрома, многократной рвотой, гиперестезией, адинамией	
Кластерная головная боль	Кратковременные резкие пароксизмы боли, часто ретробульбарной локализации, односторонние, мучительные («суицидальные» боли), сгруппированные в своеобразные пучки (кластеры). Синдром Бернара–Горнера, ринорея, слезотечение. Продолжительность 15 мин – 3 ч. Часто возникают ночью в одно и то же время – «будильниковая» боль	Типичный анамнез. Мужчины страдают в 5–6 раз чаще женщин. Характерный внешний вид – волевое мужественное лицо, с грубой кожей, глубокими складками. В сомнительных случаях проводятся нейровизуализация и ангиография
Идиопатическая «громоподобная» головная боль	Внезапная «громоподобная», сильнейшая по интенсивности головная боль длительностью 1–10 ч	Для исключения вторичных форм головной боли проводят КТ, МРТ головного мозга, ангиографию
Головная боль напряжения	Обычно двусторонняя, давящая, сжимающая, без вегетативной симптоматики. Чаще на фоне переутомления, во второй половине дня	Для исключения вторичных форм головной боли проводят нейровизуализацию и ангиографию

Таблица 2.2 (продолжение)

Причины	Клиническая картина	Первичная диагностика
Вторичная головная боль		
Субарахноидальное кровоизлияние (САК)	Внезапная сильная головная боль по типу «удара в голову» сопровождается тошнотой, рвотой, возможны нарушение сознания, эпилептический приступ. Выражен менингеальный синдром, возможна микроочаговая неврологическая симптоматика	Нейровизуализация и ангиография. Анализ ликвора
Внутричерепное кровоизлияние	Нарастающая по интенсивности головная боль с тошнотой, рвотой. Часто прогрессирующее угнетение сознания. Выражены менингеальный синдром, очаговая неврологическая симптоматика, вегетативные симптомы (гиперемия, сыпь на лице, гипергидроз)	Оценка системы кровообращения, свертывания крови. Нейровизуализация
Диссекция сосуда	Внезапная локальная боль в шее или затылке. Возможны синдром Бернара–Горнера, острое развитие очаговой неврологической симптоматики. Может быть спонтанная (признаки недостаточности соединительной ткани) или травматическая	МРТ – гематома сосудистой стенки, неравномерность калибра сосуда, ишемия мозга. Дуплексное сканирование магистральных артерий головы
Тромбоз вен/венозных синусов	Многодневные головные боли, судорожные приступы, нарушение сознания, очаговые неврологические симптомы	КТ или МРТ с венозной ангиографией. Оценка системы свертывания крови
Внутричерепная гипертензия (ВЧГ)	Головная боль преимущественно ночная и утренняя, распирающего характера, с чувством давления на глазные яблоки. Тошнота, возможна рвота. Снижение остроты зрения, застойные диски зрительных нервов. Иногда нарушение	Офтальмоскопия. МРТ головного мозга, при необходимости с контрастным усилением. Люмбальная пункция

Таблица 2.2 (продолжение)

Причины	Клиническая картина	Первичная диагностика
	функции черепных нервов, особенно отводящих. При нарастании ВЧД – прогрессирующее угнетение сознания. Возможно наличие очаговой и менингеальной симптоматики в зависимости от причины	
Гипертонический криз	Головная боль преимущественно затылочной локализации. Головокружение, тошнота, рвота, покраснение лица. Повышение АД, как правило, более 180/100 мм рт.ст. Возможна микроочаговая неврологическая симптоматика	При наличии остро возникшей неврологической симптоматики проведение нейровизуализации
Острая гипертензивная энцефалопатия – осложненный гипертонический криз	Диффузная умеренная или выраженная головная боль, тошнота, рвота, нарушение сознания на фоне высокого АД (диастолическое АД выше 120 мм рт.ст.). Развивается вследствие срыва ауторегуляции мозгового кровообращения. Часто отмечаются зрительные нарушения в виде мерцания или затуманивания зрения, мерцающей скотомы, иногда ярких зрительных галлюцинаций. У части больных развиваются генерализованные или парциальные эпилептические приступы, возможно психомоторное возбуждение. Степень нарушения сознания варьирует от легкой спутанности до комы	Нейровизуализация (КТ или МРТ) – отек мозга. Офтальмоскопия – отек дисков зрительных нервов, кровоизлияния в сетчатку или выраженный спазм артериол сетчатки
Нейроинфекции (менингит, энцефалит)	Диффузная головная боль, тошнота, рвота, светобоязнь, менингеальные симптомы, сопутствующие инфекционные симптомы	Анализ ликвора, нейровизуализация, лабораторная диагностика

Таблица 2.2 (окончание)

Причины	Клиническая картина	Первичная диагностика
Синдром Толосы–Ханта (болевая офтальмоплегия)	Резкие мучительные ретро- или периорбитальные боли, пульсирующий болезненный экзофтальм, птоз, офтальмоплегия	Нейровизуализация: патологические процессы в области пещеристого синуса, периатериит каротидного синуса, негнойное воспаление наружной стенки пещеристого синуса

Острое головокружение

Головокружение – ощущение мнимого движения предметов или собственного тела в пространстве. Может быть проявлением широкого круга заболеваний, как соматических, так и неврологических, в том числе одним из первых симптомов острой, опасной для жизни пациента патологии (табл. 2.3).

Во всех случаях жалоб на головокружение необходим тщательный сбор анамнеза для уточнения длительности, частоты возникновения симптоматики, характера нарушений:

- оценка неврологического статуса для исключения очаговой неврологической симптоматики;
- физикальное обследование для исключения возможных соматических причин;
- инструментальное обследование: в ряде случаев необходимы проведение провокационных проб (кресло Барани), нистагмографии, МРТ головного мозга, дуплексного сканирования магистральных артерий головы, ЭЭГ, консультация ЛОРа или отоневролога.

Стволовые синдромы

Клиническое выявление признаков поражения ствола головного мозга имеет большое диагностическое и прогностическое значение.

Таблица 2.3

Варианты головокружения и причины их возникновения

Причины возникновения системного головокружения	Причины возникновения несистемного головокружения
Доброкачественное периферическое позиционное головокружение	Общемозговой синдром
Болезнь Меньера	Артериальная гипотензия
Вестибулярный нейронит	Анемия
Краниовертебральные аномалии	Постуральное головокружение
Опухоли мостомозжечкового угла	Панические атаки
Острая патология мозжечка	Липотимическое состояние
Острое поражение ствола мозга (инсульт, экстацербазия рассеянного склероза, опухоль)	Снижение остроты зрения
	Посттравматический синдром

Стволовые синдромы позволяют определить:

- локализацию патологического процесса в стволе, который может плохо визуализироваться при КТ-исследовании, особенно при небольших размерах очагового поражения;
- церебральную причину угнетения сознания;
- развитие дислокации ствола мозга при первичном полушарном процессе.

Синдромы поражения ствола головного мозга представлены в таблицах 2.4–2.6.

Таблица 2.4

Синдромы поражения ствола мозга

Синдром	Клиническая картина
<i>Синдромы поражения среднего мозга</i>	
Четверохолмный синдром	<ul style="list-style-type: none"> Глазодвигательные нарушения: вертикальный парез взора, расходящееся косоглазие, птоз, мидриаз, плавающие движения глазных яблок Мозжечковые расстройства: атаксия, вертикальный и горизонтальный нистагм Нарушение слуха Синдром Нотнагеля (при обширных двусторонних очагах в области крыши, покрышки и частично основания среднего мозга): атаксия, нистагм, параличи глазодвигательных мышц, хореические гиперкинезы, возможны парезы конечностей Синдром Парино: вертикальный парез взора, нистагм, слабость конвергенции, двусторонний птоз, зрачковая арефлексия Синдром Гертвига–Мажанди (при одностороннем поражении): разностояние глазных яблок по вертикали (на стороне поражения глаз отклоняется книзу и кнутри) Четверохолмный старт-рефлекс Сеппа: внезапные двигательные реакции в ответ на звуковое или зрительное раздражение
Тегментальный синдром	<ul style="list-style-type: none"> Гомолатеральная гемиатаксия Гомолатеральный гемитремор Гомолатеральные миоклонии Контралатеральная гемианестезия Гомолатеральный синдром Бернара–Горнера (птоз, миоз, энофтальм)
Синдром поражения красного ядра	<ul style="list-style-type: none"> Контралатеральный интенционный гемитремор Контралатеральная гемиатаксия Контралатеральный гемигиперкинез
Синдром поражения черной субстанции	<ul style="list-style-type: none"> Акинетико-ригидный синдром
<i>Альтернирующие синдромы среднего мозга</i>	
Синдром Вебера	Очаг в основании ножки мозга, поражение ядра глазодвигательного нерва и пирамидного тракта. Дисфункция глазодвигательного нерва на стороне очага и центральный гемипарез на стороне, контралатеральной очагу

Таблица 2.4 (продолжение)

Синдром	Клиническая картина
Синдром Бенедикта	Очаг в основании ножки мозга, но более дорсально. Поражение ядра глазодвигательного нерва и мозжечковых путей. Дисфункция глазодвигательного нерва на стороне очага, интенционный гемитремор – на противоположной
Синдром Клодта (нижний синдром красного ядра)	Гомолатеральное нарушение функции глазодвигательного нерва и контралатеральная гемиатаксия и интенционный тремор
Синдром Фуа (верхний синдром красного ядра)	Гомолатеральное нарушение функции глазодвигательного нерва, контралатеральный гемигиперкинез и интенционный тремор
<i>Синдромы поражения моста мозга</i>	
Синдром поражения мостомозжечкового угла	Дисфункция VII, VIII, реже VI и V пар черепных нервов, мозжечковые расстройства на стороне очага, центральный гемипарез – на противоположной стороне
Синдром «запертого человека» (locked-in-синдром, синдром замыкания, синдром дезферментации)	Возникает при быстроразвивающемся поражении кортико-спинальных и кортико-нуклеарных путей на уровне основания моста (инсульт, понтинный миелит). Характеризуется тетрапарезом, параличом мимической и жевательной мускулатуры, анартрией и псевдобульбарным синдромом. Пациенты остаются в ясном сознании, контактируя с исследователем вертикальными движениями глазных яблок и миганием
<i>Альтернирующие синдромы поражения моста мозга</i>	
Синдром Фовилля	Очаг в основании моста. Поражение ядер VI и VII пар черепных нервов и пирамидного тракта. Периферический паралич мимических мышц на стороне поражения, сходящееся косоглазие на стороне поражения, центральный парез противоположных конечностей. Возможен стволовой парез взора (глазные яблоки смотрят на парализованные конечности)

Таблица 2.4 (продолжение)

Синдром	Клиническая картина
Синдром Мийяра–Жюбле	Очаг в нижнем отделе моста. Поражение ядра VII пары черепных нервов и пирамидного тракта. Характерны периферический паралич мимических мышц на стороне поражения, центральный парез противоположных конечностей
Синдром Бриссо–Сикара	Раздражение ядра VII пары черепных нервов и поражение пирамидных волокон. Характерны спазм мимических мышц на стороне поражения, центральный парез противоположных конечностей
Синдром Грене	Поражение ядра V пары черепных нервов и спиноталамического пути. Характерны гомолатеральное нарушение болевой и температурной чувствительности на лице (по сегментарному типу) и контралатеральная гемигипестезия
<i>Синдромы поражения продолговатого мозга</i>	
Бульбарный синдром	Возникает при поражении ядер или корешков IX, X и XII пар черепных нервов и проявляется парезом мягкого нёба (дисфагией), параличом гортани, голосовых связок, гнусавым оттенком голоса (дисфонией), параличом языка (дизартрией), снижением глоточно-го, нёбного рефлексов
<i>Альтернирующие синдромы поражения продолговатого мозга</i>	
Синдром Шмидта	Половинное поражение продолговатого мозга – ядер IX, X, XI пар черепных нервов и пирамидных волокон. Характеризуется гомолатеральным парезом трапецевидной, грудино-ключично-сосцевидной мышц, мягкого нёба и контралатеральным парезом конечностей. Возможны поражение чувствительных путей и развитие контралатеральной гемIANестезии, нарушение чувствительности лица на стороне поражения (поражение ядра V пары черепных нервов) или анестезия глотки и мягкого нёба (поражение чувствительных ядер IX–X пар черепных нервов), а также развитие мозжечковой атаксии

Таблица 2.4 (окончание)

Синдром	Клиническая картина
Синдром Авеллиса	Половинное поражение продолговатого мозга – ядра XII, двигательного ядра IX, X пар черепных нервов и пирамидных волокон. Характеризуется параличом половины языка, мягкого нёба и голосовой связки на стороне поражения, а также контралатеральным параличом конечностей
Синдром Джексона	Половинное поражение нижнего отдела продолговатого мозга – ядра XII пары черепных нервов и пирамидных волокон. Характеризуется параличом половины языка на стороне поражения и контралатеральным параличом конечностей
Синдром Валленберга–Захарченко	Нарушение кровообращения в задней нижней мозжечковой артерии. На стороне поражения развиваются паралич мягкого нёба и голосовой связки (ядра IX–X пар черепных нервов), вестибулярно-мозжечковые расстройства, нарушение чувствительности на лице, синдром Бернара–Горнера. На контралатеральной очагу стороне развивается гемIANестезия
Синдром Тапия	Половинное поражение продолговатого мозга – ядер XI, XII пар черепных нервов и пирамидных волокон. Характеризуется гомолатеральным парезом языка, трапецевидной, грудино-ключично-сосцевидной мышц и контралатеральным парезом конечностей
<i>Поражение ретикулярной формации ствола мозга</i>	
	Проявляется нарушением цикла сон–бодрствование (синдром нарколепсии – приступы сонливости), катаплексией (приступообразная гипотония), синдромом Клейна–Левина («периодическая спячка», сочетающаяся с булимией), вегетативно-висцеральными расстройствами

Таблица 2.5

Синдромы поражения основания мозга

Синдром поражения	Клиническая картина
Передней черепной ямки	<ul style="list-style-type: none"> • Односторонняя аносмия – поражение обонятельного нерва • Снижение остроты зрения – поражение зрительного нерва • Синдром Фостера Кеннеди (атрофия диска зрительного нерва на стороне очага, застойные явления на глазном дне с противоположной стороны)
Средней черепной ямки	<ul style="list-style-type: none"> • Птоз, диплопия, мидриаз, расходящееся косоглазие – поражение глазодвигательного нерва • Расстройство чувствительности на лице – поражение тройничного нерва • Битемпоральная или назальная гемианопсия – поражение хиазмы • Нейроэндокринные, трофические, вегетосудистые, висцеральные расстройства – гипоталамический синдром
Задней черепной ямки	<ul style="list-style-type: none"> • Боли и/или гипестезия на лице – поражение тройничного нерва • Парез мимической мускулатуры – поражение лицевого нерва • Снижение слуха и вестибулярные расстройства – поражение VIII нерва • Симптомы бульбарного паралича – поражение IX, X, XI пар черепных нервов • Периферический парез мышц языка, фибрилляции в языке – поражение XII нерва • Атаксия, атония мышц, асинергия, нистагм, «скандированная речь» – мозжечковые расстройства на стороне поражения • Парезы конечностей – поражение пирамидного пути

Таблица 2.6

Синдромы сочетанного поражения черепных нервов

Синдромы	Этиология и клиническая картина
Синдром кавернозного синуса	<p>Этиология: аневризма внутренней сонной артерии, патологические процессы в области пещеристого синуса, прорастающая опухоль носоглотки. Вовлечение в процесс III, IV пар черепных нервов.</p> <p>Клиническая картина: болезненный экзофтальм, отек век, птоз, расходящееся косоглазие, пульсирующий шум над глазницей</p>
Болевая офтальмоплегия (синдром Толосы–Ханта)	<p>Этиология: периартериит каротидного синуса, негнойное воспаление наружной стенки пещеристого синуса.</p> <p>Клиническая картина: резкие, мучительные ретро- или периорбитальные боли, пульсирующий болезненный экзофтальм, птоз, офтальмоплегия</p>
Синдром верхней глазничной щели	<p>Этиология: опухоль основания черепа, носоглотки, параселлярные менингиомы, краниофарингиомы.</p> <p>Клиническая картина: слепота, офтальмоплегия (часто болезненная), невралгия I ветви тройничного нерва</p>
Синдром Градениго	<p>Этиология: поражение верхушки пирамиды височной кости, вовлечение в процесс V, VI, иногда III, VII пар черепных нервов.</p> <p>Клиническая картина: боль в височно-теменной области, изменение глазного дна и полей зрения, сходящееся косоглазие, лицевые боли</p>
Синдром Гарсена	<p>Этиология: саркомы основания черепа, туберкулезный менингит.</p> <p>Клиническая картина: одностороннее поражение всех черепных нервов (I–XII пар) в основании мозга</p>

Пароксизмальные расстройства

Приступы внезапной потери сознания с двигательными проявлениями и без таковых могут иметь различную природу и требовать неотложной помощи. Отдельные виды пароксизмальных состояний представлены в таблице 2.7.

Таблица 2.7

Характеристика пароксизмальных расстройств

Виды пароксизмов	Клиническая картина	Диагностика
Эпилептические приступы, ЭС	Различные варианты судорожных и бессудорожных приступов. В типичных случаях характерны: аура, прикус языка, уринация, фокальные или общие тонико-клонические приступы, травматизация в момент падения, амнезия приступа, постприступный сон. Возможен паралич Тодда	Анамнез. Неврологический осмотр. ЭЭГ. МРТ головного мозга для исключения органической патологии
Синкопальные состояния	Предобморочное (липотимическое состояние) – испарина, резкая слабость, подташнивание, тахикардия, бледность. Типичные провоцирующие факторы – длительное стояние, духота, быстрый переход из горизонтального положения в вертикальное, голод, стресс. Кратковременность потери сознания, резкая бледность, цианоз губ, снижение АД, отсутствие амнезии, травматизации. В случае кардиогенных обмороков возможны тонические судороги, уринация, нарушения ритма сердца	Анамнез. Неврологический осмотр. ЭЭГ. При необходимости МРТ головного мозга для исключения органической патологии. Обследование у профильных специалистов в зависимости от дополнительных симптомов (кардиолог, эндокринолог)
Психогенный приступ	Вариабельные провоцирующие факторы, причудливая формула приступа, насильственное прищуривание глаз, вариабельная длительность приступа, возникновение приступов только на людях, в определенных нестандартных	Анамнез. Неврологический осмотр. ЭЭГ. При необходимости – МРТ головного мозга для исключения органической патологии.

Таблица 2.7 (окончание)

Виды пароксизмов	Клиническая картина	Диагностика
	ситуациях возможность контакта с больным во время приступа	Обследование у профильных специалистов (психиатр, психолог)
Гипервентиляционный синдром	Обусловлен нарушением регуляции функции дыхания вегетативной нервной системой. На фоне повышенной возбудимости дыхательного центра нарушается чередование фаз вдоха и выдоха, происходит срыв программы дыхания. Возникает снижение содержания углекислого газа в крови, повышается рН крови, возникает минеральный дисбаланс. Характерные признаки: <ul style="list-style-type: none"> • вегетативные (дыхательные, сердечно-сосудистые, желудочно-кишечные расстройства, нарушения мочеиспускания); • изменения сознания – липотимические состояния, обмороки, ощущение потери реальности; • мышечно-тонические и двигательные расстройства – судорожные мышечные сокращения по типу карпальных и pedalных спазмов «рука акушера», «нога балерины»; • чувствительные нарушения – онемение, ползание мурашек, жжение, боль, отказ мышц в разных частях тела; • психоэмоциональные расстройства – тревога, страхи, беспокойство, печаль, тоска, бурная реакция на происходящее вокруг 	В 4–5 раз чаще у женщин, чем у мужчин. Анамнез, оценка неврологического статуса, исключение органических заболеваний тех систем, со стороны которых большей предьявляет жалобы
Стволовые приступы (при рассеянном склерозе, сосудистых поражениях)	Болезненные тонические судороги мышц (часто рук)	Анамнез. Неврологический осмотр. МРТ головного мозга. ЭЭГ

Острые нарушения зрения

Остро возникшие зрительные расстройства это не всегда заболевания на уровне глазного яблока и зрительного нерва. Нередко зрительные нарушения обусловлены неврологическими заболеваниями, которые представлены в таблице 2.8.

Таблица 2.8

Клинические проявления и возможные причины неврологических зрительных расстройств

Симптом	Возможные причины
Двоение	<ul style="list-style-type: none"> • Повреждение ствола мозга (сосудистые, неопластические, демиелинизирующие процессы) • Миастения • Дистальная аневризма внутренней сонной артерии • Синдром Миллера Фишера • Повреждение глазодвигательных нервов на разных уровнях
Нарушения полей зрения/скотомы	<ul style="list-style-type: none"> • Капсулярный, таламический синдромы • Патологические процессы в затылочной доле (инфаркт, кровоизлияние, опухоль) • Патологические процессы в области хиазмы • Неврит зрительного нерва
Нарушения зрительного прогноза	<ul style="list-style-type: none"> • Патологические процессы затылочной доли (инфаркт, опухоль) • Когнитивное снижение
Зрительные галлюцинации	<ul style="list-style-type: none"> • Патологические процессы затылочной доли (инфаркт, опухоль). <p>В отличие от психиатрических синдромов, пациент критичен, образы расположены в определенном поле зрения, часто стереотипны</p>
Преходящая слепота (amaurosis fugax)	<ul style="list-style-type: none"> • Временная закупорка центральной артерии • Неврит зрительного нерва • Компрессия зрительного нерва • Токсическое действие метанола

Менингеальный синдром

Менингеальный синдром является отражением воспалительного процесса в оболочках мозга, а также признаком их раздражения при САК, отеке мозга, ликворной гипертензии, обусловленных разными причинами. Менингеальный синдром характеризуется появлением диффузной головной боли, сопровождаемой тошнотой, рвотой, фотофобией (светобоязнью), слезотечением, гиперестезией кожных покровов и слизистых оболочек (снижением порога раздражения), а также мышечно-тоническими феноменами.

Ригидность мышц шеи – невозможность приведения подбородка к грудной клетке (ее выраженность оценивают числом пальцев, которые можно поместить между подбородком и грудиной при попытке максимального сгибания шеи больного: 1–2 пальца – минимальная ригидность, 4 пальца и более – выраженная). При исследовании могут возникнуть болевые ощущения в затылке или вдоль позвоночника, иногда до уровня поясницы.

Симптом Кернига – невозможность разогнуть ногу в коленном суставе, предварительно согнутую под прямым углом в тазобедренном и коленном суставах. Оценивается по углу разгибания на 30–45–60°.

Симптом Брудзинского верхний – сгибание коленных суставов при исследовании ригидности мышц шеи.

Симптом Брудзинского средний – сгибание коленных суставов при надавливании на надлобковую область.

Симптом Брудзинского нижний – сгибание второй ноги при исследовании симптома Кернига.

Скуловой симптом Бехтерева – гримаса боли и зажмуривание при поколачивании по скуловой дуге на стороне очага.

Симптом Мондонези – гримаса боли и зажмуривание при надавливании через закрытые веки на глазные яблоки на стороне очага.

ГЛАВА 3. КОМАТОЗНЫЕ СОСТОЯНИЯ

Кома подразумевает глубокую потерю сознания с отсутствием реакций на внешние раздражители и расстройствами регуляции функций организма.

Этиологическая классификация

Несмотря на то что утрата сознания обусловлена дисфункцией мозговых структур, причины, приводящие к их нарушениям, весьма разнообразны. Кома – это только синдром, отражающий тяжесть заболевания. Кома, обусловленная первичным поражением ЦНС, занимает далеко не первое место, как по частоте встречаемости, так и по разнообразию причин.

I. Первичная церебральная или неврологическая кома может быть вызвана:

- инсультом;
- ЧМТ;
- энцефалитом;
- менингитом;
- опухолью.

II. Кома вторичного генеза развивается:

- при заболеваниях внутренних органов, сопровождающихся метаболическими расстройствами (уремическая, печеночная, панкреатическая и т.д.);
- при эндокринной патологии (гипогликемическая, диабетическая кетоацидотическая, некетоцическая гипергликемическая, тиреотоксическая, гипотиреоидная и т.д.);
- при интоксикациях (алкогольная, барбитуровая и т.д.);
- при водно-электролитных и алиментарно-дистрофических нарушениях (гипонатриемическая, гипер- или

гипокальциемическая, обусловленная дефицитом витамина В1 и т.д.);

- при гипоксии (вследствие заболеваний легких, синдрома Морганьи–Адамса–Стокса, инфаркта миокарда, эмболии легочной артерии);
- при воздействии физических факторов (гипер- или гипотермии, электротравме).

Характеристика отдельных вариантов коматозных состояний представлена в таблице 3.1.

Таблица 3.1

Характеристика и методы диагностики различных видов комы

Виды комы	Характеристика	Методы диагностики
Кома при инсульте	Коматозное состояние развивается не более чем у четверти пациентов. Редко возникает в дебюте инсульта (при процессах в задней черепной ямке, больших супратенториальных и обширных кровоизлияниях, САК). Чаще на 2–3-й день, на высоте нарастания отека головного мозга (ОГМ) (при больших полушарных инфарктах мозга или ствола). В более поздние сроки кома связана с дополнительными несосудистыми факторами (инфекция, метаболические нарушения, действие лекарственных средств). Очаговые симптомы при инфаркте соответствуют зонам кровоснабжения мозга. В случае прорыва гематомы в желудочки мозга возможно появление стволовых горметонических судорог	Проведение нейро- и ангиовизуализации. При САК показаны люмбальная пункция для обнаружения крови в ликворе и ангиография для выявления аневризмы
Травматическая кома	Характерны следы травмы на голове. Нередко развиваются эпилептические пароксизмы (фокальные и генерализованные). Следует обратить внимание на наличие «светлого промежутка» между моментом травмы и развитием угнетения сознания,	КТ, выявляющая костные повреждения, кровоизлияния, ушибы мозга. Обследование при отсутствии КТ: краниография, эхоэнцефалоскопия

Таблица 3.1 (продолжение)

Виды комы	Характеристика	Методы диагностики
	что характерно для оболочечных гематом. Появление анизокории и других стволовых синдромов требует срочной консультации нейрохирурга!	
Инфекционно-токсическая кома при менингитах и энцефалитах	Кома развивается на фоне общих инфекционных и токсических проявлений. Ярко выражен менингеальный синдром. При базальной локализации менингита могут выявляться признаки поражения черепных нервов. Менингоэнцефалит проявляется также очаговыми неврологическими симптомами. Возможны судорожные пароксизмы. Тяжелая менингококковая инфекция может сопровождаться геморрагической сыпью и надпочечниковой недостаточностью	Исследование цереброспинальной жидкости с целью выявления плеоцитоза и определения его качественного состава, количества белка и глюкозы, бактериологического анализа
Гипоксическая (респираторная) кома	Развивается на фоне дыхательной недостаточности. Возможно появление очаговой неврологической симптоматики по типу псевдоинсульта, а также признаков псевдобульбарного синдрома. Лицо одутловатое, цианотичное, шейные вены расширены	Определение газового состава крови – характерно снижение PaO_2 и повышение $PaCO_2$. Рентгенологическое выявление легочной патологии. Электрокардиография (ЭКГ) – перегрузка правых отделов сердца
Печеночная кома	Возникает при выраженной недостаточности функции печени. Развитие комы чаще постепенное, через стадии астении, гиперсомнии, сопора. В прекоматозном состоянии нередко развивается астериксис. Характерны желтушная окраска кожи и склер, петехиальные кровоизлияния, расчесы на коже, изменения размеров печени, асцит и другие признаки портальной гипертензии. Может появиться печеночный запах	Обнаружение в анализах крови гипербилирубинемии, гиперферментемии, гипераммониемии, нарушения электролитного баланса. УЗИ печени. ЭЭГ – замедление биоэлектрической активности, появление трехфазных волн

Таблица 3.1 (продолжение)

Виды комы	Характеристика	Методы диагностики
Уремическая кома	Возможна как при острой, так и при хронической почечной недостаточности. Развитие комы постепенное. Ей могут предшествовать головная боль, ухудшение зрения, зуд, тошнота, рвота, сонливость, помрачение сознания, появление миоклоний, астериксиса, развитие эпилептических приступов. Кожа сухая, бледная, петехиальные геморрагии, выраженные отеки подкожной клетчатки, фасцикуляции и фибрилляции мышц, нарушение ритма дыхания, запах аммиака изо рта. Характерный признак – развитие олиго-анурии	Тщательная оценка диуреза. Выявление в анализах крови азотемии, анемии, диспротеинемии, электролитного дисбаланса. Обнаружение в анализах мочи альбуминурии, цилиндрурии, возможно, гематурии. УЗИ почек
Кома, вызванная отравлением оксидом углерода (угарный газ, CO)	Вдыхание CO ведет к образованию карбоксигемоглобина и развитию гемической гипоксии. Коме предшествуют: сдавливающая головная боль, чаще височной локализации, головокружение, одышка, сердцебиение, тошнота, рвота, оглушение, иногда психомоторное возбуждение. Главная особенность – гипоксия без цианоза, окраска кожи – от розовой до вишнево-красной. Дыхание поверхностное, иногда стридорозное (хрипящее, шумное), тахикардия, нередко аритмия, АД низкое. Неврологические проявления включают мидриаз, ригидность затылочных мышц, клонус стоп, симптом Бабинского, хореический гиперкинез, иногда опистотонус. Характерны стойкие двигательные расстройства: хореоатетоз, миоклония, паркинсонизм, а также наличие отсроченной постгипоксической энцефалопатии вследствие поздней массивной демиелинизации у лиц, перенесших тяжелое отравление	В анализах крови: лейкоцитоз, эритроцитоз, гипергемоглобинемия, карбоксигемоглобинемия. Сдвиг кислотно-основного равновесия в сторону метаболического ацидоза

Таблица 3.1 (продолжение)

Виды комы	Характеристика	Методы диагностики
Диабетическая (кетонемическая) кома	Возникает у больных сахарным диабетом на фоне высокой гипергликемии, кетоацидоза, гиперосмолярного состояния. Дыхание шумное, глубокое, по типу Куссмауля, запах ацетона изо рта. Кожа сухая, чаще бледная, сухой язык, тахикардия, снижение АД, возможны развитие коллапса, олиго- или анурия, рвота	Анализ крови с целью выявления гипергликемии, кетонемии, гиперазотемии, изменения осмолярности, определения минерального состава, pH крови. Анализ мочи на наличие глюкозы, ацетона
Гипогликемическая кома	Развивается у больных сахарным диабетом при передозировке сахаропонижающих препаратов или при гиперинсулинизме в связи с наличием инсулинопродуцирующей опухоли поджелудочной железы. Кома возникает остро или подостро, начинается с ощущения выраженного голода, сопровождающегося общей слабостью, сердцебиением, дрожью во всем теле, чувством страха. Характерно обильное потоотделение. Возможны неадекватное поведение, психомоторное возбуждение, развитие тонико-клонических судорог. Наряду с диффузной неврологической симптоматикой могут выявляться асимметричные очаговые проявления по типу псевдоинсульта, которые быстро купируются на фоне введения глюкозы	Определение содержания глюкозы крови – выявляется абсолютная или относительная гипогликемия
Надпочечниковая кома (гипокортикоидная)	Связана с резким снижением содержания глюко- и минералокортикоидов. Возникает при остром поражении надпочечников, синдроме Уотерхауса–Фридериксена (одно из осложнений гнойного менингита), при аддисоновой болезни, быстрой отмене глюкокортикоидной терапии. Развивающиеся на этом фоне нарушения водно-электролитного	В анализах крови: гипонатриемия, гипохлоремия, гиперкалиемия, гипогликемия, возмозжны азотемия, лимфо-, моноцитоз, эозинофилия.

Таблица 3.1 (окончание)

Виды комы	Характеристика	Методы диагностики
	обмена приводят к вторичным расстройствам сосудистого тонуса и сердечной деятельности. Начало постепенное, реже острое, нередко на фоне стрессовых ситуаций, инфекций. Проявляется общей слабостью, утомляемостью, анорексией, тошнотой, диареей, снижением АД, ортостатическими обмороками, иногда коллапсом. Характерны гипотермия, бронзовая окраска кожи, гиперпигментация кожных складок, рубцов, геморрагический синдром. Обычно выявляются мышечная ригидность, арефлексия, возможны судорожные пароксизмы	Снижено выделение калия, 17-кетостероидов, 17-оксикортикостероидов
Алиментарно-дистрофическая кома («голодная» кома)	Развивается в связи с дефицитом в организме белков, углеводов, витаминов, что ведет к дистрофии и функциональной недостаточности практически всех органов, угнетению ферментативной деятельности, теплопродукции, окислительно-восстановительных процессов, нарушению водно-электролитного обмена. Кома обычно предшествуют повторные «голодные» обмороки. Характерны кахексия, бледность кожных покровов, периодически тонические судороги, поверхностное дыхание, брадипноэ, артериальная гипотензия, изменения сердечного ритма, тоны сердца глухие. Возможны безбелковые отеки	Анализ крови. Выявляются: анемия, лейко-, тромбоцитопения, выраженная гипопропротеинемия, гипохолестеринемия, гипогликемия

При установлении соматических или токсических причин развития коматозного состояния пациента госпитализируют в общее реанимационное отделение, а при наличии очагового поражения головного мозга (ЧМТ, инсульты или САК, опухоли, нейроинфекции) – в нейрохирургическую или неврологическую реанимацию.

Общие подходы к ведению больных в коматозном состоянии представлены в таблице 3.2.

Параллельно с проведением реанимационных мероприятий принимаются меры, направленные на уточнение диагноза (выяснение анамнеза, клинические, а также необходимые дополнительные методы обследования). Опираясь на наиболее вероятные представления об основном заболевании, обусловившем развитие комы, необходимо проводить этиологическую и патогенетическую терапию, характер которой может быть различным, но во всех случаях цель одна – максимально быстрое выведение больного из коматозного состояния. После этого особое внимание должно быть уделено лечению патологических состояний, приведших к развитию коматозного состояния, а также (при необходимости) реабилитационным мероприятиям.

Таблица 3.2

Общие подходы к ведению больных в коматозном состоянии

Направление терапии	Мероприятия
Диагностика и коррекция нарушений углеводного обмена и кетоацидоза	Восстановление и поддержание адекватного состояния жизненно важных функций
Профилактика острой энцефалопатии Вернике	Особенно актуальна при алкогольном опьянении и длительном голодании. Поскольку этот синдром является результатом дефицита витамина В ₁ , усугубляющегося на фоне поступления больших доз глюкозы, во всех случаях назначению 40% раствора глюкозы должно предшествовать болюсное введение 100 мг тиамина (2 мл витамина В ₁ в виде 5% раствора тиамин хлорида)
Лечебно-диагностическое применение антидотов в случае отравления психотропными препаратами	Показаниями к введению антагониста опиатов налоксона служат: <ul style="list-style-type: none"> • подозрение на интоксикацию опиатами; • частота дыхательных движений <10/мин; • точечные, реагирующие на свет зрачки. Начальная доза налоксона составляет от 0,4–1,2 до 2 мг (в/в или эндотрахеально)

Таблица 3.2 (окончание)

Направление терапии	Мероприятия
	с возможным дополнительным введением через 20–30 мин при повторном ухудшении состояния; возможно комбинирование в/в и п/к введения для пролонгации эффекта. При отравлении препаратами бензодиазепинового ряда показано введение антагониста бензодиазепиновых рецепторов флумазенила (0,2 мг в течение 15 с в/в с последующим введением при необходимости по 0,1 мг ежеминутно до общей дозы 1 мг)
Борьба с ВЧД, ОГМ	Феномен Кушинга (сочетание брадикардии с АГ) указывает на критическое повышение ВЧД. Головной конец кровати должен быть приподнят под углом 45°. В некоторых случаях показано введение осмотических средств, например маннитола (1–2 г/кг в/в), при опухолях головного мозга – дексаметазона (до 24 мг/сут.). Наиболее эффективным способом снижения повышенного ВЧД является хирургическая декомпрессия
Ограничение введения гипотонических растворов, таких как 5% раствор глюкозы	Особенно важно поддерживать осмолярность сыворотки на уровне 300–320 мосм/кг
Симптоматическая терапия	Коррекция температуры тела, купирование судорожного синдрома, рвоты, психомоторного возбуждения и др.

ГЛАВА 4. ОТЕК МОЗГА. ВНУТРИЧЕРЕПНАЯ ГИПЕРТЕНЗИЯ. ДИСЛОКАЦИОННЫЙ СИНДРОМ

Коды согласно МКБ-10*

- G00–G99 Болезни нервной системы
- G90–G99 Другие нарушения нервной системы
- G93 Другие поражения головного мозга
- G93.6 Отек мозга

Отеком называется увеличение объема мозга вследствие накопления жидкости в межклеточном пространстве. Набуханием называется увеличение объема мозга за счет интрацеллюлярной жидкости.

С точки зрения патофизиологии данные состояния (отек и набухание мозга) могут развиваться одновременно и переходить друг в друга, поэтому с клинической точки зрения вполне допустимо оба эти понятия толковать как отек.

ОГМ и связанное с ним повышение ВЧД являются самыми тяжелыми осложнениями острого церебрального повреждения, которые играют ведущую роль в танатогенезе у данной категории пациентов.

Отек мозга может быть местным (локальным, перифокальным) или генерализованным (диффузным). Различают четыре типа ОГМ: вазогенный, цитотоксический, осмотический, гидростатический.

1. *Вазогенный отек* связан с повышенной проницаемостью капилляров, вследствие чего жидкость из сосудов

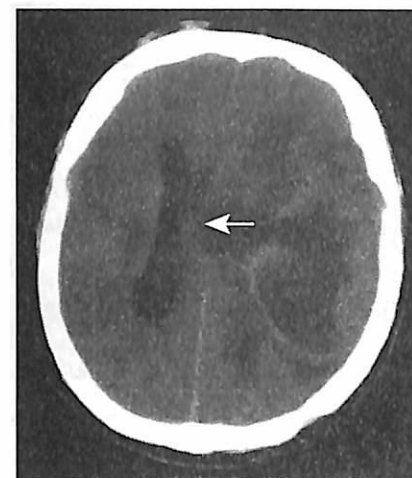


Рис. 4.1. КТ головного мозга, T1-взвешенное изображение. Вазогенный ОГМ при объемном образовании левого полушария головного мозга, смещение срединных структур (стрелка).

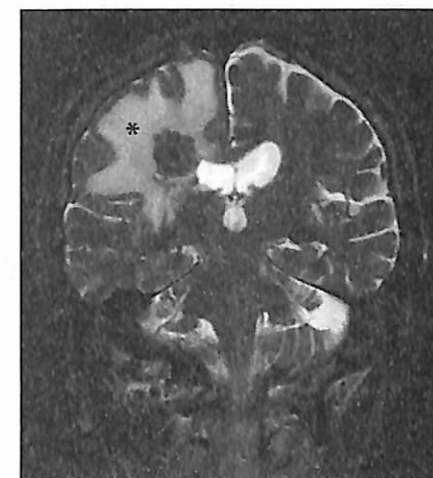


Рис. 4.2. МРТ головного мозга, T2-взвешенное изображение. Вазогенный ОГМ (область отека обозначена звездочкой) при объемном образовании левого полушария головного мозга.

частично переходит в интерстициальное пространство, вызывая увеличение его объема. Вазогенные отеки обычно бывают перифокальными. Наиболее часто они наблюдаются при ЧМТ, опухолях мозга, инфекционно-аллергических поражениях ЦНС, геморрагическом инсульте (ГИ) и др. (рис. 4.1, 4.2).

2. *Цитотоксический отек* возникает при токсическом (экзо- или эндогенном) воздействии на клетки головного мозга, в результате чего нарушается нормальный клеточный метаболизм и изменяется проницаемость клеточных мембран. Данный вид отека встречается при различных отравлениях и ишемии мозга на фоне ишемического инсульта (ИИ). Цитотоксический отек мозга обратим в течение 6–8 ч прежде всего за счет реактивации ионного насоса, которая может быть достигнута при восстановлении кровотока. Если этого не происходит, отек приобретает вазогенный характер (рис. 4.3, 4.4).

3. *Осмотический отек* развивается при нарушении существующего в норме небольшого осмотического градиента

* Международная классификация болезней 10-го пересмотра.

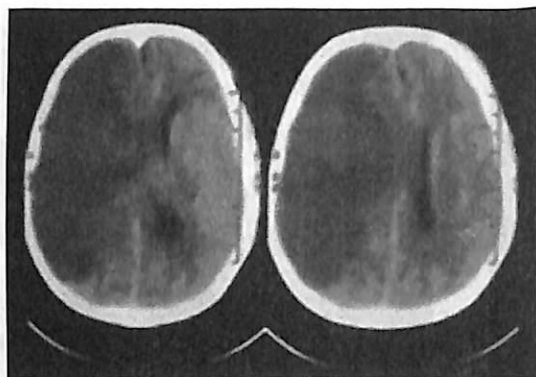


Рис. 4.3. КТ головного мозга, T1-взвешенное изображение. Цитотоксический отек при обширном ИИ в бассейне правой средней мозговой артерии, смещение срединных структур.

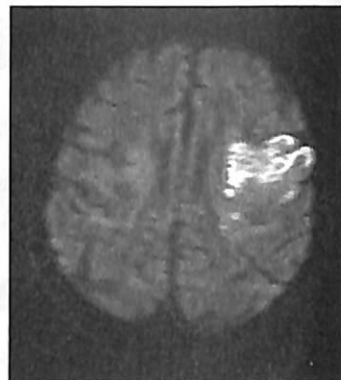


Рис. 4.4. МРТ головного мозга, режим диффузионно-взвешенного изображения (ДВИ). Цитотоксический отек при ИИ в бассейне левой средней мозговой артерии.

между осмолярностью ткани мозга (она выше) и осмолярностью плазмы. Данный вид развивается вследствие водной интоксикации ЦНС за счет гиперосмолярности мозговой ткани, наблюдается при метаболических энцефалопатиях (почечная и печеночная недостаточность, гипергликемия и др.).

4. *Гидростатический отек* обычно формируется при быстром повышении вентрикулярного давления. Накопление жидкости происходит в перивентрикулярной зоне, что четко выявляется при КТ.

На рисунках 4.1–4.5 по результатам нейровизуализации представлены разные варианты патологии ЦНС, сопровождающиеся ОГМ, развитием гидроцефалии, смещением срединных структур мозга.

Существует определенная взаимосвязь между распространенностью отека мозга и степенью повышения ВЧД.

Внутренний объем черепа составляет примерно 1500–1700 мл, из них 85% занимает паренхима мозга, 10% – ликвор и 5% – кровь. Внутричерепными компонентами, обеспечивающими объемное равновесие, являются ликвор и венозный ком-

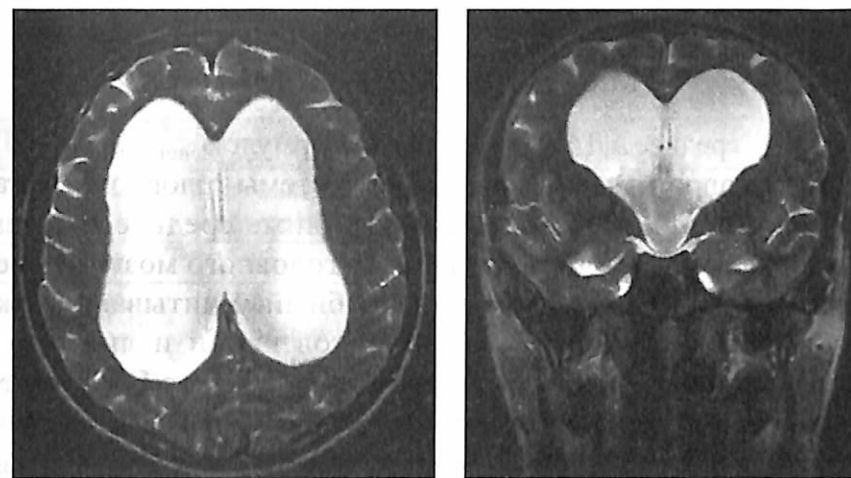


Рис. 4.5. МРТ головного мозга, T2-взвешенные изображения. Окклюзионная гидроцефалия боковых и III желудочков.

понент внутричерепного объема крови. Нарушение объемного равновесия приводит к повышению ВЧД.

В основе измерения ВЧД лежит доктрина Монро–Келли, которая гласит, что в полости черепа должно соблюдаться динамическое равновесие трех составляющих компонентов – мозга, ликвора, крови, сумма давлений которых и определяет ВЧД. За изменением давления одного из компонентов должно следовать компенсаторное изменение других.

$$V_{\text{черепа}} = V_{\text{мозга}} + V_{\text{ликвора}} + V_{\text{крови}}$$

Нормальные значения ВЧД могут варьировать в зависимости от возраста, положения тела и клинического состояния. У взрослого человека в состоянии покоя на спине ВЧД колеблется от 5 до 15 мм рт.ст., а в положении стоя может принимать отрицательное значение до –5 мм рт.ст. Значение ВЧД более 15–18 мм рт.ст. считается патологическим.

Повышение ВЧД приводит к ВЧГ, сопровождающейся снижением церебрального перфузионного давления (величина которого в норме составляет от 50 до 150 мм рт.ст.), что влечет за собой снижение мозгового кровотока (МК).

МК рассчитывается по формуле:

$$МК = (САД - ВЧД) / ССГМ,$$

где САД – среднее АД (вычисляется по формуле $p_{\text{сист.}} + 2p_{\text{диаст.}}/3$), ССГМ – сопротивление сосудистой системы головного мозга.

Таким образом, чем выше ВЧД и ниже среднее АД, тем ниже МК, что способствует ишемии головного мозга и переходу метаболизма тканей на анаэробный. Учитывая нахождение головного мозга, компонентов крови и ликвора в ограниченном черепном пространстве, высокое ВЧД может привести к вторичной ишемии и некрозу мозговой ткани в результате дислокации и последующего сдавления головного мозга.

Причинами повышения ВЧД являются:

1. ОГМ (травматическое повреждение головного мозга, инсульты, осмотические нарушения, гипонатриемия, состояние после реанимационных мероприятий и др.).
2. Объемные образования головного мозга (опухоли, кровоизлияния, инородные тела).
3. Гидроцефалия (арезорбтивная и окклюзионная).
4. Повышение содержания артериальных компонентов крови (гипертонический криз, эпилептические приступы).
5. Венозный застой (тромбоз синусов, вен, застойная хроническая сердечная недостаточность и др.).

Клиническая картина

Клиника повышения ВЧД складывается из нарастания общемозгового синдрома (изменение состояния сознания от оглушения до комы, головная боль, тошнота, рвота, головокружение), диффузного ретрокаудального нарастания неврологических симптомов и в итоге дислокации мозговых структур. В таблице 4.1 представлена зависимость клинической картины от уровня ВЧД.

Таблица 4.1

Клиническая симптоматика в зависимости от величины ВЧД

ВЧД, мм рт.ст.	Симптоматика
20–30	Головные боли, тошнота/рвота, сонливость, беспокойство/психосиндром, АГ, брадикардия, приступ судорог
30–40	Сопор
40–50	Кома с дыханием Чейна–Стокса, расширение зрачков, отсутствие реакции на свет, паралич дыхания, развитие симптомов дислокации и вклинения головного мозга
Более 50	Угроза смерти мозга

Дислокационный синдром – это смещение полушарий головного мозга или полушарий мозжечка в горизонтальном или аксиальном направлении, вызывающее комплекс клинических и морфологических проявлений вследствие сдавления ствольных структур головного мозга с вторичным нарушением крово- и ликворообращения. Различают два вида смещения (дислокации):

- дислокация с деформацией участка мозга, но без ущемления (простая);
- дислокация с образованием грыжевидных вклинений соответствующих участков мозга.

Простые дислокации проявляются смещением, чаще всего желудочков мозга или ствола мозга в продольном или поперечном направлении. Сложные дислокации представляются в виде грыжевых выпячиваний с формированием странгуляционной борозды. Грыжевидные вклинения мозгового вещества с хорошо выраженной бороздой могут образовываться только по отношению к плотным неподатливым образованиям, таким как выросты твердой мозговой оболочки (мозжечковый намет, большой серповидный отросток, большое затылочное отверстие) (табл. 4.2).

Таблица 4.2

Виды грыжевидных вклинений

Вид дислокации	Патогенез	Причина развития	Проявления
Височно-тенториальное вклинение (рис. 4.6)	Выпячивание в тенториальное отверстие медиальной доли паратрипокампалярной, частично язычковый и перешейка сводчатой извилины	Патологические процессы в височной доле, реже – в лобной или затылочной	Глазодвигательные расстройства вследствие давления на ipsilaterальный глазодвигательный нерв, анизокория, отсутствие реакции зрачка на свет, парез попереchnополостных мышц, иннервируемых глазодвигательным нервом, возникновение двусторонней офтальмологической симптоматики, развитие инфаркта в среднем мозге. При дальнейшем нарастании смещения присоединяются выпадение окулоцефалического и вестибулоокулярного рефлексов, контралатеральный первичному патологическому очагу центральный гемипарез, тетрапарез, нарастание степени угнетения сознания
Мозжечково-тенториальное вклинение	Выпячивание в тенториальное отверстие со стороны задней черепной ямки участков мозжечка (полушария, червь), смещающихся между свободным краем намета мозжечка и четверохолмием ствола. Смещение вверх и вклинение ткани мозжечка, сопровождающее-	Опухоли задней черепной ямки или кровоизлияние в мозжечок	В клинической картине преобладают понтомеэнцефальные нарушения, в том числе наблюдаются сужение зрачков без реакции на свет, горизонтальный и вертикальный нистагм, парез взора, острые гипертензионные кризы с одновременным угнетением сознания до комы

	еся сдавлением ножки мозга и структур промежуточного мозга, а также вен Галена и Розенталя. В тканях промежуточного мозга при этом возникают нарушения кровообращения, отек. Происходит деформация заднего отдела III желудочка, возможна блокада ликворных путей на уровне водопровода мозга. Нарушение циркуляции цереброспинальной жидкости приводит к развитию окклюзионной гидроцефалии		
Вклинение миндалин мозжечка в большое затылочное отверстие	Нижний полюс миндалин мозжечка вклинивается в затылочно-шейную дуральную воронку и может опускаться до уровня S3. Вклиниваясь между твердой оболочкой головного мозга и продолговатым мозгом, это грыжевое выпячивание сдавливает продолговатый мозг, вызывая тяжелые нарушения его функций, приводящие к летальному исходу	Наблюдается при очагах в задней черепной ямке, реже – супратенториальной локализации	Булбарные расстройства, в том числе нарушение функции жизненно важных систем, из которых наиболее чувствительной является функция дыхания, утрата сознания, развиваются анаболические реакции, снижается сосудистый тонус, развиваются артериальная гипотензия, тахикардия или брадикардия. Признаки поражения бульбарных отделов мозга часто сочетаются с мозжечковыми или полушарными симптомами

Таблица 4.2 (окончание)

Вид дислокации	Патогенез	Причина развития	Проявления
Вклинение под серповидный отросток (рис. 4.7)	Смещение поясной извилины под большой серповидный отросток твердой мозговой оболочки происходит между плотным краем серповидного отростка и мозолистым телом	Локализация патологического очага в лобной или теменной долях, реже – височной, а также при экстракраниальных процессах	Двигательные и чувствительные нарушения по гемипиту на противоположной от патологического очага стороне с преимущественным поражением нижних конечностей (ишемия верхних отделов центральных извилин из-за сдавления перикаллезной артерии). Контралатеральные очагу хватательный рефлекс и рефлексы орального автоматизма (расторжение подкорковых автоматизмов из-за придавливания и ишемии лобной доли). Гемипарез на противоположной стороне (поражение лобно-мозжечкового пути). «Лобная психика» (дезориентация, расстройство памяти, спутанность сознания, болтливость), вторичный синдром базальных ганглиев (гиперкинезы лица и руки, изменение мышечного тонуса – феномен «зубчатого колеса», тенденция к моторному застыванию и насильственным движениям)

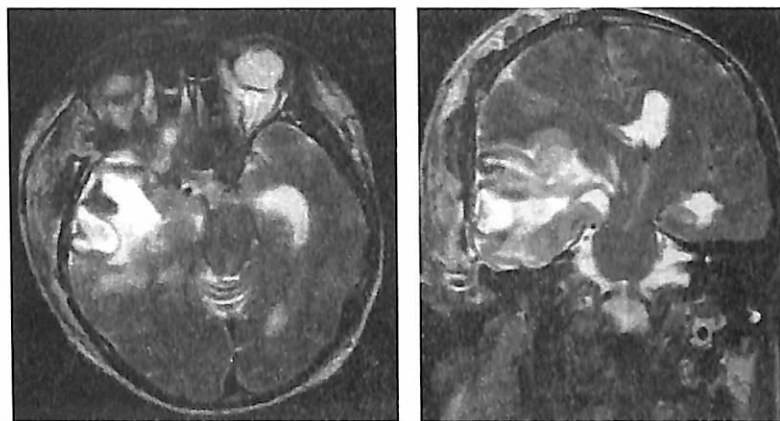


Рис. 4.6. МРТ головного мозга, T2-взвешенные изображения. Височно-тенториальное вклинение.

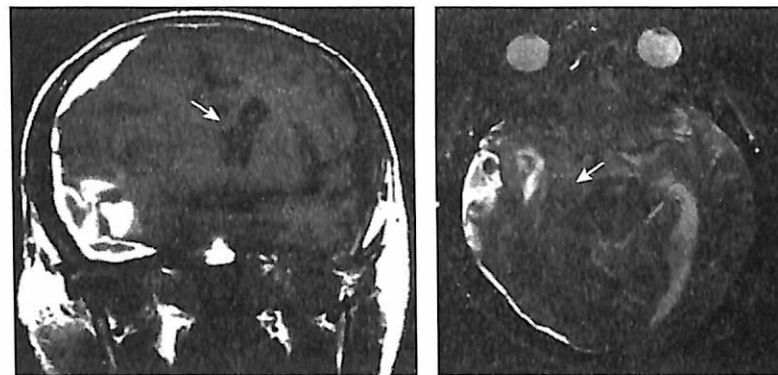


Рис. 4.7. МРТ головного мозга, T1-взвешенные изображения. Смещение поясной извилины под большой серповидный отросток, вклинение (стрелки).

Диагностика

Кроме клинической картины, указывающей на нарастающие степени угнетения сознания, появление новой очаговой симптоматики, нарушение функционирования вегетативных центров ствола головного мозга, решающую роль в диагностике повышенного ВЧД играют нейровизуализация и его измерение.

Использование методов нейровизуализации позволяет провести косвенную диагностику ВЧГ, выявить причины повы-

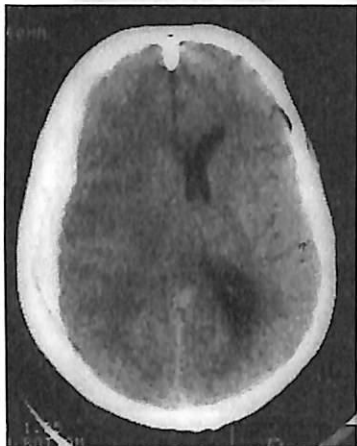


Рис. 4.8. КТ головного мозга, T1-взвешенное изображение. Острая субдуральная гематома в правой лобно-теменно-височной области с дислокацией головного мозга и его сдавлением.

шения ВЧД, такие как объемные образования, ГИ (рис. 4.8), ИИ и др.

КТ-признаками, позволяющими диагностировать повышение ВЧД, являются: объем очага поражения головного мозга более 90 см^3 , смещение срединных структур более 12 мм, снижение величины вентрикуло-краниального коэффициента менее 9%.

Точным методом диагностики повышения ВЧД является лишь инвазивное его измерение, которое возможно несколькими способами:

- экстрацеребральный (эпи-/субдуральный);
- интрапаренхиматозный;
- интравентрикулярный (посредством наружного вентрикулярного дренажа);
- субарахноидальный.

Наиболее достоверные данные получают путем интрапаренхиматозного или интравентрикулярного измерения ВЧД.

Показаниями к проведению мониторинга ВЧД являются: уровень сознания менее 8 баллов по шкале комы Глазго, смещение срединных структур более 7 мм и признаки компрессии базальных цистерн мозга (по данным КТ), одно- или двусторонние изменения тонуса по децеребрационному или декортикационному типу, а также нестабильность гемодинамики

с эпизодами критического снижения АД (класс доказательности II). Коррекцию ВЧД следует начинать при превышении порога 20–25 мм рт.ст.

Принципы терапии

Выделяют консервативную и инвазивную (оперативную) терапию при ВЧД. Консервативная терапия направлена на профилактику и устранение факторов, повышающих при своем воздействии ВЧД.

К консервативным мероприятиям относятся:

1. Положение пациента.

Рекомендуется приподнятое положение головы (до 30°). Следует избегать повернутого или наклоненного, низкого положения головы, что затрудняет венозный отток и повышает ВЧД.

2. Своевременная интубация с проведением ИВЛ с целью обеспечения адекватной оксигенации крови (класс доказательности II). Гипервентиляция со снижением парциального давления углекислого газа вызывает кратковременное снижение ВЧД вследствие вазоконстрикции и уменьшения объема кровотока в головном мозге.

3. Терморегуляция. Повышение температуры тела приводит к ухудшению исхода заболевания, поэтому следует добиваться нормальной температуры, а в некоторых случаях – гипотермии. Различают слабую (до 35°C) и умеренную (до 33°C) гипотермию. Метод лечения ВЧД с помощью гипотермии должен применяться при резистентных к стандартной терапии состояниях. Охлаждение до требуемой температуры проводят при помощи охлаждающего катетера, охлаждающего одеяла, обкладывания пакетами со льдом. Эффективным считается снижение температуры до $33\text{--}34^\circ\text{C}$ в течение 2–3 дней с последующим медленным нагреванием (класс доказательности III).

4. Контроль АД. Следует избегать гипотонии и брадикардии, что может привести к снижению сердечного выброса, а следовательно, церебрального перфузионного давления и МК.

5. Медикаментозная терапия.

С целью борьбы с повышением ВЧД применяют осмотерапевтические средства (маннитол, гидроксипропилкрахмал [гиперХАЭС], гипертонический раствор хлорида натрия) и различные наркотические препараты. К назначению как первых, так и вторых имеются определенные показания и ограничения.

Маннитол является эффективным средством контроля повышенного ВЧД. Дозировка варьирует в пределах 0,25–1,0 г/кг. Целесообразно применять маннитол до начала проведения мониторинга ВЧД, если имеются признаки транстенториального вклинения или ухудшения неврологического статуса, не связанные с воздействием экстракраниальных факторов. Осмотерапия целесообразна и эффективна только при осмолярности крови менее 320 мосмоль/л (класс доказательности II). Нормоволемию следует поддерживать адекватным возмещением теряемой жидкости. При повторном введении маннитола может развиваться синдром «рикошета» с повышением ВЧД, что связано с аккумулярованием его в поврежденной мозговой ткани и усилением вазогенного отека.

Барбитураты в лечении ВЧГ могут быть применены у больных с тяжелой ЧМТ при стабильной гемодинамике и наличии ВЧГ, устойчивой к применению максимально агрессивного консервативного и хирургического методов лечения.

В исследованиях I и II класса доказательности показано, что использование глюкокортикостероидов не рекомендуется для снижения ВЧД у больных с тяжелой ЧМТ. Данный вид терапии может использоваться только при внутричерепных опухолях с целью коррекции вазогенного отека.

Оперативные методы лечения

Показаниями для инвазивных терапевтических мероприятий являются:

- обширный инфаркт мозга в бассейне средней мозговой артерии у молодых пациентов;
- обширный инфаркт в области мозжечка;

- острая эпи-/субдуральная гематома;
- внутримозговое кровоизлияние (преимущественно латеральное);
- окклюзионная гидроцефалия.

Методы инвазивной терапии включают оперативное лечение эпи- и субдуральных гематом, эндоскопическое удаление внутримозговых гематом, гемикраниэктомию при злокачественных инфарктах в бассейне средней мозговой артерии, наложение вентрикулярного дренажа для отвода ликвора и декомпрессионную краниотомию.

Следует подчеркнуть, что нарастание агрессивности лечебных мероприятий всегда сопряжено с ростом риска возможных осложнений. При переходе к более агрессивному этапу борьбы с ВЧГ контрольная КТ позволяет диагностировать возможное формирование отсроченных внутричерепных гематом, окклюзионную гидроцефалию и другие состояния и при этом выбрать необходимое хирургическое вмешательство. Решение об оперативном лечении, прежде всего у молодых пациентов с массивными отеками или масс-эффектом, должно приниматься в первые 48 часов.

Декомпрессионная краниотомия является одним из наиболее агрессивных методов ведения пациентов с повышенным ВЧД, ее применяют при неэффективности консервативных методов лечения. В случае диффузного ОГМ применяют бифронтальную декомпрессионную краниотомию, при односторонней локализации очага – одностороннюю подвисочную краниотомию.

Таким образом, при острой церебральной патологии всегда должна присутствовать настороженность в отношении повышения ВЧД, в связи с чем рекомендованы мониторинг неврологического статуса, уровня бодрствования пациента, при необходимости – проведение нейровизуализационных исследований в динамике. С точки зрения доказательной медицины необходимо лечение ВЧГ, так как уровень повышения ВЧД тесно коррелирует с исходом повреждений мозга.

ГЛАВА 5. СИНДРОМ ОБРАТИМОЙ ЗАДНЕЙ ЭНЦЕФАЛОПАТИИ – ВАРИАНТ ВАЗОГЕННОГО ОТЕКА ГОЛОВНОГО МОЗГА

В МКБ-10 данный синдром не имеет собственного кода, но можно использовать коды G93 – «Другие поражения головного мозга», G93.8 – «Другие уточненные поражения головного мозга».

Синдром обратимой задней энцефалопатии (СОЗЭ) (*англ.* posterior reversible encephalopathy syndrome – PRES) отражает клинико-радиологические изменения, обусловленные острым развитием ОГМ с его преимущественной локализацией в задних (теменно-затылочных) отделах.

J.Hinchey и соавт. в 1996 г. впервые описали СОЗЭ, который они наблюдали у 15 пациентов с разной клинической патологией, сопровождающейся практически однотипным поражением подкоркового белого вещества – в виде вазогенного ОГМ.

Возможные причины развития

I. Патологические процессы:

- острая гипертензивная энцефалопатия;
- преэклампсия и эклампсия;
- заболевания почек (гломерулонефрит, люпус-нефрит, острая почечная недостаточность), острая травма почек;
- гепаторенальный синдром;
- аутоиммунные заболевания (системная красная волчанка – СКВ; перекрестный синдром – СКВ/системный склероз; системные васкулиты при узелковом полиартериите, синдроме Бехчета и др.);

- выраженные нарушения водно-электролитного баланса;
- гиповолемический шок;
- сепсис;
- синдром системного воспалительного ответа;
- полиорганная недостаточность;
- порфирия;
- феохромоцитома;
- несахарный диабет;
- гемолитико-уремический синдром;
- тромботическая тромбоцитопеническая пурпура;
- применение стимулирующих веществ (кокаина, амфетамина, кофеина, спайсов, LSD).

II. Побочные эффекты лечебных мероприятий и лекарственных средств:

- массивная гемотрансфузия;
- гемодиализ и перитонеальный диализ;
- в/в введение больших доз стероидов;
- в/в введение иммуноглобулинов;
- передозировка парацетамола;
- ЗН-терапия (triple-H) – гиперволемиа, гемодилюция, гипертензия;
- последствия химиотерапии, трансплантации органов, костного мозга, стволовых клеток;
- лекарственные средства, применяющиеся в онкологии (neoplastic drugs): циклоспорин А, винкристин, такролимус, интерфероны, индинавир, цисплатин, цитарабин, гемцитабин, азатиоприн, бевацизумаб;
- другие лекарственные средства: эритропоэтин, мидодрин, флудрокортизон, антиретровирусные препараты, бронходилататоры, антидепрессанты (трициклические и ингибиторы моноаминоксидазы).

Предполагаемый патогенез СОЗЭ (рис. 5.1):

1. Несостоятельность систем, регулирующих МК. Стремительный неконтролируемый рост АД приводит к срыву компенсаторных вазоконстриктивных механизмов ауто-

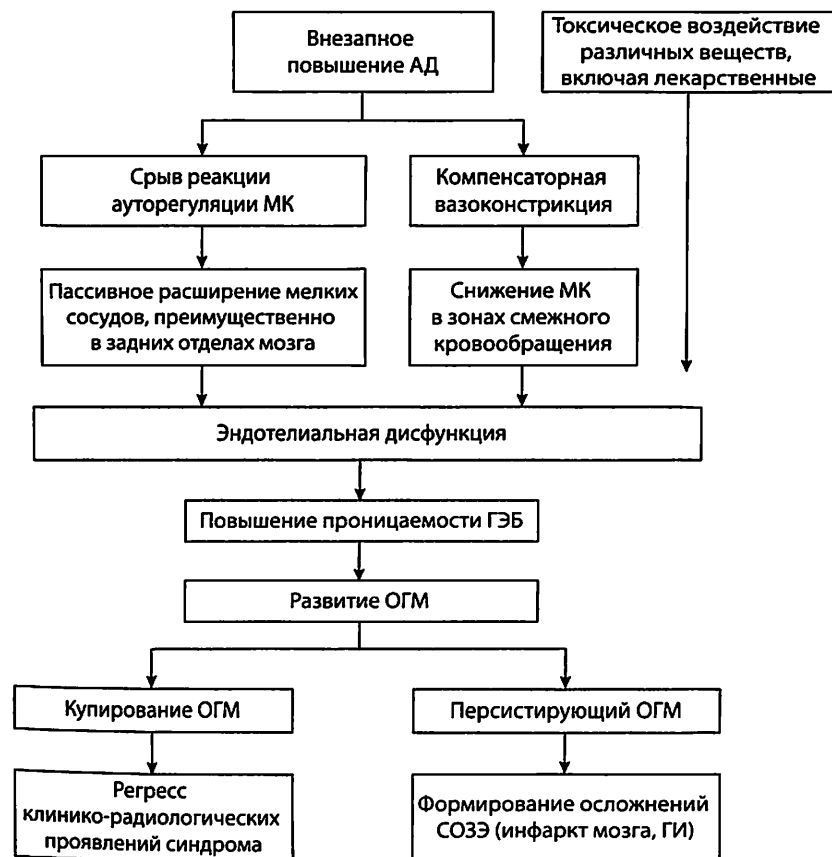


Рис. 5.1. Патогенез СОЗЭ.

регуляции МК. Нарушение ауторегуляции вызывает дилатацию мелких церебральных сосудов, повреждение эндотелия с нарушением гематоэнцефалического барьера (ГЭБ), гиперперфузию мозга и развитие вазогенного ОГМ. Физиологический дефицит симпатической иннервации сосудов в вертебробазиллярной системе приводит к большей чувствительности задней циркуляторной системы мозга к резким подъемам АД. Наличие фоновых сосудистых процессов (хронической АГ и атеросклероза) снижает эффективность ауторегуляции, и ОГМ может развиваться при более низких значениях среднего АД –

менее 150–160 мм рт.ст. (среднее АД рассчитывается по формуле: $1/3$ систолического + $2/3$ диастолического АД).

2. Внезапное повышение АД вызывает компенсаторный вазоспазм, что сопровождается снижением МК, преимущественно в зонах смежного кровоснабжения, с развитием ишемического повреждения, цитотоксического и вазогенного ОГМ.
3. Развитие эндотелиальной дисфункции и повышение проницаемости ГЭБ при первичном воздействии различных токсических веществ на эндотелиальные клетки. Эндотелиальную дисфункцию могут вызвать ряд лекарственных препаратов, обладающих иммуносупрессивным действием, влияющих на обменные процессы в эндотелиоцитах и их мембранах, системные воспалительные состояния, тяжелые метаболические нарушения. Процесс может протекать без повышения АД приблизительно у 25% пациентов.

Клиническая картина

Клинические проявления СОЗЭ развиваются достаточно быстро – на протяжении 12–48 ч. Ведущими симптомами СОЗЭ выступают общемозговые расстройства, нередко являющиеся единственными неврологическими признаками, на фоне которых очаговая симптоматика может быть завуалирована (табл. 5.1).

Развитие внезапной интенсивной головной боли требует проведения дифференциальной диагностики для исключения других состояний:

- САК, возникшего на фоне разрыва аневризмы сосудов головного мозга;
- увеличения в размере, диссекции, тромбирования неразорвавшейся аневризмы;
- тромбоза мозговых вен и синусов;
- диссекции артерий шеи и головы;
- кровоизлияния в гипофиз;

Таблица 5.1

Неврологические проявления СОЗЭ

Клинические синдромы	Частота, %	Характеристика
Цефалгический	26–53	Интенсивная, распирающая головная боль, сопровождающаяся тошнотой и рвотой, зависящая от положения головы
Расстройства сознания	13–90	1. Снижение уровня бодрствования (от гиперсомнии до комы) 2. Нарушения психического статуса (галлюцинации, неадекватное поведение, психомоторное возбуждение) 3. Сочетание 1 и 2
Эпилептический	До 92	1. Генерализованные приступы с клонико-тоническими судорогами 2. Вторично-генерализованные приступы 3. Парциальные приступы 4. ЭС (нередко неконвульсивный)
Зрительные нарушения	26–67	Гомонимная гемианопсия, скотомы, корковая слепота, снижение зрения, изменение цветоощущения, галлюцинации
Другая очаговая симптоматика	3–17	Двигательные нарушения (парезы, дискоординация), чувствительные расстройства

- инфаркта мозжечка;
- вазоспазма, обусловленного действием симпатомиметиков;
- церебрального васкулита;
- вазоконстриктивной ангиопатии (при напряжении, коитальной);
- спонтанной внутричерепной гипотензии;
- вирусного или бактериального менингоэнцефалита;
- сфеноидита;
- синдрома мозговой вазоконстрикции (синдрома Колла-Флеминг).

NBI Расстройства сознания и эпилептический синдром являются доминирующими по частоте клиническими признаками при СОЗЭ.

Эпилептические приступы чаще возникают в 1-е сутки СОЗЭ, нередко являясь дебютными признаками этого синдрома. Фокальные приступы при очаговом раздражении затылочных долей могут проявляться застывшим взглядом, морганием (абсансы с миоклоническим компонентом), поворотом головы и глаз в сторону.

NBI О наличии неконвульсивного ЭС следует подумать, если у пациента длительно сохраняется измененное сознание, которое может ошибочно приниматься за постприступную сонливость или спутанность.

Несмотря на то что эпилептические приступы и эпилептиформная активность при ЭЭГ отмечаются у большинства пациентов в остром периоде СОЗЭ, эпилепсия после перенесенного синдрома формируется редко.

NBI Зрительные нарушения относятся к основным очаговым симптомам СОЗЭ. Выявлению этих расстройств следует уделять особое внимание.

Проявления «корковой слепоты» при СОЗЭ:

- несмотря на название, симптомы «корковой слепоты» могут развиваться не только при поражении зрительной коры, но и при локализации процесса в задних отделах зрительной лучистости с двух сторон (эта область соответствует топическому уровню поражения при развитии СОЗЭ);
- утрата зрительного восприятия при «корковой слепоте» сочетается с сохранением зрачковой реакции на свет. Это позволяет отличить данный уровень поражения от двустороннего выпадения функции зрительных нервов, которые не вовлекаются в патологический процесс при СОЗЭ;
- при СОЗЭ корковая слепота носит преходящий характер;
- восстановление зрения начинается со светоощущения, затем появляется предметное зрение и в последнюю очередь – цветовое зрение;

- при корковой слепоте может развиваться синдром Антона–Бабинского – своеобразная анозогнозия: пациенты отрицают наличие слепоты, объясняя свой зрительный дефект плохим освещением или отсутствием очков, возможны конфабуляторные высказывания.

Диагностика

Радиологическая диагностика

Клинические проявления СОЗЭ неспецифичны – для его подтверждения необходимо проведение нейровизуализации. Знакомство врачей с критериями нейровизуализации имеет решающее значение для диагностики СОЗЭ.

Предпочтительным методом является МРТ. Частота выявления СОЗЭ во всем мире возрастает по мере увеличения доступности МРТ-исследования.

NB! Типичный для СОЗЭ вазогенный ОГМ в виде гиперинтенсивного сигнала выявляется на T2-взвешенных изображениях и в режиме FLAIR (англ. fluid attenuation inversion recovery – последовательность «инверсия–восстановление» с подавлением сигнала от жидкости) при МРТ-исследовании. Локализация гиперинтенсивных очагов, имитирующих участки ишемии, как правило, не совпадает с зонами артериального кровоснабжения мозга, что весьма важно для дифференциальной диагностики с инфарктом мозга (рис. 5.2).

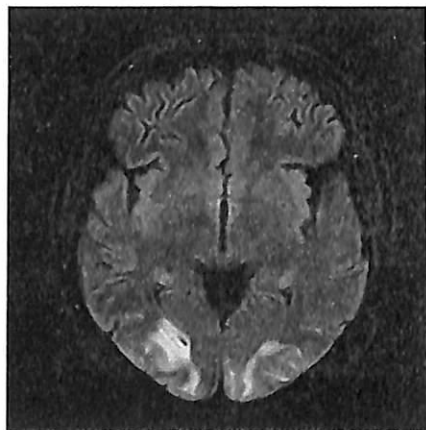


Рис. 5.2. МРТ головного мозга, режим FLAIR. СОЗЭ (цит. по: en.wikipedia.org).

Ранее считалось, что вазогенный ОГМ при СОЗЭ визуализируется преимущественно в субкортикальном белом веществе затылочных и теменных долей головного мозга. В настоящее время описываются различные топографические зоны ОГМ, однако термин «задняя энцефалопатия» сохраняется.

Локализация вазогенного ОГМ у пациентов с СОЗЭ по данным МРТ:

- в подкорковом белом веществе теменно-затылочной области с двух сторон;
- распространенный отек в зонах смежного кровоснабжения между передней, средней и задней мозговыми артериями, простирающийся через затылочные, теменные, лобные доли с двух сторон;
- отек, стелющийся по конвекситальной поверхности вдоль межполушарной борозды, преимущественно в лобных отделах с двух сторон;
- асимметричные участки отека, а также парциальные не сливающиеся зоны ОГМ;
- другие локализации ОГМ, в том числе и в сером веществе мозга, включая кору.

Наличие гиперинтенсивных участков при МРТ в T2-режиме требует проведения дифференциальной диагностики СОЗЭ с различными патологическими процессами (сосудистыми и несосудистыми):

- инфарктом головного мозга, особенно в вертебробазиллярной системе;
- тромбозом венозных синусов;
- дисметаболическими, гипоксически-ишемическими энцефалопатиями;
- энцефалитами;
- демиелинизирующими заболеваниями;
- опухолями;
- паранеопластическими процессами;
- васкулитами;
- прогрессирующей мультифокальной лейкоэнцефалопатией;

- другими патологическими состояниями.

Возможности нейровизуализации в проведении дифференциальной диагностики:

- анализ особенностей локализации патологического процесса;
- проведение ангио- и венографии;
- применение контрастного усиления;
- использование дополнительных МРТ-режимов.

Локализация отека позволяет в какой-то мере проводить дифференциальную диагностику между рядом заболеваний, сопровождающихся развитием СОЗЭ. Так, повреждение мозжечка более характерно для пациентов с аутоиммунными заболеваниями, а при сепсисе чаще страдает кора большого мозга.

Топография гиперинтенсивных сигналов при МРТ-исследовании имеет большое значение для разграничения СОЗЭ и инфаркта мозга, сформировавшегося в результате нарушения кровообращения в бассейне задней мозговой артерии (с одной или двух сторон). При СОЗЭ, в отличие от ИИ, в патологический процесс практически никогда не вовлекаются медиальные поверхности затылочных долей с расположенным здесь первичным зрительным стриарным корковым полем вокруг шпорной борозды (зона кровоснабжения задних мозговых артерий).

Дополнительные МРТ-режимы, такие как ДВИ и ИКД-картирование (ИКД – измеряемый коэффициент диффузии; или в англоязычной литературе – apparent diffusion coefficient, ADC), позволяют дифференцировать цитотоксический отек, характерный для ишемического повреждения мозга, от вазогенного отека, преобладающего при СОЗЭ. При инфаркте мозга выявляется гиперинтенсивный сигнал в режиме ДВИ и гипоинтенсивный – в режиме ИКД. При СОЗЭ, наоборот, – гипо- или изоинтенсивные очаги в режиме ДВИ и повышение интенсивности сигнала при ИКД-картировании (участки поражения выглядят ярче по сравнению с интактными областями). При тяжелом течении и осложнении СОЗЭ при нейровизуализации могут выявляться и необратимые изменения в виде инфаркта мозга, ГИ. ОГМ по

данным МРТ может сохраняться несколько дней, а нередко и недель после купирования клинической симптоматики.

Если метод МРТ недоступен, выявление вазогенного ОГМ возможно с помощью КТ головного мозга. В зонах поражения при исследовании в 1-е сутки этот метод может оказаться неинформативным, однако в последующие дни процент выявляемости ОГМ возрастает. Повторные КТ-исследования целесообразно проводить начиная со 2-го дня развития симптоматики!

Принципы терапии

Своевременно начатое и адекватное лечение СОЗЭ ускоряет выздоровление и предотвращает развитие осложнений (табл. 5.2).

Неотложные мероприятия при развитии СОЗЭ:

- срочная госпитализация в отделение интенсивной терапии;
- раннее распознавание синдрома и проведение дифференциальной диагностики;
- устранение причин, вызвавших СОЗЭ;
- обеспечение контроля над витальными функциями;
- симптоматическая терапия.

Специальных клинических исследований по оценке эффективности лечения СОЗЭ не проводилось.

Таблица 5.2

Оказание помощи пациентам с СОЗЭ

Стратегия	Мероприятия
Раннее распознавание синдрома	Обязательное проведение МРТ
Ранняя этиологическая диагностика	Выявление и устранение возможных причин и провоцирующих факторов развития СОЗЭ
Симптоматическая терапия	Применение антигипертензивных и антиэпилептических препаратов
Обеспечение контроля (есть опасность угнетения сознания вплоть до комы и развития ЭС)	При угрожающих жизни состояниях своевременное проведение интенсивной терапии, включая ИВЛ, которая может понадобиться 35–40% пациентов

МРТ-исследование позволяет не только диагностировать СОЗЭ, но и осуществить дифференциальную диагностику с иной патологией головного мозга, требующей также экстренного, но другого лечебного подхода.

В первые часы ИИ эффективными являются тромболитическая терапия (ТЛТ) и/или тромбоэкстракция.

NB! При СОЗЭ тромболизис противопоказан! Вазогенный ОГМ с нарушением проницаемости ГЭБ приводит к проникновению рекомбинантного активатора плазминогена в ткани мозга и развитию ГИ.

При тромбозе венозных синусов и вен головы потребуются пролонгированное лечение антикоагулянтными препаратами.

Во в/в введении ацикловира нуждаются пациенты с энцефалитом, вызванным вирусом простого герпеса.

NB! Быстрое устранение причин СОЗЭ или уменьшение действия токсического агента имеет решающее значение для ликвидации/уменьшения выраженности ОГМ, снижения риска осложнений, предотвращения инвалидности и смерти.

С этой целью пациентам с СОЗЭ проводятся:

- контроль и оптимизация АД;
- родоразрешение путем кесарева сечения в случае наличия эклампсии;
- отмена или снижение дозы токсических лекарственных препаратов;
- прерывание курса лечения иммуносупрессивными препаратами, вызвавшими развитие синдрома;
- элиминация токсических веществ из крови;
- коррекция обменных процессов, гипоксии, системной гемодинамики.

Антигипертензивная терапия является ведущим медикаментозным направлением при СОЗЭ, сочетая как симптоматический, так и патогенетический подходы.

NB! В течение первых 1–2 часов рекомендуется снизить АД на 20–25%.
В последующие 6 часов целесообразно довести АД до 160–150/100–110 мм рт.ст. Снижение АД до нормальных значений осуществляется в течение последующих 24–48 часов.
Более быстрое снижение АД может способствовать развитию ишемии мозга.

Однако при острой гипертензивной энцефалопатии, когда цифры АД могут достигать 250–300/130–170 мм рт.ст., угрожая развитием не только церебральных (инфаркта мозга, внутричерепного кровоизлияния), но и острых сердечно-сосудистых (инфаркт миокарда, отек легких, расслаивающая аневризма аорты) катастроф, скорость первоначального снижения АД (на 20–25%) может исчисляться минутами.

NB! При медикаментозном снижении АД важно не допускать его повторного повышения, так как в условиях нарушенных регуляторных функций даже относительное повышение АД может вновь запустить патогенетический механизм, усугубляющий ОГМ.

Коррекцию АД при острой гипертензивной энцефалопатии (одном из вариантов СОЗЭ) следует проводить эффективными и быстродействующими антигипертензивными препаратами короткого действия (в/в), позволяющими контролировать уровень АД во время введения (управляемая гипотензивная терапия).

Средством неотложной помощи для лечения острой гипертензивной энцефалопатии до настоящего времени остается периферический вазодилататор из группы нитратов – *нитропруссид натрия*. Препарат начинает действовать немедленно, эффект сохраняется в течение 10–15 мин. Вводится инфузионно, в дозе 0,5 мкг/кг/мин, скорость введения увеличивают на 0,5 мкг/кг/мин, доводя до 8–10 мкг/кг/мин, под постоянным контролем АД. Если при максимальной скорости введения в течение 10 мин не наблюдается адекватного снижения АД, препарат необходимо отменить.

Следует учитывать тяжелые побочные эффекты этого препарата: чрезмерную гипотензию, феномен «рикошета» (тяжелая гипертензия) при быстром прекращении инфузии, токсичность, нарушение венозного оттока и повышение ВЧД. Из-за возможности усугубления ОГМ к применению нитратов при СОЗЭ следует относиться с большой осторожностью.

NB! Назначение нитропруссид натрия должно быть ограничено ситуациями, когда угроза развития витальных осложнений в результате чрезмерной АГ превышает угрозу развития побочных эффектов.

Для экстренного снижения АД у пациентов с наличием отека или другого поражения головного мозга в последнее время все чаще применяются адренергические препараты, которые не вызывают повышения ВЧД.

Лабеталол – препарат с комбинацией β - и α -адреноблокирующего действия, вводится либо болюсно 20 мг, затем по 20–80 мг каждые 10 минут, либо в виде инфузии 0,5–2 мг/мин (максимальная доза 300 мг/сут.). Гипотензивное действие начинается через 5–10 мин и продолжается 2–6 ч. Недопустима резкая отмена препарата. Следует избегать назначения препарата при сердечной недостаточности, астме, брадикардии, выраженном нарушении сердечной проводимости.

Урапидил – блокатор периферических α_1 -адренорецепторов и агонист центральных серотониновых 5-НТ_{1А}-рецепторов. Препарат в дозе 10–50 мг вводят в/в медленно, через 5 мин можно повторить введение. При отсутствии эффекта после второго болюсного введения возможен перевод на инфузию – максимальная скорость 2 мг/мин, поддерживающая доза – 9 мг/ч. Обычно снижение АД начинается через 2–5 мин и сохраняется 4–6 ч. Противопоказан при аортальном стенозе. В настоящее время данный антигипертензивный препарат предлагают использовать как средство первой линии для купирования гипертонических кризов, как неосложненных, так и осложненных.

При подозрении на феохромоцитомный гипертонический криз вводится α -адреноблокатор *фентоламин* в/в 5 мг.

Ввиду того что при эклампсии патогенез развития АГ обусловлен нарушением перфузии плаценты, антигипертензивные препараты системного действия не приведут к ликвидации патологического процесса, как при острой гипертензивной энцефалопатии. Применение антигипертензивных средств у пациенток с преэклампсией и эклампсией направлено на снижение риска развития сердечно-сосудистых и цереброваскулярных осложнений.

Для быстрого снижения АД при тяжелой АГ во время беременности рекомендуется назначение *нифедипина* (блокатор медленных кальциевых каналов). Применяется в таблетках внутрь (но не под язык!) 5–10 мг или в/в инфузионно 50 мл раствора вводится в течение 4–8 ч со скоростью 6,3–12,5 мл/ч, что соответствует дозировке нифедипина 0,63–1,25 мг/ч. Максимальная суточная доза – 150–300 мг (соответствует 15–30 мг нифедипина).

В резистентных случаях возможно применение *гидралазина* – прямого вазодилататора. Препарат назначают в/в болюсно по 5–10 мг, при необходимости возможно повторное введение через 20 мин до достижения дозы 30 мг или в/в со скоростью 3–10 мг/ч. Изредка применяются нитропруссид натрия или клонидин.

В послеродовом периоде можно использовать *урапидил* в дозе 25 мг (5 мл 0,5% раствора разводят до 20 мл 0,9% физиологическим раствором и вводят со скоростью 2 мг/мин, ориентируясь на величину АД). Поддерживающая доза: 100 мг урапидила разводят физиологическим раствором до 500 мл, вводят со средней скоростью 15 мг/ч для поддержания АД на безопасном уровне.

NB! Основное лечение при эклампсии – родоразрешение и пролонгированное введение 25% раствора сульфата магния, оказывающего плейотропное действие.

Антиэпилептическая терапия занимает второе по значимости фармакологическое направление в лечении СОЗЭ, что обусловлено:

- большим распространением эпилептических пароксизмов при данном синдроме;
- опасностью развития ЭС;
- наличием двусторонних патогенетических связей между эпилептическими приступами и ОГМ (пароксизмальная активность формируется на фоне ОГМ, приводя к дополнительному нарастанию АД и ОГМ).

Наиболее значимой и облигатной антиэпилептической терапией является при развитии СОЗЭ на фоне эклампсии.

NB! Сульфат магния является первой линией антиэпилептической терапии для профилактики и лечения судорог при эклампсии и преэклампсии (уровень доказательности AI).

Противосудорожная терапия при эклампсии:

Сульфат магния, стартовая доза – 4 г сухого вещества (16 мл 25% раствора) вводят шприцем медленно в течение 10–15 мин, затем поддерживающая доза (через инфузомат) – 1 г/ч (4 мл/ч 25% раствора) на протяжении 24 ч после последнего приступа или после родов (уровень доказательности AI).

Критерии отмены магнезиальной терапии:

- прекращение судорог;
- отсутствие косвенных признаков повышенной возбудимости ЦНС (гиперрефлексия, клonusy);
- нормализация АД (диастолическое АД ≤ 90 мм рт.ст.);
- нормализация диуреза (≥ 50 мл/ч).

Бензодиазепины и фенитоин назначаются пациенткам с эклампсией только при наличии противопоказаний к применению сульфата магния или в случае его неэффективности.

Антиэпилептическая терапия при СОЗЭ неэклампсической этиологии проводится по протоколу лечения ЭС:

- в/в введение бензодиазепинов короткого действия (клоназепам 1 мг или диазепам 10 мг), при необходимости дозу можно повторять до 2–3 раз;

- при продолжающихся приступах или сохраняющейся активности при ЭЭГ вводят в/в фенobarбитал 10–15 мг/кг или фенитоин 18 мг/кг; либо сразу проводят общую анестезию с применением пропофола или тиопентала натрия в титрованных дозах до клинической и ЭЭГ-ремиссии, а затем в виде непрерывного вливания в течение по меньшей мере 12 ч.

NB! Нередкое развитие бессудорожных пароксизмов при СОЗЭ диктует необходимость проведения антиэпилептической терапии под контролем ЭЭГ-мониторинга для достижения полного подавления эпилептиформной активности при ЭЭГ.

Пациенты, перенесшие СОЗЭ, в дальнейшем, как правило, не нуждаются в проведении длительной терапии антиконвульсантами.

Противоотечная терапия. Систематического изучения данного вида терапии при СОЗЭ не проводилось. Согласно личному впечатлению отдельных исследователей, применение дексаметазона и осмотических диуретиков при СОЗЭ малоэффективно.

Так как осмотически активные вещества (в частности, маннитол) функционируют на участках с неповрежденным ГЭБ, вызывая дегидратацию неповрежденной мозговой ткани, а повторные инфузии могут способствовать нарастанию ОГМ, нет необходимости в рутинном применении маннитола у пациентов с СОЗЭ.

Если пациент находится на ИВЛ, то режим умеренной гипервентиляции способствует сужению дилатированных сосудов и купированию вазогенного отека. Однако эффект, как правило, краткосрочный. Кроме того, гипервентиляция может критически снижать МК, приводя к ишемическому повреждению мозга.

NB! Несмотря на то что ОГМ является морфологическим субстратом, определяющим клинические проявления СОЗЭ, в большинстве случаев пациенты не нуждаются в проведении противоотечной терапии.

Своевременная и адекватная антигипертензивная терапия может купировать клинические проявления СОЗЭ в течение 1–2 дней, такой же эффект наблюдается при применении сульфата магния у женщин с эклампсией.

Прогноз течения и исхода

В большинстве случаев на протяжении нескольких дней – недель наступает регресс клинической симптоматики, морфологические изменения (по результатам МРТ) сохраняются дольше. Приблизительно в 25% случаев наблюдаются резидуальные изменения в виде небольших инфарктов мозга или невитальных внутричерепных кровоизлияний, в 10–15% – развиваются необратимые изменения с летальным исходом.

ГЛАВА 6. ИШЕМИЧЕСКИЙ ИНСУЛЬТ И ТРАНЗИТОРНАЯ ИШЕМИЧЕСКАЯ АТАКА

Коды согласно МКБ-10

I60–I69 Цереброваскулярные болезни

I63 Инфаркт мозга

I63.0 Инфаркт мозга, вызванный тромбозом прецеребральных артерий

I63.1 Инфаркт мозга, вызванный эмболией прецеребральных артерий

I63.2 Инфаркт мозга, вызванный неуточненной закупоркой или стенозом прецеребральных артерий

I63.3 Инфаркт мозга, вызванный тромбозом мозговых артерий

I63.4 Инфаркт мозга, вызванный эмболией мозговых артерий

I63.5 Инфаркт мозга, вызванный неуточненной закупоркой или стенозом мозговых артерий

I63.6 Инфаркт мозга, вызванный тромбозом вен мозга, непигенный

I63.8 Другой инфаркт мозга

I63.9 Инфаркт мозга неуточненный

G45 Преходящие транзиторные церебральные ишемические приступы [атаки] и родственные синдромы

G45.0 Синдром вертебробазилярной артериальной системы

G45.1 Синдром сонной артерии (полушарный)

G45.2 Множественные и двусторонние синдромы церебральных артерий

G45.3 Преходящая слепота

G45.4 Транзиторная глобальная амнезия

G45.8 Другие транзиторные церебральные ишемические атаки и связанные с ними синдромы

G45.9 Транзиторная церебральная ишемическая атака неуточненная

Ишемический инсульт (ИИ) и транзиторная ишемическая атака (ТИА) составляют 80–85% всех острых нарушений мозгового кровообращения (ОНМК).

ИИ представляет собой клинический синдром, развивающийся вследствие ОНМК и характеризующийся очаговыми неврологическими и общемозговыми расстройствами, которые сохраняются не менее 24 ч или приводят к смерти больного.

ТИА – синдром, который относится к преходящим нарушениям мозгового кровообращения и характеризуется внезапным возникновением и полным регрессом очаговой неврологической симптоматики в течение 24 ч от начала ее развития без формирования очаговых изменений (инфаркта) головного мозга.

ВНИМАНИЕ! ТИА, несмотря на полную быструю обратимость симптомов, особенно если они становятся чаще, а неврологические симптомы усиливаются, всегда являются грозным предвестником ИИ!

Факторы риска ИИ и ТИА представлены в таблице 6.1.

Острая фокальная ишемия мозга вызывает определенную последовательность молекулярно-биохимических изменений в веществе мозга, способных привести к тканевым нарушениям, заканчивающимся гибелью клеток (инфарктом мозга). Характер изменений зависит от величины снижения МК, длительности этого снижения, а также от чувствительности вещества мозга к ишемии. В норме МК составляет 50–60 мл крови на 100 г вещества мозга в минуту. Умеренное снижение кровотока сопровождается селективной экспрессией генов и снижением процессов синтеза белка. Более выраженное снижение крово-

Таблица 6.1

Факторы риска развития ИИ и ТИА

Немодифицируемые	Возраст, пол, наследственная предрасположенность
Модифицируемые	АГ любого происхождения, атеросклеротическое поражение брахиоцефальных артерий, фибрилляция предсердий, инфаркт миокарда в анамнезе, дислиппротеинемия, сахарный диабет
Связанные с образом жизни	Табакокурение, избыточная масса тела, низкий уровень физической активности, неправильное питание (в частности, недостаточное потребление фруктов и овощей, злоупотребление алкоголем), длительное психоэмоциональное напряжение или острый стресс

тока (до 30 мл на 100 г/мин) сопровождается активацией анаэробного гликолиза и развитием лактат-ацидоза. При снижении МК до 20 мл на 100 г/мин развивается глутаматная эксайтотоксичность и увеличивается содержание внутриклеточного кальция, что запускает механизмы структурного повреждения мембран и других внутриклеточных образований. При значительной ишемии (до 10 мл на 100 г/мин) происходит аноксическая деполяризация мембран, гибель клеток обычно наступает в течение 6–8 мин. Помимо некроза клеток в очаге ишемического поражения происходит гибель клеток по типу апоптоза, для реализации которого существуют определенные клеточные механизмы, включающие несколько уровней внутриклеточной регуляции. Зону необратимого повреждения называют ядром инфаркта, зону ишемического поражения обратимого характера обозначают термином «пенумбра» (ишемическая полутьня). Важный момент – период существования пенумбры, так как с течением времени обратимые изменения переходят в необратимые, т.е. соответствующие участки пенумбры переходят в ядро инфаркта.

В зависимости от патогенетического механизма развития острой фокальной ишемии мозга выделяют несколько его пато-

генетических вариантов. Основой для определения патогенетических вариантов ИИ является классификация TOAST (Trial of ORG 10172 in Acute Stroke Treatment, 1993), представленная в таблице 6.2.

По тяжести поражения в качестве особого варианта выделяют малый инсульт, имеющаяся при нем неврологическая симптома-

Таблица 6.2

**Патогенетические варианты ИИ
в соответствии с классификацией TOAST**

Патогенетические варианты инсульта	Критерии постановки диагноза
Атеротромботический	<p>Развивается вследствие атеросклероза крупных артерий, что приводит к их стенозу или окклюзии – тромбоз <i>in situ</i>; при фрагментации атеросклеротической бляшки или тромба развивается артерио-артериальная эмболия, также включаемая в данный вариант инсульта.</p> <p>Характерные признаки:</p> <ul style="list-style-type: none"> • наличие в анамнезе ТИА или ИИ в том же сосудистом бассейне, перемежающейся хромоты, шума при аускультации сонных артерий, снижения их пульсации; • развитие очаговой неврологической симптоматики в утренние часы, нарастание симптомов в течение нескольких минут/часов; • при КТ/МРТ-исследовании головного мозга очаги ишемического поражения корковой или подкорковой локализации более 1,5 см в диаметре
Кардиоэмболический	<p>Развивается вследствие кардиальной эмболии у пациентов с фибрилляцией предсердий, клапанными пороками сердца, аневризмами сердца, кардиомиопатиями, бактериальным эндокардитом, инфарктом миокарда, наследственными формами аритмий и др.</p> <p>Характерные признаки:</p> <ul style="list-style-type: none"> • внезапное начало и отсутствие последующего прогрессирования симптомов; • нарушение сердечного ритма, перебои в работе сердца, кардиалгия; • наличие кардиогенного источника эмболии; • при КТ/МРТ-исследовании головного мозга очаги ишемического поражения корковой или подкорковой локализации более 1,5 см в диаметре, иногда множественные, с выраженным отеком

Таблица 6.2 (продолжение)

Патогенетические варианты инсульта	Критерии постановки диагноза
Лакунарный	<p>Развивается вследствие окклюзии артериол малого калибра, их поражение обычно связано с наличием АГ или сахарного диабета.</p> <p>Характерные признаки:</p> <ul style="list-style-type: none"> • возникает на фоне повышения АД; • у женщин на фоне приема гормональных противозачаточных средств; • классические клинические проявления лакунарных синдромов (чисто моторный или чисто сенсорный дефицит, синдром «дизартрия – неловкая кисть»); • быстрый регресс, иногда по типу малого инсульта; • при КТ/МРТ-исследовании головного мозга субкортикальный инфаркт в полушарии или стволе мозга диаметром менее 1,5 см, в ряде случаев может быть не обнаружено отклонений от нормы
Инсульт другой известной этиологии	<p>ИИ, связанный с другими, более редкими причинами, чаще диагностируется у детей и лиц молодого и среднего возраста.</p> <p>Клиническая картина в данном случае определяется этиологическим фактором, размером и локализацией очага.</p> <p>Основные причины:</p> <ul style="list-style-type: none"> • расслоение (диссекция) стенки артерий; • неатеросклеротические васкулопатии (амилоидная васкулопатия и др.); • тромбоз мозговых вен и венозных синусов; • васкулиты; • тромбофилические состояния; • антифосфолипидный синдром; • гипергомоцистеинемия; • гематологические заболевания (лейкоз и др.); • гемодинамические нарушения (синдром «инфаркт-инсульт», острая кровопотеря, шок); • мигрень; • болезнь мойя-мойя; • гипертоническая энцефалопатия (в том числе эклампсия); • моногенные синдромы (CADASIL, MELAS, болезнь Фабри); • врожденная патология соединительной ткани (синдром Марфана, Эллерса–Данло, фибромускулярная дисплазия).

Таблица 6.2 (окончание)

Патогенетические варианты инсульта	Критерии постановки диагноза
	У пациентов этой группы при проведении КТ/МРТ-исследования могут выявляться признаки инфаркта мозга любого размера и в любой области мозга. При диагностических обследованиях должна быть выявлена одна из вышеперечисленных причин инсульта
Неизвестного происхождения (неустановленной этиологии)	Неустановленная причина или наличие двух возможных причин и более (например, сочетание фибрилляции предсердий и стеноза ипсилатеральной очагу артерии более 50%)

тика регрессирует в течение 21 дня заболевания. В зависимости от динамики неврологических расстройств выделяют инсульт в развитии («инсульт в ходу» – при нарастании выраженности неврологической симптоматики) и завершённый инсульт (при стабилизации или обратном развитии неврологических расстройств).

Периоды ИИ:

- острейший – первые 7 суток, из них первые 4,5–6 часов определяют как «терапевтическое окно» (возможность использования тромболитических препаратов для системного введения, тромбэкстракции);
- острый – до 21 сут.;
- ранний восстановительный – до 6 мес.;
- поздний восстановительный – до 2 лет;

Клиническая картина

NB! Внезапное развитие очаговой неврологической симптоматики – ведущий клинический признак ИИ или ТИА.

Особенности клинической картины, размеры, морфологические характеристики инфаркта мозга определяются локализацией очага, калибром окклюзированного сосуда, степенью развитости коллатералей, состоянием системной гемодинамики (табл. 6.3).

Таблица 6.3

Основные типы инфаркта мозга

Тип инфаркта	Характеристика
Территориальный	Локализуется в области коры и подкоркового вещества. Характерен для атеротромботического и кардиоэмболического патогенетического варианта инсульта, а также для некоторых редких форм инсульта
Лакунарный	Развивается вследствие нарушения кровообращения в артериолах. Локализуется в подкорковых отделах, стволе мозга, перивентрикулярно. Характерен для лакунарного патогенетического варианта инсульта, а также для некоторых редких форм инсульта
В зоне смежного кровообращения	«Инфаркт водораздельных зон». Развивается на границе зон кровоснабжения нескольких мозговых артерий (чаще средней и задней или средней и передней). Обусловлен гемодинамическими причинами – снижением перфузионного давления в области конечных ветвей артерий. При КТ/МРТ часто обнаруживаются двусторонние очаги. Характерен для инсульта на фоне общих гемодинамических нарушений (синдром «инфаркт-инсульт», острая кровопотеря, шок), при стенозах или окклюзиях нескольких экстракраниальных артерий, недостаточности развития коллатералей

Наиболее частой локализацией очага инфаркта мозга бывает каротидный (80–85%), реже – вертебробазилярный бассейн (15–20%). Инфаркты в бассейне кровоснабжения передней мозговой артерии встречаются в 20 раз реже по сравнению с инфарктами в области кровоснабжения средней мозговой артерии.

Клинические неврологические синдромы инсульта зависят от бассейна пораженной артерии (табл. 6.4). Анатомия бассейнов вариабельна, представленное описание сосудистых синдромов дает общее направление диагностики. В определенных ситуациях, особенно при лакунарных поражениях, точную локализацию очага можно выявить лишь после нейровизуализации.

Таблица 6.4

Синдромы поражения различных артерий

Артерия	Синдромы и симптомы
Каротидная система	
Глазная	Одностороннее нарушение зрения, инфаркт сетчатки, амавроз
Внутренняя сонная (ВСА)	Окулоцеребральный синдром – ишемия глаза и ипсилатерального полушария. Проявляется односторонним нарушением зрения (amaurosis fugax) и комбинацией симптомов поражения передней и средней мозговой артерий (гемипарез, нейропсихологические нарушения)
Передняя мозговая (ПМА)	Частыми клиническими проявлениями инфарктов в бассейне кровоснабжения ПМА бывают двигательные нарушения; при окклюзии кортикальных ветвей в большинстве случаев развиваются моторный дефицит в стопе и всей нижней конечности и менее выраженный парез верхней конечности с поражением лица и языка. Сенсорные расстройства обычно выражены слабо, а иногда полностью отсутствуют. Возможны нарушения поведения: «лобный синдром» – апатия, абulia либо, напротив, расторможенность, снижение критики и контроля, эйфория, персеверации, отвлекаемость. При поражении парацентральной дольки – недержание мочи. При двусторонних поражениях – акинетический мутизм
Средняя мозговая (СМА)	Контралатеральные гемипарез, гемианестезия, гомонимная гемианопсия, парез взора в противоположную сторону, астереогноз, афазии. «Капсулярный синдром» – при очагах в области внутренней капсулы – гемипарез, гемианестезия, гемианопсия. Нейропсихологические синдромы: <ul style="list-style-type: none"> • при поражении доминантного полушария – моторная афазия, сенсорная афазия, апраксия; • при поражении недоминантного полушария – правотемный синдром (анозогнозия, аутопагнозия, полимелия), синдром игнорирования противоположной половины пространства. Окклюзия верхних ветвей, кровоснабжающих в большей степени заднелобные отделы, сопровождается нарушением преимущественно моторных функций (гемипарез, паралич взора, афазия Брока, нарушение интонации, звучности голоса [просодия]). Окклюзия нижних ветвей, кровоснабжающих теменную и верхние отделы височной доли, сопровождается развитием гемианестезии, афазии Вернике, амнестической афазии, гемианопсии.

Таблица 6.4 (продолжение)

Артерия	Синдромы и симптомы
	<p>При окклюзии проксимального отдела СМА (сегмент М1) может возникать субкортикальный инфаркт, в то время как корковая область кровоснабжения остается непораженной при достаточном кровотоке по менингеальным анастомозам. При отсутствии данных коллатералей может развиваться обширный инфаркт в области кровоснабжения СМА.</p> <p>При инфаркте в области кровоснабжения поверхностных ветвей СМА может остро возникать девиация головы и глазных яблок в сторону пораженного полушария, при поражении доминантного полушария возможно развитие тотальной афазии и ипсилатеральной идеомоторной апраксии. При поражении субдоминантного полушария развиваются контралатеральное игнорирование пространства, анозогнозия, апросодия, дизартрия.</p> <p>Для инфаркта в бассейне кровоснабжения стриатокансулярных артерий характерны выраженный гемипарез (или гемипарез и гемигипестезия) или гемиплегия с дизартрией либо без нее. В зависимости от размеров и локализации поражения парез распространяется преимущественно на лицо и верхнюю конечность или на всю контралатеральную половину тела. При обширном стриатокансулярном инфаркте могут развиваться типичные проявления окклюзии СМА или ее пиальных ветвей (например, афазия, игнорирование и гомонимная латеральная гемианопсия).</p> <p>Для лакунарного инфаркта характерно развитие в области кровоснабжения одной из одиночных перфорантных артерий (одиночные стриатокансулярные артерии). Возможно развитие лакунарных синдромов, в частности изолированных гемипареза, гемигипестезии, атаксического гемипареза или гемипареза в сочетании с гемигипестезией. Наличие любых, даже транзиторных признаков дефицита высших корковых функций (афазия, агнозия, гемианопсия и т.д.) позволяет достоверно дифференцировать стриатокансулярные и лакунарные инфаркты</p>
Вертебробазилярная система	
Задняя мозговая (ЗМА)	<p>При окклюзии ЗМА развиваются инфаркты затылочной доли и медиобазальных отделов височной доли. Наиболее частые симптомы – дефекты полей зрения (контралатеральная гомонимная гемианопсия), могут также присутствовать фотопсии и зрительные галлюцинации, особенно при поражении субдоминантного полушария.</p> <p>При закупорке ЗМА до отхождения задней соединительной артерии (сегмент Р1) инфаркт распространяется на медиоба-</p>

Таблица 6.4 (продолжение)

Артерия	Синдромы и симптомы
	<p>зальные отделы затылочной и височной долей, таламус, ножку мозга. Клиника поражения сегмента P1 – гемипарез, гемианестезия, гемианопсия + нейропсихологические нарушения. Возможны альтернирующие синдромы Вебера, Бенедикта, Клода. При окклюзии после отхождения задней соединительной артерии (сегмент P2) ножка мозга и таламус остаются интактными. Клиника поражения сегмента P2 – гемианопсия + нейропсихологические нарушения.</p> <p>Нейропсихологические нарушения при поражении доминантного полушария – алексия без аграфии, синдром Герстманна (аграфия и акалькулия, пальцевая агнозия, нарушение правой ориентировки), цветовая агнозия, оптико-мнестическая афазия, зрительная агнозия.</p> <p>Нейропсихологические нарушения при поражении субдоминантного полушария – нарушение ориентации в пространстве, прозопагнозия, игнорирование левой половины пространства, зрительная агнозия, симультанная агнозия.</p> <p>При двустороннем поражении – корковая слепота (слепота при сохранении зрачковых реакций), нарушение памяти (при поражении гиппокампов, медиобазальных отделов височных долей), симультанная агнозия, апраксия взора, нарушение следящих движений глазных яблок</p>
Базиллярная (БА)	<p>Тромбоз основного ствола БА сопровождается, как правило, двусторонним поражением медиальных отделов моста. Для клинической картины характерны головокружение, головная боль, судороги, развитие синдрома «запертого человека». Закупорка верхушки БА приводит к инфарктам в области среднего мозга, таламуса, гипоталамуса, медиобазальных отделов височных и затылочных долей. Для клинической картины характерны глазодвигательные нарушения, вертикальный парез взора, атаксия, гиперсомния, нарушения памяти.</p> <p>В случае поражения средних отделов моста возможно развитие синдрома Мийяра–Жюбле.</p> <p>Окклюзия единственной перфорирующей ветви БА приводит к развитию ограниченного инфаркта ствола мозга, особенно в мосте и среднем мозге. Инфаркты ствола мозга сопровождаются симптомами поражения черепных нервов на ипсилатеральной стороне и моторными или сенсорными нарушениями на контралатеральной стороне тела (так называемые альтернирующие синдромы поражения ствола головного мозга)</p>

Таблица 6.4 (окончание)

Артерия	Синдромы и симптомы
Верхняя мозжечковая	Инфаркт мозжечка. Ипсилатеральная атаксия, системное головокружение, псевдобульбарная дизартрия
Передняя нижняя мозжечковая	Инфаркт мозжечка. Двусторонняя глухота, ипсилатеральная атаксия, парез мимических мышц
Задняя нижняя мозжечковая	Сопровождается поражением латеральных отделов продолговатого мозга. Для клинической картины характерны синдром Валленберга–Захарченко, ипсилатеральный синдром Бернара–Горнера, дисфагия, атаксия, контралатеральная гемианестезия
Передняя спинномозговая	Сопровождается поражением медиальных отделов продолговатого мозга. Для клинической картины характерны синдром Дежерина–Русси, ипсилатеральный парез языка, контралатеральный гемипарез/нарушение глубокой чувствительности

Диагностика

Инструментальные методы

В настоящее время общепринятым стандартом при обследовании больных с острой сосудистой неврологической патологией считают предпочтительное использование КТ в 1-е сутки заболевания в целях дифференциальной диагностики между ишемическим поражением и ГИ, поскольку в это время выявляемость кровоизлияний при КТ выше, чем при МРТ, за исключением случаев использования специальных режимов исследования на высокопольных МР-томографах (уровень доказательности А, класс доказательности Ia).

В остром периоде ИИ доминирующим типом тканевых изменений в зоне ишемического повреждения выявляется цитотоксический отек, в случае поражения микроциркуляторного русла к нему обычно присоединяется вазогенный отек.

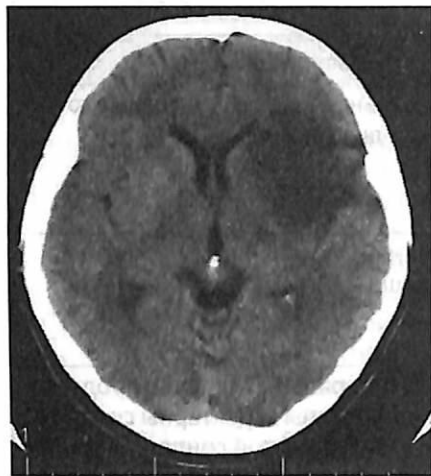

Рис. 6.1. КТ головного мозга. Очаг инфаркта мозга в левом полушарии (бассейн кровоснабжения левой средней мозговой артерии).

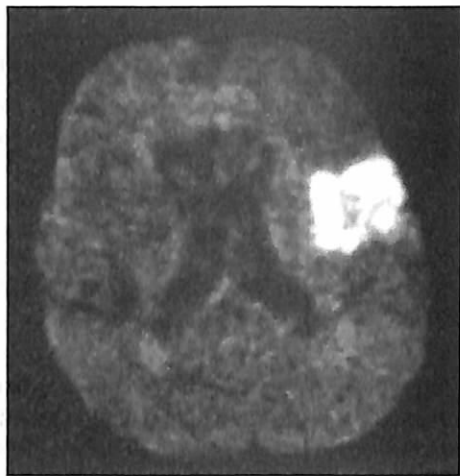


Рис. 6.2. МРТ головного мозга, режим ДВИ, исследование выполнено через 60 мин от начала заболевания. Очаг ишемии (цитотоксического отека) в левом полушарии (бассейн кровоснабжения левой средней мозговой артерии).

Зона инфаркта мозга начинает визуализироваться на КТ-изображениях обычно через 10–14 ч от начала заболевания (рис. 6.1). На КТ-изображениях зона инфаркта мозга в течение 1-й недели заболевания выглядит как равномерно гиподенсивный участок, оказывающий обычно умеренный объемный эффект на окружающие структуры мозга. В большинстве случаев этот участок соответствует определенному сосудистому бассейну и имеет клиновидную форму с основанием наружу.

При проведении МРТ-исследования для раннего выявления ишемического поражения вещества мозга используются диффузионно-взвешенные изображения (ДВИ), которые позволяют надежно и без временной задержки диагностировать наличие цитотоксического отека в зоне поражения, что обычно указывает на развитие необратимого поражения (инфаркта мозга) (рис. 6.2). МРТ-исследование в режиме ДВИ позволяет надежно диагностировать повторное развитие инфаркта мозга на фоне постишемических изменений, что обычно представ-

ляет значительные трудности при использовании КТ или других режимов МРТ.

Использование режима ДВИ и перфузионных МР-изображений позволяет решать диагностические задачи, которые невозможно решить при использовании других методов КТ и МРТ. На перфузионных взвешенных изображениях при МРТ выявляют участки гипоперфузии мозга. Сопоставление распространенности данных изменений с изменениями в режиме ДВИ позволяет дифференцировать зону необратимых ишемических повреждений вещества мозга от пенумбры – зоны гипоперфузии с потенциально обратимыми тканевыми изменениями (рис. 6.3).

Важной диагностической задачей при поступлении пациента в сосудистое отделение является исследование экстра и интракраниальных артерий для идентификации основных патогенетических механизмов – в данном случае ОНМК (атеротромботический, эмболический, диссекция сосуда и др.).

В настоящее время основным методом УЗИ считается дуплексное сканирование с цветовым картированием (ДС + ЦК) брахиоцефальных артерий. ДС позволяет оценить сосуди-

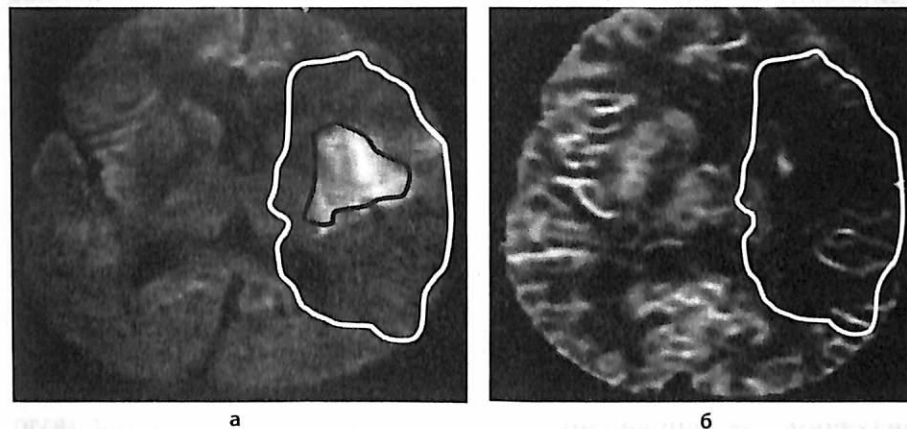


Рис. 6.3. МРТ головного мозга в режиме ДВИ (а) и перфузионного взвешенного изображения (б). Исследование выполнено через 90 мин от начала заболевания. Белой линией обозначена область гипоперфузии, черной – ядерная зона инфаркта. Между двумя данными областями находится пенумбра.

стую геометрию, диаметры артерий, состояние стенок, уровень, локализацию, характер и распространенность стенотического окклюдизирующего поражения и его генез, распределение потоков крови в сосуде в реальном времени. С помощью ДС + ЦК брахиоцефальных артерий можно определять степень выраженности патологического процесса и нарушения кровотока при атеросклерозе, извитости, экстравазальной компрессии, аномалиях развития сосудов, артериитах, травмах и диссекциях артерий, истинных и ложных аневризмах брахиоцефальных артерий.

Для уточнения патогенетического варианта ИИ пациентам также показано выполнение ультразвукового ДС экстра- и интракраниальных артерий, для этих целей могут использоваться КТ- или МР-ангиография. Необходимо также проведение ЭКГ, эхокардиографии (ЭхоКГ) (в некоторых случаях – чреспищеводной ЭхоКГ), холтеровского мониторирования ЭКГ при подозрении на наличие нарушений сердечного ритма.

Лабораторные методы

Всем пациентам с ИИ или ТИА показаны клинический и биохимический анализы крови, экстренное определение уровня гликемии, показателей коагулограммы (активированное частичное тромбопластиновое время [АЧТВ], международное нормализованное отношение [МНО], фибриноген) (уровень доказательности А, класс доказательности I).

Принципы терапии

Всех пациентов с подозрением на ОНМК следует незамедлительно госпитализировать в специализированные отделения для лечения больных с ОНМК. Транспортировку осуществляют на носилках с приподнятым до 30° головным концом.

Медикаментозное лечение пациентов с ТИА и ИИ включает два основных направления: базисную и дифференцированную терапию.

Базисная терапия заключается в коррекции жизненно важных функций, борьбе с отеком мозга, купировании судорож-

ного синдрома, вегетативных нарушений, коррекции гипергликемии/гипертермии, профилактике тромбоэмболических и инфекционных осложнений (уровень доказательности А, класс доказательности I).

Дифференцированная терапия: тромболизис, либо тромбоэкстракция, либо их сочетание (уровень доказательности А, класс доказательности I).

Базисная терапия

Базисная терапия инсульта направлена на коррекцию жизненно важных функций и поддержание гомеостаза. Она включает мониторинг основных физиологических показателей (АД, частота сердечных сокращений [ЧСС], ЭКГ, частота дыхательных движений, насыщение гемоглобина артериальной крови кислородом, температура тела, содержание глюкозы в крови) как минимум в первые 24 часа от развития инсульта вне зависимости от тяжести состояния больного, а также коррекцию и поддержание показателей гемодинамики, дыхания, водно-электролитного обмена и обмена глюкозы, коррекцию отека мозга и повышенного ВЧД, адекватную нутритивную поддержку, профилактику и борьбу с осложнениями.

В острейшем периоде инсульта, а также при ухудшении состояния больного, связанном с нарастанием отека мозга или прогрессивным течением атеротромботического инсульта, рутинное снижение АД недопустимо.

NB! Рекомендуется медленное снижение АД только при превышении порога 200 мм рт.ст. для систолического и 100–110 мм рт.ст. для диастолического АД.

NB! Быстро снижать повышенное АД следует лишь в случаях гипертонической энцефалопатии.

В 1-е сутки заболевания целесообразно снижение АД на 15% от исходных величин. В случае необходимости уменьшения АД следует избегать резкого снижения гемодинамики, в связи с чем недопустимо сублингвальное назначение нифе-

дипина, а в/в болюсное введение гипотензивных препаратов должно быть ограничено. Предпочтение следует отдавать пролонгированным формам гипотензивных препаратов.

Поддержание нормального и повышенного уровня АД необходимо для обеспечения достаточной перфузии и коллатерального кровообращения в зоне пенумбры.

Основным инфузионным раствором при лечении больных с инсультом является 0,9% раствор натрия хлорида. Гипоосмоляльные растворы (0,45% раствор натрия хлорида, 5% раствор глюкозы) противопоказаны ввиду риска увеличения отека мозга. Нецелесообразно также рутинное использование глюкозосодержащих растворов в силу риска развития гипергликемии.

При насыщении гемоглобина кислородом артериальной крови менее 94% необходимо проведение оксигенотерапии (начальная скорость подачи кислорода составляет 2–4 л/мин). Всем больным со снижением уровня сознания (по шкале комы Глазго 8 баллов и менее) показана интубация трахеи. Кроме того, интубация показана при аспирации или высоком ее риске при неукротимой рвоте и выраженном бульбарном или псевдобульбарном синдроме.

Снижение температуры тела показано при развитии гипертермии выше 37,5°C. Несмотря на значимое влияние гипертермии на течение и исход инсульта, профилактическое назначение антибактериальных, противогрибковых и противовирусных препаратов недопустимо.

Все больные со сниженным уровнем бодрствования, наличием клинических или нейровизуализационных признаков ОГМ и/или повышенного ВЧД должны находиться в постели с приподнятым до 30° головным концом (без сгибания шеи!). У этой категории больных должны быть исключены или сведены к минимуму эпилептические приступы, кашель, двигательное возбуждение и боль.

При появлении и/или нарастании признаков нарушения сознания вследствие развития первичного или вторичного

поражения ствола головного мозга показано введение осмотических препаратов (при иных причинах нарушения сознания необходимо прежде всего найти и устранить острые соматические заболевания и синдромы). Вводят маннитол в дозе 0,5–1,0 г/кг каждые 3–6 часов или 10% глицерол по 250 мл каждые 6 часов в/в быстро.

NB! Применение петлевых диуретиков (Лазикс) при ИИ не показано!

Фуросемид (Лазикс) способствует обильному натрийурезу и хлорурезу. Однако заметного снижения ВЧД при этом не отмечается. Препарат вызывает негативный водный баланс и увеличивает гемоконцентрацию, это приводит к снижению микроциркуляции и нарушению реологических свойств крови, что, в свою очередь, способствует развитию отека мозга и нарастанию неврологического дефицита.

NB! Оценка нарушений глотания должна быть проведена незамедлительно при поступлении пациента в стационар!

Раннее и адекватное питание больных, как и восполнение водно-электролитных потерь, – обязательная и ежедневная задача базисной терапии независимо от места нахождения больного. Развитие нарушений глотания, а также нарушений сознания – показание к незамедлительному проведению энтерального зондового питания. Расчет необходимых доз нутриентов проводят с учетом физиологических потерь и метаболических потребностей организма, тем более что при развитии ишемии возникает синдром гиперкатаболизма-гиперметаболизма. Недостаточность вводимых энтерально сбалансированных смесей требует дополнительного назначения парентерального питания.

Дифференцированная терапия

Специфическое лечение при ИИ состоит в проведении реперфузии – тромболитическая, антиагрегантная, антикоагулянтная терапия и тромбоэмболэктомия.

Системная ТЛТ при ИИ показана пациентам старше 18 лет в первые 4,5 часа от начала развития заболевания. Этот период называют периодом «терапевтического окна», он обусловлен временем существования пенумбры.

Основные противопоказания к проведению ТЛТ:

- Нейровизуализационные (КТ/МРТ) признаки любого внутримозгового кровоизлияния, опухоли мозга, данные, свидетельствующие о наличии абсцесса, аневризмы или артериовенозной мальформации (АВМ).
- Признаки тяжелого ИИ (по данным клинической картины или нейровизуализации).
- Состояния с высоким риском кровотечения (после недавних оперативных вмешательств, при заболеваниях печени и т.д.).

С целью проведения ТЛТ используют рекомбинантный тканевый активатор плазминогена (rt-PA) альтеплазу в дозе 0,9 мг/кг массы тела, максимальная доза – 90 мг (класс доказательности Ia).

ТЛТ не может быть проведена пациентам, получающим антикоагулянты. Ограничения включают 24 ч после последнего приема оральных антикоагулянтов. На текущий момент исключение существует только для дабигатрана в связи с наличием специфического антагониста идаруцизумаба, который быстро инактивирует дабигатран. Идаруцизумаб, специфический антагонист дабигатрана, быстро и полностью инактивирует его антикоагулянтный эффект. В/в или болюсно вводят 5 г идаруцизумаба, после чего при наличии показаний и отсутствии противопоказаний возможно проведение ТЛТ. Для других оральных антикоагулянтов антидота не существует, и ТЛТ ими не может быть проведена.

Одно из перспективных направлений реканализации – эндоваскулярное удаление тромба (тромбоэкстракция; класс доказательности Ia). Тромбоэкстракция выполняется после верификации методом КТ-ангиографии окклюзии крупной мозговой артерии (внутренняя сонная, основной ствол средней мозговой,

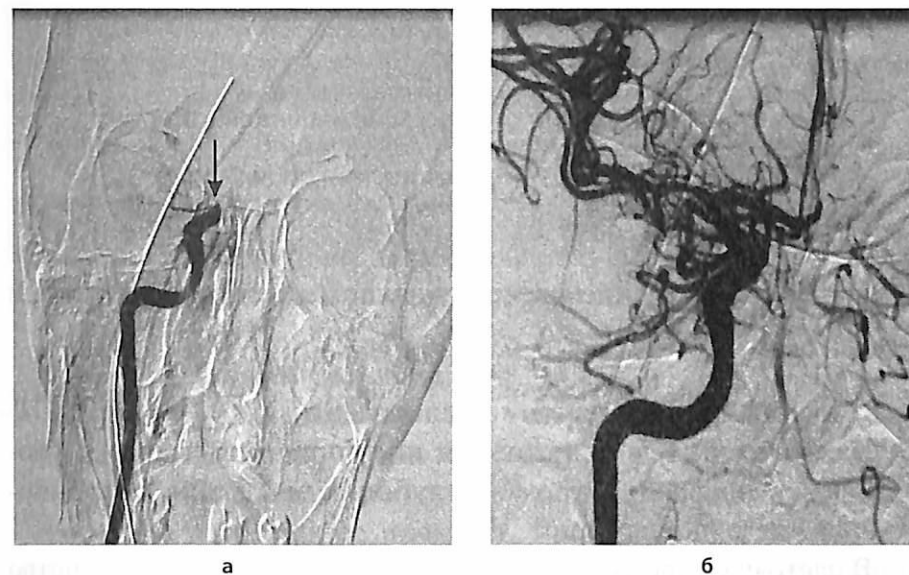


Рис. 6.4. Церебральная рентгеноконтрастная ангиография до (а) и после (б) процедуры тромбоэкстракции. Стрелкой обозначена окклюзия правой внутренней сонной артерии.

позвоночная, основная артерии) в первые 6 часов от начала развития заболевания. Данная методика имеет существенно меньше противопоказаний по сравнению с ТЛТ, поскольку отсутствует системное действие тромболитика, повышающее риск кровотечений. Тромбоэкстракция выполняется в операционной отделении рентгенэндоваскулярных методов диагностики и лечения с использованием специальных инструментов для удаления тромбов или эмболов-тромбоэкстракторов (рис. 6.4).

Если ТЛТ или тромбоэкстракция противопоказаны, пациентам с ИИ как можно раньше назначают *ацетилсалициловую кислоту* в дозе 100–300 мг/сут. (после проведения тромболитика – не ранее чем через 24 ч), что уменьшает частоту возникновения повторных инсультов на 30% и 14-дневную летальность – на 11%. Положительное влияние прямых антикоагулянтов в настоящее время не доказано, они применяются только в отдельных клинических ситуациях.

Показания к применению гепарина при ИИ:

- тромбоз мозговых вен и синусов;
- диссекция сонных или позвоночных артерий;
- острая ишемия мозга при грубом стенозе сонной артерии;
- внутрисосудистый тромбоз мозговой артерии;
- кардиогенная эмболия с высоким риском рецидива;
- тромбофилия (дефицит протеинов С и S, антитромбина III, анти-фосфолипидный синдром).

Другим направлением лечения является нейропротективная терапия.

Профилактика и лечение осложнений

Наиболее частые осложнения инсульта – пневмония, урологические инфекции, тромбоз глубоких вен голени и тромбоэмболия легочной артерии.

В настоящее время доказано, что подавляющее большинство пневмоний при инсульте возникают в результате тех или иных нарушений глотания и микроаспираций. Следовательно, тестирование и раннее выявление нарушений глотания – первоочередная задача. Необходима оценка функции глотания с использованием пробы трех глотков сразу при поступлении пациента в стационар. При любом введении пищи или лекарственных препаратов (независимо от способа введения – перорально или через зонд) пациент должен находиться в полусидячем положении в течение 30 мин после кормления. Санацию ротовой полости следует проводить после каждого приема пищи.

Катетеризацию мочевого пузыря выполняют строго по показаниям с соблюдением правил асептики, так как большинство внутрибольничных инфекций мочевых путей связано с применением постоянных катетеров. Мочу собирают в стерильный мочеприемник. При нарушении пассажа мочи по катетеру его промывание недопустимо, так как это способствует развитию восходящей инфекции.

Для профилактики тромбоэмболических осложнений (тромбоза глубоких вен голени и тромбоэмболии легочной артерии) эффективны ранняя мобилизация, пневмокомпрессия нижних

конечностей, также следует использовать прямые антикоагулянты. Предпочтение следует отдавать низкомолекулярным гепаринам, которые вводятся в профилактических дозах.

Хирургическое лечение

Цель хирургической декомпрессии при обширных инфарктах мозга – уменьшение ВЧД, увеличение перфузионного давления и сохранение церебрального кровотока. При инфаркте мозжечка показана хирургическая декомпрессия задней черепной ямки.

Вторичная профилактика

У пациентов, выживших после инсульта, вероятность развития повторного нарушения мозгового кровообращения достигает 30%, что в 9 раз превышает таковую в общей популяции. Рекомендовано раннее начало (не позднее 48 ч от развития заболевания) вторичной профилактики при ТИА и ИИ, основные направления которой представлены в таблице 6.5 (уровень доказательности А, класс доказательности I).

Таблица 6.5

Основные направления вторичной профилактики инсульта

Антигипертензивная терапия	Препаратами выбора для вторичной профилактики инсульта и ТИА являются гипотензивные препараты из группы ингибиторов ангиотензинпревращающего фермента и блокаторов ангиотензиновых рецепторов типа 2. В целом показаны любые гипотензивные препараты, эффективно снижающие АД
Антитромботическая терапия	Включает назначение антиагрегантных или антикоагулянтных препаратов. Антиагрегантная терапия показана пациентам с некардиоэмболическими патогенетическими вариантами ИИ и ТИА. Применяется ацетилсалициловая кислота в дозе от 75–325 мг/сут. Клопидогрел 75 мг/сут. имеет небольшое преимущество перед ацетилсалициловой кислотой, что наиболее значимо у больных с сахарным диабетом и клиническими проявлениями атеросклероза в разных сосудистых бассейнах. Комбинация клопидогрела и ацетилсалициловой кислоты показана пациенту, который перенес не только ТИА или ИИ, но и стентирование коронарных артерий,

Таблица 6.5 (окончание)

	мелкоочаговый инфаркт миокарда (без образования зубца Q) или имеет нестабильную стенокардию в течение не менее 9 мес. Терапия антикоагулянтами (варфарин, дабигатран, ривароксабан, апиксабан) показана пациентам, перенесшим кардиоэмболический инсульт или ТИА. Терапия варфарином требует контроля МНО, целевым уровнем которого является диапазон от 2,0 до 3,0 (норма – 1,0)
Гиполипидемическая терапия	Рекомендуется терапия статинами у пациентов с некардиоэмболическими инсультами. Целевой уровень холестерина липопротеинов низкой плотности при терапии статинами составляет J
Хирургическая профилактика	Показана пациентам со стенооокклюзирующими поражениями брахиоцефальных артерий (гемодинамически значимые стенозы/нестабильная атеросклеротическая бляшка). Проводится каротидная эндартерэктомия, при высоком хирургическом риске/анатомических особенностях показаны стентирование и ангиопластика брахиоцефальных артерий
Коррекция факторов риска	Коррекция модифицированных факторов риска, образа жизни

Реабилитация

С целью снижения уровня инвалидизации, повышения качества жизни после инсульта важно своевременное начало ранних реабилитационных мероприятий по индивидуальной программе с учетом всех особенностей характера пациента и его заболевания (уровень доказательности В, класс доказательности I).

ГЛАВА 7. ГЕМОРРАГИЧЕСКИЙ ИНСУЛЬТ (ВНУТРИМОЗГОВОЕ КРОВОИЗЛИЯНИЕ)

Коды согласно МКБ-10

- I61 Внутримозговое кровоизлияние
 - I61.0 Внутримозговое кровоизлияние в полушарие субкортикальное
 - I61.1 Внутримозговое кровоизлияние в полушарие кортикальное
 - I61.2 Внутримозговое кровоизлияние в полушарие неуточненное
 - I61.3 Внутримозговое кровоизлияние в ствол мозга
 - I61.4 Внутримозговое кровоизлияние в мозжечок
 - I61.5 Внутримозговое кровоизлияние внутрижелудочковое
 - I61.6 Внутримозговое кровоизлияние множественной локализации
 - I61.8 Другое внутримозговое кровоизлияние
 - I61.9 Внутримозговое кровоизлияние неуточненное

Внутримозговое кровоизлияние – геморрагический инсульт (ГИ) – составляет около 15% всех видов ОНМК. В Российской Федерации каждый год диагностируют ГИ более чем у 80 тыс. человек. Средний возраст больных с ГИ составляет около 65 лет, соотношение мужчин и женщин равно 1,6:1. Риск развития ГИ значительно повышается после 55 лет и удваивается с каждым последующим десятилетием. По остроте развития, течению и исходу ГИ является наиболее драматич-

Таблица 7.1

Факторы риска ГИ в различных возрастных группах

Детский возраст	Молодой возраст	Средний и пожилой возраст
Сосудистые мальформации	Сосудистые мальформации (АВМ)	АГ
Аневризмы	Аневризмы	Амилоидная ангиопатия
Лейкозы	Наркомания	Опухоли
Тромбоцитопении	АГ	Прием антитромботических средств (антикоагулянты, антиагреганты)
Гемофилия	Гематологические заболевания	Сосудистые мальформации
Другие гематологические заболевания	Артерииты	Аневризмы
		Тромбоз мозговых вен и синусов

ным из всех ОНМК. Летальность при ГИ достигает 40–50%, инвалидность развивается у 70–75% выживших.

ГИ (первичный) определяется как клиническая форма ОНМК, обусловленная разрывом интрацеребрального сосуда и проникновением крови в паренхиму.

NB! Основным фактором риска нетравматического ГИ является нелеченая АГ.

Факторы риска ГИ в различных возрастных группах представлены в таблице 7.1.

Механизмы развития ГИ представлены на рисунке 7.1.

Варианты локализации представлены на рисунке 7.2.

Клиническая картина

Заболевание развивается остро, обычно днем, в период активной деятельности. Наиболее частые провоцирующие факторы – подъем АД, прием алкоголя, физические и эмоциональные нагрузки, горячие ванны, натуживание (например, при дефекации). На фоне повышения АД развиваются силь-

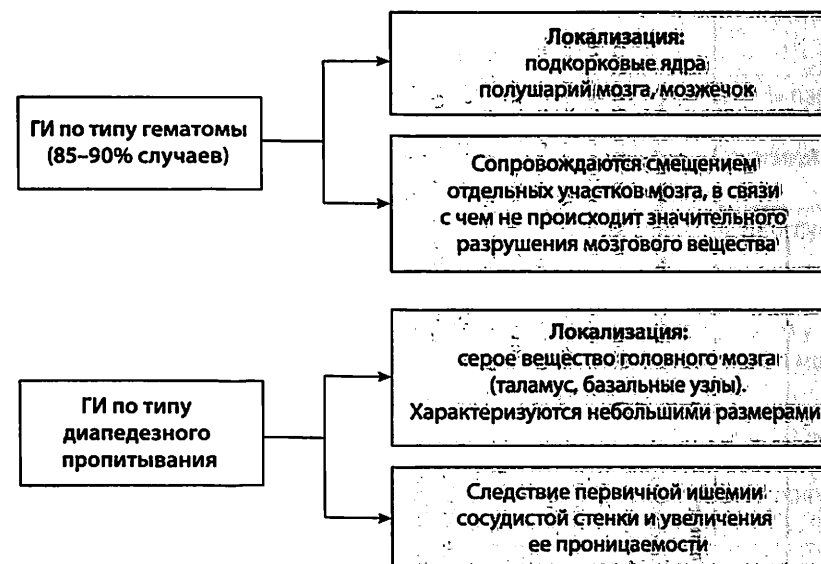

Рис. 7.1. Механизмы развития ГИ.

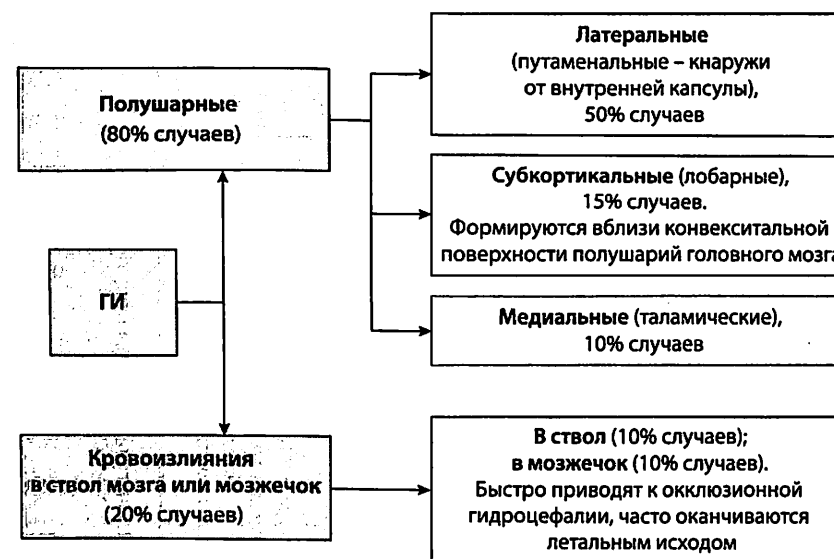


Рис. 7.2. Варианты локализации ГИ.

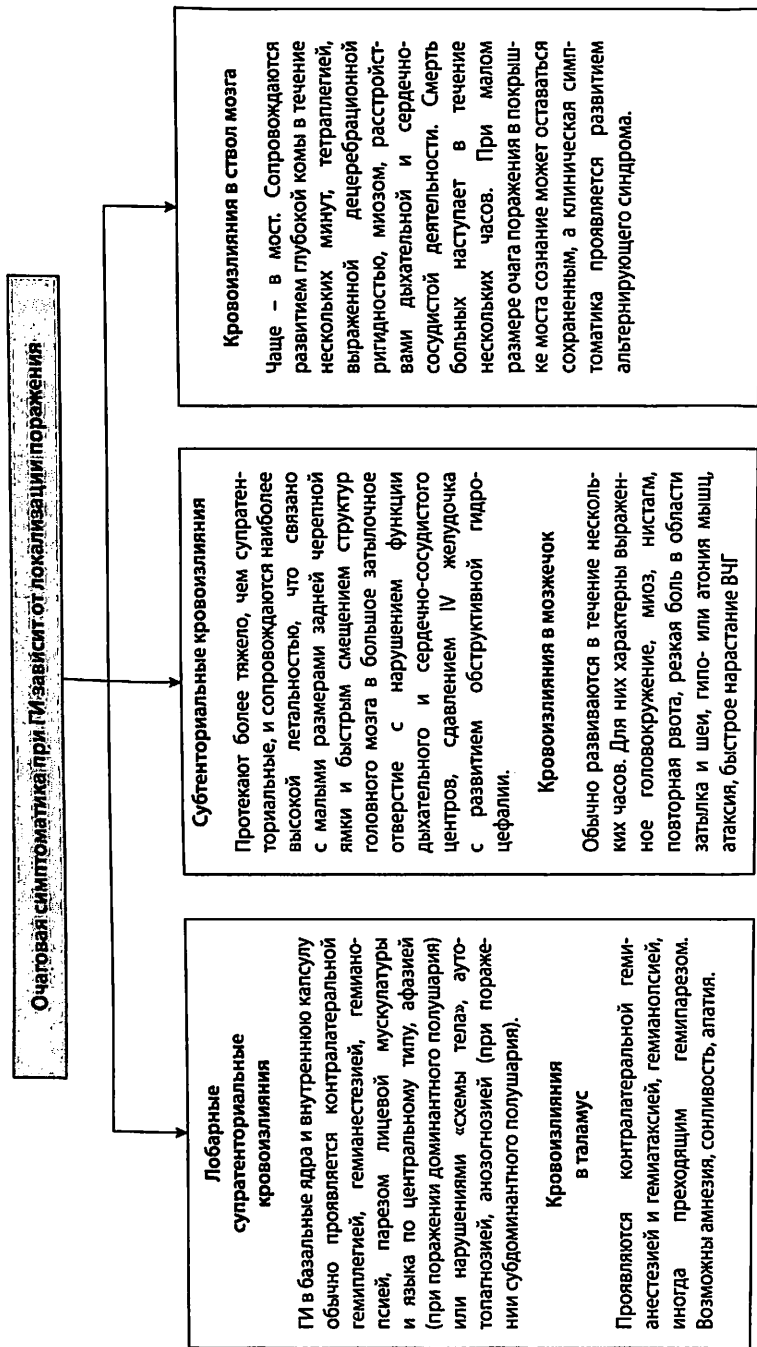


Рис. 7.3. Очаговая симптоматика при ГИ.

Таблица 7.2

Симптомы развития ГИ

Общемозговые симптомы	Резкая головная боль, тошнота, рвота. У 16% пациентов возникают генерализованные эпилептические приступы (особенно характерны при наличии АВМ) либо психомоторное возбуждение
Изменение уровня сознания	Прогрессирующее нарушение сознания от оглушения до комы
Менингеальный синдром	Гиперестезия, ригидность мышц затылка, синдромы Бехтерева, Кернига, Брудзинского. Более чем у трети пожилых пациентов симптомы раздражения мозговых оболочек не выявляются
Вегетативные симптомы	Кожные покровы, как правило, багрово-красные, покрыты потом, дыхание хриплое, громкое, стридорозное или по типу Чейна–Стокса, пульс напряжен, АД повышено
Очаговая симптоматика	Зависит от локализации поражения

ная головная боль, головокружение, возможны рвота, утрата сознания, иногда сопровождающиеся судорогами. Характерно быстрое возникновение и нарастание общемозговой симптоматики. Одновременно развивается и очаговая симптоматика, зависящая от локализации кровоизлияния (табл. 7.2).

Очаговая симптоматика при ГИ зависит от локализации поражения (рис. 7.3).

В остром периоде ГИ возможно развитие серьезных осложнений (рис. 7.4).

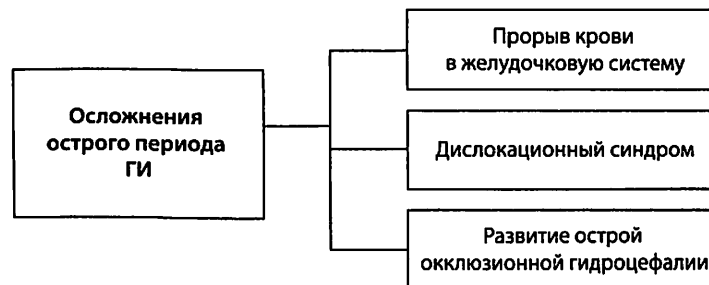

Рис. 7.4. Осложнения острого периода ГИ.

Прорыв крови в желудочковую систему наблюдается в 30–85% случаев ГИ, вероятность зависит от локализации, объема гематомы, а также от времени, прошедшего с момента кровоизлияния. Прорыв крови в желудочковую систему характеризуется нарастанием общемозговой симптоматики, углублением расстройств сознания, появлением грубых вегетативных нарушений (брадикардия, багровость кожных покровов, нарушения ритма дыхания), горметонических судорог.

О развитии *дислокационного синдрома* свидетельствуют нарастание расстройств сознания, односторонний мидриаз, смена полушарного пареза зрака на стволовой, глубокие расстройства дыхания и сердечной деятельности. Изредка (не более чем у 10% больных), преимущественно в случаях, когда ГИ развивается по типу геморрагического пропитывания, общемозговые и очаговые симптомы нарастают в течение 1–2 нед.

Диагностика

Инструментальные методы

Точное определение характера инсульта (ГИ или ИИ) возможно только в стационаре после нейровизуализационного исследования (КТ или МРТ), поскольку не существует ни одного клинического симптома, патогномичного только для одного или другого типов инсульта (уровень доказательности А, класс доказательности I).

Диагностическим методом выбора является КТ головного мозга как наиболее распространенный, доступный и быстрый метод нейровизуализации. Однако уточнение этиологии ГИ, особенно каверномы, АВМ, аневризмы и др., возможно только по результатам МРТ.

При КТ (рис. 7.5, 7.6) выявляется очаг повышенной плотности (гиперденсивный). Кроме гематомы у пациента визуализируются прорыв крови в желудочковую систему, гидроцефалия, признаки дислокационного синдрома. Через 2–3 нед. от начала заболевания отмечается постепенное снижение плот-

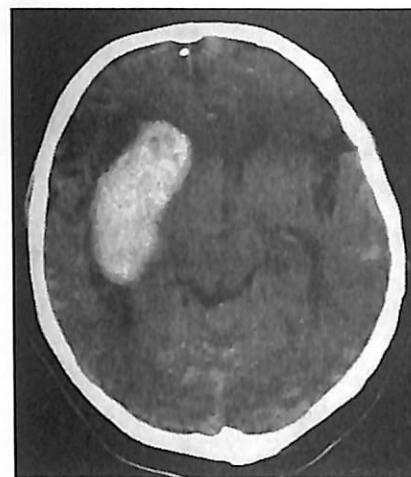

Рис. 7.5. КТ головного мозга, T1-взвешенное изображение. Внутричерепная латеральная гематома в правом полушарии головного мозга.

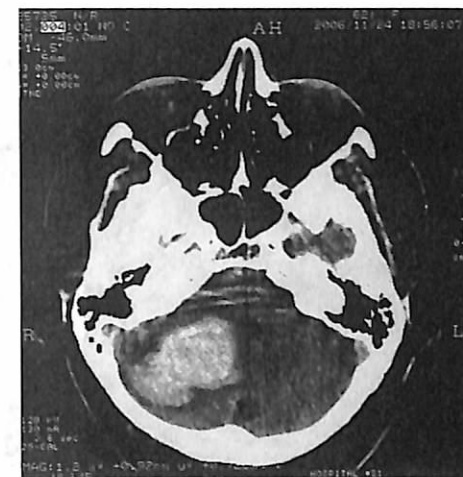

Рис. 7.6. КТ головного мозга, T1-взвешенное изображение. Внутричерепная гематома в правом полушарии мозжечка.

ности очага до изоденсивного состояния. По мере резорбции продуктов распада крови формируется ликворная киста (зона гиподенсивной плотности), развивается атрофия мозга с расширением желудочков.

Метод МРТ (рис. 7.7), в отличие от КТ, дает возможность лучше визуализировать геморрагию в подострой и хронической стадии, в том числе стволовой и мозжечковой локализации, при диагностике вторичных кровоизлияний, связанных с наличием АВМ, опухолей мозга и других предшествующих кровоизлиянию патологических состояний, с выявлением которых обычно существенно изменяется тактика лечения пациента (уровень доказательности С, класс доказательности IV).

Однако некоторые режимы МРТ на высокопольных томографах (T2*-ВИ, SWI [изображений, взвешенных по неоднородности магнитного поля]) не только не уступают методу КТ по чувствительности в диагностике ГИ, но и превосходят его (особенно при диагностике небольших кровоизлияний, рис. 7.8).

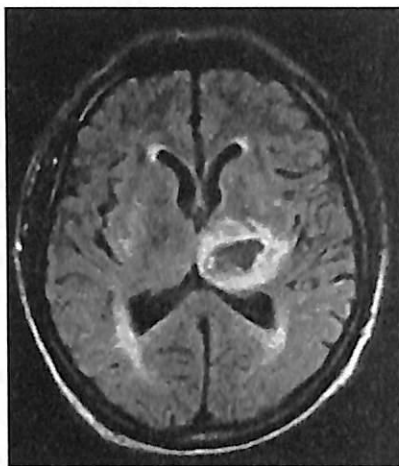


Рис. 7.7. МРТ головного мозга, режим FLAIR. Медиальная гематома в левом полушарии головного мозга.

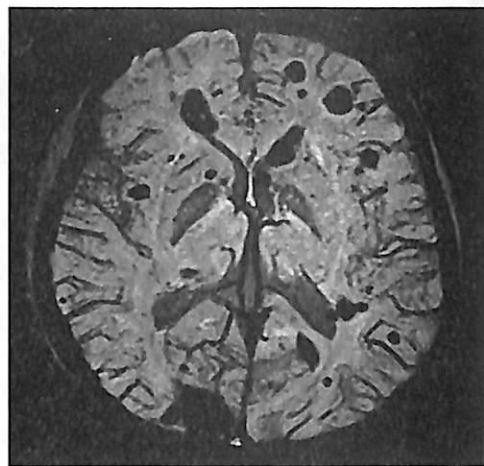

Рис. 7.8. МРТ головного мозга, режим SWI (изображений, взвешенных по неоднородности магнитного поля). Множественные очаги кровоизлияний в обоих полушариях головного мозга.

Рекомендуется выполнение одного из видов церебральной ангиографии (КТ- или МР-ангиографии) при подозрении на разрыв аневризмы или АВМ по данным КТ, а также при наличии факторов риска (возраст больных моложе 45 лет, нетипичная локализация внутричерепной гематомы).

Принципы терапии

Принятие решения о лечебной тактике (проведении консервативного либо хирургического лечения и выборе срока операции) основывается на клинической картине заболевания, данных инструментальных методов исследования и оценке динамики неврологических расстройств.

Консервативное лечение

Консервативное лечение показано пациентам с внутричерепными гематомами небольшого объема (менее 30 мл), не вызывающими выраженного объемного эффекта, грубых неврологических расстройств (угнетения бодрствования до оглушения, гемиплегии), дислокации мозга и не сопро-

вождающимися прорывом крови в желудочковую систему с развитием окклюзионной гидроцефалии. Вместе с тем при гематомах большого объема и массивном разрушении головного мозга хирургическое лечение не показано ввиду неблагоприятного прогноза, больным проводят симптоматическую терапию (уровень доказательности А, класс доказательности Ib).

Основные направления консервативной терапии при ГИ:

1. Санация и обеспечение проходимости верхних дыхательных путей, при снижении уровня бодрствования до уровня сопора и ниже – интубация трахеи и ИВЛ.
2. Головной конец кровати должен быть приподнят под углом до 45°. При наличии признаков ОГМ в некоторых случаях могут использоваться осмотические диуретики – маннитол (1–2 г/кг в/в).
3. Мониторинг и коррекция уровня АД: при повышении систолического АД более 150 мм рт.ст. необходимо его снижение до уровня 140 мм рт.ст. (уровень доказательности А, класс доказательности I), инфузионная терапия проводится кристаллоидами из расчета 30 мл/кг/сут.
4. Мониторинг уровня глюкозы – необходимо корректировать как гипо-, так и гипергликемию (уровень доказательности А, класс доказательности I).
5. Оценка функции глотания для выявления дисфагии. Питание (энтеральное через рот или через зонд, парентеральное) из расчета 25–30 ккал/кг/сут.
6. Профилактика тромбоэмболических осложнений – наружная переменная пневмокомпрессия (уровень доказательности А, класс доказательности I).
7. Купирование психомоторного возбуждения, судорожных приступов (уровень доказательности А, класс доказательности I).
8. Уход за кожей и профилактика пролежней (противопролежневые матрасы, повороты каждые 1–2 часа).
9. Контроль мочеиспускания и опорожнения кишечника.

Хирургическое лечение

Необходим строгий подход к отбору пациентов для выбора хирургической тактики лечения пациентов с ГИ. Хирургическое лечение направлено на устранение компрессии и дислокации мозга, а также окклюзионной гидроцефалии, что приводит к достоверному снижению летальности, уменьшению неврологического дефицита уже в остром периоде заболевания.

Показаниями к хирургическому лечению при ГИ являются:

- путаменальное и субкортикальное кровоизлияние объемом более 30 см³, сопровождающееся выраженным неврологическим дефицитом и/или приводящее к дислокации мозга – смещению срединных структур более 5 мм или деформации цистерн ствола мозга (уровень доказательности В, класс доказательности IIb);
- кровоизлияние в мозжечок объемом более 10–15 см³, диаметром более 3 см, сопровождающееся компрессией ствола мозга и/или окклюзионной гидроцефалией (уровень доказательности В, класс доказательности IIb);
- кровоизлияние в мозжечок объемом менее 10–15 см³, сопровождающееся гемотампонадой IV желудочка и окклюзионной гидроцефалией (уровень доказательности С, класс доказательности III);
- кровоизлияние в таламус, сопровождающееся гемотампонадой желудочков и/или окклюзионной гидроцефалией (уровень доказательности С, класс доказательности III).

Хирургическое вмешательство производят сразу после обследования и определения типа гематомы. В ряде случаев на протяжении 1-х суток гематома может продолжать формироваться и склонна к рецидивам, поэтому некоторые специалисты предлагают не производить хирургические вмешательства в течение 6–24 ч от начала заболевания.

Хирургическое лечение не показано при угнетении сознания до уровня комы. Относительным противопоказанием к операции является наличие декомпенсации тяжелой соматической патологии (сахарный диабет, почечно-печеночная, сердечно-

сосудистая и легочная патология, коагулопатия, сепсис), неконтролируемая АГ (систолическое АД более 200 мм рт.ст.).

Факторами риска неблагоприятного исхода при хирургическом лечении являются:

- снижение уровня бодрствования до сопора и ниже;
- объем внутричерепной гематомы более 50 см³;
- массивное вентрикулярное кровоизлияние;
- поперечная дислокация на 10 мм и более;
- деформация цистерн ствола мозга;
- рецидив кровоизлияния.

Реабилитация

Медицинская реабилитация после перенесенного ГИ осуществляется мультидисциплинарной бригадой специалистов (реаниматолог, невролог, врач ЛФК, физиотерапевт, логопед, психолог, инструктор ЛФК, эрготерапевт).

ГЛАВА 8. СПОНТАННОЕ СУБАРАХНОИДАЛЬНОЕ КРОВОИЗЛИЯНИЕ

Коды согласно МКБ-10

- I60.0 Субарахноидальное кровоизлияние из каротидного синуса и бифуркация
- I60.00 Субарахноидальное кровоизлияние из каротидного синуса и бифуркация с гипертензией
- I60.1 Субарахноидальное кровоизлияние из средней мозговой артерии
- I60.10 Субарахноидальное кровоизлияние из средней мозговой артерии с гипертензией
- I60.2 Субарахноидальное кровоизлияние из передней соединительной артерии
- I60.20 Субарахноидальное кровоизлияние из передней соединительной артерии с гипертензией
- I60.3 Субарахноидальное кровоизлияние из задней соединительной артерии
- I60.30 Субарахноидальное кровоизлияние из задней соединительной артерии с гипертензией
- I60.4 Субарахноидальное кровоизлияние из базилярной артерии
- I60.40 Субарахноидальное кровоизлияние из базилярной артерии с гипертензией
- I60.5 Субарахноидальное кровоизлияние из позвоночной артерии
- I60.50 Субарахноидальное кровоизлияние из позвоночной артерии с гипертензией

- I60.6 Субарахноидальное кровоизлияние из других внутричерепных артерий
- I60.60 Субарахноидальное кровоизлияние из других внутричерепных артерий с гипертензией
- I60.7 Субарахноидальное кровоизлияние из внутричерепной артерии неуточненной
- I60.8 Другое субарахноидальное кровоизлияние
- I60.80 Другое субарахноидальное кровоизлияние с гипертензией
- I60.9 Субарахноидальное кровоизлияние неуточненное

САК – синдром, обусловленный попаданием крови в субарахноидальное пространство вследствие разрыва сосудов головного мозга или его оболочек.

Средняя частота САК в мире составляет около 9 случаев на 100 тыс. населения со смертностью около 60% в течение первых 6 месяцев. Доля САК среди других видов инсульта не превышает 5%. САК может случиться в любом возрасте, однако наиболее часто оно происходит в 40–60 лет.

Основной этиологический фактор развития спонтанных САК – разрыв мешотчатых аневризм в основании мозга (до 85%).

Чаще всего аневризмы (90%) располагаются в переднем отделе артериального виллизиева круга и только в 9–10% случаев локализуются в вертебробазилярном сосудистом бассейне. Диаметр мешотчатых аневризм может колебаться от 2 мм до нескольких сантиметров (чаще – 2–10 мм). Их образование, по-видимому, обусловлено врожденным дефектом сосудистой стенки, обычно возникающим в месте бифуркации или ветвления артерии, со временем отмечается постепенное увеличение размеров аневризмы.

Установлена наследственная предрасположенность к развитию аневризм. При наличии двух и более родственников I степени родства с САК рекомендуется проведение скрининга всем остальным родственникам. В других случаях скрининговые обследования асимптомных пациентов нецелесообразны.

Неаневризматические причины спонтанных САК (10–20%):

- АВМ;
- микотические аневризмы;
- кавернозные мальформации (кавернозной гемангиомы);
- венозные мальформации (венозной гемангиомы);
- артериовенозный свищ в твердой мозговой оболочке;
- диссекция позвоночной, реже – сонной артерии (вследствие травмы шеи, мануальной терапии на шейном отделе позвоночника);
- гематологические заболевания (серповидно-клеточная анемия, лейкоз, тромбоцитопения, синдром диссеминированного внутрисосудистого свертывания – ДВС-синдром);
- опухоли;
- амилоидная ангиопатия (в пожилом возрасте);
- церебральный васкулит;
- тромбозы корковых или менингеальных ветвей;
- антикоагулянтная терапия;
- употребление кокаина;
- использование симпатомиметиков, сопровождающееся повышением системного АД;
- ряд генетических синдромов – аутосомный доминантный поликистоз почек, синдром Эллерса–Данло и др.

В случаях, когда не удается установить этиологию кровоизлияния, используют понятие «САК неясного генеза».

NB! При диагностированной ЧМТ и подтвержденном САК необходимо учитывать, что травма может быть не только причиной, но и следствием спонтанного САК. В этом случае своевременная визуализация мозговых сосудов обязательна для исключения аневризм!

Факторы, провоцирующие развитие САК, представлены на рисунке 8.1.

Классификация САК в зависимости от локализации:

- изолированное;
- субарахноидально-паренхиматозное;

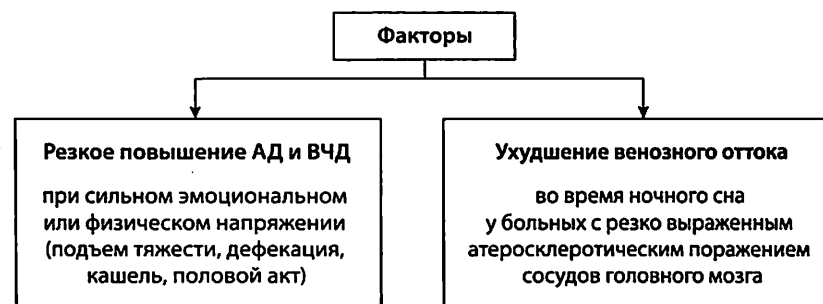


Рис. 8.1. Провоцирующие факторы САК.

- субарахноидально-вентрикулярное;
- субарахноидально-паренхиматозно-вентрикулярное.

В мировой практике широкое распространение получила классификация, предложенная M.Fisher (1980). Она характеризует распространенность САК по результатам КТ (табл. 8.1).

Механизмы дальнейших патологических изменений:

- асептическая воспалительная реакция сосудистой мозговой оболочки;
- отек оболочек мозга;
- сосудистый спазм и ишемия головного мозга.

Клиническая картина

- Острое, внезапное развитие интенсивной головной боли. Пациенты часто характеризуют эту боль как «худшую в жизни» или как «удар в голову». Приступ достигает мак-

Таблица 8.1

Классификация кровоизлияния (по M.Fisher)

Степень	Результаты КТ
I	Кровь в субарахноидальном пространстве не определяется
II	Диффузное кровоизлияние слоем менее 1 мм
III	Локальный сгусток и/или диффузное кровоизлияние слоем более 1 мм
IV	Внутричерепные или желудочковые сгустки с диффузным САК или без него

симальной интенсивности в течение нескольких секунд. Однако в отдельных случаях выраженность головной боли может быть умеренной, при этом она может купироваться анальгетиками и даже проходить спонтанно. Головная боль может быть диффузной, с ощущением «разливающейся волны до межлопаточной области», реже локализуется только в затылочной области. Головная боль может появляться до потери сознания и всегда остается после его восстановления.

- Нарушения сознания (от легкого оглушения до комы) возникают примерно у 50% больных, чаще при разрывах аневризм. В остром периоде САК у 45% больных отмечается психомоторное возбуждение, нередко значительно выраженное.
- Эпилептические приступы развиваются у 10% больных с аневризматическим САК, чаще в первые дни после кровоизлияния. Приступов при неаневризматическом САК обычно нет, за исключением расслоения артерий или АВМ.
- Вегетативные нарушения возникают у большинства больных – отмечается изменение пульса (бради- или тахикардия), иногда рефлекторно возрастает АД, на 1–2-й день повышается температура тела.

Особенности обследования пациентов с САК представлены на рисунке 8.2.

Тяжесть состояния больного в момент САК и дальнейшее течение болезни зависят в первую очередь от массивности кровоизлияния и его этиологии. Наиболее тяжело протекают САК при разрыве аневризм сосудов мозга.

Для определения степени тяжести САК применяют классификацию Hunt–Hess (табл. 8.2), а также шкалу WFNS (World Federation Neurologic Surgeon – шкала, разработанная Всемирной федерацией нейрохирургов) (табл. 8.3). Определение тяжести необходимо для оценки прогноза заболевания и определения показаний к хирургическому лечению.

Осложнения САК представлены в таблице 8.4.

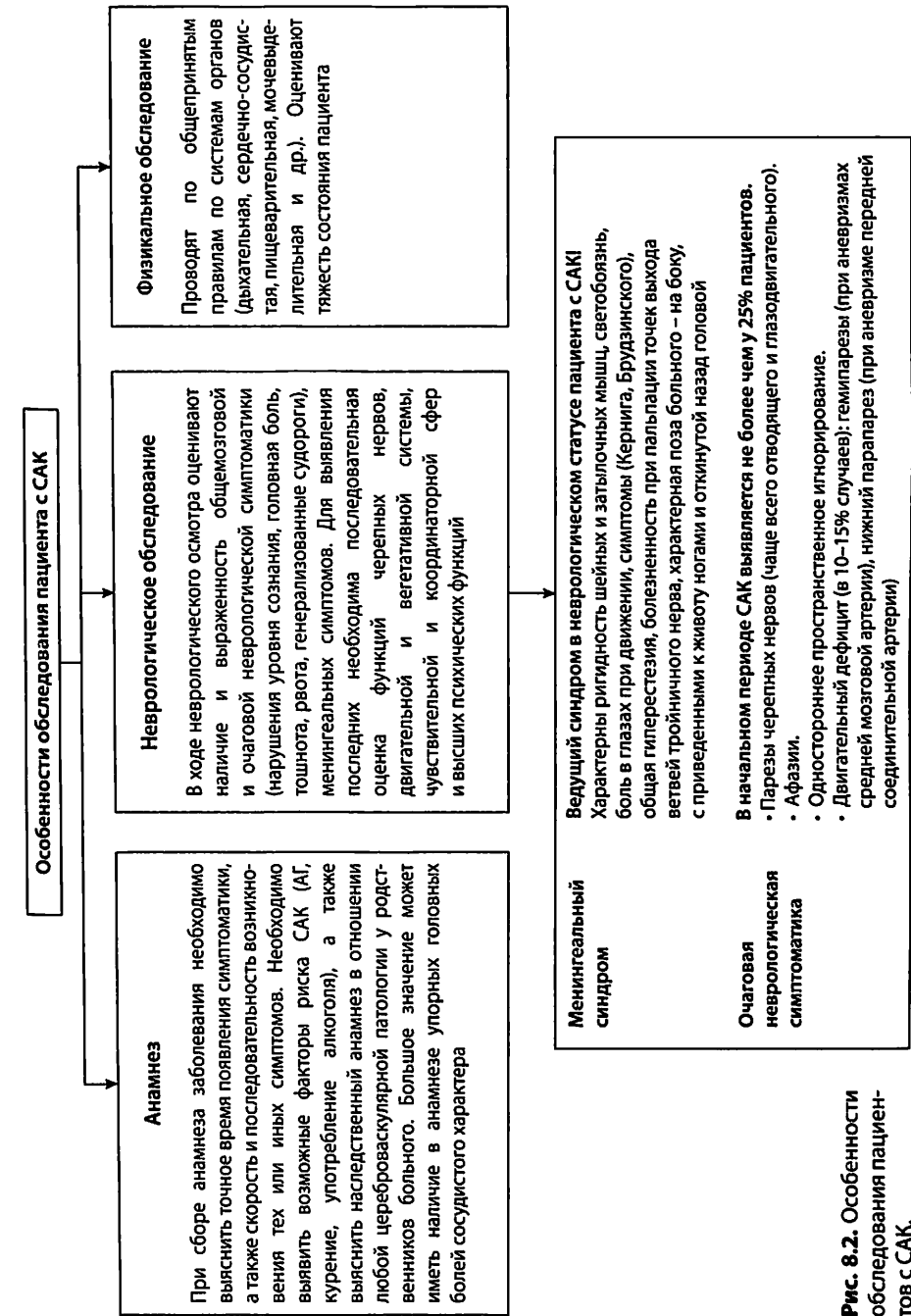


Рис. 8.2. Особенности обследования пациентов с САК.

Таблица 8.2

**Шкала оценки неврологической симптоматики
пациентов с инсультом Hunt–Hess**

Степень	Симптоматика
I	Отсутствие выраженных неврологических симптомов (легкая головная боль, незначительная оболочечная симптоматика)
II	Выраженная головная боль и оболочечная симптоматика без очаговых неврологических симптомов
III	Поверхностные нарушения сознания (сомнолентность, спутанность) при минимальной очаговой неврологической симптоматике
IV	Глубокое оглушение, умеренная или выраженная очаговая неврологическая симптоматика
V	Глубокая кома, децеребрационная симптоматика

Примечание. При наличии серьезного общего заболевания (гипертоническая болезнь, сахарный диабет, тяжелый атеросклероз, хроническая обструктивная болезнь легких) или выраженного ангиоспазма оценку тяжести состояния больного увеличивают на одну степень.

Таблица 8.3

**Шкала WFNS – Всемирной федерации нейрохирургов
по субарахноидальному кровоизлиянию (grading scale of SAH)**

Степень по WFNS	Оценка по Шкале комы Глазго, баллы	Грубый неврологический дефицит (афазия, гемипарез или гемиплегия)
0		Неразорвавшаяся аневризма
I	15	Отсутствует
II	13–14	
III		Присутствует
IV	7–12	Присутствует/отсутствует
V	3–6	

Таблица 8.4

Осложнения САК

Ангиоспазм	Риск связан с развитием вторичной ишемии мозга за счет резкого повышения сосудистого сопротивления и формирования «отсроченных» инфарктов мозга. Ангиоспазм развивается при разрывах аневризм и практически не наблюдается при разрывах АВМ и САК иной этиологии. Сужение артерий начинается на 3–4-е сутки от начала заболевания, максимально выражено на 7–14-й день, затем оно регрессирует. Частота сосудистого спазма в 1-е сутки составляет 2–7%, на 5-е сутки – 31%, к 17-м суткам – 90,6%
Повторные кровотечения	Развиваются у 17–26% больных с САК вследствие разрыва аневризм, у 5% – при АВМ и исключительно редко – при САК другой этиологии. Обусловлены лизисом сгустка крови, прикрывающего место разрыва сосуда. В 4% наблюдений они возникают в течение 1-х суток, на протяжении последующих 4 недель их частота становится стабильной – 1–2% в день
Острая гидроцефалия	Развивается у 20–30% пациентов с САК и чаще бывает у лиц с высокой оценкой по шкалам Hunt–Hess и Fisher. Клиническое значение острой вентрикуломегалии после САК неоднозначно, так как у большинства пациентов она протекает бессимптомно и их состояние не ухудшается. Состояние 40–80% больных с нарушенным сознанием и гидроцефалией улучшается после вентрикулостомии
Синдромы отека и дислокации головного мозга	Развиваются в результате повышения ВЧД. Проявляются рядом неспецифических симптомов: диффузные головные боли, рвота (на высоте головной боли), тошнота, стойкая икота, брадикардия в сочетании с увеличением систолического АД, нарушения ритма дыхания, парез или паралич глазодвигательного или отводящего нерва, сонливость и нарастающее угнетение сознания, отрицательная динамика неврологического статуса, застойные диски зрительных нервов при исследовании глазного дна

Таблица 8.4 (окончание)

<p>Нарушения электролитного баланса:</p> <ul style="list-style-type: none"> • синдром церебральной потери соли (вследствие нарушения секреции предсердного натрийуретического пептида и церебрального натрийуретического фактора); • синдром неадекватной секреции антидиуретического гормона 	<p>Клинически релевантная гипонатриемия имеется примерно у трети пациентов. Осмолярность мочи, как правило, превышает осмолярность плазмы. Степень выраженности этих проявлений может быть различной. При отсутствии ограничений в приеме жидкости в ряде случаев гипонатриемия и гипергидратация могут быстро прогрессировать. Результатом может стать усиление отека мозга, углубление неврологической симптоматики. При выраженной гипонатриемии (110–120 ммоль/л) у больного может развиваться судорожный синдром</p>
--	---

Диагностика

NB! Главная задача диагностики – максимально быстрое принятие решения о необходимости и возможности хирургического лечения!

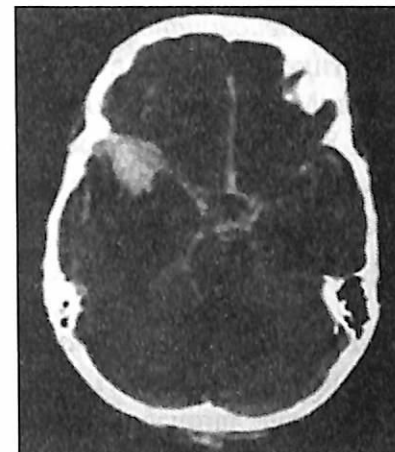Для этого необходимо:

- Установить наличие крови в субарахноидальном пространстве головного мозга.
- Провести дифференциальную диагностику с другими типами ОНМК и заболеваниями.
- Выявить причину САК, при наличии мешотчатой аневризмы мозга, АВМ, кавернозной ангиомы – экстренное оперативное вмешательство.

При наличии у пациента клинической картины САК показано проведение КТ головного мозга в экстренном порядке (рис. 8.3). КТ является предпочтительным методом, так как его применение способствует достоверной диагностике САК, притом что он является более доступным и дешевым методом, чем МРТ. В первые 12 часов чувствительность этого метода достигает 100%, уменьшаясь до 93% к 24 ч.

МРТ в режиме FLAIR. МРТ с использованием стандартных импульсных последовательностей является малоинформативным методом диагностики САК. Более чувствительным мето-

Рис. 8.3. КТ головного мозга. Спонтанное САК.



дом является FLAIR, так как подавление сигнала от ликвора позволяет лучше визуализировать кровоизлияние.

При выявлении крови в субарахноидальном пространстве пациенту проводят цифровую субтракционную ангиографию (ЦСАГ), КТ- или МР-ангиографию для выявления источника кровоизлияния (аневризма, АВМ) (рис. 8.4, 8.5).

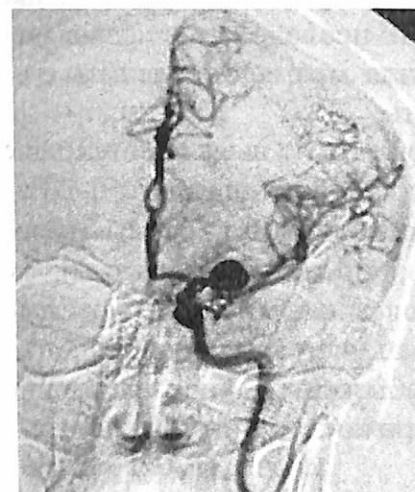

Рис. 8.4. Контрастная церебральная ангиография. Аневризма левой средней мозговой артерии.

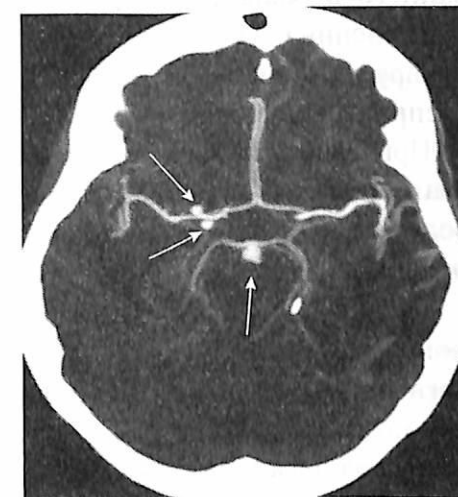

Рис. 8.5. КТ-ангиография. Аневризма правой средней мозговой и основной артерий (стрелки).

МР-ангиография не заменила классическую ЦСАГ в диагностике артериальной аневризмы. Например, чувствительность МР-ангиографии при данной патологии >5 мм составляет 85–100%, но при меньшем размере – снижается до 56%. Тем не менее она является эффективным инструментом диагностики у беременных и у пациентов, у которых артериальная аневризма не проявилась разрывом.

Люмбальную пункцию выполняют, если:

- по результатам КТ не выявлено признаков САК, но клинические данные свидетельствуют в пользу этого диагноза;
- на основании клинических признаков есть подозрение на САК, но отсутствует возможность экстренного проведения КТ.

Как правило, при САК примесь крови в ликворе выявляется уже в первые часы от начала заболевания.

Транскраниальная ультразвуковая доплерография применяется в случае уже установленного диагноза САК с целью раннего выявления ангиоспазма, выступающего одним из осложнений САК, и его контроля. Это исследование позволяет обнаружить спазм сосудов основания мозга, определить его распространенность и выраженность.

При исследовании глазного дна может быть выявлен отек дисков зрительных нервов (как правило, отсроченный). У 10–20% больных с САК определяется преретинальное кровоизлияние (кровоизлияние в стекловидное тело, или синдром Терсона).

По показаниям могут также проводиться: ЭКГ, холтеровское мониторирование ЭКГ; ЭхоКГ при наличии кардиальной патологии в анамнезе, выявленной при объективном исследовании или по данным ЭКГ; ЭЭГ при судорожном синдроме; рентгенография легких по показаниям.

Всем пациентам с САК показано экстренное определение уровня гликемии, клинический и биохимический анализы крови, показатели коагулограммы (АЧТВ, МНО, фибриноген).

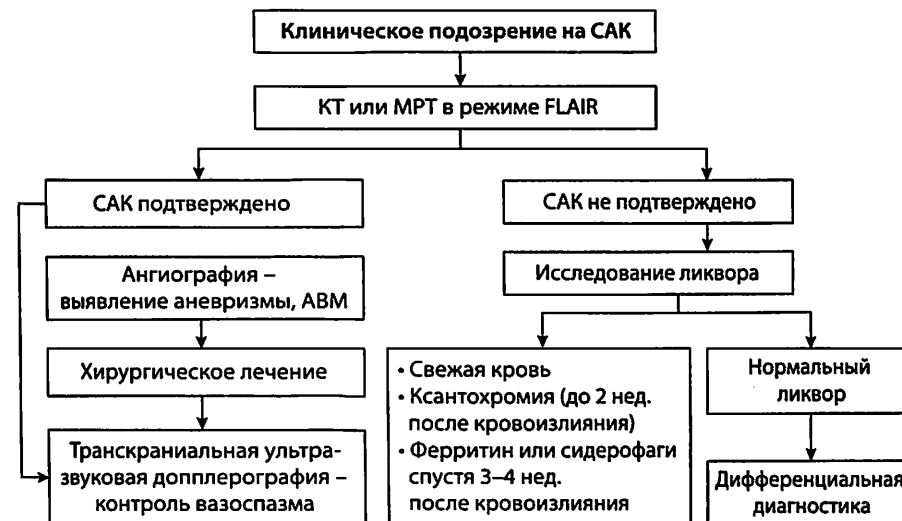

Рис. 8.6. Алгоритм диагностики при подозрении на спонтанное САК.

Алгоритм диагностики при подозрении на САК представлен на рисунке 8.6.

При подозрении на САК дифференциальная диагностика проводится со следующими заболеваниями:

- иные типы ОНМК (ИИ, ГИ, ТИА);
- инфекционные заболевания головного мозга (энцефалит, менингит);
- ЧМТ;
- остро развивающиеся и тяжело протекающие экзогенные и эндогенные интоксикации, сопровождающиеся менингеальными симптомами на фоне угнетения сознания;
- височный артериит;
- мигрень, первичные цефалгии (в частности, при первичной «громоподобной» головной боли, головной боли при физическом напряжении, сексуальной активности);
- феохромоцитома;
- острая окклюзионная гидроцефалия;
- СОЗЭ.

NB! Клинические признаки, свидетельствующие в пользу САК:

- относительно молодой возраст больных (чаще до 50 лет);
- внезапное начало во время активной (физической) деятельности;
- первоначальный симптом – сильнейшая головная боль;
- часто – эмоциональное возбуждение, повышение АД, гипертермия;
- выраженный менингеальный синдром;
- кровь в ликворе в 100% случаев, если спинномозговая пункция проведена не ранее 3 ч после развития симптомов.

Принципы терапии**Базисная терапия**

Основные терапевтические стратегии направлены (табл. 8.5):

- на стабилизацию состояния тяжелобольных пациентов;
- предупреждение осложнений со стороны дыхательной, сердечно-сосудистой системы и мочевых путей, тромбоэмболии, профилактики пролежней;
- предупреждение неврологических осложнений: повторных кровотечений, отсроченной ишемии (ангиоспазма), острой гидроцефалии.

Рекомендуется проведение мониторинга ЧСС, АД, температуры и сатурации кислорода в течение 72 ч у больных с сохраняющимся неврологическим дефицитом.

Только консервативное лечение САК показано в следующих случаях:

- по данным ЦСАГ, МР-ангиографии или спиральной КТ-ангиографии отсутствуют признаки аневризмы, опухоли и других повреждений, при которых показано хирургическое лечение;
- источник кровотечения имеет локализацию, недоступную для хирургического лечения;
- очагов поражения несколько, они имеют двустороннюю локализацию, а по клинической картине и результатам ангиографии выяснить, какой из них явился источником кровотечения, невозможно;

Таблица 8.5

Основные направления базисной терапии САК

Постельный режим	Подъем головного конца кровати на 30° (без сгибания шеи!) и спокойная окружающая обстановка необходимы в течение 4 нед. (этот срок достаточен для фибропластической пролиферации и заживления разорвавшегося сосуда). Избегать натуживания – при необходимости слабительные и противокашлевые средства
Интубация трахеи	Показания: • снижение уровня сознания (по шкале комы Глазго 8 баллов и менее); • аспирация или высокий риск ее развития при неукротимой рвоте и выраженном бульбарном или псевдобульбарном синдроме; • тахипноэ 35–40/мин, брадипноэ менее 12/мин; • снижение рО ₂ менее 60 мм рт.ст. или увеличение рСО ₂ более 50 мм рт.ст. в артериальной крови и жизненная емкость легких менее 12 мл/кг массы тела; • нарастающий цианоз
Назогастральный зонд	Устанавливается для парентерального питания больным с угнетенным уровнем сознания или с нарушенным глоточным рефлексом
Мочевой катетер	Устанавливается больным с угнетенным уровнем сознания
Адекватная анальгезия. Седация	Парацетамол при выраженном болевом синдроме в сочетании с кодеином (60 мг в/м или внутрь каждые 3–4 часа), только в крайних случаях – опиоиды. Необходимы пациентам с возбуждением. Предпочтительны препараты короткого действия, чтобы их применение не замаскировало клиническое ухудшение (вследствие нарастающей гидроцефалии или повторного кровоизлияния)
Нормализация и поддержание стабильной гемодинамики	Рекомендуемый уровень систолического АД – 120–150 мм рт.ст. Для уменьшения риска повторного кровоизлияния необходим контроль АД со стабилизацией систолического АД не выше 160 мм рт.ст. для больных с неклипированной аневризмой. Возможно назначение одного из препаратов: • лабеталол в дозе 5–20 мг каждые 15–20 мин в/в медленно или в таблетках 300–1000 мг/сут. в 3–4 приема; • никардипин в среднем 5 мг/ч в/в с титрацией дозы каждые 5–15 мин от 2,5 мг/ч до максимальной (15 мг/ч); при достижении целевого АД необходимо подбирать дозу таким образом, чтобы поддерживать АД в требуемых пределах;

Таблица 8.5 (продолжение)

	<ul style="list-style-type: none"> эсмолол в/в в дозе 500 мкг/кг в течение 1 мин (нагрузочная доза), затем 50 мкг/кг/мин в течение последующих 4 минут; поддерживающая доза – 25 мкг/кг/мин (или менее). <p>Введение гипотензивных препаратов должно осуществляться осторожно, поскольку артериальная гипотензия при САК опасна развитием ишемии мозга, особенно на фоне церебрального ангиоспазма.</p> <p>При возникновении артериальной гипотензии необходимо поддержание среднего АД не ниже 90 мм рт.ст. за счет создания нормоволемического/умеренно гипероволемического состояния (центральное венозное давление – 6–12 см вод.ст.), что достигается инфузией коллоидных и кристаллоидных растворов</p>
Контроль кардиологических нарушений	В первые 48 часов высок риск нарушений сердечного ритма, изменений сегмента ST, нарушения внутрисердечной проводимости и сократительной функции сердца. Изменения, как правило, транзиторные, терапия симптоматическая
Поддержание электролитного баланса	Важно поддержание нормоволемии и нормального уровня натрия путем капельной инфузии 2,5–3,5 л/сут. раствора хлорида натрия. Введение жидкости является критически важным для предупреждения дефицита плазмы, который может влиять на развитие ишемии мозга. Объемы вводимой жидкости строго индивидуальны
Контроль гидроцефалии	Нарушения ликвороциркуляции развиваются в течение первых 3 дней. При критическом повышении ВЧД показано наложение наружного вентрикулярного дренажа
Терапия судорожного синдрома	Назначение противосудорожных средств с профилактической целью не рекомендуется. Однократные судороги в момент развития САК не имеют прогностической значимости в плане развития у больного последующих судорог. Начальное ведение больных с судорожным синдромом включает инфузию диазепама (5–10 мг со скоростью 2 мг/мин, при необходимости – повторно каждые 5–10 минут)
Профилактика тромбозов	Пневмокомпрессия. <i>Внимание!</i> Терапия гепарином может привести к повторному кровотечению!
Профилактика повторного кровоизлияния	Основной мерой профилактики повторных кровотечений из аневризмы является ее хирургическое «выключение» из кровотока

Таблица 8.5 (окончание)

Профилактика и терапия церебрального ангиоспазма и ишемии мозга	<p><i>Внимание!</i> Применение нимодипина – блокатора кальциевых каналов – рекомендуется начинать до появления инструментальных или клинических признаков ангиоспазма, так как препарат применяется только как профилактическое средство.</p> <p>При уже развившемся спазме неэффективен.</p> <p>Препарат назначается в таблетированной форме по 60 мг каждые 4 часа <i>per os</i> или в виде постоянной в/в инфузии.</p> <p>Противопоказаниями являются индивидуальная непереносимость препарата и тенденция к стойкой артериальной гипотонии.</p> <p>Доказанных методов лечения развившегося ангиоспазма не существует. Необходимо осуществлять мероприятия, направленные на поддержание нормальной перфузии мозга – профилактику гипотензии и гиповолемии, поддержание нормального электролитного баланса, снижение ВЧД</p>
--	--

- больной в крайне тяжелом состоянии или у него есть сопутствующие заболевания, не позволяющие выполнить хирургическое вмешательство;
 - больной или члены его семьи отказываются от операции.
- Во всех остальных случаях необходимо хирургическое лечение аневризмы!*

Хирургическое лечение

Основой лечебной тактики при САК вследствие разрыва аневризмы является проведение раннего хирургического вмешательства, направленного на «выключение» аневризмы из кровотока (с целью профилактики повторных кровоизлияний) и удаление сгустков крови из базальных цистерн (с целью профилактики ангиоспазма и ишемии мозга). Оптимальный срок проведения операции – первые 3 суток (72 ч) от разрыва аневризмы, т.е. до возникновения сосудистого спазма и ишемии мозга.

Операции на аневризме в остром периоде САК показаны:

- больным с САК I–II степени тяжести по шкале Hunt–Hess независимо от срока после кровоизлияния;
- больным с САК III степени тяжести по шкале Hunt–Hess при легком или умеренном ангиоспазме независимо от срока после кровоизлияния;

- больным с САК IV–V степени тяжести по шкале Hunt–Hess, если тяжесть состояния обусловлена внутримозговой гематомой с развитием дислокационного синдрома.

Операции на аневризме в остром периоде САК откладываются:

- у больных с САК III–IV степени тяжести по шкале Hunt–Hess при умеренном или выраженном и распространенном ангиоспазме;
- у больных с анатомически сложными аневризмами (гигантские аневризмы, аневризмы основной артерии);
- у больных с САК V степени тяжести по шкале Hunt–Hess, если тяжесть состояния не определяется наличием внутримозговой гематомы.

Виды хирургического лечения:

- операция по наложению сосудистой клипсы (клипированию) шейки аневризмы с целью «выключения» ее из кровотока и удалению сгустков крови для профилактики ангиоспазма выполняется открытым доступом через трепанационное отверстие;
- эндоваскулярные операции, направленные на «выключение» аневризмы из кровотока, являются альтернативными открытому методу их лечения;
- транслюминальная ангиопластика или стентирование спазмированного сосуда могут выполняться при декомпенсированном ангиоспазме в случае, если консервативное лечение неэффективно.

Другие хирургические вмешательства в остром периоде САК (в случаях, когда тяжесть состояния не позволяет выполнить хирургическое вмешательство на аневризме):

- наложение наружного вентрикулярного дренажа;
- наружная декомпрессия с пластикой твердой мозговой оболочки;
- удаление внутримозговой гематомы без «выключения» аневризмы;
- установка субдурального или вентрикулярного датчика для контроля ВЧД.

ГЛАВА 9. ТРОМБОЗЫ МОЗГОВЫХ ВЕН И СИНУСОВ

Коды согласно МКБ-10

- I63.6 Инфаркт мозга, вызванный тромбозом вен мозга, непиогенный
- I67.6 Негнойный тромбоз внутричерепной венозной системы (данная подрубрика применяется, если негнойный тромбоз вен или синусов не вызывает инфаркт мозга)
- G08 Внутричерепной и внутрипозвоночный флебит и тромбоз флебит

Тромбоз мозговых вен и синусов (церебральный венозный тромбоз – ЦВТ) является достаточно редким заболеванием. Ежегодно заболеваемость этой патологией, по данным International Study on Cerebral Vein and Dural Sinus Thrombosis, составляет 3–4 случая на 1 млн у взрослых и до 7 случаев на 1 млн у детей. Летальность при данном заболевании составляет от 5 до 30%, но даже при выраженном неврологическом дефекте возможно полное спонтанное восстановление. ЦВТ чаще встречается у пациентов в возрасте моложе 50 лет, особенно часто у женщин в возрасте от 20 до 35 лет (что в основном связывают с течением беременности, послеродовым периодом и приемом оральных контрацептивов).

Этиология

Тромбоз мозговых вен и синусов бывает как септического, так и асептического характера, может развиваться в связи с инфекцией внутреннего уха, околоносовых пазух или бактери-

альным менингитом. Неинфекционный венозный тромбоз является результатом гиперкоагуляционных состояний. В настоящее время в связи с интенсивным использованием антибиотиков для лечения инфекционных заболеваний частота встречаемости септического ЦВТ резко снизилась, в клинической практике чаще встречается неинфекционный ЦВТ. Основные причины, предрасполагающие к развитию ЦВТ, следующие:

- Протромботические состояния.
- Дефицит антитромбина III.
- Дефицит протеина C.
- Дефицит протеина S.
- Антифосфолипидный синдром.
- Резистентность к активированному протеину C или мутация Лейдена.
- Мутация гена протромбина G20210A.
- Гипергомоцистеинемия.
- Беременность и послеродовой период.
- Прием оральных контрацептивов.
- Прием других лекарственных препаратов:
 - андрогенов;
 - препаратов лития;
 - даназола;
 - витамина A;
 - иммуноглобулина;
 - экстази.
- Состояния, связанные с новообразованиями:
 - локальная компрессия;
 - гиперкоагуляция на фоне онкологического заболевания;
 - антинеопластические лекарственные вещества (тамоксифен, L-аспарагиназа).
- Инфекции: параменингеальные (отит, синусит, инфекционные заболевания лица, шеи, носоглотки).
- Механические факторы:
 - спонтанная внутричерепная гипотензия;
 - люмбальная пункция.

- Другие гематологические заболевания:
 - пароксизмальная ночная гемоглобинурия;
 - железодефицитная анемия;
 - нефротический синдром;
 - полицитемия/тромбоцитемия.
- Системные заболевания:
 - системная красная волчанка;
 - болезнь Бехчета;
 - саркоидоз.
- Воспалительные заболевания кишечника (болезнь Крона, язвенный колит).
- Заболевания щитовидной железы.
- Сахарный диабет.
- Цирроз печени.
- Тяжелая дегидратация.
- ЧМТ.

При этом в 15–30% случаев причина развития тромбоза синусов остается неустановленной.

Патогенез

В основе процесса тромбообразования лежат нарушения в свертывающей и противосвертывающей системах крови. Ведущую роль в венозном тромбообразовании играют как гиперкоагуляция, так и стаз крови в венозном русле, развитию которого способствуют анатомические особенности строения венозной системы головного мозга. В отличие от артерий и периферических вен, мозговые вены лишены мышечной стенки и клапанного аппарата. Венозная система мозга характеризуется «ветвистостью», большим количеством анастомозов и тем, что одна вена может принимать кровь из бассейнов нескольких артерий.

Обычно тромботические массы распространяются из венозных синусов в более мелкие сосуды. Окклюзия мозговых вен или синусов приводит к развитию нарушения венозного кровообращения и повышению венозного давления, что нарушает абсорбцию цереброспинальной жидкости, вызывая ОГМ

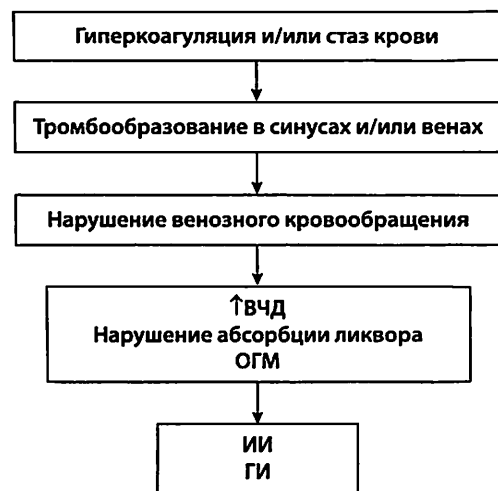


Рис. 9.1. Патогенез ЦВТ.

и ВЧГ. Прогрессирование патологического процесса может приводить к развитию ишемического или геморрагического инфаркта мозга (рис. 9.1).

Клиническая картина

Клинические проявления ЦВТ очень разнообразны и зависят от локализации и распространенности тромбоза, скорости окклюзии вен, возраста пациентов и этиологических факторов. Кроме того, полиморфизм клинической картины обусловлен особенностями венозного оттока, наличием коллатералей между венозными синусами и соединительными венами.

О венозном характере поражения головного мозга следует думать, если имеют место множественное поражение головного мозга, несоответствие зоны поражения артериальным бассейнам, развитие эпилептических приступов (для артериального инсульта они менее типичны) и геморрагический характер поражения.

Начало заболевания может варьировать от внезапного до медленно прогрессирующего процесса, развивающегося в течение нескольких недель. Острое начало клинической сим-

птоматики ЦВТ (симптомы развиваются менее чем за 48 ч) возникает у 28–35% больных, подострое (развитие симптомов за период от 48 ч до 30 дней) – у 42%, хроническое (нарастание симптомов длится более 30 дней) – у 25–30%.

Острый дебют ЦВТ чаще наблюдается в практике акушеров и инфекционистов, подострое и хроническое развитие – на фоне воспалительных заболеваний, наследственных и приобретенных нарушений свертывающей системы крови. В таблице 9.1 представлены основные клинические проявления ЦВТ.

Клинические проявления отдельных видов ЦВТ представлены в таблице 9.2.

Таблица 9.1

Основные клинические проявления ЦВТ

Головная боль	Наиболее частый начальный симптом (у 82% больных). Острая, подострая, хроническая. Постоянная или интермиттирующая. Диффузная или локальная. Любая степень выраженности. Острая интенсивная может имитировать САК, а односторонняя со зрительными нарушениями – мигрень
Судорожные приступы	Возникают у 42% больных, причем в 12–15% случаев они являются первым симптомом заболевания. Чаще парциальные, а не генерализованные
Нарушения сознания	Могут варьировать от легкой сонливости до комы. Могут выявляться при отсутствии выраженных очаговых неврологических нарушений. Чаще встречаются при тромбозе глубоких вен
Очаговый неврологический дефицит	Выявляется при ЦВТ в 39–60% наблюдений, в качестве начального симптома – в 15% случаев. Зависит от локализации и распространенности тромбозов. Афатические нарушения, парезы черепных нервов, двигательные, чувствительные нарушения могут быть билатеральными (в нижних конечностях)
Отек диска зрительного нерва	Развивается подостро у 51% больных. Характеризуется переходящей двусторонней нечеткостью зрения. Вторичная атрофия зрительных нервов с сужением полей зрения (при отсутствии коррекции ВЧГ)

Таблица 9.2

Клинические проявления отдельных видов ЦВТ

Тромбоз поверхностных вен мозга	<ul style="list-style-type: none"> • Обширный корково-подкорковый геморрагический инфаркт с вовлечением коры и подкоркового белого вещества • Парциальные эпилептические приступы • Очаговый неврологический дефицит в виде гемипареза, гемианопсии, афазии, которые могут флуктуировать в течение нескольких дней, что обусловлено миграцией патологического процесса с одного сегмента венозной системы на другой • ВЧД не повышается
Тромбоз вены Лаббе	Инфаркт конвексимальной поверхности височной доли
Тромбоз вены Троланда	Инфаркт теменной доли
Тромбоз дуральных синусов	<ul style="list-style-type: none"> • При тромбозе синусов конвексимальной поверхности мозга преобладают общемозговые симптомы • При тромбозе синусов основания мозга – признаки поражения черепных нервов • Резкая головная боль • Менингеальные симптомы • Отек подкожной клетчатки лица или волосистой части головы • Изменение сознания (вплоть до комы) • Отек диска зрительного нерва • Цереброспинальная жидкость – прозрачная или ксантохромная, может отмечаться небольшой плеоцитоз
Тромбоз сагиттального синуса	<ul style="list-style-type: none"> • Головная боль с тошнотой, повторной рвотой • Отек лба и передних отделов волосистой части головы, может быть полнокровие вен скальпа («голова медузы») • Двусторонний парамедианный геморрагический инфаркт теменной или лобной долей или наличие вазогенного отека данной локализации • Нижний парапарез, флуктуирующие одно- или двусторонние чувствительные симптомы, нарушение функции тазовых органов • Фокальные сенсорные и моторные эпилептические приступы, локализующиеся в нижних конечностях • Отек диска зрительного нерва

Таблица 9.2 (окончание)

Тромбоз поперечного синуса	<ul style="list-style-type: none"> • В 75% случаев – асимметричное строение, тромбоз недоминантного поперечного синуса может быть асимптомным • Отек в области сосцевидного отростка • Болезненность при жевании, повороте головы в здоровую сторону • Противоболовая позиция головы с наклоном в больную сторону • Интенсивная головная боль, рвота • Нарушение сознания вплоть до комы • Бред и возбуждение • Иногда двоение в глазах • Отек дисков зрительных нервов, более выраженный на стороне тромбоза • Геморрагический инфаркт конвексимальной поверхности височной доли, сочетающийся со значительным вазогенным отеком
Тромбоз кавернозного синуса	<ul style="list-style-type: none"> • Наиболее распространенный вариант венозной мозговой патологии • Часто осложнение гнойных процессов в области лица, орбиты, уха и придаточных пазух носа • Экзофтальм • Отек век • Офтальмоплегия (поражения III, IV, VI черепных нервов) • Нейропаралитический кератит • Боль в области глазного яблока и лба, расстройства чувствительности в зоне надглазничного нерва (поражения верхней ветви тройничного нерва) • При поражении верхнего каменистого синуса вовлечение V черепного нерва
Тромбоз глубоких церебральных вен	<ul style="list-style-type: none"> • Двусторонний инфаркт таламуса • Нейропсихологические нарушения: снижение внимания, дезориентация в пространстве, амнезия, акинетический мутизм, апатия • Манифестация с развитием комы обусловлена дисфункцией стволовых и подкорковых структур (ишемия промежуточного мозга и ростральных отделов среднего мозга) • Все симптомы могут носить обратимый характер

Увеличение ВЧД без расширения желудочков обычно происходит при тромбозе верхнего сагиттального синуса, яремной вены, поперечного синуса или места слияния синусов.

Дифференциальная диагностика Внутричерепное кровоизлияние

У 30–40% пациентов с ЦВТ имеется внутричерепное кровоизлияние. Однако патофизиология этого процесса отличается от таковой при других внутричерепных кровоизлияниях и имеет большое значение для дальнейшей тактики лечения этих больных. Для ЦВТ характерно наличие постепенно нарастающей головной боли, двусторонних очаговых симптомов и гиперкоагуляции по данным дополнительных методов обследования.

У пациентов с лобарным кровоизлиянием неясной природы, а также при наличии церебральных инфарктов, пересекающих границы артериальных бассейнов, необходимо проведение исследования венозной системы (уровень доказательности С, класс доказательности I).

Изолированная головная боль/идиопатическая ВЧГ

Всем пациентам с клинической картиной идиопатической ВЧГ необходимо исследование церебральной венозной системы, так как эти состояния имеют достаточно похожий клинический паттерн, но требуют различных лечебных подходов, которые обуславливают дальнейший прогноз заболевания.

У пациентов с изолированной головной болью необходимость проведения исследований для исключения ЦВТ менее ясна. К факторам, которые могут предположить диагноз ЦВТ, относятся: появление новой, атипичной для данного больного головной боли, которая неуклонно прогрессирует в течение нескольких дней или нескольких недель, несмотря на консервативное лечение, а также появление «громоподобной» головной боли. Кроме того, в пользу ЦВТ свидетельствует наличие гиперкоагуляции по данным обследования. У пациентов с клинической картиной идиопатической ВЧГ рекомендуется проведение нейровизуализации для исключения ЦВТ (уровень доказательности С, класс доказательности I).

Принципы лабораторной диагностики представлены в таблице 9.3.

Таблица 9.3

Лабораторная диагностика

Исследование	Ожидаемый результат	Уровень достоверности
Общий анализ крови, определение скорости оседания эритроцитов	Инфекционный/воспалительный процесс	Уровень доказательности С, класс доказательности I
Коагулограмма (протромбиновое время, АЧТВ)	Гиперкоагуляция	Уровень доказательности С, класс доказательности I
Люмбальная пункция (при подозрении на менингит)	Повышение давления, цитоз и увеличение содержания белка в ликворе	При подтвержденном ЦВТ – нецелесообразна
Определение уровня Д-димера (для выявления пациентов с низким риском ЦВТ по данным других исследований)	Увеличение уровня Д-димера. Этот тест обладает высокой чувствительностью, но не является универсальным. При наличии четких клинических данных в пользу ЦВТ нормальный уровень Д-димера не должен являться препятствием в постановке диагноза	Уровень доказательности В, класс доказательности IIb

Пациенты, принимающие контрацептивы, страдающие системными, воспалительными заболеваниями, должны проходить скрининг на наличие протромботических состояний (уровень доказательности С, класс доказательности I). Данной категории больных рекомендуется дополнительное обследование на выявление таких состояний, как дефицит протеинов С и S, антитромбина III, антифосфолипидный синдром, мутация гена протромбина G20210A и лейденская мутация.

Исследование на выявление дефицита протеинов С, S и антитромбина III обычно проводят через 2–4 нед. по завершении антикоагулянтной терапии.

Диагностика

Нейровизуализационные методы

Диагноз ЦВТ основывается на подтверждении клинических данных результатами нейровизуализации (табл. 9.4, рис. 9.2, 9.3).

Особенности проведения нейровизуализации при подозрении на ЦВТ представлены в таблице 9.5.

Алгоритм действий при подозрении на ЦВТ представлен на рисунке 9.4.

Таблица 9.4

Признаки ЦВТ по данным нейровизуализации

КТ без контрастирования	<ul style="list-style-type: none"> • Симптом «шнура» (окклюзия кортикальных вен) • Симптом «треугольной» гиперденсивности (окклюзия верхнего сагиттального синуса) • Гиперденсивность венозного синуса, сужение цистерн и/или желудочков вследствие повышения ВЧД • Спонтанные гиперденсивные очаги (при венозных инфарктах)
КТ с контрастированием	<ul style="list-style-type: none"> • Симптом «пустой дельты» (при окклюзии верхнего сагиттального синуса)
МРТ, МР-венография	<ul style="list-style-type: none"> • Замещение МР-сигнала нормального кровотока в синусе на патологические: <ul style="list-style-type: none"> – острая стадия: изоинтенсивный на T1-взвешенном изображении (ВИ), гипоинтенсивный на T2-ВИ, – подострая стадия: гиперинтенсивный на T1- и T2-ВИ, – хроническая стадия: изоинтенсивный на T1-ВИ и изо- или гиперинтенсивный на T2-ВИ • Зоны ишемии или инфаркта по ходу тромбированного синуса • Вазогенный отек: гипоинтенсивный в режиме ДВИ и гиперинтенсивный в T2-режиме • Дефект гиперинтенсивности тока (потеря МР-сигнала) в одном или нескольких синусах
Церебральная ангиография в настоящее время используется при невозможности выполнить МРТ или МР-венографию, а также в диагностически сложных случаях при изолированном тромбозе кортикальных вен)	

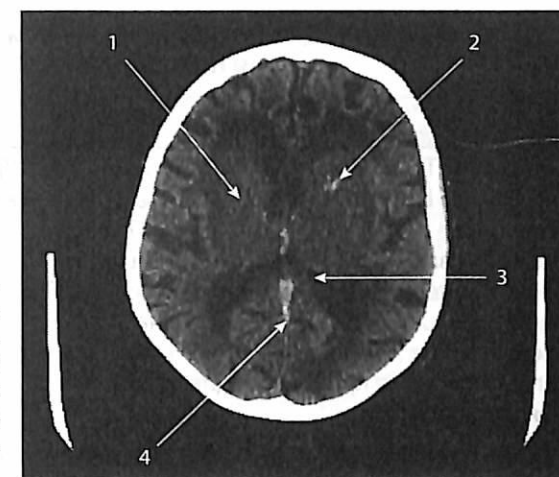


Рис. 9.2. КТ головного мозга, T1-взвешенное изображение. ЦВТ глубоких вен и синусов: 1, 2 – двусторонний подкорковый инфаркт; 2 – геморрагическая трансформация; 3 – тромбоз глубоких вен; 4 – тромбоз прямого синуса.

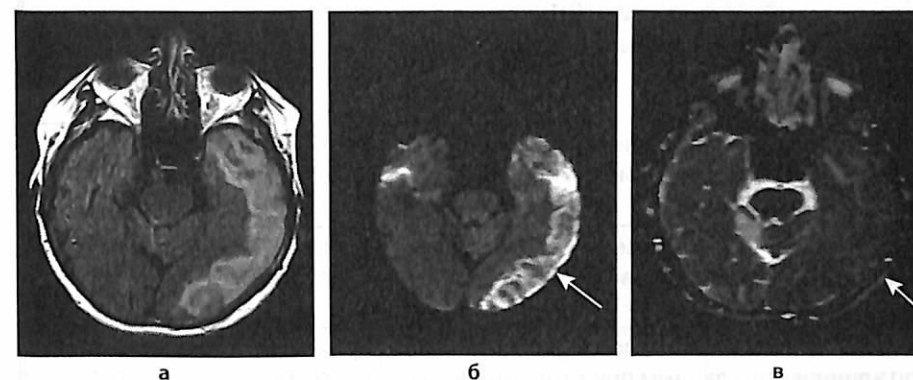


Рис. 9.3. МРТ головного мозга с тромбозом левого поперечного синуса и вены Лаббе: режим FLAIR, зона поражения не соответствует бассейну кровоснабжения левой средней мозговой артерии (а); при сопоставлении режима ДВИ (б) и ИКД-карты (в) гиперинтенсивная зона в режиме ДВИ соответствует той же зоне по плотности на ИКД-карте, что характерно для вазогенного отека с небольшой зоной цитотоксического отека (стрелки).

Таблица 9.5

Рекомендации по проведению нейровизуализации при подозрении на ЦВТ

Метод диагностики	Уровень достоверности
Нативные КТ и МРТ могут способствовать выявлению ЦВТ, однако отрицательные результаты не исключают наличия ЦВТ. При отсутствии изменений в режиме нативных последовательностей при подозрении на ЦВТ должно быть проведено венографическое исследование (КТ- или МР-венография), кроме того, венография проводится для определения степени ЦВТ	Уровень доказательности С, класс доказательности I
Раннее проведение КТ- или МР-венографии рекомендуется пациентам, у которых, несмотря на лечение, отмечаются персистирующие или нарастающие симптомы ЦВТ, а также при наличии факторов, предрасполагающих к развитию тромбоза	Уровень доказательности С, класс доказательности I
У пациентов с повторными эпизодами ЦВТ рекомендуется проведение КТ- или МР-венографии в динамике	Уровень доказательности С, класс доказательности I
Проведение МРТ в режиме Т2 «градиентное эхо» может повысить уровень диагностики ЦВТ	Уровень доказательности В, класс доказательности IIa
У пациентов с высоким риском развития ЦВТ по клиническим данным при отрицательных результатах КТ- или МР-венографии может быть полезна церебральная ангиография	Уровень доказательности С, класс доказательности I
Пациентам, которые перенесли ЦВТ и находятся в стабильном состоянии, целесообразно проведение КТ- или МР-венографии в динамике через 3–6 мес. для оценки степени реканализации окклюзированных вен и мозговых синусов	Уровень доказательности С, класс доказательности IIa

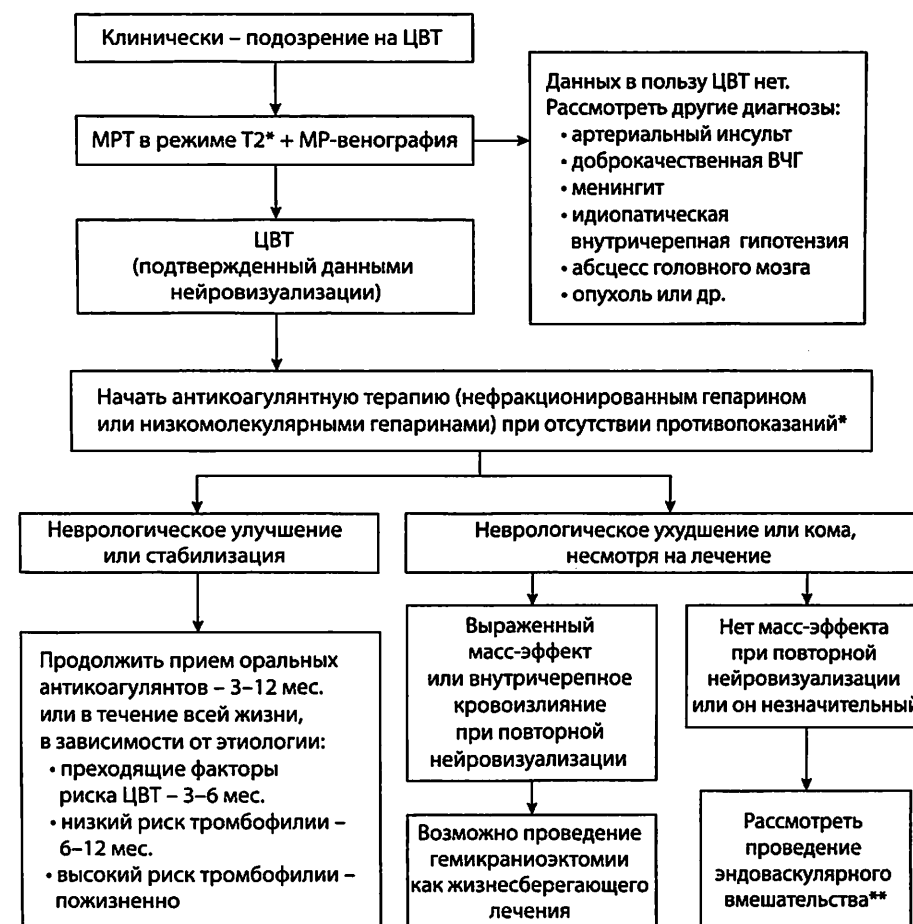


Рис. 9.4. Алгоритм действий при подозрении на ЦВТ.

* Внутричерепное кровоизлияние, возникшее в результате ЦВТ, не является противопоказанием к антикоагулянтной терапии.

** Эндovasкулярная терапия может быть рассмотрена при наличии абсолютных противопоказаний к проведению антикоагулянтной терапии или при неэффективности терапевтических доз антикоагулянтов.

Принципы терапии

Принципы терапии пациентов с ЦВТ представлены в таблице 9.6.

В острой стадии гепарин является «золотым стандартом» в лечении ЦВТ. Четких рекомендаций по длительности гепаринотерапии в настоящее время нет. Продолжительность антикоагулянтной терапии определяется в конкретной клинической ситуации в зависимости от степени тромбоза, реканализации тромба и риска развития кровотечения. По данным рандомизированных исследований и отечественной литературы, гепаринотерапия должна проводиться не менее 1 нед. или до стабилизации состояния пациента, затем переходят на применение непрямых антикоагулянтов.

Единых схем антикоагулянтной терапии в настоящее время также не существует. Предложены схемы, которые применялись в рандомизированных слепых исследованиях для лечения ЦВТ.

- *Нефракционированный гепарин:*
 - болюсное введение 3000 ЕД с последующей в/в инфузией с коррекцией дозы (АЧТВ должно увеличиться в 2 раза);
 - 5000 ЕД п/к каждые 6 часов с целью достижения увеличения АЧТВ в 1,5 раза.
- *Низкомолекулярные гепарины (надропарин):* 90 МЕ анти-Ха на 1 кг 2 раза в день.

По данным отечественной литературы, для лечения ЦВТ возможно использование следующих схем:

- *Нефракционированный гепарин:* в/в 1000–1200 ЕД/ч с последующим увеличением дозы на 100–200 ЕД/ч каждые 6–8 часов (до повышения АЧТВ в 2 раза).
- *Низкомолекулярные гепарины:* надропарин 0,6 мл 1–2 раза в день.

Принципы лечения и профилактики ранних осложнений представлены в таблице 9.7.

Таблица 9.6

Принципы лечения пациентов с ЦВТ

Принципы лечения	Уровень достоверности
Для лечения и профилактики осложнений пациенты с ЦВТ должны быть госпитализированы в отделение для больных с ОНМК	Уровень доказательности С, класс доказательности IIa
Пациенты с ЦВТ при подозрении на наличие бактериальной инфекции должны получать соответствующие антибиотики, а также, когда это необходимо, им должен проводиться хирургический дренаж источника инфекции, связанного с ЦВТ	Уровень доказательности С, класс доказательности I
Лечение ЦВТ целесообразно проводить высокими дозами гепарина либо низкомолекулярными гепаринами в терапевтических дозах, с дальнейшим переходом на прием антагонистов витамина К	Уровень доказательности В, класс доказательности IIa
Возможно проведение эндоваскулярного вмешательства, если, несмотря на интенсивную антикоагулянтную терапию, отмечается ухудшение состояния	Уровень доказательности С, класс доказательности IIb

Таблица 9.7

Лечение и профилактика ранних осложнений

Методы лечения и профилактики	Уровень достоверности
<i>Эпилептические приступы</i>	
При развитии единичного эпилептического приступа на фоне паренхиматозного поражения рекомендуется раннее назначение противоэпилептических препаратов на определенный срок с целью предотвращения развития повторных эпилептических приступов	Уровень доказательности В, класс доказательности I
При развитии единичного эпилептического приступа в отсутствие очагов поражения вещества мозга также возможно раннее назначение противоэпилептических препаратов на определенный срок с целью предотвращения развития повторных эпилептических приступов	Уровень доказательности С, класс доказательности IIa

Таблица 9.2 (окончание)

Методы лечения и профилактики	Уровень достоверности
При отсутствии эпилептических приступов назначение противоэпилептических средств не рекомендуется, так как риск побочных эффектов при назначении данной группы препаратов превышает положительный эффект*	Уровень доказательности С, класс доказательности III
ВЧГ/прогрессирующая головная боль, отек дисков зрительного нерва, парез III или VI черепных нервов	
У пациентов с ЦВТ при повышении ВЧД должен проводиться контроль остроты зрения и при нарастании зрительных нарушений рекомендуется срочная коррекция ВЧД	Уровень доказательности С, класс доказательности I
При повышении ВЧД терапию целесообразно начинать с ацетазоламида – ингибитора карбоангидразы, он является слабым мочегонным средством и снижает продукцию ликвора. Рекомендуемые дозы ацетазоламида 500–1000 мг ежедневно, продолжительность терапии – от 1 нед. до 1 мес. в зависимости от клинического состояния пациента. Другие методы лечения (декомпрессия зрительных нервов, люмбальная пункция, шунты) могут быть эффективны, если наблюдается прогрессирующая потеря зрения	Уровень доказательности С, класс доказательности IIa
Даже при наличии паренхиматозного поражения головного мозга назначение стероидных препаратов не рекомендуется, если они не требуются для лечения другого заболевания	Уровень доказательности В, класс доказательности III
Визуализация целевидных желудочков при КТ-исследовании	
Снижение ВЧД возможно при проведении люмбальной пункции с удалением ликвора до достижения нормального давления**	Уровень доказательности С, класс доказательности IIa
При рефрактерном течении ВЧГ возможна установка люмбоперитонеального шунта	Уровень доказательности С, класс доказательности IIa
Повторные люмбальные пункции необходимы при персистенции ВЧГ	Уровень доказательности С, класс доказательности IIa

* Риск развития эпилептических приступов в поздние сроки низкий и колеблется, по данным различных исследований, от 2 до 7%.

** Проведение люмбальной пункции требует временного прекращения введения антикоагулянтов, что увеличивает риск распространения тромбоза.

Осложнения

Гидроцефалия

Верхний сагиттальный и поперечный синусы твердой мозговой оболочки являются основными местами абсорбции ликвора арахноидальными грануляциями. Эти сосудистые структуры выступают из стенки синусов в подпаутинное пространство и осуществляют дренаж ликвора в венозную систему. При ЦВТ возможно расстройство функции арахноидальных грануляций, что приводит к нарушению абсорбции ликвора и развитию сообщающейся гидроцефалии.

Обструктивная гидроцефалия является менее распространенным осложнением ЦВТ и возникает в результате кровоизлияния в желудочковую систему, что обычно связано с тромбозом глубоких вен мозга и развитием таламических кровоизлияний. Головной мозг в этом случае находится под повышенным венозным давлением, что приводит к высокому риску нарушения перфузии мозга по сравнению с другими причинами обструктивной гидроцефалии. Такие больные нуждаются в осмотре нейрохирурга, поскольку нейрохирургическое вмешательство может потребоваться при меньшей степени увеличения желудочков. В этих случаях необходимы проведение вентрикулостомии или постановка вентрикулоперитонеального дренажа.

ЦВТ во время беременности

Если у пациенток во время беременности развивается ЦВТ, им должны быть назначены низкомолекулярные гепарины в терапевтических дозах, в послеродовом периоде назначаются низкомолекулярные гепарины или антагонисты витамина К с целевыми значениями МНО 2,0–3,0 на срок не менее 6 нед. (общая продолжительность антикоагулянтной терапии должна быть не менее 6 мес.) (уровень доказательности С, класс доказательности I). Нефракционированный гепарин не используют (уровень доказательности С, класс доказательности IIa), так как его применение ассоциировано с тератогенезом и высоким риском развития кровотечения у плода.

Женщинам, которые перенесли ЦВТ, беременность не противопоказана. Необходимо проведение обследования для выявления причины ЦВТ и консультации гематолога и акушера-гинеколога (уровень доказательности В, класс доказательности IIa). Пациенткам, которые перенесли ЦВТ, рекомендуется во время беременности и в послеродовом периоде с профилактической целью назначать низкомолекулярные гепарины (уровень доказательности С, класс доказательности IIa).

Профилактика

Принципы профилактики ЦВТ представлены в таблице 9.8.

Исходы

Варианты исходов ЦВТ представлены в таблице 9.9.

Среди причин, которые способствуют развитию неблагоприятного прогноза, преобладают геморрагические инфаркты, сепсис, плохо купируемые эпилептические приступы, тромбоэмболия легочной артерии (в этом случае смертность составляет 96%). Также неблагоприятный прогноз ЦВТ коррелирует с тяжестью основного заболевания, особенно у пациентов со злокачественными новообразованиями или инфекционными болезнями. При поражении глубоких церебральных вен прогноз хуже, чем при тромбозе корковых вен.

Таблица 9.8

Профилактика ЦВТ

Методы профилактики	Уровень достоверности
Пациентам, у которых ЦВТ ассоциирован с наличием преходящих факторов риска (прием оральных контрацептивов, других лекарственных препаратов, дегидратация, кахексия и др.), антагонисты витамина К назначаются на 3–6 мес. с целевыми значениями МНО 2,0–3,0	Уровень доказательности С, класс доказательности IIb
У пациентов с ЦВТ без наличия факторов риска антагонисты витамина К назначаются на 6–12 мес. с целевыми значениями МНО 2,0–3,0	Уровень доказательности С, класс доказательности IIb
У больных с повторными ЦВТ, с тромбозом глубоких вен при ЦВТ или с первичным ЦВТ на фоне тяжелой тромбофилии (гомозиготная мутация гена протромбина G20210A, лейденская мутация, дефицит протеинов C, S, антитромбина III или антифосфолипидный синдром) антикоагулянтная терапия может назначаться пожизненно с целевыми значениями МНО 2,0–3,0	Уровень доказательности С, класс доказательности IIb

Таблица 9.9

Исходы ЦВТ

Исход	Количество случаев, %
Полное излечение	52–77
Легкие остаточные явления	7–29
Выраженные остаточные явления	5–33
Повторные ЦВТ	12

ГЛАВА 10. ЭПИЛЕПТИЧЕСКИЙ СТАТУС

Коды согласно МКБ-10

G41 Эпилептический статус

Эпилептический статус (ЭС) – это повторяющиеся приступы, характеризующиеся значительной продолжительностью или частотой, без восстановления базисных неврологических функций в межприступный период (Комиссия классификации и терминологии Международной антиэпилептической лиги).

ЭС может развиваться при различных заболеваниях головного мозга и системных заболеваниях организма в целом.

Заболевания и состояния, которые могут вызвать ЭС:

- эпилепсия;
- ЧМТ;
- опухоль или другое объемное образование мозга;
- воспалительные заболевания мозга и его оболочек;
- ОНМК;
- нарушения церебральной ликвородинамики;
- дисметаболические состояния (алкогольная абстиненция, диабет, порфирия, острая надпочечниковая или тиреоидная недостаточность, уремия, эклампсия, острая гипогликемия и др.);
- отравления;
- общие инфекции, особенно с тяжелой интоксикацией и гипертермией.

Основные причины ЭС при установленном диагнозе эпилепсии:

- нарушения режима (депривация сна, алкоголизация и др.);
- перерыв в приеме антиэпилептических препаратов;

- отмена или замена антиэпилептического препарата;
- назначение неадекватной терапии;
- относительное уменьшение дозы антиэпилептического препарата вследствие значительного увеличения массы тела (например, при возрастных сдвигах у детей);
- присоединение соматических и инфекционных заболеваний;
- беременность.

Механизмы развития

У больных эпилепсией ЭС следует рассматривать как проявление крайней степени недостаточности (срыва) системы антиэпилептической защиты. При этом происходят изменения нейроглиальных взаимоотношений с накоплением во внеклеточной жидкости K^+ , вызывающего многократно повторяющуюся деполяризацию; нарушения межнейрональных взаимодействий с увеличением интенсивности и частоты разрядов между ними; возникновение патологического возбуждения по нейронным кругам, как это бывает в миокарде при его фибрилляции. Кроме того, в ходе ЭС формируются вторичные патогенетические механизмы, поддерживающие ЭС по типу порочного круга. Важнейшие из них, связанные с повторяющимися приступами, – циклические нарушения дыхания, апноэ (асфиксия), гипервентиляция (гипокапния), оказывающие эпилептогенное воздействие.

В паузах между приступами состояние больного не нормализуется, сознание не восстанавливается, а нарушения работы органов и систем прогрессивно накапливаются. Особенно опасен ЭС с выраженной мышечной активностью: тонико-клонические судороги дыхательной мускулатуры, аспирация слюны и крови из ротовой полости, а также постприступные задержки и аритмии дыхания ведут к гипоксии и ацидозу; сердечно-сосудистая система испытывает запредельные нагрузки в связи с гигантской мышечной работой; гипоксия усиливает отек мозга; ацидоз усугубляет нарушения гемодинамики и

микроциркуляции; вторично все больше ухудшаются условия для работы мозга. Этот порочный круг лежит в основе танато-генеза при ЭС.

При ЭС возникают непрекращающиеся генерализованные эпилептические разряды нейронов в мозге, приводящие к истощению жизненных ресурсов и необратимому повреждению нервных клеток, что является непосредственной причиной тяжелых неврологических последствий и смерти.

В зависимости от степени вовлечения разных отделов мозга в эту активность (иными словами, в зависимости от степени генерализации приступов) характер ЭС может быть различным.

Классификация

1. Генерализованный ЭС:

- ЭС конвульсивных приступов: тонико-клонических, тонических, клонических, миоклонических;
- ЭС абсансов.

2. Парциальный ЭС:

- ЭС простых парциальных приступов: соматомоторных, соматосенсорных, дисфатических, адверсивных, сенситивных, вегетативных;
- ЭС сложных парциальных приступов.

ЭС разделяют в зависимости от патофизиологических изменений:

1. ЭС в фазе компенсации (первые 30 минут):

- повышение АД, ЧСС, глюкозы;
- гипертермия до 40°C;
- повышение рН, снижение CO₂, ацидоз;
- повышение секреции бронхов, саливации, рвота, аспирация.

2. ЭС в фазе декомпенсации (после 30 мин):

- снижение АД – дефицит МК – отек мозга;
- снижение ударного объема – повышение давления в легочной артерии – сердечная недостаточность;

- снижение АД – почечная недостаточность – тубулярный некроз;
- снижение глюкозы, рабдомиолиз, снижение Na, повышение K, ДВС-синдром.

Клиническая картина

Наиболее частым и тяжелым является *генерализованный тонико-клонический ЭС (ГТКЭС)*. В дебюте возможен крик, сознание нарушается, судорожные приступы следуют друг за другом, развиваются тонические судороги в течение 10–30 с, сопровождающиеся остановкой дыхания, они чередуются с клоническими судорогами (1–5 мин), с ритмическими подергиваниями рук и ног, наблюдаются расширение зрачков с отсутствием реакции на свет, прикус языка, непроизвольное мочеиспускание, в некоторых случаях пена изо рта, в промежутках между приступами сознание не восстанавливается. Вследствие нарастающих расстройств дыхания и сердечной деятельности ОГМ ЭС создает реальную угрозу для жизни больного. Прогноз ухудшается с удлинением приступа более 1 ч и у пожилых пациентов. Летальность при этом состоянии достигает 20%. Непосредственными причинами летальных исходов ГТКЭС являются респираторные циркуляторные и метаболические нарушения вследствие приступов (коллапс, остановка сердца, паралич дыхания и др.); ишемическая почка; острая гипоксически-ишемическая энцефалопатия с истощением метаболических и пластических резервов мозга; ДВС-синдром; острая надпочечниковая недостаточность; ятрогенные факторы – ингибиторный эффект массивных количеств антиэпилептического препарата и барбитуратов; основное заболевание (при симптоматическом ЭС).

Фазы ГТКЭС:

- «развернутый ГТКЭС» (*англ. overt GCSE*) – I фаза, характеризующаяся выраженными двигательными проявлениями (обычно первые 30 минут ЭС);
- «трудноуловимый ГТКЭС» (*англ. subtle GCSE*) – II фаза, основные признаки которой: угасание двигательной актив-

ности и прогрессирующее нарушение параметров гомеостаза (обычно наступает через 30–60 мин от начала ЭС);

- «электрический ГТКЭС» (*англ.* electrical GCSE) – III фаза, при которой наблюдаются отсутствие двигательной активности, грубая декомпенсация витальных функций и персистирующая при ЭЭГ патологическая электрическая активность (обычно после первых 120 минут ЭС).

Помимо статуса тонико-клонических приступов возможен также только тонический или только клонический ЭС. Тонический ЭС чаще возникает у детей при синдроме Леннокса–Гастро и некурабельной эпилепсии, часто на фоне задержки умственного развития. Он может возникать также в любом возрасте как вариант префронтальной эпилепсии.

Клонический ЭС чаще бывает фокальным, с последующей генерализацией конвульсий или без нее, что свойственно прежде всего соматомоторным (джексоновским) приступам. Он также возникает при эпилепсии младенческого возраста, фебрильных судорогах раннего детского возраста, синдроме ННЕ (гемиконвульсии, гемиплегия, в дальнейшем – эпилепсия).

Миоклонический статус. Потеря сознания сочетается с миоклоническими судорогами, которые представляют собой быстрые, часто повторяющиеся внезапные симметричные подергивания конечностей и туловища. Однако необходимо помнить, что патологические миоклонии (существуют и физиологические миоклонии, например миоклонические вздрагивания при засыпании) могут быть эпилептическими и неэпилептическими. В соответствии с этим различают эпилептический и неэпилептический миоклонический статус. Последний еще носит название миоклонической «бури» или «шторма». Миоклонический ЭС возникает при миоклонических формах эпилепсии и при семейных прогрессирующих миоклониях – болезни Лафара, Ханта, синдроме Унферрихта–Лундборга; при липоидозах, сиалидозах, ганглиозидозах (болезнях Тея–Сакса, Гоше, Бильшовского и др.).

Бессудорожный ЭС (статус абсансов) проявляется полным выключением сознания с возможными минимальными моторными феноменами – элементарными автоматизмами. Возможны спутанность сознания и дезориентация. Глаза могут быть частично закрыты, создается впечатление, что больной находится в состоянии транса.

При ЭС сложных парциальных приступов могут появляться длительные сноподобные состояния. Характеризуется спутанностью сознания разной степени и поведенческими расстройствами, от умеренного возбуждения до тяжелых психомоторных проявлений. Характерны нарушения восприятия – иллюзии, галлюцинации, возможны шизофреноподобные состояния.

У пациентов в коматозном состоянии объективные симптомы приступа могут быть стерты, необходимо обращать внимание на подергивания конечностей, рта и глаз.

Диагностика и дифференциальная диагностика

Ведущими в диагностике ЭС являются клиническая картина и электроэнцефалография (уровень доказательности А, класс доказательности I).

Большое значение имеет дифференциация эпилептической болезни от симптоматической эпилепсии.

Основные характеристики ЭС:

- эволюция двигательной активности во время приступа;
- стереотипность приступов;
- отсутствие пауз между судорогами в течение приступа;
- открытые глаза во время приступа.

Серийные эпилептические приступы отличаются от ЭС тем, что в паузах между приступами (или их сериями) состояние больного относительно нормализуется, сознание в той или иной мере восстанавливается, а прогрессирующего нарушения работы органов и систем не наблюдается. В то же время серийные эпилептические приступы могут трансформироваться в ЭС.

Сон после эпилептического приступа не всегда можно отличить от комы другого генеза, поэтому в данном случае ключом к диагнозу служит сбор анамнеза у очевидцев.

Патофизиологическая основа всех разновидностей ЭС в принципе одинакова, различие состоит лишь в полноте вовлечения мозга в эпилептическую активность. При регистрации ЭЭГ во время ЭС можно выявить характерные для эпилептических приступов гиперсинхронные высокоамплитудные колебания биопотенциалов мозга (рис. 10.1).

При ЭС абсансов при ЭЭГ отмечаются генерализованные синхронные пик-волновые разряды. Существует 2 варианта такого вида статуса – типичные абсансы с ритмом пик-волновых разрядов 3 Гц/с (рис. 10.2) и атипичные, с более медленным ритмом. ЭС абсансов может возникать и у пожилых людей как реакция на отмену психотропных препаратов, а также как одно из проявлений абстинентного синдрома.

ЭЭГ имеет важное диагностическое значение при статусе сложных парциальных приступов, который возникает при префронтальной и (реже) при височной эпилепсии. Внешние проявления такого статуса могут ошибочно приводить к диагностике психического заболевания.

Рекомендовано провести исследование крови (общий клинический и биохимический анализ, коагулограмму, исследование уровня глюкозы, анализ на ВИЧ, гепатиты, возбудитель сифилиса), общий клинический анализ мочи (уровень доказательности В, класс доказательности III).

Следует также провести КТ головы (уровень доказательности В, класс доказательности III) или МРТ головного мозга (уровень доказательности В, класс доказательности III).

В ряде случаев для уточнения диагноза, проведения дифференциальной диагностики с кардиальной патологией необходимо проведение ЭКГ (уровень доказательности В, класс доказательности III).

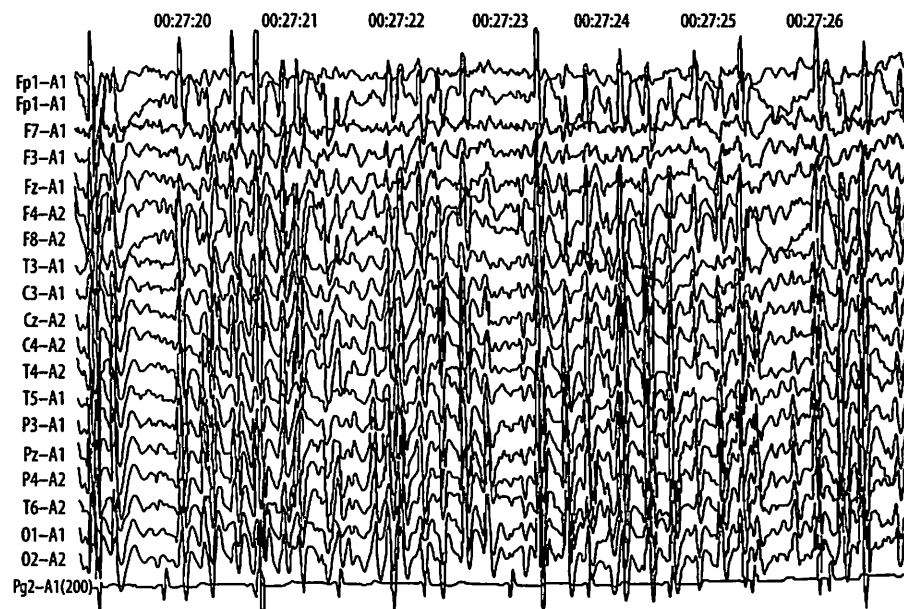


Рис. 10.1. При ЭЭГ в период ЭС регистрируются гиперсинхронные высокоамплитудные колебания.

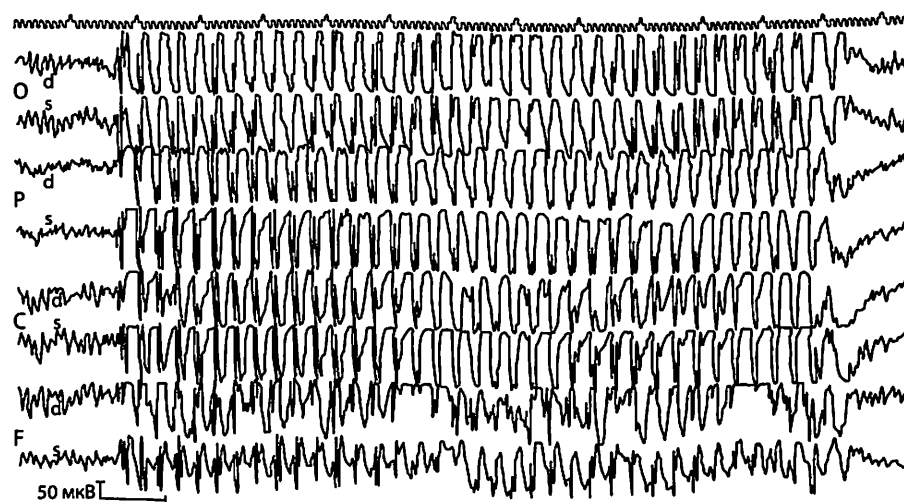


Рис. 10.2. Паттерн типичного абсанса с ритмом пик-волновых разрядов 3 Гц/с.

Оценка ситуации и уточнение анамнеза

- Если ЭС развился на улице или в общественном месте, то в такой ситуации медицинские работники бригады скорой медицинской помощи имеют право осмотреть личные вещи больного, так как при этом иногда удается обнаружить медицинские справки, рецепты, лекарства, указывающие на заболевание, с наибольшей вероятностью явившееся причиной неотложного состояния и ЭС.
- Обнаруженные при обследовании запах алкоголя или других токсических веществ изо рта и/или признаки социальной и бытовой запущенности могут свидетельствовать о токсической причине неотложной ситуации.
- В случаях, когда ЭС развился в присутствии родных или близких, прежде всего следует у них выяснить, были ли у больного ранее судорожные приступы.

Обязательные вопросы

- Когда начался приступ? Условия возникновения приступа (стоя, лежа, во сне, при физической нагрузке). Был ли крик в начале приступа? Присутствовали ли в начале приступа поворот головы, отклонение глазных яблок, односторонние подергивания конечностей, нечленораздельные звуки и др.? Каковы характер приступов, их частота? Сколько времени приступ продолжался или продолжается? Восстанавливалось ли сознание между приступами и на какой промежуток времени?
- Были ли подобные приступы ранее? Чем они купировались?
- Страдает ли больной эпилепсией? Наблюдается ли у врача-невролога? Принимает ли антиконвульсанты?
- Злоупотребляет ли пациент алкоголем? Употребляет ли наркотики?
- Имеется ли сопутствующая патология (инсульт, ишемическая болезнь сердца, сахарный диабет, васкулит, опухоли и др.)? Какие лекарственные средства принимает больной?

Осмотр и обследование

- Оценка общего состояния и жизненно важных функций: сознания, дыхания, кровообращения (исследование пульса, измерение ЧСС, АД). Визуальная оценка цвета кожи лица: гиперемия или цианоз в начале приступа. Осмотр ротовой полости: следы прикуса языка.
- Наличие признаков травм и кровотечений.
- Выявление признаков гипоксии (неправильный ритм дыхания, его задержка, цианоз).
- Определение концентрации глюкозы в крови (исключение гипер-/гипогликемии).
- Все полученные на догоспитальном этапе сведения об обстоятельствах, предшествовавших развитию статуса, а также данные об оказанной помощи должны быть тщательно документированы и переданы в стационар, куда доставлен больной.

Принципы терапии

ЭС – неотложное состояние, требующее срочной госпитализации в отделение реанимации и неотложной терапии.

Ведение больных с ЭС основано на следующих принципах:

- максимально раннее начало терапии (на месте, в машине скорой помощи);
- госпитализация в нейрореанимационное или общереанимационное отделение;
- профилактика и устранение расстройств систем жизнеобеспечения организма;
- по возможности применение минимального числа (1–2) антиконвульсантов;
- струйное в/в их введение (по крайней мере на начальных этапах);
- правильное дозирование (в мг/кг), мониторинг уровня антиэпилептического препарата в крови;
- ЭЭГ-мониторинг.

Общие мероприятия

- При остановке дыхания и/или кровообращения следует проводить сердечно-легочную реанимацию.
- Необходимо следить за проходимость дыхательных путей.
- Мониторинг АД, ЧСС и ЭЭГ.
- Мониторинг приступов: нужно точно по времени отмечать каждый случай приступа и описывать его характер (длительность, степень генерализации).
- Установка назогастрального зонда, мочевого катетера, в/в катетера в кубитальную или центральную вену (яремную, подключичную, бедренную).

Фармакотерапия

Препараты первой линии – группа бензодиазепинов:

- диазепам (0,25–0,4 мг/кг в/в медленно, разведя физиологическим раствором). Следует помнить, что при быстром в/в введении могут возникать угнетение дыхания и западание языка (!). Лучше всего введение диазепама осуществлять автоматическим шприцевым дозатором;
- лоразепам (0,05–0,1 мг/кг в/в). Не оказывает негативного влияния на дыхание и гемодинамику;
- мидазолам (0,2 мг/кг в/в).

Возможно в/в использование препаратов вальпроевой кислоты (конвулекс для в/в медленного болюсного введения или для в/в инфузии рекомендуется в дозе 0,5–1,0 мг/кг массы тела/ч).

Если через 10 мин после введения противосудорожных препаратов судороги не прекращаются, упомянутые препараты в тех же дозах вводятся в/в повторно.

Если спустя 20 мин после второго введения противосудорожных препаратов судороги не прекращаются, назначаются *препараты второй линии*:

- натрия оксипропионат вводится в/в медленно в дозе 1–2 мл/мин по 10 мл 20% раствора. Возможно инфузионное введение препарата в 50–100 мл изотонического раствора натрия хлорида;

- дифенин (фенитоин) для в/в введения – начальная доза для взрослых и детей составляет 15–20 мг/кг. В зависимости от клинической ситуации разовая доза может составлять 50–100 мг/кг, но не быстрее 50 мг/мин. Дифенин назначается под контролем частоты пульса – при появлении брадикардии введение препарата прекращается. Противопоказание к назначению дифенина – аритмия.

Если ЭС не купируется спустя 15 мин после назначения препаратов второй линии, приходится прибегать к использованию *мероприятий третьей линии*:

- ингаляционный наркоз смесью закиси азота с кислородом. Эффективность ингаляционного наркоза контролируется по сужению зрачков, резкому снижению корнеального рефлекса, нормализации дыхания (16–20/мин), уменьшению тахикардии. В этих условиях статус прекращается;
- барбитураты:
 - гексенал назначают в/в со скоростью 1 мл/мин; вначале вводят 1–2 мл 1–2% раствора и при отсутствии в течение 30–40 с побочных явлений вводят дополнительное количество раствора. Общая доза составляет 0,5–0,7 г препарата (8–10 мг/кг);
 - тиопентал по 20–30 мл 2% раствора в/в капельно. По 3–5 мг/кг/ч в течение 12 ч;
 - пропофол (дизоприван) 1–2 мг/кг в/в струйно;
 - во время лечения тиопенталом или пропофолом необходимо продолжать введение фенитоина или вальпроевой кислоты;
- если у больного эпилепсия, следует вводить противоэпилептические препараты в дозе, в 1,5 раза превышающей привычную для больного (если не может глотать – вводить через зонд);
- при неэффективности терапии в качестве резервного ряда можно провести люмбальную пункцию, обеспечить краниоцеребральную гипотермию;

- в редких случаях при наиболее тяжелых и длительных формах ЭС осуществляется перевод больных на ИВЛ с предварительным введением миорелаксантов;
- при неудаче проводится наркоз (I–II ступень хирургической стадии), при отсутствии стойкого эффекта – сверхдлинный комбинированный наркоз с применением мышечных релаксантов.

Другие необходимые мероприятия

Одновременно с лекарствами и приемами, необходимыми для непосредственного купирования ЭС, в ряде случаев приходится прибегать к назначению препаратов, корригирующих или ликвидирующих сопутствующие патологические процессы или состояния, обусловленные ЭС:

- введение маннитола в/в капельно медленно 400 мл/сут. 15% раствора;
- при содержании глюкозы в крови менее 5 ммоль/л (или *ex juvantibus*) – 50 мл 40% раствора глюкозы в/в (не более 120 мл из-за угрозы ОГМ). Предварительно необходимо ввести 2 мл 5% раствора тиамин (100 мг) для предупреждения потенциально смертельной острой энцефалопатии Гайе–Вернике, которая развивается вследствие дефицита витамина В1 (тиамин), усугубляющегося на фоне поступления больших доз глюкозы, особенно при алкогольном опьянении и длительном голодании;
- при гипертермии в/м вводится 2–4 мл 50% раствора анальгина;
- коррекция метаболического ацидоза (в/в введение бикарбоната натрия или трисомин), ДВС-синдрома (гепарин по 5000 ЕД 4 раза в сутки п/к, при необходимости по 10 000 ЕД в/в капельно);
- возможно в/в болюсное введение кортикостероидов, лучше – дексаметазона в дозе 12 мг/сут.;
- предотвращение ОГМ, прогнозируемого при длительном течении судорожного эпизода, – применяют интермиттирующую ИВЛ с положительным давлением.

Необходимо контролировать:

- гемодинамические показатели;
- SpO₂;
- водно-электролитный баланс;
- кислотно-основной состав;
- микроциркуляцию;
- реологию;
- ЭЭГ.

Причины неэффективности терапии:

- позднее начало;
- назначение недостаточной дозы антиэпилептического препарата;
- использование препарата в/м или слишком медленно в/в;
- непринятие мер для поддержания максимальной концентрации препарата в крови;
- игнорирование причин ЭС;
- необеспечение поддерживающей антиконвульсантной терапии после купирования приступов.

NB!

- Категорически противопоказано введение аминазина, трифтазина и других нейролептиков, так как они резко угнетают дыхание и гемодинамику.
- Категорически противопоказано введение препаратов, обладающих эпилептогенным действием, – камфоры, кордиамина, бемегрида.
- Препараты, которых следует избегать при ЭС: наркотические вещества, фенотиазины, средства для нервно-мышечной блокады. В случае их применения приступы могут продолжаться и приводить к неврологическому повреждению, но при этом не проявляться клинически.
- При проведении ИВЛ у больных с ЭС нужно избегать гипервентиляции (несмотря на то что гипервентиляция уменьшает ВЧД, в данном случае она неприменима, так как снижает судорожный порог и провоцирует приступы). Режимы применяемой ИВЛ должны компенсировать гипоксию.

Часто встречающиеся ошибки:

- отказ от исследования концентрации глюкозы в крови;
- введение 40% раствора глюкозы без тиамин (100 мг).

После купирования ЭС постепенно отменяют «острые» антиэпилептические препараты, активизируют пациента и переводят в отделение общей неврологии или психоневрологический диспансер для коррекции применяемых доз лекарственных средств.

ГЛАВА 11. ТЯЖЕЛАЯ МИАСТЕНИЯ. КРИЗЫ ПРИ МИАСТЕНИИ

Коды согласно МКБ-10

- G70 Миастения gravis и другие нарушения нервно-мышечного синапса
- G70.0 Миастения gravis
- G70.1 Токсические нарушения нервно-мышечного синапса
- G70.2 Врожденная или приобретенная миастения
- G70.8 Другие нарушения нервно-мышечного синапса

Миастения (*myasthenia gravis*, болезнь Эрба–Гольдфлама) – аутоиммунное заболевание, обусловленное аутоагрессией с образованием антител, направленных на различные антигенные мишени нервно-мышечного аппарата. Основное клиническое проявление миастении – синдром патологической мышечной утомляемости (усиление мышечной слабости после физической нагрузки и уменьшение после отдыха).

Распространенность миастении составляет 10–24 случая на 100 тыс. населения. Соотношение женщин и мужчин составляет 3:1. Миастения может дебютировать в любом возрасте, пик заболеваемости у молодых женщин приходится на 20–40 лет. Средний возраст начала болезни у женщин – 26 лет, у мужчин – 31 год. В пожилом возрасте соотношение выравнивается, мужчины и женщины болеют одинаково часто.

Этиология и патогенез

В основе миастении лежат нарушения аутоиммунного характера. Основная мишень при миастении – ацетилхолиновый рецептор (АХР). Наряду со специфическими ауто-

антителами к мышечному АХР, могут выявляться антитела к белку титину, рианодиновым рецепторам саркоплазматического ретикулума, потенциалзависимым калиевым каналам и субъединицам нейронального АХР. Примерно в трети случаев при отсутствии аутоантител к АХР (серонегативная миастения) выявляются антитела к мышечной специфической тирозинкиназе.

Очевиден факт участия вилочковой железы в развитии заболевания. У 3 из 4 больных с миастенией выявляются тимит (гиперпластическая иммунная реакция в виде развития лимфоидных фолликулов [85%]) либо тимомы (15%). Мишенью иммунной атаки являются миоидные клетки вилочковой железы, несущие рецепторы к ацетилхолину. Возможность перекрестного реагирования антител к миоидным клеткам тимуса с АХР поперечнополосатой мускулатуры является возможной причиной развития заболевания.

У больных миастенией количество АХР значительно снижено, синаптическая щель расширена, складки постсинаптической мембраны сглажены. Снижение числа АХР ведет к уменьшению потенциала концевой пластинки, поэтому в мышцах не генерируется потенциал действия. Развивается выраженная мышечная слабость. При повторном сокращении нарушение передачи распространяется на все большее количество синапсов и сила мышц прогрессивно уменьшается. Гистологические исследования биопсийного материала выявляют изменения в скелетных мышцах, в том числе очаговую атрофию, лимфоплазии, миозит, коагуляционный некроз.

У взрослых больных с миастенией выявлена ассоциативная связь с антигенами главного комплекса гистосовместимости (ГКГ) класса I – HLA-A1, -A2, -B8. Частота выявления этих типов ГКГ у больных в 2–3 раза выше, чем в популяции, особенно у женщин моложе 30 лет. Антигены ГКГ класса II HLA-DR3 и HLA-DQ2 также ассоциированы с миастенией взрослых.

Классификация

Существует несколько классификаций миастении. Одна из них предложена Б.М.Гехтом в 1965 г.

По характеру течения:

- 1) миастенические эпизоды (однократный эпизод или ремиттирующее течение);
- 2) миастенические состояния (т.е. стационарное течение);
- 3) прогрессирующее течение;
- 4) злокачественная форма.

По локализации:

- 1) локальные (ограниченные) процессы: глазные, бульбарные, лицевые, краниальные, туловищные;
- 2) генерализованные процессы: без бульбарных нарушений, с нарушениями дыхания.

По степени тяжести двигательных расстройств: легкая, средней тяжести и тяжелая.

По степени компенсации двигательных нарушений на фоне антихолинэстеразных препаратов: полная, достаточная и недостаточная (плохая).

Классификация миастении К.Оссерман 2001 г. утверждена в качестве международной классификации:

- группа I – глазная форма миастении (15%);
- группа IIА – легкая форма генерализованной миастении с высокой чувствительностью к ингибиторам холинэстеразы (30%);
- группа IIВ – среднетяжелая форма генерализованной миастении (дыхательные мышцы не вовлечены) (25%);
- группа III – острая и быстро прогрессирующая миастения с низкой чувствительностью к ингибиторам холинэстеразы, частыми кризами, бульбарным параличом и дыхательной недостаточностью, высокой частотой развития тимомы и нередким летальным исходом (15%);
- группа IV – хроническая тяжелая генерализованная форма миастении (как правило, развивается у пациентов I или

II группы после периода относительно стабильного течения; высокая частота выявления тимомы) (10%).

Следует подчеркнуть, что форма миастении не является стационарной для каждого конкретного пациента и может переходить одна в другую с течением времени.

Наиболее злокачественное течение имеет миастения в сочетании с тимомой.

NB! Опасность состоит в возможности внезапного перехода любой из форм миастении в более тяжелую и в развитии кризов, требующих неотложных терапевтических мероприятий.

Особенности клинической картины миастении представлены в таблице 11.1.

NB! Важным диагностическим критерием миастении служит драматический эффект после введения антихолинэстеразных средств (прозерина).

Дифференциальная диагностика миастении проводится с сосудистыми поражениями и опухолями ствола головного мозга, энцефалопатиями, боковым амиотрофическим склерозом, миопатиями, прогрессирующими мышечными дистрофиями, идиопатической полиневропатией, ботулизмом, синдромом Гийена–Барре и др. (табл. 11.2).

Осложнения тяжелой миастении:

- дыхательная недостаточность;
- нарушение функции глотания, аспирация;
- миастенические кризы;
- возможность частых падений;
- иммобилизация с риском тромбообразования;
- риск инфекций легких и мочевых путей;
- связанные с длительным приемом кортикостероидов и цитостатиков.

Таблица 11.1

Клинические проявления миастении

Признак	Характеристика
В основе клинической картины миастении лежат нарушения функции поперечнополосатой мускулатуры различной степени выраженности. Синдром «патологической мышечной утомляемости»	При легкой степени поражения мышц нарушения функции выявляются только при многократных повторных движениях или при длительном статическом напряжении. При выраженных клинических симптомах болезни слабость выявляется без предварительной нагрузки. Для начала заболевания характерно появление глазодвигательных расстройств в виде птоза, диплопии с резким ухудшением при чтении, фиксации взгляда и уменьшением и даже исчезновением симптомов после отдыха. Часто отмечается слабость лицевой и жевательной мускулатуры (например, отвисание нижней челюсти) во время приема пищи. В ряде случаев первые симптомы проявляются со стороны мышц глотки, гортани – затруднение глотания, осиплость голоса, нечеткость речи на фоне длительного разговора. Реже миастения начинается со слабости поперечнополосатых мышц конечностей и шеи, когда пациенты, например, замечают слабость в руках во время расчесывания волос, выполнения других бытовых действий
Лабильность симптомов	Нарастание симптоматики после нагрузки или к вечеру на фоне общего утомления и восстановление мышечной силы после отдыха
Несоответствие зоны поражения мышц законам топической диагностики	Чаще всего мышечные симптомы асимметричны
Сопутствующие симптомы	Для дифференциальной диагностики важно отсутствие нарушений чувствительности, а также появление мышечных атрофий только в исключительных случаях

Таблица 11.2

Сравнительная характеристика миастенических синдромов

Нозология	Патогенез	Особенности клинической картины
Миастенический синдром при ботулизме	Ботулотоксин связывается с синаптической мембраной нервно-мышечных холинэргических сигналов попеременнополосатых и гладких мышц. Токсин, обладая протеазной активностью, расщепляет специфические синаптические белки, что нарушает слияние синаптических пузырьков и синаптической мембраны, т.е. блокирует прохождение нервного импульса при нормальной продукции ацетилхолина и холинэстеразы	Поражаются в первую очередь мышцы с высокой функциональной активностью: глазодвигательные, глотки и гортани, дыхательные. Двоение в глазах, зрачок стабильно расширен, птоз, ограничение движения глазных яблок, возможна полная неподвижность глазных яблок. Туман или сетка перед глазами. Снижается острота зрения, иногда возникает острая дальновзоркость. Изменяется высота и тембр голоса, появляется гнусавость. При прогрессировании заболевания голос становится сиплым, охриплым, возможна его полная потеря, что связано с развитием пареза голосовых связок. Нарушается глотание вначале твердой пищи, а затем и жидкой. В тяжелых случаях при попытках проглотить воду она начинает литься через нос. Дисфагия связана с прогрессирующим парезом мышц глотки. В результате расстройств иннервации мышц гортани утрачивается кашлевой толчок. Больные могут задохнуться при попадании в дыхательные пути слюны и жидкости. Ослабевают задние мышцы шеи, поддерживающие голову. При нарастании симптомов большой руками поддерживает голову, чтобы она не опускалась к груди. Дыхательные расстройства: нехватка воздуха, стеснение и боли в груди, поверхностное и частое дыхание. Самые опасные осложнения – развитие острой дыхательной недостаточности, остановка дыхания вследствие паралича дыхательной мускулатуры или асфиксия дыхательных путей

Миастенический синдром Ламберта–Итона	Аутоиммунное заболевание, связанное с выработкой антител к потенциализируемым кальциевым каналам пресинаптической мембраны. Дефект нервно-мышечной передачи связан с уменьшением числа квантов ацетилхолина, высвобождаемых из терминали аксона в ответ на нервный стимул. Компенсаторной реакцией является усиление складчатости постсинаптической мембраны. Около 2/3 случаев связаны со злокачественными новообразованиями. В 80% это мелкоклеточный рак легких. Миастенический синдром Ламберта–Итона может появляться раньше опухоли, поэтому онкологический поиск необходим в течение как минимум 3 последующих лет. Синдром Ламберта–Итона не неопластического генеза сопровождается, как правило, другими аутоиммунными заболеваниями	Мужчины болеют чаще женщин, соотношение М:Ж – 4,7:1. Дебют с патологической мышечной утомляемостью мышц ног и тазового пояса, что приводит к изменению походки по типу миопатической. В дальнейшем происходит генерализация процесса. Глазодвигательные нарушения развиваются редко, и выражены слабо. Наличие «феномена вработывания» – увеличение мышечной силы в процессе физической нагрузки. Выраженные вегетативные нарушения (нарушения саливации, пототделения, импотенция, ортостатические реакции). Антихолинэстеразные препараты оказывают слабый эффект, однако являются первой линией выбора. Используют 3,4-диаминопиридин, увеличивающий приток кальция в нервные окончания
---------------------------------------	--	--

Таблица 11.2 (окончание)

Нозология	Патогенез	Особенности клинической картины
Миастенический синдром при терминальной полиневропатии	Поражение терминальных ветвей двигательных нервов и грубые расстройства нервно-мышечной передачи	Постепенное развитие выраженных парезов дистальных отделов рук и ног. Нередко развитию слабости предшествуют парестезии и боли в кистях и стопах. Периостальные и сухожильные рефлексы угнетаются вплоть до исчезновения, прогрессируют амиотрофии. По мере развития заболевания в процесс могут вовлекаться мышцы проксимальных отделов конечностей, изредка наблюдаются нарушения функции мимических и жевательных мышц. Возможно поражение экстраокулярной мускулатуры, приводящее к офтальмоплегии. Отсутствуют характерные для миастении иммунологические изменения и изменения по данным электронейромиографии (ЭНМГ)
Миастенические синдромы, вызываемые лекарственными препаратами	Может быть спровоцирован различными препаратами: антибиотиками (аминогликозиды, ампициллин, полимиксин В, колистин, тетрациклины, эритромицин, ципрофлоксацин), β-адреноблокаторами, ботулотоксином, антагонистами кальция, курареподобными миорелаксантами, солями магния, лидокаином, прокаинамидом, хинином, рентгеноконтрастными средствами, D-пеницилламином, диффенином, гормонами щитовидной железы	Симптомы миастении выражены, как правило, незначительно. Отсутствуют характерные для миастении иммунологические и ЭНМГ-изменения. Если прекратить применение препарата, признаки миастении постепенно исчезают

Диагностика

1. Данные анамнеза, неврологический осмотр и функциональные пробы для выявления синдрома патологической мышечной утомляемости.

Прозериновая проба – один из наиболее достоверных диагностических критериев заболевания (уровень доказательности А, класс доказательности Ia). Используют неостигмина метилсульфат (прозерин) п/к (при массе тела пациента 50–60 кг – 1,5 мл; 60–80 кг – 2 мл; 80–100 кг – 2,5 мл 0,05% раствора). Оценку результатов теста проводят в интервале от 20 мин до 1,5 ч после введения препарата. Полную компенсацию двигательных нарушений – восстановление силы мышцы до нормальных значений независимо от степени ее исходного снижения – выявляют у 15% больных. У 75% больных отмечают неполную реакцию на введение препаратов, т.е. увеличение силы мышцы на 2–3 балла, но не до нормы. Частичная компенсация характеризуется увеличением силы на 1 балл в отдельных мышцах. При полной и неполной компенсации двигательных нарушений пробу считают позитивной, при частичной – сомнительной, при отсутствии реакции – негативной.

NB! Необходимо помнить, что глазная форма миастении малочувствительна к антихолинэстеразным средствам!

2. ЭНМГ-исследование (уровень доказательности А, класс доказательности Ia).

Понятия «стандартная для исследования мышца» при миастении не существует. Очень важно выбрать для проведения ЭНМГ наиболее пораженную клинически мышцу (или мышцы) (рис. 11.1–11.3).

Для миастенического процесса характерны:

- Снижение амплитуды М-ответа (при тяжелом течении процесса).
- Миастеническая реакция с прогрессирующим уменьшением амплитуды потенциала при ритмической стимуляции.

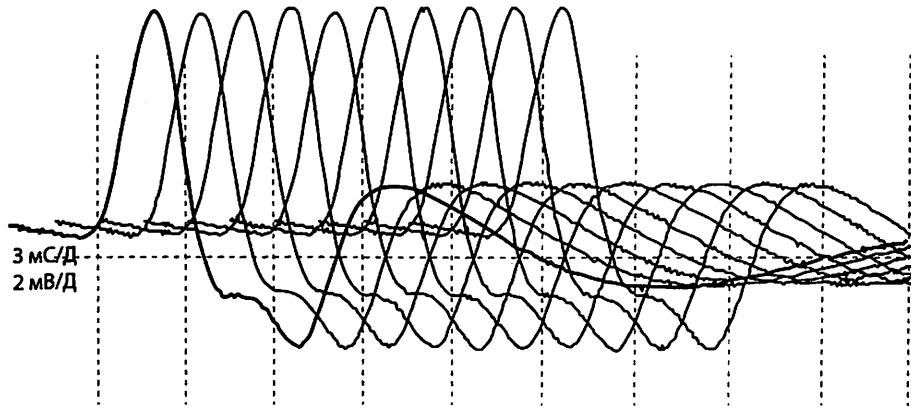


Рис. 11.1. Ритмическая стимуляция локтевого нерва в норме, без нарушения нервно-мышечной передачи. Стимуляция частотой 3 Гц, декремента амплитуды и площади М-ответов нет.

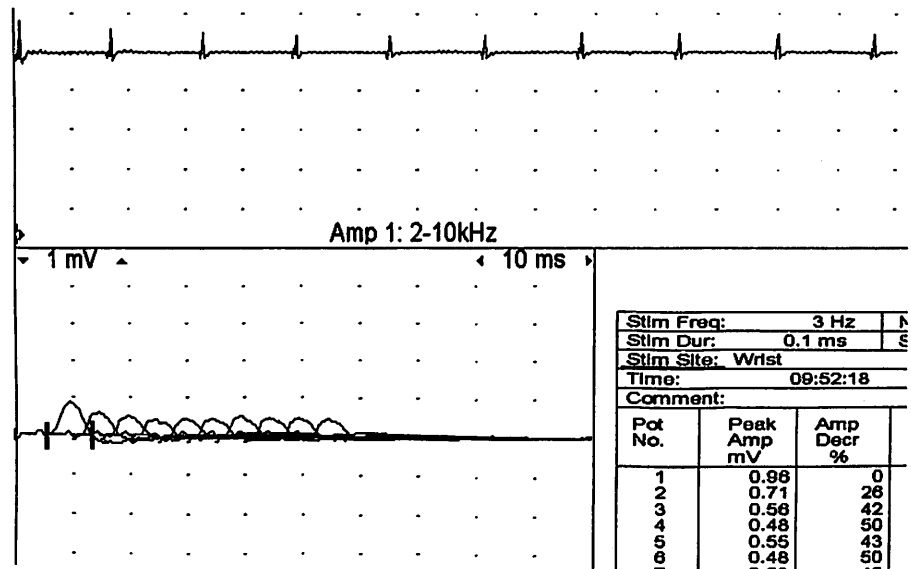


Рис. 11.2. Тест ритмической стимуляции нерва (декремент-тест) пациентки с тяжелой миастенией. Снижена амплитуда первого М-ответа и последующих, виден декремент. Исследована мимическая мышца (круговая мышца глаза).

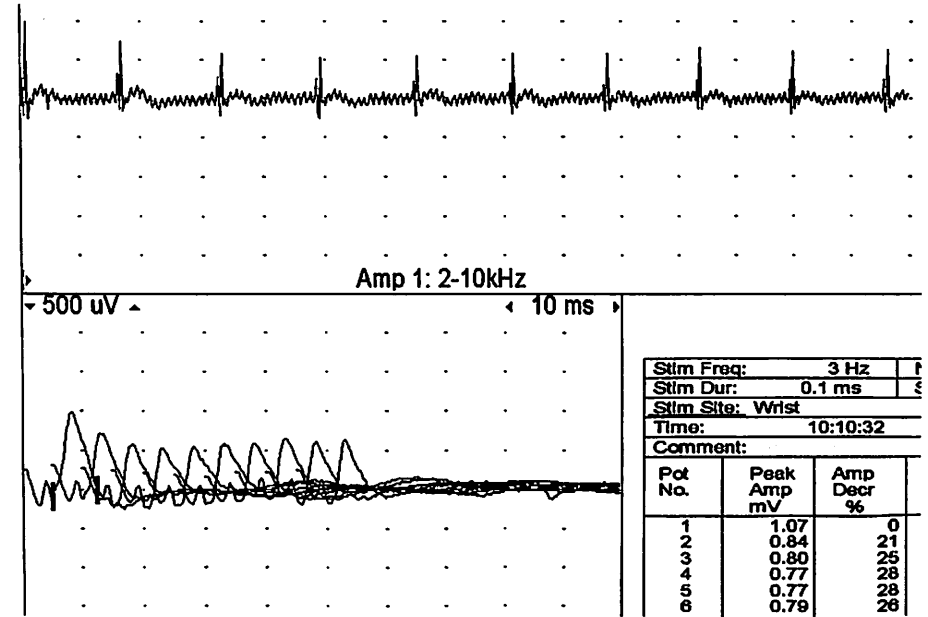


Рис. 11.3. Тест ритмической стимуляции нерва той же пациентки после прозеринового пробы. Стимуляция нерва частотой 3 Гц, нарастает амплитуда первого М-ответа и последующих.

- Измерение величины декремента амплитуды (площади) М-ответа при стимуляции мышцы частотой 3 Гц в процентах по отношению пятого М-ответа к первому (A5/A1). Величина декремента при стимуляции частотой 3 Гц отражает степень снижения фактора надежности нервно-мышечной передачи. Величина декремента, которая достоверно указывает на патологическое снижение нервно-мышечной передачи, составляет более 10–15%.
 - Посттетаническая депрессия и истощение.
 - Обратимость нарушений после введения прозерина.
3. Лабораторные исследования:
- анализ сыворотки крови для определения уровня аутоантител к ацетилхолиновым рецепторам (радиоиммунный анализ) (уровень доказательности А, класс доказательности Ib);

- изучение уровня аутоантител к белку титину (иммуноферментный анализ) (уровень доказательности А, класс доказательности Пб);
 - анализ крови на антитела к ацетилхолиновым рецепторам, рецепторам к мышечной специфической тирозинкиназе на постсинаптической мембране.
4. КТ органов переднего средостения (вилочковой железы) на предмет выявления тимомы. В норме после 40 лет вилочковая железа не визуализируется (уровень доказательности А, класс доказательности IIa).

Принципы терапии

NB! Все случаи:

- с дыхательными нарушениями (жизненная емкость легких < 1,5–2 л, диспноэ);
- бульбарными симптомами;
- распространенной генерализованной мышечной слабостью;
- возрастающей потребностью в антихолинэстеразных препаратах – требуют наблюдения в отделении интенсивной терапии и реанимации!

Первый этап (компенсирующая терапия) предполагает назначение двух групп препаратов.

1. Антихолинэстеразные препараты (уровень доказательности А, класс доказательности Ia):
 - *пиридостигмин* (Калимин, Местинон). Действие наступает через 30–60 мин приема и длится до 3–6 ч. Калимин (Местинон) 60 мг применяют перорально в максимальной суточной дозе 240–360 мг, а однократно – от 30 до 120 мг. Необходим тщательный подбор дозы в условиях неврологического стационара! Кратность приема и промежутки между приемами антихолинэстеразного препарата устанавливаются строго индивидуально! В период подбора дозы и кратности приема препарата пациент и врач засекают по минутам срок наступления эффекта и максимальную длительность его сохранения;

- *хлорид калия* назначается в порошке по 1,0 г 3 раза в сутки. Порошок растворяют в стакане воды или сока и принимают во время еды. Хлорид калия (Калий-нормин, Калипоз), калия цитрат (Калинор), оротат калия принимают перорально в суммарной дозе 3 г/сут. Рекомендуют продукты, богатые калием: творог, печеный картофель, изюм, курагу, бананы. Необходимо помнить, что противопоказаниями для использования больших доз препаратов калия являются полная поперечная блокада проводящей системы сердца, нарушение выделительной функции почек (уровень доказательности В, класс доказательности III).

2. Спиринолактон (Альдактон, Верошпирон) показан при миастении ввиду способности задерживать калий в клетках. Препарат принимают внутрь в дозе 0,025–0,05 г 3–4 раза в день.

Второй этап – лечение глюкокортикоидными препаратами и тимэктомия (уровень доказательности А, класс доказательности Ia).

Продолжается прием препаратов, назначенных на первом этапе. Если применение антихолинэстеразных препаратов не обеспечивает достаточного эффекта, средством выбора становятся *кортикостероиды*. Они используются как первоочередное средство в лечении больных с витальными нарушениями, при дебюте заболевания с бульбарных нарушений, а также при глазной форме миастении. Начальная доза составляет 10–20 мг преднизолона в день, затем каждые 2–3 дня дозу повышают на 5 мг до достижения терапевтической. В среднем дозировка определяется из расчета 1 мг/кг массы тела, однако не должна быть менее 50 мг. Наиболее оптимальной терапией является прием глюкокортикоидных препаратов по схеме через день, однократно с утра, запивая молоком или киселем. Эффект кортикостероидов оценивают в среднем через 2 нед. от начала терапии. При достижении стойкой стабилизации симптомов дозу преднизолона можно попытаться снизить до поддержива-

ющей. Минимальная продолжительность лечения составляет 1–2 года.

Тимэктомия даже без наличия тимомы показана прежде всего:

- пациентам моложе 60 лет ввиду наибольшей эффективности;
- пациентам с генерализованной формой миастении;
- пациентам с прогрессирующим течением миастении;
- при вовлечении в процесс краниобульбарной мускулатуры.

Наличие тимомы является абсолютным показанием к операции. Противопоказаниями к тимэктомии являются тяжелые соматические заболевания, острая фаза миастении (выраженные некомпенсированные бульбарные нарушения, кризы). Тимэктомия нецелесообразна у больных, длительно страдающих миастенией при стабильном ее течении, а также при локальной глазной форме миастении.

Тем пациентам, которым невозможно провести хирургическое лечение, применяется *γ-терапия области тимуса* как метод комплексной терапии после удаления тимомы (особенно в случаях инфильтрации опухоли в расположенные рядом органы). Суммарная доза курса *γ-терапии* выбирается индивидуально, составляя в среднем 40–45 Гр.

Третий этап (иммуносупрессивная терапия) применяется в случаях недостаточной эффективности терапии или необходимости уменьшения дозы глюкокортикоидных препаратов из-за побочных эффектов.

Азатиоприн (имуран) обычно хорошо переносится и эффективен у 70–90% больных с миастенией. По сравнению с глюкокортикоидными препаратами азатиоприн действует более медленно, клинический эффект его появляется только через 2–3 мес., однако у препарата отмечено меньше побочных эффектов. Может использоваться в качестве монотерапии, а также в сочетании с глюкокортикоидными препаратами. Азатиоприн назначается перорально ежедневно с дозы 50 мг/сут. в течение 1 нед. с последующим увеличением ее до 2–3 мг/кг/сут. Поддерживающая доза составляет 150 мг/сут. и менее. Продолжи-

тельность терапии не дольше 2 лет нецелесообразна (уровень доказательности А, класс доказательности IIa).

Циклоспорин А успешно применяется при лечении тяжелых форм миастении, в случаях резистентности к другим видам иммуносупрессии, в лечении серонегативных пациентов, а также у больных миастенией с инвазивными тимоматами. Преимущества циклоспорина заключаются в отсутствии подавления иммунной системы в целом. Циклоспорин назначается перорально, с начальной дозы 3 мг/кг массы тела. Затем доза препарата может быть увеличена до 5 мг/кг массы тела 2 раза в день. Средняя терапевтическая доза 125–200 мг 2 раза в день. Улучшение отмечается у большинства больных через 1–2 мес. от начала терапии и достигает максимума к 3–4 мес. После достижения стойкого терапевтического эффекта доза циклоспорина может быть снижена до минимума, а контроль эффективности лечения осуществляется на основе оценки клинического статуса и концентрации препарата в плазме. Следует помнить, что препарат нефротоксичен (уровень доказательности А, класс доказательности IIa).

Микофенолата мофетил (СеллСент). Препарат позволяет уменьшить дозу стероидных препаратов. Стандартная доза 2 г/сут. на срок от 6 до 12 мес. Эффект препарата развивается относительно медленно, примерно сопоставим с действием азатиоприна. Важным преимуществом препарата является практически полное отсутствие побочных эффектов.

Циклофосфан используется как в виде монотерапии, так и в сочетании с глюкокортикоидными препаратами у тяжелых больных с миастенией и резистентностью к другим видам лечения. Циклофосфан назначается в/м ежедневно в дозе 200 мг или через день в дозе 400 мг, порошок предварительно растворяют в теплой дистиллированной воде. Максимальная суммарная доза препарата составляет 12–30 г. Положительный эффект терапии можно оценить уже после введения 3 г препарата. Стойкое улучшение отмечается после введения 6 г. Терапию циклофосфаном обязательно начинать в условиях стационара,

и, только убедившись в его хорошей переносимости, переводить больных на амбулаторное лечение.

Из побочных эффектов действия азатиоприна и циклофосфана (встречающихся приблизительно в 40% случаев) нередко отмечается появление анемии, что не требует изменения дозы препарата. Снижение дозы азатиоприна, вплоть до его полной отмены, требуется при лейкопении (снижение лейкоцитов менее $3,5 \cdot 10^9/\text{л}$), тромбоцитопении (снижение тромбоцитов менее $150 \cdot 10^9/\text{л}$) и/или серьезных нарушениях функции печени (признаки токсического гепатита), а также простудных и воспалительных заболеваниях. Другие осложнения – аллергические реакции, желудочно-кишечные расстройства – обычно исчезают на фоне уменьшения дозы препарата. С целью предупреждения нарушений функции печени целесообразно назначать гепатопротекторы (Эссенциале, Тыквеол, Карсил).

Тяжесть течения некоторых форм миастении (серонегативная, поздняя тяжелая и сочетающаяся с тимомой) предполагает быстрое включение лечебных мероприятий третьего этапа.

Тактика лечения определяет и целесообразность проведения плазмафереза и в/в назначения человеческого иммуноглобулина на различных этапах течения болезни и при угрозе развития смешанного криза.

NB! Важно предупредить пациентов о запрете приема целого ряда препаратов, способных по различным причинам вызвать ухудшение состояния.

Препараты, запрещенные для приема больным с миастенией, представлены в таблице 11.3.

Осложнения

Кризы при миастении

К наиболее опасным, грозным осложнениям, требующим неотложной помощи, относят миастенические кризы. Это внезапно развивающиеся состояния, возникающие в результате нервно-мышечного блока с выраженным прогрессированием

Таблица 11.3

Лекарственная терапия у больных с миастенией

Противопоказано	Разрешено
Антибиотики <ul style="list-style-type: none"> Аминогликозиды (гентамицин, стрептомицин, неомицин, канамицин, мономицин, тобрамицин, сизомицин, амикацин, дидезоксиканамицин-В, нетилмицин) Фторхинолоны (эноксацин, норфлоксацин, ципрофлоксацин, офлоксацин, флероксацин, ломефлоксацин, парфлоксацин) Тетрациклины – осторожно, под наблюдением врача 	Антибиотики <ul style="list-style-type: none"> Цефалоспорины, макролиды Пенициллины, нитрофураны
Препараты магния (Магнезия, Панангин, Аспаркам, Магне В6)	
Нейролептики, транквилизаторы и антидепрессанты (диазепам [Реланиум], хлордиазепоксид [Элениум], оксазепам [Тазепам], Феназепам, амитриптилин, препараты лития и др.)	Бром, пустырник, валериана, Валокордин, Корвалол, тофизолам (Грандаксин), Адаптол
Курареподобные миорелаксанты, γ-оксимасляная кислота	
Мочегонные Ацетазоламид (Диакарб), фуросемид (Лазикс)	Мочегонные Спиринолактоны (например, Верошпирон)
Фторсодержащие кортикостероиды (дексаметазон, триамцинолон [Полькортолон])	Глюкокортикоиды (преднизолон, метилпреднизолон)
Противоаритмические средства (хинидин, прокаинамид, верапамил, β-блокаторы – осторожно)	Препараты спорыньи (дигиталис), блокаторы рецепторов ангиотензина II
Противоревматические средства (Д-пеницилламин)	Ацетилсалициловая кислота (Аспирин), индометацин, парацетамол, диклофенак, препараты золота
Противосудорожные Габапентин	Противосудорожные Клоназепам, вальпроаты, ламотриджин

Таблица 11.4

Отличительные симптомы миастенического и холинергического кризов

Миастенический криз	Холинергический криз
<i>М-холинергические (вегетативные) симптомы</i>	
<ul style="list-style-type: none"> • Сухость слизистых оболочек • Густая слюна • Мидриаз • Тахикардия • Повышение АД 	<ul style="list-style-type: none"> • Слезотечение, бронхорея, ринорея • Жидкая слюна • Миоз • Брадикардия • Понижение АД • Тошнота, рвота, кишечная колика, жидкий стул, полиурия
<i>Н-холинергические симптомы</i>	
<ul style="list-style-type: none"> • Положительная реакция на введение антихолинэстеразных препаратов 	<ul style="list-style-type: none"> • Ухудшение состояния при введении антихолинэстеразных препаратов • Фасцикулярные подергивания мышц • Крампи, тремор мышц • Эпилептиформные судороги

патологической мышечной слабости и нарушением функции дыхательных мышц.

Выделяют кризы миастенические, холинергические и смешанные (табл. 11.4).

Миастенический криз – внезапно развивающееся неотложное критическое состояние, возникающее в результате нервно-мышечного блока с выраженным прогрессированием патологической мышечной слабости и нарушением функции дыхания на фоне приема неадекватных доз антихолинэстеразных препаратов или неэффективности терапии.

Тяжелые генерализованные миастенические кризы проявляются резкой слабостью скелетной мускулатуры, нарастающей дыхательной недостаточностью, выраженными бульбарными нарушениями, тревогой, возбуждением, различной степенью угнетения сознания. Симптоматика может нарастать в течение нескольких часов и даже минут. Дыхание первоначально учащенное, затем становится редким и поверхностным. Нарушается сердечно-сосудистая деятельность, ЧСС увеличивается до

150–180/мин, АД повышается до 200 мм рт.ст. В дальнейшем АД понижается, пульс становится вначале напряженным, затем аритмичным, редким, нитевидным. Усиливаются вегетативные симптомы – саливация, потоотделение, непроизвольные мочеиспускание и дефекация. При тяжелых генерализованных миастенических кризах развиваются явления гипоксической энцефалопатии с непостоянной пирамидной симптоматикой.

Холинергический криз обусловлен избыточной активацией никотиновых и мускариновых холинорецепторов вследствие передозировки антихолинэстеразных препаратов. При этом типе криза, наряду с развитием генерализованной слабости мышц, формируется весь комплекс побочных холинергических эффектов.

Холинергические кризы наблюдаются довольно редко (у 3% больных), и развиваются они более медленно, чем миастенические. В течение суток или нескольких дней состояние больных ухудшается, нарастают слабость и утомляемость, больной не выдерживает прежнего интервала между приемами антихолинэстеразных препаратов. Развиваются симптомы активации никотиновых (тремор, фасцикуляции, болезненные спазмы) и мускариновых (потливость, тошнота, тяжесть в эпигастрии, колики, усиленная перистальтика, усиление секреции бронхов, одышка) рецепторов.

Смешанный криз сочетает клинические черты миастенического и холинергического кризов. Это самый тяжелый вариант витальных нарушений у больных. С одной стороны, больной нуждается в немедленном приеме антихолинэстеразных препаратов, а с другой – состояние ухудшается на фоне их приема. Предвестниками смешанных кризов являются скрытые или явные признаки хронической холинергической интоксикации. В клиническом течении смешанных кризов выделяют наличие двух фаз: первая – миастеническая, вторая – холинергическая. Особенность распределения двигательных расстройств в период смешанного криза состоит в том, что при полной функциональной несостоятельности краниобульбарной

и дыхательной мускулатуры сила мышц рук и ног может быть снижена незначительно. Клинический опыт позволяет считать, что холинергические и смешанные кризы развиваются у больных с преимущественно краниобульбарной формой миастении, у которых существенно снижен порог между лечебной и токсической дозой антихолинэстеразных препаратов. Именно этот тип криза наиболее часто приводит к летальному исходу у больных с миастенией.

Неотложная терапия миастенического криза:

1. Лечение в отделении нейрореанимации с возможностью перевода на ИВЛ.
2. Обеспечение адекватного дыхания с помощью ИВЛ. В каждом конкретном случае вопрос о переводе пациента на ИВЛ решается на основании данных клинической картины: возбуждение, потеря сознания, цианоз, нарушение ритма дыхания – частота дыхательных движений свыше 40/мин, участие вспомогательной мускулатуры, жизненная емкость легких менее 15 мл/кг, PaO_2 ниже 60 мм рт.ст., $PaCO_2$ выше 60 мм рт.ст., pH около 7,2, HbO_2 ниже 70–80%. Через 16–24 ч после начала ИВЛ при условии ликвидации клинических проявлений кризов следует провести пробу с введением прозерина. При положительной реакции на введение прозерина можно прервать ИВЛ и, убедившись в возможности адекватного дыхания, перевести больного на прием пероральных антихолинэстеразных препаратов. При отсутствии положительной реакции на введение антихолинэстеразных препаратов необходимо продолжить ИВЛ, повторяя пробу с введением прозерина через каждые 24–36 часов.
3. Плазмаферез – наиболее эффективное лечебное мероприятие при развитии миастенических и холинергических кризов. Как правило, плазмаферез проводят курсом на протяжении 1–2 нед. с кратностью 2–5 операций. Прерывистый плазмаферез приводит к улучшению после проведения 3–4 сеансов. Эффективность непрерывного

плазмафереза, несмотря на большие возможности по объему заменяемой плазмы, существенно не отличается от таковой прерывистого. Противопоказаний к применению плазмафереза нет.

4. Прием иммуноглобулинов G 5% и 10% – общепринятым режимом терапии считают короткие (5-дневные) курсы в/в введения препарата в дозе 400 мг/кг массы тела ежедневно. В среднем клинический эффект наступает на 4-й день от начала лечения и продолжается в течение 50–100 дней по окончании курса. Через 3–4 мес. возможен повторный курс терапии иммуноглобулинами. Побочные эффекты проявляются в виде повышения температуры тела (4%), тошноты (1,5%), головной боли (1,5%). Большинство из этих явлений проходит после уменьшения скорости введения препарата или после временного прекращения инфузии.
5. Прозерин вводится п/к 1,5–2,5 мл, для уменьшения нежелательных явлений добавляют атропин в дозе 0,2–0,5 мл 0,15% раствора.
6. Хлорид калия вводится по 30 мл/сут. 10% раствора или по 1 г 2–3 раза в день.

Неотложная терапия холинергического криза:

1. Лечение в отделении нейрореанимации с возможностью перевода на ИВЛ.
2. Немедленная отмена антихолинэстеразных препаратов минимум на 1–2 сут.
3. При наличии показаний – обеспечение адекватного дыхания с помощью ИВЛ.
4. Проведение плазмафереза.
5. Атропина сульфат в/в по 0,5–1,0 мл раствора, затем п/к через 1–1,5 ч по 1 мл до появления мидриаза и сухости во рту.
6. Реактиватор холинэстеразы дипироксим 1 мл 15% раствора п/к или в/м. Повторно та же доза через 1 ч.

7. Показание для нового назначения антихолинэстеразных препаратов – ликвидация признаков активации мускариновых рецепторов.
8. Стероидные препараты (преднизолон 1 мг/кг массы тела или пульс-терапия 1000–1500 мг в/в).

Неотложная терапия смешанного криза:

1. Лечение в отделении нейрореанимации с возможностью перевода на ИВЛ.
2. Проведение плазмафереза.
3. Применение прозерина парентерально в зависимости от фазы криза.

ГЛАВА 12. ОСТРАЯ ДЕМИЕЛИНИЗИРУЮЩАЯ ПОЛИНЕВРОПАТИЯ (СИНДРОМ ГИЙЕНА–БАРРЕ)

Коды согласно МКБ-10

G61 Воспалительная полиневропатия

G61.0 Синдром Гийена–Барре

Синдром Гийена–Барре (СГБ) – тяжелое аутоиммунное заболевание периферической нервной системы, представляющее собой наиболее частую причину развития острого вялого тетрапареза.

Этиология и патогенез

СГБ развивается, как правило, спустя 1–3 нед. после перенесенного инфекционного заболевания (ОРВИ, грипп, гайморит, бронхит, пневмония, ангина, корь, паротит, инфекционная диарея и др.). В контексте вирусной инфекции Зика в затронутых странах был отмечен неожиданный рост числа случаев СГБ, что определяет вирусную инфекцию Зика в качестве одной из причин развития данной патологии. Провоцирующим фактором развития СГБ также могут послужить вакцинация или хирургическая операция.

Ведущая роль в патогенезе развития СГБ отводится аутоиммунным механизмам. В качестве основных триггеров аутоиммунного процесса при СГБ рассматриваются вирус Эпштейна–Барр, *Mycoplasma pneumoniae*, *Campylobacter jejuni* и цитомегаловирус. Предполагается, что антигенная схожесть оболочки инфекционного агента с отдельными структурными элементами периферических нервов (оболочка, аксон) обуславливает выработку специфических аутоантител и формирование

циркулирующих иммунных комплексов, атакующих по типу «молекулярной мимикрии» периферические нервы. Развивается деструкция ткани – воспалительные инфильтраты в периферических нервах, корешках, сочетающиеся с сегментарной демиелинизацией.

Эпидемиология

По данным мировых эпидемиологических исследований, СГБ встречается с частотой 1–2 случая на 100 тыс. населения в год вне зависимости от пола и возраста. Заболеваемость СГБ в отдельных городах и субъектах РФ соответствует общемировым данным и варьирует от 0,34 до 1,9 случая на 100 тыс. населения, в среднем 1,8 случая на 100 тыс. населения в год; несколько чаще наблюдается в осенне-зимний период. Тяжелые случаи СГБ наблюдаются редко, но они могут приводить к практически полному параличу.

Классификация СГБ:

1. В зависимости от формы заболевания:
 - острая воспалительная демиелинизирующая полиневропатия – 65–90% всех случаев заболевания;
 - острые моторная и моторно-сенсорная аксональные невропатии – 5–20% всех случаев заболевания;
 - синдром Миллера Фишера (2–3%);
 - фаринго-цервико-брахиальная форма (<1%);
 - острая пандизавтономия (<1%);
 - парапаретическая форма (2–3%);
 - сенсорная форма (<1%).
2. По степени тяжести:
 - легкая степень (характеризуется отсутствием двигательных нарушений или минимальными парезами, не вызывающими существенных затруднений при ходьбе и самообслуживании);
 - средняя степень (возникают нарушения ходьбы, ограничивающие пациента в передвижении или требующие посторонней помощи либо опоры);

- тяжелая степень (пациент прикован к постели и нуждается в постоянном уходе, часто наблюдается дисфагия);
- крайне тяжелая степень (требуется проведение ИВЛ вследствие слабости дыхательной мускулатуры).

Стадии развития заболевания (периоды):

- стадия нарастания симптоматики, острый период (от 1 дня до 4 нед.);
- плато (от 0 до 4 нед.);
- период восстановления (от нескольких недель до нескольких лет).

Особенности клинической диагностики СГБ представлены в таблице 12.1.

Нейрофизиологические критерии классификации СГБ (Hadden R. et al., 1998):

1. Группа с первично-демиелинизирующим поражением: необходимо присутствие по крайней мере одного из нижеперечисленных признаков не менее чем в двух нервах или двух признаков в одном нерве, если все другие нервы невозбудимы и амплитуда М-ответа в дистальной точке выше нижней границы нормы на 10% и более:
 - 1.1. Скорость распространения возбуждения менее 90% от нижней границы нормы или ниже 85% при амплитуде М-ответа в дистальной точке менее 50% от нижней границы нормы.
 - 1.2. Дистальная латентность М-ответа превышает верхнюю границу нормы более чем на 10% или более чем на 20% в случае, если амплитуда М-ответа в дистальной точке ниже нижней границы нормы.
 - 1.3. Наличие дисперсии или блока проведения возбуждения.
 - 1.4. Латентность F-волны превышает верхнюю границу нормы более чем на 20%.
2. Группа с первично-аксональным поражением: нет вышеперечисленных признаков демиелинизации ни в одном нерве (исключая один любой признак в одном нерве, если

Таблица 12.1

Клиническая картина и диагностика СГБ

Анамнез и неврологическое обследование	<p>Наличие в анамнезе за 1–3 нед. до развития неврологической симптоматики инфекционного заболевания, оперативного лечения, вакцинации (уровень доказательности В, класс доказательности IIa). Примерно в 30% случаев СГБ развивается на фоне полного здоровья в отсутствие явных триггерных факторов.</p> <p>При опросе пациента рекомендуется обращать внимание на скорость и динамику развития неврологических симптомов (уровень доказательности А, класс доказательности Ia). Достаточно быстро (до 4 нед.) развивается и нарастает мышечная слабость с первоначальным вовлечением нижних конечностей и распространением по восходящему типу от дистальных групп мышц к проксимальным. В каждом 4–5-м случае в патологический процесс вовлекается дыхательная мускулатура. Развиваются болевая гипестезия по полиневритическому типу и потеря глубокой чувствительности, достаточно частыми являются признаки вегетативной дисфункции (гипертензия, гипотензия, тахикардии, нарушения сердечного ритма, гиперсаливация, гипергидроз, паралитический илеус, выступающий крайней степенью проявления динамической кишечной непроходимости).</p> <p>В неврологическом статусе вялые тетрапарезы, распространяющиеся снизу вверх (восходящий паралич Ландри). Чувствительные нарушения по полиневритическому типу (примерно у 10% пациентов они могут отсутствовать).</p> <p>Результаты клинического неврологического осмотра рекомендуется сопоставлять с международными критериями диагностики СГБ Всемирной организации здравоохранения (см. табл. 12.3) (уровень доказательности А, класс доказательности Ia).</p> <p>Эти критерии применимы для острой воспалительной демиелинизирующей полиневропатии, аксональных, парапаретической и фаринго-цервико-брахиальной форм. Синдром Миллера Фишера и острая пандизавтономия клинически значимо отличаются от других форм СГБ, поэтому общепринятые критерии диагностики данного заболевания для них применить сложно</p>
Лабораторная диагностика	<p>Необходимо проведение люмбальной пункции с последующим общим анализом ликвора (уровень доказательности В, класс доказательности IIa).</p> <p>Для СГБ характерно нормальное или повышенное содержание общего белка (или альбумина) при нормальном цитозе,</p>

Таблица 12.1 (продолжение)

	<p>что сопровождается белково-клеточной диссоциацией (проба Нонне–Аппельта и реакция Панди положительны). Как правило, эти отклонения появляются не ранее 2-й недели от начала СГБ.</p> <p>Исследование крови на аутоантитела к ганглиозидам (уровень доказательности В, класс доказательности III).</p> <p>У более 70% пациентов с аксональными формами выявляются антитела к ганглиозидам GM1, GD1a, а при наличии у пациента глазодвигательных нарушений – также антитела к ганглиозидам GQ1b, так как они могут присутствовать у пациента с острой воспалительной демиелинизирующей полиневропатией и глазодвигательными симптомами и при синдроме Миллера Фишера.</p> <p>Анализ крови пациента на антитела IgA к <i>Campylobacter jejuni</i> (уровень доказательности В, класс доказательности III), который может быть положительным у пациента с аксональными формами, после перенесенной кишечной инфекции</p>
Инструментальная диагностика	<p>Рекомендуется выполнение электромиографии (ЭМГ) (уровень доказательности А, класс доказательности Ia), при этом необходимо проведение нейрофизиологического исследования достаточного объема (уровень доказательности В, класс доказательности IV).</p> <p>ЭМГ – единственный инструментальный метод диагностики, позволяющий подтвердить поражение периферической нервной системы и диагноз СГБ соответственно, а также уточнить характер патологических изменений (демиелинизирующий или аксональный) и их распространенность. При преимущественно дистальных парезах исследуются длинные нервы на руках и ногах: не менее четырех двигательных и четырех чувствительных (двигательные и чувствительные порции срединного и локтевого нервов; малоберцовый, большеберцовый, поверхностный малоберцовый и икроножный нервы с одной стороны). При наличии проксимальных парезов обязательным является дополнительное исследование двух коротких нервов (подмышечного, мышечно-кожного, бедренного и др.). Полная нейрофизиологическая картина СГБ разворачивается к концу острого периода заболевания (к 4-й неделе от начала развития симптоматики). Для окончательного установления формы заболевания, как правило, требуются повторные ЭМГ-исследования в динамике</p>

амплитуда М-ответа в дистальной точке более чем на 10% ниже нижней границы нормы) и по крайней мере в двух нервах амплитуда М-ответа в дистальной точке более чем на 80% ниже нижней границы нормы.

3. Группа с невозбудимыми нервами: М-ответ не удается зарегистрировать ни в одном из исследованных нервов или он отмечен только в одном нерве с амплитудой в дистальной точке более чем на 10% ниже нижней границы нормы.
4. Неопределенная группа: выявленные при стимуляционной ЭМГ изменения не соответствуют критериям ни одной из вышеперечисленных групп.

Диагностика

Диагностические критерии СГБ (ВОЗ, 1993):

А. Признаки, *необходимые* для постановки диагноза:

1. Прогрессирующая мышечная слабость в ногах и/или руках.
2. Отсутствие или угасание сухожильных рефлексов в первые дни заболевания.

Б. Признаки, *поддерживающие* диагноз:

1. Симптомы прогрессируют в течение не более 4 нед.
2. Относительная симметричность поражения.
3. Нарушение чувствительности по полиневритическому типу.
4. Вовлечение черепных нервов (наиболее часто – поражение лицевого нерва).
5. Восстановление: обычно начинается через 2–4 нед. после прекращения нарастания заболевания, но иногда может задерживаться на несколько месяцев.
6. Вегетативные нарушения: тахикардия, аритмии, постуральная гипотензия, гипертензия, вазомоторные симптомы.
7. Отсутствие лихорадки в начале заболевания (у некоторых больных наблюдается лихорадка в начале забо-

левания из-за интеркуррентных инфекций). Лихорадка не исключает СГБ, но ставит вопрос о возможности другого заболевания.

8. Повышение белка в ликворе при нормальном цитозе – белково-клеточная диссоциация (наблюдается со 2-й недели заболевания).
9. ЭНМГ-признаки демиелинизации и/или аксонального повреждения периферических нервов.

В. Признаки, *вызывающие сомнения* в диагнозе:

1. Выраженная сохраняющаяся асимметрия двигательных нарушений.
2. Проводниковый уровень чувствительных нарушений, пирамидная и общемозговая симптоматика.
3. Стойкие нарушения тазовых функций.
4. Более чем 50 мононуклеарных лейкоцитов в ликворе.
5. Наличие полиморфноядерных лейкоцитов в ликворе.

Принципы терапии

Принципы консервативного лечения включают:

- своевременную госпитализацию пациентов с клинической картиной острого вялого восходящего тетрапареза;
- своевременное начало патогенетической терапии предпочтительно в первые 2 недели от начала заболевания;
- регулярное мониторирование жизненно важных функций (АД, пульса, дыхания, жизненной емкости легких, уровня насыщения кислорода в крови, диуреза, глотания и др.);
- своевременное начало зондового кормления и ИВЛ.

Основные подходы к терапии СГБ представлены в таблице 12.2.

Аксональные формы СГБ отличаются замедленным и худшим восстановлением, поэтому данная категория пациентов требует к себе особого внимания – раннего начала патогенетической терапии в максимально полном объеме с выполнением всех рекомендаций по методике и режиму ее проведения.

Таблица 12.2

Терапия СГБ

Не рекомендовано	Рекомендовано
Применение кортикостероидных препаратов (класс доказательности Ia)	<p>В остром периоде проведение высокообъемного программного плазмафереза в режиме от 3 до 5 сеансов с обязательным удалением не менее 35–50 мл/кг плазмы пациента за одну процедуру. Операции плазмафереза при СГБ следует проводить на сепараторах непрерывного действия. Необходимо оценивать состояние системы гемостаза после каждой процедуры. Количество плазмы, удаленной за 2-недельный курс, должно быть не менее 140–160 (до 250) мл/кг массы тела пациента. Промежутки между сеансами должны быть короткими (обычно через день) (класс доказательности Ia).</p> <p>К проведению плазмафереза имеются противопоказания, такие как анемия, тромбоцитопения, гипофибриногенемия, эрозивно-язвенное поражение желудочно-кишечного тракта, обострение геморроя, менструация, коагулопатии, а также любые другие причины, которые могут способствовать развитию геморрагических осложнений.</p> <p>Альтернативным является мембранный (фильтрационный) метод плазмафереза с использованием плазмафильтров или каскадная плазмофильтрация</p>
Одновременное применение плазмафереза и в/в иммунотерапии (класс доказательности Ia)	<p>В остром периоде проведение высокодозной иммунотерапии с введением внутривенных иммуноглобулинов в дозе 0,4 г/кг массы тела/сут. ежедневно, в течение 5 дней – 2 г/кг массы тела на курс (класс доказательности Ia). Используются исключительно препараты внутривенного человеческого иммуноглобулина, содержащие не менее 95% иммуноглобулинов класса G</p>
	<p>Проведение мероприятий по уходу за обездвиженными пациентами (класс доказательности III):</p> <ul style="list-style-type: none"> – профилактика пролежней, гипостатической пневмонии, контрактур; – профилактика и своевременная адекватная коррекция вторичных инфекционных осложнений; – медикаментозная и немедикаментозная профилактика тромбозов глубоких вен и тромбоэмболии легочной артерии;

Таблица 12.2 (окончание)

Не рекомендовано	Рекомендовано
	<ul style="list-style-type: none"> – контроль и своевременная коррекция нарушений глотания и дыхания (зондовое кормление, ИВЛ); – контроль за состоянием функций мочевого пузыря и желудочно-кишечного тракта; – коррекция болевого синдрома (прегабалин, габапентин, карбамазепин, нестероидные противовоспалительные средства, трамадол)
	<p>Реабилитация. В восстановительный период необходимы проведение комплекса реабилитационно-восстановительного лечения, занятия с психологом (класс доказательности III)</p>

Исходы

У большинства пациентов с СГБ наблюдается полное функциональное восстановление в течение 6–12 мес. Стойкая резидуальная симптоматика сохраняется приблизительно в 7–15% случаев. Частота рецидивов СГБ составляет около 4%, летальность – 5%. Возможные причины смерти – дыхательная недостаточность, пневмония или другие инфекции, тромбоэмболия легочной артерии. Вероятность летального исхода в большой степени зависит от возраста: у пациентов младше 15 лет она не превышает 0,7%, в то время как у больных старше 65 лет достигает 8%.

Возможные атипичные варианты демиелинизирующей полиневропатии представлены в таблице 12.3.

Таблица 12.3

Атипичные варианты демиелинизирующей полиневропатии

Синдром Миллера Фишера	Острая сенсорная полиневропатия	Острая моторная аксональная полиневропатия
<p>Встречается примерно в 5% случаев СГБ. Чаще болеют молодые мужчины.</p> <p>Характерные признаки:</p> <ul style="list-style-type: none"> • статическая и динамическая атаксия; • офтальмоплегия с вовлечением наружных, реже – внутренних мышц глаза; • арефлексия; • типична сохранность мышечной силы; • обычно заканчивается полным или частичным восстановлением в течение нескольких недель или месяцев; • редко, в тяжелых случаях, могут присоединяться тетрапарез, паралич дыхательных мышц. <p>В ряде случаев при МРТ выявляют признаки стволового энцефалита</p>	<p>Характерные признаки:</p> <ul style="list-style-type: none"> • быстрое начало с выраженных симметричных нарушений чувствительности и арефлексии; • сенситивная атаксия; • прогноз чаще благоприятный 	<p>Характерные признаки:</p> <ul style="list-style-type: none"> • клинически доминируют чисто двигательные нарушения: нарастающий восходящий периферический парез; • тесно связана с кишечной инфекцией, вызываемой <i>S. jejuni</i>, причем около 70% серопозитивны на <i>S. jejuni</i>; • по данным ЭМГ является двигательная аксонопатия; • для этого типа характерна более высокая пропорция больных детского возраста. <p>В большинстве случаев прогноз благоприятный</p>

МАТЕРИАЛЫ ДЛЯ САМОКОНТРОЛЯ

Задания для тестового контроля по теме «Неотложные состояния в неврологии»

Необходимо выбрать один или несколько правильных вариантов ответа.

ТЕМА: ОТЕК МОЗГА. ВНУТРИЧЕРЕПНАЯ ГИПЕРТЕНЗИЯ. ДИСЛОКАЦИОННЫЙ СИНДРОМ

- К препаратам для купирования ОГМ относят все, кроме:
 - 1) кортикостероидных гормонов;
 - 2) маннита;
 - 3) глицерина;
 - 4) варфарина.
- Величина ВЧД у здорового человека составляет:
 - 1) 100–150 мм водн.ст.;
 - 2) 150–200 мм водн.ст.;
 - 3) до 100 мм водн.ст.;
 - 4) 200–300 мм водн.ст.
- К снижению ВЧД приводит все, кроме:
 - 1) повышения PaCO_2 ;
 - 2) снижения PaCO_2 ;
 - 3) гипотермии;
 - 4) поднятого головного конца кровати.
- Показанием для инвазивных терапевтических мероприятий при повышенном ВЧД не является:
 - 1) обширный инфаркт в области мозжечка;
 - 2) острая субдуральная гематома;
 - 3) лакунарный инсульт;
 - 4) окклюзионная гидроцефалия.
- К типам отека мозга не относится:
 - 1) цитотоксический;
 - 2) вазогенный;
 - 3) осмотический;
 - 4) дисметаболический.

6. Вклинение миндалин мозжечка в большое затылочное отверстие возникает при:
- 1) появлении объемного патологического процесса в супратенториальном пространстве;
 - 2) смещении крючка гиппокампа в отверстие намета мозжечка;
 - 3) появлении объемного патологического процесса в задней черепной ямке;
 - 4) смещении срединных структур головного мозга.
7. Важным признаком височно-тенториального вклинения является поражение черепного нерва:
- 1) отводящего;
 - 2) лицевого;
 - 3) глазодвигательного;
 - 4) тройничного.
8. Основной причиной вазогенного отека мозга является:
- 1) повышение проницаемости капилляров;
 - 2) токсическое воздействие на клетки мозга;
 - 3) нарушение осмотического градиента между осмолярностью ткани мозга и осмолярностью плазмы;
 - 4) выраженное снижение P_{aO_2} .
9. Основной причиной цитотоксического отека мозга является:
- 1) повышение проницаемости капилляров;
 - 2) токсическое воздействие на клетки мозга;
 - 3) нарушение осмотического градиента между осмолярностью ткани мозга и осмолярностью плазмы;
 - 4) быстрое повышение вентрикулярного давления.
10. Основной причиной осмотического отека мозга является:
- 1) повышение проницаемости капилляров;
 - 2) токсическое воздействие на клетки мозга;
 - 3) нарушение осмотического градиента между осмолярностью ткани мозга и осмолярностью плазмы;
 - 4) быстрое повышение вентрикулярного давления.
11. К общемозговым симптомам относят все признаки, кроме:
- 1) угнетения сознания;
 - 2) ригидности затылочных мышц;
 - 3) головной боли;
 - 4) рвоты.
12. Согласно доктрине Монро–Келли, ВЧД определяет сумма всех компонентов, кроме:
- 1) объема мозга;
 - 2) объема ликвора;
 - 3) объема крови;
 - 4) объема костей черепа.

13. Внутренний объем черепа составляет примерно:
- 1) 1500–1700 мл;
 - 2) 1700–2000 мл;
 - 3) 2500–3000 мл;
 - 4) 2500–3500 мл.
14. Основной причиной гидростатического отека мозга является:
- 1) повышение проницаемости капилляров;
 - 2) токсическое воздействие на клетки мозга;
 - 3) небольшой осмотический градиент между осмолярностью ткани мозга и осмолярностью плазмы;
 - 4) быстрое повышение вентрикулярного давления.
15. Височно-тенториальное вклинение – это:
- 1) смещение полюса лобной доли под серп;
 - 2) смещение крючка гиппокампа в отверстие намета мозжечка;
 - 3) смещение миндалин мозжечка в большое затылочное отверстие;
 - 4) смещение ствола мозга.
16. Триада Кушинга – это:
- 1) повышение АД, брадикардия, нарушения дыхания;
 - 2) снижение АД, брадикардия, нарушения дыхания;
 - 3) снижение АД, тахикардия, нарушения дыхания;
 - 4) снижение АД, тахикардия, остановка дыхания.
17. Стадиями угнетения сознания являются все, кроме:
- 1) сопора;
 - 2) комы;
 - 3) делирии;
 - 4) оглушения.
18. Зрачковые нарушения при височно-тенториальном вклинении – это:
- 1) односторонний фиксированный мидриаз;
 - 2) фиксированный миоз;
 - 3) зрачок Аргайлла–Робертсона;
 - 4) двусторонний мидриаз.
19. Для вклинения миндалин мозжечка характерны все признаки, кроме:
- 1) анизокории на первых этапах вклинения;
 - 2) сдавливания и ишемии продолговатого мозга;
 - 3) тяжелых дыхательных нарушений (атакическое дыхание, гапсинг-дыхание, остановка дыхания);
 - 4) бульбарного синдрома.
20. К менингеальному синдрому относят все признаки, кроме:
- 1) ригидности затылочных мышц;
 - 2) симптома Брудзинского;
 - 3) анизокории;
 - 4) симптома Кернига.

ТЕМА: СИНДРОМЫ НЕОТЛОЖНЫХ НЕВРОЛОГИЧЕСКИХ СОСТОЯНИЙ/КОМАТОЗНЫЕ СОСТОЯНИЯ

1. Какой из признаков указывает на неврологическую причину коматозного состояния?
 - 1) утрата сознания;
 - 2) предшествующее психомоторное возбуждение;
 - 3) широкие зрачки;
 - 4) симптом Боголепова и другие признаки гемипареза.
2. Синдром нарушения сознания, при котором с пациентом возможен ограниченный контакт, пациент отвечает на вопросы, но быстро истощается:
 - 1) оглушение;
 - 2) онейроид;
 - 3) сопор;
 - 4) кома.
3. Синдром выключения сознания, при котором при сильных повторных стимулах отмечаются кратковременное открывание глаз и локализация болевого раздражения:
 - 1) оглушение;
 - 2) делирий;
 - 3) сопор;
 - 4) кома.
4. Синдром выключения сознания, при котором при сильных повторных стимулах не отмечается открывания глаз, болевое раздражение не локализуется:
 - 1) оглушение;
 - 2) кома;
 - 3) сопор;
 - 4) делирий.
5. К количественным изменениям сознания относят все, кроме:
 - 1) сопора;
 - 2) аменции;
 - 3) комы;
 - 4) оглушения.
6. К качественным изменениям сознания относят все, кроме:
 - 1) онейроида;
 - 2) делирия;
 - 3) аменции;
 - 4) оглушения.
7. При поверхностной коме могут сохраняться рефлексы:
 - 1) орального автоматизма;
 - 2) чихания и зевания;
 - 3) коленные;
 - 4) подошвенные.

8. Шкала комы Глазго основывается на всех параметрах, кроме:
 - 1) открывания глаз;
 - 2) сохранности контроля над тазовыми функциями;
 - 3) вербального ответа;
 - 4) двигательного ответа.
9. Нарушение сознания возникает при:
 - 1) поражении красного ядра;
 - 2) диффузном поражении коры головного мозга и ретикулярной формации;
 - 3) поражении дыхательного центра;
 - 4) поражении мозолистого тела.
10. Наиболее тяжелое состояние соответствует по Шкале комы Глазго:
 - 1) 8 баллам;
 - 2) 10 баллам;
 - 3) 3 баллам;
 - 4) 15 баллам.
11. Дыхание Биота возникает при:
 - 1) двустороннем диффузном поражении коры головного мозга;
 - 2) поражении лимбической системы;
 - 3) поражении моста;
 - 4) поражении продолговатого мозга.
12. Точечные, реагирующие на свет зрачки характерны для:
 - 1) височно-тенториального вклинения;
 - 2) инфаркта среднего мозга;
 - 3) отравления опиатами;
 - 4) гипогликемической комы.
13. Децеребрационная ригидность возникает при поражении:
 - 1) верхних отделов ствола ниже красных ядер;
 - 2) верхних отделов ствола выше красных ядер;
 - 3) продолговатого мозга;
 - 4) спинного мозга.
14. Симптом Гертвига–Мажанди свидетельствует о поражении:
 - 1) покрышки среднего мозга;
 - 2) продолговатого мозга;
 - 3) глазодвигательного нерва;
 - 4) отводящего нерва.
15. Противопоказанием для определения окулоцефалического рефлекса является:
 - 1) коматозное состояние;
 - 2) подозрение на перелом шейных позвонков;
 - 3) кетоацидоз;
 - 4) повреждение барабанных перепонок.

16. Симптом Боголепова – это:
- 1) отсутствие окулоцефалических рефлексов у пациента в коме;
 - 2) ротация стопы кнаружи на стороне центрального паралича у больного в коматозном состоянии;
 - 3) невозможность полного разгибания нижних конечностей в коленных суставах, когда конечности согнуты в тазобедренных суставах;
 - 4) отсутствие брюшных рефлексов на стороне поражения.
17. У пациентов в вегетативном состоянии сохранен:
- 1) цикл сон–бодрствование;
 - 2) зрительный гнозис;
 - 3) слуховой гнозис;
 - 4) тактильный гнозис.
18. К основным неврологическим симптомам у больного с нарушением сознания относятся:
- 1) симптом ротированной стопы Боголепова;
 - 2) односторонний мидриаз;
 - 3) симптом Гертвига–Мажанди;
 - 4) пронационный феномен.
19. Синдром «запертого человека» возникает при поражении:
- 1) кортико-нуклеарных путей с двух сторон;
 - 2) варолиева моста;
 - 3) среднего мозга;
 - 4) продолговатого мозга.
20. Псевдокоматозными состояниями являются все, кроме:
- 1) синдрома «запертого человека»;
 - 2) психогенной ареактивности;
 - 3) делирия;
 - 4) бессудорожного ЭС.

ТЕМА: СИНДРОМ ОБРАТИМОЙ ЗАДНЕЙ ЭНЦЕФАЛОПАТИИ – ВАРИАНТ ВАЗОГЕННОГО ОТЕКА ГОЛОВНОГО МОЗГА

1. Какой синдром является синонимом острой гипертензивной энцефалопатии?
 - 1) гипертонический криз;
 - 2) гипертоническая энцефалопатия;
 - 3) СОЗЭ;
 - 4) прогрессирующая сосудистая лейкоэнцефалопатия;
 - 5) дисциркуляторная энцефалопатия.
2. Что является главным морфологическим признаком СОЗЭ?
 - 1) лакунарное состояние мозга;
 - 2) лейкоареоз;
 - 3) микрогеморрагии;
 - 4) цитотоксический ОГМ;
 - 5) вазогенный ОГМ.
3. Без каких дополнительных методов исследования нельзя диагностировать СОЗЭ?
 - 1) без УЗДГ сосудов головы;
 - 2) без ЭЭГ;
 - 3) без транскраниальной магнитной стимуляции;
 - 4) без нейровизуализации;
 - 5) без функциональной МРТ.
4. Какой из представленных видов энцефалопатии не является отражением клинико-радиологического СОЗЭ?
 - 1) дисциркуляторная энцефалопатия;
 - 2) дисметаболическая энцефалопатия;
 - 3) острая токсическая энцефалопатия;
 - 4) острая почечная энцефалопатия;
 - 5) острая гипертензивная энцефалопатия.
5. Лекарственные препараты какой фармакологической группы чаще приводят к развитию СОЗЭ?
 - 1) антибактериальные;
 - 2) антигипертензивные;
 - 3) иммуносупрессивные;
 - 4) дофаминергические;
 - 5) антихолинэстеразные.
6. Какие неврологические расстройства менее всего подозрительны с точки зрения развития СОЗЭ?
 - 1) нарушение сознания;
 - 2) выраженный гемипарез и гемианестезия;
 - 3) судорожный синдром;
 - 4) гипертензивный тип головной боли;
 - 5) корковая слепота.

7. Какие неврологические проявления специфичны для СОЗЭ?
- 1) гиперсомния;
 - 2) зрительные галлюцинации;
 - 3) клонико-тонические судороги;
 - 4) гомонимная гемианопсия;
 - 5) специфических симптомов нет.
8. Какие очаговые симптомы чаще всего выявляются при СОЗЭ?
- 1) зрительные расстройства;
 - 2) двигательные нарушения;
 - 3) афазия;
 - 4) нарушения обоняния и вкуса;
 - 5) глазодвигательные расстройства.
9. Какой локализацией процесса обусловлено развитие синдрома Антона–Бабинского при СОЗЭ?
- 1) на уровне зрительных нервов;
 - 2) в области перекреста зрительных нервов (хиазмы);
 - 3) в зрительной лучистости (пучки Грациоле);
 - 4) вокруг шпорных борозд;
 - 5) на любом уровне зрительного анализатора.
10. В чем проявляется синдром Антона–Бабинского при СОЗЭ?
- 1) в игнорировании гемипареза;
 - 2) в игнорировании заболевания в целом;
 - 3) в игнорировании нарушения слуха;
 - 4) в игнорировании дефекта зрения;
 - 5) в игнорировании расстройства памяти.
11. Какие признаки, регистрируемые при нейровизуализации, не относятся к СОЗЭ?
- 1) симметричная гиперинтенсивность сигнала на T2-взвешенных изображениях МРТ;
 - 2) гиперинтенсивность сигнала в режиме FLAIR при МРТ;
 - 3) гиподенсивные образования при КТ-исследовании;
 - 4) гиперденсивные образования при КТ-исследовании;
 - 5) гиперинтенсивность сигнала на T2-изображениях МРТ в зонах смежного кровообращения.
12. Какие режимы МРТ позволяют проводить дифференциальную диагностику между острым периодом инфаркта мозга и СОЗЭ?
- 1) ДВИ;
 - 2) FLAIR;
 - 3) режим T1;
 - 4) режим T2;
 - 5) все вышеперечисленные режимы.

13. На каком уровне сердечно-сосудистой системы разворачиваются драматические события при СОЗЭ?
- 1) сердце и крупные экстракраниальные сосуды;
 - 2) крупные и средние внутримозговые сосуды;
 - 3) микроциркуляторный уровень;
 - 4) уровень венозных мозговых синусов и вен;
 - 5) на всех уровнях.
14. Что относится к методам первой неотложной помощи при развитии СОЗЭ?
- 1) применение реанимационных мероприятий;
 - 2) срочный перевод на ИВЛ;
 - 3) применение противоотечной терапии;
 - 4) устранение причин, вызвавших синдром;
 - 5) весь перечисленный комплекс.
15. При каком процессе из перечисленных ниже необходимо экстренное снижение АД?
- 1) при эклампсии;
 - 2) при острой гипертензивной энцефалопатии;
 - 3) при токсической энцефалопатии;
 - 4) при дисметаболической энцефалопатии;
 - 5) при развитии ишемии головного мозга.
16. Чем обусловлена тенденция перехода от быстродействующих нитратов к быстродействующим адренергическим препаратам, применяемым для снижения АД при СОЗЭ?
- 1) низкой эффективностью;
 - 2) чрезмерной гипотензией;
 - 3) токсичностью;
 - 4) наличием кардиальных побочных эффектов;
 - 5) повышением ВЧД и ОГМ.
17. Каков ведущий механизм развития АГ и вторичного ОГМ при эклампсии?
- 1) повышение внутрибрюшного давления;
 - 2) повышение внутригрудного давления;
 - 3) ренальная дисфункция;
 - 4) нарушение перфузии плаценты;
 - 5) срыв ауторегуляции мозгового кровообращения.
18. Что может эффективно снизить АД у пациентки с эклампсией?
- 1) блокаторы медленных кальциевых каналов;
 - 2) ингибиторы ангиотензинпревращающего фермента;
 - 3) любые гипотензивные препараты;
 - 4) сульфат магния;
 - 5) срочное родоразрешение путем кесарева сечения.

19. Что применяется в качестве антиэпилептической терапии первой линии у пациенток с эклампсией?

- 1) сульфат магния;
- 2) диазепам;
- 3) фенитоин;
- 4) клоназепам;
- 5) тиопентал натрия.

20. Какой метод исследования позволяет судить о подавлении эпилептической активности в головном мозге?

- 1) клинический (прекращение судорог);
- 2) ЭЭГ-мониторинг;
- 3) функциональная МРТ;
- 4) позитронная эмиссионная томография;
- 5) таких методов нет.

21. Эффективность применения какой противоотечной терапии доказана при СОЗЭ?

- 1) дексаметазоном;
- 2) маннитолом;
- 3) глицеролом;
- 4) фуросемидом;
- 5) никакой.

22. Чему может способствовать ИВЛ в режиме умеренной гипервентиляции?

- 1) купированию судорог;
- 2) снижению АД;
- 3) купированию вазогенного отека мозга;
- 4) купированию цитотоксического отека мозга;
- 5) только купированию дыхательных расстройств.

ТЕМА: ИШЕМИЧЕСКИЙ ИНСУЛЬТ И ТРАНЗИТОРНАЯ ИШЕМИЧЕСКАЯ АТАКА

1. Диагноз ТИА устанавливается при продолжительности очаговой неврологической симптоматики:

- 1) более 24 ч;
- 2) менее 24 ч;
- 3) менее 21 дня;
- 4) менее 6 ч.

2. Какова продолжительность острого периода ИИ?

- 1) 1 сут.;
- 2) 4–7 сут.;
- 3) 3 нед.;
- 4) 3–6 ч.

3. Через какое время в очаге фокальной ишемии формируется ядерная зона?

- 1) через 1 мин;
- 2) через 6–8 мин;
- 3) через 3–6 ч;
- 4) через 24 ч.

4. Для атеротромботического варианта ИИ характерно все, кроме:

- 1) постепенного начала;
- 2) прогрессивного течения;
- 3) стеноза или окклюзии магистральных артерий головы;
- 4) лакун при КТ или МРТ.

5. Показания для использования гепарина при ИИ:

- 1) нарастающий атеротромбоз, кардиоэмболический вариант инсульта;
- 2) множественные лакуны при КТ/МРТ;
- 3) гемодинамический инсульт;
- 4) лакунарный инсульт.

6. На каком уровне необходимо поддерживать АД у больных с ИИ с АГ в анамнезе?

- 1) не ниже 130/80 мм рт.ст.;
- 2) не ниже 180/100 мм рт.ст.;
- 3) не выше 160/90 мм рт.ст.;
- 4) не выше 140/90 мм рт.ст.

7. Ранний восстановительный период инсульта продолжается:

- 1) с 1-х по 21-е сутки;
- 2) с 21-х суток до 6 мес.;
- 3) с 7-х по 21-е сутки;
- 4) с 21-х суток до 1,5 мес.

8. Что характерно для лакунарного инсульта?
- 1) неврологический дефицит в виде моносимптома;
 - 2) гемианестезия, гемианопсия, гемиатаксия;
 - 3) гемиплегия, гемианестезия, гемианопсия;
 - 4) кардиальный источник эмболии.
9. «Золотой стандарт» вторичной профилактики атеротромботического инсульта – это:
- 1) ацетилсалициловая кислота;
 - 2) варфарин;
 - 3) клопидогрель;
 - 4) реополигюкин.
10. Какой препарат является первичным нейропротектором?
- 1) Актовегин;
 - 2) Церебролизин;
 - 3) Семакс;
 - 4) Глицин.
11. Патогенетическими вариантами инсульта, согласно классификации TOAST, являются все, кроме:
- 1) кардиоэмболического;
 - 2) атеротромботического;
 - 3) инсульта другой известной этиологии;
 - 4) гемодинамического.
12. Период терапевтического окна – это время:
- 1) существования пенумбры;
 - 2) существования ядерной зоны инфаркта;
 - 3) когда возможно лизировать тромб;
 - 4) когда возможно стабилизировать нестабильную атеросклеротическую бляшку.
13. Что характерно для кардиоэмболического варианта ИИ?
- 1) постепенное начало, прогрессирующее течение;
 - 2) внезапное начало, наличие кардиогенного источника эмболии;
 - 3) лакуны в глубоких отделах полушарий;
 - 4) отсутствие геморрагической трансформации.
14. Что характерно для инфаркта мозга при КТ?
- 1) участок повышенной плотности;
 - 2) участок пониженной плотности;
 - 3) изоденсивный участок;
 - 4) расширение боковых желудочков.
15. Для поражения внутренней капсулы при инсульте характерны:
- 1) гемипарез, гемианестезия, гемиатаксия;
 - 2) гемипарез, гемианестезия, гемианопсия;
 - 3) гемипарез, гемианестезия, гемибаллизм;
 - 4) гемипарез, гемианопсия, афазия.

16. Для поражения таламуса при инсульте характерны:
- 1) гемианопсия, гемианестезия, гемиатаксия;
 - 2) гемипарез, гемианестезия, гемианопсия;
 - 3) гемипарез, гемианестезия, гемибаллизм;
 - 4) гемипарез, гемианопсия, афазия.
17. Для вторичной профилактики кардиоэмболического инсульта показаны:
- 1) антиагреганты;
 - 2) вторичные нейропротекторы;
 - 3) антиоксиданты;
 - 4) антикоагулянты.
18. При ИИ развивается отек мозга:
- 1) вазогенный;
 - 2) цитотоксический;
 - 3) осмотический;
 - 4) гидростатический.
19. Для снижения ВЧД при инсульте применяют все, кроме:
- 1) маннитола;
 - 2) глицерола;
 - 3) гипервентиляции;
 - 4) тиазидных диуретиков.
20. Противопоказанием для ТЛТ является:
- 1) время от начала инсульта 4–6 ч;
 - 2) кардиоэмболический инсульт;
 - 3) уровень тромбоцитов ниже 100 000;
 - 4) атеротромботический инсульт.

**ТЕМА: ГЕМОРРАГИЧЕСКИЙ ИНСУЛЬТ
(ВНУТРИМОЗГОВОЕ КРОВОИЗЛИЯНИЕ)/
СПОНТАННОЕ СУБАРАХНОИДАЛЬНОЕ КРОВОИЗЛИЯНИЕ**

1. Основные причины ГИ – все, кроме:
 - 1) АГ;
 - 2) аномалий развития сосудов (аневризмы, АВМ);
 - 3) нарушений свертываемости крови (гипокоагуляция, тромбоцитопения);
 - 4) сахарного диабета.
2. Основными патогенетическими механизмами поражения вещества головного мозга при ГИ являются все, кроме:
 - 1) сдавления вещества головного мозга гематомой;
 - 2) цитотоксического отека;
 - 3) эксайтотоксического повреждения нейронов;
 - 4) повышения ВЧД.
3. Методом наиболее ранней диагностики ГИ является:
 - 1) реовазография;
 - 2) МРТ;
 - 3) КТ;
 - 4) ЭЭГ.
4. При субарахноидально-паренхиматозном кровоизлиянии обязательным является наличие:
 - 1) утраты сознания;
 - 2) примеси крови в цереброспинальной жидкости;
 - 3) афазии;
 - 4) контралатерального гемипареза.
5. Наиболее часто внутримозговые гематомы локализуются:
 - 1) в мозжечке;
 - 2) в мосту мозга;
 - 3) в глубинных отделах полушарий;
 - 4) в затылочной доле.
6. При спонтанном САК могут наблюдаться все симптомы, кроме:
 - 1) Мондонеи;
 - 2) Кернига;
 - 3) Фовилля;
 - 4) Брудзинского.
7. При кровоизлиянии в мост мозга может наблюдаться:
 - 1) децеребрационная ригидность;
 - 2) декортикационная ригидность;
 - 3) постуральная ригидность;
 - 4) восковая ригидность.

8. Показанием для хирургического удаления внутримозговых гематом является локализация относительно внутренней капсулы:
 - 1) латерально;
 - 2) медиально;
 - 3) смешанная;
 - 4) по этому признаку не оценивают.
9. Причиной кровоизлияния в вещество головного мозга является все, кроме:
 - 1) АГ;
 - 2) разрыва аневризмы сосуда;
 - 3) проведения антикоагулянтной терапии;
 - 4) проведения терапии антагонистами кальция.
10. Для инструментальной диагностики спонтанного САК необходимы данные:
 - 1) ангиографии;
 - 2) реоэнцефалографии;
 - 3) ультразвуковой доплерографии;
 - 4) радиоизотопной скинтиграфии.
11. При кровоизлиянии в мозжечок обязательным является наличие:
 - 1) утраты сознания;
 - 2) гемипареза;
 - 3) динамической атаксии;
 - 4) глазодвигательных расстройств.
12. Горметонией называют состояние, при котором наблюдается:
 - 1) пирамидный синдром;
 - 2) генерализованная гипотония мышц в сочетании с нарушением ритма дыхания;
 - 3) повышение мышечного тонуса в нижних конечностях;
 - 4) повторяющиеся пароксизмы повышения мышечного тонуса в разгибателях конечностей.
13. Нимодипин при САК применяют для:
 - 1) снижения уровня АД;
 - 2) профилактики спазма церебральных сосудов;
 - 3) профилактики повторных кровоизлияний;
 - 4) разгрузки малого круга кровообращения.
14. Наиболее вероятной причиной кровоизлияния в спинной мозг является:
 - 1) гипертоническая болезнь;
 - 2) атеросклероз;
 - 3) сосудистая форма нейросифилиса;
 - 4) спинальная АВМ.

15. Для САК обязательным признаком является наличие:
- 1) утраты сознания;
 - 2) зрачковых расстройств;
 - 3) менингеального синдрома;
 - 4) двусторонних пирамидных знаков.
16. К менингеальному синдрому относят все, кроме:
- 1) ригидности мышц шеи;
 - 2) симптома Кернига;
 - 3) симптома Брудзинского;
 - 4) симптома Боголепова.
17. Консервативное лечение САК показано во всех случаях, кроме следующего:
- 1) по данным ЦСАГ, МР-ангиографии или спиральной КТ-ангиографии отсутствуют признаки аневризмы;
 - 2) очагов поражения несколько, они имеют двустороннюю локализацию, а по клинической картине и результатам ангиографии выяснить, какой из них явился источником кровотечения, невозможно;
 - 3) больной в крайне тяжелом состоянии или у него есть сопутствующие заболевания, не позволяющие выполнить хирургическое вмешательство;
 - 4) выявлена гигантская аневризма сегмента М1 средней мозговой артерии.
18. К неаневризматическим причинам САК относят все, кроме:
- 1) кавернозных мальформаций;
 - 2) амилоидной ангиопатии;
 - 3) антикоагулянтной терапии;
 - 4) стеноза сонной артерии.
19. В случае ГИ по типу внутримозговой гематомы при КТ выявляют:
- 1) гиперденсивные участки в веществе головного мозга;
 - 2) гиподенсивные участки в веществе головного мозга;
 - 3) гиперденсивные участки в субарахноидальном пространстве;
 - 4) гиподенсивные участки в субарахноидальном пространстве.
20. Осложнениями острого периода ГИ являются все, кроме:
- 1) прорыва крови в желудочковую систему;
 - 2) дислокационного синдрома;
 - 3) очаговой неврологической симптоматики;
 - 4) развития острой окклюзионной гидроцефалии.

ТЕМА: ТРОМБОЗЫ МОЗГОВЫХ ВЕН И СИНУСОВ

1. Какая самая частая причина венозного тромбоза у пожилых больных?
- 1) дефицит протеина С;
 - 2) дефицит антитромбина III;
 - 3) пароксизмальная ночная гемоглобинурия;
 - 4) онкологические заболевания.
2. Что из нижеперечисленного может провоцировать развитие венозного тромбоза?
- 1) сахарный диабет;
 - 2) железодефицитная анемия;
 - 3) дегидратация;
 - 4) все вышеперечисленное.
3. Какие патологические состояния может вызывать тромбоз дуральных синусов?
- 1) ИИ;
 - 2) ГИ;
 - 3) ВЧГ;
 - 4) все вышеперечисленное.
4. Когда следует проводить исследования для выявления дефицита протеинов С, S и антитромбина III при ЦВТ?
- 1) в течение 1 сут. заболевания, до начала антикоагулянтной терапии;
 - 2) через 2 нед. после завершения антикоагулянтной терапии;
 - 3) на фоне лечения антикоагулянтами;
 - 4) все вышеперечисленное неверно.
5. Какое исследование нецелесообразно проводить больному с подтвержденным неинфекционным ЦВТ?
- 1) определение уровня Д-димера;
 - 2) общий анализ крови;
 - 3) коагулограмму;
 - 4) люмбальную пункцию.
6. Для лечения ЦВТ не применяют:
- 1) низкомолекулярные гепарины;
 - 2) нефракционированный гепарин;
 - 3) ацетазоламид;
 - 4) преднизолон.
7. При развитии эпилептического приступа у больного с ЦВТ в дебюте заболевания:
- 1) рекомендуется назначение противоэпилептических средств;
 - 2) не рекомендуется назначение противоэпилептических средств.
8. Какой препарат рекомендуется назначать с целью уменьшения ВЧГ?
- 1) маннитол;
 - 2) глицерол;

- 3) ацетазоламид;
 - 4) преднизолон.
9. Какие препараты используют для профилактики ЦВТ?
- 1) антагонисты витамина К;
 - 2) дипиридамо́л;
 - 3) тиенопиридины;
 - 4) ацетилсалициловая кислота.
10. На какой срок назначают антагонисты витамина К пациентам, у которых ЦВТ развился на фоне дегидратации?
- 1) 3–6 мес.;
 - 2) 6–12 мес.;
 - 3) пожизненно;
 - 4) все варианты неверны.
11. Какие препараты назначают, если ЦВТ развился во время беременности?
- 1) низкомолекулярные гепарины;
 - 2) нефракционированный гепарин;
 - 3) ацетилсалициловую кислоту;
 - 4) блокаторы гликопротеиновых рецепторов IIВ/IIIА.
12. Каковы целевые значения МНО у пациентов, получающих антагонисты витамина К с профилактической целью после ЦВТ?
- 1) 2,0–3,0;
 - 2) 2,5–3,5;
 - 3) 3,0–4,0;
 - 4) 4,5–5,5.
13. Для венозного инсульта характерны все признаки, кроме:
- 1) множественного поражения головного мозга;
 - 2) соответствия зоны поражения артериальным бассейнам;
 - 3) развития эпилептических приступов;
 - 4) геморрагического характера поражения.
14. Какова вторичная профилактика, назначаемая пациентам с перенесенным ЦВТ при отсутствии факторов риска (по данным обследования)?
- 1) варфарин в течение 6–12 мес.;
 - 2) варфарин пожизненно;
 - 3) новые оральные антикоагулянты в течение 3 мес.;
 - 4) антиагреганты пожизненно.
15. Какова вторичная профилактика, назначаемая пациентам с ЦВТ при наличии в анамнезе рецидивирующего тромбоза глубоких вен голени?
- 1) варфарин в течение 6–12 мес.;
 - 2) варфарин пожизненно;
 - 3) новые оральные антикоагулянты в течение 3 мес.;
 - 4) антиагреганты пожизненно.

16. Какой препарат считается «золотым стандартом» лечения ЦВТ:
- 1) низкомолекулярные гепарины;
 - 2) нефракционированный гепарин;
 - 3) клопидогрель;
 - 4) блокаторы гликопротеиновых рецепторов IIВ/IIIА;
 - 5) ацетилсалициловая кислота.
17. Что не характерно для тромбоза поверхностных вен?
- 1) обширный корково-подкорковый геморрагический инфаркт;
 - 2) парциальные эпилептические приступы;
 - 3) очаговый неврологический дефицит;
 - 4) флуктуация симптомов;
 - 5) повышение ВЧД.
18. При тромбозе вены Лаббе развивается:
- 1) инфаркт конвекситальной поверхности височной доли;
 - 2) инфаркт теменной доли;
 - 3) двусторонний инфаркт таламуса;
 - 4) инфаркт мозжечка.
19. С какими заболеваниями следует проводить дифференциальную диагностику венозного инсульта?
- 1) артериальный инсульт;
 - 2) доброкачественная ВЧГ;
 - 3) изолированная головная боль;
 - 4) идиопатическая внутричерепная гипотензия;
 - 5) все вышеперечисленное верно.
20. Какое утверждение верно:
- 1) восстановление пациентов после ЦВТ проходит значительно лучше, чем после артериальных инсультов;
 - 2) восстановление пациентов после ЦВТ проходит значительно хуже, чем после артериальных инсультов.

ТЕМА: ЭПИЛЕПТИЧЕСКИЙ СТАТУС

1. ЭС – это:
 - 1) серия приступов, между которыми пациент приходит в сознание;
 - 2) серия приступов, между которыми пациент не приходит в сознание;
 - 3) не менее 5 парциальных приступов за 1 сут.;
 - 4) не менее 3 генерализованных приступов за 1 сут.
2. Причинами, которые могут вызвать ЭС, являются все, кроме:
 - 1) ЧМТ;
 - 2) опухоли мозга;
 - 3) дегенерации мозжечка;
 - 4) геморрагического инсульта.
3. Основными причинами ЭС при установленном диагнозе эпилепсии являются все, кроме:
 - 1) нарушения режима (депривация сна, алкоголизация и др.);
 - 2) назначения неадекватной терапии;
 - 3) соматических и инфекционных заболеваний;
 - 4) длительного приема антиэпилептических препаратов.
4. К генерализованному ЭС относят:
 - 1) ЭС абсансов;
 - 2) ЭС сложных парциальных приступов;
 - 3) неонатальный ЭС;
 - 4) соматомоторный парциальный приступ.
5. Летальность при этом состоянии достигает:
 - 1) 5%;
 - 2) 20%;
 - 3) 90%;
 - 4) 60%.
6. Наиболее тяжелым является:
 - 1) миоклонический статус;
 - 2) бессудорожный ЭС;
 - 3) статус сложных парциальных приступов;
 - 4) генерализованный тонико-клонический ЭС.
7. Для генерализованного тонико-клонического ЭС характерны все признаки, кроме следующего:
 - 1) судороги охватывают все тело;
 - 2) расширение зрачков с отсутствием реакции на свет;
 - 3) остановка дыхания в фазе тонических судорог;
 - 4) сноподобные состояния.
8. Непосредственными причинами летальных исходов ЭС являются все, кроме:
 - 1) респираторных нарушений;
 - 2) метаболических нарушений;

- 3) миоклонических судорог;
 - 4) острой надпочечниковой недостаточности.
9. ЭС в фазе компенсации характеризуется всеми признаками, кроме:
 - 1) повышения АД и уровня глюкозы;
 - 2) снижения АД и уровня глюкозы;
 - 3) гипертермии до 40°C;
 - 4) повышения секреции бронхов.
 10. ЭС в фазе декомпенсации характеризуется всеми признаками, кроме:
 - 1) повышения АД и уровня глюкозы;
 - 2) снижения АД и уровня глюкозы;
 - 3) ДВС-синдрома;
 - 4) почечной недостаточности.
 11. Обязательный метод диагностики при ЭС:
 - 1) ЭЭГ;
 - 2) КТ;
 - 3) ЭНМГ;
 - 4) ангиография.
 12. Эпилептическую активность по ЭЭГ характеризует наличие:
 - 1) β -ритма;
 - 2) высокоамплитудных пик-волновых разрядов;
 - 3) α -ритма;
 - 4) медленных волн.
 13. К принципам ведения больных с ЭС относят:
 - 1) максимально раннее начало терапии;
 - 2) начало терапии после госпитализации;
 - 3) госпитализацию в реанимационное отделение;
 - 4) госпитализацию в неврологическое отделение.
 14. К антиконвульсантам относят все препараты, кроме:
 - 1) карбамазепина;
 - 2) β -блокаторов (анаприлин, атенолол и др.);
 - 3) вальпроевой кислоты;
 - 4) ламотриджина.
 15. К препаратам первой линии относят:
 - 1) диазепам;
 - 2) лоразепам;
 - 3) гексенал;
 - 4) натрия оксипутират.
 16. К препаратам второй линии относят:
 - 1) диазепам;
 - 2) лоразепам;
 - 3) гексенал;
 - 4) натрия оксипутират.

17. К препаратам третьей линии относят:
- 1) диазепам;
 - 2) лоразепам;
 - 3) гексенал;
 - 4) натрия оксибутират.
18. Причины неэффективности терапии ЭС:
- 1) позднее начало лечения;
 - 2) назначение недостаточной дозы антиэпилептического препарата;
 - 3) впервые возникший приступ;
 - 4) лейкоцитоз.
19. При ЭС категорически противопоказаны:
- 1) введение нейролептиков;
 - 2) введение раствора глюкозы в/в;
 - 3) применение камфоры;
 - 4) применение препаратов для нервно-мышечной блокады.
20. Для статуса абсансов характерны:
- 1) полное выключение сознания;
 - 2) минимальные моторные феномены;
 - 3) клонические судороги;
 - 4) тонические судороги.

ТЕМА: ТЯЖЕЛАЯ МИАСТЕНИЯ. КРИЗЫ ПРИ МИАСТЕНИИ

1. Миастения является:
- 1) первично-мышечным заболеванием;
 - 2) заболеванием, связанным с поражением периферических нервов;
 - 3) аутоиммунным заболеванием;
 - 4) демиелинизирующим заболеванием периферической нервной системы.
2. Признаком холинергического криза не является:
- 1) брадикардия;
 - 2) мидриаз;
 - 3) миоз;
 - 4) бронхорея.
3. При развитии холинергического криза рекомендуется прием:
- 1) прозерина;
 - 2) калимина;
 - 3) атропина;
 - 4) амиридина.
4. При миастении не наблюдается:
- 1) расходящегося косоглазия;
 - 2) анизокории;
 - 3) дисфагии;
 - 4) слабости проксимальных групп мышц.
5. Ритмическая стимуляция при миастении не выявляет:
- 1) феномен декремента;
 - 2) феномен инкремента;
 - 3) посттетаническую фасилитацию;
 - 4) посттетаническое истощение.
6. При диагностике миастении применяют все методы, кроме:
- 1) прозериновой пробы;
 - 2) КТ головного мозга;
 - 3) КТ средостения;
 - 4) исследования аутоантител к ацетилхолиновым рецепторам.
7. При миастении не применяют:
- 1) прозерин;
 - 2) калимин;
 - 3) баклофен;
 - 4) преднизолон.
8. Для миастении характерно:
- 1) усиление симптомов утром после сна;
 - 2) усиление симптомов после физической нагрузки;
 - 3) усиление симптомов после горячего душа;
 - 4) усиление симптомов на холоде.

9. В основе патогенеза миастении лежит:
- 1) нарушение выделения ацетилхолина из пресинаптической щели;
 - 2) наличие антител к ацетилхолиновым рецепторам постсинаптической мембраны;
 - 3) нарушение передачи импульса по нервному волокну;
 - 4) нарушение работы калиевых каналов.
10. Для глазной формы миастении не характерно наличие:
- 1) колебания симптомов в течение дня;
 - 2) асимметрии симптоматики;
 - 3) косоглазия;
 - 4) нистагма.
11. Для бульбарных нарушений при миастении не характерно:
- 1) нарушение глотания;
 - 2) нарушение фонации;
 - 3) сочетание со слабостью жевательных и мимических мышц;
 - 4) раннее выпадение глоточного рефлекса.
12. Для поражения мышц туловища при миастении не характерно наличие:
- 1) дебюта с проксимальных групп мышц;
 - 2) колебания симптомов в течение дня;
 - 3) феномена «утиной походки», мышечных атрофий;
 - 4) дебюта с дистальных отделов конечностей.
13. Миастенический криз – это:
- 1) внезапное утяжеление всех симптомов заболевания;
 - 2) внезапное падение из-за мышечной слабости;
 - 3) активация мускариновых рецепторов;
 - 4) активация никотиновых рецепторов.
14. Особенности миастении в сочетании с тимомой – это:
- 1) острое начало, злокачественное течение;
 - 2) медленное прогрессирование, доброкачественное течение;
 - 3) только локальные формы миастении;
 - 4) только генерализованные формы миастении.
15. Для лечения миастении используют:
- 1) неселективные блокаторы кальциевых каналов;
 - 2) противосудорожные средства;
 - 3) антихолинэстеразные препараты;
 - 4) нейролептики.
16. Помощь пациенту при холинэргическом кризе предусматривает все, кроме:
- 1) срочной отмены антихолинэстеразных препаратов минимум на 1–2 сут.;
 - 2) возможности перевода на ИВЛ и проведения плазмафереза;

- 3) стероидных препаратов (преднизолон 1 мг/кг массы тела или пульс-терапия 1000–1500 мг в/в);
 - 4) введения прозерина.
17. Помощь пациенту при миастеническом кризе предусматривает все, кроме:
- 1) введения атропина;
 - 2) возможности перевода на ИВЛ;
 - 3) проведения плазмафереза;
 - 4) введения адекватных доз прозерина парентерально.
18. При ботулизме в первую очередь поражаются мышцы, кроме:
- 1) глазодвигательных;
 - 2) глотки и гортани;
 - 3) конечностей;
 - 4) дыхательных.
19. Тимэктомия даже без наличия тимомы прежде всего показана всем, кроме:
- 1) пациентов моложе 60 лет;
 - 2) пациентов с генерализованной формой миастении;
 - 3) пациентов с прогрессирующим течением миастении;
 - 4) пациентов с изолированной глазной формой миастении.
20. К формам миастении, наименее чувствительным к антихолинэстеразным средствам, относятся:
- 1) глазная;
 - 2) туловищные;
 - 3) генерализованная без бульбарных нарушений;
 - 4) генерализованная с нарушениями дыхания.

ТЕМА: ОСТРАЯ ДЕМИЕЛИНИЗИРУЮЩАЯ ПОЛИНЕВРОПАТИЯ (СИНДРОМ ГИЙЕНА–БАРРЕ)

1. К обязательным признакам СГБ относят:
 - 1) нарастающую мышечную слабость не менее чем в двух конечностях;
 - 2) нарастающий мышечный тонус после переохлаждения;
 - 3) значительное снижение, вплоть до полного выпадения, сухожильных рефлексов;
 - 4) повышенные сухожильные рефлексы, патологические стопные знаки.
2. В лечении СГБ применяют:
 - 1) тромболизис;
 - 2) β -интерферон;
 - 3) плазмаферез;
 - 4) иммуноглобулины G;
 - 5) гормональные препараты.
3. В основе развития СГБ лежат:
 - 1) генетические механизмы;
 - 2) аутоиммунные механизмы;
 - 3) сосудистая патология;
 - 4) нарушения нервно-мышечной передачи;
 - 5) нарушения обмена веществ.
4. Характерным признаком СГБ является:
 - 1) симптом патологической мышечной утомляемости;
 - 2) распространение мышечной слабости сверху вниз;
 - 3) миотонический синдром;
 - 4) распространение мышечной слабости снизу вверх;
 - 5) отсутствие чувствительных нарушений.
5. Для подтверждения диагноза СГБ проводят:
 - 1) КТ;
 - 2) МРТ;
 - 3) ЭНМГ;
 - 4) прозериновую пробу;
 - 5) люмбальную пункцию.
6. Характерный признак СГБ:
 - 1) периферические восходящие парезы;
 - 2) центральные парезы;
 - 3) мозжечковые нарушения;
 - 4) нарушения высших психических функций;
 - 5) нарушение глубокой чувствительности.
7. Характерный признак СГБ:
 - 1) снижение сухожильных рефлексов;
 - 2) повышение сухожильных рефлексов;

- 3) рефлексы орального автоматизма;
 - 4) хватательные рефлексы;
 - 5) симптомы натяжения.
8. Методом выбора в терапии СГБ является:
 - 1) экстренное назначение кортикостероидных препаратов;
 - 2) проведение плазмафереза;
 - 3) антибиотикотерапия;
 - 4) противовирусная терапия;
 - 5) иммуносупрессия.
 9. Противопоказанием для проведения плазмафереза не является:
 - 1) тромбоцитопения;
 - 2) коагулопатия;
 - 3) гипофибриногенемия;
 - 4) выраженная анемия;
 - 5) гиперхолестеринемия.
 10. В остром периоде проведение плазмафереза сочетают с:
 - 1) стероидными препаратами;
 - 2) антихолинэстеразными препаратами;
 - 3) внутривенными иммуноглобулинами;
 - 4) антибиотиками;
 - 5) противовирусными препаратами.
 11. При уходе за обездвиженными пациентами обязательной не является:
 - 1) профилактика тромбозов глубоких вен;
 - 2) профилактика пролежней;
 - 3) профилактика гипостатической пневмонии;
 - 4) профилактика вторичных инфекционных осложнений;
 - 5) профилактика аритмий.
 12. К атипичным вариантам СГБ не относят:
 - 1) синдром Миллера Фишера;
 - 2) острую сенсорную полиневропатию;
 - 3) острую моторную аксональную полиневропатию;
 - 4) невральную амиотрофию Шарко–Мари–Тута;
 - 5) синдром Ламберта–Итона.
 13. Провоцирующим фактором развития СГБ не является:
 - 1) перенесенное инфекционное заболевание;
 - 2) вакцинация;
 - 3) вирусная инфекция;
 - 4) хирургическая операция;
 - 5) гипергликемия.
 14. Характер патологических изменений при СГБ:
 - 1) демиелинизирующее поражение;
 - 2) дисметаболические нарушения;
 - 3) инфекционное поражение;

- 4) дегенеративное поражение;
5) сосудистое поражение.
15. К неотложным состояниям, требующим экстренной госпитализации в нейрореаниматологическое отделение, относится:
- 1) алкогольная полиневропатия;
 - 2) диабетическая полиневропатия;
 - 3) уремическая полиневропатия;
 - 4) синдром Гийена–Барре;
 - 5) вибрационная полиневропатия.
16. Для СГБ верны все следующие суждения, кроме одного:
- 1) это острая воспалительная демиелинизирующая полирадикуло-невропатия;
 - 2) это одно из самых тяжелых заболеваний нервной системы;
 - 3) требует проведения мероприятий интенсивной терапии, включая ИВЛ;
 - 4) хроническое дегенеративное заболевание периферической нервной системы;
 - 5) при правильном и своевременном лечении можно добиться полного восстановления у подавляющего большинства пациентов.
17. Для СГБ характерно появление белково-клеточной диссоциации в ликворе:
- 1) с 3-го дня заболевания;
 - 2) с 1-го дня заболевания;
 - 3) со 2-й недели заболевания;
 - 4) с 3-й недели заболевания.
18. Клиническая картина СГБ характеризуется:
- 1) остро развившимся симметричным тетрапарезом;
 - 2) остро развившимся гемипарезом;
 - 3) остро развившимся бульбарным синдромом;
 - 4) остро развившимся косоглазием;
 - 5) восходящими быстро прогрессирующими параличами мышц конечностей, бульбарной и дыхательной мускулатуры.
19. Принцип консервативной терапии СГБ:
- 1) своевременная госпитализация;
 - 2) мониторинг жизненно важных функций;
 - 3) своевременное начало ИВЛ;
 - 4) своевременное назначение антибиотикотерапии.
20. Для синдрома Миллера Фишера не характерно наличие:
- 1) статической и динамической атаксии;
 - 2) афазии;
 - 3) офтальмоплегии;
 - 4) арефлексии.

ОТВЕТЫ

Тема: ОТЕК МОЗГА. ВНУТРИЧЕРЕПНАЯ ГИПЕРТЕНЗИЯ. ДИСЛОКАЦИОННЫЙ СИНДРОМ

1 – 4; 2 – 1; 3 – 1; 4 – 3; 5 – 4; 6 – 3; 7 – 3; 8 – 1; 9 – 2; 10 – 3; 11 – 2; 12 – 4; 13 – 1; 14 – 4; 15 – 2; 16 – 1; 17 – 3; 18 – 1; 19 – 1; 20 – 3.

Тема: СИНДРОМЫ НЕОТЛОЖНЫХ НЕВРОЛОГИЧЕСКИХ СОСТОЯНИЙ/ КОМАТОЗНЫЕ СОСТОЯНИЯ

1 – 4; 2 – 1; 3 – 3; 4 – 2; 5 – 2; 6 – 4; 7 – 2; 8 – 2; 9 – 2; 10 – 3; 11 – 3; 12 – 3; 13 – 1; 14 – 1; 15 – 2; 16 – 2; 17 – 1; 18 – 1,2,3; 19 – 2; 20 – 3.

Тема: СИНДРОМ ОБРАТИМОЙ ЗАДНЕЙ ЭНЦЕФАЛОПАТИИ – ВАРИАНТ ВАЗОГЕННОГО ОТЕКА ГОЛОВНОГО МОЗГА

1 – 3; 2 – 5; 3 – 4; 4 – 1; 5 – 3; 6 – 2; 7 – 5; 8 – 1; 9 – 3; 10 – 4; 11 – 4; 12 – 1; 13 – 3; 14 – 4; 15 – 2; 16 – 5; 17 – 4; 18 – 5; 19 – 1; 20 – 2; 21 – 5; 22 – 3.

Тема: ИШЕМИЧЕСКИЙ ИНСУЛЬТ И ТРАНЗИТОРНАЯ ИШЕМИЧЕСКАЯ АТАКА

1 – 2; 2 – 3; 3 – 2; 4 – 4; 5 – 1; 6 – 2; 7 – 2; 8 – 1; 9 – 1; 10 – 4; 11 – 4; 12 – 1; 13 – 2; 14 – 2; 15 – 2; 16 – 1; 17 – 4; 18 – 2; 19 – 4; 20 – 3.

Тема: ГЕМОРАГИЧЕСКИЙ ИНСУЛЬТ (ВНУТРИМОЗГОВОЕ КРОВОИЗЛИЯНИЕ)/СПОНТАННОЕ СУБАРАХНОИДАЛЬНОЕ КРОВОИЗЛИЯНИЕ

1 – 4; 2 – 3; 3 – 3; 4 – 2; 5 – 3; 6 – 3; 7 – 1; 8 – 1; 9 – 4; 10 – 1; 11 – 3; 12 – 4; 13 – 2; 14 – 4; 15 – 3; 16 – 4; 17 – 4; 18 – 4; 19 – 1; 20 – 3.

Тема: ТРОМБОЗЫ МОЗГОВЫХ ВЕН И СИНУСОВ

1 – 4; 2 – 4; 3 – 4; 4 – 2; 5 – 4; 6 – 4; 7 – 1; 8 – 3; 9 – 1; 10 – 1; 11 – 1; 12 – 1; 13 – 2; 14 – 1; 15 – 1; 16 – 2; 17 – 5; 18 – 1; 19 – 5; 20 – 1.

Тема: ЭПИЛЕПТИЧЕСКИЙ СТАТУС

1 – 2; 2 – 3; 3 – 4; 4 – 1; 5 – 2; 6 – 4; 7 – 4; 8 – 3; 9 – 2; 10 – 1; 11 – 1; 12 – 2; 13 – 1, 3; 14 – 2; 15 – 1, 2; 16 – 4; 17 – 3; 18 – 1, 2; 19 – 1, 3, 4; 20 – 1, 2.

Тема: ТЯЖЕЛАЯ МИАСТЕНИЯ. КРИЗЫ ПРИ МИАСТЕНИИ

1 – 3; 2 – 2; 3 – 3; 4 – 2; 5 – 2; 6 – 2; 7 – 3; 8 – 2; 9 – 2; 10 – 4; 11 – 4; 12 – 4; 13 – 1; 14 – 1; 15 – 3; 16 – 4; 17 – 1; 18 – 3; 19 – 4; 20 – 1.

Тема: ОСТРАЯ ДЕМИЕЛИНИЗИРУЮЩАЯ ПОЛИНЕВРОПАТИЯ (СИНДРОМ ГИЙЕНА–БАРРЕ)

1 – 1, 3; 2 – 3, 4; 3 – 2; 4 – 4; 5 – 3; 6 – 1; 7 – 1; 8 – 2; 9 – 5; 10 – 3; 11 – 5; 12 – 4, 5; 13 – 5; 14 – 1; 15 – 4; 16 – 3; 17 – 3; 18 – 5; 19 – 1, 2, 3; 20 – 2.

КЛИНИЧЕСКИЕ ЗАДАЧИ

ЗАДАЧА 1

У мужчины 36 лет после алкоголизации наблюдается серия судорожных тонико-клонических приступов, следующих друг за другом с интервалом 5–10 мин. Между приступами сознание не восстанавливается, цианоз, зрачки расширены, реакция на свет сохранена, тонус мышц конечностей низкий, сухожильные рефлексы низкие, патологических рефлексов нет. Из анамнеза известно, что пациент несколько лет страдает эпилепсией. В последний год приступы участились. Противосудорожные препараты принимает нерегулярно, злоупотребляет алкоголем.

Задания:

1. Какое состояние развилось у мужчины?
2. Какова первая помощь?
3. Действие врача скорой помощи?
4. Какое обследование необходимо провести?

Эталоны ответов:

1. ЭС.
2. Первая помощь в момент приступа – предупреждение травм и аспирации: уложить пациента на бок, расстегнуть воротник, ослабить пояс, фиксировать голову.
3. Действие врача скорой помощи: в момент приступа возможно введение диазепама.
4. Обследование: ЭЭГ, ЭЭГ-мониторинг, КТ или МРТ головного мозга, клинический анализ крови, исследование уровня электролитов, глюкозы крови, консультация невролога.

ЗАДАЧА 2

Женщина 47 лет обратилась с жалобами на слабость в ногах, нарастающую с дистальных отделов к проксимальным. Из анамнеза известно, что 3 нед. назад перенесла ОРВИ.

Неврологический статус. В сознании. Менингеальных симптомов нет. Черепно-мозговые нервы без патологии. Снижение силы в дистальных отделах ног – до 3 баллов, в проксимальных отделах – 4 балла. Глубокие рефлексы с ног угнетены. Вялый парез в проксимальных отделах рук до 4 баллов. Симптомы натяжения (симптом Ласега <50). Функция тазовых органов не нарушена.

Задания:

1. Каков топический диагноз?
2. Предположите наиболее вероятный клинический диагноз.
3. Нужна ли госпитализация? В какое отделение? Почему?
4. Какие дополнительные методы исследования наиболее информативны для уточнения диагноза?
5. Каковы принципы терапии?

Эталоны ответов:

1. Поражение периферических нервов и корешков верхних и нижних конечностей.
2. Острая воспалительная демиелинизирующая полирадикулоневропатия (СГБ).
3. Необходима госпитализация в отделение интенсивной терапии, так как может потребоваться ИВЛ.
4. Исследование ликвора, ЭНМГ.
5. Плазмаферез, профилактика осложнений, ранняя реабилитация.

ЗАДАЧА 3

Мужчина 57 лет доставлен машиной скорой помощи с улицы, где внезапно упал, потерял сознание, возникли тонико-клонические судороги.

При осмотре: лицо гиперемировано, на вопросы не отвечает, команды не выполняет, глаза открывает только на громкий звук или болевые раздражители, боль локализует правыми конечностями, симптом Бабинского слева, симптом Бехтерева и Мондонези справа.

Задания:

1. Определите тип нарушения сознания.
2. Какую помощь можно оказать на месте?
3. Какие симптомы указывают на неврологические причины утраты сознания?
4. Какое обследование необходимо провести?

Эталоны ответов:

1. Сопор.
2. Предупреждение травм и аспирации: повернуть на бок, фиксировать голову, удалить зубные протезы, ослабить воротник и пояс.
3. Судороги в дебюте заболевания, наличие очаговой неврологической симптоматики, локальных менингеальных знаков.
4. Клинический анализ крови, исследование крови на уровень глюкозы, электролиты, консультация невролога, КТ головного мозга, офтальмоскопия, ЭКГ.

ЗАДАЧА 4

У мужчины 62 лет в травматологическом пункте, где ему проводилось снятие гипса по поводу перелома правой пястной кости, остро развились нарушения речи, слабость в правой руке, спустя 20 мин – в правой ноге. Двигательные нарушения максимально усилились в течение 1 ч.

В анамнезе у пациента умеренная АГ, синдром перемежающейся хромоты. 5 лет назад перенес мелкоочаговый инфаркт миокарда. В течение последнего года имели место 3 эпизода быстро проходящей слабости в правых конечностях.

При поступлении АД 170/90 мм рт.ст., пульс 76/мин, ритм сердца правильный. Аускультативно слева над проекцией внутренней сонной артерии выслушивается систолический шум. Снижена пульсация на обеих а. dorsalis pedis.

Неврологический статус. Больной в ясном сознании. Скуловой симптом Бехтерева слева. Спонтанная речь затруднена, малопонятна. Обращенную речь понимает не в полном объеме, выполняет только простые инструкции. Снижен правый корнеальный рефлекс. Парез мимических мышц по центральному типу справа. Язык девирует вправо. Оральная апраксия. Легкий правосторонний гемипарез со снижением мышечной силы до 3 баллов. Сухожильная гиперрефлексия справа. Гемигипестезия справа. Координаторных нарушений нет. Вызываются рефлексы орального автоматизма.

Дополнительные методы исследования:

ЭКГ: синусовый ритм, ЧСС 76/мин, диффузные изменения миокарда, признаки гипертрофии левого желудочка.

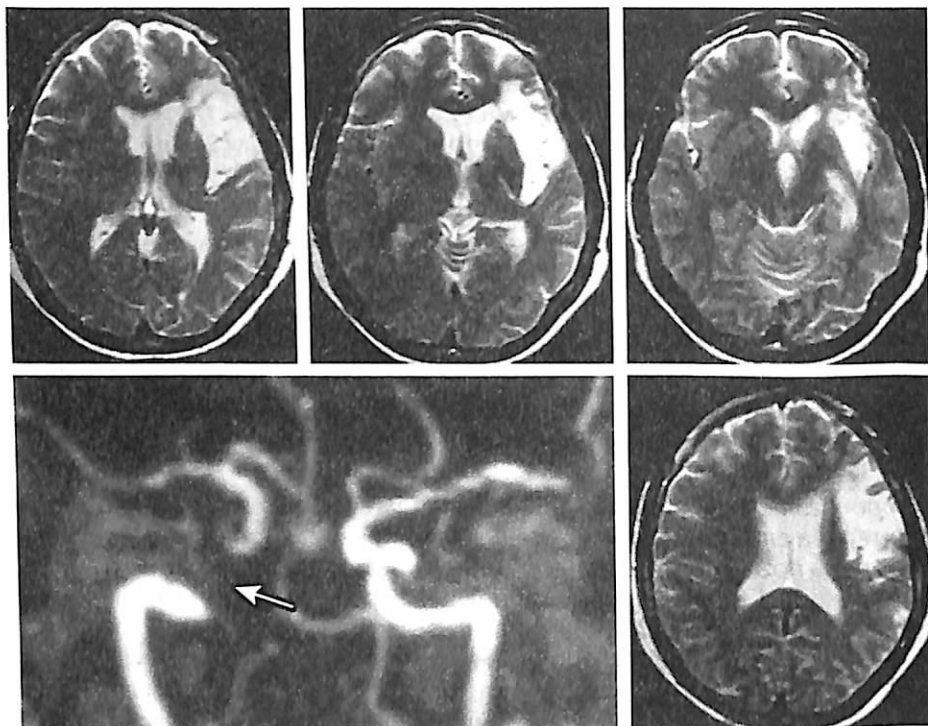
УЗДГ: признаки грубого атеросклеротического поражения сосудов. Стеноз левой внутренней сонной артерии до 75%.

ЭхоКГ: постинфарктные изменения переднебоковой стенки левого желудочка, тромботических масс в полости сердца не определяется.

Результаты КТ головного мозга прилагаются.

Задания:

1. К какой группе заболеваний относится вышеописанное состояние?
2. К какой группе сосудистых заболеваний относится вышеописанное состояние?
3. Каков предположительный характер инсульта?
4. Каков патогенетический вариант инсульта?
5. Какова предположительная локализация очага поражения?



6. Какими дополнительными методами исследования можно подтвердить характер, патогенетический вариант и локализацию инсульта?
7. Какие изменения выявляются при МРТ головного мозга и МР-ангиографии?
8. Сформулируйте клинический диагноз.
9. Какова тактика ведения больного?
10. Какова вторичная профилактика в данном случае?

Эталоны ответов:

1. Острое развитие неврологической симптоматики на фоне АГ, выраженного атеросклероза с синдромом перемежающейся хромоты, что позволяет отнести данное состояние к группе сосудистых заболеваний нервной системы (ОНМК).
2. Если симптоматика регрессирует в течение 24 ч, то заболевание можно квалифицировать как преходящее нарушение мозгового кровообращения. В случае более длительного сохранения симптомов – как инсульт.

3. Преобладание очаговой неврологической симптоматики над общемозговой, отсутствие выраженного менингеального синдрома вероятнее всего свидетельствуют об ишемическом характере инсульта.
4. Подострое развитие очаговой неврологической симптоматики на фоне грубого атеросклероза с синдромом перемежающейся хромоты, шум над внутренней сонной артерией, наличие в анамнезе повторных ТИА в том же сосудистом бассейне вероятнее всего свидетельствуют об атеротромботическом инсульте.
5. Речевые нарушения по типу сенсомоторной афазии, равномерный правосторонний гемипарез, поражение VII и XII черепных нервов справа по центральному типу и правосторонняя гемигипестезия свидетельствуют о локализации очага в глубинных теменно-височных отделах левого полушария головного мозга.
6. КТ (МРТ) головного мозга, ЭКГ, ЭхоКГ, дуплексное сканирование магистральных артерий головы, исследование агрегации тромбоцитов и показателей коагулограммы.
7. В коре и подкорковом белом веществе левой теменной доли определяется участок повышения интенсивности сигнала на T2-взвешенном изображении. Срединные структуры не смещены. Боковые желудочки и внешние ликворные пространства асимметрично расширены. При МР-ангиографии определяется отсутствие кровотока в левой средней мозговой артерии.
Заключение: ишемический инфаркт в бассейне левой средней мозговой артерии. Стеноз левой средней мозговой артерии.
8. Атеротромботический ИИ в системе левой внутренней сонной артерии на фоне атеросклероза, гемодинамически значимого стеноза левой внутренней сонной артерии, АГ.
9. Три основных направления терапии: базисная, патогенетическая и вторичная профилактика инсульта. Решение вопроса о ТЛТ. Системная ТЛТ в дозе 0,9 мг/кг рекомбинантного тканевого активатора плазминогена.
10. С целью вторичной профилактики инсульта показано применение антиагрегантной терапии (ацетилсалициловая кислота, клопидогрель); гипотензивных препаратов; консультация сосудистого хирурга для решения вопроса об оперативном лечении гемодинамически значимого стеноза внутренней сонной артерии.

ЗАДАЧА 5

Женщина 52 лет, страдающая миастенией, в связи с нарастанием слабости мышц конечностей без консультации с врачом увеличила дозу калимина с 3 до 6–8 табл./сут. На этом фоне появились тошнота, боли в животе и усиленное слюноотделение, выросла слабость в конечностях. Больная возбуждена, тревожна.

Перенесенные заболевания: острые респираторные инфекции, токсический зоб. Аллергоанамнез не отягощен.

Объективно. Общее состояние тяжелое. Кожные покровы бледные, гипергидроз. В легких везикулярное дыхание, хрипов нет. Частота дыхательных движений (ЧДД) 32/мин. Тоны сердца приглушены, ритмичные. АД 80/40 мм рт.ст., ЧСС 42 уд./мин. Язык влажный, выраженная гиперсаливация. Живот слегка вздут, мягкий, перистальтика усилена. Печень не увеличена. Симптом Пастернацкого отрицательный. Стул не нарушен. Мочеиспускание нормальное.

Неврологический статус. Уровень сознания – оглушение. Менингеального синдрома нет. Речевых нарушений нет. Обоняние не нарушено. Зрачки узкие, фотореакция вялая. Нистагма нет. Разностояние глазных яблок по вертикали. Нёбный и глоточный рефлексы живые. Дисфония, дисфагия. Снижение мышечной силы в руках и ногах до 3 баллов. Сухожильные рефлексы низкие, без четкой разницы сторон. Нарушений чувствительности и координаторных нарушений нет.

Задания:

1. О чем свидетельствуют тошнота, боли в животе, усиленное слюноотделение, повышенная перистальтика?
2. Поставьте клинический диагноз.
3. Какова тактика ведения пациентки?

Эталонные ответы:

1. Симптомы активации никотиновых и мускариновых рецепторов.
2. Холинергический криз.
3. Госпитализация в нейрореанимационное отделение, срочная отмена антихолинэстеразных препаратов минимум на 1–2 сут., стероидные гормоны, возможность перевода на ИВЛ и проведение плазмафереза.

ЗАДАЧА 6

Мужчина 34 лет поступил в клинику в связи с внезапно развившимися головной болью по типу «удара в затылок», повторной рвотой, эпизодом утраты сознания с генерализованными тонико-клоническими судорогами.

Анамнез. До настоящего заболевания был практически здоров, вел активный образ жизни. Периодически отмечал интенсивные пульсирующие боли в правой половине головы, которые купировал отдыхом или приемом анальгетиков.

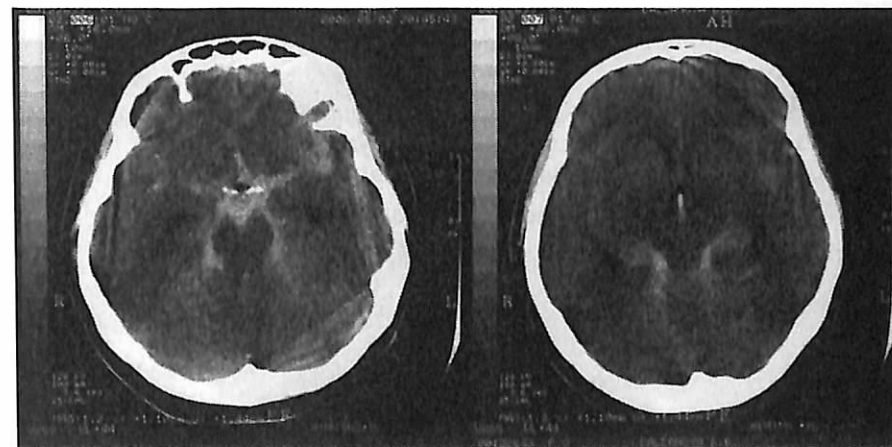
При поступлении: состояние тяжелое. Кожные покровы бледные. АД 140/80 мм рт.ст., пульс 64/мин, ритмичный, тоны сердца приглушены. Дыхание шумное, ритмичное, ЧДД 18/мин.

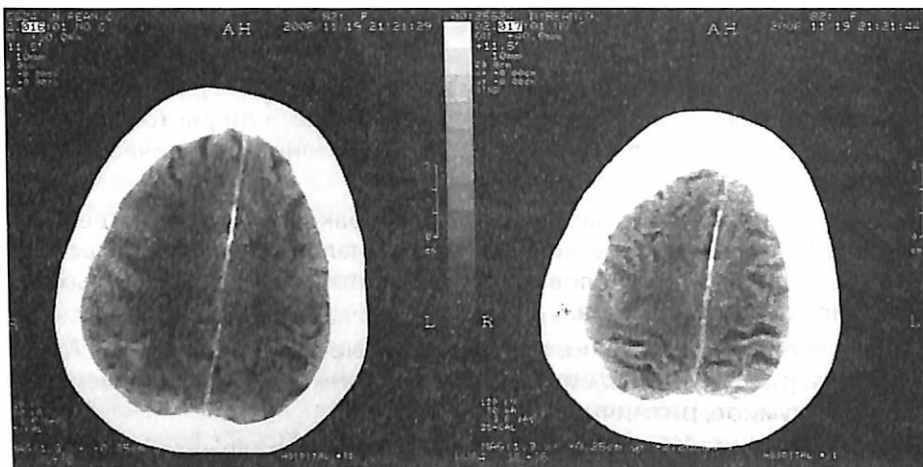
Неврологический статус. Возбужден, неадекватен, держится руками за голову. Симптомы Бехтерева и Мондонеи с двух сторон, грубая ригидность затылочных мышц, двусторонний симптом Кернига. Зрачки равны, фотореакция сохранна. Глазодвигательных нарушений нет. Корнеальные рефлексы симметричны. Лицо симметрично. Язык по средней линии. Парезов в конечностях нет. Сухожильные рефлексы с рук живые, D = S, коленные рефлексы угнетены. Двусторонний симптом Бабинского.

Анализ спинномозговой жидкости. Спинномозговая жидкость интенсивно окрашена кровью, вытекает под повышенным давлением крупными каплями. После центрифугирования в осадке цитоз 1050 ед. в 1 мл³, преимущественно эритроциты, белок 0,1%.

ЭКГ: синусовая аритмия, ЧСС 64/мин.

Результаты КТ головного мозга прилагаются.



**Задания:**

1. Каков предположительный диагноз?
2. Какова предположительная причина кровоизлияния?
3. Какими дополнительными методами исследования можно подтвердить клинический диагноз и уточнить наличие аневризмы у пациента?
4. Сформулируйте клинический диагноз.

Эталоны ответов:

1. Острое начало заболевания с сильнейшей головной болью, рвотой, судорожным приступом в дебюте, наличие в неврологическом статусе грубого менингеального синдрома, угнетения коленных рефлексов, брадикардии, а также массивная примесь крови в спинномозговой жидкости вероятнее всего свидетельствуют о САК.
2. Развитие кровоизлияния у молодого человека, имеющего в анамнезе односторонние головные боли пульсирующего характера, требует исключения разрыва артериальной аневризмы.
3. МР-ангиография, контрастная ангиография.
4. САК.

ЗАДАЧА 7

Мужчина 43 лет поступил в клинику в связи с внезапно развившимися головной болью, слабостью в правых конечностях, спустя несколько минут – утратой сознания.

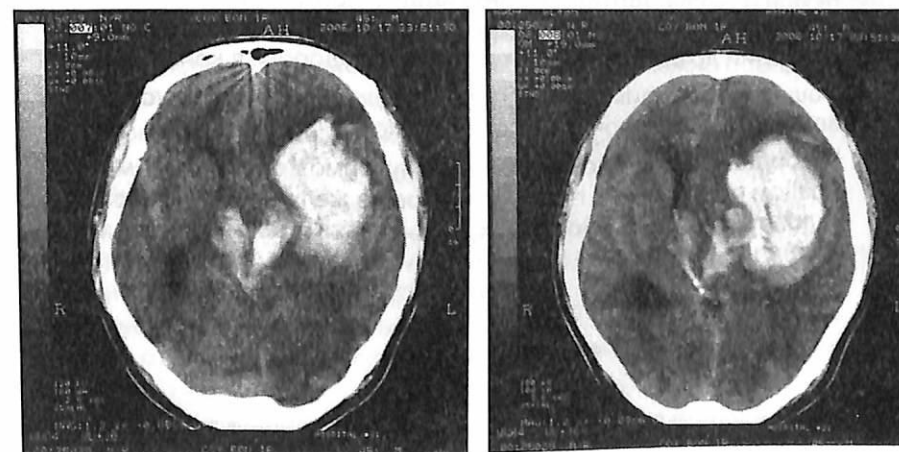
Анамнез. АГ с подъемами АД до 200/110 мм рт.ст., по поводу которой систематического лечения не получал, хронический пиелонефрит, мочекаменная болезнь.

При поступлении: состояние крайне тяжелое; повышенного питания. Выраженные гиперемия и «сальность» лица, инъекция склер. АД 190/120 мм рт.ст., пульс 56/мин, ритмичный, тоны сердца приглушены. Дыхание шумное, ритмичное, ЧДД 20/мин.

Неврологический статус. Сопор, на тормошение реагирует гримасой боли. Симптомы Бехтерева, Кернига слева, ригидность затылочных мышц. Анизокория ($S > D$). Фотореакция вялая. При проведении окулоцефалических проб – ограничение зрения вправо. Снижен правый корнеальный рефлекс. Сглажена правая носогубная складка, язык девирует вправо, при дыхании «парусит» правая щека, правая стопа ротирована наружу, мышечный тонус и сухожильные рефлексы в правых конечностях снижены.

Несмотря на интенсивную терапию, состояние больного продолжало быстро ухудшаться. Развилась повторная рвота, гипертермия до 40°C. Дыхание стало шумным, аритмичным, с периодами апноэ до 5–7/мин (по типу Чейна–Стокса), ЧДД 32/мин. АД 200/110 мм рт.ст., пульс 66/мин. Периодически в ответ на любые раздражения (иногда спонтанно) возникали экстензорные тонические судороги в конечностях. Степень нарушения сознания выросла до комы.

Результаты КТ головного мозга прилагаются.



Задания:

1. Каков предположительный характер инсульта?
2. Какова предположительная локализация гематомы? Обоснуйте ответ.
3. Как объяснить экстензорные тонические судороги в конечностях, возникшие у больного?
4. Как расценить внезапное ухудшение состояния больного?
5. Сформулируйте клинический диагноз.

Эталоны ответов:

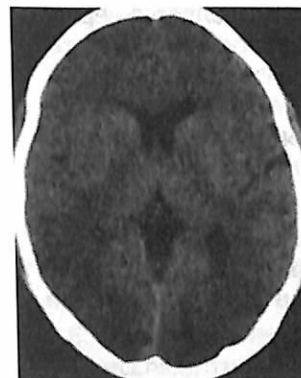
1. Внезапное развитие заболевания с наличием в неврологическом статусе выраженной общемозговой и менингеальной симптоматики, а также глубокого двигательного дефицита, АГ в анамнезе более характерны для геморрагического инсульта по типу гематомы.
2. Глубинные отделы левого полушария. О такой локализации свидетельствуют наличие в неврологическом статусе анизокории (D>S), пареза взора вправо, глубокого правостороннего гемипареза, а также смещение срединных структур головного мозга слева направо на 8 мм.
3. Такие пароксизмальные нарушения мышечного тонуса с преобладанием в разгибателях и пронаторах конечностей называются горметоническими судорогами и характерны для ГИ, особенно для прорыва крови в желудочковую систему мозга.
4. У пациента произошел прорыв крови в желудочковую систему. Об этом свидетельствуют: резкое углубление расстройств сознания до комы, вегетативные нарушения в виде повторной рвоты, гиперемии и «сальности» лица, инъекции склер, гипертермии до 40°C, изменения ритма дыхания (дыхание по типу Чейна–Стокса), брадикардии до 60/мин, горметонические судороги в конечностях.
5. Обширная внутримозговая медиальная гематома слева с прорывом крови в желудочковую систему мозга.
6. Геморрагический инсульт по типу внутримозговой гематомы в правом полушарии с прорывом крови в желудочковую систему головного мозга на фоне АГ, хронического пиелонефрита, мочекаменной болезни.

ЗАДАЧА 8

Женщина 54 лет переведена в нейрореанимационное отделение из терапевтического стационара, где ей выполнено обследование по поводу желтухи неясного генеза и АГ. Инфекционный, токсический гепатит, механическая желтуха были исключены. Поводом для перевода явились развитие угнетения сознания и диагностирование бифокального инфаркта головного мозга в затылочных долях с двух сторон (по результатам КТ).

Сознание угнетено до комы I стадии, менингеальные и общемозговые симптомы не выявлялись. Сухожильные рефлексы высокие с двух сторон. АД 180/100 мм рт.ст. В анализах крови: гипербилирубинемия, высокая активность аланинаминотрансферазы и аспартатаминотрансферазы, повышение концентрации креатинина.

Результаты КТ головного мозга прилагаются.

**Задания:**

1. Какие патологические процессы можно предположить у пациентки?
2. Как можно охарактеризовать представленные на КТ изменения?
3. Каким клинико-радиологическим термином можно объединить выявленные у пациентки расстройства?
4. Определите тактику лечения.

Эталоны ответов:

1. а) Дисметаболическая энцефалопатия с обширным ОГМ.
б) Бифокальный инфаркт головного мозга, развившийся на фоне дисметаболических расстройств.
2. Двусторонний ОГМ, более выраженный в задних теменно-затылочных отделах. Острая ишемия мозга с выраженным вазогенным отеком.
3. СОЗЭ.
4. Дезинтоксикация. Купирование печеночной и почечной недостаточности.

ЗАДАЧА 9

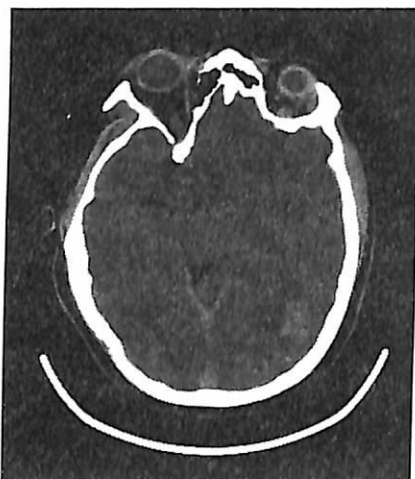Женщина 30 лет при поступлении активных жалоб не предъявляет.

Анамнез болезни. На фоне переутомления 17.07.2014 возникла сильная головная боль затылочной локализации, не купируемая анальгетиками. 20.07.2014 к цефалгическим проявлениям присоединились нарушение концентрации внимания и расстройство речи, в связи с чем была госпитализирована в сосудистое неврологическое отделение.

Анамнез жизни. Ранее считала себя здоровым человеком. 21.06.2014 в срок родила доношенную девочку.

При поступлении: состояние тяжелое, гиперсомния, оглушение. ЧСС 76/мин, ритм правильный, АД 120/80 мм рт.ст. Активных жалоб не предъявляет. Простые инструкции выполняет, но не всегда адекватно, на вопросы отвечает с задержкой, не всегда правильно, выявляются литеральные парафазии. К своему состоянию критична («что-то я туплю»). Выявляется нерезко выраженный менингеальный симптом (светобоязнь, легкая ригидность мышц затылка, симптом Кернига). ЧМН: непостоянная анизокория $S > D$, фотореакции сохранены с двух сторон, разностояние глазных яблок по вертикали (ниже OS), легкий экзофтальм справа. Язык девирует вправо. Положительные симптомы орального автоматизма. Признаки пирамидной недостаточности с двух сторон в виде высоких сухожильных рефлексов, симптом Бабинского с двух сторон.

Данные мультиспиральной КТ головного мозга: признаки неоднородной геморрагической плотности очага в левой затылочно-височной области (геморрагический инсульт? объемное образование?).



Задания:

1. Какова природа патологического процесса в головном мозге?
2. Какое дополнительное обследование необходимо провести пациентке для уточнения характера поражения?
3. Какова тактика ведения больной?
4. Какова тактика вторичной профилактики у данной пациентки?
5. Назовите дополнительные методы исследования.

Эталоны ответов:

1. У пациентки асептический венозный тромбоз.
2. Необходимо проведение МР- или КТ-ангиографии в венозном режиме.
3. Болюсное введение 3000 ЕД с последующей в/в инфузией с коррекцией дозы (АЧТВ должно увеличиться в 2 раза); или 5000 ЕД гепарина п/к каждые 6 часов с целью увеличения АЧТВ в 1,5 раза; или 180 МЕ/кг анти-Ха-препаратов 2 раза в день в течение 3 нед. Антикоагулянтная терапия назначается до исчезновения общемозговых нарушений. Для купирования ОГМ можно добавить осмотические диуретики – ацетазоламид.
4. В дальнейшем прием оральных антикоагулянтов в течение 6–12 мес. при идиопатическом тромбозе, практически пожизненный прием при коагулопатии.
5. Пациентке необходимо провести расширенную коагулограмму, исследование генов системы гемостаза.

ДОПОЛНИТЕЛЬНАЯ ЛИТЕРАТУРА

- Грабовски А.* Неотложная неврология. – М., 2016. – С. 577.
- Гринь А.А.* Диагностика и лечение внутричерепной гипертензии у больных с внутричерепным кровоизлиянием. Методические рекомендации. – М., 2010.
- Клинические рекомендации лечения больных с субарахноидальным кровоизлиянием вследствие разрыва аневризм сосудов головного мозга. – 2013.
- Клинические рекомендации по диагностике и лечению больных опухолями средостения и вилочковой железы / Ассоциация онкологов России. – М., 2014.
- Клинические рекомендации по диагностике и лечению миастении / Всероссийское общество неврологов. – М., 2015.
- Клинические рекомендации: синдром Гийена–Барре у взрослых. – 2016.
- Неврология и нейрохирургия: Клинические рекомендации / Под ред. Е.И.Гусева, А.Н.Коновалова, А.Б.Гехт. – М.: ГЭОТАР-Медиа, 2007. – 368 с.
- Мументалер М., Маттле Х.* Неврология. – 2012. – С. 854.
- Неврология. Национальное руководство: В 2 т. / Под ред. Е.И.Гусева, А.Н.Коновалова, В.И.Скворцовой. – Т. 1. – М.: ГЭОТАР-Медиа, 2018. – 877 с.
- Неотложные состояния в неврологии: методическое пособие для студентов лечебного, педиатрического факультетов и слушателей послевузовского и дополнительного профессионального образования / О.В.Василевская, Е.Г.Морозова. Под ред. проф. Э.З.Якупова. – Казань: КГМУ, 2011. – 114 с.
- Руководство по клинической нейрореаниматологии: В 2 т. / А.А.Старченко. – Т. 1. – М.: Бином, 2014.
- Руководство по клинической нейрореаниматологии: В 2 т. / А.А.Старченко. – Т. 2. – М.: Бином, 2016.
- Санадзе А.Г.* Миастения и миастенические синдромы. Руководство для врачей. – М.: Литтерра, 2012. – С. 255.
- Царенко С.В.* Нейрореаниматология. Интенсивная терапия черепно-мозговой травмы. – М., 2006.

НЕОТЛОЖНЫЕ СОСТОЯНИЯ В НЕВРОЛОГИИ

Под ред. проф. Л.В. Стаховской


Учебное пособие

ISBN 978-5-00030-877-6



Лицензия ИД №04317 от 20.04.01 г.
Подписано в печать 19.02.21. Формат 60×90/16.
Бумага офсетная. Печать офсетная. Усл. печ. л. 15,00.
Тираж 1000 экз. Заказ №7598

Издательство «МЕДпресс-информ».
121069, Москва, ул. Поварская, д. 31/29, пом. VI, ком. 2, оф. 15
e-mail: office@med-press.ru
www.med-press.ru
www.03book.ru

 Отпечатано в ПАО «Можайский полиграфический комбинат»
143200, Россия, г. Можайск, ул. Мира, 93.
www.oaomrk.ru, тел.: (495) 745-84-28, (49638) 20-685

