

**ТРАВМАТОЛОГИЯ  
И  
ОРТОПЕДИЯ**

УДК 616-001; 617.3  
ББК 54.58

Рецензенты:

профессор А. В. Рак,  
профессор В. А. Неверов

**Травматология и ортопедия:** Учебник / Под ред. проф. В. М. Шаповалова, проф. А. И. Грицанова, доц. А. Н. Ерохова. — СПб: ООО «Издательство Фолиант», 2004. — 544 с.: ил.

ISBN 5-93929-103-1

Учебник травматологии и ортопедии является шестым учебным изданием, подготовленным профессорами кафедры военной травматологии и ортопедии Военно-медицинской академии им. С. М. Кирова — первой ортопедической кафедры и клиники в России. Он предназначен для студентов высших медицинских учебных заведений.

На современном научно-методическом уровне изложены клиника, диагностика переломов костей, вопросы оказания помощи пострадавшим с переломами костей и повреждениями суставов. Изложены наиболее рациональные методы и способы лечения переломов, осложнений травм опорно-двигательного аппарата, а также способы и методики оперативных вмешательств, наиболее часто применяемые в клинической практике.

Достаточно полно представлены такие разделы, как организация травматолого-ортопедической помощи в Российской Федерации, медицинские аспекты профилактики травматизма. Особое внимание уделено современным взглядам на учение об огнестрельных переломах костей, ранениях суставов и взрывных поражениях в мирное и военное время, а также на организацию травматологической помощи раненым в конечности на этапах медицинской эвакуации. Отражены диагностика и лечение наиболее часто встречающихся ортопедических заболеваний.

Учебник подготовлен авторским коллективом в соответствии с Государственным образовательным стандартом по специальности «Травматология и ортопедия».

Авторский коллектив:

*Аверкиев В. А.*, д.м.н., доцент; *Аверкиев Д. В.*, к.м.н., доцент;  
*Вовченко В. Я.*, к.м.н., ассистент; »  
*Гололобов В. Г.*, д.м.н., доцент кафедры гистологии ВМедА;  
*Грибанов А. И.*, д.м.н., профессор; *Губочкин Н. Г.*, к.м.н., доцент;  
*Гудзь Ю. В.*, к.м.н., ассистент; *Доколин С. Ю.*, к.м.н., преподаватель;  
*Дулаев А. К.*, д.м.н., профессор; *Дыдыкин А. В.*, к.м.н., ассистент;  
*Ерохов А. Н.*, к.м.н., доцент; *Катилевич Б. Я.*, начальник отделения  
лучевой диагностики; *Кушитан Ю. И.*, начальник отделения анестезиологии,  
реанимации и интенсивной терапии; *Лесков Н. И.*, к.м.н., ассистент;  
*Лытаев С. А.*, д.м.н., *Ляховец Г. А.*, врач-специалист; *Мальцев С. И.*, к.м.н.;  
*Михайлов С. В.*, к.м.н.; *Нафулич К. А.*, к.м.н.; *Овденко А. Г.*, д.м.н.;  
*Рикун О. В.*, к.м.н., доцент; *Тихилов Р. М.*, д.м.н., профессор;  
*Трапезников А. В.*, к.м.н., доцент; *Трачук А. Я.*, к.м.н.;  
*Хоминец В. В.*, к.м.н.; *Шаповалов В. М.*, д.м.н., профессор, начальник кафедры  
и клиники военной травматологии и ортопедии ВМедА;  
*Шевченко С. Б.*, д.м.н., профессор; *Ястребков Н. М.*, к.м.н., доцент

ISBN 5-93929-103-1

© Коллектив авторов, 2004  
© ООО «Издательство Фолиант», 2004

# Глава 1

## ПРЕДМЕТ ТРАВМАТОЛОГИИ И ОРТОПЕДИИ

### ОПРЕДЕЛЕНИЕ И ОСНОВНЫЕ РАЗДЕЛЫ СПЕЦИАЛЬНОСТИ

Травматология и ортопедия — научная клиническая дисциплина, занимающаяся разработкой проблемы профилактики травматизма и лечением пострадавших и больных с механическими повреждениями и заболеваниями опорно-двигательного аппарата, а также их последствиями в мирное и военное время.

Основными разделами травматологии и ортопедии являются:

1. Организация специализированной ортопедо-травматологической помощи пострадавшим с травмами конечностей, переломами костей таза и позвоночника.

2. Разработка совместно с органами государственной инспекции, министерствами здравоохранения и социального развития, по чрезвычайным ситуациям, внутренних дел, органами административно-территориального управления, службами техники безопасности предприятий системы профилактических мероприятий по предупреждению гибели и травматизма населения (строгий учет травм, анализ причин и обстоятельств их возникновения, участие в работе комиссий по предупреждению гибели и травматизма людей и т. д.).

3. Лечение пострадавших с закрытыми и открытыми (огнестрельными и неогнестрельными) переломами костей, переломами, сочетающимися с ожогами, радиационными и химическими поражениями; разработка и внедрение в клиническую практику перспективных технологий реконструктивно-восстановительных операций.

4. Лечение больных и раненых с осложнениями и последствиями переломов костей, ранений суставов и других повреждений опорно-двигательного аппарата (остеомиелит, замедленная консолидация и ложные суставы, контрактуры и анкилозы суставов, укорочения и другие посттравматические деформации); разработка и внедрение оптимальных программ восстановительного лечения в практику амбулаторных и стационарных лечебных учреждений.

5. Профилактика и лечение заболеваний костно-мышечной системы у детей и взрослых (статические деформации; дегенеративно-дистро

фические, врожденные и инфекционные заболевания позвоночника, костей и суставов конечностей; дисплазии, остеохондропатии, опухоли костей и др.).

### ИСТОРИЧЕСКИЕ ЭТАПЫ РАЗВИТИЯ ПРЕДМЕТА

Археологические находки, обнаруженные во многих регионах мира, убеждают в том, что лечением поврежденных люди вынужденно стали заниматься со времен глубокой древности. Существует немало свидетельств того, что травмы, получаемые нашими далекими предками во время охоты, иной трудовой деятельности или в период многочисленных войн, были одним из генераторов появления и развития народной, а затем и научной медицины.

В средние века в большинстве стран Европы хирургия долгое время была отлучена от медицины и ею занимались хирурги-ремесленники или народные целители-костоправы. Со временем (XVI—XVII вв.) хирургия вернулась в медицину и стала бурно развиваться. Изначально хирургия повреждений была составной частью общей хирургии, надолго став «альфой и омегой» этой отрасли медицины (В. А. Оппель). Но уже именно тогда в недрах общей хирургии возникло и набрало силу второе направление хирургии опорно-двигательного аппарата — ортопедия.

Термин «ортопедия» впервые был предложен в 1741 г. деканом медицинского факультета Сорбонны (Париж) Н. Андри (Nicolas Andry), который издал книгу «Ортопедия, или искусство предупреждать и исправлять у детей деформации тела средствами, доступными отцам и матерям и всем тем лицам, которым приходится воспитывать детей». Термин «ортопедия» происходит от греческих слов «orthos» (прямой) и «pais» (дитя).

За два с половиной столетия, прошедших с момента выхода в свет этой книги и появления графического символа новой хирургической специальности (дерево с искривленным стволом, который исправляют, притягивая к прямому шесту), в развитии ортопедии, травматологии и протезирования можно выделить три этапа.

*Первый этап (середина XVIII — конец XIX вв.). Возникновение и развитие в составе общей хирургии.* Характерной чертой этого периода является прогрессивное развитие всех трех составных частей новой дисциплины, но строго в рамках общего расцвета хирургии.

Хирургия повреждений продолжала составлять основу общей хирургии и преподавалась общими хирургами. В России первым учебником хирургии на русском языке стало «Руководство к преподаванию хирургии», написанное первым профессором Медико-хирургической академии академиком Иваном Федоровичем Бушем и изданное в Санкт-Петербурге в 1807 г. В последующем оно неоднократно переиздавалось. К тому же периоду времени (Москва, 1806 г.) относится и выход в свет одной из первых отечественных монографий, принадлежащей перу профессора Московского университета Е. О. Мухина и полностью посвященной хирургии повреждений — «Первые начала костоправной науки». В первой половине XIX столетия благодаря трудам И. Ф. Буша, Е. О. Мухина, И. В. Буяльского, Н. И. Пирогова и их учеников в России сложились общие принципы лечения больных с переломами кос

тей, базирующиеся как на многовековом опыте оказания медицинской помощи пострадавшим, так и на достижениях мировой научной медицины. Они включали: сопоставление отломков сломанной кости (репозиция); обездвиживание травмированной конечности (иммобилизация) для удержания сопоставленных отломков на срок, необходимый для сращения перелома; предупреждение развития осложнений и лечение, направленное на восстановление функции конечности.

Еще одним достижением этого этапа развития ортопедии и травматологии стало появление и быстрое внедрение в широкую хирургическую практику лечебных учреждений всех стран мира анестезии и первого из четырех ныне существующих методов лечения переломов костей — одномоментной ручной или аппаратной репозиции отломков сломанной кости с последующей иммобилизацией конечности гипсовой повязкой. В начале 50-х годов XIX столетия Mathijsen (Голландия) и Н. И. Пирогов (Россия) практически одновременно и независимо друг от друга предложили этот метод, с помощью которого и сейчас лечится подавляющее большинство больных с переломами костей конечностей. С этого времени «хирургия стала безболезненной», а травмированную конечность можно было надежно иммобилизовать (Heim U., 2002).

Простота и общедоступность метода, надежность обездвиживания отломков сломанной кости сделали его основным лечебным пособием хирургов в клинической практике мирного и, особенно, военного времени. У раненых с огнестрельными переломами костей конечностей и ранениями крупных суставов он стал альтернативой неизбежных в те годы ампутаций и экзартикуляций, что позволило Н. И. Пирогову назвать его сберегательным методом лечения раненых.

Дальнейшее развитие учения о переломах связано с научным обоснованием метода постоянного вытяжения, когда вначале с помощью приемов (способов) и приспособлений манжеточного, клеевого или лейкопластырного вытяжения обеспечивались как репозиция отломков, так и обездвиживание травмированной конечности. К достоинствам нового метода лечения больных с переломами костей следует отнести прежде всего тот факт, что в процессе лечения функция мышц и суставов полностью не выключалась. Именно это обстоятельство дало основание хирургам именовать его функциональным в отличие от прежнего иммобилизационного. В немалой степени становлению и прогрессу функционального метода лечения переломов способствовали открытие закона Вольфа—Ру (J. Wolff, J.-B. Rouch, 1870) о взаимосвязи и взаимозависимости строения и функции в живой природе, разработка общих принципов постоянного вытяжения (B. Vardenheuer, 1887) и учения о функциональном лечении (J. Lucas-Championniere, 1889) больных с переломами костей, раскрытие основ биомеханики скелета в норме и при патологии (Messerer, 1888) и, наконец, введение в клиническую практику понятия о среднефизиологическом положении конечностей (H. Zurringer, 1909). Лучшим из способов постоянного вытяжения был признан способ скелетного вытяжения. Однако техника его применения была разработана только в течение первых 10 лет XX столетия, т. е. уже на втором этапе развития специальности.

Ортопедия и протезирование в рамках общей хирургии первоначально (более 100 лет) развивались по классическому эволюционному варианту. Так, только в 1780 г. в Швейцарии (J.-A. Venel) было основано

первое стационарное лечебное заведение для ортопедических больных — Институт ортопедии в Орбе. Качественные изменения в развитии ортопедии начали происходить на рубеже XVIII и XIX вв., когда специалисты этого профиля стали лечить деформации и другие заболевания опорно-двигательного аппарата не только у детей, но и у взрослых. С 1815 г. в Вюрцбурге (Германия) стала функционировать больница для лечения больных с ортопедической патологией. Ее основателем и главным врачом был Гейне, много сделавший для изучения полиомиелита и его последствий (болезнь Гейне—Медина). В 1840 г. известный английский хирург Литтль, который сам был оперирован по поводу врожденной косолапости в 1837 г. в Ганновере (Германия) Штро-мейером, в Лондоне основывает Королевский Ортопедический госпиталь. В 1853 г. Литтль описал одну из форм спастического паралича (болезнь Литтля).

Отличительной особенностью ортопедии на первом этапе ее развития (в доантисептическую эпоху) было преобладающее использование консервативных приемов лечения больных (редрессации, широкое использование всевозможных шин, туторов и аппаратов для вытяжения или иммобилизации). Именно к этому времени относится разработка стройной и довольно эффективной системы лечения ортопедических больных с помощью гимнастических упражнений, предложенной Лингом (P. H. Ling, Швеция) и получившей впоследствии наименование «шведской» системы гимнастики. В те же годы возник и окреп интерес ортопедов к бальнеологическим и другим факторам лечебного воздействия (термальные и минеральные воды, благотворное влияние солнечных лучей, морских купаний, массажа, физических упражнений и т. д.).

Дальнейший прогресс в своем развитии ортопедия и протезирование получили во второй половине XIX столетия на волне промышленного роста и социально-экономических преобразований в большинстве передовых стран Европы. Так, благодаря работам Луи Пастера (Франция) и химиков многих стран возникли и были внедрены в клиническую практику способы обезболивания и антисептического обеззараживания операционных, хирургического инструментария, рук хирурга и операционного поля пациента. Работы анатомов и патологоанатомов (Карл Вирхов), физиологов (Клод Бернар, И. М. Сеченов), микробиологов и специалистов других медико-биологических дисциплин послужили основой углубленного изучения проблем этиологии и патогенеза заболеваний опорно-двигательного аппарата. На основании полученных результатов предлагались оперативные способы коррекции деформаций, другие вмешательства и, наконец, патогенетически оправданные варианты восстановительного лечения больных. Внедрение в практику оперативной ортопедии позволило добиться лучших анатомических и функциональных исходов врачевания, значительно сократить общие сроки лечения детей и взрослых. Достигнутые результаты способствовали быстрому росту числа специализированных лечебных учреждений в странах Европы, а также созданию благоприятных условий для выделения ортопедии и протезирования в самостоятельную хирургическую дисциплину.

В последнее десятилетие XIX и первые годы XX столетий в странах Европы начался процесс дифференциации хирургии. Одной из первых дисциплин, отпочковавшихся от материнского дерева, была ортопедия и

протезирование. В немалой степени этому способствовало внедрение в хирургию не только антисептики, асептики, надежных способов обезболивания, но и особенно появление нового, революционного по своей сути, метода диагностики — использования рентгеновских лучей, который качественно улучшил распознавание характера и локализации патологических процессов в костях, позволил осуществлять динамическое наблюдение за процессом репаративной регенерации костной ткани.

В России, позже вошедшей в число государств с развитой экономикой, первый этап становления и развития травматологии, ортопедии и протезирования был короче, чем на Западе. В нашей стране первые медицинские учреждения были созданы в XVIII в. В 1707 г. в Москве открыт генеральный госпиталь (ныне Главный военный клинический госпиталь им. Н. Н. Бурденко), сухопутный (1715-1717), морской в Петербурге и в 1720 г. морской госпиталь в Кронштадте. При учреждении госпиталей имелось в виду устройство при них школ, поэтому они подобно московскому названы генеральными. В Москве почти 30 лет Н. Бидлоо с одним помощником заведовал госпиталем и медицинской школой. В 1733 г. по образцу Московской школы учреждены два хирургических училища в Петербурге при сухопутном и морском госпиталях и одно в Кронштадтском. В последующем училище при Петербургском сухопутном госпитале стало называться Медико-хирургическим училищем, а с декабря 1798 г. Медико-хирургической академией.

В начале XIX в. в рамках единой хирургической дисциплины выделились две отечественные ортопедо-травматологические школы — московская и петербургская. Московскую школу возглавил декан Московского университета Е. О. Мухин. Пройдя суровую школу лекаря в армии А. В. Суворова, он, благодаря своим способностям и старанию, стал всесторонне образованным ученым и хирургом. Помимо «Первых начал костоправной науки» он опубликовал около 20 монографий и учебников. Среди них заслуживают упоминания такие, как «Описание хирургических операций» (1807) и трехтомное руководство по анатомии на русском языке (1813).

В Санкт-Петербурге основы обучения военных врачей искусству десмургии и механургии были заложены академиком Иваном Федоровичем Бушем — первым профессором хирургии Медико-хирургической академии.

Первое отечественное руководство по ортопедии для студентов было издано в 1885 г. доцентом Казанского университета Н. И. Сту- денским.

На протяжении многих десятилетий в университетах и в Императорской Медико-хирургической академии России вопросы диагностики и лечения больных с патологией опорно-двигательного аппарата преподавали общие хирурги.

***Второй этап (начало XX в. — 60-е гг. XX в.). Травматология, ортопедия и протезирование — самостоятельная хирургическая дисциплина.***

Данный этап развития травматологии, ортопедии и протезирования отличался рядом особенностей. Во-первых, по продолжительности он был в три раза короче первого; во-вторых, именно на этом этапе произошло окончательное, уже в организационном отношении, оформление новой клинической дисциплины хирургического профиля (к началу 60-х годов XX столетия); в-третьих, в научном и клиническом отно



Профессор Г. И. Турнер

шениях травматология, ортопедия и протезирование обогатились внедрением двух новых прогрессивных методов лечения больных с переломами костей конечностей: консервативного (скелетное вытяжение) и оперативного (внутренний металлический остеосинтез), что позволило значительно сократить общие сроки лечения больных и чаще добиваться лучших анатомических и функциональных результатов лечения; созданием эффективных систем профилактики и комплексного лечения больных полиомиелитом и костно-суставным туберкулезом; разработкой патогенетически оправданных подходов к лечению огнестрельных ранений конечностей, базирующихся на строго научной совокупной оценке особенностей раневой баллистики современных ранящих снарядов, патоморфологии и патофизиологии огнестрельной раны.

В России начало второго этапа развития травматологии и ортопедии связано с открытием 6 апреля (24 марта по старому стилю) 1900 г. первой в стране клиники и кафедры ортопедии Военно-медицинской академии, созданной на базе существовавшей кафедры десмургии и механургии. Ее основателем и бессменным руководителем на протяжении 46 лет был основоположник отечественной ортопедии профессор Генрих Иванович Турнер.

26 июля 1906 г. в Санкт-Петербурге был открыт первый в стране ортопедический государственный институт, который возглавил воспитанник Военно-медицинской академии Р. Р. Вреден, незадолго до этого вернувшийся с полей сражений в Маньчжурии. Возникновение ортопедического института произошло благодаря инициативе и огромной настойчивости одного из крупных отечественных ортопедов того времени К. Х. Хорна, который еще в 1896 г. открыл в столице (Фонтанка, д. 83) частную ортопедическую лечебницу со стационаром на 8 коек. Строительство здания института шло под патронажем Императрицы Александры Федоровны.

25 лет спустя Г. И. Турнер вспоминал: «На моих глазах выросло учреждение, громадное по своему размеру, великолепное по планировке и богатое по оборудованию». Однако в новом институте, по масштабу и оборудованию превосходившему все подобные учреждения за рубежом, работать К. Х. Хорну было не суждено — он скончался незадолго до его открытия.

Третьим центром отечественной травматологии и ортопедии стал Физио-механический институт, открытый в Харькове в 1907 г. Уже из названия нового института можно заключить, что по профилю своих научных и клинических интересов он не был похож на своих старших



собратьев в Петербурге, его с полным основанием можно именовать первым отечественным институтом и травматологии, и ортопедии. Основателем и первым директором вплоть до 1921 г. был К. Ф. Вегнер — самый убежденный в России сторонник постоянного (скелетного) вытяжения при лечении больных с переломами костей конечностей. Это ему принадлежит крылатое выражение — «*restitutio functionalis et sanatio anatomical*», нацеливавшее специалистов на конечный результат врачевания, а именно на полное восстановление функции при достижении правильных анатомических взаимоотношений.

Таким образом, ортопедия и протезирование, в отличие от хирургии повреждений скелета, первыми выделились из недр общей хирургии и стали самостоятельными дисциплинами. Однако полное общественное и профессиональное (со стороны хирургов) признание новой хирургической специальности состоялось только в 20-х и первой половине 30-х годов XX столетия, когда стали возникать национальные общества хирургов-ортопедов, а в 1929 г. был организован SICOT — Международное общество ортопедической хирургии и травматологии (*Societe Internationale de Chirurgie Ortopedique et de Traumatologie*).

Серьезным импульсом, способствующим ускорению дифференциации хирургии и разработке основ оказания специализированной помощи раненым, стала Первая мировая война. В годы этой войны впервые возникает понятие «военная ортопедия». В Англии военное министерство учреждает должность «военно-ортопедического инспектора», в обязанности которого вменяется контроль всех госпиталей с целью отбора больных и раненых, нуждавшихся в специализированном ортопедическом лечении. В результате его деятельности в Лондоне создается военно-ортопедический госпиталь, рассчитанный на 800 коек и богато оснащенный разнообразной аппаратурой для основного и восстановительного лечения раненых. С этой целью в штат госпиталя были включены специалисты по во- до- и электролечению, лечебной гимнастике и массажу.

Во Франции в те же годы на базе Главного Института была открыта клиника для «военно-ортопедических» больных и раненых. Перед специалистами клиники медицинское руководство армии поставило ряд непростых задач: ускорить возвращение раненых в строй; сократить государственные расходы за счет снижения числа раненых, переходящих в разряд инвалидов, и тяжести окончательных увечий; уменьшить степень экономических последствий в промышленности от ожидаемого выхода из строя большого числа работников.

В результате организованного за счет государства специализированного лечения раненых была получена исключительно высокая экономия денежных средств. Незамедлительно в Париже и его окрестностях заработали 7, а в провинциях — 11 подобных госпиталей.

Аналогичные процессы шли в Бельгии, Италии, Австрии, но особенно активно в Германии, в хирургическом мире которой задолго до начала мировой войны возникло и зрело понимание необходимого™ выделения в самостоятельную дисциплину «хирургии несчастных случаев» (*Unfallchirurgie*).

От термина «механургия» хирурги как-то быстро и согласованно отказались еще на рубеже веков; термин «военная ортопедия» не воспринимался своим очевидным смысловым несоответствием; не имел ши

рокого обобщающего звучания в определении хирургии поврежденных мирного и военного времени немецкий термин «Unfallchirurgie».

В России по предложению проф. А. Л. Поленова, а затем и в Европе, хирургия повреждений была названа «травматологией», которая вскоре вместе с ортопедией и протезированием стала основой новой хирургической специальности в нынешнем ее понимании. В 1918 г. в Петрограде А. Л. Поленов организует первую в стране кафедру травматологии в составе Государственного института медицинских знаний (ныне кафедра травматологии, ортопедии, военно-полевой хирургии и стоматологии Санкт-Петербургской Государственной медицинской академии им. И. И. Мечникова, основанной на базе больницы Петра Великого), а в 1919 г. — Физико-хирургический институт, решавший задачи оказания неотложной хирургической и травматологической помощи населению города.

В 1919 г. в Петрограде начинает функционировать Государственный институт протезирования, основателем которого стал ученик и сподвижник Г. И. Турнера проф. Г. А. Альбрехт. В 1919 г. в Казани открывается третий в России институт ортопедии, а в 1921 г. — лечебно-протезный институт в Москве, который с 1940 г. становится Центральным научно-исследовательским институтом травматологии и ортопедии. В январе 1924 г. Ортопедический и Физико-хирургический институты в Петрограде сливаются и начинают функционировать первый Государственный травматологический институт.

12 октября 1926 г. в Ленинграде 27 ортопедов и травматологов города и области (Г. И. Турнер, Р. Р. Вреден, П. Г. Корнев, С. А. Новотель-нов, Д. А. Новожилов, Г. Я. Эпштейн и др.) учредили научное общество хирургов-ортопедов. С блестящей по содержанию, образной по форме и глубокой по эмоциональному воздействию на слушателей речью выступил основатель и первый председатель общества Г. И. Тур-<sup>н</sup>ер. Вся она была посвящена давно назревшей проблеме — важности и необходимости выделения из общей хирургии травматологии, ортопедии и протезирования в новую специальность, ответственную за организацию и оказание помощи больным и раненым с патологией опорно-двигательного аппарата.

В декабре 1926 г. нарком здравоохранения Н. А. Семашко проводит в Москве специальное расширенное заседание, на которое были приглашены организаторы здравоохранения, ведущие гигиенисты, травматологи и ортопеды страны (Р. Р. Вреден, К. Ф. Вегнер, В. В. Горинев-ская, А. Л. Поленов, Г. И. Турнер). Значимость этого совещания состояла в том, что на нем была детально обсуждена и принята первая государственная программа борьбы с травматизмом и его последствиями, в которой большая часть обсуждаемых проблем стала непосредственным делом травматологов, ортопедов и специалистов протезного дела на долгие годы. Наиболее значимыми среди них были: организация травматологической помощи на производстве (открытие здравпунктов); создание службы скорой помощи; производство техники и оборудования для лечения больных ортопедо-травматологического профиля; развертывание сети травматологических учреждений в стране (травматологических пунктов, травматологических отделений в больницах, кафедр травматологии и ортопедии в институтах усовершенст

ования врачей и медвузах, новых институтов травматологии и ортопедии); разработка и внедрение в широкую клиническую практику эффективных методов лечения травматологических больных; строгий учет травм, обязательная проверка ближайших и отдаленных последствий лечения больных; подготовка кадров.

За предвоенный период помимо создания новых научно-исследовательских и лечебных учреждений первому отряду отечественных травматологов и ортопедов удалось внедрить: обязательную систему учета и регистрации травм (1922 г.); в 1925 г. на съезде хирургов было принято решение об обязательном учреждении ортопедо-травматологической секции в рамках будущих хирургических научных форумов (Одесса); в 1927 г. вышел в свет журнал «Ортопедия и травматология» (Харьков); в 1927 г. организованы здравпункты на предприятиях; в 1931 г. был открыт первый в стране Ленинградский научно-исследовательский детский ортопедический институт; в 1932 г. в Ленинграде, а затем в Москве были созданы первые травматологические пункты, сформирована служба «скорой помощи».

Особую значимость в перечне дел предвоенных лет приобрели решения XXII Всесоюзного съезда хирургов (1932 г.), касающиеся судьбы травматологии. Она признавалась самостоятельной медицинской специальностью. Съезд объединил ортопедию с травматологией как общие дисциплины. Он признал целесообразным создание во всех институтах усовершенствования врачей кафедр травматологии и неотложной хирургии с доцентским курсом ортопедии, а преподавание вопросов военно-полевой хирургии также замкнуть на эту кафедру.

К началу Великой Отечественной войны в СССР работало 9 научно-исследовательских институтов травматологии и ортопедии, 20 кафедр ортопедии в медицинских институтах и 7 кафедр травматологии и ортопедии в институтах усовершенствования врачей.

И вместе с тем острой проблемой формирования ортопедо-травматологической службы в стране продолжала оставаться нехватка кадров. Так, в 1940 г., то есть накануне Великой Отечественной войны, их число не превышало 500 человек. Это обстоятельство послужило одной из основных причин запоздалой по времени и неполной по сути реализации идеи организации специализированной хирургической помощи раненым.

Огромное значение нашей специальности по достоинству было оценено в годы Великой Отечественной войны. Исключительно высокая частота ранений конечностей потребовала уже начиная с 1942 г. создания специализированных госпиталей для легкораненых, затем — для пострадавших с огнестрельными переломами бедра и крупных смежных суставов, а также для раненных в кисть и стопу. Вторым и еще более значительным мероприятием того времени следует считать решение руководства страны в 1944 г. о создании 10 новых НИИ ортопедии и восстановительной хирургии на базе крупных специализированных эвакогоспиталей, а также об организации в каждой области, крае, республике госпиталей для лечения инвалидов Великой Отечественной войны. Следует напомнить, что в этих госпиталях бывшие воины с патологией опорно-двигательного аппарата в 1946 г. составляли более 50% лечившихся, а к середине 50-х годов — более 80%.

Несмотря на то, что хирургия и травматология располагали в те годы

ломами костей конечностей (гипсовая повязка и скелетное вытяжение), анатомические и функциональные результаты лечения раненых в специализированных госпиталях оказались во много раз лучшими, чем в общехирургических.

Первое послевоенное десятилетие завершило второй этап развития травматологии, ортопедии и протезирования не только в СССР, но и во всех странах мира.

Среди достижений этого периода можно отметить следующие. Во-первых, в клиническую практику прочно вошел оперативный метод лечения больных с переломами и ложными суставами костей конечностей — способы интрамедуллярного (Smith-Petersen, G. A. Kuntscher, Я. Г. Дубров и др.) и накостного (Venable, Shermann, A. B. Каплан и др.) остеосинтеза отломков. Развитию данного метода способствовали неудовлетворенность результатами лечения раненых с огнестрельными переломами костей консервативными методами в годы Второй мировой войны; появление антибиотиков; внедрение в клиническую практику эндотрахеального наркоза и, наконец, разработка морфологических основ репаративной регенерации костной ткани с возникновением и признанием понятия о первичном сращении сломанной кости, т. е. возможности консолидации отломков без формирования обширной костной мозоли (S. Krompacher, A. B. Русаков, Т. П. Виноградова, Г. И. Лаврищева, В. И. Стецула, Я. Г. Дубров и др.).

Во-вторых, осмысление опыта советской медицины в годы Великой Отечественной войны 1941—1945 гг. объединило организаторов, морфологов, физиологов, хирургов, терапевтов и специалистов более узких медицинских дисциплин в коллектив единомышленников, которому удалось показать не только достижения и успехи, но и четко обозначить недоработки, упущения и слабо разработанные проблемы.

К середине 50-х годов в СССР функционировали 19 НИИ травматологии и ортопедии и 6 институтов протезирования; все институты усовершенствования врачей имели кафедры травматологии и ортопедии; аналогичные кафедры были и в 39 медицинских институтах страны.

Завершение второго этапа развития травматологии, ортопедии и протезирования в нашей стране подтвердило актуальность проблемы травматических поражений человека. Она была продиктована не только запросами общества, но и появлением совершенно новых поражающих факторов, возникающих, например, при взрыве ядерных боеприпасов и всевозможных техногенных катастрофах.

**Третий этап (60-е гг. XX в. — настоящее время). Период расцвета травматологии, ортопедии и протезирования.** Выдающуюся роль в окончательном осознании того, что травматология и ортопедия как единая клиническая дисциплина может прогрессивно развиваться лишь на путях самостоятельного развития, сыграл Центральный институт травматологии и ортопедии (Москва) и его директор проф. М. В. Волков, по инициативе которого в 1963 г. состоялся 1-й Всесоюзный съезд травматологов и ортопедов. На основании решений съезда была сформирована организационно-штатная структура травматологической службы во главе с главным травматологом-ортопедом страны, открыты кафедры травматологии, ортопедии и военно-полевой хирургии во всех медицинских вузах страны, травматологические отделения



Академик М. В. Волков



Профессор И. Л. Крупко

в больницах и травматологические пункты в городах с численностью населения не менее 100 000 человек.

К 1977 г. в стране функционировали 21 НИИ травматологии и ортопедии, 91 кафедра травматологии и ортопедии в медицинских вузах и институтах для усовершенствования врачей, только членов обществ травматологов-ортопедов насчитывалось уже более 9000 человек, а число травматологических коек возросло до 88 812.

В научном и клиническом отношении третий этап развития травматологии и ортопедии обогатился внедрением в практику ряда новейших технологий, резко ускоривших прогресс специальности.

Во-первых, в клиническую практику прочно вошел метод внутреннего функционально-стабильного остеосинтеза, позволивший отказаться от внешней иммобилизации конечности или сократить ее сроки, и начинать раннее функциональное лечение (М. Е. Muller, М. Allgower, Н. Willenegger, И. Л. Крупко, А. Н. Беркутов, С. С. Ткаченко, В. П. Охотский и др.).

Во-вторых, современная травматология и ортопедия обогатилась новым методом лечения больных с патологией опорно-двигательного аппарата, а именно методом внешнего остеосинтеза с помощью компрессионно-дистракционных аппаратов. Основателю метода проф. Г. А. Илизарову принадлежит открытие биологического закона роста тканей (не только костной) под влиянием напряжения растяжением. Разработка нового способа обездвиживания отломков, но уже на базе дозированной дистракции, а не их компрессии позволила добиваться удлинения конечности, ликвидации ложного сустава с одновременным восстановлением длины сегмента, устранения выраженных искривлений костей и др. Аппарат Илизарова и разработанные им способы компрессионно-дистракционного остеосинтеза быстро завоевали мировое признание.

И наконец, период расцвета травматологии и ортопедии неотделим от успехов в хирургии позвоночника (транспедикулярная и передне-боковая стабилизация), крупных суставов (стабильно-функциональный остеосинтез, эндопротезирование крупных суставов, малоинва-



Профессор Г. А. Илизаров



Профессор С. С. Ткаченко

живные внутрисуставные операции под контролем артроскопа), микрохирургии и пластической хирургии, костной гнойной хирургии, онкоортопедии, восстановительного лечения и протезирования.

Среди наших современников — крупных травматологов-ортопедов страны, внесших огромный вклад в развитие специализированных направлений в травматологии и ортопедии можно выделить академика АМН СССР профессора М. В. Волкова, членов-корреспондентов АМН СССР В. К. Калиберза, А. А. Коржа, В. Д. Чаклина, профессоров В. С. Балакину, У. Я. Богдановича, И. А. Витюгова, И. Р. Вороновича, И. Г. Герцена, М. Н. Гончарову, О. Н. Гудушаури, Н. П. Дуброва, С. Т. Зацепина, Г. А. Илизарова, А. И. Казьмина, А. В. Каплана, А. Ф. Краснова, В. В. Кузьменко, А. С. Крюка, З. П. Лубегину, А. Т. Ревенко, К. М. Сиваша, С. И. Трубникова, Я. Л. Цивьяна, И. В. Шумаду, Ю. Г. Шапошникова, Г. С. Юмашева, И. Л. Крупко, С. С. Ткаченко, А. В. Воронцова, В. М. Демьянова и многих других.

В настоящее время в России функционируют 10 институтов, 55 кафедр травматологии и ортопедии в медицинских вузах, 3 научно-практических центра медико-социальной экспертизы, протезирования и реабилитации инвалидов, работает более 15 тыс. травматологов-ортопедов. Дело, начатое Г. И. Турнером, с успехом продолжают видные российские ученые травматологи-ортопеды — профессора С. П. Миронов, Н. В. Корнилов, В. В. Азолов, А. П. Барабаш, Н. М. Водянов, В. И. Шевцов, С. М. Кутепов, Н. Г. Фомичев, И. И. Жаденов, Г. П. Котельников, Ю. И. Поздникин, И. В. Шведовченко, А. В. Рак, В. А. Неверов, В. В. Ключевский и многие другие.

## Глава 2

# ОРГАНИЗАЦИЯ ОРТОПЕДО-ТРАВМАТОЛОГИЧЕСКОЙ ПОМОЩИ В РОССИЙСКОЙ ФЕДЕРАЦИИ

### ОПРЕДЕЛЕНИЕ, ВИДЫ ТРАВМАТИЗМА

Травмы и заболевания органов опоры и движения занимают второе место среди причин временной нетрудоспособности и третье — среди причин инвалидности и смертности.

По данным Всемирной организации здравоохранения (ВОЗ), ежегодно в мире вследствие травм погибают 3,5 млн человек, а более 2 млн травмированных людей становятся инвалидами. В Российской Федерации ежегодно около 12 млн человек получают травмы, а погибают от травм и отравлений до 350 тыс. человек, при этом у лиц молодого возраста травмы являются ведущей причиной смерти.

За последние 5 лет травматизм возрос на 5,7%, частота выхода на инвалидность — на 31,3%, смертность — на 40,6%. Поэтому профилактика травматизма и лечение пострадавших продолжают оставаться одной из актуальных задач здравоохранения.

Травматизм — социальное явление, основной характеристикой которого является совокупность травм, повторяющаяся при определенных обстоятельствах у одинаковых групп населения за определенный отрезок времени (месяц, год, квартал). Во всех случаях травм можно выявить причинно-следственные связи между внешними условиями, в которых пребывал пострадавший (работа, пользование транспортом, спорт), и состоянием организма. Эти связи определяют путем систематизации видов травматизма, причин и обстоятельств возникновения травм, анализа внешних и внутренних факторов, вызывающих повторные травмы.

Различают следующие виды травматизма.

**I. Производственный травматизм** (травмы обусловлены производственной деятельностью).

1. Промышленный.
2. Сельскохозяйственный.

3. Строительный.  
4. Транспортный (использование транспортных средств на производстве).

5. Прочие виды травм (у работников других отраслей — связи, коммунального хозяйства, торговли).

**II. Непроизводственный травматизм** (травмы получены вне связи с производственной деятельностью).

1. Бытовой.
2. Уличный.
3. Дорожно-транспортный.
4. Спортивный.

**III. Умышленный травматизм** (убийство, самоубийство, членовредительство).

**IV. Военный травматизм** (травмы и ранения гражданских лиц в период боевых действий).

**V. Детский травматизм** (по возрастным группам — *грудной*, до 1 года; *преддошкольный*, 1—3 года; *дошкольный*, 3—7 лет; *школьный*, 7-16 лет).

1. Родовой.
2. Другие типичные виды травматизма (бытовой, уличный и т. д.).

Борьба с травматизмом включает комплексную профилактику травматизма и правильную организацию травматологической помощи, квалифицированного и специализированного лечения пострадавших.

## ПРОФИЛАКТИЧЕСКАЯ РАБОТА

В основе профилактики травматизма лежит изучение причин, обстоятельств и условий возникновения травм путем тщательного расследования каждого несчастного случая. В соответствии с «Положением о рассмотрении и учете несчастных случаев на производстве» (1995) результаты расследования несчастного случая с потерей трудоспособности не менее одного дня оформляются «Актом о несчастном случае на производстве» (ф. Н-1). Расследование причин групповых, смертельных или тяжелых производственных травм проводится в особом порядке государственным инспектором с участием представителя профсоюза в течение 15 дней с момента травмы и оформляется актом специального расследования. Заключение о тяжести полученных травм в соответствии с официально утвержденной «Схемой определения тяжести производственных травм» дают врачи лечебного учреждения, в котором лечится пострадавший.

Основные мероприятия по профилактике травматизма:

- тщательный учет всех случаев производственных и непроизводственных травм;
- анализ обстоятельств травм;
- информирование всех заинтересованных учреждений (ГИБДД, территориальных отделений милиции);
- разработка медицинских санитарно-гигиенических мероприятий по снижению травматизма;



— постоянный контакт со службой техники безопасности предприятий, участие в составлении комплексных планов мероприятий по борьбе с травматизмом, контроль за их выполнением;

— обучение рабочих само- и взаимопомощи при травмах;

— представление материалов о состоянии травматизма в административные органы данной территории;

— контроль за выполнением мероприятий по снижению всех видов травматизма.

В этой работе принимает участие медицинский персонал здравпунктов, медико-санитарных частей (МСЧ), ведомственных поликлиник.

Врачи травматологи-ортопеды МСЧ крупных предприятий должны проводить санитарно-просветительную работу по профилактике различных видов травматизма и правилам оказания первой помощи при повреждениях опорно-двигательного аппарата в объеме не менее 4 ч рабочего времени ежемесячно на каждую должность. Для этого используют как средства массовой пропаганды (санитарные листки, газеты, бюллетени и т. п.), так и проведение специальных занятий.

## ОРГАНИЗАЦИЯ АМБУЛАТОРНОЙ ТРАВМАТОЛОГИЧЕСКОЙ ПОМОЩИ

Большинство пострадавших от травм (83-85%) нуждаются только в амбулаторном лечении.

Среди больных, госпитализированных по поводу травм, 96% заканчивают лечение в поликлинических учреждениях, поэтому организация амбулаторной травматологической помощи имеет приоритетное значение.

Наиболее рациональной формой организации амбулаторной травматологической помощи в городах являются *травматологические кабинеты* и *травматологические пункты* (травматологические отделения поликлиник), организованные на базе городских и районных поликлиник, заводских амбулаторий. В зависимости от численности обслуживаемого населения в городе (районе) травматологические кабинеты могут быть одно-, полутора- или двухсменными.

В настоящее время регламентирующим документом для организации травматологических пунктов и кабинетов служит приказ Минздрава РФ № 140 от 20.04.99 г.

Обязательными условиями работы травматологических кабинетов и травматологических пунктов (отделений) являются безотказный прием всех пострадавших от травм вне зависимости от места их жительства и работы, лечение пострадавшего одним врачом от момента обращения до выздоровления, размещение в одном здании с поликлиникой.

Круглосуточная амбулаторная травматологическая служба организуется в одной из поликлиник города (городского административного района) с числом жителей не менее 200 тыс. человек. Подобный характер работы травматологических отделений (пунктов) является неременным условием, поскольку в ночное время (с 21.00 до 9.00) обращаются 15—19% всех первичных больных с травмами.

Основные направления работы травматологических кабинетов и отделений (пунктов):

**1. Лечебно-диагностическая работа**

- 1.1. Диагностика повреждений органов опоры и движения.
- 1.2. Оказание экстренной квалифицированной и специализированной помощи при травмах опорно-двигательного аппарата.
- 1.3. Лечение до выздоровления травматологических больных, обратившихся в амбулаторном порядке и выписанных из стационара.
- 1.4. Диспансеризация больных с последствиями травм.
- 1.5. Антирабическая и противостолбнячная профилактика.

**2. Экспертная работа**

- 2.1. Экспертиза временной утраты трудоспособности при травмах опорно-двигательного аппарата.
- 2.2. Своевременное направление больных на медико-социальную экспертизу в соответствующую комиссию (МСЭК) при наличии признаков инвалидности.
- 2.3. Судебно-медицинская экспертиза повреждений; определение тяжести производственных травм.
- 2.4. Экспертиза объема и качества лечения.

**3. Организационная работа**

- 3.1. Анализ травматизма и разработка мероприятий по его профилактике в районе обслуживания.
- 3.2. Руководство и контроль за работой территориальных лечебных учреждений, оказывающих медицинскую помощь пострадавшим с травмами опорно-двигательного аппарата.
- 3.3. Санитарно-просветительная работа.

**Лечебно-диагностическая работа.** Характер полученных повреждений определяет основные контингенты пострадавших, которые нуждаются в оказании неотложной помощи и лечении в травматологическом пункте.

**Раны:**

- ограниченные неинфицированные раны мягких тканей при удовлетворительном общем состоянии пострадавших;
- раны с изолированным повреждением сухожилий разгибателей кисти и пальцев;
- неинфицированные ожоги I ст. и изолированные ожоги II ст.

**Ушибы мягких тканей и растяжения (разрывы) связок:**

- ушибы различных частей тела, не сопровождающиеся общими расстройствами и без значительных кровоизлияний в ткани;
- подногтевые гематомы;
- растяжение (разрыв) связок коленного, голеностопного и других суставов без значительного гемартроза.

**Переломы костей:**

- закрытые и изолированные открытые переломы фаланг пальцев кисти;
- закрытые переломы пястных костей и костей запястья;
- закрытые переломы плюсневых костей и фаланг пальцев стоп, предплюсны без смещения;
- изолированные переломы малоберцовой кости;

— изолированные поднадкостничные переломы костей голени и предплечья у детей;

- переломы ключицы;
- переломы лучевой кости в типичном месте;
- вколоченные переломы хирургической шейки плечевой кости;
- переломы локтевого отростка без смещения отломков;
- переломы обеих лодыжек без смещения;
- отрывные переломы суставных концов костей;

— переломы остистых и поперечных отростков позвонков, не нуждающиеся в хирургическом лечении;

- изолированные переломы ребер без повреждения плевры;
- переломы надколенника без смещения отломков.

*Вывихи:*

— неосложненные вывихи в плечевом и локтевом суставах, в суставах пальцев и кисти;

- привычные вывихи в плечевом суставе;
- привычные вывихи надколенника;
- вывихи акромиального конца ключицы.

Для обеспечения высококвалифицированной и своевременной диагностики повреждений органов движения осуществляется круглосуточная работа рентгенологического кабинета, включая воскресные и праздничные дни. В рентгеновском обследовании нуждаются 25-30% пострадавших.

При наличии необходимых условий в травматолого-ортопедических отделениях поликлиник должны выполняться следующие оперативные вмешательства (*хирургические операции*).

- первичная хирургическая обработка ран;
- репозиция отломков при переломах лучевой кости в типичном месте, наружной лодыжки, фаланг пальцев кисти и стопы, ключицы, костей запястья, предплечья у детей;
- остеосинтез отломков спицами при переломах фаланг пальцев кисти, пястных костей, фаланг пальцев стопы (до трех);
- вправление вывихов в плечевом суставе, акромиально-ключичном сочленении, височно-нижнечелюстном, межфаланговых суставах;
- шов сухожилий разгибателей пальцев и кисти;
- свободная кожная пластика при ограниченных дефектах кожи пальцев кисти;
- удаление инородных тел;
- различные виды блокад, пункции и эвакуации гематом.

Хирургическая активность в травматологических пунктах при проведении этих операций составляет 12—19%. Послеоперационные осложнения при проведении операций в амбулаторных условиях не превышают 1,5—2%. В наложении гипсовых повязок нуждаются 18,5— 20% пострадавших.

Врачи-травматологи назначают пострадавшим комплекс средств физиотерапевтического и функционального лечения и контролируют полноту и эффективность его применения. Физиотерапия применяется в среднем у 28—30% пострадавших, ЛФК — у 10%, массаж — у 8%. Это

лечение проводится в поликлинике, на базе которой размещен травматологический пункт.

Для обеспечения работы травматологического пункта (отделения) необходимо иметь следующие помещения:

- врачебные кабинеты (заведующего; а также по числу врачей, одновременно ведущих прием больных);
- чистые перевязочные, смежные с кабинетом врача;
- гнойную перевязочную;
- операционную с предоперационной (желательно иметь отдельную операционную для плановых операций);
- гипсовальную;
- регистратуру или часть общей регистратуры поликлиники;
- кабинет старшей медсестры (материальную);
- комнату отдыха для оперированных больных и персонала (ординаторскую).

У входа в поликлинику размещают световое табло «Травматологический пункт. Работает круглосуточно».

**Экспертная работа.** Большое значение в работе врачей-травматологов имеет экспертиза временной нетрудоспособности. По данным травматологических пунктов среди первично обратившихся за помощью пострадавших в выдаче листка нетрудоспособности нуждаются около 30%. Длительность временной нетрудоспособности зависит от тяжести травмы, качества лечения и организации экспертизы временной и стойкой утраты трудоспособности.

Изученные на большом материале средние сроки нетрудоспособности при основных повреждениях, встречающихся в амбулаторной практике, составляют (в днях): при ушибах и растяжениях — 7,6; при ранах мягких тканей после наложения швов — 10,9; при повреждениях связок области голеностопного сустава — 8,6; при повреждениях сухожилий разгибателей — 26,5; при вывихах — 20; при привычном вывихе плеча — 11,4; при ожогах — 11,5; при инородных телах — 7,7.

Минздравом РФ утверждены рекомендации «Ориентировочные сроки временной нетрудоспособности при наиболее распространенных заболеваниях и травмах» (1995 г.), в которых приведены материалы по 200 нозологическим формам.

При тяжелых и осложненных травмах, когда прогноз неблагоприятный, и в случаях длительной (более 10 мес) утраты трудоспособности пострадавших направляют для освидетельствования в медико-социальную экспертную комиссию (МСЭК), оформив все необходимые документы.

Одна из повседневных экспертных задач травматологического пункта — определение тяжести производственной травмы, которое производится в соответствии со «Схемой определения тяжести несчастных случаев на производстве», утвержденной приказом Минздрава РФ № 322 от 17.08.99 г.

Экспертизу алкогольного опьянения производят психиатры или врачи-неврологи и лишь при их отсутствии — врачи других специальностей. В этом случае необходимо руководствоваться циркулярным письмом Минздрава РФ от 28.12.81 г. № 24/6-559.

## ОРГАНИЗАЦИЯ АМБУЛАТОРНОЙ ОРТОПЕДИЧЕСКОЙ ПОМОЩИ

Заболевания опорно-двигательного аппарата у взрослых городских жителей занимают по распространенности одно из ведущих мест, а их социальные последствия (временная нетрудоспособность и инвалидность) по тяжести превышают аналогичные показатели при туберкулезе, болезнях нервной системы и органов чувств, болезнях органов дыхания и пищеварения. Обращения по поводу болезней костно-мышечной системы и соединительной ткани составляют 8—10% от числа всех посещений амбулаторно-поликлинических учреждений и до 30% от числа обращений к хирургам. Женщины страдают заболеваниями костно-мышечной системы несколько чаще, чем мужчины (115,5 и 100,7 на 1000 жителей соответственно).

Несмотря на то, что ряд ученых считают заболевания опорно-двигательного аппарата уделом лиц пожилого возраста, доказано, что среди 20—29-летних этими заболеваниями страдают 3% (30,9 на 1000), к 30—39 годам частота ортопедических заболеваний возрастает в 2,5 раза (77,6), а к 40—49 годам она еще удваивается (160,0 на 1000 жителей).

В задачи ортопедической помощи входит:

- лечение, диспансеризация и экспертиза трудоспособности больных, проживающих в районе деятельности поликлиники;
- консультативная помощь больным с ортопедическими заболеваниями и последствиями травм опорно-двигательного аппарата, проживающим в зоне деятельности других поликлиник района;
- анализ заболеваемости, временной нетрудоспособности и инвалидности от ортопедических заболеваний;
- разработка и внедрение мероприятий по улучшению медицинской помощи взрослым больным с ортопедическими заболеваниями в районе;
- анализ объема и эффективности диспансеризации ортопедических больных и разработка мероприятий по ее совершенствованию;
- внедрение в практику новых методов диагностики и лечения больных с заболеваниями органов движения;
- работа с врачами всех специальностей по вопросам выявления, диагностики и лечения ортопедических заболеваний;
- санитарно-просветительная работа среди населения по профилактике ортопедических заболеваний и их последствий;
- представление отчетов о своей деятельности по утвержденным формам и в установленные сроки.

Лечению в ортопедическом кабинете для взрослых подлежат больные со следующими заболеваниями:

- заболевания мышц и сухожилий — тендовагинит кисти, пальцев, стопы; ганглии на кисти и стопе; бурсит; синовит; стенозирующий лигаментит, болезнь де Кервена; контрактура Дюпюитрена;
- заболевания позвоночника — спондилит; спондилоартроз; деформирующий спондилез; анкилозирующий спондилоартрит (болезнь Бехтерева); болезнь Шейерманна-Мау;

— заболевания суставов — деформирующий артроз, артрит; периартроз; ортопедические последствия ревматического артрита; болезнь Гоффа; хондроматоз суставов;

— доброкачественные опухоли костей и мягких тканей;

— врожденные деформации опорно-двигательного аппарата;

— деформации вследствие заболеваний головного или спинного мозга (болезнь Литтля; болезнь Фридрейха; ортопедические последствия полиомиелита);

— деформации вследствие нарушения статики — сколиоз, варусные и вальгусные искривления конечностей; плоскостопие, пяточные шпоры;

— последствия травм опорно-двигательного аппарата — контрактуры, ложные суставы, несросшиеся переломы, остеомиелит.

Врач ортопедического кабинета применяет в лечении больных методы неоперативного лечения: блокады, пункции, физиотерапию, ЛФК, массаж, гипсовые повязки. Для проведения оперативных вмешательств необходимо иметь чистую операционную. При невозможности выделить отдельную операционную можно использовать чистую (плановую) операционную хирургического или травматологического отделения поликлиники.

Потребность в госпитализации при травмах зависит от характера повреждений и составляет от 5 до 15% пострадавших, аналогичная потребность при заболеваниях костно-мышечной системы — около 7,4%.

Высококвалифицированную травматолого-ортопедическую помощь оказывают главным образом в узкоспециализированных отделениях: повреждений и заболеваний кисти (в том числе с микрохирургической техникой), патологии позвоночника, множественной и сочетанной травмы, повреждений и заболеваний суставов конечностей (артрологии), гнойной остеологии. Они дислоцируются в научно-исследовательских институтах травматологии и ортопедии, клиниках медицинских вузов, межрегиональных и региональных центрах, утвержденных приказом Минздрава РФ № 140 от 20.04.99 г.

Работу специализированных стационаров оценивают по четырем основным показателям:

- 1) Средняя продолжительность лечения одного больного (в днях).
- 2) Средняя длительность работы койки в год (дней).
- 3) Летальность (%).
- 4) Оборот койки.

# Глава 3

## МЕТОДИКА ОБСЛЕДОВАНИЯ БОЛЬНОГО

### ОБЩИЕ ВОПРОСЫ МЕТОДИКИ ОБСЛЕДОВАНИЯ

Клиническое обследование больных с травмами и заболеваниями опорно-двигательного аппарата является основой профессиональной деятельности травматолога-ортопеда. Методически правильно проведенное обследование больного позволяет оформить медицинскую документацию (историю болезни), в том числе в соответствии с современными требованиями клинической и страховой медицины. Необходимо постоянно помнить о том, что при решении юридических споров история болезни является основным документом, подтверждающим правомочность действий врача.

При проведении обследования больного травматолога-ортопедического профиля необходимо придерживаться определенного алгоритма действий, который позволяет с наименьшими затратами и максимальной полнотой сформулировать диагноз, уменьшить вероятность возникновения диагностических ошибок. Кроме того, обследование больного травматолога-ортопедического профиля имеет ряд особенностей по сравнению с общеклиническим изучением больного хирургического профиля. Эти особенности касаются не только специальных мануальных приемов и симптомов, используемых травматологом-ортопедом, но и самой методологии обследования. Особое значение в ней имеют обязательное использование сравнительного метода, учет причинно-следственных и временных связей, строгая анатомо-физиологическая обусловленность диагностических приемов и симптомов в зависимости от локализации очага повреждения.

Согласно общепринятым правилам медицинской диагностики знакомство врача с больным начинается с изучения его паспортных данных (пол, возраст, отношение к службе в Вооруженных Силах, профессия и т. д.), которые позволяют врачу определить общий социальный статус больного (пострадавшего) и возможную связь разившегося за-

болевания (травмы) с его профессиональной деятельностью. Затем следует изучение основных жалоб больного.

### Жалобы

Набор жалоб больных с патологией опорно-двигательного аппарата невелик, а поэтому каждая из них (боль, хромота, ослабление или нарушение функции конечности, позвоночника, припухлость или косметический дефект) требует уточнения.

Больные с травмами опорно-двигательного аппарата наиболее часто предъявляют жалобы на боль. Боль — это защитная реакция организма или новый сигнал о неблагополучии в том или ином звене морфо-функциональной системы человека. Она может быть разнообразной по характеру, интенсивности, локализации, связи со временем суток, физическими нагрузками, положением тела (конечности) и т. д. Так, следствием практически всякого повреждения является возникновение острой боли на фоне общего благополучия. Например, больные, получившие подкожный разрыв ахиллова сухожилия, образно сравнивают возникшую боль с таковой при ударе тупым предметом по конечности. Следует помнить, что пациенты с множественной или сочетанной травмой, как правило, предъявляют жалобы на боль только в очаге наибольшей травматизации тканей — эффект болевой доминанты.

Боль при дегенеративно-дистрофических заболеваниях суставов у большинства больных носит постоянный характер и резко усиливается при движениях и физической нагрузке. Наоборот, у больных со злокачественными опухолями костной ткани наивысшая интенсивность болевого синдрома наблюдается ночью.

Важно помнить, что возникшая боль, выполнив свою первоначальную защитно-информационную роль о развившемся неблагополучии в организме человека, очень быстро меняет свою направленность, становится очагом постоянного раздражения центральной нервной системы, генератором нейродистрофических изменений и расстройств и, как следствие, причиной физического и психо-эмоционального истощения организма. С болью надо бороться, но полностью устранять ее лекарственными средствами целесообразно только после того, как установлен диагноз страдания. Во время беседы с больным врачу следует помнить и о том, что при целом ряде врожденных (например, косолапость) и приобретенных заболеваний опорно-двигательного аппарата (рахит), нервной системы (полиомиелит) жалобы на боль могут отсутствовать или не иметь первостепенного значения. Поэтому на первый план выступают жалобы на наличие деформации, укорочения или косметического дефекта; на утрату, ослабление или нарушение функции. В уточнении нуждается и такая нередкая жалоба больных ортопедо-травматологического профиля, как хромота (припадание на одну из нижних конечностей). Характер хромоты детализируют при опросе, но особенно тщательно при осмотре, т. е. причиной припадания больного на одну из ног может быть не только анатомическое неравенство их длины, но и болевые проявления, функциональные расстройства со сторо-



ны суставов, а также выпадение (ослабление) функции отдельных мышц на почве заболеваний центральной нервной системы (детский церебральный паралич, болезнь Гейне—Медина и т. д.) и повреждений периферических нервных стволов. При опросе и объективном исследовании аналогичным образом уточняют все другие жалобы больного.

#### История настоящего заболевания (*anamnesis morbi*)

Тщательно и грамотно собранный анамнез вместе с уточненными жалобами больного служит основой дальнейшего лечебно-диагностического поиска.

Так, у больных с повреждениями опорно-двигательного аппарата прежде всего следует установить механизм травмы, обстоятельства и причины ее возникновения, уточнить дату и время суток (час) несчастного случая, связь с профессиональной деятельностью, а также объем и содержание первой помощи, характер иммобилизации конечности и особенности транспортировки больного до лечебного учреждения. Все эти сведения, полученные со слов пострадавшего или лиц его сопровождающих, заносят в историю болезни.

Следует помнить, что установление при опросе формально правильного механизма травмы не всегда способствует быстрой и правильной ориентировке врача в локализации конкретного повреждения и его сути. Так, например, при одном и том же механизме травмы (при падении на прямую отведенную руку) могут возникать вывихи плеча или предплечья, акромиального конца ключицы, переломы хирургической шейки плечевой или дистального метаэпифиза лучевой костей и т. п.

При обследовании больных с заболеваниями органов опоры и движения, необходимо выяснить ряд вопросов, специфических для данной группы заболеваний. При врожденных деформациях важно осведомиться о наличии подобных заболеваний у родственников, как протекала беременность, особенности родов, установить характер развития и выраженность прогрессирования деформации. При воспалительных заболеваниях врач должен выяснить характер начала процесса (острое, хроническое), реакцию организма на воспаление и характер температурной кривой. При новообразованиях врачу следует уточнить начало и первые симптомы заболевания, скорость роста опухоли, изменение общего состояния больного на фоне возникшего заболевания (появление слабости, потеря аппетита, наличие субфебрильной лихорадки, изменение массы тела), а также получить сведения о предшествующем лечении (медикаментозное, лучевое, хирургическое), данные предыдущего обследования.

#### История жизни больного (*anamnesis vitae*)

Изучение анамнеза жизни часто позволяет врачу заострить внимание на некоторых моментах, которые больной может считать не очень

важными и не имеющими отношения к заболеванию или травме. При этом следует отмечать в каком регионе больной родился и живет, поскольку неблагоприятные экологические факторы могут оказывать влияние на многие процессы в организме, в частности, снижать иммунитет и вызывать опасные заболевания, в том числе онкологические. Имеет значение профессия больного. С одной стороны, она определяет функциональные запросы больного, а соответственно и выбор метода лечения, с другой — те или иные профессиональные вредности могут вызывать вполне определенные заболевания опорно-двигательного аппарата. Особое значение это обстоятельство имеет для военнослужащих, которым приходится испытывать значительные физические нагрузки, работать с источниками ионизирующего излучения, вредными химическими веществами, подвергаться изменениям атмосферного давления, длительное время пребывать в условиях замкнутого пространства.

### **Перенесенные заболевания, травмы, операции**

Важное место в опросе больного имеют сведения о перенесенных в прошлом заболеваниях и наличии хронических заболеваний органов и систем, поскольку от этого зависит назначение дополнительных методов обследования либо изменение ранее намеченной тактики лечения. Обязательно следует задать вопрос о ранее перенесенных инфекционных (остеомиелит, сепсис, воспалительные заболевания внутренних органов) или специфических заболеваниях (бруцеллез, туберкулез, венерические заболевания, ревматизм, и др.), выяснить гинекологический анамнез у женщин, данные о наследственности, не страдает ли больной сахарным диабетом, не принимает ли он кортикостероиды.

Следует также выяснить наличие у больного аллергических реакций, вредных привычек (алкоголь, курение, наркотическая зависимость), так как полученные сведения могут влиять на тактику медикаментозной терапии. Желательно изучить имеющиеся у больного медицинские документы о перенесенных заболеваниях и операциях.

## **ДАННЫЕ ОБЪЕКТИВНОГО ОБСЛЕДОВАНИЯ (*status praesens*)**

Объективное обследование больного включает изучение общего статуса, обследование по системам, а также исследование места повреждения (*status localis*). Оценивают общее состояние больного — удовлетворительное, средней тяжести, тяжелое; сознание — ясное, спутанное, кома; телосложение — нормальное, деформации скелета (круглая спина, кифоз, сколиоз и др.); положение — активное, пассивное, вынужденное; развитие подкожно-жировой клетчатки; цвет, внешность, температура кожи и слизистых оболочек; тургор кожи, лимфатические узлы. Затем последовательно исследуют сердечно-сосудистую, дыхательную, пищеварительную, выделительную, нервную и эндокринную системы по общепринятым методикам курса пропедевтики.

При исследовании места повреждения врач должен придерживаться определенной схемы, которая включает: осмотр, исследование ампли

туды активных и пассивных движений, пальпацию, патогномоничные симптомы, характерные для заболеваний и травм определенной локализации, объективизацию или антропометрию полученных данных, оценку состояния кровообращения и иннервации. Сведения последовательно заносят в медицинские документы (историю болезни, амбулаторную карту и др.).

### Осмотр

Приступая к осмотру необходимо обратить внимание на походку больного, передвигается он самостоятельно или с помощью вспомогательных средств — палка, трость, костыли; с помощью сопровождающего или доставлен на носилках. Обязательно фиксируют наличие средств транспортной иммобилизации и полноценность обездвиживания конечности, наличие асептической повязки, признаки кровотечения, наличие жгута и записки с указанием времени его наложения.

Если больной в смотровую вошел самостоятельно, следует оценить его поведение, походку, вынужденную позу. Так, при переломе ребер больной обычно двигается осторожно, прижимая рукой поврежденный отдел грудной клетки и слегка склонившись в больную сторону. При переломах или вывихах плеча больной поддерживает поврежденную руку здоровой.

Для осмотра больного следует полностью раздеть его, при этом обращают внимание на характер повреждения одежды. В процессе раздевания врач может выявить крепитацию костных отломков и наличие патологической подвижности травмированного сегмента. Осмотр поврежденной конечности следует производить обязательно в сравнении со здоровой. При этом выявляют особенности положения конечности, наличие деформации, отека, подкожных кровоизлияний, пигментированных участков кожи, варикозно расширенных вен, изменение длины конечности.

Важное значение имеет нарушение оси конечности. Ось нижней конечности проходит через переднюю дощечку бедренной кости, выстояние надколенника и I пальца стопы по прямой линии, соединяющей эти точки. Ось верхней конечности — линия, проведенная через центр головки плечевой кости, центр головчатого возвышения плеча, центры головок лучевой и локтевой костей. Во время осмотра врач может обнаружить следующие нарушения оси: отклонение оси бедра наружу (вальгусная или X-образная деформация), отклонение оси под углом, открытым кзади (антекурвация) или кпереди (рекурвация). Ось позвоночника является вертикальная линия, проведенная от затылочного бугорка через все остистые отростки позвонков до межъягодичной складки. При некоторых заболеваниях и травмах конечность может находиться в положении наружной или внутренней ротации, сгибания или разгибания, отведения или приведения. Иногда развиваются «пассивные» положения конечности. Так, например, при переломе шейки бедренной кости конечность находится в по

ложении наружной ротации, при параличе плечевого сплетения рука приведена к туловищу и ротирована внутрь. Кисть и пальцы сохраняют нормальную подвижность. При параличе лучевого нерва кисть и пальцы находятся в положении ладонного сгибания, активное разгибание

II— V пальцев и отведение I пальца отсутствуют.

Во избежание ошибок при осмотре нельзя ограничиваться только исследованием одного пораженного сегмента. При этом следует обращать внимание на кровоподтеки и гематомы, ссадины, дефекты развития других отделов опорно-двигательного аппарата, на патологию которых больные в данный момент не жалуются.

После осмотра переходят к исследованию активных и пассивных движений в суставах.

### Исследование амплитуды активных и пассивных движений в суставах

Функциональные возможности опорно-двигательного аппарата определяются не только конституцией человека и анатомическими особенностями, но и амплитудой движений в суставах, компенсаторными возможностями соседних сегментов и отделов, мышечной силой.

Подвижность начинают исследовать с амплитуды активных движений в суставе, затем следует перейти к установлению границ пассивной подвижности и установить характер препятствия, тормозящего дальнейшее движение в суставе. Пределом возможности пассивного движения считают появление болевых ощущений. Далее врач констатирует является ли амплитуда движений полной, имеются ли ограничения активной или пассивной подвижности, отмечает отсутствие движений в исследуемом суставе. При наличии объективных признаков перелома проверять активные, а тем более пассивные движения не следует.

### Пальпация

Пальпация позволяет определить местную температуру, точки максимальной болезненности, консистенцию тканей, положение суставных концов или костных отломков. Пальпацию производят всей кистью, кончиками пальцев и кончиком указательного пальца. При этом для точного определения точки болезненности следует начинать пальпацию с явно безболезненной зоны, постепенно приближаясь к точке максимальной болезненности. Болезненность по ходу суставной щели может означать наличие деформирующего артроза или другой внутрисуставной патологии. При диагностике переломов лодыжек можно проверить симптом иррадиации — болевые ощущения в области перелома при сближении берцовых костей в средней трети голени. Иногда для определения локализации болезненности приходится прибегать к поколачиванию остистых отростков позвонков, большого вертела, к давлению по оси конечности или нагрузке в определенных положениях

ях. Необходимо исследовать наличие патологической подвижности на протяжении диафизов. Исследование представляет трудности в тех случаях, когда перелом сросся фиброзным рубцом или мягкой костной мозолью, допускающих возможность незначительных качательных движений. Для исследования необходимо фиксировать проксимальный отдел диафиза так, чтобы большой палец лежал на линии перелома, а другой рукой производить отрывистые небольшие смещения периферического отдела.

### Измерения, или антропометрия

Для правильного измерения длины конечности необходимо проводить сравнительное измерение больной и здоровой конечностей с помощью сантиметровой ленты. Следует выбирать одинаковые симметричные опознавательные точки — костные выступы (лодыжки, верхние полюса надколенников, большие вертелы и др.). Например, визуальную оценку укорочения (удлинения) бедра определяют путем сравнения высоты стояния надколенников в положении больного лежа на спине при согнутых тазобедренных (до 110°) и коленных (до 90°) суставах. Разница в длине предплечий обнаруживается, если больной упрется локтями в стол и прижмет повернутые ладонями друг к другу предплечья. Сравнивают длину по шиловидным отросткам и кончикам пальцев.

*Измерение длины верхней конечности.* Руки должны быть параллельны туловищу, т. е. в положении «по швам», правильность расположения плечевого пояса определяется одинаковым уровнем стояния нижних углов лопаток.

Анатомическую (истинную) длину плеча измеряют от большого бугорка плечевой кости до локтевого отростка, предплечья — от локтевого отростка до шиловидного отростка локтевой кости.

Относительную длину верхней конечности измеряют от акромиального отростка лопатки до кончика III пштыца кисти по прямой линии.

*Измерение длины нижней конечности.* Больного укладывают на спину, конечностям придают симметричное положение, параллельное длинной оси тела, при этом передние верхние ости подвздошных костей должны находиться на одной линии, перпендикулярной к длинной оси тела.

При определении анатомической (истинной) длины бедра измеряют расстояние от вершины большого вертела до суставной щели коленного сустава, при измерении длины голени — от суставной щели коленного сустава до наружной лодыжки. Сумма данных измерения длины бедра и голени составляет анатомическую длину нижней конечности. Относительную длину нижней конечности определяют путем измерения по прямой линии от передней верхней ости подвздошной кости до стопы.

Различают несколько видов укорочения (удлинения) конечности: анатомическое (истинное) и относительное или функциональное. Анатомическое укорочение возникает при неправильно сросшихся перело

мах со смещением, при преждевременном закрытии ростковых зон, то есть в тех случаях, когда при посегментном измерении устанавливают, что одна из костей укорочена (удлинена) по сравнению со здоровой конечностью.

В практике часто бывают случаи, когда анатомическая длина здоровой и больной конечностей одинакова, а относительная длина больной конечности меньше. Это наблюдается при анкилозах, контрактурах сустава, отклонении голени кнутри или кнаружи, при патологических состояниях тазобедренного сустава, сопровождающихся уменьшением длины шейки, размеров головки, шеечно-диафизарного угла, а также при травматических, врожденных и патологических вывихах бедра.

Для определения суммарного укорочения нижней конечности пользуются специальными дощечками определенной толщины, которые подкладывают под больную ногу до тех пор, пока таз не установится в горизонтальное положение. Высота дощечек соответствует суммарному укорочению нижней конечности.

Стопу измеряют как с нагрузкой, так и без нее. Стопу ставят на чистый лист бумаги, контуры ее обводят карандашом. На полученном контуре измеряют длину — расстояние от кончиков пальцев до самой отдаленной точки на линии, обозначающей контуры пяточной области, а также максимальную (на уровне I—V плюсне-фаланговых суставов) и минимальную (на уровне заднего края лодыжек) ширину стопы.

Окружность бедра измеряют в верхней, средней и нижней третях. На плече, предплечье и голени измеряют наиболее объемистую их часть.

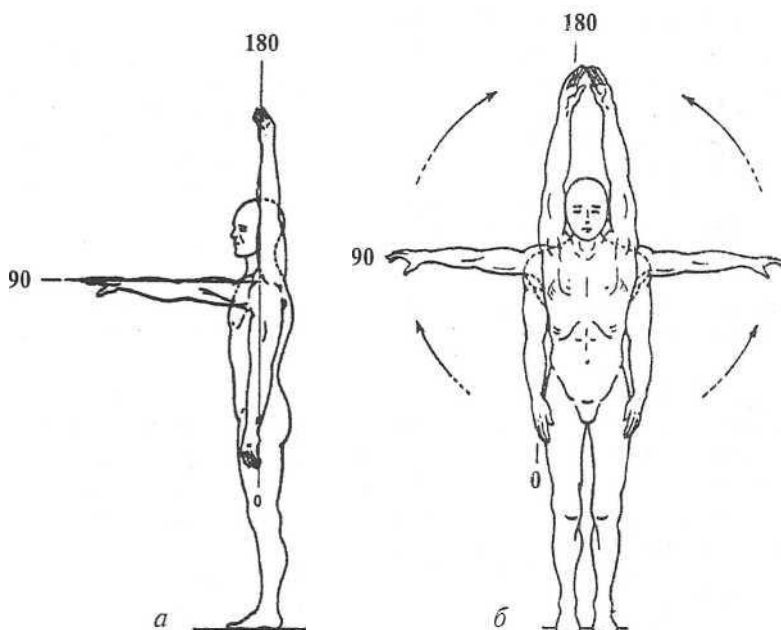
Особенно важно измерять окружность конечности на уровне суставов при их патологии. Увеличение объема сустава свидетельствует о наличии синовита или гемартроза.

### Измерение амплитуды движений в суставах

Измерения осуществляют с помощью угломера. При использовании угломера одну браншу устанавливают по оси проксимального, а другую (подвижную) — по оси дистального сегмента конечности. Важным моментом является совпадение шарнирного узла угломера с осью движений в суставе. Амплитуда основных видов движений в крупных суставах представлена в табл. 1.

Для плечевого сустава исходным положением считают положение верхней конечности, свободно свисающей вдоль туловища (рис. 1). Отсчет начинают с нуля. Исходным положением плеча в отношении ротации будет такое, когда согнутое под прямым углом предплечье располагается в сагиттальной плоскости.

Для локтевого сустава исходным положением будет полное разгибание предплечья (180°). Пронацию и супинацию предплечья определяют при сгибании предплечья в локтевом суставе под прямым углом и установке кисти в сагиттальной плоскости.



**Рис. 1.** Амплитуда движений в плечевом суставе:  
*a* — в сагиттальной плоскости; *б* — во фронтальной плоскости

Таблица 1

**Амплитуда движений в крупных суставах в норме**

Название сустава	Вид движения	Значение
Плечевой с плечевым поясом	Сгибание	180°
	Разгибание	40°
	Отведение	180°
Локтевой	Сгибание	40°
	Разгибание	180°
	Пронация предплечья	90°
	Супинация предплечья	90°
Кистевой	Сгибание	75°
	Разгибание	65°
	Отведение радиальное	20°
	Отведение ульнарное	40°
Тазобедренный	Сгибание	75°
	Разгибание	180°
	Отведение	50°
	Приведение	30°
	Внутренняя ротация	45°
	Наружная ротация	45°
Коленный	Сгибание	40°
	Разгибание	180°
Голеностопный	Подшвенное сгибание	130°
	Тыльное сгибание	70°

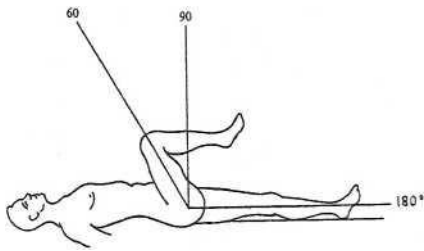


Рис. 2. Амплитуда движений в тазобедренном суставе

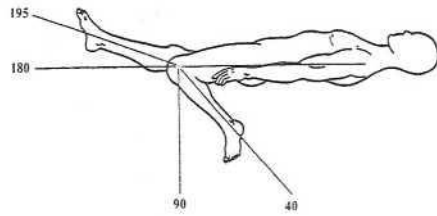


Рис. 3. Амплитуда движений в коленном суставе

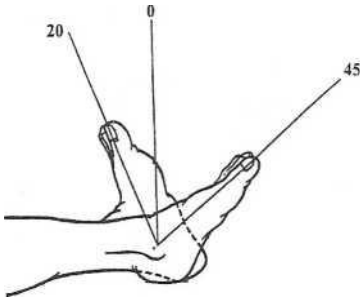


Рис. 4. Амплитуда движений в голеностопном суставе

Для лучезапястного сустава исходным положением будет установка кисти по оси предплечья ( $180^\circ$ ), для пальцев — разгибание до угла  $180^\circ$ .

Исходным для тазобедренного сустава является положение разгибания бедра до  $180^\circ$  (рис. 2). Для коленного сустава отсчет начинают со  $180^\circ$  (рис. 3). Для голеностопного сустава исходным будет положение стопы по отношению к голени под

углом  $90^\circ$  (рис. 4).

Ограничение или отсутствие подвижности в суставе носят названия контрактуры или анкилоза. Контрактура — ограничение пассивной подвижности в суставе, анкилоз (фиброзный, костный) — полная неподвижность. При анкилозе различают функционально выгодное и порочное (функционально невыгодное) положение каждого из суставов верхней или нижней конечности.

Функционально выгодным положением для плечевого сустава является отведение плеча от туловища до угла  $80-90^\circ$  и его передняя девиация в  $30^\circ$ . Данное положение, дополненное сгибанием предплечья в локтевом суставе, позволяет пальцам кисти касаться рта. Для локтевого сустава наиболее удобным является положение сгибания под углом  $90^\circ$ . Функционально выгодным положением для лучезапястного сустава следует считать положение тыльного сгибания под углом  $165^\circ$ , для суставов II—V пальцев кисти в пястно-фаланговых суставах — сгибание под углом  $145^\circ$ , в межфаланговых — сгибание под углом  $120^\circ$ . Большой палец устанавливают в положении противопоставления с легким сгибанием ногтевой фаланги.

Функционально выгодное положение тазобедренного сустава для больных, работающих сидя, — сгибание под углом  $145^\circ$ , отведение  $8-10^\circ$ , а для работающих стоя — сгибание под углом  $150-155^\circ$ , отведение такое же; для коленного сустава — сгибание под углом  $170-175^\circ$ ; для голеностопного — подошвенное сгибание до угла  $95^\circ$ .



### Исследование кровообращения и иннервации конечностей

После осмотра и исследования подвижности в суставах, пальпации и антропометрии переходят к оценке состояния периферического кровообращения и иннервации. -Состояние кровообращения конечности оценивают по цвету кожи, пульсации периферических артерий, выпадению активной функции мышц, наличию отека и т. д.

Нарушения чувствительности определяют с помощью неврологической иглы путем покалывания симметричных участков кожи на поврежденной и здоровой конечностях. Наличие двигательных расстройств определяют по ослаблению или отсутствию функции мышц. Например, повреждение бедренного нерва проявляется отсутствием активного разгибания голени, выпадением коленного рефлекса, анестезией передней поверхности бедра и медиальной поверхности голени.

Проведенное в такой последовательности клиническое обследование больного, как правило, позволяет поставить предварительный диагноз, даже не прибегая к рентгенологическому методу исследования.

## ЧАСТНЫЕ ВОПРОСЫ ОБСЛЕДОВАНИЯ БОЛЬНОГО

### Акромиально-ключичный сустав

При осмотре обращают внимание на припухлость, а также наличие деформации сустава. Пальпацией устанавливают наличие местной боли, смещение акромиального конца ключицы (подвывих или вывих). Акромиально-ключичный сустав обеспечивает движение лопатки в вертикальном направлении при поднимании и опускании плечевого пояса. Лопатка также вращается вперед и назад вокруг ключицы.

### Грудино-ключичный сустав

Осмотром выявляют наличие покраснения, деформации и припухлости. Пальпируют кончиками II и III пальцев, сравнивая при этом оба сустава. Устанавливают повышение местной температуры, локализацию и консистенцию припухлости.

### Плечевой сустав

Осмотр проводят в положении стоя и сидя, выявляют припухлость и деформацию сустава, атрофию мышц. При пальпации устанавливают наличие боли и ее локализацию, а также местную гипертермию, припухлость и ее консистенцию. Тщательно исследуют акромиально-ключичный сустав, субакромиальную сумку, межбугорковую борозду, суставную сумку и подмышечную область. Проводят пальпацию над- и подостной ямок на предмет выявления атрофии мышц. Воспаление синовиального влагалища сухожилия длинной головки двуглавой мышцы проявляется местной болью в межбугорковой борозде. В этих случаях

боль усиливается при сгибании в локтевом суставе под прямым углом, приведении руки к грудной клетке и супинации предплечья, а также при пассивно разогнутом и супинированном предплечье при максимальном отведении плеча назад.

### Локтевой сустав

При осмотре устанавливают отклонение разогнутого предплечья от оси плеча. У мужчин угол отклонения наружу наблюдается от 1 до 9°, у женщин он доходит до 15°. При внимательном осмотре сустава можно выявить изменение его формы. Наличие выпота и утолщения синовиальной оболочки определяют по выпячиванию или заполнению око- лолокотевых бороздок по обе стороны от локтевого отростка. Воспаление слизистой сумки локтевого отростка сопровождается образованием припухлости.

Для установления местного повышения кожной температуры, синовита сустава целесообразно обследовать больной и здоровый суставы. При пальпации определяют слизистую сумку локтевого отростка, наличие припухлости и жидкости в ней. Обследуют надмыщелки плечевой кости, места прикрепления к ним сухожилий мышц. Пальпируют локтевой нерв и бороздку, в которой он находится. Нормальному локтевому суставу соответствует определенное соотношение опознавательных костных выступов — надмыщелков плечевой кости и верхушки локтевого отростка. В разогнутом положении предплечья эти три костных выступа располагаются на одной линии (линия Потера). При сгибании же в локтевом суставе они образуют равнобедренный треугольник с вершиной на локтевом отростке (треугольник Потера). Линия и треугольник нарушаются при вывихе предплечья или переломах костей, образующих локтевой сустав (рис. 5).

О положении мыщелка плеча позволяет судить определение линии надмыщелков Маркса. В норме линия, соединяющая оба надмыщелка плечевой кости, перпендикулярна длинной оси плеча, проведенной через середину плечевой кости. При наличии перелома мыщелка плеча со смещением отломков эти взаимоотношения нарушаются (рис. 6 а, б).

### Лучезапястный сустав

Сустав образован концом лучевой кости и диском лучелоктевого сочленения, а дистально — проксимальным рядом запястных костей (ладьевидной, полулунной и трехгранной).

Межзапястный сустав образован сочленением двух рядов костей запястья — проксимального и дистального. Осмотр позволяет установить деформацию и наличие припухлости сустава. Припухлость на тыльной стороне запястья может быть обусловлена кистой, выпячиванием сухожильного влагалища или синовиальной оболочки (ганглий).

Пропальпировать можно дистальный конец лучевой кости, головку и шиловидный отросток локтевой кости, а также кости запястья. Ладь-

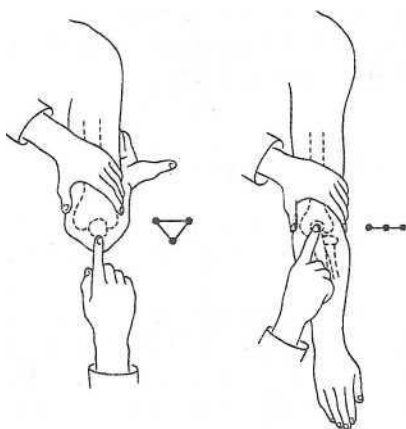


Рис. 5. Треугольник и линия Гютера

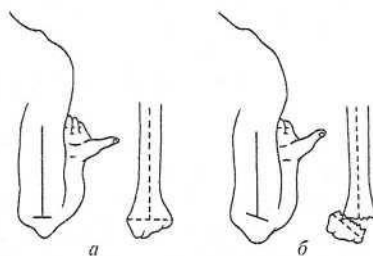


Рис. 6. Линия надмышцелков Маркса:  
а — в норме; б — при патологии

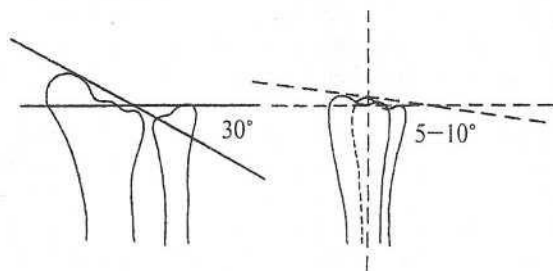


Рис. 7. Радио-ульнарные углы

евидная кость лучше всего определяется в лучевой ямке («анатомической табакерке»). При свежих и застарелых переломах лучевой кости в типичном месте важно установить, имеются ли нарушения взаимоотношений костей, сочленяющихся в лучезапястном суставе. С этой целью выполняют рентгенологическое исследование. У большинства взрослых людей головка локтевой кости расположена проксимальнее (до 2 мм) суставного конца лучевой кости. Радио-ульнарный угол на прямой рентгенограмме равен  $30^\circ$ , на боковой —  $5-10^\circ$  (рис. 7).

Стенозирующий теносиновит в области шиловидного отростка лучевой кости возникает при поражении сухожилия длинной отводящей мышцы и короткого разгибателя I пальца. Заболевание характеризуется болью в области шиловидного отростка лучевой кости. Локализацию боли уточняют прижатием большого пальца к ладони и сгибанием над ним всех остальных пальцев. Если в этом положении боль не усиливается, кисть отклоняют в локтевую сторону. Такой прием усиливает боль.

*Синдром запястного («карпального») канала со сдавлением срединного нерва* вызывается утолщением сухожилий сгибателей. Если кисти максимально дать положение ладонной флексии и удерживать ее в этом положении 1—2 мин, в зоне иннервации срединного нерва по

явится гипостезия и парестезия. Появление покалывания или пощипывания при перкуссии по ладонной поверхности запястья в проекции срединного нерва подтверждает наличие сдавления.

### Пястно-фаланговые и межфаланговые суставы

Функция кисти весьма сложна и обеспечивается семью захватами — сферическим, цилиндрическим, крючковым, щипковым, боковым, межпальцевым и плоскостным.

При осмотре выявляют врожденные деформации пальцев (синдактилия, короткопалость, многопалость, уменьшение числа пальцев, а также паучы пальцы, укорочение концевых фаланг и др.). Может определяться припухлость в области пястно-фаланговых и межфаланговых суставов, обусловленная воспалительным процессом или их повреждением. При отрыве центрального пучка сухожилия разгибателя от основания средней фаланги она находится в положении сгибания, а концевая фаланга — разгибания («пуговичная петля»). Отрыв сухожилия разгибателя от концевой фаланги сопровождается ее сгибанием.

При пальпации выявляют болезненные точки, припухлость, при переломах — сместившиеся костные фрагменты.

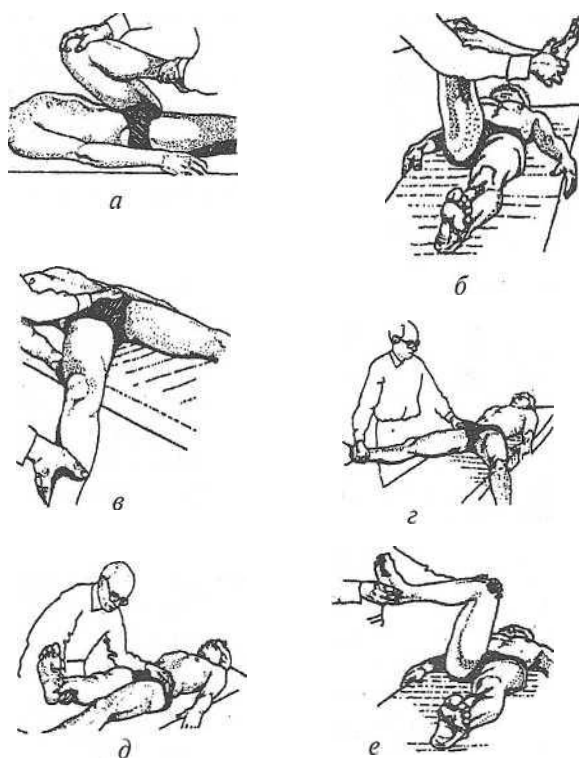
Чтобы измерить степень сгибания пальцев, придерживают проксимальную фалангу, больной активно сгибает концевую фалангу. Пястно-фаланговые суставы сгибаются до  $90\text{—}100^\circ$  от среднего положения ( $0^\circ$ ). Пястно-фаланговый сустав I пальца сгибается только до  $50^\circ$ . Проксимальные межфаланговые суставы сгибаются до  $100\text{—}110^\circ$ , а дистальные — до  $50\text{—}90^\circ$ . В пястно-фаланговых суставах переразгибание возможно до  $25^\circ$ , в проксимальном межфаланговом — до  $10^\circ$  и в дистальном — до  $30^\circ$ . Переразгибание в межфаланговом суставе I пальца достигает  $30^\circ$ , а сгибание —  $90^\circ$ .

*Щелкающий палец.* Заболевание характеризуется муфтообразным утолщением и сужением фиброзного влагалища сухожилия сгибателя одного из пальцев на уровне пястно-фалангового сустава. В самом сухожилии, несколько дистальнее сухожильного влагалища, имеется утолщение. Чаще поражаются сухожилия глубоких сгибателей. Утолщение на сухожилии легко пропальпировать. При сгибании или разгибании пальца возникает ущемление утолщенного сухожилия, сопровождающееся щелчком.

### Тазобедренный сустав

*Осмотр.* Оценивают походку больного, наличие укорочения конечности, наклона таза, а также деформации.

*Объективное исследование.* Больного исследуют на столе в положении лежа. Обращают внимание на положение больной конечности (согнута она или вытянута, приведена или отведена, ротирована внутрь или наружу), а также на уровень стояния обеих передне-верхних остей подвздошных костей. В норме линия, соединяющая ости, нахо-



**Рис. 8.** Методика исследования движений в тазобедренном суставе: сгибание (а), ротация (б, е), отведение (рука хирурга стабилизирует таз) (в, з), приведение (д)

дится в плоскости, перпендикулярной сагиттальной плоскости тела. При патологических изменениях сустава (анкилоз, застарелый вывих) положение нарушается. При анкилозе тазобедренного сустава в положении сгибания попытка опустить ногу приводит к увеличению поясничного лордоза.

Пальпацией исследуют область головки бедра, которая проецируется в средней части пупартовой связки; болезненность при пальпации и наличие других симптомов могут указывать на поражение тазобедренного сустава. Кроме того, исследуют оба больших вертела.

Исследование амплитуды движений включает оценку сгибания, разгибания, отведения, внутренней и наружной ротации (рис. 8). При заболеваниях тазобедренного сустава раньше других нарушаются ротационные движения. Для проверки объема ротационных движений нижнюю конечность сгибают до прямого угла в коленном и тазобедренном суставах, а затем, фиксируя одной рукой коленный сустав, другой — захватывают дистальную треть голени и, пользуясь ею, как рычагом, выполняют движения кнутри и кнаружи.

Для заболеваний и повреждений тазобедренного сустава характерны некоторые специфические признаки.

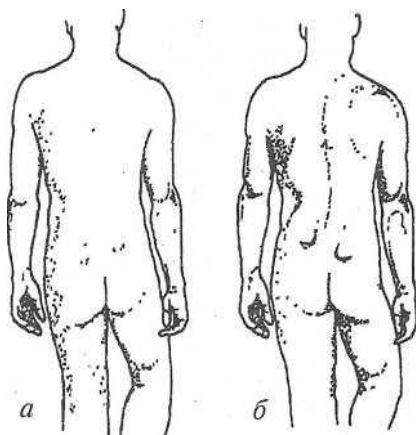


Рис. 9. Тест Тренделенбурга в норме (а) и при патологии (б)

*Коленно-пяточный тест.* С помощью этого теста исследуют сгибание, отведение, наружную ротацию и разгибание. Его называют признаком (тестом) «фабере» — по начальным буквам каждого движения (*flexio, abductio, rotatio, extensio*). Положение больного на спине.

Исследуемую ногу сгибают в тазобедренном и коленном суставах, а пятку помещают на переднюю поверхность коленного сустава здоровой ноги. При этом исследуемое бедро принимает положение отведения и наружной ротации. Боль и ограничение подвижности свидетельствуют о наличии патологии в суставе.

*Линия Розера—Нелатона.* Для исключения травматического или

патологического вывиха или перелома шейки бедра изучают положение большого вертела по отношению к линии, соединяющей переднюю верхнюю ость и седалищный бугор.

Больного укладывают на здоровый бок, ногу сгибают в тазобедренном суставе до угла  $135^{\circ}$ — $140^{\circ}$ . В норме большой вертел находится на линии Розера-Нелатона. При смещении бедра (вывих, перелом шейки бедра) большой вертел расположен выше этой линии. Определить положение бедра можно также с помощью линии, соединяющей большой вертел и переднюю верхнюю ость (линия Шумахера), в норме она проходит выше пупка, а при высоком стоянии вертела (вывих) — ниже.

*Симптом Тренделенбурга.* В положении стоя в норме ягодичные мышцы удерживают таз в горизонтальном положении. При параличе ягодичных мышц или сближении точек их прикрепления (смещение бедра кверху) они не могут удерживать таз в горизонтальном положении. Для определения симптома больному предлагают попеременно поднять и согнуть в тазобедренном суставе здоровую и больную ногу. При поднимании здоровой ноги, вследствие недостаточности средней и малой ягодичных мышц, таз наклоняется в здоровую сторону, а ягодичная складка опускается (положительный симптом Тренделенбурга) (рис. 9).

*Мышечную силу* определяют путем сопротивления, оказываемого врачом определенным движениям, производимым больным с максимальной силой. Полученные данные сравнивают со здоровой ногой. Большая ягодичная мышца — больной, лежа на животе, поднимает разогнутую ногу, переразгибая ее в тазобедренном суставе. Средняя и малая ягодичные мышцы — в положении на здоровом боку больной отводит разогнутую в коленном и тазобедренном суставах ногу. Приводящие мышцы — в положении на спине больной удерживает ноги, плотно прижимая их друг к другу. Сгибатели бедра — больной, лежа на спине, поднимает разогнутую в коленном суставе ногу.

## Коленный сустав

При обследовании больных с различными повреждениями и заболеваниями коленного сустава используют единую методику. В то же время острая травма сустава определяет неотложный характер диагностики, а выраженный болевой синдром и универсальная реакция сустава на повреждение существенно затрудняют исследования, требуя от врача большого внимания, времени и терпения. Порой возникает необходимость в адекватном обезболивании или небольшой отсрочке детального обследования на 2—3 дня, постельном режиме, иммобилизации сустава гипсовыми лонгетами и местной гипотермии.

На начальном этапе общения с больным выясняют *основные жалобы*: на боль, припухлость, ограничение движений и неустойчивость сустава.

Боль наиболее часто беспокоит больного. При острой легкой травме она имеет прямую связь лишь с местом приложения силы и быстро проходит. При обширности очага повреждения (внутрисуставной перелом, разрыв нескольких элементов капсульно-связочного аппарата) болевой синдром усугубляется повышением внутрисуставного давления за счет скопившейся в его полости крови и может длиться несколько дней. Длительный болевой синдром свидетельствует либо о стойком нарушении биомеханики сустава, вызванном блокадой, либо о неадекватности допускаемой нагрузки. Пункция и декомпрессия сустава путем эвакуации крови и устранения блокады, иммобилизация и местная гипотермия ведут к быстрому купированию болевого синдрома и снятию защитной реакции.

В хронических случаях выясняют характер боли, ее интенсивность, положение конечности, в котором она возникает или проходит, связь с движениями в суставе и опорной нагрузкой; длительность болевого синдрома, его склонность к рецидивированию и динамику во времени. Боль может быть внутри- и внесуставной. Первая локализуется в проекции суставной щели и возникает при опорной нагрузке, и, как правило, обусловлена разрывами менисков, травматическими отслойками хряща, деформирующим артрозом или аваскулярным некрозом мыщелков. Внутрисуставная ретропателлярная боль связана с длительным пребыванием коленного сустава в согнутом положении либо хождением по наклонной плоскости и чаще происходит из бедренно-надколенникового сочленения. Внесуставная боль, имеющая прямое отношение к динамической нагрузке и занятиям спортом, обычно бывает вызвана «перегрузочным синдромом», проявляющимся бурситом или тендонитом (полуперепончатой мышцы, *pes anserinus*, надколенника, подколенной мышцы, двуглавой Мышцы бедра), или фрикционным синдромом подвздошно-большеберцового тракта и пр. Постоянная внутрисуставная боль разлитого характера, усиливающаяся при нагрузке и часто имеющая связь с перенесенным ранее инфекционным заболеванием либо очагом хронической (в том числе скрытой) инфекции, свидетельствует о реактивном или инфекционном артрите. Боль в подколенной ямке обычно вызвана кистой Baker'a. Часто встречающиеся жалобы на

боль в области передних отделов коленного сустава объединены в особый синдром «передней суставной боли».

Припухлость сустава обусловлена внутрисуставным или околосуставным скоплением жидкости. Она может быть острой, рецидивирующей и хронической; наблюдаться при травмах, воспалительных и дегенеративных поражениях сустава и параартикулярных тканей.

Блокада сустава представляет собой внезапно появляющееся ограничение пассивных движений, связанное с внутрисуставной механической причиной. Она проявляется невозможностью полного пассивного разгибания голени и может быть острой, рецидивирующей и застарелой. Истинная блокада сустава обусловлена нестабильным разрывом мениска по типу «ручки лейки» или крупным подвижным внутрисуставным телом, которые ущемляются между мыщелками бедренной и большеберцовой костей в области межмыщелковой ямки. Наиболее характерные жалобы отмечают больные с рецидивирующей блокадой, в частности: на внезапно появляющиеся ощущения «заклинивания» сустава в полусогнутом положении, внутрисуставные дискомфорт и боль. Блокада сустава может пройти в течение нескольких дней самостоятельно либо больной сам целенаправленно устраняет ее привычными пассивными и активными сгибательно-разгибательными и ротационными движениями голени. Иногда в результате первичной или повторной травмы может возникнуть стойкая блокада сустава, поддающаяся устранению лишь врачебными манипуляциями под обезболиванием, либо требующая хирургического вмешательства. Неустраненная блокада сустава вызывает серьезное нарушение функции сустава и всей конечности.

Чаще всего приходится проводить дифференциальную диагностику блокады со сгибательной контрактурой коленного сустава.

Неустойчивость сустава как субъективное проявление его нестабильности представляет собой появление при стрессовой нагрузке неконтролируемых движений, нарушающих его опорную функцию. Объективными причинами нестабильности являются несостоятельность передней крестообразной связки (ИКС) и привычная дислокация надколенника в направлении латерального подвывиха. Субъективная неустойчивость не всегда соответствует объективной нестабильности сустава. В ряде случаев жалобы бывают обусловлены выраженной слабостью четырехглавой мышцы. Иногда же при разорванной ИКС состоятельность дублирующих ее структур капсульно-связочного аппарата, хорошие сила и тонус мышц бедра компенсируют нестабильность и создают у больного ощущение полноценной устойчивости сустава.

*Объективное клиническое обследование* больного проводят по принципу сравнения здорового и больного суставов.

*Осмотр* начинают в положении «стоя» спереди, сзади и сбоку. При отсутствии острой патологии и серьезных сопутствующих заболеваний больного просят присесть «на корточки» и встать. Появление в положении приседания боли по внутренней поверхности сустава в проекции суставной щели следует рассматривать как один из симптомов разрыва задних отделов медиального мениска.



*Исследование больного в положении сидя на краю кушетки.* Исследуют положение надколенников, тонус и силу четырехглавой мышцы, особенно ее медиальной порции, имеющей основное значение в достижении заключительной стадии активного разгибания голени и стабилизации надколенника; измеряют окружность бедра на уровне 12-15 см проксимальнее надколенника. Проверяют пассивные и активные движения в коленном суставе, траекторию скольжения надколенника и возникающие при этом ощущения. Ретропателлярные боль и крепитация могут свидетельствовать о патологии бедренно-надколенникового сочленения. Измеряют «угол четырехглавой мышцы». Его определяют при пересечении в центре надколенника двух линий, идущих от бугристости большеберцовой кости из точки прикрепления связки надколенника и передне-верхней ости подвздошной кости. Если при согнутом под углом в  $120^\circ$  коленном суставе он превышает  $10^\circ$ , можно думать об анатомической предрасположенности надколенника к латерализации и нестабильности.

*Исследование больного в положении на спине.* Отсутствие полного разгибания в коленном суставе при пассивном приподнимании конечности за стопу свидетельствует о блокаде или сгибательной контрактуре. При остро возникшем ограничении разгибания дифференцируют истинную блокаду от псевдоблокады, связанной, как правило, с частичным (1—2 ст.) разрывом медиальной коллатеральной связки и болевой контрактурой, легко устранимой локальной внесуставной инъекцией анестетика. В большинстве случаев связка бывает повреждена в области прикрепления к медиальному надмыщелку бедренной кости. Другими причинами псевдоблокады могут быть избыточное скопление синовиальной жидкости или крови в полости сустава, либо острый разрыв передней крестообразной связки (ПКС). О длительности блокады свидетельствуют упорный синовит и боль даже при небольшой нагрузке, ощущение местного дискомфорта, выраженная гипотрофия четырехглавой мышцы. Избыточная односторонняя рекурвация должна наводить на мысль о разрыве задней крестообразной связки (ЗКС) и задне-латеральных структур капсульно-связочного аппарата (КСА).

Сглаженность контуров и увеличение окружности указывает на скопление в полости сустава избыточного количества жидкости. Исследуют передний верхний заворот, расположенный подковообразно тотчас проксимальнее надколенника. Чаще всего он имеет прямое сообщение с супрапателлярной сумкой, образуя самый большой резервуар коленного сустава, легко доступный пальпаторному исследованию. Скопление избыточного количества жидкости в полости сустава определяют следующим образом: в положении полного разгибания ладонями отжимают жидкость из боковых отделов сустава под надколенник, который большими пальцами утапливают по направлению к мышечкам бедренной кости. Тест носит название симптома «баллотирования» надколенника.

При хронических синовитах (ворсинчато-узелковый) и некоторых артритах (кристаллический при подагре и псевдоподагре, ревматоидный, реактивный) удастся пропальпировать гипертрофированную синовиальную оболочку. Окончательно вопрос о наличии, характере и

количестве жидкости решают при пункции сустава. В норме в полости сустава содержится несколько миллилитров прозрачной синовиальной жидкости, которая практически не поддается аспирации. Скопление крови в суставе носит название гемартроза, избыточное количество синовиальной жидкости — синовита.

*Исследование надколенника.* Обращают внимание на его форму, размеры, положение и смещаемость. Малые размеры, высокое положение и легкая смещаемость в латеральную сторону более чем на 3/4 его ширины свидетельствуют о его дисплазии и склонности к нестабильности. Пальпируют суставную поверхность надколенника. Ее болезненность является признаком хондромалиции. Для исследования латеральной фасетки надколенник форсированно сдвигают кнаружи, медиальной — кнутри. Вслед за этим ладонью одной руки надколенник прижимают к мышечкам бедренной кости, а второй рукой проводят пассивные сгибательно-разгибательные движения. Ретропателлярная боль и крепитация усиливают подозрение о хондромалиции. Оценивают высоту стояния надколенников. Высокое симметричное их положение (*patella alta*) является косвенным признаком нестабильности. После травмы высокое асимметричное стояние надколенника при невозможности удержания «на весу» выпрямленной голени свидетельствует о разрыве его связки, а низкое (*patella baja*) — сухожилия четырехглавой мышцы. Осматривают бугристость большеберцовой кости и нижний полюс надколенника. Деформация в виде выстояния бугристости указывает на перенесенный в подростковом возрасте тибиаальный эпифизит (болезнь Osgood-Schlatter'a).

Болезненность сухожилия четырехглавой мышцы или связки в местах их прикрепления к надколеннику связаны с его тендонитом или тендопериоститом («болезнь прыгунов»).

Опухоль в медиальном отделе подколенной ямки, как правило, свидетельствует о подколенном бурсите, носящем название «кисты Бейкера». Киста иной локализации в подколенной области называется атипичной кистой или ганглием. Наиболее отчетливо кисты подколенной области проявляют себя в положении полного разгибания голени. Опухоль в задне-медиальном отделе сустава на уровне суставной щели чаще всего является кистой медиального мениска. Анатомические особенности медиальных отделов коленного сустава, а именно наличие широкой и прочной медиальной коллатеральной связки (МКС), обуславливают проявление кист медиального мениска по задне-боковой поверхности сустава, кзади от связки.

В завершение оценки медиальных структур сустава исследуют МКС, медиальный мениск и сухожилия *pes anserinus*. Наиболее уязвимая часть связки — ее проксимальные отделы у медиального надмышелка бедренной кости. При острой травме локальная болезненность в этой области свидетельствует о ее частичном разрыве. При застарелом повреждении и хронической болезненности следует думать о болезни Pellegrini-Stida — гетеротопической оссификации как следствие частичного отрыва проксимального конца МКС от надмышелка бедренной кости. Болезненность по внутренней поверхности сустава на уровне щели после острой травмы является показателем разрыва медиаль-

ного мениска, суставной капсулы или костно-хрящевого перелома внутренних мыщелков сочленяющихся костей. Ту же картину при хроническом заболевании связывают с уже застарелыми разрывами мениска или деформирующим артрозом. Чаще всего выраженная болезненность спереди от МКС указывает на разрыв внутреннего мениска по типу «ручки лейки» с блокадой сустава, а болезненность сзади — на дегенеративный расслаивающий разрыв его задних отделов.

Исследование латеральной поверхности сустава начинают с пальпации наружного надмыщелка бедренной кости. При пальпации можно выявить болезненность мест прикрепления латеральной коллатеральной связки (ЛКС) и сухожилия подколенной мышцы, что свидетельствует о возможном конфликте между ними и подвздошно-большеберцовым трактом, возникающем при взаимных движениях («фрикционный синдром подвздошно-большеберцового тракта»). Локальная ограниченная опухоль эластической консистенции на уровне щели сустава спереди от ЛКС указывает на кисту мениска. Болезненность на этом уровне без опухоли обусловлена разрывами латерального мениска. Боль при пальпации сухожилия двуглавой мышцы бедра, прикрепляющегося к головке малоберцовой кости, связана с тендонитом.

Кисту латерального мениска выявляют в положении сгибания голени до угла около 135°. Опухоль под ЛКС и спереди от нее свидетельствует о наличии кисты мениска и реже — ганглия сухожилия подколенной мышцы.

*Специальные приемы исследования.* Широко известны классические тесты для выявления симптомов повреждения менисков, как основной хирургической патологии коленного сустава. Клинический опыт и данные артроскопии показали, что достоверность каждого такого отдельно взятого теста не превышает 30-40%. Большинство из них, выявляя факты нарушения трофики сустава, синовита и контрактуры (симптомы Турнера, Чаплина, Белера, Перельмана), свидетельствуют не конкретно о разрыве менисков, а о патологии сустава в целом.

Симптом Турнера, связанный с невритом поднадколенниковой ветви большеберцового нерва (г. *infrapatellaris n. safeni*), характеризует нарушение чувствительности (гиперестезия — при остром повреждении, при застарелом — гипостезия) по медиальной поверхности сустава. Симптом Чаплина состоит в том, что при активном сокращении передней группы мышц бедра на фоне уплощенной внутренней порции четырехглавой мышцы отчетливее, чем с противоположной стороны, выявляется напряженная портняжная мышца. Симптом Белера связан с появлением боли в области сустава при ходьбе назад. Симптом Перельмана — с болью в суставе во время спуска по лестнице.

Более информативны тесты, позволяющие локализовать патологию (симптомы Байкова, McMurrey'a). Для выявления симптома Байкова больной, лежа на спине, сгибает больной сустав под прямым углом. Пальпируя сустав снаружи и внутри от связки надколенника в проекции суставной щели, находят точку наибольшей болезненности и фиксируют ее давлением пальца. Через несколько секунд боль исчезает или значительно уменьшается. Если, не изменяя силы давления, медленно пассивно разгибать голень, то вновь появляется боль, усиливаю-

щаяся по мере разгибания, ввиду одновременного смещения спереди мыщелков большеберцовой кости и связанных с ним менисков. Она свидетельствует в пользу повреждения мениска. Для проверки симптома Мак-Муррея больного укладывают на спину с максимально согнутым большим суставом. Врач одной рукой захватывает стопу и для оценки состояния медиального мениска приводит голень, одновременно осуществляя ее внутреннюю и наружную ротацию. При этом большой палец другой его руки располагается в задне-медиальном отделе сустава, в проекции заднего рога медиального мениска. Появление в ходе тестирования болезненного щелчка свидетельствует о разрыве медиального мениска в области его заднего рога и задних отделов тела. Проводя эти же манипуляции в положении отведенной голени и пальпируя задне-латеральные отделы сустава, можно получить информацию о состоянии задних отделов латерального мениска.

Исходя из относительно невысокой диагностической ценности классических тестов, целесообразно при клиническом исследовании больного с подозрением на повреждение мениска ориентироваться на комплекс наиболее достоверных симптомов и признаков: болезненность при пальпации сустава в проекции суставной щели на стороне поражения, положительные симптомы Байкова, Мак-Муррея, Перельмана, повторные блокады сустава в анамнезе либо неустраненную блокаду сустава на момент исследования.

*Оценка стабильности* (устойчивости суставных концов при движениях и осевой нагрузке). Стабильность сустава относится к одной из главных функциональных характеристик. Она определяется относительной конгруэнтностью мыщелков, целостью капсульно-связочного аппарата и состоянием мышц бедра. Нестабильность диагностируют с помощью специальных нагрузочных тестов и классифицируют по направлению и степени смещения мыщелков большеберцовой кости. Ее тип, вид и степень чаще всего зависят от несостоятельности вполне определенных стабилизирующих структур капсульно-связочного аппарата сустава. В результате травмы редко повреждается лишь одна связка, в связи с чем эта зависимость носит в некотором смысле условный характер. Принято считать, что разрыв передней крестообразной связки (ПКС) ведет к образованию передних видов нестабильности; повреждение задней крестообразной связки (ЗКС) предопределяет ее задние виды. Травма МКС сопровождается медиальной, а ЛКС и прилежащих структур — латеральной нестабильностью коленного сустава.

Выделяют три степени повреждения связок. Первая характеризуется разрывом небольшого количества волокон, локальной припухлостью и болезненностью при отсутствии объективных признаков нестабильности. При второй степени имеется повреждение более 50% волокон связки, гемартроз, выраженная локальная болезненность и умеренная, но значимая для функции сустава нестабильность I—II степени. Третья степень повреждения определяется полным разрывом связки с утратой ее функции, но часто без болевого синдрома и гемартроза. Вследствие дренирования полости сустава через дефект связки и прилежащих отделов капсулы кровь в нем не скапливается, а истекает в параартикулярные ткани и обнаруживается в виде кровоподтека или гематомы.

Стрессовая нагрузка выявляет значительную нестабильность при отсутствии ощущения конечной точки смещения (*endpoint*) или упора. Оценивают стабильность коленного сустава путем проведения нагрузочных тестов, выполняемых мануально или с помощью специальных аппаратов — артрометров. В моменты стрессовой нагрузки можно сделать сравнительные рентгенограммы больного и здорового суставов и по ним количественно рассчитать степень смещения мыщелков большеберцовой кости относительно бедренной. Первая степень нестабильности характеризуется расхождением (или смещением) суставных поверхностей до 5 мм, вторая — от 5 до 10 мм, и третья — свыше 10 мм. В относительных же показателях при сравнении со здоровым суставом это выглядит соответственно до 2 мм, до 8 мм и свыше 8 мм.

*Методика оценки стабильности (состоятельности связок).* Тестирование проводят в положении больного лежа на спине при максимальной релаксации конечности. Мышцы бедра являются динамическими стабилизаторами коленного сустава и синергистами его основных связок, поэтому их сокращение может затруднить проведение тестов и исказить результат. Начинают с исследования стабильности сустава во фронтальной плоскости в положении его полного разгибания. Это положение коленного сустава является наиболее устойчивым. В норме стабильность обеспечивают конгруэнтность мыщелков, клиновидный эффект менисков, натяжение коллатеральных, крестообразных связок и задних отделов капсулы сустава. В этом положении голени придают форсированное отведение, а затем приведение. Появление вальгусной или варусной деформации коленного сустава свидетельствует о выраженной нестабильности, связанной с комплексными разрывами коллатеральных и задней крестообразной связок, свежими или неправильно сросшимися переломами мыщелков.

Следующим этапом исследуют стабильность сустава в сагиттальной плоскости, контролируемую в основном крестообразными связками. Коленный сустав сгибают под прямым углом и оценивают исходное взаимоотношение мыщелков бедренной и большеберцовой костей. Смещение большеберцовой кости кзади, лучше всего определяемое по положению ее бугристости относительно надколенника, свидетельствует о заднем подвывихе голени и несостоятельности ЗКС. Задний подвывих может быть фиксированным, вызывающим деформацию сустава при тяжелой его деструкции (например, при ревматоидном артрите), либо нефиксированным. Заднюю нестабильность выявляют тестом, именуемым симптомом «заднего выдвигающего ящика». При согнутом под прямым углом коленном суставе и фиксированной рукой или бедром врача стопе форсированной тягой кпереди голень пассивно выводят из положения подвывиха. При этом восстанавливают правильные взаимоотношения между мыщелками бедренной и большеберцовой костей, сверяемые по здоровому коленному суставу.

При отсутствии заднего подвывиха проводят исследование состоятельности ПКС. Классический положительный симптом «переднего выдвигающего ящика» свидетельствует о несостоятельности ПКС (рис. 10). Так же, как при исследовании симптома «заднего выдвигающего ящика», голень смещают кпереди, однако при этом пытаются прове

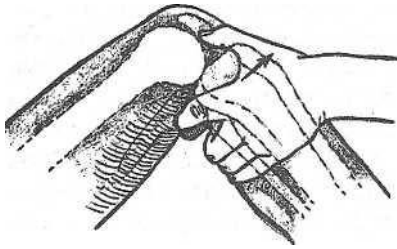


Рис. 10. Тест  
«переднего выдвижного ящика»

сти не вправление заднего подвывиха, а вызвать ее переднюю дислокацию. Основными условиями проведения этого теста являются релаксация задней группы мышц бедра, представляющих собой активные синергисты ПКС, и сравнение с контрлатеральным суставом, рассматриваемым как вариант нормы. При подозрении на повреждение ПКС обоих суставов ориентируются на степень смещения кпереди мыщелков большеберцовой кости (более 10 мм рассматривают как патологию) и на отсутствие в конце смещения ощущения жесткого сопротивления, упора или конечной точки

смещения. Так как диагностическая ценность этого симптома не превышает 60%, в схему обследования обязательно должны быть включены другие, более информативные, но в то же время и более сложные тесты.

Оба положения голени — как полностью разогнутой, так и согнутой под прямым углом — сопровождаются повышенной устойчивостью коленного сустава в связи с суммарным эффектом дублирующих друг друга статических (капсульно-связочный аппарат) и динамических (мышечно-сухожильные комплексы) стабилизаторов. Поэтому более точную топическую диагностику поврежденных связок при нестабильности проводят в наименее устойчивом положении коленного сустава — при легком сгибании до  $150^\circ$ . При этом если не исключают, то в значительной степени уменьшают противодействие задне-боковых отделов капсулы сустава и мышц бедра. Сначала повторяют отводяще-приводящий тест, характеризующий состояние коллатеральных связок изолированно от задних отделов капсулы сустава и ЗКС.

#### *Методики современных тестов оценки нестабильности*

*Тест Лахмана.* Голени придают форсированное варусное или вальгусное положение. И в норме в этом положении возможны вальгусно-варусные отклонения голени, в связи с чем оценку стабильности проводят в сравнении с другим суставом. В случаях повреждения обоих суставов нагрузочные тесты следует проводить с рентгенографической фиксацией и последующим измерением величины расхождения суставных поверхностей сочленяющихся костей. Далее при этом же слегка согнутом положении сустава повторяют передний выдвижной тест, который носит уже название не «переднего выдвижного ящика», а Лахмана (*Lachman test*). Он также характеризует состояние ПКС, но имеет большую диагностическую точность в связи с исключением противодействия задней группы мышц бедра.

Наибольшую диагностическую ценность представляют исследования, позволяющие в щадящем и безопасном варианте вызывать истинные подвывихи, идентичные беспокоящим больного эпизодам неустойчивости. В патологии коленного сустава чаще всего встречается

его передне-латеральная ротационная нестабильность. Суть передне-латеральной ротационной нестабильности заключается в том, что в наименее устойчивом положении коленного сустава (легкое сгибание, около  $150^\circ$ ) при отсутствии ПКС, контролирующей наружный мыщелок большеберцовой кости, пассивная ротация голени извне может легко вызвать его передний подвывих, тотчас самоустранившийся путем рефлекторного сокращения задней группы мышц бедра и изменения положения коленного сустава. Существует несколько способов выявления передне-латеральной ротационной нестабильности (*Loosee, Slocum, jerk-test* и др.), воспроизводящих «pivot shift»-феномен (т. е. «сдвига основной оси вращения»), отличающихся лишь некоторыми особенностями техники манипуляций. Точность диагностики повреждений ПКС с помощью этих тестов достигает 90%, но во многом зависит от опыта и навыков проводящего их врача. Обычно используют наиболее отработанный прием.

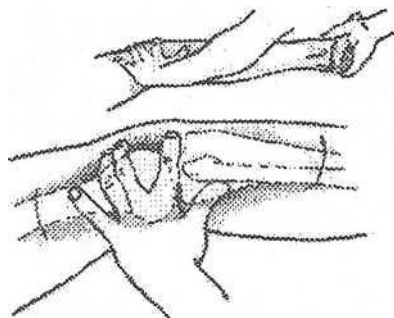


Рис. 11. Методика исследования *Pivot shift*-теста на состоятельность передней крестообразной связки (по Лози)

*Тест Лози (Loosee)* выполняют следующим образом (рис. 11). Больной лежит на спине с максимально расслабленными мышцами конечности. При исследовании, к примеру, правого сустава врач встает с правой стороны и берет правой рукой голень в области голеностопного сустава. Левая рука фиксирует коленный сустав таким образом, чтобы большой палец лежал на головке малоберцовой кости, а остальные четыре охватывали его передне-внутреннюю поверхность. Правая рука только поддерживает голень, свободно допуская ее самопроизвольные ротационные движения. Коленный сустав пассивно сгибают до прямого угла. При этом мыщелки приходят в нормальное взаимоотношение. Далее правой рукой голень медленно пассивно разгибают, проводя одновременно с этим ее отведение и внутреннюю ротацию путем давления большим пальцем левой руки на головку малоберцовой кости. В положении близком к разгибанию, около  $150^\circ$ , при несостоятельности ПКС происходит соскальзывание наружного мыщелка большеберцовой кости с наружного мыщелка бедренной в передне-медиальном направлении со смещением в том же направлении всей голени. Это движение отчетливо ощущается большим пальцем левой руки врача, заметно визуально и отмечается больным как проявление беспокоящей его неустойчивости сустава.

Основным препятствием к выполнению этого теста может служить непроизвольный спазм двуглавой мышцы бедра рефлекторно-болевого генеза при острой травме или блокаде сустава и привычно-контролирующего — при застарелом повреждении. С другой стороны, при общей связочной слабости суставов (*laxity*), можно наблюдать двусторонний физиологический *pivot shift* феномен.

*Дополнительное исследование больного с патологией коленного сустава* проводят лучевыми и эндоскопическими методами. Высокая диагностическая достоверность артроскопии позволяет избежать ошибок в установлении по меньшей мере 1/3 всех разрывов медиального мениска, 3/4 — латерального и 1/3 — повреждений ПКС.

### Голеностопный сустав и суставы стопы

*Осмотр.* Стопу и голеностопный сустав осматривают в положении больного лежа, стоя и при ходьбе. Большую ногу сравнивают со здоровой, при этом обращают внимание на деформацию стопы (косолапость, конская и полая стопа, приведение или отклонение стопы кнутри (*pes varus*) и кнаружи (*pes valgus*), положение лодыжек, наличие припухлости в области голеностопного сустава, ахиллова сухожилия, а также головок первых плюсневых костей. Обращают внимание на свод стопы, он может быть снижен (плоскостопие) или увеличен (полая стопа). Часто наблюдают деформацию переднего отдела стопы, выражающуюся в отклонении большого пальца кнаружи (*hallux valgus*), отклонении I плюсневой кости кнутри (*metatarsus I varus*), образовании экзостоза в области ее головки и слизистой сумки, расширении переднего отдела стопы (поперечное плоскостопие). Деформация стопы и артроз I плюсне-фалангового сустава приводят к ограничению его подвижности. Иногда изолированно, но чаще в сочетании с другими деформациями стопы наблюдаются молоткообразные пальцы. Эта деформация характеризуется гиперэкстензией основной фаланги, чаще II пальца, сгибанием его в проксимальном межфаланговом и разгибанием в дистальном межфаланговом суставах, над проксимальным межфаланговым суставом образуется болезненная омолозелость. Подвывих к тылу основной фаланги сопровождается образованием деформации — «когистый палец».

*Объективное исследование.* При пальпации проверяют пульсацию сосудов, а также устанавливают наличие припухлости. Ощупыванием обнаруживают участки кожных покровов с повышенной температурой и болезненные точки.

*Синдром Мортон* — характеризуется жгучей болью в области переднего отдела стопы (чаще под головками III и IV плюсневых костей), возникающей вследствие ношения нерациональной обуви. Заболевание связано с поражением подошвенного пальцевого нерва. При пальпации — болезненность под III межпальцевым промежутком и понижение кожной чувствительности на латеральной стороне III и медиальной стороне IV пальцев.

*Подвижность в суставах стопы.* В плюсне-фаланговом суставе I пальца разгибание возможно на 5° и сгибание — на 35°, а в остальных плюсне-фаланговых суставах амплитуда сгибания и разгибания составляет 30—40°. В проксимальных межфаланговых суставах возможно только сгибание (50°), а в дистальных разгибание (30°) и сгибание (до 50°).



### Позвоночник

*Осмотр.* Больного помещают спиной к источнику света. Исследуемый должен стоять ровно, с расслабленной мускулатурой, со свободно свисающими вдоль туловища руками.

У нормально сложенного человека позвоночник имеет физиологические искривления в виде двух лордозов — в шейном и поясничном отделах и одного кифоза — в грудном отделе. Наряду с нормальной различают следующие разновидности осанок: плоская, круглая, сутулая спина.

В грудном отделе достаточно незначительной деформации, чтобы кифоз стал явно заметным. В поясничном и шейном отделах позвоночника появление кифоза становится видимым при наличии выраженных патологических изменений.

Выпячивание одного или нескольких позвонков при углообразном кифозе образует горб, что наблюдается при компрессионном переломе одного или нескольких тел позвонков.

Боковое искривление позвоночника называется сколиозом. Его обнаруживают по отклонению линии остистых отростков от вертикальной оси тела, проведенной через межъягодичную складку. На выпуклой стороне сколиоза плечо и лопатка приподняты. Функциональный сколиоз, обусловленный значительным укорочением одной ноги, проявляется в положении больного стоя и исчезает в положении лежа. При грудном сколиозе на стороне выпуклости образуется реберный горб, который особенно хорошо виден при сгибании.

Напряжение длинных мышц спины заметно в виде выраженных мышечных валиков по сторонам от остистых отростков. Особенно часто этот симптом наблюдают при межпозвоночном остеохондрозе, дискогенном радикулите.

*Пальпация позвоночника.* Проводя ладонной поверхностью возвышения большого пальца по остистым отросткам позвонков, начиная от шейного отдела вниз, можно уловить даже незначительное смещение их кзади или вбок.

Локализацию болезненных участков определяют при надавливании на остистые отростки позвонков и поколачивании по ним. При давлении по оси позвоночника на голову или плечи также можно уточнить локализацию боли.

Опознавательной точкой в шейном отделе является выстоящий остистый отросток VII шейного позвонка. Остистый отросток III грудного позвонка располагается на линии, соединяющей внутренние концы лопаточных остей, VII грудного позвонка — на линии, соединяющей нижние углы лопаток, и IV поясничного позвонка — на линии, соединяющей гребни подвздошных костей.

При более глубокой пальпации можно определить дорсальную часть гребней подвздошных костей и крестцово-подвздошных сочленений. При патологических изменениях, локализующихся в области суставов

ных и поперечных отростков, боль возникает при надавливании в стороне от остистых отростков.

Для выявления патологии со стороны спинного мозга и его корешков необходимо неврологическое обследование.

*Поднятие и выпрямление ноги.* При поднятии нижней конечности натягиваются седалищный нерв и задняя группа мышц бедра. В норме бедро легко сгибается почти до прямого угла. Если в этом положении возникает боль, симптом натяжения считается положительным.

*Симптом поднятия разогнутой в коленном суставе ноги* проводят следующим образом: больного укладывают на спину, под спину подкладывают руку и определяют V поясничный или I крестцовый остистые отростки. Появление боли при сгибании ноги, разогнутой в коленном суставе, в крестцово-подвздошном сочленении, прежде чем рука ощутит движения остистых отростков позвонков, свидетельствует о наличии патологического процесса.

*Переразгибание в тазобедренном суставе при разогнутой голени.* В положении больного на животе врач фиксирует одной рукой таз больного так, чтобы ладонь лежала на крестце. Свободной рукой врач переразгибает тазобедренный сустав больной стороны. При наличии патологического процесса в крестцово-подвздошном сочленении появляется боль.

*Переразгибание тазобедренного сустава при согнутом коленном суставе.* Больного укладывают на спину на край стола. Одна нога свисает со стола, другая согнута и прижата к животу, чтобы надежно фиксировать таз. Врач переразгибает свисающую ногу. При наличии патологии появляется боль и отмечается ограничение подвижности. Возникает боль в поясничной или пояснично-крестцовой области. Если при полном сгибании голени появляются боль и мышечный спазм в поясничной области, симптом считается положительным.

*Активная подвижность позвоночника.* В шейном отделе сгибание позвоночника вперед совершается до соприкосновения подбородка с грудиной, кзади оно возможно настолько, что затылок принимает горизонтальное положение, в сторону — до соприкосновения с надплечьем. При крайнем вращении подбородок касается акромиального отростка лопатки. В грудном отделе имеется небольшая подвижность вперед и назад в трудно определяемых границах. Грудные позвонки принимают большее участие в боковых движениях позвоночника, и особенно ротационных. В норме в шейном отделе позвоночника осуществляется сгибание на  $45^\circ$ , разгибание на  $50-60^\circ$ , ротация на  $60-80^\circ$  и боковое сгибание на  $40^\circ$ .

Позвоночник при разгибании описывает дугу в  $30^\circ$ , при боковых движениях — до угла  $60^\circ$ . Туловище может поворачиваться на  $90^\circ$  в каждую сторону. В поясничном отделе совершаются небольшие боковые движения. Наибольшее участие поясничный отдел принимает в передне-задних движениях позвоночника.

Кроме измерения углов, амплитуду движений позвоночника оценивают по увеличению расстояния между вершинами остистых отростков и другими костными ориентирами. Амплитуду движений в позвоноч

нике определяют с помощью сантиметровой ленты. В норме расстояние между остистым отростком VII шейного позвонка и бугорком затылочной кости при наклоне головы увеличивается на 3—4 см, а при запрокидывании головы (разгибании) — уменьшается на 8—10 см. Расстояние между остистыми отростками VII шейного и I крестцового позвонков при нагибании увеличивается на 5—7 см по сравнению с обычной осанкой и уменьшается на 5—6 см при прогибании назад.

#### Таз

При осмотре определяют изменения формы таза, которые могут возникать при переломах со значительным смещением, неправильно сросшихся переломах или аномалиях развития таза. Переломы таза могут проявляться выраженным подкожным кровоизлиянием, чаще всего в области промежности.

Методическая пальпация при переломах дает возможность определить линию перелома в местах, где палец исследователя может пальпировать кость. Устанавливают крепитацию и патологическую подвижность свободных фрагментов. Повреждение глубоко расположенных образований таза определяется специальными приемами: выявление болезненности при поперечном сдавлении таза; симптом эксцентрического сдавления таза производится захватыванием руками гребней подвздошных костей вблизи передне-верхних остей, затем разводят передние части гребней от средней линии тела; вертикальное давление осуществляют в направлении от бугра седалищной кости к гребню подвздошной.

Определение величины смещения крыльев подвздошных костей (при ротационных и вертикальных нестабильных переломах) осуществляется измерением расстояний от конца мечевидного отростка грудины до передних верхних остей подвздошных костей спереди или от остистого отростка одного из позвонков до задних верхних остей сзади.

#### ДОПОЛНИТЕЛЬНЫЕ МЕТОДЫ ДИАГНОСТИКИ

В травматологии и ортопедии наиболее часто используют следующие дополнительные методы и методики диагностики.

##### Рентгенологический метод

*Традиционная рентгенография* (просвечивание тела импульсом рентгеновских лучей с регистрацией на пленке с фоточувствительным слоем) включает стандартные укладки (специфичные для различных отделов скелета), специальные укладки и функциональные пробы. Рентгенография в двух взаимно-перпендикулярных проекциях в большинстве случаев является первичным лучевым исследованием. Повреждению

область необходимо ориентировать в центре рентгеновского снимка, при переломах или заболеваниях в области диафизарных отделов костей рентгенографию выполняют с захватом одного из суставов, а при повреждениях двукостных сегментов — обоих смежных суставов. В некоторых случаях необходимо выполнять рентгенографию в косых проекциях или прибегать к специальным укладкам — особенно при диагностике сложных переломов костей таза, плечевого и локтевого суставов, запястья и голеностопного сустава. При изменении условий выполнения рентгенограмм (параметров, расстояния до рентгеновской трубки) возможно получение снимков с прямым увеличением.

Функциональные пробы необходимы при оценке функции суставов и позвоночника, а также в диагностике разрывов связок и сухожилий.

Электрорентгенография (ксерорадиография), флюорография являются по сути разновидностями рентгенографии, при которых фиксация изображения осуществляется на полупроводниковой пластине либо на светящемся экране, переснимаемом на фотопленку. Наибольшей разрешающей способностью обладает современная цифровая рентгенография (регистрация изображения на пластине с сетью рентгеночувствительных ячеек), которая создает возможности проводить электронную обработку полученных данных.

*Томография* (исследование в рентгеновских лучах слоя тканей около 1— 1,5 см толщиной) применяется для уточнения деталей патологических изменений, а также полезна в наблюдении за динамикой процесса заживления костной раны.

*Рентгенотелевизионное просвечивание* с видеозаписью эффективно при исследовании кинематики суставов. Кроме того, многие современные оперативные вмешательства, например, репозиция отломков и внутренний остеосинтез, эндопротезирование проводятся под контролем рентгенотелевизионного просвечивания.

*Фистулографию* (введение рентгенконтрастного вещества в свищевой ход через иглу или тонкий катетер) выполняют для выявления и контрастирования патологических полостей, узких ходов (чаще при лечении гнойных осложнений).

*Артрография* (введение в суставную полость кислорода и жидкого рентгенконтрастного вещества) ранее играла ведущую роль в выявлении повреждений суставного хряща, внутрисуставных образований и капсулы сустава. Введение контрастного вещества выполняли в основном на коленном суставе. В последние годы в связи с широким распространением новых медицинских технологий (телевизионная артро- скопия, магнитно-резонансная томография, КТ и УЗ-исследование суставов) эту методику используют только по специальным показаниям.

*Ангиографию* (введение в сосуды водорастворимого рентгенконтрастного вещества и просвечивание с использованием специальной приставки) выполняют в тех случаях, когда подозревают повреждение или нарушение проходимости крупных сосудов (артерий, вен), а также для выявления патологической сосудистой сети (опухоли, аномалии развития). Во многих случаях, особенно в условиях неотложной

при политравме, традиционная ангиография может быть с успехом заменена неинвазивной спиральной компьютерно-томографической ангиографией (СКТА).

### Компьютерная томографии (КТ)

КТ — это регистрация и компьютерный анализ рентгеновского изображения в цифровом формате, полученного специальной движущейся камерой.

Основными достоинствами КТ являются возможность получения поперечных срезов (третья проекция), что позволяет точно идентифицировать различные органы и структуры; высокая разрешающая способность, обеспечивающая детальное изучение изменения костей и мягкотканых анатомических структур; возможность обработки данных обследования с построением многоплоскостных и трехмерных реконструкций анатомических структур, что дает возможность проводить стереотаксическую разметку для планирования оперативных вмешательств и(или) лучевого лечения.

С помощью КТ можно проводить пункционную биопсию, фистулографию, артрографию, ангиографию и другие специальные методики. В силу быстродействия и высокой клинической информативности современная КТ является методом выбора в диагностике тяжелой политравмы, сочетанных повреждений опорно-двигательного аппарата.

### Магнитно-резонансная томография (МРТ)

МРТ — это регистрация и компьютерный анализ резонансных магнитных импульсов, вызванных в атомах человеческого тела внешним переменным магнитным полем (физический эффект «ядерного магнитного резонанса»).

Магнитно-резонансная томография обладает многими возможностями, аналогичными КТ, и в то же время имеет многие дополнительные преимущества. Как и КТ, МРТ может визуализировать анатомические структуры в различных плоскостях, но в отличие от КТ обладает возможностью напрямую получать изображения в любой плоскости. МРТ обеспечивает превосходное изображение мягких тканей с высоким пространственным разрешением, таким образом создает возможность идентифицировать гораздо больше анатомических структур, чем КТ. Это особенно полезно при анализе изменений мышц, сухожилий, связок, суставных хрящей и менисков. Кроме того, МРТ обладает высокой чувствительностью в выявлении изменений костного мозга. Однако в отличие от КТ МРТ менее чувствительна в визуализации скоплений газа и отложений кальция в мягких тканях. С помощью МРТ труднее анализировать небольшие изменения в кортикальной пластинке и компактном веществе кости. Вследствие высокой способности визуализации мягкотканых анатомических деталей МРТ вытеснило КТ в диагностике многих повреждений и патологических изменений опорно-двигательного аппарата. В отличие от КТ интенсивность (контраст

ность) изображения на МРТ-граммах не связана со степенью поглощения тканями человеческого тела электромагнитных волн.

### Ультразвуковая диагностика

В определенной мере конкурирующим с МРТ методом в диагностике повреждений мягких тканей является ультразвуковое исследование (УЗИ), представляющее собой методику и технические средства получения визуальной информации о внутренней структуре различных органов, тканей и сред организма посредством использования явлений отражения, рассеивания и поглощения ультразвуковых колебаний, взаимодействующих с исследуемым объектом. При учете соотношения цена/качество УЗИ стало методом выбора в диагностике повреждений мышц, мышечных футляров и сухожилий, а также некоторых связок и суставов. УЗИ очень эффективно в выявлении мышечных и межмышечных гематом, абсцессов, скоплений жидкости в суставных полостях и слизистых сумках.

При исследовании кровообращения методом ультразвуковой доплерографии (УЗДГ) удается одновременно измерять максимальную линейную (систолическую) скорость, минимальную линейную (диастолическую) скорость, среднюю скорость движения эритроцитов и индекс пульсации (отношение разности величин систолической и диастолической линейной скорости кровотока к средней скорости). При УЗДГ проводится исследование только крупных артерий в точках пульсации на глубине до 2 см. Допплерография позволяет детально исследовать кровоток в магистральных сосудах конечностей, выявлять травматические аневризмы или патологические артериовенозные соустья.

Ультразвуковая доплерография в энергетическом режиме дает возможность регистрировать региональную ишемию и другие изменения местного кровотока в мышцах, сухожильных влагалищах, синовиальных оболочках суставов, что может являться первым признаком компрессии тканей, посттравматического воспалительного процесса или злокачественных новообразований.

Таким образом, УЗДГ позволяет оценить кровоток в конкретных сосудах, а лазерная доплеровская флоуметрия — суммарный кровоток в исследуемом сегменте.

### Радионуклидная диагностика

Радионуклидная диагностика — это способ исследования функционального и морфологического состояния органов и систем с помощью радиоактивных изотопов химических элементов (радионуклидов) и меченных ими радиофармпрепаратов (РФП). Изучают картину пространственного распределения РФП в тканях организма. Основным методом визуализации результатов является сканирующая гамма-сцинтиграфия. Радионуклидные исследования позволяют выявить переломы, незаметные на обычных рентгенограммах и томограммах. Они помогают также более точно дифференцировать свежие переломы от застарелых и выявлять ранние стадии многих осложнений. Кроме того,

радионуклидные методики часто незаменимы в ранней диагностике опухолевых процессов, особенно в выявлении отдаленных метастазов злокачественных опухолей.

При наличии большого арсенала современных лучевых диагностических методов важной обязанностью врача является обоснованный выбор оптимально необходимого и достаточного набора и порядка использования лучевых методик. Каждый из современных методов лучевой диагностики имеет свои достоинства и недостатки. Для планирования обследования пострадавшего и контроля за ходом лечения в оптимальные сроки с высокой клинической и экономической эффективностью следует учитывать взаимодополняющие возможности различных методик лучевой визуализации.

### Электрофизиологические, лабораторные и морфологические исследования

Для определения двигательных способностей мышц, их иннервации (двигательных рефлексов) и кровоснабжения применяют электрофизиологические методы исследования.

*Методика вызванных потенциалов (ВП) и электромиография (ЭМГ).* Как известно, двигательный рефлекс имеет рецепторы (интрафузальные мышечные волокна и сухожильные комплексы), афферентные (восходящие) волокна, центральную часть (нейроны мозговых центров), эфферентные (нисходящие) волокна и эффектор (мышца). В соответствии с этим для оценки состояния самой мышцы применяется электромиография, дающая возможность регистрировать мышечные токи действия и по ним судить о функциональном состоянии конкретной мышцы.

Исследование эфферентных (управляющих) волокон, особенно во время и после операций на спинном мозге, осуществляется при помощи методики моторных вызванных потенциалов (МВП) с использованием эпидуральных электродов. МВП, идущие со стороны головного мозга к этим электродам, отражают целостность кортикоспинального тракта. Аналогичные МВП, зарегистрированные на мышцах, отражают состояние всего двигательного пути.

Для оценки афферентных (информационных) путей у человека используют метод регистрации соматосенсорных вызванных потенциалов (ССВП). ССВП представляет электрический ответ мозговой структуры на раздражение исследуемого нерва. Эти потенциалы отражают функциональное состояние «соматосенсорной» или двигательной системы и формируются из ряда компонентов, позволяющих определять функциональную целостность периферических (нервы) и центральных (спинной мозг) нервных волокон, уровень их повреждения, а также формировать прогноз их восстановления.

Данные лабораторных исследований не имеют специфического диагностического значения в травматологии и ортопедии, их оценивают, как правило, в комплексе. Исключение составляет появление в моче нейтрального жира при переломах длинных костей, осложнившихся

жировой эмболией. В практике клинической травматологии используют общепринятые исследования, позволяющие уточнить диагноз и исключить сопутствующие заболевания. К ним относят анализы крови, мочи, жидкостей, полученных при люмбальной пункции, пунктата из сустава, абсцесса, инфильтрата, костных полостей. При необходимости проводят пробы на специфические реакции, производят биохимические, иммунологические, бактериологические исследования.

*Гистологическое изучение* препаратов, полученных в ходе оперативных вмешательств или при биопсии, дает важные дифференциально-диагностические критерии для подтверждения тканевой патологии (опухоли, заболевания крови, ряд генетически обусловленных аномалий строения и регенерации костной ткани).



## Глава 4

# ПЕРЕЛОМЫ КОСТЕЙ

### ОБЩИЕ ДАННЫЕ О ПЕРЕЛОМАХ

**Перелом — полное нарушение целостности кости, вызванное внешним насилем, превышающим пределы ее прочности.**

Неполное нарушение целостности кости происходит в результате трещины, надлома, дырчатого и краевого перелома. Одним из видов полного перелома является вколоченный перелом, когда один отломок внедряется в другой. Это наблюдается в области метаэпифизов. У детей могут быть поднадкостничные переломы, отломки в этом случае удерживаются надкостничным футляром, а также эпифизолиз — разъединение отломков на месте ростковой зоны.

Различают переломы травматические, вызванные внешним насилем и относящиеся к неизменной кости, и патологические, наступившие на месте измененной болезненным процессом костной ткани (опухоли, костная киста, истонченная кость в результате операции и др.).

В зависимости от наличия связи костной раны с внешней средой через поврежденные мягкие ткани и кожу переломы бывают открытые (огнестрельные и неогнестрельные) и закрытые.

*Открытые переломы (огнестрельные и неогнестрельные).* Переломы костей, сопровождающиеся ранением мягких тканей и сообщаемые с внешней средой, называют открытыми. Этот вид перелома характеризуется наличием раны, наружного кровотечения, микробного загрязнения. Открытые неогнестрельные переломы отличаются от огнестрельных ограниченным и менее тяжелым повреждением мягких тканей и кости, особенно в отдалении от места приложения травмирующей силы. В тех случаях, когда рана возникает не в момент травмы, а под влиянием воздействия на мягкие ткани и кожу одного из образовавшихся отломков, переломы называют вторично открытыми.

*Закрытые переломы* не сопровождаются ранением тканей, проникающим к месту перелома, и не сообщаются с внешней средой.

### Классификация переломов костей

	Закрытые		Открытые (огнестрельные и неогнестрельные)	
	Единичные	Множественные	Сочетанные	Комбинированные
Один перелом одного сегмента опорно-двигательного аппарата	Перелом в пределах одного сегмента или различных сегментов опорно-двигательного аппарата	Переломы, сочетающиеся с травмой внутренних	В одной анатомической области	В разных анатомических областях
			Двухфакторное поражение Трехфакторное поражение	

Закрытые переломы сопровождаются внутренним кровотечением, величина которого зависит от тяжести перелома и его локализации.

Переломы костей могут быть *единичными* и *множественными* (конечность, туловище).

*Сочетанными повреждениями* называют переломы костей опорно-двигательного аппарата, сопровождающиеся повреждением внутренних органов и черепа.

К *комбинированным переломам* относят поражения, возникающие при воздействии на организм двух или более поражающих факторов различной физической природы (переломы костей, сопровождающиеся термическим, химическим или радиационным поражением).

**Механизм переломов.** По прямому механизму перелом возникает в месте приложения травмирующей силы; по непрямому — вдали от места ее воздействия. В зависимости от характера воздействия внешней силы различают переломы от сгибания, сжатия, сдвига и скручивания. При переломах от сгибания на выпуклой стороне происходит поперечный перелом, а на вогнутой образуется треугольной формы осколок.

В результате сжатия возникают компрессионные переломы (тело позвонка, пяточная кость, мыщелки большеберцовой кости и др.). Переломы от сдвига наступают в результате действия двух параллельных, но противоположно направленных сил. Скручивание кости по оси приводит к образованию винтообразного перелома.

Различают трещины, надломы, краевые и дырчатые переломы, поперечные, косые, винтообразные, продольные, оскольчатые и раздробленные переломы костей, переломы с дефектом костной ткани.

Переломы могут локализоваться в нижней, средней или верхней третях кости, а также проникать в сустав (внутрисуставные переломы). Нарушение целостности кости часто сопровождается смещением отломков. Различают четыре вида смещения: по ширине, по длине, по оси (под углом), по периферии (ротация). Редко наблюдается только один вид смещения, в большинстве случаев они бывают в виде различных комбинаций.

**Статистика переломов.** В мирное время частота закрытых переломов костей не превышает 87,3%, открытых, в том числе огнестрельных — 11,9% (табл. 2).

Таблица 2

Частота отдельных видов переломов костей	
Виды переломов	Частота, %
Закрытые	87,3
Открытые	11,9
Сочетание открытого и закрытого перелома	0,8

В годы Великой Отечественной войны огнестрельные ранения конечностей составляли среди всех санитарных потерь 70,2%. Огнестрельные переломы встречались у 30—40% раненых и только у 1% раненых были закрытые переломы. Огнестрельные переломы длинных трубчатых костей и крупных суставов наблюдались у 20,45% раненых.

#### ОБЩАЯ И МЕСТНАЯ РЕАКЦИЯ ОРГАНИЗМА ПОСТРАДАВШЕГО НА ТРАВМУ

На различные виды травмы, в том числе и на оперативные вмешательства, организм пострадавшего отвечает типовыми реакциями. С точки зрения патологической физиологии различают определенные фазы посттравматического (послеоперационного) периодов, продолжительность которых зависит от тяжести травмы, осложнений, возраста больного и его соматического состояния.

**При травмах средней тяжести** (наиболее типичных для травматологической практики) в начальной фазе (ранее — «фаза катаболизма») возникают реакции, направленные на повышение сопротивляемости организма травме. Они характеризуются преобладанием функций симпатической нервной системы, повышением активности гормональных систем гипофиза, надпочечников и щитовидной железы, а также усилением энергетического обмена и потребления кислорода.

Происходит усиленный распад белков и жиров, выражающийся в ацетурии, потере белка и массы тела. Количество белка падает за счет альбуминов. Считают, что пострадавшие с переломами длинных трубчатых костей теряют в день до 80—85 г белка и до 400—450 г массы тела. Кислотно-основное состояние нарушается в сторону ацидоза. Развивается относительная олигурия, происходит накопление натрия и хлоридов, повышается выделение калия с мочой, что усиливает тенденцию к развитию отеков.

Общее лечение в этой фазе направлено на устранение дефицита калия, который может быть причиной атонии кишечника и послеоперационных психозов, а также на профилактику нарушений свертывающей системы крови (антикоагулянты, дезагреганты). Важно на следующий день после операции активизировать больного, разрешить ему встать. Такая лечебная тактика эффективна не только для профилак-

тики тромбозов, но и осложнений со стороны сердечно-сосудистой и дыхательной систем, уменьшения потерь белка.

В дальнейшем (ранее — «анаболическая фаза») происходит восстановление израсходованных ранее резервов, азотный и калиевый баланс становится положительным. Нормализуются температура тела, пульс, число лейкоцитов, растет число лимфоцитов; улучшается общее состояние пострадавшего. В эту фазу возможно применение анаболических препаратов для восстановления массы тела, улучшения регенерации костной ткани.

Течение тяжелых и крайне тяжелых травм конечностей имеет ряд существенных особенностей, которые нашли отражение в концепции «травматической болезни», разработанной отечественными исследователями. Полную картину развития травматической болезни обуславливают чаще множественные повреждения опорно-двигательного аппарата и сочетанные травмы тела, которые сопровождаются системным нарушением функций организма и несут угрозу жизни больного.

Травматическая болезнь — это нарушение жизнедеятельности организма, вызванное травмой и проявляющееся комплексом типичных расстройств гомеостаза (патологических синдромов), которые при неэффективности центральной регуляции или лечения могут приводить к возникновению тяжелых, угрожающих жизни осложнений, закономерно сменяющих друг друга. Выделяют следующие формы травматической болезни: с неосложненным течением, с осложненным течением и благоприятным исходом или с осложненным течением и неблагоприятным исходом.

Различают четыре периода травматической болезни. *Первый* — период травматического шока (острый период) продолжительностью несколько часов, характеризуется острой сердечно-сосудистой недостаточностью, снижением объема циркулирующей крови, нарушением микроциркуляции и развитием гипоксии. В этот период отмечается высокий уровень содержания гормонов аденогипофиза и коры надпочечников. *Второй* — период относительной адаптации и возникновения ранних осложнений (ранний постшоковый) продолжается до 7 сут, отмечаются уменьшение гипоксии и относительная стабилизация общего состояния пострадавшего. Однако в первые 2 сут после выведения пострадавшего из шока состояние гомеостаза остается все еще критическим. В связи с угрозой развития таких нарушений, как синдром острой сердечно-сосудистой недостаточности, ДВС-синдром, эндотоксикоз или острый респираторный дистресс-синдром, больной нуждается в интенсивном лечении. В дальнейшем проявления травматической болезни могут проходить различно. Продолжает улучшаться состояние и намечается тенденция к выздоровлению у 75—80% больных с изолированными и у 60—65% — с сочетанными травмами. Течение болезни у остальных пострадавших сопровождается осложнениями. *Третий* — период поздних осложнений (поздний посттравматический) наблюдается у больных с осложнениями. *Четвертый* — период выздоровления. Полное выздоровление пострадавших наступает нередко через несколько месяцев.

В первом периоде травматической болезни оказывают неотложную помощь пострадавшему: устраняют причины, угрожающие жизни, про-

водят коррекцию гемодинамики и дыхания (т. е. осуществляют лечение шока).

Во втором периоде в соответствии с ведущим патологическим синдромом продолжают борьбу за жизнь больного и осуществляют мероприятия по предупреждению системных и местных осложнений. В третьем периоде проводят интенсивное лечение развившихся осложнений (миокардиодистрофий, пневмоний, раневой инфекции и др.). В четвертом периоде осуществляют многоплановую реабилитацию.

**Местная реакция на травму** сопровождается разнообразными сосудистыми проявлениями в виде спазма или патологического расширения сосудов. Для изучения периферического кровообращения применяют различные методы: термометрию, реовазографию, артериальную осциллографию, ультразвуковую доплерографию и др.

В остром периоде травмы наблюдаются выраженные изменения регионарной гемодинамики. Сразу после перелома кости рефлекторно повышается тонус сосудов конечности. Выраженность и направленность реакций различных отделов сосудистого русла зависят от локализации, тяжести повреждения, времени, прошедшего с момента травмы, возраста пострадавшего, а также лечебных мероприятий. Спастическое состояние сосудов обычно бывает непродолжительным и уже в ближайшее время (часы, дни) сменяется реактивной гиперемией. Установлено, что при увеличении сроков, прошедших с момента перелома до оказания медицинской помощи, кровообращение в поврежденной конечности ухудшается. Правильное и своевременное оказание первой медицинской помощи способствует нормализации кровообращения (обезболивание, транспортная иммобилизация и др.).

Обширные повреждения мягких тканей при переломах часто сопровождаются нарушениями кровообращения, что может быть одной из причин замедленной консолидации. При прочной фиксации отломков (внутренней и внешней остеосинтез аппаратами и др.) кровообращение нормализуется в первые две недели. При сохранившейся подвижности отломков нарушения кровообращения продолжают нарастать. По показателям периферического кровообращения можно судить о травматичности оперативного вмешательства, а также степени обездвиживания отломков.

Нормализации периферического кровообращения способствуют регионарное обезболивание, точное сопоставление отломков и их надежное обездвиживание, а также медикаментозное лечение (инфузионная терапия реологически активными препаратами, дезагреганты). В тех случаях закрытых переломов, когда имеется значительный отек и предполагают сдавление сосудов, необходимо выполнить подкожную фасциотомию основных костно-фасциальных футляров.

## КЛИНИКА И ДИАГНОСТИКА ПЕРЕЛОМОВ КОСТЕЙ

Клиническая картина всех видов переломов (открытых и закрытых) характеризуется рядом общих изменений со стороны деятельности органов и систем, местными проявлениями перелома, а также осложнениями (кровопотеря, травматический шок и др.).

## Симптомы и диагноз перелома

Диагноз перелома определяют на основании анамнеза и постоянных признаков: 1) боль; 2) припухлость; 3) кровоизлияние; 4) укорочение или деформация; 5) ненормальная подвижность; 6) крепитация; 7) нарушение функции конечности.

Анамнез. Правильно собранный анамнез позволяет установить механизм, а иногда и характер перелома. Известно, что некоторые переломы имеют типичный механизм. Например, перелом лучевой кости в типичном месте происходит при падении на вытянутую руку, компрессионный перелом тела позвонка — при падении с высоты на ноги, ягодичную область с одномоментным сгибанием позвоночника. Важно определить и величину насилия. Так, переломы при незначительной травме обычно бывают патологическими (опухоль, миеломная болезнь и др.).

**Боль** является одним из постоянных симптомов, перелома. Это особенно важно, если имеется локализованная болезненность. Ее проверяют ощупыванием места перелома и осторожной нагрузкой по оси кости. Пальпацию начинают одним пальцем вдали от предполагаемого перелома и, постепенно приближаясь к нему, исследуют область перелома. Максимальная болезненность всегда строго локализована и, как правило, соответствует месту перелома.

**Припухлость** возникает вблизи линии перелома, а при тяжелых повреждениях распространяется и на соседние участки конечности.

**Кровоизлияние** — один из постоянных признаков перелома, особенно костей, прикрытых небольшим слоем мягких тканей.

**Деформация кости** наблюдается при полных переломах и обусловлена смещением отломков.

**Ненормальную (патологическую) подвижность** так же, как и следующий симптом, **крепитацию**, специально не проверяют, т. к. они сопровождаются значительным болевым синдромом. Однако при наложении или снятии шины патологическая подвижность отломков при диафизарных переломах обычно определяется достаточно отчетливо.

На основании осмотра раны можно сделать вывод о наличии открытого перелома (огнестрельного и неогнестрельного). При ранениях области суставов наличие костных отломков, покрытых суставным хрящом, дает возможность сделать заключение о внутрисуставном переломе.

Лучевое исследование позволяет подтвердить клинический диагноз перелома, уточнить его локализацию и характер, наличие осколков, инородных тел и характер смещения отломков. Этот метод дает возможность контролировать процесс заживления перелома и установить срок окончательного излечения.

Для получения наиболее полной информации о переломе делают рентгенограммы поврежденной части конечности в двух проекциях, обязательно с захватом смежных суставов. При рентгенографии костей

предплечья это имеет особенное значение, т. к. изолированный перелом диафиза одной кости нередко сопровождается вывихом другой. В случаях перелома длинных сегментов, когда суставные концы кости располагаются за пределами кассеты с пленкой, допустимо рентгенографию проксимального или дистального суставов совмещать с одной из стандартных проекций (прямой или боковой). Например, при переломе бедра в средней трети рентгенографию места перелома и тазобедренного сустава осуществляют в прямой (передне-задней) проекции, а в боковую проекцию включают место перелома и коленный сустав.

При рентгенологическом исследовании переломов костей определяют вид (полный или неполный), характер перелома, уровень его, а также смещение отломков.

Вколоченные переломы чаще наблюдаются в области шейки бедра, плеча и дистального эпифиза лучевой кости. Компактное вещество с меньшим диаметром внедряется в губчатое вещество эпифиза с большим диаметром. При рентгенологическом исследовании можно выявить взаимопроникновение отломков, а на месте линии излома — сгущение рентгенологической тени.

*Эпифизеолиз — смещение эпифиза по линии росткового хряща.* Часто эпифизеолизы сочетаются с переломами (остеоэпифизеолиз).

При внутрисуставных и околосуставных переломах обращают внимание на наличие вывиха, подвывиха периферического отдела конечности, правильного анатомического взаимоотношения сочленяющихся костей, а также костных осколков в полости сустава.

Какое бы подробное и тщательное описание ни было представлено рентгенологом, травматолог должен изучить рентгенограммы и составить собственное представление о характере перелома. При расхождении мнений необходимо обсуждение специалистами, поскольку это может иметь юридические последствия.

Контрольное рентгенологическое исследование проводят сразу после оперативного вмешательства или репозиции отломков с целью определения результатов лечебного мероприятия.

Повторное рентгенологическое исследование проводят через 10—12 дней после репозиции отломков, т. к. к этому периоду уменьшается отек тканей и нередко наступает вторичное смещение отломков, особенно при переломах костей предплечья.

Рентгенологическое исследование с целью установления факта и особенностей сращения перелома лучше проводить после снятия гипсовой повязки по истечении сроков лечебной иммобилизации (табл. 3). Эти сроки, установленные на большом числе клинических наблюдений, иногда обозначают как «средние сроки сращения» и используют в качестве критерия консолидации отломков. При нарушении процессов сращения они могут не совпадать с данными рентгенологических исследований.

При консервативном и оперативном методах лечения переломов, если нет абсолютно точного сопоставления отломков и надежной их

фиксации, образуется хорошо различимая на рентгенограммах веретенообразная костная мозоль (вторичное заживление).

При точном сопоставлении отломков и надежном обездвиживании их, достигаемом применением современных способов внутреннего остеосинтеза, отломки быстро срастаются без образования обширной костной мозоли (первичное заживление). В этом случае могут возникнуть трудности при рентгенодиагностике сращения отломков костей. Тщательное изучение рентгенограмм (иногда под лупой) позволяет установить слабо выраженную периостальную и эндостальную костную мозоль и переход костных балок из одного отломка в другой. Нередко приходится прибегать к проведению рентгенографии с прямым увеличением изображения и томографии. Своевременно выполненное рентгенологическое исследование способствует диагностике некоторых осложнений. Так, например, при анаэробной инфекции в тканях сосредоточивается рентгеноконтрастный газ.

Таблица 3

## Средние сроки иммобилизации при переломах костей

Локализация перелома	Средние сроки иммобилизации
1. Переломы ключицы	4 нед
2. Переломы хирургической шейки плеча а) вколоченный; б) невоколоченный	3 нед 5 нед
3. Отрывной перелом большого бугорка	4 нед
4. Перелом диафиза плеча	2,5—3 мес
5. Перелом локтевого отростка	1 мес
6. Перелом диафиза костей предплечья	2,5—3 мес
7. Перелом луча в типичном месте	4-5 нед
8. Перелом пястных костей	4-5 нед
9. Перелом фаланг пальцев кисти	4 нед
10. Перелом шейки бедра: а) медиальный; б) латеральный	6 мес 3 мес
11. Перелом диафиза бедра	3,5-4 мес
12. Перелом надколенника	3-4 нед
13. Перелом диафиза костей голени	3,5-4 мес
14. Перелом лодыжек: а) наружной; б) внутренней; в) пронационный перелом; г) супинационный перелом	3 нед 1 — 1,5 мес 6 нед 6 нед
15. Перелом таранной кости	3-4 мес
16. Перелом пяточной кости	3-4 мес
17. Перелом плюсневой кости	5—6 нед
18. Перелом фаланг пальцев стопы	3-4 нед
19. Внутрисуставные переломы; а) головки плеча; б) мыщелка плеча; в) мыщелков бедра и голени	1 мес 1 мес 1-1,5 мес



### Особенности внутрисуставных переломов

Суставы являются сложными структурами опорно-двигательного аппарата. Присущие им функциональные особенности включают обеспечение статических нагрузок и кинематику конечностей, поскольку суставы обладают свойствами шарниров. В этой связи нарушение функции суставов возникает при любых повреждениях, сопровождающихся изменением анатомических взаимоотношений суставных структур.

Наиболее тяжелые последствия, касающиеся опорной и кинематической функций, вызывает нарушение целостности мета- и эпифизарных (внутрисуставных) отделов сочленяющихся костей. Наблюдаемое при таких переломах нарушение конгруэнтности суставных поверхностей даже после специализированного лечения может приводить к развитию дегенеративных изменений, стойкому болевому синдрому и ограничению движений.

С целью прогнозирования посттравматических нарушений выделяют переломы с *незначительным и значительным смещением* отломков, а также *стабильные и нестабильные*. Для крупных суставов *значительным* считается смещение отломка (относительно уровня его суставной поверхности), превышающее 2 мм. *Нестабильность* характеризуется тенденцией к вторичному смещению отломков после прекращения действия репозирующей силы. Обычно этим отличаются фрагменты костей, несущие на себе точки прикрепления отдельных мышц или мышечных групп. Исключение составляют вколоченные переломы. В подавляющем большинстве случаев оскольчатые внутрисуставные переломы являются нестабильными.

Основными принципами лечения внутрисуставных переломов являются:

- ранняя и точная репозиция отломков с восстановлением конгруэнтности сочленяющихся поверхностей;
- прочная фиксация отломков;
- раннее функциональное лечение с целью сохранения подвижности в суставе;
- поздняя осевая нагрузка.

Последний принцип наряду с необходимостью ранней функции особенно важен для суставов нижних конечностей. Поэтому в лечении переломов эпифизарных концов длинных костей всегда учитывают два самостоятельных биомеханических момента:

а) *восстановление способности к опоре*, что обеспечивают правильная ось сегмента, сохранение анатомического положения суставной щели и точек прикрепления мышц относительно диафиза кости, прочная фиксация репонированных фрагментов;

б) *восстановление движений в суставе*, чему способствуют конгруэнтность замыкательных пластинок эпифизов и хрящевых поверхностей суставных концов, отсутствие внешних препятствий движениям, развитие активной функции мышц.

Лечение *стабильных переломов с незначительным смещением* отломков заключается в иммобилизации гипсовой повязкой на срок, необходимый для сращения мягкой костной мозолю. В дальнейшем приступают к восстановлению функции.

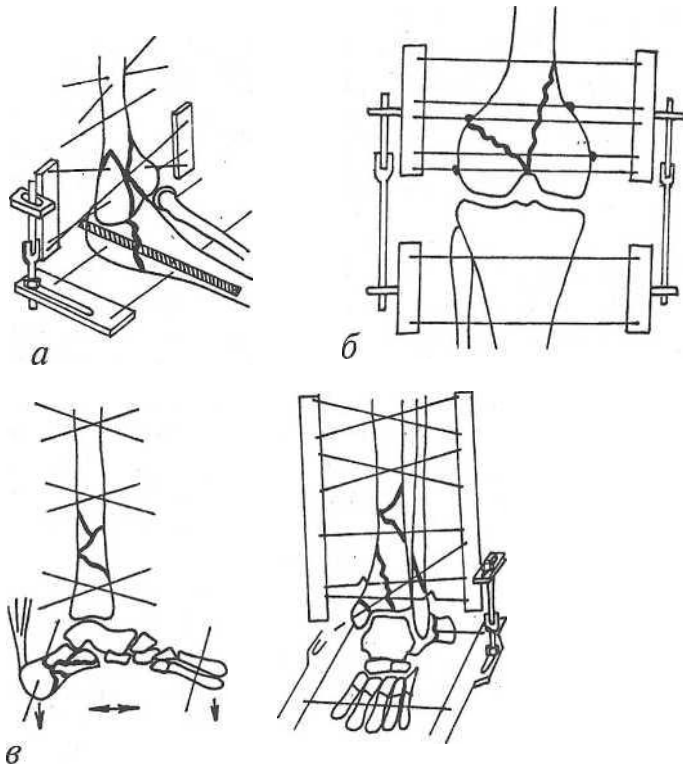
Закрытую репозицию осуществляют *при стабильных переломах с избыточным смещением и при некоторых нестабильных переломах*, когда можно управлять отломками, изменяя положение периферического сегмента. После репозиции иммобилизируют конечность гипсовой повязкой в положении небольшой гиперкоррекции. Например, голени придают избыточное отклонение кнутри ( $8-10^\circ$ ) при переломе наружного мыщелка большеберцовой кости. Обязательна контрольная рентгенография сразу после репозиции и через несколько дней. При закрытой репозиции иногда используют чрескожное воздействие на один из отломков хирургическим инструментом (трехгранным шилом и др.). Сохранение достигнутого положения отломков до снятия гипсовой повязки позволяет прогнозировать благоприятные анатомический и функциональный исходы.

При *стабильных (вколоченных) переломах с неудовлетворительным положением отломков*, когда закрытая репозиция не обеспечивает восстановления конгруэнтности суставных поверхностей, а также у большинства больных с нестабильными переломами проводят оперативное лечение. Способ интраоперационной репозиции отломков обычно выбирают в зависимости от планируемого метода фиксации.

*Внешний остеосинтез* (чрескостная фиксация аппаратами) позволяет устранить смещение отломков закрытым путем с помощью внешних репозиционных устройств под рентгеновским или рентгенотелевизионным контролем.

После репозиции отломки фиксируют спицами в аппарате, компоновка которого должна обеспечить разгрузку суставных поверхностей и ранние движения в поврежденном суставе. Это достигается монтажом внешних шарниров между опорами аппарата, фиксирующими оба суставных конца (рис. 12). При фиксации в аппарате только поврежденного суставного конца эффект разгрузки отсутствует, но это компенсируется максимальным объемом движений.

*Внутренний остеосинтез* специальными пластинами или винтами. При внутрисуставных переломах с нарушением конгруэнтности сочленяющихся суставных поверхностей оперативную репозицию и фиксацию отломков обычно проводят с использованием артротомии и обнажением сустава. В настоящее время при некоторых видах переломов в области коленного (реже — голеностопного) сустава внутрисуставной этап операции может быть выполнен с использованием артроскопа. Применение артроскопии позволяет более точно установить локализацию перелома и степень смещения суставных поверхностей, выявить повреждения других структур сустава (например, в задних отделах плато большеберцовой кости). Кроме того, при артроскопии можно обеспечить четкий визуальный контроль за качеством репозиции, удалить отслоенные участки хряща, сшить или выполнить резекцию повреж-



**Рис. 12.** Схемы фиксации отломков при внутрисуставных переломах шарнирно-дистракционными аппаратами: *а* — области локтевого сустава; *б* — коленного сустава; *в* — голеностопного сустава

денной части мениска, а также применить малоинвазивные технологии внутреннего или чрескостного остеосинтеза с использованием для фиксации отломков тонких спиц или канюлированных винтов.

К малоинвазивным технологиям остеосинтеза внутрисуставных переломов относят также фиксацию канюлированными винтами медиальной лодыжки, заднего или переднего края большеберцовой, головки и шейки таранной костей и др., выполняемые под рентгенотелевизионным контролем.

Особенности *начальной (ранней) реабилитации* определяются локализацией, характером внутрисуставного перелома и методом лечения (консервативным, оперативным).

*Консервативные методы* лечения внутрисуставных переломов позволяют снять внешнюю иммобилизацию и приступить к разработке движений только по достижении полного сращения (тазобедренный, коленный суставы) или, в лучшем случае, в фазе ремоделирования мягкой костной мозоли (суставы верхней конечности). Особенности лечебной тактики в отношении внутрисуставных переломов по сравнению с внесуставными (диафизарными) представлены в табл. 4.

**Особенности консервативного лечения больных  
с внутри- и внесуставными переломами костей**

Характеристика лечебных мероприятий и клинических периодов	Переломы диафизарных отделов длинных костей	Внутрисуставные переломы
Допустимые сроки репозиции отломков	До 3—5 сут	До 12-24 ч
Влияние точности репозиции на восстановление функции	Умеренно значимое	Абсолютное
Продолжительность гипсовой иммобилизации	Максимальная для данной локализации (2,5-5 мес)	Минимально допустимая (14-21 день)
Фаза костного сращения к началу движений в суставе	Окончательная перестройка костной мозоли	Формирование мягкой костной мозоли
Сроки начала активных движений (осторожное выполнение приемов ЛФК)	Поздние (после полного сращения)	Ранние (к началу укрепления мягкой мозоли)
Сроки расширения объема движений (механотерапия суставов)	Поздние (через 2,5 мес и позднее)	Ранние (через 3-4 нед)
Сроки начала ремоделирующих костную мозоль осевых нагрузок	Относительно ранние (через 1—1,5 мес)	Поздние (после 3 мес)
Сроки начала тонической активации мышц конечности	Ранние (через 7-10 дней)	Ранние (через 7—10 дней)

Сроки освобождения поврежденной конечности от иммобилизации зависят от точности исходной репозиции, определяющей характер сращения, а также от механической нагрузки на отломки при движениях в разных суставах.

Исходя из биомеханических условий, при внутрисуставных переломах наиболее рано освобождают от гипсовых повязок пальцы кисти (на 19—21-й день по Усольцевой) и наиболее поздно — бедро (через 1,5- 3,5 мес после перелома). При других локализациях переломов эти сроки могут составлять от 2—4 нед (верхняя конечность) до 4—6 нед после перелома (нижняя конечность). Особое место в этом ряду занимает весьма чувствительный к обездвиживанию локтевой сустав, переломы сочленяющихся костей которого допускают иммобилизацию не более 12— 15 сут.

Время начала движений в суставе *при оперативном лечении* зависит от стабильности фиксации отломков. Практически все современные способы остеосинтеза при точном их исполнении хирургом позволяют осуществлять ранние движения. После чрескостного остеосинтеза это возможно через 3—5 дней (по прошествии острого периода); в случае внутреннего функционально-стабильного остеосинтеза — после заживления раны. Малоинвазивные технологии внутреннего или чрескост-

ного остеосинтеза, уменьшая степень хирургической травмы, создают дополнительные возможности для ранней мобилизации сустава и комплексного функционального лечения.

*Функциональное лечение* включает осторожные активные движения с постепенным увеличением их объема, а также электромиостимуляцию, кислородобаротерапию и медикаментозное лечение, обеспечивающие достаточное кровоснабжение сустава и уменьшение болевого синдрома.

После формирования полноценной костной мозоли проводят *заключительную реабилитацию*, направленную на полное восстановление функции конечности. Применяют массаж, физиотерапию, электромиостимуляцию, лечебную физкультуру и механотерапию, санаторно-курортное лечение. Только раннее, поэтапное и комплексное специализированное лечение пострадавших может обеспечить восстановление максимальной амплитуды движений.

В силу многих обстоятельств исходом внутрисуставных переломов нередко являются выраженные в разной степени дегенеративно-дистрофические процессы в пораженном суставе, сопровождающиеся развитием контрактуры или возможным анкилозированием. К сожалению, некоторые больные после тяжелых переломов, несмотря на активную реабилитацию, нуждаются в дальнейшем ортопедическом лечении вплоть до эндопротезирования.

## ОСЛОЖНЕНИЯ ТРАВМ КОНЕЧНОСТЕЙ

### Кровотечение и кровопотеря

При открытых переломах костей в результате повреждения костных и мышечных сосудов наблюдается наружное кровотечение. При этом количество потерянной крови зависит от тяжести полученного повреждения, а также от срока оказания медицинской помощи раненым и больным. Определенную роль в оценке величины кровопотери играет размер раны мягких тканей при переломе. В частности, малые раны (площадью меньше поверхности ладони) обычно сопровождаются кровопотерей до 10% ОЦК; при больших ранах (не менее трех ладоней) кровопотеря может достигать 40% ОЦК и более.

При закрытых переломах кровь изливается в область перелома и окружающие ткани. Величина кровопотери в миллилитрах зависит от локализации перелома: бедренная кость — 1500—2000; кости голени — 600—700; плечевая кость — 300-400; кости предплечья — 100-200.

Приблизительную величину кровопотери вычисляют путем сопоставления лабораторных показателей крови, полученных после восстановления ОЦК путем инфузии кровезаменителей, и частоты пульса, величины артериального давления (табл. 5).

Таблица 5

Определение величины кровопотери по лабораторным и клиническим данным				
Гемоглобин, г/л	Величина гематокрита, л/л	Артериальное давление	Пульс	Кровопотеря, мл
108-103 101-83	0,44-0,40 0,38-0,32	Норма Норма или нерезко снижено	Норма Учащенный	До 500 От 500 до 1000
88-71 Ниже 71	0,30-0,23 Ниже 0,23	Пониженное Низкое	Учащенный Нитевидный	От 1000 до 1500 Более 1500

Небольшая кровопотеря может компенсироваться организмом. Это происходит тем легче, чем меньше потеряно крови и чем медленнее она истекала. Механизмы компенсации: 1) спазм мелких артерий и вен, мобилизация крови из «депо»; 2) учащение пульса, ускорение тока крови; 3) поступление в сосудистое русло жидкости из тканей; 4) учащение дыхания, увеличение легочной вентиляции.

Указанные механизмы компенсации составляют содержание защитной системной реакции «централизации кровообращения». В связи с этим острая кровопотеря в размере 10—15% ОЦК сопровождается минимальными изменениями гемодинамики, 20-30% — может самостоятельно компенсироваться организмом. Однако острая утрата крови в объеме 35% и более ОЦК требует самого энергичного лечения, в противном случае летальный исход практически неизбежен. Незначительное снижение артериального давления может сохраняться в течение длительного времени. Падение давления до 60 мм рт. ст. и ниже обычно бывает кратковременным, т. к. если гипотензию устранить не удастся, в организме наступают необратимые изменения, приводящие к летальному исходу.

Кровопотерю классифицируют не только по объему, но и по тяжести наступающих изменений в организме раненого, которые способствуют развитию шока. Выделяют 4 степени кровопотери (табл. 6).

Оказание помощи раненым с кровотечением состоит в быстрой временной его остановке (наложение жгута, давящей повязки, прижатие сосуда и др.), а затем окончательно останавливают кровотечение и, при необходимости, — восполняют кровопотерю.

Таблица 6

**Степени кровопотери и прогноз развития шока в зависимости от изменений объема и состава циркулирующей крови**

Степень кровопотери	Изменения в крови		Прогноз развития шока
	дефицит ОЦК, % к должному	дефицит количества эритроцитов, % к должному	
Легкая	от 10 до 20	до 30-	Шока нет Шок развивается при длительной гиповолемии
Средняя	от 20 до 30	от 30 до 45	
Тяжелая	от 30 до 40	от 45 до 60	Шок неизбежен Шок, терминальное состояние
Крайне тяжелая	свыше 40	более 60	

Так как при определении величины кровопотери получают только приблизительные данные, некоторые исследователи, в частности А. Н. Беркутов, считают необходимым вначале восполнить объем циркулирующей крови и переливать консервированную кровь лишь до достижения безопасного уровня острой глобулярной анемии (показатель гематокрита 25—30%, что соответствует содержанию гемоглобина 100—110 г/л). Объем циркулирующей крови восполняют коллоидными и кристаллоидными плазмозаменителями, а также препаратами крови, соотношение которых определяется величиной кровопотери (табл. 7).

Таблица 7

**Содержание инфузионно-трансфузионной терапии при острой кровопотере и шоке у раненого с массой тела до 70—80 кг**

Объем кровопотери, л	До 0,5	До 1,0	До 1,5	До 2,0	Свыше 2
<b>Количество вводимых в первые сутки средств</b>					
Коллоидных растворов, л	0,5	0,5-1	0,8-1	1-1,5	Свыше 1,5
Кристаллоидных р-ров, л	До 1	1-1,5	1,5-2	2-3	3-4
Эритроцитной массы, доз	-	-	2-3	3-4	Свыше 4

### Травматический шок

Травматический шок — это частое и тяжелое осложнение огнестрельных и открытых неогнестрельных переломов костей. Во время Великой Отечественной войны шок при огнестрельных переломах бедра встречался у 30-50% раненых. По данным локальных вооруженных конфликтов число пострадавших в состоянии шока при огнестрельных ранениях составляет 8—15% от общего числа.

Травматический шок — общая реакция организма на тяжелое повреждение, выражающаяся в угнетении жизненно важных функций, нарушении деятельности нервной, эндокринной систем, системы кровообращения, дыхания и обмена веществ.

Преобладающее влияние при травмах массивной кровопотери и связанных с ней расстройств кровообращения позволяет определять **шок** как **синдром гипоциркуляции**, вызванный одновременным патологическим влиянием кровопотери (гиповолемии), болевой импульсации, эндотоксикоза, а иногда — нарушений специфической функции сердца или головного мозга при их прямом повреждении.

Аналогичные характерные расстройства микроциркуляции наблюдаются и при других критических состояниях (кардиогенный шок, септический шок и др.). В результате блокады периферического кровотока (стаз и генерализованное образование микросгустков) развивается циркуляторная гипоксия, которая вызывает изменения на клеточном уровне и формирует необратимые последствия шока. Такова сущность теории микроциркуляторных нарушений, лежащих в основе травматического и других видов шока (Хардавей и др., 1965).

Патофизиологическую сущность шока как синдрома гипоциркуляции определяет все более возрастающий разрыв между потребностями тканей в кислороде, питательных веществах и невозможностью их доставки из-за углубляющихся расстройств кровообращения. Эти расстройства проявляются учащением пульса, снижением артериального и венозного давления, уменьшением объема циркулирующей крови и др.

Травматический шок протекает в виде двухфазного процесса.

В *начальной фазе* шока (прежний термин — «ректильный шок») большинство функциональных нарушений имеет выраженную компенсаторную направленность. В результате активизации симпатической нервной системы развивается генерализованный спазм периферических сосудов, которому способствуют усиленная продукция и выброс в кровь адреналина, норадреналина.

В результате этой важнейшей компенсаторной реакции сокращаются периферические сосуды и происходит относительное обескровливание кожи, подкожной жировой клетчатки, скелетных мышц, органов брюшной полости. При этом циркулирующая кровь сосредоточивается в центральной части сосудистого русла для поддержания адекватной перфузии сердца и головного мозга. Такая компенсаторная реакция организма при шоке называется «централизацией кровообращения». Спазм периферических сосудов носит стойкий характер и при неблагоприятном течении шока сохраняется вплоть до терминальных фаз, а ишемия внутренних органов существенно влияет на течение постшокового периода — вызывает геморрагический гастроэнтерит, острую почечную недостаточность и др.

В случаях тяжелого шока, развившегося после значительной кровопотери, компенсаторный кратковременный подъем АД вскоре сменяется падением его с быстрым развитием терминального состояния.

На *поздней стадии* шока («торпидный шок») все более возрастающий дефицит в доставке кислорода клеткам организма переводит процесс выработки в них энергии на путь анаэробного гликолиза, что сопровождается накоплением в организме молочной кислоты и других кислых продуктов. В результате развивается метаболический ацидоз, который на этой стадии шока приобретает важнейшую патологическую роль.

В результате гипоксии и ацидоза, характерного для поздней стадии шока, повреждаются внутриклеточные структуры, и в кровь поступают лизосомальные ферменты. Не все органы одинаково чувствительны к гипоксии. Клеточные мембраны слизистой оболочки желудка и кишечника, особенно богатые лизосомами, разрываются в первую очередь, наводняя организм токсинами. Это усугубляет «кризис микроциркуляции», нарушает функцию многих органов и систем.

На заключительной стадии затянувшегося шока вследствие дефицита в снабжении тканей кислородом, расстройств функции печени, других внутренних органов, наводнения организма токсическими субстанциями развиваются глубокие сдвиги гомеостаза и гибель дополнительных клеточных структур. Наступает необратимая стадия позднего шока («рефрактерный шок»), не поддающаяся современным методам лечения и неизбежно заканчивающаяся летальным исходом.



*Клиническая картина.* Для диагностики шока, помимо уровня АД, следует учитывать тяжелый характер самого механического повреждения и признаки расстройств периферического кровотока. К ранним симптомам шока относятся резкая бледность покровов, липкий холодный пот. Как показали исследования, они проявляются одновременно с расстройствами кровообращения во внутренних областях организма (мезентериальный кровоток). В ранней стадии (эректильный шок) пострадавший беспокоен, в поздней стадии (торпидный шок) — угнетен; черты лица заостряются; на мертвенно бледной влажной коже четко обозначается рисунок поверхностных вен; подногтевые ложа также бледны, нередко цианотичны. При надавливании на кожу лба пострадавшего пальцем образуется долго не исчезающее белое пятно (более 2-3 мин).

Предварительную диагностику шока осуществляют на основании данных осмотра, физикального обследования и совокупной оценки анатомических повреждений; для формулирования окончательного диагноза используют результаты лабораторных и специальных методик. Среди этих методик центральное место принадлежит возможно более точному определению влияния кровопотери на центральную и периферическую гемодинамику.

При шоке информативны серийные измерения центрального венозного давления (ЦВД), проводимые через подключичный катетер с 10-минутными интервалами. Уровень ЦВД тем ниже, чем больше величина кровопотери и меньше скорость кровотока в крупных венах груди (норма 2—12 см вод. ст.).

Градиент температур — разница между «внутренней» (в пищеводе, прямой кишке) и «наружной» температурами (на коже большого пальца руки или ноги) — объективно отражает состояние периферического кровообращения. Если в норме он равен 3—4° С, то при шоке возрастает до 8—15° С, главным образом за счет снижения «наружной» температуры. Уменьшение градиента как следствие повышения обеих температур свидетельствует о восстановлении периферического кровотока и энергетического обмена в тканях.

Продукция почками мочи также довольно точно отражает состояние гемодинамики при шоке. За критический уровень диуреза принято 30 мл/ч (15-20 кап/мин); дальнейшее снижение свидетельствует о нарастающих расстройствах кровообращения.

Необходима повторная регистрация всех перечисленных параметров (мониторинг), так как сама динамика процесса становится критерием тяжести шока и эффективности лечения. Например, нарастающее снижение артериального давления, учащение пульса свидетельствуют об углублении гемодинамических нарушений. Напротив, стабилизация или подъем АД, урежение пульса, выделение мочи из катетера и, как следствие системных сдвигов, появление розовой окраски и потепление покровов отражают улучшение состояния больного.

Помимо приведенных тестов, важную информацию о глубине нарушения жизненных функций дают более сложные лабораторные исследования: определение кислотно-основного состояния (КОС), электро

литов, концентрации белка, альбуминов, осмометрия, коагулография, запись ЭКГ и др.

В зависимости от тяжести состояния пострадавших принято условно различать четыре степени шока. Принципиально важным является выделение двух классификационных уровней систолического давления крови — 70 и 50 мм рт. ст. Дело в том, что при гипотензии до 70 мм рт. ст. еще сохраняется перфузия внутренних органов, в частности сердца, головного мозга (граница относительной безопасности); при падении систолического давления ниже 50 мм рт. ст. начинается процесс умирания организма (терминальное состояние).

С учетом сказанного травматический шок разделяют по тяжести следующим образом.

**Шок I степени** характеризуется незначительной бледностью кожных покровов, учащением пульса до 90—100 ударов в минуту, снижением максимального артериального давления до 90—100 мм рт. ст. Кровопотеря до 1000 мл (20% ОЦК).

Наиболее эффективна ранняя противошоковая терапия (прогноз благоприятный). При дополнительной травматизации и отсутствии помощи тяжесть шока усиливается.

**Шок II степени** сопровождается выраженной бледностью кожных покровов, учащением пульса до 100-120 ударов в минуту и снижением максимального артериального давления до 90—75 мм рт. ст. Кровопотеря до 1500 мл (30% ОЦК). Пострадавшему необходима энергичная и длительная комплексная терапия (прогноз сомнительный).

**Шок III степени** возникает при тяжелых сочетанных либо множественных ранениях (травмах) со значительной кровопотерей (2000 мл и более). Кожные покровы бледно-серые с цианотичным оттенком. Пульс учащенный до 120—160 ударов в минуту, нитевидный, систолическое артериальное давление 70—50 мм рт. ст. Пострадавшему проводят энергичные мероприятия противошоковой терапии, в том числе в сочетании с хирургическим вмешательством, направленным на остановку кровотечения.

**Терминальное состояние** — это крайнее угнетение жизненных функций, которое отличается от шока практически полным прекращением перфузии тканей. Оно состоит из трех основных периодов.

1. Преагональное состояние — выраженная общая заторможенность, отсутствие пульса на лучевых артериях и сохранение его на бедренных и сонных. Артериальное давление менее 50 мм рт. ст. Выраженная одышка, цианоз кожи и слизистых оболочек.

2. Агональное состояние — к клиническим проявлениям преагонального состояния присоединяются нарушение дыхания (типа Чейна-Стокса) и потеря сознания. АД не определяется, глазные рефлексы отсутствуют.

3. Клиническая смерть — с момента остановки сердца и дыхания. Реанимация в первые 5—7 мин может привести к полному восстановлению всех функций организма. По истечении этого срока возможно восстановление сердечной деятельности и дыхания и только частично — функций центральной нервной системы (наступает декортикация).

Предупреждение и лечение шока у больных с переломами костей. *Предупредить развитие шока* можно проведением следующих профилактических мероприятий.

1. Быстрой временной остановкой кровотечения.
2. Наложением транспортных или импровизированных шин.
3. Обезболиванием области перелома (местная анестезия или анестезия поперечного сечения, фулярная новокаиновая блокада по Вишневному, проводниковая анестезия, введение анальгетиков).
4. Согреванием и утолением жажды горячим питьем.
5. Щадящей транспортировкой.

*При лечении пострадавших в состоянии шока* путем симптоматических и патогенетических мероприятий срочно ликвидируют острые расстройства жизненных функций. К симптоматическим мерам лечения шока относятся временное поддержание давления крови с помощью инфузий, ощелачивание и введение медикаментозных средств. Патогенетический характер имеют меры радикального гемостаза, включая неотложные операции для остановки кровотечения, ликвидация острой дыхательной недостаточности (гипоксии — ацидоза) и устранение острых токсических влияний со стороны очага повреждения. Например, при рано начатом лечении нетяжелого шока одного кровевосполнения бывает достаточно для нормализации гемодинамики.

Проводят следующие мероприятия.

1. Остановка продолжающегося из сосудов конечности кровотечения: *временная* — на период выведения из шока или *окончательная* — при невозможности использования кровоостанавливающего жгута или других средств.

2. Восполнение кровопотери (с учетом количества потерянной крови) путем внутривенного переливания крови в сочетании с введением плазмозамещающих растворов (полиглюкин, реополиглюкин, поливинилпирролидон, рингер-лактат, консервированная плазма и человеческий альбумин). При массивной кровопотере и тяжелом шоке показано струйное переливание в несколько вен (см. табл. 7). Наиболее эффективной является катетеризация вен (подключичная вена). Введение сердечно-сосудистых средств (норадреналин, кордиамин, коргликон, кофеин), а также преднизолона, гидрокортизона проводится по строгим показаниям после восполнения ОЦК или (при необходимости) параллельно с его восполнением. Задача восполнения кровопотери считается решенной, когда через 1—1,5 ч нормализуется АД, частота сердечных сокращений становится менее 100 уд/мин, устраняется спазм периферических сосудов (восстанавливается диурез, теплеет кожа и слизистые оболочки), показатели «красной» крови становятся минимально допустимыми (эритроциты — 3,5 х Ю<sup>9</sup>/л, НЬ — 100 г/л, Ш — 35%), а диурез превышает уровень 20-25 капель в минуту через уретральный катетер.

3. При нарушении дыхания принимают меры к его восстановлению: искусственная вентиляция легких увлажненным кислородом с помощью дыхательных аппаратов. При остановке дыхания и отсутствии ап

паратов искусственное дыхание осуществляют путем вдвухания воздуха приемами «рот в рот» или «рот в нос».

4. Обезболивание области перелома (футлярная анестезия по Вишневскому, анестезия поперечного сечения или проводниковая анестезия). Общая анестезия необходима для выполнения неотложных оперативных вмешательств по жизненным показаниям (ампутация при газовой гангрене, отсечение разможенной нежизнеспособной конечности, висающей на лоскуте).

5. Устранение эндотоксикоза путем неотложной хирургической санации, а также применением различных методов экстра- и интракорпоральной детоксикации. При значительных разможениях конечностей для борьбы с ацидозом внутривенно вводят 3-5% раствор гидрокарбоната натрия (150-200 мл на каждый литр плазмозаменителей), комплекс витаминов (С, В<sub>1</sub>, В<sub>6</sub>, В<sub>2</sub>, В<sub>12</sub>), глюкозу.

6. Ранняя комплексная антибиотикотерапия препаратами широкого спектра действия.

При терминальных состояниях осуществляют комплекс реанимационных мероприятий — внутриартериальное нагнетание крови через бедренную артерию (высокая объемная скорость трансфузий без перегрузки малого круга кровообращения), искусственное дыхание и массаж сердца.

### Синдром длительного сдавления

Частота развития СДС в экстремальных ситуациях может достигать 5— 20%. Комплекс патологических расстройств, связанный с возобновлением кровообращения в ишемизированных тканях — **синдром длительного сдавления** (краш-синдром, травматический токсикоз) развивается после освобождения раненых из завалов (взорванные сооружения, последствия землетрясений и т. д.), где они длительное время были придавлены тяжелыми обломками разрушенных зданий и сооружений. Известен также синдром **позиционного сдавления** как результат ишемии участков тела (конечность, область лопаток, ягодицы и др.) от длительного сдавления собственной массой пострадавшего, лежащего в одном положении (кома, алкогольная интоксикация). **Синдром рециркуляции** развивается после восстановления поврежденной магистральной артерии длительно ишемизированной конечности (или снятия длительно наложенного жгута). Основой патогенеза этих сходных состояний является эндогенная интоксикация продуктами ишемии в результате реперфузии тканей.

У пострадавших с синдромом длительного сдавления преимущественно поражаются конечности, так как аналогичное сдавление головы и туловища из-за повреждения внутренних органов чаще оказывается смертельным. В сдавленных тканях вместе с участками прямого травматического некроза имеются зоны ишемии, где накапливаются кислые продукты анаэробного обмена. После освобождения пострадавших от сдавления и поступления крови в ишемизированные ткани, токсические вещества (полипептиды, продукты нарушенного перекисного

окисления липидов, другие медиаторы воспаления, калий) выходят в общий кровоток. Наиболее опасно высвобождение мышечного белка миоглобина, закупоривающего в условиях метаболического ацидоза почечные канальцы. Развивающийся постишемический отек поврежденной конечности не только ограничивает местный кровоток, но и вызывает гиповолемию с гемоконцентрацией, что также способствует ухудшению функции почек.

В зависимости от обширности и длительности сдавления тканей условно различают три степени тяжести течения СДС.

При небольших масштабах и сроках сдавления (например, сдавление предплечья в течение 2—3 ч) эндогенная интоксикация может быть незначительной, олигурия купируется через несколько суток. Прогноз **СДС легкой степени** при правильном лечении благоприятный.

Более обширные сдавления конечности сроками до 6 ч сопровождаются эндотоксикозом и нарушениями функций почек в течение недели и более после травмы. Прогноз **СДС средней тяжести** всецело определяется сроками и качеством первой помощи, а также последующей интенсивной терапией с ранним применением экстракорпоральной детоксикации.

Длительное (более 6 ч) сдавление одной или двух конечностей, как правило, приводит к **СДС тяжелой степени**, при котором быстро нарастает эндогенная интоксикация и развиваются тяжелые осложнения. При отсутствии своевременного интенсивного лечения с использованием гемодиализа прогноз неблагоприятен.

Следует отметить, что полного соответствия тяжести расстройств функций жизненно важных органов масштабам и длительности сдавления тканей нет: даже легкая степень СДС может привести к острой почечной недостаточности с анурией или другим смертельным осложнениям. С другой стороны, при очень длительном (более 2—3 сут) сдавлении конечностей СДС может не развиваться ввиду тромбоза сосудов в некротизировавшихся тканях и отсутствия рециркуляции.

Выделяют ранний, промежуточный и поздний периоды течения СДС. Клиника **раннего** (1-3 сут) **периода** заключается в картине травматического шока: общая слабость, бледность, артериальная гипотония и тахикардия. Сразу после освобождения от сдавления могут развиваться нарушения сердечного ритма вплоть до остановки сердца из-за гиперкалиемии. При тяжелой степени СДС уже в первые дни развиваются почечно-печеночная недостаточность и отек легких.

Пораженные, освобожденные из завалов через 3—12 ч, жалуются на сильную боль в поврежденной конечности, которая быстро отекает. Кожа конечности становится напряженной, бледной или синюшной, холодной на ощупь, появляются пузыри. Вследствие выраженного отека тканевое давление в мышцах конечностей, заключенных в костно-фасциальные футляры, может превысить перфузионное давление в капиллярах, что ведет к углублению ишемии (*компармент-синдром*). Пульсация периферических артерий из-за отека может не определяться, чувствительность и активные движения снижены или отсутствуют. Подобная клиническая картина характерна также для некроза конеч-

ности, наступившего до извлечения ее из завала (значительные сроки сдавления, более 10-12 ч). В таких случаях освобождение конечности без предварительного наложения жгута чрезвычайно опасно. Больше чем у половины раненых с СДС отмечаются также переломы костей сдавленных конечностей.

**В промежуточном периоде СДС (4—20-е сутки)** эндотоксикоз и острая почечная недостаточность выходят на передний план. После кратковременной стабилизации состояние раненых ухудшается, появляются признаки токсической энцефалопатии (глубокое оглушение, сопор). Из-за выделяющегося миоглобина моча принимает бурую окраску, прогрессирует олигоурия вплоть до анурии. Олигоурия может продолжаться до 2—3 нед с переходом в благоприятном случае в поли- урическую фазу ОПН. Вследствие гипергидратации возможна перегрузка малого круга кровообращения вплоть до отека легких.

В мышцах конечностей поврежденных при СДС, а также в местах позиционного сдавления выявляются очаги некроза, поддерживающие эндогенную интоксикацию. В ишемизированных тканях легко развиваются инфекционные (особенно анаэробные) осложнения, склонные к генерализации.

**В позднем (восстановительном) периоде** СДС - спустя 3-4 нед и вплоть до 2-3 мес после сдавления — происходит постепенное восстановление функций поврежденных органов (почек, печени, легких и др.).

Местные изменения выражаются в длительно сохраняющихся гнойных и гнойно-септических осложнениях ран конечностей. Исходами их лечения являются ишемические невриты, атрофия мышц и тяжелые контрактуры суставов.

### **Объем помощи на этапах медицинской эвакуации**

*Первая врачебная помощь.* Освобожденным из завалов при подозрении на СДС врачебно-сестринские бригады налаживают внутривенное введение 5% раствора глюкозы или 0,9% натрия хлорида, вводят обезболивающие, проводят транспортную иммобилизацию.

Всех раненых с признаками СДС направляют в перевязочную медицинского пункта в первую очередь. Производят катетеризацию мочевого пузыря с оценкой цвета и количества мочи, налаживается контроль диуреза. Внутривенно вводят 1000-1500 мл кровезаменителей, при возможности — 400 мл 4% гидрокарбоната натрия, 10 мл 10% хлорида кальция (физиологический антагонист калия).

Если на пострадавшую при длительном сдавлении конечность наложен жгут, оценивают ее жизнеспособность. В случае явных признаков гангрены, а также при наличии ишемической мышечной контрактуры с полным отсутствием чувствительности или при сроках наложения жгута более 2,5—3 ч — жгут не снимают.

У остальных раненых на фоне инфузионной терапии, введения сердечно-сосудистых и антигистаминных препаратов снимают жгут, проводят новокаиновые блокады, транспортную иммобилизацию. При

возможности осуществляют охлаждение поврежденной конечности (пузыри со льдом, криопакеты). Если позволяет общее состояние, раненому дают щелочно-солевое питье (его готовят из расчета по чайной ложке питьевой соды и поваренной соли на литр воды). Обеспечивают срочную эвакуацию.

*Медицинская помощь в лечебном учреждении.* В ходе сортировки всех пораженных с СДС направляют в реаниматологическое отделение.

При массовых санитарных потерях ряд пораженных с тяжелой степенью СДС (с коматозными расстройствами сознания, нестабильной гемодинамикой, олигоанурией и отеком легких) может быть отнесен к группе агонирующих.

В противошоковой палате компенсируют плазмпотерю внутривенным введением кристаллоидов (калий не вводить!) и низкомолекулярных коллоидных растворов с одновременной стимуляцией мочеотделения лазиксом и поддержанием диуреза не менее 300 мл/ч. На каждые 500 мл кровезаменителей с целью устранения ацидоза вводится 100 мл 4% гидрокарбоната натрия для достижения рН мочи не менее 6,5. При развитии олигоурии объем инфузионной терапии ограничивают соответственно количеству выделенной мочи.

При СДС противопоказано введение нефротоксичных антибиотиков: аминогликозидов (стрептомицин, канамицин) и тетрациклинов. Не относящиеся к нефротоксичным антибиотики (пенициллины, цефалоспорины, левомицетин) вводят в половинных дозах и только для лечения развившейся раневой инфекции. Для профилактики инфекционных осложнений целесообразно применять антимикробные средства в виде местных аппликаций.

После стабилизации показателей гемодинамики пострадавших осматривают в перевязочной. Нежизнеспособные конечности с признаками гангрены или явного некроза (мышечная контрактура, полное отсутствие чувствительности, при разрезе кожи мышцы темные или наоборот обесцвеченные, желтоватые, при разрезе — не сокращаются и не кровоточат) подлежат ампутации на уровне границы сдавления. При наложенном жгуте ампутация выполняется над жгутом. Обязательна фасциотомия культи конечности, швы не накладывают.

При напряженном отеке конечности, подвергшейся кратковременному сдавлению (менее 3—4 ч) без явных признаков разрушения (раздавливания) тканей показана подкожная фасциотомия основных костно-фасциальных футляров, в том числе глубоких — на предплечье и голени. Ее выполняют из двух-трех продольных разрезов кожи длиной 5—8 см со вскрытием соответствующих фасциальных футляров длинными ножницами на протяжении всего сегмента конечности. Раны рыхло тампонируют салфетками с водорастворимой мазью. Выполняют транспортную иммобилизацию. Показания к фасциотомии при СДС не должны расширяться, т. к. в случае ошибочной оценки жизнеспособности тканей восстановление кровотока в них сопровождается усилением эндотоксикоза, а разрезы создают ворота для раневой инфекции.

Пораженным с СДС любой степени в связи с реальной угрозой анурии и уремии показана срочная эвакуация по назначению. Предпочтительно эвакуировать пораженных воздушным транспортом с обязательным продолжением инфузионной терапии во время полета.

Специализированную медицинскую помощь пораженным с СДС и другим раненым с выраженным эндотоксикозом оказывают в многопрофильной больнице (центре), где имеется отделение гемодиализа с соответствующими специалистами, оборудованием и расходными материалами.

Развитие СДС средней и тяжелой степени является показанием к применению методов экстракорпоральной детоксикации (гемосорбции, плазмафереза и т. д.). Неэффективное лечение острой почечной недостаточности при СДС с развитием анурии и гиперкалиемии, нарастанием уремической интоксикации требует срочного гемодиализа.

### Жировая эмболия

При тяжелых травмах, сопровождающихся переломами длинных трубчатых костей, костей таза, но особенно при множественных переломах нередко наблюдается жировая эмболия большого, малого круга кровообращения или того и другого. Вместе с тем это осложнение должно рассматриваться как частый спутник любой тяжелой травмы, а не только переломов длинных костей. По современным представлениям оно является следствием реологических нарушений в системе микроциркуляции, когда трансформация микроэмульгированного жира приводит к образованию достаточно крупных эмболов, блокирующих мелкие сосуды и капилляры. Последующий гидролиз жира с образованием свободных жирных кислот и других агрессивных продуктов поражает эндотелий сосудов в различных органах.

Различают церебральную, легочную и смешанную формы жировой эмболии.

Диагностика жировой эмболии затруднена ввиду отсутствия специфических ранних симптомов, однако развившееся тяжелое состояние больного на фоне перелома длинной трубчатой кости дает возможность заподозрить это осложнение.

Установлению диагноза помогает определение жировых эмболов (капель) в крови. В норме жировые глобулы встречаются редко, диаметр их не превышает 2—3 мкм. Повреждение костей влечет увеличение диаметра от 7 до 40 мкм. Наличие жировых глобул диаметром более 7—8 мкм является предвестником клинических проявлений жировой эмболии. Существует специальная методика (метод Гарда) определения жировых капель.

Церебральная форма жировой эмболии обычно развивается через 1—2 сут после перелома. На фоне относительно удовлетворительного состояния появляются нарастающее беспокойство, одышка, цианоз, гипертермия, тахикардия (100—140 ударов в минуту). В дальнейшем



присоединяются дезориентированность, сонливость, суетливость, петехиальная сыпь на коже и слизистых оболочках; иногда наблюдают непроизвольное мочеиспускание, клонические судороги и утрату сознания. В этот период корнеальные рефлексы угнетены, отчетливо определяется ригидность мышц затылка, повышаются сухожильные рефлексы и тонус мышц конечностей. В позднем периоде наступает острая почечная недостаточность.

При жировой эмболии малого круга кровообращения развивается картина пневмонии. При смешанной форме жировой эмболии появляются симптомы поражения большого и малого круга кровообращения.

Лабораторная диагностика основана на флуоресцентном исследовании проб крови и мочи под микроскопом на наличие капель нейтрального жира. Жир в моче появляется на 2-4-е сутки и исчезает на 7-9-й день.

При исследовании периферической крови можно установить уменьшение числа эритроцитов (до  $3,0 \times 10^{12}/л$ ) и увеличение содержания лейкоцитов (до  $20,0 \times 10^9/л$ ). Характерно для жировой эмболии сокращение времени свертываемости крови и длительности кровотечения при неизменном количестве тромбоцитов и протромбинового индекса.

При рентгенологическом исследовании легких выявляют множественные, местами слившиеся, неомогенные тени («снежная метель»).

Профилактика осложнения основана на компенсации кровопотери путем введения крови и плазмозаменителей. Нарушение свертывания крови (гиперкоагуляцию) устраняют введением гепарина и других средств. С целью профилактики жировой эмболии внутривенно вводят липостабил (фосфамидхолин) по 40 мл в течение 3-4 дней.

Изменения в организме при жировой эмболии вызывают по меньшей мере 4 следствия, имеющие значение для анестезиологического пособия при необходимости выполнения неотложных вмешательств.

Во-первых, происходит типичное нарушение проницаемости легочного интерстиция и возникает синдром, не отличающийся по своим патогенезу, клинике и принципам интенсивной терапии от респираторного дистресс-синдрома взрослых (РДСВ). Это важное обстоятельство требует внесения соответствующих корректив в режимы искусственной вентиляции легких (необходимость повышенного давления в конце выдоха).

Во-вторых, поражается ЦНС и возникает коматозное состояние различной степени тяжести, следовательно, должны быть уменьшены дозы анестетиков.

Далее, распространенное поражение эндотелия ведет к развитию ДВС-синдрома или усугублению уже имеющихся расстройств подобного типа.

И наконец, генерализованное поражение эндотелия на почве жировой эмболии неизбежно уменьшает функциональные резервы печени, почек, других органов и систем.

В целом синдром жировой эмболии не вносит существенных корректив в выбор метода анестезиологического пособия, но требует от врача значительных усилий по линии интенсивной терапии и в первую очередь — поддержания газообмена.

*Лечение развившегося синдрома жировой эмболии.* На фоне инфузионной терапии (устранение реологических нарушений, детоксикация) вводят липостабил — одна инъекция 40 мл, затем 4 раза в сутки по 20 мл. Суточная доза 120 мл. Эссенциале в ампулах в той же дозировке. Применяют также никотиновую кислоту до 10 мг в растворе (внутривенно — капельно), компламин 1,5-2 тыс. мг или трентал 50— 100 мг (внутривенно — капельно).

Рекомендуется вводить ингибиторы протеаз (контрикал до 500 тыс. ед. в сутки, трасилол или гордокс по 1—2 млн ед. в сутки), гепарин внутривенно по 2 тыс. ед. каждые 4 ч, раствор альбумина 25% — 200,0 мл, глюкозо-натриевую смесь (физиологический раствор и 5% раствор глюкозы поровну, всего 500-700 мл), реополиглюкин, гемодез. В комплексном лечении широко используют оксигенобаротерапию.

## ОСНОВЫ КОСТНОЙ РЕГЕНЕРАЦИИ

Костная ткань относится к растущим тканям, содержащим в своем составе малодифференцированные остеогенные клетки, и является системой взаимодействующих **клеточных дифферонов** (гистогенетических рядов развития клеток до их созревания) и межклеточного вещества.

*Остеобластический клеточный дифферон* является создателем новой костной ткани. Предшественниками остеобластов — источником костной регенерации во взрослом организме — являются стволовые стромальные клетки (ССК), периваскулоциты, клетки надкостницы. ССК локализируются в строме красного костного мозга; периваскулоциты сопровождают кровеносные сосуды микроциркуляторного русла.

*Остеобласты* секретируют компоненты органического костного матрикса и начинают минерализацию костного матрикса с отложения аморфного фосфата кальция.

*Остеоциты* представляют собой окончательную стадию дифференцировки клеток данного ряда, поэтому их пролиферация необратимо блокирована. Остеоциты обеспечивают целостность костного матрикса и регулируют минерализацию костной ткани. Они воспринимают любые изменения упругого напряжения костной ткани, трансформируют механические стимулы в биохимические сигналы и инициируют процессы ремоделирования кости.

*Остеокластический клеточный дифферон.* Остеокласты — крупные многоядерные клетки, резорбирующие костную ткань. Их предшественники — преостеокласты — циркулируют в крови в виде мононуклеарных клеток, достигая участков резорбции.

Каждой из основных клеточных линий костной ткани после дифференцировки присущи собственные функции (схема 1).

	Стадии метаболизма		
	Формирование органического матрикса	Минерализация матрикса	Резорбция матрикса
	<i>ОСТЕОБЛАСТЫ</i>		
Клетки	<i>ОСТЕОЦИТЫ</i>		
			<i>ОСТЕОКЛАСТЫ</i>

**Схема 1.** Участие клеток костной ткани в основных процессах, происходящих в кости

Регуляция деятельности клеток костной ткани и остеогенеза имеет три уровня: генетический, системный и локальный (местный).

Локальную регуляцию осуществляет клеточное микроокружение посредством различных полипептидов (цитокинов) и межклеточных контактов. Системная регуляция осуществляется гормонами и веществами с гормоноподобным действием (табл. 8).

Таблица 8

**Комплексное влияние гормональных факторов ремоделирования костной ткани**

Гормон	Место синтеза	Влияние на костную ткань
Паратиреоидный гормон Кальцитонин	Паращитовидная железа Щитовидная железа	Разрушает Костеобразование
Тироксин Кальцитрол	Щитовидная железа Метаболит вит. D-3	Разрушает Стимулирует остеогенез
Инсулин	Поджелудочная железа	Стимулирует остеогенез
Половые гормоны женские (мужские)	Яичники (яички)	Стимулирует остеогенез
Глюкокортикоиды	Надпочечники	Разрушают
Соматотропный гормон — СТГ	Гипофиз	Стимулирует остеогенез

Кости являются органами скелета и состоят из компактного и губчатого вещества.

Остеон, или гаверсова система — это структурно-функциональная единица *компактной кости*. Остеон представляет собой систему из 3- 20 и более концентрически расположенных костных пластинок вокруг центрального канала, в котором проходят сосуды микроциркуляторного русла, сопровождаемые остеогенными клетками. Трабекулы *губчатого вещества* построены из пластинчатой костной ткани, не имеющей остеонной организации.

**Остеогенез в растущем организме.** Эмбриональный гистогенез костной ткани начинается на 4-й неделе внутриутробного развития. Источником развития костной ткани является остеогенная мезенхима. Необходимым условием остеобластической дифференцировки мезенхимочитов является достаточная оксигенация ткани, поэтому остеогенез всегда происходит вблизи кровеносных сосудов.

Эволюционно выработано два механизма образования костной ткани: *прямой* (первичный, десмальный, интрамембранный) остеогистогенез — непосредственно из клеток скелетогенной мезенхимы. Так образуются кости крыши черепа, часть ключицы. И *непрямой* (вторичный, энхондральный) остеогистогенез, при котором из скелетогенной мезенхимы сначала образуются хрящевые модели костей. Затем в ходе онтогенеза они замещаются костной тканью. Таким путем формируются кости конечностей, осевого скелета.

*Постнатальный рост костей* осуществляется в детском и юношеском возрасте. Рост в толщину происходит за счет функционирования периоста. Рост костей в длину происходит благодаря наличию в переходной между диафизом и эпифизом зоне метаэпифизарной хрящевой пластинки роста.

Процесс роста в длину является гормонозависимым (см. табл. 8). В случае развития гормонального дисбаланса с вовлечением кальцитонина, паратгормона, метаболитов витамина D возможна преждевременная минерализация зон роста и прекращение роста либо противоположный процесс с формированием гигантизма.

Низкая механическая прочность хрящевой ткани обуславливает у детей переломы по типу эпифизеолиза в области зоны роста (отломки как бы «съезжают» относительно друг друга).

**Регенерационный остеогенез в организме взрослых (физиологический и репаративный).** Физиологическая регенерация происходит в связи с постоянным изнашиванием и гибелью клеток в тканях (физиологической дегенерацией) для замены их новыми. Она бывает внутриклеточной (обновление органелл) или клеточной (обновление клеток) и завершается ремоделированием (перестройкой) костной ткани, которое осуществляется в связи с действующими на данный участок кости нагрузками и зависит от нескольких факторов, в том числе возраста. Этот тип регенерации наиболее выражен у спортсменов. Полностью цикл ремоделирования при условии адекватного кровоснабжения занимает около 40 дней.

*Репаративная регенерация* — это восстановление ткани после того или иного повреждения. Механизмы физиологической и репаративной регенерации качественно едины, осуществляются на основе общих закономерностей.

Полная регенерация (реституция) характеризуется возмещением дефекта идентичной тканью (в частности, костной). При неполной репаративной регенерации (субституции) дефект замещается плотной волокнистой соединительной тканью — рубцом. В костной ткани, в отличие от других, даже большие по протяженности дефекты могут быть

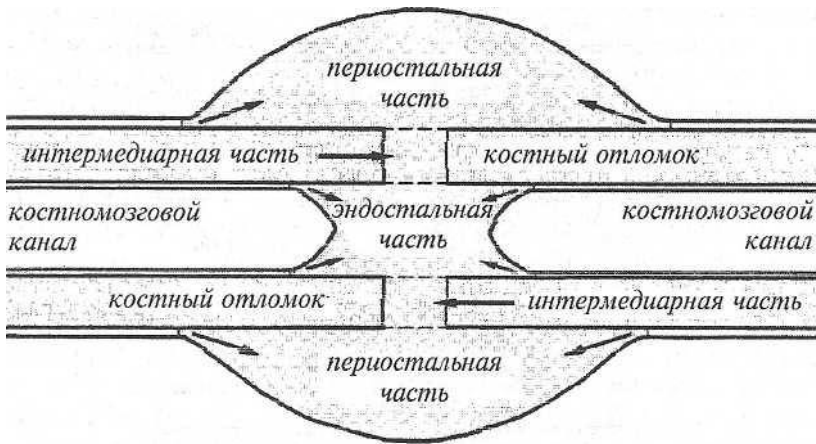


Рис. 13. Части костного регенерата

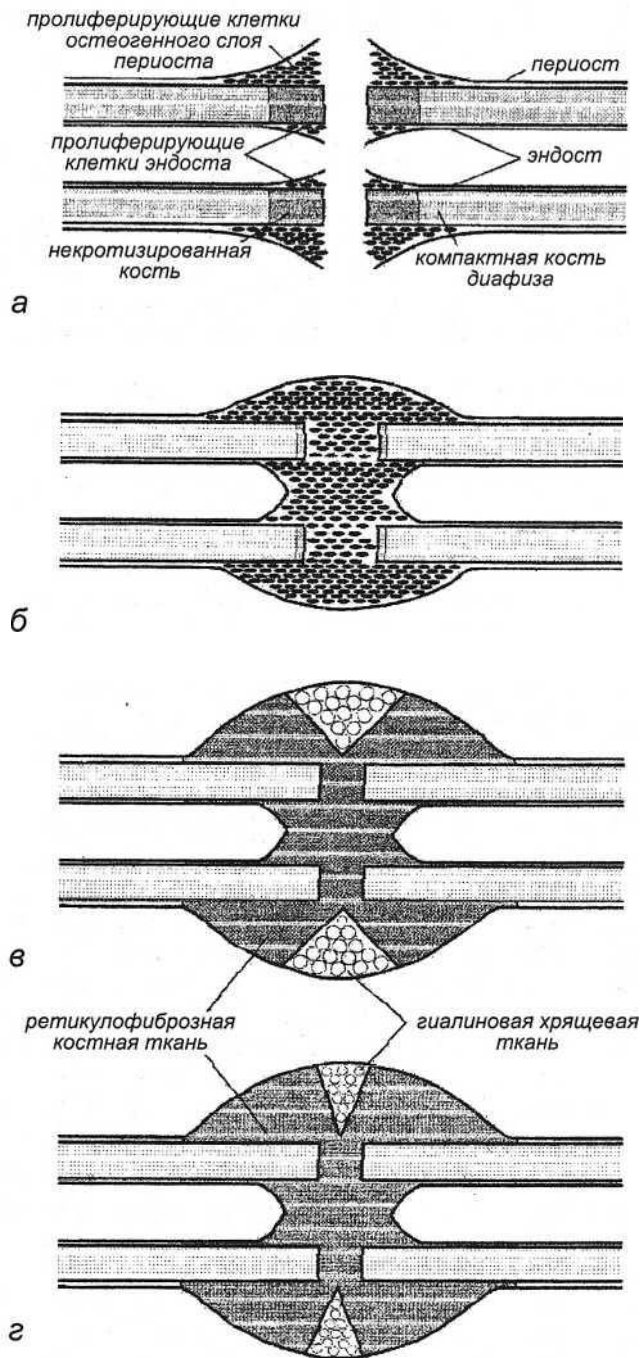
восстановлены полностью благодаря участию остеобластического дифферона.

Консолидация механического перелома может происходить двумя путями. *Первичное сращение* возможно при плотном сопоставлении отломков, чтобы расстояние между ними было порядка 0,1 мм, и в условиях незначительно нарушенного кровоснабжения (рис. 13). Именно к этому стремятся травматологи-ортопеды, выполняя репозицию и прочную фиксацию отломков. Участки кости, прилегающие к линии перелома, неизбежно гибнут вследствие гипоксии из-за нарушенного кровоснабжения. Чем меньше зона такого посттравматического некроза, тем лучше прогноз для первичного сращения перелома,

В случае многооскольчатых переломов, при наличии диастаза между отломками консолидация происходит путем *вторичного сращения* с образованием массивного костного регенерата (костной мозоли). Динамика остеорепарации в этом случае проходит ряд последовательных фаз:

*Фаза ранних посттравматических изменений* (рис. 14 а), обусловленных повреждением тканей, нарушением кровообращения с гибелью остеоцитов по обе стороны от линии перелома уже через двое суток.

*Фаза регенерации* (рис. 14 б). Со вторых суток клетки-источники костной регенерации начинают пролиферировать. Вначале постепенно формируется периостальная часть костного регенерата, образуя к седьмым суткам отчетливую манжетку вокруг костных отломков, которая стабилизирует перелом. Параллельно происходит медленное вращение кровеносных капилляров в регенерат. Если кровоток недостаточен, то клетки центральных участков регенерата дифференцируются в устойчивую к гипоксии гиалиновую хрящевую ткань, которая в дальнейшем замещается костной (рис. 14 в).



**Рис. 14.** Фазы заживления перелома трубчатой кости: ранних посттравматических изменений (а); регенерации при адекватном кровоснабжении (б) или

*Фаза функциональной адаптации* (рис. 14 з). Окончательное костное сращение подразумевает перестройку мозоли и восстановление органоспецифической структуры кости, которое может продолжаться до года и более.

**Реакцию костной ткани на хирургический имплантат** следует рассматривать как частный случай репаративной регенерации. Поскольку ортопедические имплантаты имеют различное назначение, конструкцию и материал, то и реакция кости на их присутствие не бывает стереотипной. Она определяется влиянием имплантата на обмен в окружающих клетках, на возникновение рубцовой капсулы, а также химической стойкостью материала. Существенное значение имеет травма, наносимая окружающим тканям при введении фиксатора.

**Возможности оптимизации остеогенеза.** С точки зрения клиницистов оптимальным является первичное костное сращение, однако происходит оно только при благоприятных условиях.

Процесс остеорепаляции значительно ускоряется при использовании стабильной фиксации костных отломков. В случае, когда сохраняется подвижность отломков, происходит микротравматизация капиллярной сети с ее спазмом, тогда пролиферируют клетки тканей, устойчивых к гипоксии — волокнистой соединительной и хрящевой. Это обстоятельство может привести к рубцовой интерпозиции в зоне перелома и образованию ложного сустава. Кроме того, стабильная фиксация отломков допускает дозированную нагрузку на кость.

К *общим способам* оптимизации костного сращения относят парентеральное введение анаболических препаратов, адаптогенов, витаминов и других средств, проявляющих активность в отношении костной ткани (остеогенон, кальциферол, кальцитонин лосося и т. п.). *Местные мероприятия* нацелены на улучшение состояния костной раны и оптимизацию местного кровотока (сберегательная ПХО, точная репозиция, стабильная фиксация, использование костной пластики и др.). С этой же целью парентерально применяют реологически активные препараты, дезагреганты, активизирующие микроциркуляцию средства, а также корректируют ОЦК. Активизирующее влияние на репаративный остеогистогенез оказывают дозированные дистракция и компрессия (Г. А. Илизаров, 1968).

Вместе с тем необходимо помнить, что одностороннее использование общих способов редко приводит к успеху без местного (регионарного) воздействия на остеорепаляцию.

## ПЕРВАЯ ПОМОЩЬ ПОСТРАДАВШИМ С ПЕРЕЛОМАМИ КОСТЕЙ

Первую медицинскую помощь в учреждениях и на производстве оказывают в порядке само- и взаимопомощи или ее осуществляют работники здравпункта. Она включает остановку наружного кровотечения, обезболивание, наложение защитной повязки, транспортную иммобилизацию конечности.

Транспортная иммобилизация является важным средством профилактики травматического шока, ранних инфекционных осложнений и вторичных кровотечений. Иммобилизацию поврежденных конечностей выполняют табельными шинами. При отсутствии стандартных шин применяют подручные средства (палки, доски, листы фанеры и т. д.). Самым простым методом иммобилизации конечности является прибинтовывание верхней конечности к туловищу, нижней — к здоровой ноге.

*Показания'*, переломы костей, повреждения суставов, магистральных сосудов и нервных стволов, обширные повреждения мягких тканей, обширные ожоги и отморожения.

Транспортную иммобилизацию осуществляют с соблюдением следующих правил.

1. Обездвиживают смежные суставы, прилегающие к поврежденному сегменту конечности.

2. Конечности придают правильное положение при нарушении оси для предупреждения сдавления магистральных сосудов и нервов, повреждения их костными отломками.

3. Обездвиживание конечности осуществляют в среднефизиологическом положении.

4. Костные выступы защищают ватно-марлевыми прокладками.

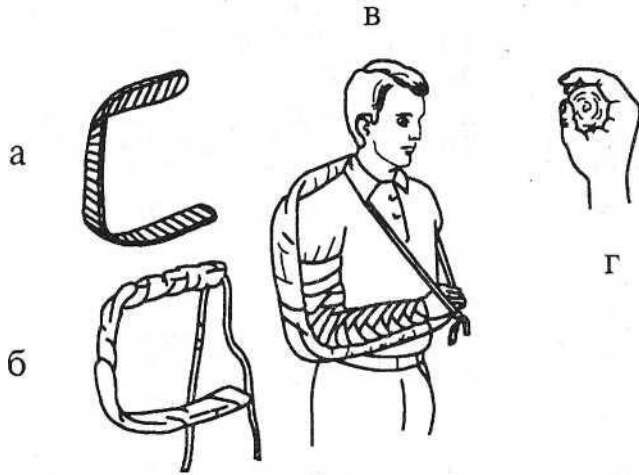
5. Перед применением транспортной иммобилизации вводят анальгетики.

Для иммобилизации верхней конечности используют лестничные, фанерные шины, косынки. При повреждениях плечевого сустава, плечевой кости и локтевого сустава применяют длинную лестничную шину, которую накладывают от кончиков пальцев до противоположного плечевого сустава и фиксируют к туловищу бинтом, косынкой или ремнем. Поврежденное предплечье и лучезапястный сустав иммобилизируют короткой лестничной шиной от кончиков пальцев до верхней трети плеча; при повреждениях кисти используют фанерную шину до локтевого сустава. В этих случаях верхнюю конечность подвешивают на бинте или ремне. Положение верхней конечности при транспортной иммобилизации: плечо приведено к туловищу, локтевой сустав согнут под углом  $90^\circ$ , предплечье — в среднем положении между супинацией и пронацией, кисть — в положении тыльной флексии, что достигается с помощью ватно-марлевого валика, вложенного в ладонь пострадавшего (рис. 15).

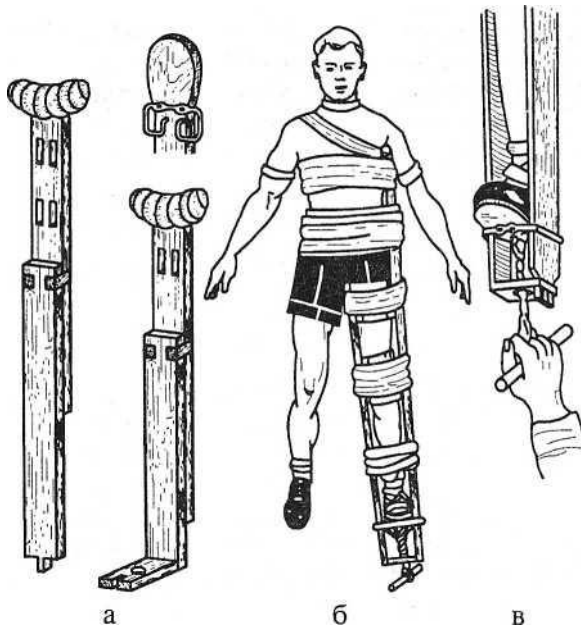
При повреждениях тазобедренного сустава, бедренной кости, коленного сустава иммобилизацию конечности осуществляют шиной Ди-терихса или тремя длинными лестничными шинами: по задней поверхности от пальцев стопы до середины спины, по внутренней — до промежности и по наружной поверхности поврежденной конечности до подмышечной впадины (рис. 16, 17).

При повреждениях голени и голеностопного сустава для иммобилизации используют 3 лестничные шины от кончиков пальцев стопы до верхней трети бедра по задней, наружной и внутренней (до промежуно-

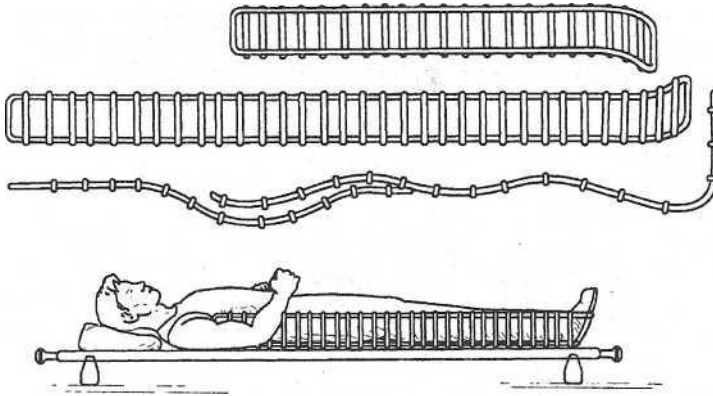




**Рис. 15.** Транспортная иммобилизация верхней конечности лестничной шиной: *а* — моделирование шины; *б* — прибинтовывание к шине ватно-марлевой прокладки, а также прикрепление двух лямок для связывания концов шины; *в* — укладка верхней конечности на шину и ее фиксация к ней; *г* — оптимальное положение кисти при транспортной иммобилизации



**Рис. 16.** Транспортная иммобилизация нижней конечности шиной Дитерихса: *а* — элементы конструкции шины — деревянные бранши и подошва; *б* — схема транспортной иммобилизации левой нижней конечности шиной Дитерихса; *в* — схема выполнения вытяжения нижней конечности с помощью закрутки



**Рис. 17.** Транспортная иммобилизация нижней конечности раненого при переломах бедра, повреждениях тазобедренного и коленного суставов лестничными шинами: *a* — моделирование шин и связывание их между собой; *б* — внешний вид раненого после иммобилизации поврежденной нижней конечности лестничными шинами на носилках

сти) поверхности нижней конечности. Иммобилизацию стопы осуществляют двумя лестничными шинами (по задней поверхности от пальцев стопы до коленного сустава, по наружной и внутренней поверхности после U-образного изгиба второй шины).

При повреждении нижней конечности транспортные шины моделируют таким образом, чтобы стопа находилась под углом  $90^\circ$ , а коленный сустав был согнут под углом  $170^\circ$ .

## Глава 5

# ПРИНЦИПЫ ЛЕЧЕНИЯ ПЕРЕЛОМОВ КОСТЕЙ

Принципы лечения переломов сводятся к следующим мероприятиям: обезболивание, хирургическая обработка раны, репозиция отломков и их обездвиживание (лечебные шины, гипсовая повязка, скелетное вытяжение, внутренний или внешний чрескостный остеосинтез и др.). В течение всего периода назначают восстановительное лечение.

При наличии кровопотери, шока, перед тем как приступить к активному лечению перелома, осуществляют мероприятия по выведению пострадавшего из шока, останавливают кровотечение, восполняют кровопотерю. Оперативные вмешательства выполняют только по жизненным показаниям. Только после нормализации общего состояния пострадавшего приступают к репозиции отломков или другим хирургическим вмешательствам по поводу перелома.

### ОБЕЗБОЛИВАНИЕ ПРИ ПЕРЕЛОМАХ

#### Общая анестезия

Общее обезболивание показано больным при выполнении оперативных вмешательств по поводу компрессионных переломов тел позвонков, при переломах костей, составляющих тазобедренный и плечевой суставы, бедренной и плечевой костей, сложных внутрисуставных переломах локтевого и коленного суставов, при множественных переломах и сочетанных травмах, а также при проведении длительных травматических вмешательств, сопровождающихся значительной кровопотерей.

В настоящее время введение в анестезию осуществляют барбитуратами (гексенал), пропофолом (диприван), кетаминном и др. С целью поддержания анестезии применяют нейролептаналгезию с искусственной вентилиацией легких кислородо-воздушной или закисно-кислородной смесью.

Для мышечной релаксации используют как деполяризующие (дити- лин, листенон, миорелаксин), так и антидеполяризующие релаксанты, особенно при длительных оперативных вмешательствах (ардуан, паву- лон и др.). Искусственную вентиляцию легких осуществляют различными дыхательными и наркозными аппаратами: ФАЗА-5, РО-6.

С целью уменьшения операционной кровопотери при длительных травматичных вмешательствах на позвоночнике, тазобедренном суставе и бедре, когда кровопотеря достигает 2—2,5 л, показана искусственная гипотония (до уровня систолического давления 75—70 мм рт. ст.) с применением ганглиоблокатора недлительного действия арфонада и одновременной гемодилюцией кровезаменителями.

### Эпидуральная анестезия

Раствор анестетика вводят в эпидуральное пространство. Он распространяется в краниальном и каудальном направлениях на 4—5 сегментов позвоночника, воздействует на чувствительные и двигательные корешки спинномозговых нервов и, выходя через межпозвонковые отверстия, обезболивает пограничный симпатический ствол и соединительные ветви к нему.

*Показания.* Эпидуральная анестезия показана больным при длительных оперативных вмешательствах на всех сегментах нижних конечностей, тазе и позвоночнике, особенно при наличии у них следующих сопутствующих заболеваний: бронхита, ларингита, эмфиземы легких, хронической пневмонии, туберкулеза легких, цирроза печени, гломерулонефрита, нефроза, амилоидоза, желтухи различной этиологии, ожирения.

*Оснащение.* Для проведения длительной эпидуральной анестезии применяется одноразовый стандартный эпидуральный набор.

*Методика.* В положении больного сидя или лежа на боку после подготовки операционного поля в поясничной области производят анестезию кожи в промежутках между остистыми отростками: при операциях на тазобедренном суставе это Th<sub>IX</sub>—Th<sub>XI</sub>, бедре и коленном суставе — Th<sub>XI</sub>—L<sub>I</sub>, голени, стопе — L<sub>I</sub>—L<sub>n</sub>. Строго по средней линии на глубину

2— 2,5 см вводят иглу. Затем ее продвигают под контролем пузырька воздуха в шприце с физиологическим раствором. Если игла не в эпидуральном пространстве, при надавливании на поршень шприца физиологический раствор не вытекает, а пузырек воздуха в нем сжимается. Как только конец иглы проходит желтую связку, физиологический раствор начинает поступать в эпидуральное пространство при незначительном давлении на поршень. После снятия шприца жидкость из просвета иглы вытекать не должна.

Убедившись в правильном нахождении иглы в эпидуральном пространстве, через нее вводят катетер (для длительной эпидуральной анестезии) или анестезирующий раствор (при одноразовой анестезии). Анестетик вводят медленно по 5 мл с интервалом не менее 5 мин. После каждого введения проверяют общее состояние больного (отсутствие неприятных ощущений, тошноты, рвоты, головной боли), артериаль-

льное давление и уровень анестезии. Как правило, анестезия наступает через 15—20 мин. Быстрое наступление анестезии (в течение 3—5 мин) свидетельствует, что игла прошла через внутренний листок твердой мозговой оболочки и развилась спинномозговая анестезия. В таком случае немедленно прекращают вводить раствор, т. к. может возникнуть коллапс и депрессия дыхания.

Общее количество раствора при эпидуральной анестезии зависит от возраста, массы тела и состояния больного. В среднем необходимо: тримекаина 2% — 30—40 мл, лидокаина 2% — 30,0—40,0 мл, бупивакаина — на 0,5% — 20-25 мл.

Длительность анестезии — 3—5 ч. Для обезболивания в послеоперационном периоде через катетер в эпидуральное пространство вводят по 8—10 мл анестезирующего раствора с промежутками 4—5 ч. Анальгетики при проведении длительной эпидуральной анестезии назначать излишне.

*Осложнения.* Наиболее грозное из них — коллапс. При развитии коллапса применяют эфедрин, кордиамин, внутривенно или подкожно вводят мезатон, а в тяжелых случаях показано вливание плазмозаменяющих растворов. Возможен также прокол внутреннего листка твердой мозговой оболочки во время пункции. Если это произошло, то иглу извлекают и делают пункцию эпидурального пространства на уровне другого сегмента позвоночника.

У некоторых больных во время и после анестезии появляется кратковременная головная боль, головокружение, тошнота. Эти явления быстро проходят и не требуют специального лечения. При нарушении методики анестезии возможно развитие параплегии, связанной с гематомией.

Противопоказаниями являются местные воспалительные процессы, невосполненная кровопотеря, генерализованная инфекция, шок, повышенная чувствительность к местным анестетикам.

### Введение анестезирующего раствора в гематому

Анестезирующий раствор вводят в гематому при репозиции отломков закрытых переломов костей голени, стопы, предплечья, кисти и плеча, а также при переломах бедра, костей таза для временного обезболивания и уменьшения болевого синдрома. Однако введением обезболивающего раствора в гематому не удастся получить анестезию мягких тканей и снизить мышечный тонус, что не способствует успешной репозиции.

*Порядок проведения обезболивания.* Врач тщательно моет руки, готовит хирургическое поле, ограничивает его стерильными салфетками.

Для обезболивания используют 1—2% раствор новокаина (лидокаина, тримекаина). Длинной иглой в области перелома инфильтрируют раствором вначале кожу и подкожную клетчатку, а затем проникают в гематому. Если игла попала в гематому, то при попытке провести аспирацию раствор анестетика окрашивается в красный цвет, и при удале-

нии шприца из иглы выделяется кровь. Убедившись в правильном введении иглы, через нее вводят 5-10 мл раствора новокаина, затем иглу извлекают. При переломах в двух местах в область каждого вводят по 15 мл 1—2% раствора новокаина (лидокаина, тримекаина). Обезболивание наступает через 10 мин и длится в течение двух часов.

### Шейная вагосимпатическая блокада

Блокаду обычно проводят при переломах ребер, открытых и закрытых повреждениях грудной клетки. Больной лежит на спине с подложенным под шею валиком и повернутой головой. Определяют перекрест заднего края грудиноключично-сосцевидной мышцы и наружной яремной вены. Если яремная вена видна неотчетливо, больному предлагают задержать дыхание. В зоне перекреста указательным пальцем левой руки надавливают на мышцу и смещают к средней линии органы шеи. Вводят иглу в направлении кверху и кнутри к переднему отделу позвоночника, на глубине 3—5 см иглой прокалывают задний листок влагалища грудиноключично-сосцевидной мышцы и конец ее оказывается в клетчатке позади сосудисто-нервного пучка. Вводят 0,25% раствор новокаина (лидокаина, тримекаина) в количестве 50 мл.

### Паранефральная блокада

Ее применяют при переломах нижних конечностей, синдроме длительного сдавления. Обычно выполняют двустороннюю блокаду.

Больного укладывают на бок, под поясничную область подкладывают валик. Ногу, на которой лежит пострадавший, сгибают в коленном и тазобедренном суставах, а другую ногу полностью разгибают в тех же суставах. Указательным пальцем левой руки нащупывают участок в углу, образованном нижним краем XII ребра и длинными мышцами спины. Иглу вводят перпендикулярно по отношению к плоскости выбранного участка, прокалывают кожу, подкожную клетчатку, собственную фасцию спины и поясничную фасцию, квадратную мышцу и ее фасцию. Далее игла проходит тонкий листок позадипочечной фасции. При правильном расположении иглы раствор анестетика свободно проникает в околопочечную клетчатку (*capsula adiposa*). После снятия шприца из иглы не выделяется ни капли жидкости, ни капли крови. К каждой почке подводят по 70—100 мл 0,25% раствора новокаина (лидокаина, тримекаина).

При неправильном введении иглы, особенно когда больной сидит, можно проколоть петли кишок, сосуды и почки. При повреждении кишки через иглу поступают газы, кишечное содержимое. Иглу следует извлечь и в околопочечную клетчатку ввести антибиотики. Наличие крови в вытекающей жидкости свидетельствует, что игла находится в почечной паренхиме.

### Проводниковая анестезия

При открытых (огнестрельных и неогнестрельных) и закрытых переломах, а также синдроме сдавления можно добиться обезболивания путем блокады крупных нервных стволов. При переломах верхней конечности проводят блокаду плечевого сплетения.

*Блокада плечевого сплетения.* Больной лежит на спине с подложенным под лопатки валиком, голова повернута в сторону. Точку введения иглы определяют следующим образом: находят середину линии, соединяющей яремную вырезку и акромиально-ключичный сустав, а затем отмеряют выше ключицы один сантиметр. Иглу вкалывают в сагиттальной плоскости до упора в I ребро и вводят 15—20 мл 2% раствора новокаина (лидокаина, тримекаина). Если иглу вводят неправильно, возможно повреждение плевры и ткани легкого. В этом случае возникает пневмоторакс. При эндоневральном введении раствора анестетика возникает боль.

При переломах костей предплечья, костей, составляющих лучезапястный сустав, кисть и пальцы, делают блокаду лучевого, срединного и локтевого нервов.

*Блокада лучевого нерва.* Точка введения иглы находится на проекции локтевой складки и на 1 см кнаружи от наружного края двуглавой мышцы. Иглу вкалывают перпендикулярно поверхности кожи до кости, затем ее извлекают на 10 мм и вводят 25 мл 1% раствора новокаина (лидокаина, тримекаина).

*Блокада срединного нерва.* Находят точку введения иглы — середина расстояния между внутренним краем двуглавой мышцы и внутренним надмышелком плечевой кости. Через иглу, введенную на глубину 10—12 мм в область межмышечной перегородки, нагнетают 20 мл 1% раствора новокаина (лидокаина, тримекаина).

*Блокада локтевого нерва.* Иглу вводят в область задней части внутренней локтевой борозды и нагнетают 5-7 мл 1% раствора новокаина (лидокаина, тримекаина). Во всех случаях не следует вводить раствор анестетика эндоневрально.

При переломах бедра выполняют блокаду бедренного и седалищного нервов. Для *блокады бедренного нерва* иглу вкалывают непосредственно под паупартовой связкой (*lig. inguinale*) на 0,5-1 см кнаружи от пульсирующей бедренной артерии на глубину 1—1,5 см.

*Блокаду седалищного нерва* делают перпендикулярным введением иглы в точку на пересечении горизонтальной линии, проходящей через вершину большого вертела, с вертикальной, — проведенной вдоль наружного края седалищного нерва. На эту точку проецируется участок седалищного нерва, который лежит на седалищной кости. В окружность седалищного нерва вводят 40-50 мл 1% раствора новокаина (лидокаина, тримекаина).

При переломах голени выполняют *блокаду большеберцового и малоберцового нервов*. К большеберцовому нерву вводят 30—40 мл 1% раствора новокаина (лидокаина, тримекаина) в область внутреннего края

головки малоберцовой кости. Блокаду малоберцового нерва выполняют путем введения 20 мл 1% раствора новокаина (лидокаина, тримекаина) под головку малоберцовой кости.

## РЕПОЗИЦИЯ ОТЛОМКОВ КОСТЕЙ

Репозицией достигают сопоставление отломков сломанной кости с устранением всех видов смещений. Репозиции подлежат переломы костей со смещением отломков. К ней не прибегают при переломах без или с незначительным смещением отломков, а также при вколоченных эпиметафизарных переломах с небольшим смещением (переломы лучевой кости в типичном месте, хирургической шейки плеча, шейки бедра), не нарушающим функцию конечности.

Различают закрытую и открытую (кровавую) репозицию. Закрытая репозиция — это сопоставление отломков без обнажения места перелома, открытая — когда оперативным путем выделяют отломки и затем их сопоставляют.

Репозицию проводят одномоментно или постепенно. Сопоставить отломки одномоментно можно при «свежих» переломах костей верхней и нижней конечностей, исключая переломы бедра, т. к. напряжение мышц препятствует этому. Постепенную репозицию чаще применяют при переломах бедренной кости и застарелых переломах других локализаций.

Сопоставить отломки сломанной кости *одномоментно* можно как с помощью ручной репозиции, так и специальных приспособлений (ортопедический стол, репозиционные устройства, аппараты для чрескостной фиксации). *Постепенное сопоставление* отломков может быть достигнуто скелетным вытяжением или аппаратами для чрескостной фиксации.

Все способы репозиции отломков основаны на использовании принципа раздвигания отломков путем вытяжения конечности вдоль оси проксимального отломка с обязательным противовытяжением. Образующийся диастаз между отломками позволяет устранить все виды смещений и установить периферический отломок по оси центрального.

### Одномоментная ручная репозиция

Репозицию хирург осуществляет руками. Ассистент надежно фиксирует согнутую в суставе конечность, чем обеспечивает противовытяжение. Противовытяжение можно создать путем применения лямок или других приспособлений, удерживающих конечность в заданном положении. Хирург двумя руками захватывает периферическую часть конечности, придает ей нужное положение и стремится добиться образования диастаза между отломками сломанной кости постепенным вытяжением, преодолевая тоническое сокращение мышц.

Для более точного сопоставления костей применяют пальцевое давление и ротацию периферической части конечности, а в некоторых






Рис. 18. Внешний вид ортопедического стола

случаях создают определенное положение, обеспечивающее удержание отломков. Обычно ручную репозицию завершают наложением лечебной иммобилизации (гипсовая повязка, гипсовые лонгеты, лечебные шины).

Ручную репозицию выполняют для сопоставления отломков при переломах костей голени, стопы, плеча, предплечья и кисти. Недостатками способа являются трудности в сопоставлении отломков и последующего их удержания в момент наложения иммобилизирующей повязки.

### Репозиция на ортопедическом столе или с помощью аппаратов

Одномоментную репозицию отломков также осуществляют на современных ортопедических столах, имеющих специальные приспособления, которые позволяют придать больному необходимое положение, надежно закрепить конечность, осуществить вытяжение и противовытяжение отломков, периферический отломок установить по центральному и наложить гипсовую повязку. Стол должен позволять в процессе репозиции, при необходимости, проводить рентгеновский контроль с помощью передвижных аппаратов (рис. 18).

Аппарат для репозиции костей нижних конечностей и наложения гипсовых повязок (РГ-1) представляет собой переносную установку, обеспечивает репозицию отломков и наложение гипсовой повязки, позволяет проводить остеосинтез костей нижней конечности и дает возможность осуществлять рентгенологический контроль во время операции. Аппарат может быть установлен на обычном перевязочном столе, на каталке, больничной кровати. Части аппарата закрепляют ремнями (рис. 19).

Промышленность выпускает стол ортопедический упрощенный, в комплект которого также входят приспособления для вытяжения нижних конечностей, подставки тазовые (большая, средняя, малая), упор для промежности, стойка для подвешивания ноги, столик для рук, боковой упор и плечедержатель. На столе можно проводить репозицию

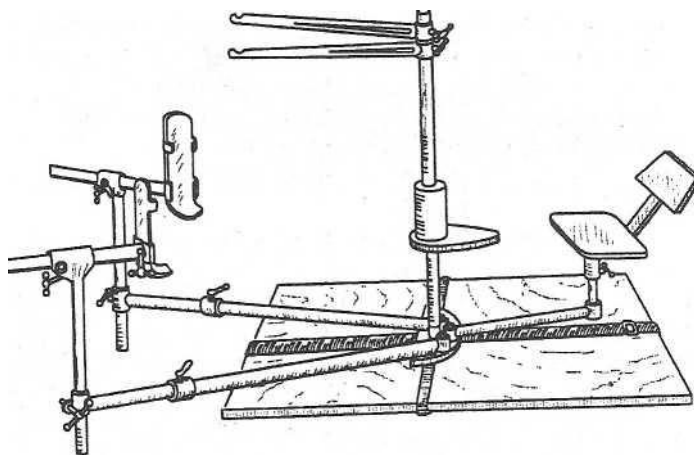


Рис. 19. Аппарат для репозиции костей нижних конечностей и наложения гипсовых повязок (РГ-1)

отломков костей голени, стопы и накладывать гипсовые повязки без перемещения больного. Стол позволяет выполнять и другие хирургические операции и перевязки больных.

Стол ортопедический предназначен для операций на конечностях и позвоночнике, репозиции отломков при переломах костей нижней конечности и позвоночника и накладывания гипсовой повязки. Больного укладывают на стол, делают обезболивание, конечности придают необходимое положение, после чего ее закрепляют так, чтобы можно было сделать вытяжение по длине с противовытяжением.

С помощью приспособления стола осуществляют постепенное вытяжение, положение отломков контролируют ощупыванием или лучше с помощью рентгеновского аппарата. При необходимости вытяжение увеличивают и изменяют положение конечности. После сопоставления отломков при продолжающемся вытяжении накладывают иммобилизирующую повязку. Репозицию отломков также проводят при применении операции остеосинтеза и наложении аппаратов для внеочагового чрескостного остеосинтеза. После фиксации отломков и снятия вытяжения необходим рентгенологический контроль.

Репозицию отломков костей можно выполнять на специальных аппаратах, позволяющих проводить репозицию переломов костей верхней или нижней конечностей. Существуют разработанные в клинике военной травматологии и ортопедии ВМедА аппараты для репозиции отломков при переломах костей предплечья и голени.

После обезболивания конечность закрепляют в аппарате. При репозиции костей предплечья кисть (пальцы) закрепляют в фиксаторе («лире»), противоупор создают специальным приспособлением аппарата с приданием сгибания в локтевом суставе под углом  $90^\circ$ .

Аппаратом проводят вытяжение конечности и придают необходимое для сопоставления отломков положение супинации или пронации. После окончания репозиции при продолжающемся вытяжении накладывают гипсовую повязку.

На нижней конечности с помощью аппаратов в основном проводят репозицию костей голени. Стопу фиксируют, а противовытяжение создают за счет сгибания коленного сустава и упора в подколенной области. Постепенно осуществляют вытяжение, если достигается сопоставление отломков, накладывают гипсовую повязку.

### Постоянное, или скелетное вытяжение

Репозицию отломков скелетным вытяжением (за кости конечности) выполняют при переломах, когда и дальнейшее лечение больного продолжают с его применением. К ним относятся переломы костей, отломки которых после сопоставления не представляется возможным удержать в правильном положении с помощью гипсовой повязки или других иммобилизирующих средств. Это винтообразные, косые и оскольчатые переломы бедра и большеберцовой кости, некоторые переломы плеча.

Скелетное вытяжение применяют при лечении переломов, если из-за особенностей травмы, состояния пострадавшего или опасности развития осложнений нельзя использовать другой метод лечения. В таких случаях скелетное вытяжение продолжают в течение ограниченного времени как предварительный метод лечения, обеспечивающий репозицию отломков и временное их удержание.

Известно, что смещение отломков обусловлено направлением травмирующей силы, а также тоническим сокращением мышц.

Для успешного лечения перелома необходимо конечность установить в среднем физиологическом положении, преодолеть тоническое сокращение мышц, создать эффективное постепенное вытяжение и противовытяжение конечности; при этом направление вытяжения должно соответствовать положению центрального отломка.

*Обснащение для скелетного вытяжения.* Вытяжение проводят на кроватях, имеющих подголовник. Остальную их часть закрывают деревянным щитом, который прикрывают двумя матрацами. На спинках кровати устанавливают надкроватьную раму, которая облегчает уход за больными, а также помогает их сделать более активными. Для поднятия ножного конца кровати применяют специальные подставки с несколькими уровнями подъема. Нижнюю конечность укладывают на шину с роликовыми блоками, а верхнюю — на отводящую шину.

*Инструментарий.* Для скелетного вытяжения используют: стальную спицу, металлическую дугу для закрепления спицы, направитель для проведения спицы ручной или электрической дрелью, натягивающий и фиксирующий ключи.

Для подвешивания груза применяют капроновую леску толщиной 1 мм. Скелетное вытяжение лучше накладывать с применением стальных пружин-демпферов. Демпферирование систем постоянного вытяжения уменьшает колебания силы вытяжения при движениях.

*Методика.* Спицу проводят через метафиз нижнего конца бедра, бугристость большеберцовой кости (при переломах костей таза, бедра), через пяточную кость (при переломах костей голени) и локтевой отросток (при переломах плеча).

При наложении вытяжения над мышелками бедра спицу вводят изнутри кнаружи, через точку, соответствующую верхнему краю надколенника во фронтальной плоскости и в сагиттальной — граница передней и средней трети всей толщины бедра. При проведении спицы через основание бугристости большеберцовой кости место для введения должно располагаться на 1,5—2 см кзади от наиболее выступающей поверхности ее. Спицу проводят снаружи кнутри, избегая повреждения малоберцового нерва.

При применении вытяжения за пяточную кость точка введения спицы должна располагаться в центре тела кости. Стопу устанавливают под прямым углом, проводят линию от задней части внутренней лодыжки до наиболее выступающей кзади точки пяточного бугра. Середина линии будет соответствовать центру тела пяточной кости. Спицу вводят изнутри кнаружи.

Используют спицу длиной 30 см и диаметром 1-2 мм. Один конец спицы плоский, другой имеет трехгранную заточку. Спицу вводят дрелью с телескопическим направителем. После проведения через кость спицу натягивают и закрепляют в специальной скобе. Ногу укладывают на шину, снабженную блоками. К скобе присоединяют тросик (леску) с закрепленным грузом.

*Порядок наложения вытяжения.* Весь инструментарий и спица должны быть стерильными. После обезболивания раствором анестетика в гематому конечность укладывают на шину. Обрабатывают хирургическое поле. В области предполагаемого введения и выхода спицы кожу и все ткани, включая надкостницу, анестезируют 0,5% раствором новокаина (30-40 мл). Плоский конец спицы закрепляют в дрели. Острым концом спицы прокалывают кожу и мягкие ткани до кости. Хирург устанавливает правильное направление спицы (перпендикулярно к длинной оси отломка и строго параллельно фронтальной плоскости), затем дрелью вводят спицу, после чего один конец ее сразу закрепляют в дуге, а другой — фиксируют после натяжения спицы. Спица должна быть хорошо натянута и закреплена. При плохом натяжении она изгибается и может сломаться. Закрепляют трос за дугу и навешивают груз. После изучения рентгенограмм периферический отдел конечности устанавливают в положении, при котором оси периферического и центрального отломков совпадают.

При применении скелетного вытяжения (рис. 20) необходимо соблюдать следующие правила.

1. Приподниманием ножного конца кровати создают противовытяжение, причем чем больше груз, тем больше должен быть приподнят ножной конец кровати. В процессе вытяжения больной может смещаться в сторону груза или к головному концу кровати, в первом случае кровать недостаточно приподнята, во втором — кровать приподнята слишком высоко. То и другое положения не создают условий успешного проведения вытяжения. При эффективном вытяжении ягодичная область не должна касаться плоскости кровати. Известно, что поднятие ножного конца кровати приводит к отрицательным последствиям (повышение центрального венозного давления, гипоксия головного мозга, перегрузка правого сердца, ухудшение легочной вентиляции и др.). В. В. Ключевский рекомендует при применении груза 5—6 кг не

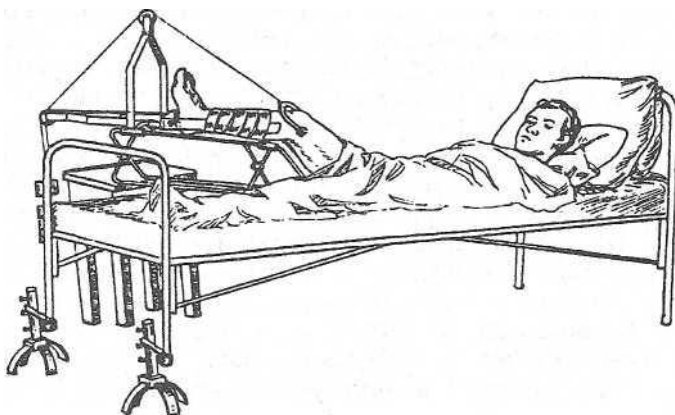


Рис. 20. Схема скелетного вытяжения при переломе бедренной кости

приподнимать ножной конец кровати, а при использовании больших грузов противовытяжение обеспечивать металлическими вертикальными штангами, удерживающими больного за подмышечные впадины.

2. Направление вытяжения должно соответствовать оси центрального обломка.

3. Груз увеличивают постепенно с таким расчетом, чтобы к концу суток был достигнут необходимый вес. Это создает условия к успешному сопоставлению отломков в первые дни после перелома. При лечении переломов бедра применяют груз весом 8—18 кг, костей голени 6— 8 кг. После достижения сопоставления отломков груз уменьшают.

4. Изменением направления вытяжения можно активно воздействовать на положение периферического отломка.

Постоянно действующее вытяжение не раздражает и не вызывает рефлекторного сокращения мышц, а преодолевает только тоническое их напряжение.

Образующиеся рубцы в более поздние сроки препятствуют репозиции. После сопоставления отломков груз уменьшают до ликвидации диастаза, и продолжающееся скелетное вытяжение выполняет иммобилизирующую роль.

Правильно выполнить скелетное вытяжение с целью репозиции отломков может только опытный хирург. Сопоставление отломков при применении скелетного вытяжения осуществляют следующими способами.

1. Увеличение груза проводят постепенно (по 0,5—1 кг за сутки в первые 5 дней) до сопоставления отломков.

2. Одновременно устанавливают максимальный груз. Сопоставление отломков достигают в первые 5 дней, затем груз уменьшают.

3. Устанавливают необходимый максимальный груз для устранения смещения отломков по длине в течение 0,5—1 ч; смещение отломков по ширине достигают с помощью рук. В последующем оставляют меньший груз, необходимый для обездвиживания отломков.

4. Репозицию отломков осуществляют руками, а обездвиживание отломков в последующем скелетным вытяжением.

Лечение больного на скелетном вытяжении длится в течение всего периода необходимого для сращения отломков или в первые 5-6 нед, а затем накладывают гипсовую повязку.

Больной, находящийся на скелетном вытяжении, нуждается в ежедневном осмотре врача, а также во внимании среднего и, особенно, младшего медицинского персонала. Во время вытяжения его нельзя эвакуировать. Длительное пребывание больного в постели в состоянии гиподинамии приводит к ряду функциональных изменений в сердечно-сосудистой системе, органах дыхания и желудочно-кишечном тракте, что часто сопровождается, особенно у пожилых, тяжелыми осложнениями. Поэтому скелетное вытяжение используют только в случаях, если другие способы лечения применены быть не могут.

### Открытая репозиция

Открытая репозиция — это сопоставление отломков под визуальным контролем при открытых переломах, а также при выполнении операции внутреннего остеосинтеза.

Открытую репозицию проводят ручным или аппаратным способом с использованием различных ортопедических (хирургических) инструментов. При открытой репозиции, особенно закрытого перелома, всегда ухудшаются условия для последующего сращения отломков: дополнительно повреждаются окружающие перелом мягкие ткани, надкостница, костный мозг, нарушаются в той или иной степени кровоснабжение и иннервация костной ткани отломков. Поэтому при открытой репозиции нельзя выделять отломки на значительном протяжении. Необходимо стремиться к максимальному сохранению биологических механизмов репаративной регенерации костной ткани. В современных условиях к такому методу репозиции при закрытых переломах прибегают лишь только в случаях, когда выполняют внутренний остеосинтез.

### СПОСОБЫ ФИКСАЦИИ ОТЛОМКОВ КОСТЕЙ

При выборе метода лечения больных с переломами костей учитывают состояние больного, его возраст, локализацию и характер перелома, а также имеющиеся осложнения. При лечении открытых переломов — обширность повреждений кожных покровов и мягких тканей, характер раны, ее загрязненность и время, прошедшее после ранения.

С биологической точки зрения предпочтительнее методы, не наносящие дополнительной травмы тканям, обеспечивающие надежное обездвиживание костных отломков и предупреждающие развитие общих и местных осложнений. Как можно раньше проводят реабилитационные мероприятия, направленные на активизацию пострадавших.

В травматологических отделениях лечебных учреждений для лечения раненых и больных с переломами костей применяют весь арсенал современных методов, включая внешний чрескостный и внутренний

остеосинтез. В хирургических отделениях районных больниц (омедб) лечение больных осуществляют с использованием консервативных методов (гипсовая повязка, репозиция отломков плюс гипсовая повязка, лечебные шины, скелетное вытяжение и др.), а в тех случаях, когда необходимы более сложные методы (внутренний или внешний остеосинтез), пострадавших переводят для лечения в травматологическое отделение.

Иммобилизацию конечности или фиксацию отломков при переломах обеспечивают с помощью гипсовых повязок, лечебных шин, скелетного вытяжения, аппаратов для чрескостного остеосинтеза и имплантатов для внутреннего остеосинтеза.

При выборе конкретного способа обездвиживания отломков должны быть соблюдены определенные принципы (С. С. Ткаченко, 1985).

1. *Биологический принцип.* Применение того или иного способа обездвиживания отломков не должно сопровождаться значительной травмой тканей, т. к. нормальный процесс репаративной регенерации костной ткани может протекать лишь при сохранении основных источников регенерации, которые и обеспечивают в конечном итоге процесс сращения костей. Это значит, что следует прежде всего отдавать предпочтение методикам, не требующим обширного отслоения надкостницы и других тканей, а хирург, выполняя операцию, должен стремиться не наносить значительную травму тканям.

2. *Механический принцип.* Способ остеосинтеза должен обеспечить абсолютно точное сопоставление отломков, их контакт по всей линии излома и надежное обездвиживание. При этом учитывают, какая кость пострадала, уровень и характер плоскости излома. При некоторых видах переломов (многооскольчатые, раздробленные), если в силу каких-либо обстоятельств не представляется возможным выполнить механические принципы лечения, показания к применению внутреннего остеосинтеза ограничены. У таких пострадавших чаще применяют внешнюю фиксацию отломков аппаратами.

3. *Прогностический принцип.* Принцип предусматривает профилактику возможных осложнений и в соответствии с этим приоритет отдают тому способу обездвиживания отломков, который меньше всего связан с риском развития тяжелых осложнений.

При выборе метода учитывают сроки лечения, возможность быстрой активизации пострадавших и их реабилитации.

Каждый из методов применяют по *следующим показаниям.*

1. При переломах без смещения отломков или с незначительным смещением, а также после успешной одномоментной репозиции поперечных и близких к ним переломов отломки обездвиживают гипсовой повязкой.

2. При оскольчатых и раздробленных закрытых и особенно открытых переломах, а также переломах, сопровождающихся значительным повреждением мягких тканей, ожогом или ранним нагноением, и застарелых переломах применяют скелетное вытяжение или внешнюю фиксацию отломков компрессионно-дистракционными аппаратами.

3. При поперечных или близких к ним переломах, косых и винтообразных переломах бедренной, большеберцовой, плечевой и костей предплечья со смещением отломков их фиксируют внутренними металлическими конструкциями.

### Гипсовая повязка

Иммобилизация конечности лонгетно-циркулярной гипсовой повязкой является наиболее часто применяемым методом обездвиживания костей при переломах без смещения отломков или после их успешной репозиции. Однако после иммобилизации конечности гипсовой повязкой при некоторых видах переломов костей (раздробленные, оскольчатые, косые и винтообразные) часто происходит вторичное смещение отломков. Этому способствуют исчезновение отека, рассасывание гематомы, развитие атрофии мышц. Возможность его появления меньше при переломах с поперечной или близкой к ней линией излома при правильно наложенной и хорошо отмоделированной гипсовой повязке. Поэтому иммобилизация конечности гипсовой повязкой показана при переломах без значительного смещения отломков или после репозиции отломков при поперечных и близких к ним переломах костей голени, плеча, предплечья, костей стопы и кисти.

Гипсовая повязка, изготовленная из полос ткани (марли), пропитанной гипсовой кашицей впервые была применена голландскими врачами Матисеном и Ван де Лоо. Методика ее наложения была описана авторами в книге «О гипсовой повязке и ее применении в лечении переломов» (Льеж, 1854 г.). Чуть позднее, великим русским хирургом Н. И. Пироговым, гипсовая повязка была впервые применена на театре военных действий. В том же 1854 г. в свет вышел его труд «Налепная алебастровая повязка в лечении простых и сложных переломов и для транспорта раненых на поле сражения». Эффект от обездвиживания отломков был настолько велик, что Н. И. Пирогов запретил иссекать диафизы костей, резко сократив число ампутаций.

Гипс готовят из сернокислого кальция ( $\text{CaSO}_4 \times 2\text{H}_2\text{O}$ ). Во время прокаливании в печах при температуре  $130^\circ \text{C}$  он теряет одну молекулу воды ( $\text{CaSO}_4 \times \text{H}_2\text{O}$ ). При последующем смешивании с водой после «схватывания» в течение 5—8 мин гипс превращается в кристаллический дигидрат ( $\text{CaSO}_4 \times 2\text{H}_2\text{O}$ ). Применяют также специальные сорта гипса, позволяющие уменьшить расход марли и вес гипсовой повязки, что одновременно повышает прочность повязки и сокращает время ее наложения.

Правильно наложенная гипсовая повязка обеспечивает покой конечности, а высокая гигроскопичность гипса создает хорошие условия для всасывания раневого отделяемого.

Для медицинских целей используют как готовые неосыпающиеся гипсовые бинты в пластиковой герметичной упаковке, так и гипс в порошке.

Перед изготовлением гипсовых бинтов и лонгет из марли и гипсового порошка проверяют качество гипса. Смешивают немного гипса с



водой комнатной температуры и из образовавшейся массы скатывают шарик. Гипс хорошего качества через 5—8 мин затвердевает, а шарик при ударе о пол издает металлический звук. Если гипс плохого качества, затвердение наступает в более длительные сроки, и шарик, изготовленный из гипса, при ударе издает глухой звук или разрушается. Ускорить затвердение гипса можно с применением более теплой воды. Качество гипса улучшается, если его просеять через сито и прокалить на специальной плите. После прокаливания качество гипса определяют описанной пробой. Приготовленный гипс хранят в герметически закрывающемся металлическом ящике или в полиэтиленовых мешках.

Заготовкой гипсовых бинтов и их хранением занимается гипсовый техник (техник по лечебной иммобилизации). Из марлевых бинтов (шириной 10 и 14 см) делают гипсовые бинты и гипсовые лонгеты в 6—8 слоев марли размером 14 x 100 см, 10 x 75 см и 10 x 50 см. Гипсовые бинты и лонгеты готовят следующим образом. Порошок гипса втирают кистью руки так, чтобы все ячейки марли были заполнены гипсом с небольшим избытком.

Гипсовые повязки на нижнюю конечность накладывают на специальном ортопедическом столе, на упрощенном ортопедическом столе и на аппарате РГ-1. Торако-брахиальную повязку под наркозом обычно накладывают на ортопедическом столе с применением специальной металлической планки, на которую больного укладывают спиной, в остальных случаях гипсовую повязку на верхнюю конечность накладывают в положении больного сидя или стоя.

Для наложения (снятия) гипсовых повязок необходимы следующие предметы и инструменты:

1. Ортопедический стол, аппарат РГ-1 или упрощенный ортопедический стол.
2. Герметически закрывающиеся ящики (5-6 штук) для хранения готовых гипсовых бинтов, лонгет и прокаленного гипса.
3. Таз и ведро для воды.
4. Сито для просеивания гипса.
5. Противень для прокаливания гипса.
6. Стол с пластмассовым покрытием или доска для разглаживания лонгет.
7. Ножницы для рассечения повязки (специальная электрическая пила).
8. Щипцы для отгибания краев повязки.
9. Пила для распиливания высохшей повязки.
10. Нож для разрезания влажной повязки.

Для условий, когда после наложения гипсовой повязки раненые подлежат быстрой эвакуации, необходимо иметь приспособления для коллективной или индивидуальной сушки гипсовых повязок.

*Показания и противопоказания к наложению глухой гипсовой повязки.* Гипсовую повязку накладывают после хирургической обработки открытых (огнестрельных и неогнестрельных) переломов, репозиции или операции остеосинтеза отломков костей, а также при закрытых перело-



Рис. 21. Правильное отжимание воды из гипсового бинта

мах без смещения отломков. Противопоказаниями к наложению гипсовой повязки являются:

1) повреждение крупных сосудов, в том числе после перевязки сосудов до выяснения жизнеспособности конечности;

2) инфекционные осложнения огнестрельной или послеоперационной раны (анаэробная инфекция, флегмона, гнойные затеки);

3) обширный глубокий ожог или отморожение;

4) гангрена конечности на почве повреждения сосудов;

5) значительный отек конечности; флебиты и тромбофлебиты всей конечности

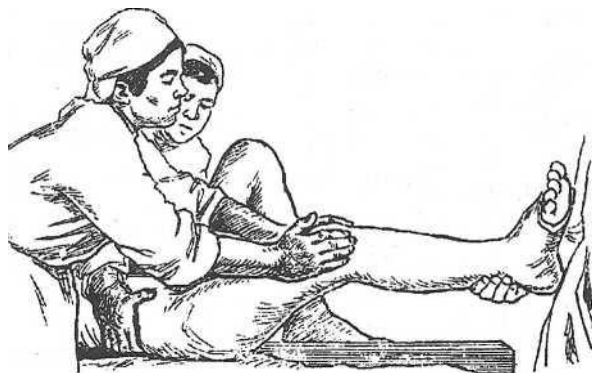
Относительным противопоказанием к наложению гипсовой повязки является опасность вторичного кровотечения. При наличии такой угрозы перед наложением гипсовой повязки провизорно накладывают жгут на конечность. Концы его выводят через окна, сделанные в повязке. При первых признаках кровотечения жгут затягивают. Начальные признаки инфекционного осложнения (высокая температура, сдвиги со стороны периферической крови) не препятствуют применению гипсовой повязки. Имобилизация конечности является необходимым мероприятием в комплексном лечении инфекционных осложнений.

### Правила наложения гипсовой повязки

Больного укладывают на ортопедический стол (репозиционный аппарат) и конечности придают необходимое положение — среднее физиологическое или функционально удобное, в котором ее удерживают руками или с помощью принадлежностей стола. Все выступающие костные точки покрывают ватными прокладками.

Гипсовые лонгеты и бинты на 2—3 мин кладут в таз с водой комнатной температуры так, чтобы вода их полностью покрывала. Прекращение выделения пузырьков воздуха свидетельствует о хорошем смачивании гипса и марли водой. Промокший свернутый гипсовый бинт (лонгету) осторожно выжимают с обоих концов (рис. 21). Перед наложением гипсовые лонгеты тщательно разглаживают, устраняют все складки и выступы. Для предупреждения локальных вдавлений бинты наносят на конечность без натяжения и постепенно раскручивают.

Туры бинта должны идти в одном направлении, слева направо. Все последующие ходы бинта в повязке должны на 2/3 прикрывать предыдущие. Каждый новый слой приглаживают ладонью для прочности повязки. Необходимо следить, чтобы ассистенты держали конечность всей кистью, не оставляя вдавлений отдельными пальцами.



**Рис. 22.** Моделировка гипсовой повязки в области коленного сустава

Повязку моделируют в процессе ее затвердевания: на нижних конечностях — в области гребней подвздошных костей, седалищного бугра, большого вертела, мыщелков бедра и большеберцовой кости, надколенника (рис. 22), лодыжек, продольного свода стопы, а также по бокам ахиллова сухожилия. На верхних конечностях тщательное моделирование повязки необходимо над ключицей, дельтовидно-грудной бороздкой, в области плечевого сустава, надмыщелков плеча, а также на протяжении предплечья. Сразу после наложения повязки химическим карандашом на ее поверхность наносят расположение отломков, контуры раны, дату ранения, наложения повязки и номер госпиталя.

Больной еще в течение 20—30 мин лежит на столе в гипсовой, а затем его осторожно переносят на носилки с жесткой поверхностью. Под коленный сустав и голень подкладывают ватные подушки, обшитые клеенкой.

### Гипсовые лонгеты

Для иммобилизации применяют боковые или задние гипсовые лонгеты, укрепленные на конечности обычными марлевыми бинтами. Иммобилизацию гипсовыми лонгетами выполняют при тяжелых ушибах и повреждениях связочного аппарата, после вправления вывихов при некоторых видах переломов (надломы, трещины, вколоченные переломы и др.), а также при наличии противопоказаний к наложению глухой гипсовой повязки.

*Порядок наложения гипсовых лонгет.* Сантиметровой лентой определяют необходимый размер гипсовой лонгеты, после смачивания в воде ее тщательно разглаживают и прилежащую к коже сторону покрывают тонким слоем ваты. Гипсовую лонгету моделируют по конечности и закрепляют марлевыми бинтами.

*Плечевой сустав и плечо.* Применяют две гипсовые лонгеты по Турнеру (повязка «воронье гнездо»). Первую лонгету (14 x 100 см) накладывают от здоровой лопатки по наружной поверхности плеча и тыль

ной — предплечья до головок пястных костей, вторую (10x75) в области плечевого сустава накладывают на предыдущую, далее ее располагают по передней поверхности плеча и ладонной — предплечья до дистальной ладонной складки. Лонгеты закрепляют марлевым бинтом, руку укладывают на треугольную подушку, помещенную в подмышечную впадину.

*Локтевой сустав.* Его иммобилизируют одной или двумя гипсовыми лонгетами, которые накладывают от верхней трети плеча по наружной или обоим поверхностям руки до головок пястных костей.

*Предплечье.* Иммобилизацию выполняют двумя гипсовыми лонгетами от средней трети плеча и до головок пястных костей. Предплечье должно находиться в среднем положении между супинацией и пронацией. Угол сгибания в локтевом суставе  $90^\circ$ , кисть устанавливают в положении тыльной флексии.

*Кисть.* Гипсовую лонгету располагают по ладонной поверхности до верхней трети предплечья.

*Коленный сустав.* Применяют две боковые лонгеты от верхней трети бедра и до нижней трети голени.

*Голеностопный сустав и стопа.* Иммобилизацию проводят U-образной гипсовой лонгетой до верхней трети голени, которая охватывает подошвенную лонгету.

*Передний отдел стопы (повреждения 2—5 пальцев, изолированные переломы 2~5 плюсневых костей).* Накладывают подошвенную (заднюю) гипсовую лонгету от кончиков пальцев до нижней трети голени.

### Лонгетно-циркулярные гипсовые повязки

Существуют специальные гипсовые лонгетно-циркулярные повязки, предназначенные для разных областей опорно-двигательного аппарата. Для удержания плечевого пояса после травм или операций применяют повязку Смирнова—Вайнштейна, которая представляет собой две индивидуально сделанные гипсовые лонгеты, циркулярно крест-накрест охватывающие туловище. Одна из лонгет опоясывает локоть согнутой под углом  $90^\circ$  поврежденной руки и здоровое надплечье (наподобие пулеметной ленты). Вторая охватывает туловище и плечо поврежденной конечности. Поверх лонгет накладывают туры гипсового бинта.

*Торако-брахиальная повязка.* Для торако-брахиальной повязки требуется 5-6 лонгет 14 x 100 см, две лонгеты 10 x 75 см, одна — 10 x 50 см, 6-7 бинтов шириной 14 см и два бинта шириной 10 см. Тонким ватником покрывают грудную клетку, включая гребни подвздошных костей.

Первыми тремя лонгетами 14 x 100 см создают корсет от подмышек и чуть ниже гребней подвздошных костей. Лонгеты закрепляют циркулярными ходами двух-трех гипсовых бинтов шириной в 14 см (рис. 23 а).

Четвертую лонгету (14 x 100 см) укладывают, начиная от лопатки здоровой стороны, на больное плечо по латерально-задней поверхности его и по тыльной поверхности предплечья до головок пястных костей. Для моделирования в области локтевого сустава лонгету частично надрезают с двух сторон.

Пятую лонгету (10 x 75 см) помещают на предыдущую от лопатки больной стороны по передней поверхности плечевого сустава, плеча, ладонной поверхности предплечья до головок пястных костей. В области локтевого сустава ее с двух сторон частично надрезают. Лонгеты укрепляют двумя бинтами шириной в 14 см и двумя бинтами шириной по 10 см.

Шестую лонгету (10 x 75 см) укладывают от локтевого сустава по внутренней поверхности плеча в сторону подмышечной впадины. Затем она идет по передней подмышечной линии груди, опускаясь чуть ниже крыла подвздошной кости.

Седьмую лонгету (10 x 50 см) складывают вдвое и помещают на предыдущую (рис. 23 б).

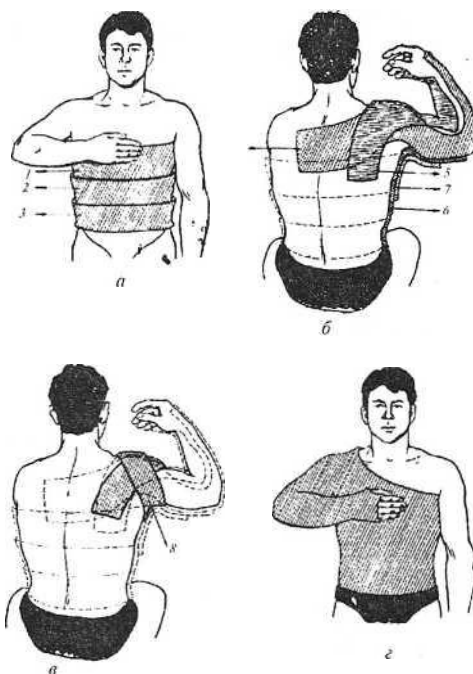
Восьмой лонгетой (14 x 100 см) в виде незаконченной восьмерки укрепляют плечевой сустав. Лонгету фиксируют двумя бинтами шириной в 14 см каждый (рис. 23 в).

Для сохранения заданного отведения плеча между гребнем подвздошной кости и локтевым суставом помещают упор — деревянную палочку, укрепленную гипсовым бинтом.

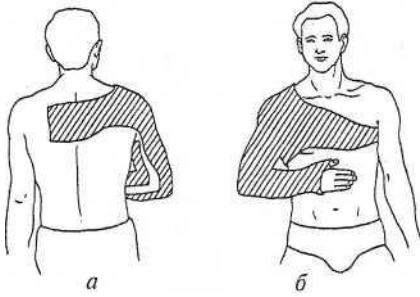
Во время наложения повязку моделируют в области ключицы, межлопаточного пространства, локтевого сустава и крыльев подвздошных костей (рис. 23 г).

**Гипсовая повязка для иммобилизации локтевого сустава.** Для наложения повязки требуются: одна лонгета 14 x 100 см, одна лонгета 10 x 75 см, два бинта шириной по 14 см и один бинт шириной 10 см.

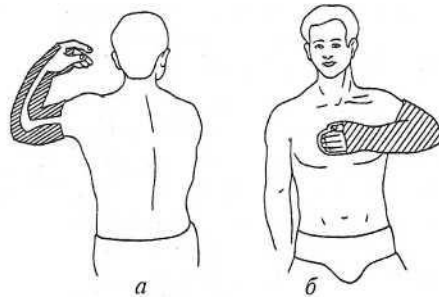
Перед наложением повязки руку сгибают в локтевом суставе под углом 90°, предплечье устанавливают в среднем положении между прона-



**Рис. 23.** Торако-брахиальная повязка: а — первые три лонгеты; б — четвертая, пятая, шестая и седьмая; в — восьмой лонгетой укрепляют сустав; г — торако-брахиальная повязка



**Рис. 24.** Гипсовая повязка для иммобилизации локтевого сустава: *a* — первая и вторая лонгеты; *б* — готовая повязка



**Рис. 25.** Гипсовая повязка для иммобилизации предплечья и лучезапястного сустава: *a* — порядок наложения; *б* — готовая повязка

цией и супинацией, кисти придают тыльное разгибание ( $30^\circ$ ). Тонким ватником покрывают верхнюю часть грудной клетки.

Первую лонгету ( $14 \times 100$  см) накладывают от лопатки здоровой стороны по наружно-задней поверхности плеча, тыльной поверхности предплечья и до головок пястных костей.

Вторую лонгету ( $10 \times 75$  см) укладывают от плечевого сустава по передней поверхности плеча, предплечья и до головок пястных костей (рис. 24 *a*). Затем лонгеты укрепляют бинтами: двумя — шириной 14 см и одним — 10 см.

Моделируют область плечевого сустава, надмыщелков плеча и предплечья (рис. 24 *б*).

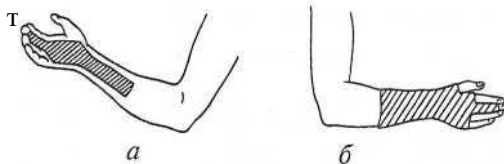
#### **Гипсовая повязка для иммобилизации предплечья и лучезапястного**

**сустава.** Для повязки требуются одна лонгета размером  $10 \times 75$  см, вторая —  $10 \times 50$  см и два бинта шириной по 10 см.

Предплечье устанавливают в среднее положение между пронацией и супинацией, локтевой сустав сгибают под углом  $90^\circ$ , кисть — в положении тыльной флексии на  $30^\circ$ .

Первую лонгету ( $10 \times 75$  см) накладывают по тыльной поверхности предплечья от головок пястных костей до средней трети плеча, вторую ( $10 \times 50$  см) — по ладонной поверхности (рис. 25 *a*). На уровне локтевого сустава лонгеты частично надрезают в поперечном направлении. Двумя бинтами шириной 10 см лонгеты укрепляют, повязку тщательно моделируют в области надмыщелков и предплечья (рис. 25 *б*).

#### **Гипсовая повязка для иммобилизации кисти и пальцев.**



**Рис. 26.** Гипсовая повязка для иммобилизации одного пальца: *a* — порядок наложения лонгеты; *б* — готовая повязка

Требуются две лонгеты размерами  $10 \times 50$  см и один бинт шириной 10 см. Кисть устанавливают в положении тыльной флексии ( $30^\circ$ ) а пальцы — под углом  $120^\circ$ .

Первую лонгету ( $10 \times 50$  см) укладывают по ладонной, вторую — по тыльной поверхно-

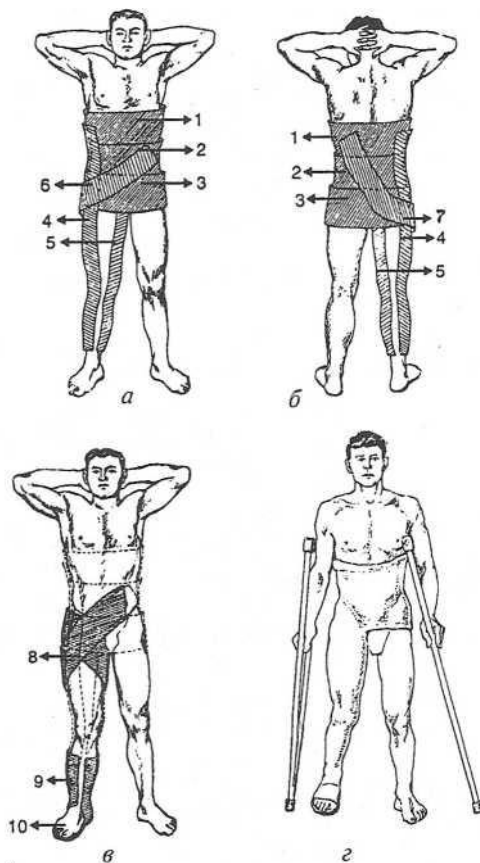


Рис. 27. Тазобедренная гипсовая повязка:

*а* — порядок наложения первых семи лонгет; *б* — то же, вид сзади;  
*в* — порядок наложения восьмой, девятой, десятой лонгет; *г* — готовая повязка

и до верхней трети предплечья. Если необходимо, ладонную лонгету накладывают от кончиков пальцев. При фиксации одного пальца периферическую часть лонгеты сужают по размеру пальца (рис. 26 *а*). Лонгеты фиксируют одним бинтом шириной 10 см (рис. 26 *б*).

**Гипсовая повязка для иммобилизации бедра.** Обездвиживание всей нижней конечности, включая тазобедренный сустав, может обеспечить только тазобедренная гипсовая повязка.

Для тазобедренной гипсовой повязки требуются пять-шесть лонгет размерами 14 x 100 см, три лонгеты — 10 x 75 см, две — 10 x 50 см и восемь бинтов шириной 14 см.

Конечность устанавливают в положении бокового отведения в тазобедренном суставе ( $10^\circ$ ), сгибания в коленном суставе ( $170-175^\circ$ ), стопы — под прямым углом.

На верхнюю часть живота для создания под повязкой свободного пространства перед наложением повязки кладут тщательно сложенную простыню. Крылья подвздошных костей покрывают тонким ватником.

Первыми тремя лонгетами (14 x 100 см) создают корсет от сосков и углов лопаток до нижней границы лонного сочленения и копчика. Лонгеты укрепляют двумя бинтами.

Четвертую лонгету (14 x 100 см) укладывают от наружной лодыжки, заканчивается она на корсете.

Пятую лонгету (10 x 75 см) — от медиальной лодыжки по внутренней поверхности до промежности.

Лонгеты укрепляют циркулярными ходами трех бинтов шириной по 14 см каждый.

Шестую лонгету (10 x 75 см) наносят по ходу паховой складки (рис. 27 а, б).

Седьмой лонгетой (10 x 75 см) прикрывают ягодицу.

Восьмая лонгета (14 x 100 см), восьмиобразная, циркулярно охватывает бедро и область тазобедренного сустава.

Девятая лонгета (10 x 50 см) в виде стремени охватывает подошву и фиксирует голеностопный сустав (рис. 27 в).

Десятая лонгета (10 x 50 см), сложенная вдвое, создает подошву и выступает на 1 — 1,5 см за кончики пальцев.

Моделируют гребни подвздошных костей, надмышелки бедра, коленную чашечку, лодыжки, область ахиллова сухожилия и свод стопы (рис. 27 г).

#### **Гипсовая повязка для иммобилизации голени и голеностопного сустава**

Повязка состоит из двух лонгет размерами 10 x 75 см, одной лонгеты 10 x 50 см и трех-пяти бинтов шириной по 14 см.

Перед наложением повязки коленный сустав сгибают под углом 170-175°, стопу устанавливают под прямым углом.

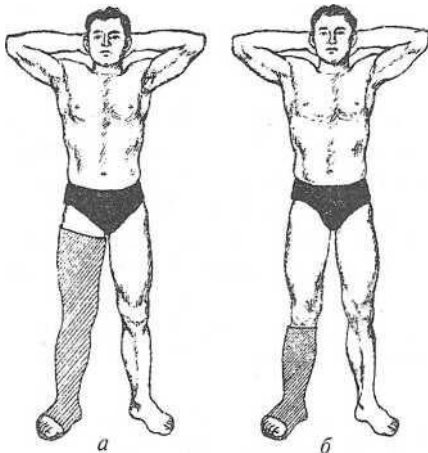
Первую лонгету (10 x 75 см) укладывают на наружной поверхности конечности, вторую (10 x 75 см) по внутренней — от подошвенной поверхности стопы и до верхней трети бедра. Для фиксации голени и голеностопного сустава лонгеты на-

кладывают до верхней или средней трети бедра. Третью лонгету (10 x 50 см), сложенную вдвое, накладывают по подошвенной поверхности стопы так, чтобы она выступала на 1—1,5 см за кончики пальцев (рис. 28 а).

Лонгеты укрепляют двумя-тремя бинтами шириной 14 см. В момент наложения повязки моделируют область надмышелков бедра, коленной чашечки, лодыжек, контуры ахиллова сухожилия и свод стопы.

#### **Гипсовая повязка для иммобилизации стопы**

Повязка состоит из трех лонгет размерами 10 x 50 см каждая и двух-трех бинтов шириной по 14 см.



**Рис. 28.** Гипсовая повязка для иммобилизации голени (а) и стопы (б)



Стопу устанавливают под прямым углом.

Первую лонгету (10 x 50 см) накладывают по наружной, вторую — по внутренней поверхности от верхней трети голени и до подошвенной поверхности стопы. Третью лонгету (10 x 50 см) складывают вдвое и укладывают на подошвенную поверхность стопы так, чтобы она выступала за кончики пальцев на 1 — 1,5 см.

Лонгеты укрепляют двумя-тремя бинтами шириной по 14 см (рис. 28 б). Гипсовую повязку моделируют в области лодыжек, ахиллова сухожилия и свода стопы. Для ходьбы в области свода стопы гипсовым бинтом фиксируют резиновую хоккейную шайбу.

**Гипсовый корсет для иммобилизации позвоночника.** Для наложения корсета требуется четыре-пять лонгет 14 x 100 см и пять-шесть бинтов шириной 14 см.

Больной находится в положении стоя, фиксированный петлей Глиссона в специальной раме. Грудную клетку и крылья подвздошных костей прикрывают тонким ватником. С помощью лонгет создают корсет от подмышечных впадин, рукоятки грудины и чуть ниже крыльев подвздошных костей. Лонгеты закрепляют бинтами. Особенно тщательно моделируют область крыльев подвздошных костей. После затвердевания гипса повязку рассекают спереди по средней линии, ножом удаляют избытки гипса в области подмышечных впадин и затем высушивают корсет. Корсет надевают на больного и закрепляют марлевыми бинтами.

Для организации работы необходимо знать, сколько потребуется марли и гипса для наложения отдельных видов гипсовых повязок или готовых неосыпающихся гипсовых бинтов (табл. 9). В расчетах следует учитывать, что лонгеты длиной 100 см готовят из 10 слоев марли шириной 20 см; 75 см — из 8 слоев шириной 15 см; 50 см — из 6 слоев шириной 10 см.

Таблица 9

Расчет потребности материалов для наложения повязок

Наименование гипсовой повязки	Количество стандартной марли, м (погонных)	Количество стандартного гипса, кг	Гипсовые бинты длиной 3 м		
			шириной 20 см	шириной 15 см	шириной 10 см
Торако-брахиальная	12,0	7,2	7	20	7
Для локтевого сустава	3,0	2,1		6	3
Для лучезапястного сустава	1,2	0,8			5
Для кисти	0,6	0,5	-	-	3
Кокситная повязка	15,0	9,0	8	21	8
Для голени	4,0	3,0	-	5	5
Для голеностопного сустава	3,0	2,0		5	5
Для стопы	2,5	1,8	-	3	3

### Уход за больным в гипсовой повязке

После высыхания гипсовая повязка приобретает необходимую прочность и больного можно транспортировать.

Тазобедренная и торако-брахиальная повязки высыхают в проветриваемом помещении при температуре 18—20°С в течение 2-3 сут. Для ускоренного высыхания повязки, особенно на этапах медицинской эвакуации, раненых направляют в сушильные помещения с температурой воздуха 25-28° С и хорошей вентиляцией. В таких помещениях повязка высыхает в течение 6—12 ч.

В стационарных условиях для высушивания гипсовых повязок могут быть использованы лампа «соллюкс», световая ванна, тепловентиляторы и др. Однако необходимо помнить, что ускоренные способы высушивания гипсовой повязки могут привести к сдавлению конечности.

После наложения повязки больного укладывают на жесткую плоскость (щит). Переложить больного на носилки, «каталку» или кровать смогут три санитара. Они подводят под повязку руки до локтей. Один из них поддерживает верхнюю часть туловища, второй — нижнюю часть грудной клетки и верхнюю часть таза, а третий — нижнюю часть таза и бедра у коленных суставов. Если больной в сознании, он должен охватить руками шею санитара, поддерживающего верхнюю часть туловища. Поднимать больного нужно одновременно, чтобы повязка не сломалась.

При уходе за больным в гипсовой повязке необходимо предусмотреть следующее.

1. Повязка не должна быть сломана, поэтому пострадавшего осторожно укладывают в кровать со щитом.

2. Конечности придают возвышенное положение, под коленный сустав и голень подкладывают подушки для сохранения повязки во избежание развития отека.

3. Обеспечивают условия для постепенного высыхания повязки.

4. При наличии первых признаков сдавления сосудов и нервов, а также образования пролежней повязку срочно рассекают по всей длине. На нижней конечности повязку рассекают по средней линии передней поверхности голени. На верхней — по средней линии тыльной поверхности предплечья. Края повязки слегка раздвигают, устраняя сдавление, и подкладывают ватно-марлевую прокладку под линию рассечения.

При огнестрельных ранениях гипсовую повязку накладывают непосредственно на рану, укрытую толстым слоем салфеток. Затем гипсовую повязку рассекают по всей длине и укрепляют марлевыми бинтами. Для перевязок по контуру слоя салфеток вырезают над раной окно в гипсовой повязке.

### Осложнения при применении гипсовой повязки

Осложнения развиваются при неправильном наложении гипсовой повязки, в результате чего сдавливаются сосуды, нервы, образуются пролежни. При нарушении кровообращения пальцы становятся си

нюшными, холодными и неподвижными. Повязку срочно рассекают и конечности придают возвышенное положение. Потеря активной подвижности пальцев при нормальной их окраске свидетельствует о сдавлении нервного ствола. Наиболее часто происходит сдавление малоберцового нерва в области головки малоберцовой кости и локтевого нерва в области локтевого отростка. При этом необходимо срочно рассечь повязку и устранить сдавление.

В результате давления гипсовой повязки в области костных выступов (крестец, лодыжки, тыл стопы) образуются пролежни. Пролежней можно избежать при правильном наложении гипсовой повязки и ее моделировке, а также при внимательном отношении к жалобам больного. При появлении сдавления его срочно устраняют. Нередко под гипсовой повязкой начинается кровотечение, развивается анаэробная или гнойная инфекция, наступает вторичное смещение отломков. Своевременно диагностировать эти осложнения можно при внимательном клиническом наблюдении за больным.

Признаками кровотечения являются бледность кожных покровов, головокружение, учащенный пульс слабого наполнения, падение артериального давления и промокание гипсовой повязки кровью.

Наращение отека и появление чувства распираия тканей, пульсирующая боль, высокая температура, падение гемоглобина, сдвиг формулы крови влево без увеличения числа лейкоцитов являются признаками анаэробной инфекции.

Высокая температура, пульсирующая боль в ране, повышенная скорость оседания эритроцитов и увеличение числа лейкоцитов, наличие гнойного отделяемого свидетельствуют о развитии гнойных осложнений (флегмона, гнойные затеки, артрит и др.). При применении антибиотиков выраженные местные симптомы воспаления часто отсутствуют.

В настоящее время наряду с традиционной гипсовой повязкой, используемой как средство обездвиживания отломков после ручной или аппаратной репозиции, получили распространение новые виды повязок, применяемые, в основном, для временной иммобилизации после оперативных вмешательств на костях и суставах. Эти повязки состоят из специальных сортов гипса («Целлона»), быстро отвердевающих и прочных благодаря особой форме его кристаллов и различным наполнителям, а также из стекловолоконных тканей, пропитанных акриловыми или полиуретановыми полимерными композициями («Целло-каст», «Турбокаст» и др.).

Полимерные повязки имеют небольшой вес, водонепроницаемы, хорошо пропускают рентгеновские лучи. Снять или рассечь такую повязку можно лишь с использованием соответствующего инструмента.

*Методика наложения циркулярных полимерных повязок.* На травмированную конечность надевают трикотажный хлопчатобумажный чулок. Поверх чулка ее укрывают гигроскопической подкладкой из нетканых материалов, обеспечивающей защиту кожи над костными выступами. Далее тур за туром накладывают полимерную ленту в один-два слоя, что обеспечивает достаточную прочность. Некоторые композиции требуют предварительного замачивания ленты. Аналогичным образом изготавливают полимерные лонгетные повязки.

Наряду с полимерными повязками для иммобилизации конечностей используют термопластические пластиковые шины, которые при погружении в горячую воду (70° С) становятся мягкими и легко моделируются на сегменте. После остывания (4—5 мин) они сохраняют форму и прочность до повторного нагревания.

## ВНУТРЕННИЙ ОСТЕОСИНТЕЗ

- Внутренним „osteosинтезом называют метод оперативного лечения больных, при котором костную отломки фиксируют различными имплантатами, располагаемыми в теле пациента (металл, костные трансплантаты, биодеградирующие материалы и др.). Следует различать термины «внутренний остеосинтез» и «внутренняя фиксация». Об остеосинтезе обычно говорят только при лечении больных с переломами, поскольку остеосинтез — это соединение отломков костей, фиксация — более широкое понятие. Так, возможно выполнение внутренней фиксации таза и позвоночника сложными системами при наличии нестабильных повреждений их без переломов костей (вывихи позвонков, разрыв симфиза).

Среди способов, применяемых для внутреннего остеосинтеза, различают:

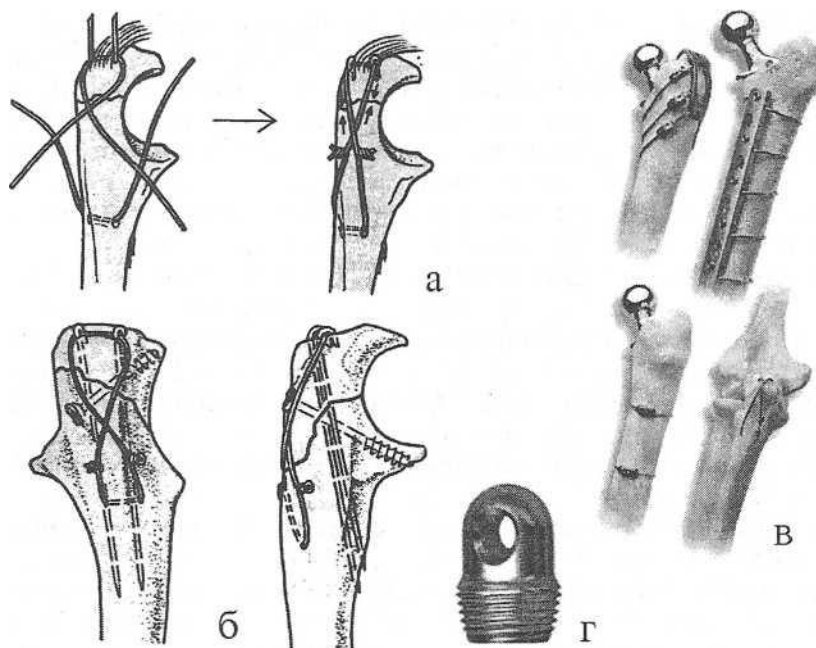
... 1) остеосинтез штифтами (внутрикостный или интрамедуллярный); 2) остеосинтез пластинами (накостный); 3) остеосинтез винтами (кортикальный); 4) остеосинтез спицами; 5) остеосинтез проволокой (серкляж).

Штифты при интрамедуллярном остеосинтезе вводят в мозговую полость, кости, фиксация отломков пластинами предусматривает их закрепление на поверхности кости.

Как правило, винтами соединяют отломки при около- и внутрисуставных, реже — при диафизарных переломах, а также при остеосинтезе малых фрагментов. В качестве самостоятельного способа остеосинтеза винты, в особенности при фиксации отломков диафиза длинных костей конечностей, применять нецелесообразно.

Спицы Киршнера для внутреннего остеосинтеза применяют с целью диа- и трансфиксации отломков, для серкляжа, а также для провизорной интраоперационной фиксации отломков, предвещающей применение другого способа остеосинтеза. Эти способы имеют, в основном, историческое значение, и их в современных условиях практически не используют.

Серкляж представляет собой способ остеосинтеза с применением петель из гибкой проволоки (в том числе плетеной — «кабели»). В настоящее время проволочный шов имеет ограниченное применение. Он используется, как правило, в тех случаях, когда другие способы остеосинтеза выполнить технически затруднительно. Серкляж в виде самостоятельного способа остеосинтеза (рис. 29 а, б) применяют для фиксации малых фрагментов, а также костных трансплантатов (рис. 29 в) в



**Рис. 29.** Остеосинтез серкляжем:

*а* — фиксация локтевого отростка 8-образным проволочным серкляжем; *б* — фиксация локтевого отростка 8-образным проволочным серкляжем и губчатым винтом; *в* — применение специальных кабелей (в качестве серкляжа) при переломах в зоне эндопротеза; *г* — вкладыш-держатель серкляжа для пластины (LCP)

сочетании с пластиной — при невозможности проведения винтов. В последнем случае используют специальные пластины либо обычные с держателями для проволоки (рис. 29 *г*). Остеосинтез проволокой переломов диафиза длинных костей конечностей в виде самостоятельного способа фиксации недопустим.

Любой вид остеосинтеза должен обеспечить прочную фиксацию отломков при правильном их сопоставлении и плотном контакте раневых поверхностей. Важным моментом внутреннего остеосинтеза является создание адекватной межотломковой компрессии. При компрессионном внутреннем остеосинтезе сдавление отломков раневыми поверхностями выполняют либо за счет конструктивных возможностей фиксирующего имплантата (винты, компрессирующие пластины), либо с помощью специальных съемных приспособлений — контракторов.

Компрессия между отломками сама по себе не ускоряет процесс репаративной регенерации костной ткани, положительное ее влияние объясняется усилением эффекта фиксации отломков. Сдавление отломков под влиянием тонического сокращения мышц и осевой нагрузки на конечность называют динамической или физиологической компрессией. Для достижения динамической компрессии при внутреннем остеосинтезе применяют стержни, винты и специальные накостные

конструкции, не препятствующие сближению отломков в области перелома. Этот вид компрессии считается наиболее совершенным. Компрессия, достигаемая на операционном столе с помощью специальных конструкций или временных (съёмных) компрессирующих приспособлений (контракторов), называется одномоментной компрессией. Оптимальным является сдавление между отломками с силой 100—350 Н. Следует иметь в виду, что сила сдавления между отломками уменьшается уже в первые сутки и затем может полностью исчезнуть.

По прочности фиксации отломков костей остеосинтез может быть репозиционным, то есть предотвращать их вторичное смещение в условиях отсутствия функциональной нагрузки на сегмент; и функционально-стабильным, то есть удерживать отломки костей при ограниченной или полной нагрузке, как минимум, обеспечивая возможность пассивных движений в сегменте. Выполнение репозиционного остеосинтеза предусматривает применение полноценной внешней иммобилизации конечности.

Совершенствование способов внутреннего остеосинтеза, в первую очередь функционально-стабильного, позволило разработать высокоэффективные с биомеханической и хирургической точек зрения технологии. Поэтому в настоящее время особое внимание исследователи уделяют технологиям остеосинтеза, соответствующим общебиологическим закономерностям остеорепарации и в наименьшей степени нарушающим процессы консолидации отломков, а также питание кости в целом. Такой вид остеосинтеза получил название «биологического».

Исходя из этих позиций, наиболее перспективным видом «биологического» остеосинтеза считают минимально инвазивный остеосинтез, позволяющий соединить отломки кости из ограниченных доступов или проколов кожи. К минимально инвазивным технологиям остеосинтеза относят остеосинтез канюлированными винтами, закрытый остеосинтез штифтами, в первую очередь без рассверливания мозговой полости кости, а также остеосинтез около- и внутрисуставных переломов специальными пластинами (малоинвазивными стабилизирующими системами — LISS, предназначенными для переломов дистальных отделов бедренной (LISS-DF) и проксимальных отделов большеберцовой (LISS-PT) костей).

В последние годы стало развиваться направление, получившее название «последовательного» остеосинтеза. Пострадавшим с тяжелой сочетанной или множественной травмой конечностей, таза, открытыми или огнестрельными переломами в начальном периоде травматической болезни выполняют фиксацию отломков внешними аппаратами с восстановлением оси и длины конечности. После стабилизации общего состояния, нормализации основных показателей гомеостаза и неосложненного заживления ран мягких тканей, а также при условии проведения антибиотикопрофилактики, возможен переход от метода внешнего остеосинтеза к внутреннему. При реализации принципов «последовательного» остеосинтеза предпочтение следует отдавать ми

нимально инвазивным технологиям. Данный подход позволяет повысить качество жизни пострадавшего в период лечения, значительно улучшает анатомические и функциональные исходы при одновременном сокращении сроков стационарного лечения.

### Показания и основные принципы внутреннего остеосинтеза

**Внутренний** остеосинтез обычно выполняют при безуспешности применения консервативных методов лечения: когда не удалось сопоставить («несопоставимые» переломы) или удержать (нестабильные или «неудержимые» переломы) отломки в правильном положении либо когда консервативное лечение приводит к значительному снижению качества жизни пострадавшего, увеличению сроков пребывания в стационаре или характеризуется высокой частотой неудовлетворительных ^анатомо-функциональных исходов. По первичным показаниям к остеосинтезу прибегают при некоторых видах закрытых и открытых переломов (невколоченные переломы шейки бедра, переломы локтевого отростка и надколенника с разрывом сухожильных растяжений мышц и др.), особенно сочетающихся с повреждением сосудов и нервов. Обязательно учитывают общее состояние пострадавшего, степень травмы- тизации мягких тканей в области операции и возможность сопоставить и надежно обездвижить отломки.

Основными принципами внутреннего остеосинтеза, в соответствии с рекомендациями АО (Ассоциации остеосинтеза) являются: 1) анатомически точная репозиция отломков кости, особенно при внутрисуставных переломах; 2) функционально-стабильная внутренняя фиксации я отло м ко в кости; 3) максимально возможное сохранение кровоснабжения отломков кости и мягких тканей благодаря применению малотравматичной хирургической техники; 4) раннее, по возможности активное и безболезненное восстановление движений в смежных суставах; 5) профилактика развития травматической болезни и ее осложнений.

Концепция современного функционально-стабильного или так называемого «биологического» остеосинтеза предусматривает создание оптимальных условий для остеорепаляции: 1) максимальное сохранение васкуляризации, всех, в том числе мелких, костных осколков даже за счет уменьшения точности их репозиции; достаточным для диафи- зарных переломов считают восстановление оси, длины сегмента, а также устранение ротационных смещений; 2) малотравматичность оперативного вмешательства и стремление к ограниченным хирургическим доступам, полукрытым технологиям имплантации фиксатора; 3) применение непрямых способов репозиции отломков, по возможности, без обнажения зоны перелома и без скелетирования кости; 4) устранение последствий системного влияния травмы на организм человека; 5) функционально-стабильную фиксацию отломков.

## Сроки операции и предоперационная подготовка больного

- Остеосинтез обычно проводят в первые 2-3 дня или на 10-21-е сутки, после нормализации общего состояния пострадавшего и проведения 25-дневной необходимой предоперационной подготовки. У пострадавших с — тяжелой сочетанной и множественной травмой, когда реально развивается выраженная иммунодепрессия, внутренний остеосинтез выполняют либо в первые трое суток («с учетом особенностей мезоток»). применяя мини-мально инвазивные технологии, либо после нормализации основных показателей гомеостаза (через 2—3 нед). К срочному оперативному вмешательству прибегают при повреждении, магистральных артериальных сосудов, а также когда имеется угроза некроза кожи или перфорации ее вследствие давления сместившимся отломком.

## Техническое оснащение внутреннего остеосинтеза

Конструкции для остеосинтеза должны быть лицензированы и разрешены к применению Министерством здравоохранения и социального развития РФ. В современных условиях применяют фиксаторы, изготовленные из металла, устойчивого к окислению в тканях организма — сплавов титана, безжелезистого молибденхромоникелевого сплава, нержавеющей стали и др. Установка имплантатов, выполненных из недоброкачественного металла или разнородных по его составу, приводит к коррозии и снижению прочности металлических конструкций, является причиной металлоза окружающих тканей, а также различных тяжелых осложнений (нагноение, локальный некроз и рассасывание костной ткани, нестабильность винтов в результате остеорезорбции, замедленная консолидация и ложные суставы и др.). С точки зрения коррозионной устойчивости и резистентности к развитию инфекции на поверхности имплантата и в окружающих его мягких тканях, имеют значение качество и технология изготовления конструкций. Поверхность имплантата может быть тщательно отполирована или иметь микропоры, способствующие врастанию соединительной ткани и даже кости. Иногда на поверхность фиксатора наносят различные виды керамики и другие специальные материалы, улучшающие его свойства.

Современный внутренний остеосинтез представляет собой совокупность достаточно сложных технологий, поэтому для каждого способа фиксации и многих видов имплантатов фирмами-изготовителями разработаны комплекты соответствующего оснащения. В общем виде, набор для хирургического лечения переломов костей состоит из двух упаковок, в первой содержатся имплантаты, во второй — инструментарий.

## Остеосинтез штифтами (внутрикостный, или интрамедуллярный)

Внутрикостный остеосинтез является одним из основных современных направлений внутривенной фиксации переломов, в первую очередь



диафизов длинных костей конечностей. Важным преимуществом интрамедуллярного остеосинтеза являются его минимальная травматичность как с точки зрения дополнительной хирургической травмы, так и с точки зрения нарушения процессов остеорепаляции, хотя вводимый штифт неминуемо нарушает внутрикостный кровоток.

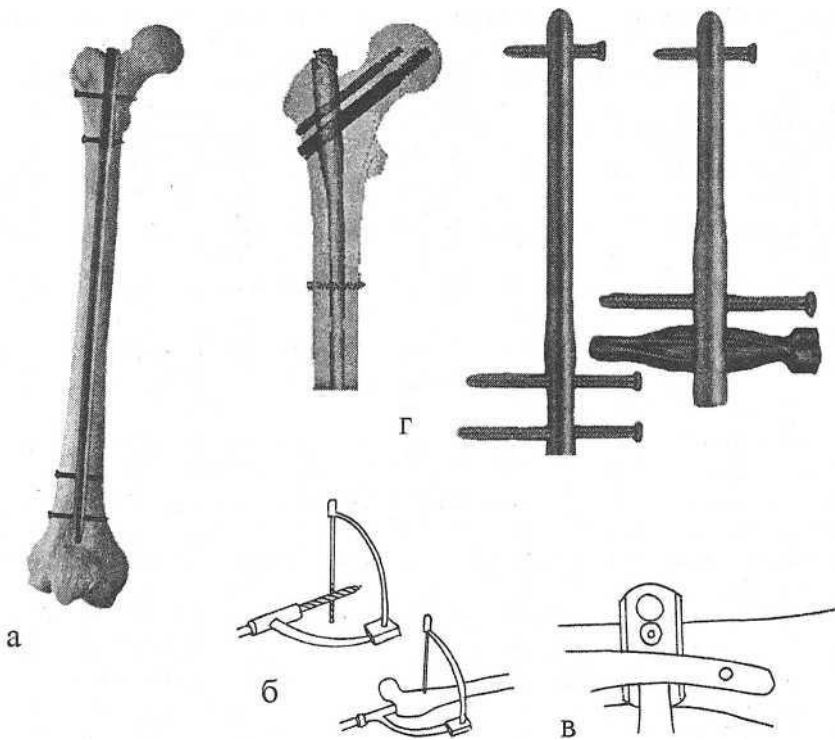
Различают следующие виды интрамедуллярных штифтов: штифты без блокирования и штифты с блокированием, также шрифты с рассверливанием мозговой полости кости и без рассверливания. Высокая функциональная стабильность правильно выполненного интрамедуллярного остеосинтеза позволяет частично, а, иногда, и полностью нагружать оперированный сегмент уже через несколько суток после операции. Это достигается тем, что нагрузка при внутрикостной фиксации отломков ориентирована по совпадающим между собой механическим осям кости и фиксатора.

Штифты без блокирования представляют собой стержни, как правило, округлого сечения, которые вводят в мозговую полость кости и “зашивают” в ней, обеспечивая соединение отломков. Внутрикостный остеосинтез штифтами без блокирования выполняют для соединения отломков при поперечных или близких к ним по характеру диафизарных переломах бедренной, большеберцовой и плечевой костей в средней трети. Более плотную посадку штифта и высокую степень функциональной стабильности остеосинтеза обеспечивают штифты с рассверливанием мозговой полости кости. Эта процедура осуществляется при помощи гибких сверл, которые почти на всем протяжении кости выравнивают диаметр костномозговой полости, чтобы он был на 1 мм меньше диаметра вводимого штифта.

Общими недостатками штифтов без блокирования являются невозможность их применения при переломах в верхней и нижней третях диафиза, при оскольчатом, косом или винтообразном характере линии перелома, а также неустойчивость этих фиксаторов к ротационным нагрузкам и общее для всех штифтов — разрушение эндоста и красного костного мозга, что снижает репаративный потенциал кости.

.. Штифты с блокированием в области верхнего и нижнего конца имеют специальные круглые и овальные отверстия, через которые чрескостно проводят по 2—3 винта, предупреждающих ротационные смещения проксимального и дистального отломков, а также их сближение при оскольчатых и многооскольчатых переломах (рис. 30 а). Эта технология позволяет расширить показания к применению интрамедуллярного остеосинтеза отломков при диафизарных переломах костей не только в средней, но в верхней и нижней третях (при условии что длина короткого отломка составляет не менее четверти длины сегмента), а также при оскольчатых и многооскольчатых переломах. Диаметр штифтов с блокированием без рассверливания выбирают так, чтобы он был меньше такового мозговой полости кости. Это позволяет не только щадить эндост, но и частично сохранять внутрикостный кровоток.

Существуют также штифты с блокированием для остеосинтеза и околоуставных переломов, в частности, проксимальные и дистальные бедренные (рис. 30 б), проксимальные плечевые штифты. Для повышения прочности блокирования у этих штифтов нередко применяют для



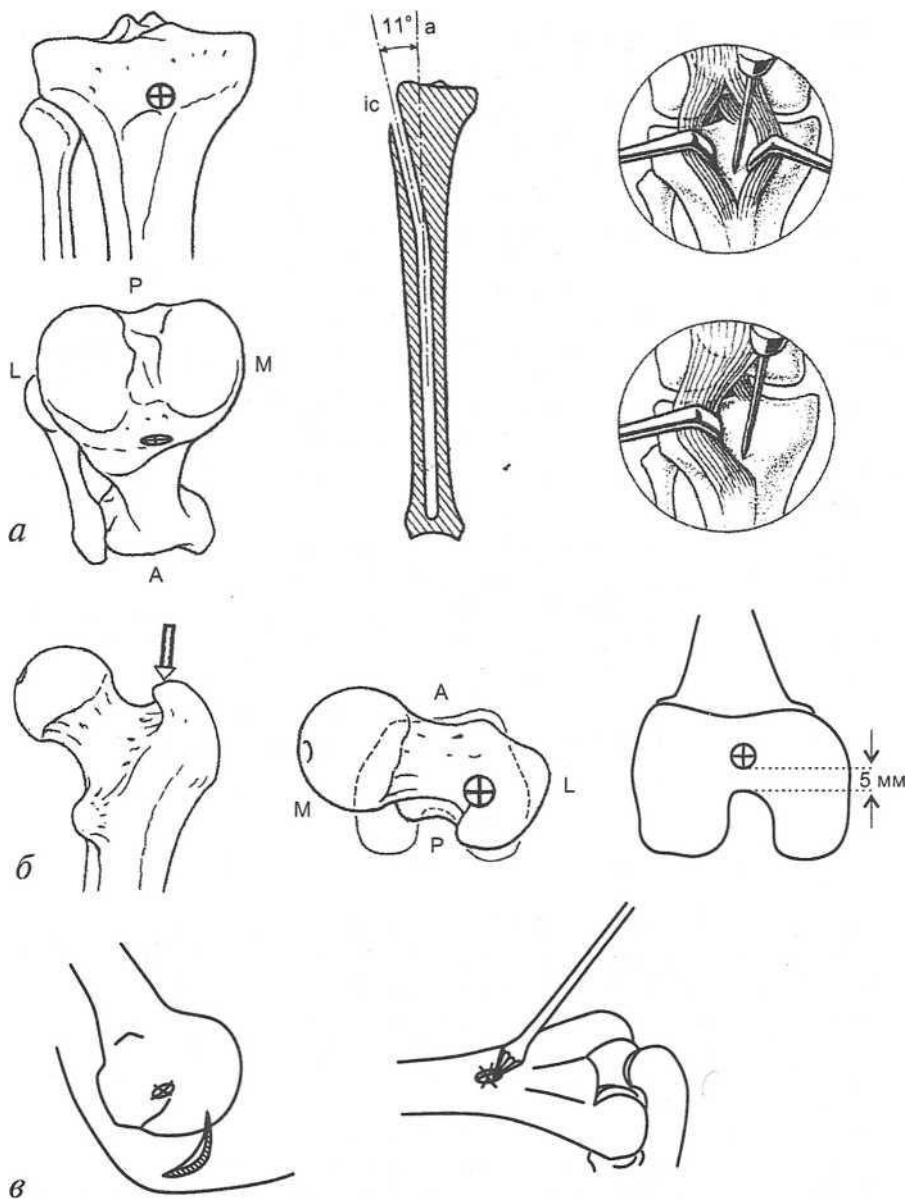
**Рис. 30.** Внешний вид бедренного антеградного блокированного штифта без рассверливания (а); направители для проксимального блокирования (б) и дистального блокирования под рентгенологическим контролем (в); внешний вид штифтов для проксимального и дистального блокирования (г)

проксимального блокирования не винты, а спиральные лезвия, вводимые в шейку бедренной или головку плечевой костей. Для проксимального блокирования применяют направитель винтов, лезвий (рис. 30 в), а дистальное блокирование выполняют под рентгеновским видеотелевизионным контролем (рис. 30 г).

Различают закрытый и открытый способы внутрикостной фиксации отломков.

*Закрытый способ.* На специальном столе под рентгеновским видеотелевизионным контролем проводят репозицию отломков. В области введения штифта выполняют хирургический доступ (бедро — область большого вертела, голень — площадка над бугристостью большеберцовой кости, плечо — задняя поверхность нижней трети плеча или область большого бугорка). Место перелома не обнажают. Штифт вводят по проводнику (рис. 31).

*Открытый способ.* Оперативным путем обнажают отломки, сопоставляют и фиксируют их металлическим стержнем. Открытый способ введения штифтов в настоящее время обычно применяют только по



**Рис. 31.** Точки введения интрамедуллярного штифта при блокирующем остеосинтезе:

*а* — большеберцовой кости; *б* — бедренной кости; *в* — плечевой кости

вынужденным обстоятельствам (отсутствие соответствующего рентгеновского обеспечения и невозможность эвакуации больного). Обычно применяют ретроградное введение штифта. В отличие от предыдущего метода, делают доступ над областью перелома, вводят штифт в мозговую полость проксимального отломка кости и молотком пробивают

проксимально в дополнительный разрез. Затем, после сопоставления костей, штифт забивают в периферический отломок. В настоящее время ретроградный остеосинтез предполагает введение штифта закрытым путем со стороны метаэпифиза дистального отломка. Прочное соединение отломков штифтами при переломах длинных костей не требует применения гипсовой иммобилизации.

*Эластичные стержни* чаще используют для интрамедуллярного остеосинтеза отломков у детей. Данный способ предусматривает введение через трепанационные отверстия в одном из отломков одного или двух эластичных стержней толщиной 2,5-6,0 мм в другой отломок. Если штифты, вклиниваясь в кость, опираются на три точки, то достигается надежная фиксация отломков.

*Транс- и диафиксация.* Трансфиксация — способ временного удержания отрепонированных отломков трансоссально проведенными спицами, закрепленными в гипсовой повязке. Трансфиксацию чаще выполняют при диафизарных переломах длинных костей, чаще на двукостных сегментах, для повышения стабильности отломков в случаях, когда больному предстоит длительная эвакуация.

Диафиксация — соединение отломков двумя перекрещивающимися спицами, располагающимися под кожей. Диафиксацию используют в случаях, когда другие способы остеосинтеза применить нельзя, а фиксация гипсовой повязкой не позволяет удержать отломки в правильном положении. Ее выполняют спицами диаметром 2 мм при поперечных или околосуставных переломах.

### Остеосинтез пластинами (накостный)

Для накостного остеосинтеза используют различные виды пластин. Пластины фиксируют к кости посредством кортикальных и спонгиозных винтов. По биомеханическим условиям, которые создаются в зоне перелома, все пластины можно подразделить на нейтрализующие (шунтирующие~) и динамически компрессирующие. При применении шунтирующих пластин основная часть нагрузки приходится на фиксатор. Это приводит к ряду негативных последствий: остеопорозу в ненагружаемой зоне кости, снижению эффективности остеорепарации в зоне перелома, а также к повышению риска перелома пластины и винтов. Динамически компрессирующие пластины позволяют распределить нагрузку между фиксатором и костью и избежать этих недостатков. Установка пластин в нейтрализующем (шунтирующем) режиме оправдана только при оскольчатых и многооскольчатых переломах, когда осуществление компрессии приведет к смещению отломков, а также при некоторых внутрисуставных переломах.

По способу соединения винта с пластиной выделяют: 1) пластины с круглыми отверстиями; 2) пластины с овальными отверстиями; 3) динамически компрессирующие пластины; 4) пластины с угловой стабильностью винта (рис. 32).

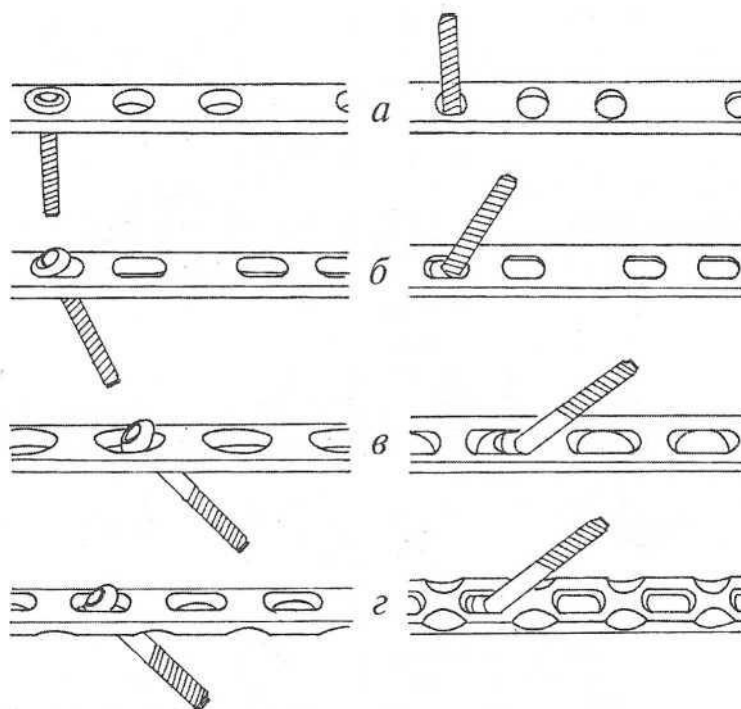


Рис. 32. Эволюция пластин с точки зрения оптимизации биомеханических условий в зоне перелома для остеорепарации (вид наружной и прилежащей к кости поверхностей):

*a* — пластины с круглыми отверстиями (нейтрализующие пластины); *б* — пластины с овальными отверстиями; *в* — динамические компрессирующие пластины (DCP); *г* — динамические компрессирующие пластины с ограниченным контактом (LC-DCP)

Дополнительная межотломковая компрессия может быть достигнута за счет избыточного изгиба упругой пластины при моделировании так, чтобы после притягивания ее к кости винтами возникал эффект «пружины», направленный на сближение и сдавление костных отломков.

При установке пластин неизбежным негативным моментом является давление имплантата на надкостницу, что приводит к нарушению в ней кровообращения, развитию атрофии кости, раннего остеопороза и замедлению процесса консолидации. Для минимизации давления фиксатора на кость были предложены пластины с ограниченным контактом, имеющие на своей прилежащей к кости поверхности сферические вырезки (пластины LC-DCP), значительно уменьшающие площадь соприкосновения с надкостницей (рис. 33).

Если линия или зона перелома (например, при многооскольчатых переломах) имеет большую протяженность, иногда прибегают к «туннельному» остеосинтезу, имеющему две разновидности (рис. 34). При этом способе остеосинтеза хирургические доступы выполняют выше и

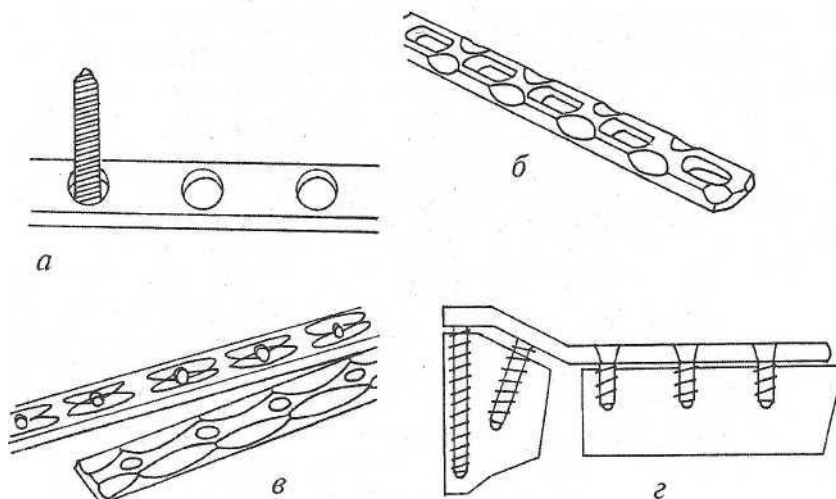


Рис. 33. Эволюция пластин с точки зрения уменьшения площади контакта «фиксатор-кость»:

*а* — пластина с полным контактом; *б* — пластина с ограниченным контактом (LC-DCP);  
*в* — пластина с точечным контактом (PC-Fix); *г* — схема эпифизарного остеосинтеза

ниже места повреждения кости, а пластину проводят закрыто в толще мягких тканей.

Для остеосинтеза отломков при тех локализациях переломов, где необходимо сложное многоплоскостное моделирование фиксатора (таз, ключица и т. д.), предназначены реконструктивные пластины. Треугольные или округлые вырезки между отверстиями реконструктивных пластин позволяют достаточно легко изгибать их в плоскости фиксатора (рис. 35).

Для остеосинтеза отломков при около- и внутрисуставных переломах существуют специальные пластины, позволяющие эффективно прикреплять их к эпифизарным концам костей (рис. 36).

### Остеосинтез винтами

Остеосинтез винтами осуществляют, как правило, при винтообразных и косых переломах большеберцовой, плечевой, реже костей предплечья. когда длина линии излома в 1,5 раза больше толщины кости.

*Техническое' оснащение.* По назначению-существуют кортикальные винты (для введения в компактную кость) и губчатые (спонгиозные) винты (для введения в губчатую кость). Кроме того, применяют обыч- -ащ, самонарезающие и самосверлящие винты. Самонарезающие винты не требуют использования метчика, а самосверлящие — могут быть

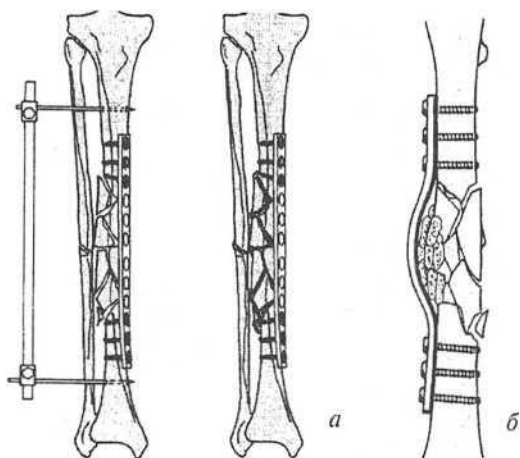


Рис. 34. Мостовидный (а) и волнообразный (б) остеосинтез

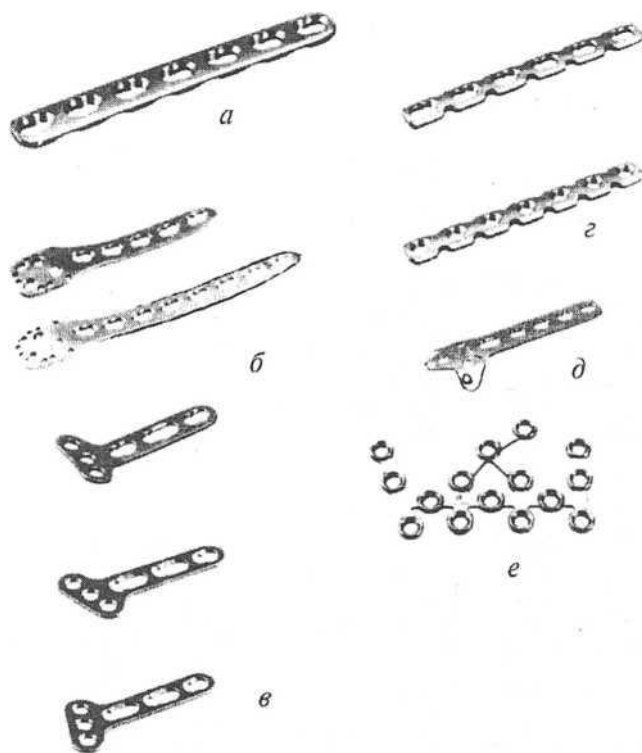
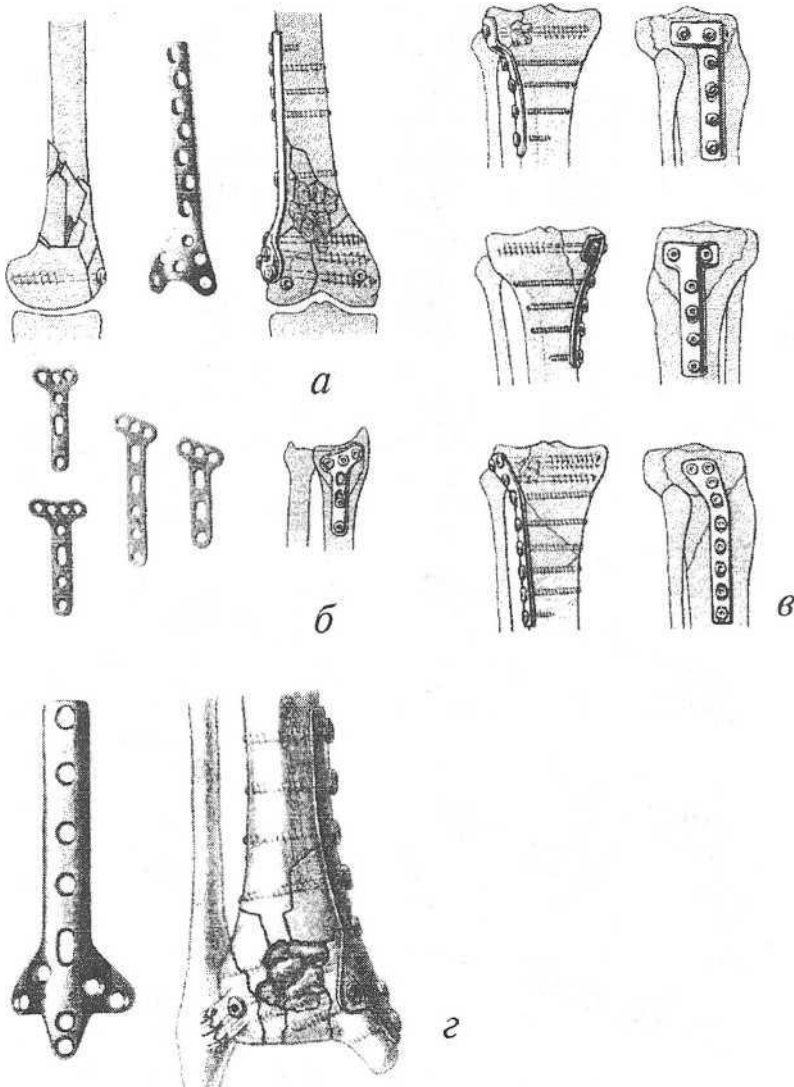


Рис. 35. Виды LCP-пластин:

<sup>a</sup> LC-LCP для остеосинтеза переломов диафиза длинных костей конечностей; <sup>б</sup> — для остеосинтеза переломов верхнего конца плечевой кости; <sup>в</sup> — для остеосинтеза переломов дистального метаэпифиза лучевой кости; <sup>г</sup> — реконструктивные пластины; <sup>д</sup> Для остеосинтеза переломов дистального метаэпифиза большеберцовой кости (типа «листа клевера»); <sup>е</sup> — для остеосинтеза переломов пяточной кости



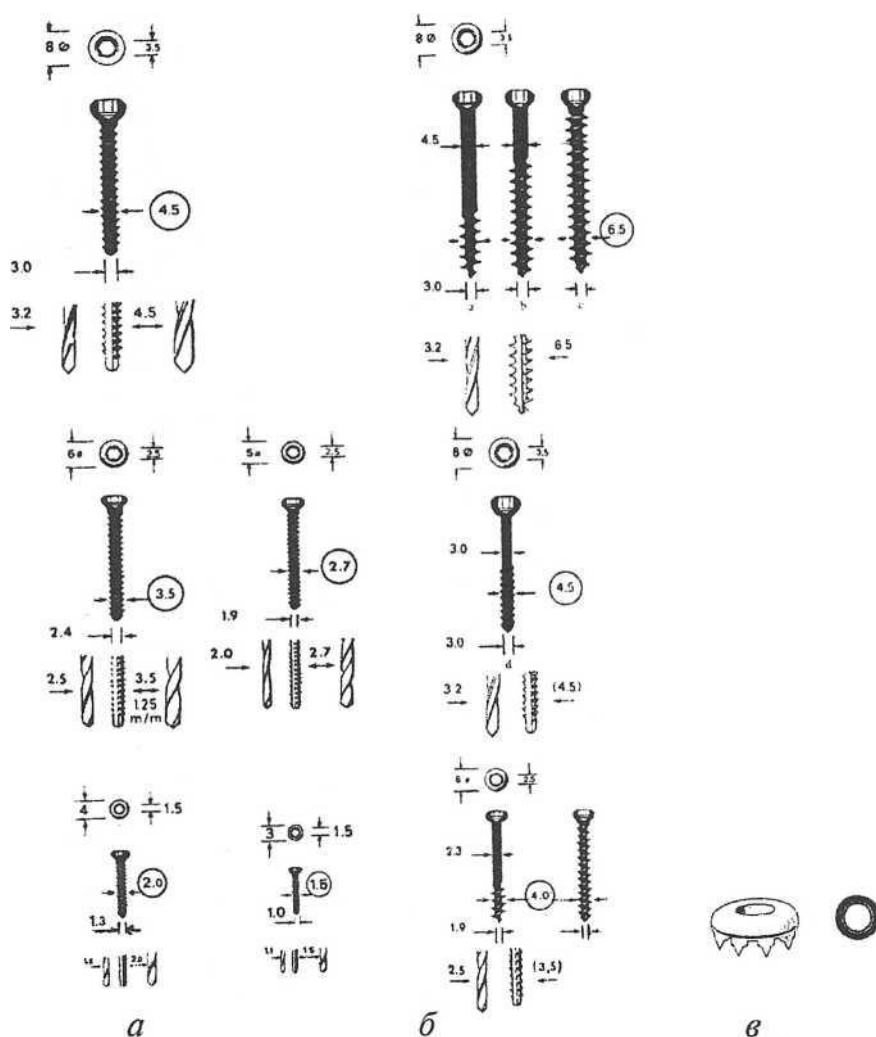
**Рис. 36.** Внешний вид и схемы применения пластин для остеосинтеза около- и внутрисуставных переломов:

*а* — мышечковая опорная пластина; *б* — Т-образная и косые Т-образные пластины для остеосинтеза переломов дистального метаэпифиза лучевой кости; *в* — L-, Т-образные опорные и латеральная мышечковая пластины для остеосинтеза переломов верхнего конца большеберцовой кости; *г* — пластина типа «листа клевера» для остеосинтеза переломов дистального метаэпифиза большеберцовой кости

введены в кость низкооборотной дрелью даже без предварительного сверления отверстия. Отдельный вид винтов — с блокирующей головкой, их применяют в пластинах с угловой стабильностью винтов (рис. 37).

Губчатые и кортикальные винты (в том числе, самонарезающие и самосверлящие) могут быть канюлированы, т. е. иметь специальный





**Рис. 37.** Виды винтов и подбор сверл и метчиков в зависимости от диаметра и типа винта:  
*a* — кортикальные винты; *б* — губчатые винты;  
*в* — шайбы, применяемые при остеосинтезе винтами

канал для введения их по направляющей спице (рис. 38). Как правило, канюлированные винты применяют для остеосинтеза внутрисуставных переломов (например, шейки бедренной кости) и малых фрагментов. Остеосинтез канюлированными винтами можно выполнять закрыто под рентгеновским видеотелевизионным контролем, поэтому его относят к минимально инвазивным технологиям. Для остеосинтеза винтами этого типа необходимы канюлированное сверло, метчик и отвертка.

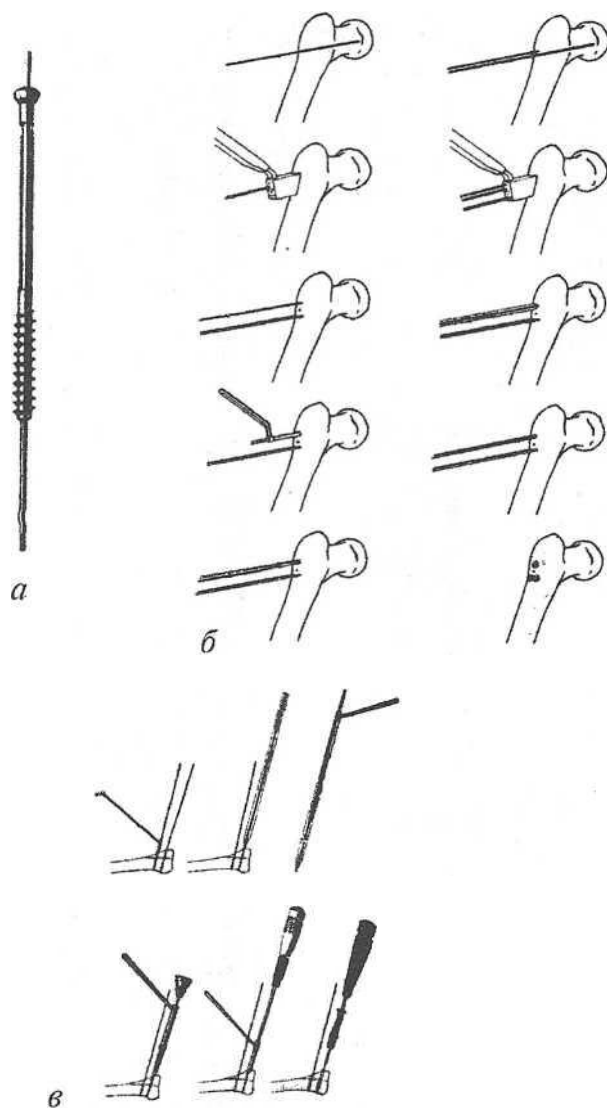


Рис. 38. Внешний вид (я) и схема применения канюлированных винтов для остеосинтеза переломов шейки бедренной (б) и дистального метаэпифиза лучевой и большеберцовой (в) костей

Шлиц современных винтов сформирован в виде углубленного шестигранника под отвертку диаметром 3,5 или 2,5 мм. Отверстия в кости делают пневматической или электрической дрелью. Длину винта измеряют специальным приспособлением (градуированным измерителем).

*Методика.* Отломки тщательно сопоставляют и фиксируют костодержателем так, чтобы они были сдавлены. Правильное сопоставление

отломков с плотным их сдавливанием по всей поверхности излома является важным условием остеосинтеза винтами. Для соединения кости винты должны быть длиннее величины ее внешнего диаметра на 2—3 мм.

После сопоставления отломков выбирают место для введения винтов. Каналы для винтов проводят так, чтобы они проходили через середину концов отломков (по возможности на равном расстоянии от его краев) и перпендикулярно к длинной оси кости. Винты после введения не должны располагаться ближе чем на 5 мм к краю отломков, в противном случае кость может надломиться и прочность фиксации нарушится. Расстояние между введенными винтами должно быть не менее 10-15 мм. При более близком расстоянии часто наступает резорбция костной ткани и нарушается прочность фиксации костей. Каналы вначале просверливают сверлом на 0,5 мм тоньше диаметра винта, затем более толстым сверлом диаметром, равным толщине винта, рассверливают канал в кортикальном слое прилежащего отломка. Винт свободно проходит в этом канале и ввинчивается в кортикальный слой противоположного отломка, что создает сдавливание плоскостей излома.

При винтообразных переломах для проведения канала в кортикальном слое используют направители (рис. 39 а, б, в).

Остеосинтез винтами является, как правило, репозиционным и требует либо полноценной внешней иммобилизации, либо применения другого внутреннего фиксатора (пластины).

Ошибки при остеосинтезе винтами. .....

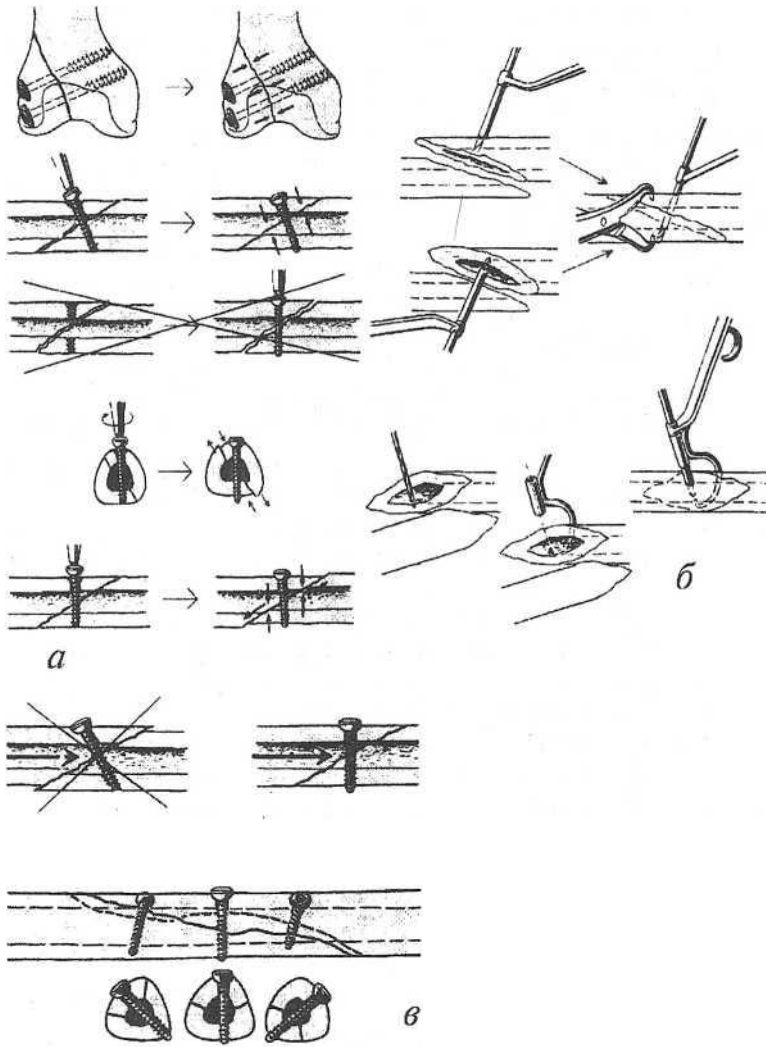
1. Применение данного способа „при оскольчатых переломах. v 2. Нарушение технологии остеосинтеза, в частности, несоблюдение соотношения диаметров винта, метчика и сверла.
3. Отказ от гипсовой повязки при репозиционном остеосинтезе.
4. Преждевременная нагрузка на конечность.

### Показания к удалению металлических фиксаторов

Металлические конструкции, если они не вызывают местной тканевой реакции, могут длительное время оставаться в организме. Обычно имплантаты удаляют после надежного сращения отломков и перестройки костной мозоли. У пожилых больных вопрос о дальнейшей пребывании металлической конструкции решается индивидуально.

Иногда, при высокой травматичной™ операции по удалению фиксатора или риске повреждения функционально важных структур, высококачественный имплантат может быть оставлен пожизненно. Однако наличие металла в организме может способствовать развитию воспалительного процесса в области имплантата после перенесенных инфекционных заболеваний, а также на фоне иммунодефицита различной природы.

Показаниями к преждевременному удалению имплантата являются:



**Рис. 39.** Технология остеосинтеза винтами:

*а* — принцип применения стягивающих винтов; *б* — применение направителей для проведения отверстий при фиксации отломков винтами; *в* — репозиционный остеосинтез винтами при переломах диафиза

1. Выраженные явления коррозии металлического фиксатора и некроз окружающих его тканей (боль, свищи, патологическая реакция костной ткани и др.).
2. Проникновение фиксатора в сустав, сопровождающееся нарушением функции и болевым синдромом.
3. Перелом фиксатора, сопровождающийся нарушением процессов костной регенерации.
4. Нагноительный процесс.
5. Атрофия костной ткани, угроза патологического перелома.

## ВНЕШНИЙ (ЧРЕСКОСТНЫЙ) ОСТЕОСИНТЕЗ

Новое направление в истории внешнего остеосинтеза заслуженно связано с именем Г. А. Илизарова, которым было научно обосновано влияние дозированного растяжения отломков костей как фактора, индуцирующего и поддерживающего образование и рост всех тканей сегмента, в том числе костной, при создании оптимальных механических и биологических условий.

Данный эффект был реализован с помощью предложенного им аппарата с перекрестным проведением спиц через костные отломки. Спицы закрепляли в натянутом состоянии к кольцевым опорам аппарата. Позднее это явление вошло в мировую ортопедию под названием «эффект Илизарова», а сам метод лечения пострадавших и больных с применением компрессионно-дистракционных аппаратов — «метод Илизарова».

Метод внешнего (чрескостного) остеосинтеза представляет собой технологию лечения больных ортопедо-травматологического профиля, при которой управление отломками осуществляют посредством сложного многозвенного фиксатора (аппарата), расположенного вне тела человека.

### Общая характеристика метода

Чрескостный остеосинтез обеспечивает создание оптимальных - условий для сращения костей, восстановления анатомических взаимоотношений и функции конечности путем чрескостного введения спиц и стержней, закрепленных в аппарате (кольца, дуги, сектора и т. д.).

Основными принципами применения метода являются: .....

1. Точная, преимущественно закрытая, репозиция отломков.
2. Постоянное и надежное обездвиживание отломков.
3. Отсутствие дополнительной травмы тканей в области патологического очага, сохранение кровоснабжения и источников репаративной регенерации костной ткани (из-за закрытого варианта остеосинтеза отломков).
4. Постепенное проведение всех манипуляций (компрессии, дистракции, встречного сдавления, перемещения отдельных фрагментов и т. д.).
5. Ранняя дозированная нагрузка на конечность, раннее восстановление функции суставов и активизация больного.

Даже в случаях, когда в ходе операции создают промежуточный костный фрагмент, он сохраняет связь с окружающими тканями без особых нарушений кровотока и иннервации, что с биологической точки зрения выгодно отличает данную методику от свободной костной пластики. Чрескостный остеосинтез аппаратами обеспечивает возможность гармоничного сочетания законов физиологии и биомеханики в костно-суставной хирургии.

Применение способов и методик чрескостного остеосинтеза дает возможность: —«...

- лечить больных с наиболее сложными переломами, включая огнестрельные;
- преимущественно бескровно (закрытым способом) репонировать и надежно удерживать костные отломки, обеспечивая раннюю функцию и нагрузку конечности;
- замещать большие дефекты мягких тканей и костей без их трансплантации, в том числе в случаях, осложненных гнойной инфекцией;
- восстанавливать длину сегмента, устранять ложные суставы костей, различные виды деформаций, контрактуры суставов;
- добиваться сращения переломов в условиях гнойной инфекции.

### Классификация систем внешней фиксации

Большинство из применяемых в клинической практике систем внешней фиксации конечностей может быть использовано для внешнего остеосинтеза отломков длинных костей. Среди них различают несколько групп:

I. По виду элементов фиксации кости: спицевые, стержневые, спице-стержневые (гибридные).

II. По конфигурации внешней опоры аппарата: унилатеральные, билатеральные, циркулярные, комбинированные.

III. По количеству плоскостей фиксации: одноплоскостные, двухплоскостные, многоплоскостные.

IV. По назначению внешнего аппарата:

1. Многофункциональные (универсальные): комплект Илизарова, АО, Hoffmann, Ultra-X.

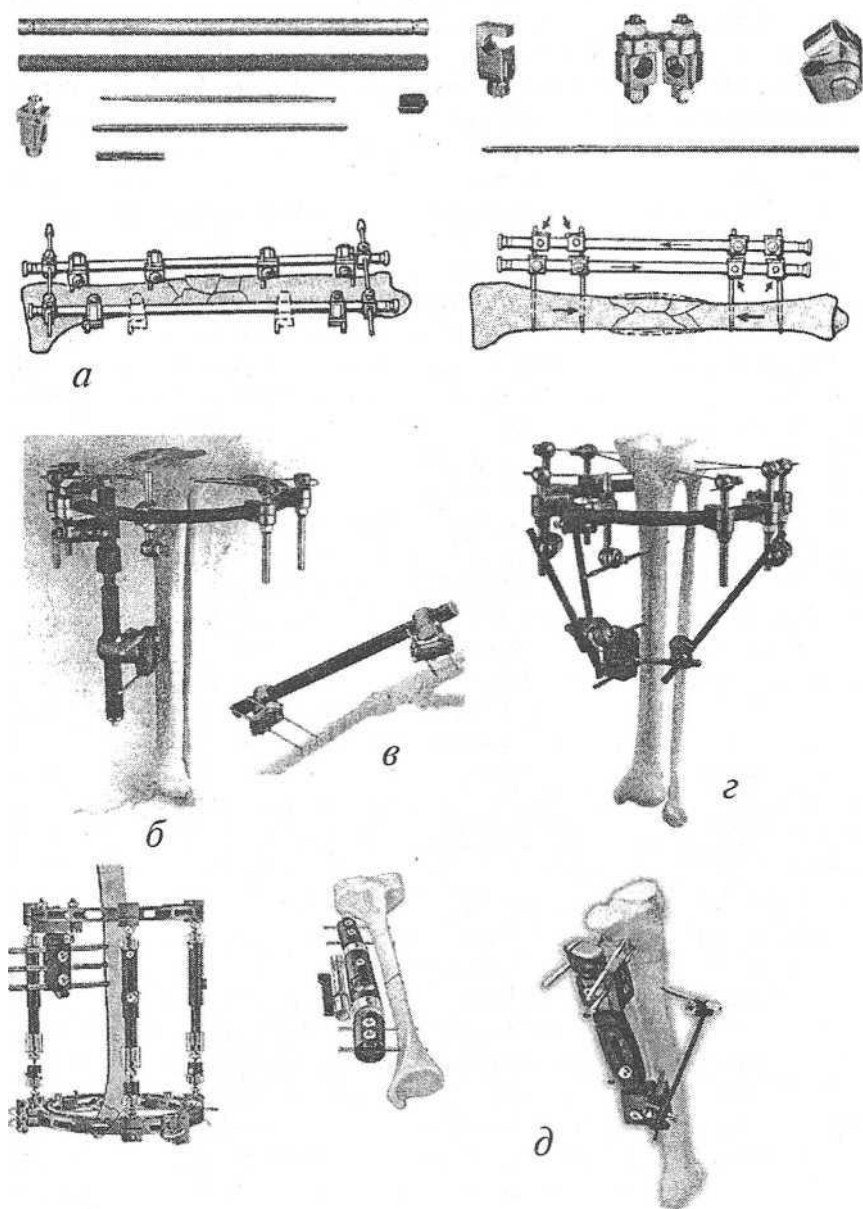
2. Монофункциональные: малый внешний фиксатор для кисти (стопы), бедренный дистрактор, Unifix, Orthofix.

Выбор элементов фиксации кости, применяемых в современной травматологии и ортопедии, определяется как типом системы внешнего аппарата, так и анатомическими особенностями кости, подлежащей фиксации. Если для фиксации отломков диафизарных отделов крупных костей применимы спицы и стержни, для эпифизов и метаэпифизов — спицы (простые и с упорными площадками), то фиксацию плоских тазовых костей, мелких костей кисти и стопы, проксимальных отделов костей прикорневых сегментов целесообразно выполнять стержнями различного диаметра. Соответственно этому внешние аппараты сконструированы для удержания отломков и управления ими с помощью спиц, стержней, либо теми и другими.

Конфигурация внешней рамы аппарата может быть самой разной (рис. 40). Примером унилатеральной системы может служить «Pro Callus — фиксатор», использующий лишь стержневые элементы фиксации и репозиционные узлы.

К циркулярной системе относится «Sheffield — фиксатор», реализующий спице-стержневую (гибридную) фиксацию отломков.

Многоплоскостным вариантом аппарата является «X-Caliber — фиксатор».



**Рис. 40.** Современные иностранные системы внешней фиксации:  
*а* — аппарат АО (элементы конструкции, варианты двухплоскостной и одноплоскостной установки);  
*б* — Triax Monotube со спицевым блоком ТриХог; *в* — рентгенопрозрачный блок Triax; *г* — аппарат Hoffman 11 со спицевым блоком ТриХог; *с*) — аппараты Orthofix (кольцевой фиксатор Sheffield, аппараты Pro Callus и X-Caliber)

Типичным примером аппаратов многоцелевого назначения является аппарат Илизарова. Существуют также внешние системы АО, Hoffmann и др.

Моноцелевые аппараты предназначены для лечения больных с патологией строго определенной локализации: костей стопы, кисти, таза и т. д.

### Показания к применению внешнего остеосинтеза

Метод Илизарова (аппарат Илизарова) является наиболее распространённой и наиболее разработанной отечественной технологией внешнего остеосинтеза.

Этот оригинальный аппарат предназначен для наружной чрескостной фиксации (внешнего остеосинтеза) и управления положением костей или их фрагментов. Он имеет широкий круг показаний для применения при лечении больных с различной патологией опорно-двигательного аппарата

*В травматологии* показаниями для внешнего остеосинтеза являются: открытые и огнестрельные переломы независимо от размеров раны мягких тканей; любые виды диафизарных и внутрисуставных переломов длинных костей; переломы с первичным (вторичным) дефектом костной ткани, переломы у раненых с сочетанными и комбинированными поражениями; переломы с признаками развития местной раневой инфекции; переломы, осложненные повреждением магистральных сосудов и крупных нервных стволов; переломы костей кисти и стопы с дефектами мягких тканей, закрытые переломы таранной и пяточной костей; замедленная консолидация и ложные суставы костей, в том числе осложненные гнойной инфекцией; неправильно сросшиеся переломы и укорочение сегментов, отдельные виды контрактур.

*В ортопедии* фиксацию костей внешним аппаратом применяют для удлинения конечностей, изменения их формы, устранения порочного положения отдельных сегментов конечностей, косолапости, косорукости, коррекции деформаций костей, разгрузки или сдавления суставных поверхностей при артропластике или артродезировании суставов.

*В протезировании* аппарат используют при костнопластических ампутациях и реампутациях для фиксации костно-надкостничных лоскутов; при ампутациях сегментов с повреждением мягких тканей и избыточной длине костной культы для сохранения максимально возможной длины последней путем временного погружения остеотомированного конца кости в глубину мягких тканей и последующего его низведения посредством distraction; при реконструктивно-восстановительных операциях по удлинению короткой культы, изменению ее формы, устранению порочных положений культей, задержке опережающего роста одной из культей путем компрессии ростковой зоны.

*Противопоказаниями* для чрескостного остеосинтеза являются: шок, нарушения психики у пациента, анаэробная инфекция поврежденного сегмента, сепсис.



### Типовая система внешнего остеосинтеза (аппарат Илизарова)

Различные варианты компоновки аппарата применительно к планируемым лечебным задачам собирают из ограниченного числа деталей, унифицированных по размеру и форме их стыковочных поверхностей.

Комплект аппарата Илизарова состоит из основных и вспомогательных опорных деталей, спиц, стержней, фиксаторов, нарезных штанг и крепежных деталей (рис. 41).

#### *Методика применения аппаратов*

В зависимости от сроков внешней фиксации отломков у пострадавших с переломами костей различают первичный, отсроченный и поздний остеосинтез.

*Первичный остеосинтез* производят при оказании неотложной помощи пострадавшему (первые 24 ч после травмы). *Отсроченный остеосинтез* выполняют в более поздние сроки. *Поздний остеосинтез* — в сроки более 10—14 сут, когда в зоне перелома уже началось образование остеогенной ткани.

Остеосинтез аппаратами выполняют в трех вариантах. Если состояние больного требует максимально щадящего оперативного вмешательства либо остеосинтез является элементом противошоковой терапии, то, как правило, выполняют *фиксационный вариант* остеосинтеза. Травмированный сегмент фиксируют в двух опорах двумя парами спиц — простейшая компоновка аппарата. Плановые оперативные вмешательства ограничивают *osteосинтезом в полном объеме*, но, зачастую, без точной репозиции отломков. Ее выполняют с помощью элементов аппарата по данным контрольного рентгенологического исследования после стихания болевого синдрома. При наличии достаточного количества времени и полноценного рентгеновского видеотелевизионного обеспечения осуществляют остеосинтез в полном объеме. В этом случае операция заканчивается достижением оптимального положения костных фрагментов, а компоновка аппарата не требует дальнейшего их изменения.

*Предварительная репозиция.* Универсальным приспособлением для размещения больных при выполнении операций чрескостного остеосинтеза является ортопедический стол. С его помощью осуществляют фиксацию сегмента и предварительную репозицию костных отломков. Для удобства ориентации по рентгенограммам кожу в проекции перелома предварительно маркируют инъекционными иглами, после чего проводят контрольную рентгенографию в стандартных проекциях.

У больных с переломами бедренной и большеберцовой костей, а также костей таза в условиях общехирургических отделений для выполнения операций чрескостного остеосинтеза может быть применена репозиционная приставка РГ-1.

Предварительную репозицию отломков при переломах костей голени, плеча и предплечья осуществляют с помощью ортопедического стола или специальных репозиционных устройств.

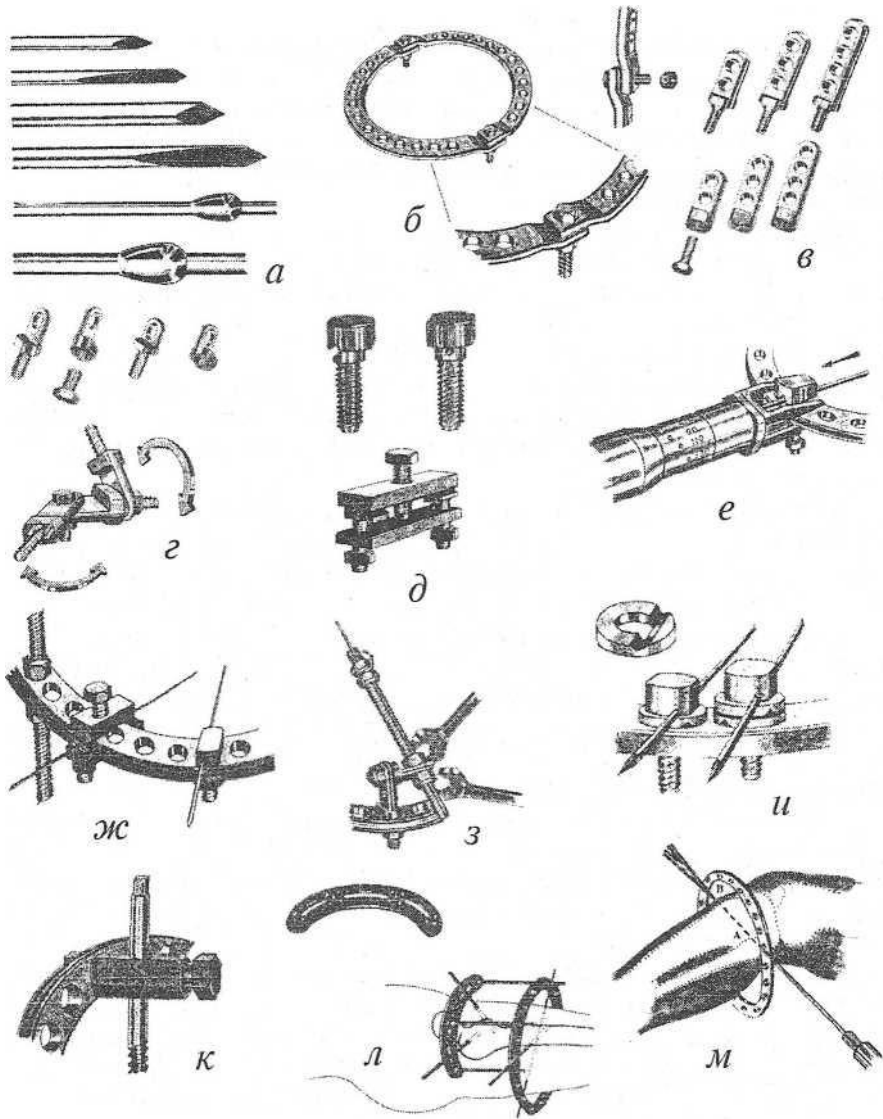


Рис. 41. Элементы аппарата Илизарова и варианты компоновки узлов:

*a* — спицы с различными вариантами заточки, спицы с упором; *б* — полукольца и их соединение; *в* — виды кронштейнов; *г* — шарнирное соединение; *д* — спицефиксаторы; *е* — тарированный спиценатягиватель; *ж* — варианты установки спицефиксаторов на кольца; *з* — устройство для перемещения костного фрагмента; *и* — фиксация спиц с использованием шайб; *к* — фиксатор винтового стержня; *л, м* — варианты проведения стержней и спиц на бедре (*л*) и на голени (*м*)

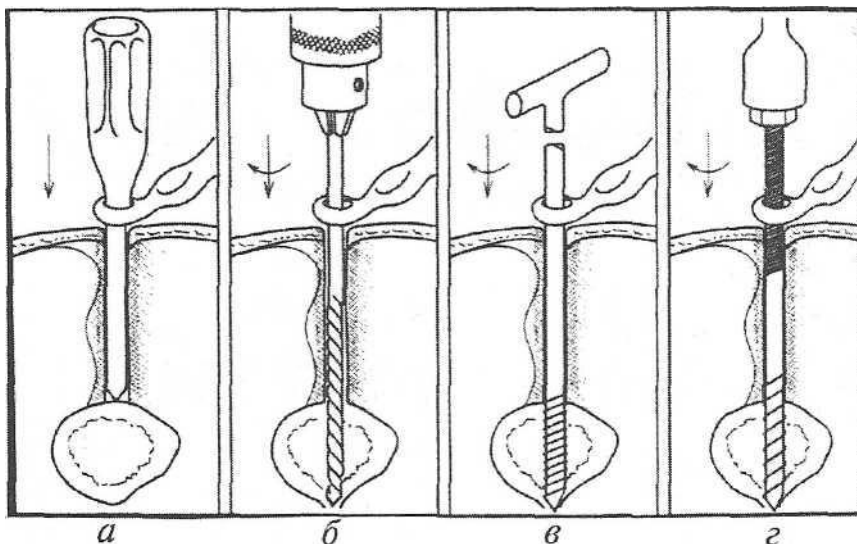


Рис. 42. Методика введения стержней с использованием троакара-направителя:  
 а — прокол мягких тканей троакаром; б — выполнение канала в кости сверлом через  
 кожу троакара; в — нанесение резьбы метчиком; г — введение в кость стержня  
 с помощью торцевого ключа

*Особенности проведения спиц и стержней.* .... Спицы для чрескостной фиксации должны быть изготовлены из нержавеющей стали марки 1Х18Н9Т и иметь хорошо отполированную поверхность. Используют спицы диаметром 1—1,5 и 2 мм, при остеосинтезе костей опорных сегментов предпочтительнее использовать спицы диаметром 1,5 и 2,0 мм. Конец спицы затачивают трехгранно (пирамидально) или лучше в виде сверла-перки.

" Учитывая анатомические особенности плеча и бедра, широко применяют комбинированную спице-стержневую фиксацию. Для введения стержней в кость применяют троакар-направитель, защищающий мягкие ткани от вращающегося сверла, а также облегчающий введение стержня-фиксатора по каналу в кости (рис. 42). Закрепление стержней на опорах аппарата Илизарова выполняют *консолями* с различным количеством отверстий либо с помощью оригинального *стержнефиксатора*.

При введении спиц и стержней учитывают анатомическое строение сегмента, расположение крупных сосудов и нервов, представленных на схемах поперечных анатомических срезов (рис. 43, 44).

В остром периоде травмы (до 10 сут) репозицию отломков выполняют с помощью внешнего репозиционного устройства (ортопедического стола и др.). Вместе с тем получить анатомически правильное положение отломков костей удастся не всегда. В таких случаях накладывают аппарат Илизарова и завершают окончательную репозицию отломков с использованием его возможностей во время операции или в течение последующих 1—2 дней. При плановом лечении пострадавших с неправильно сросшимися (после выполненной остеотомии) или еще сраста-

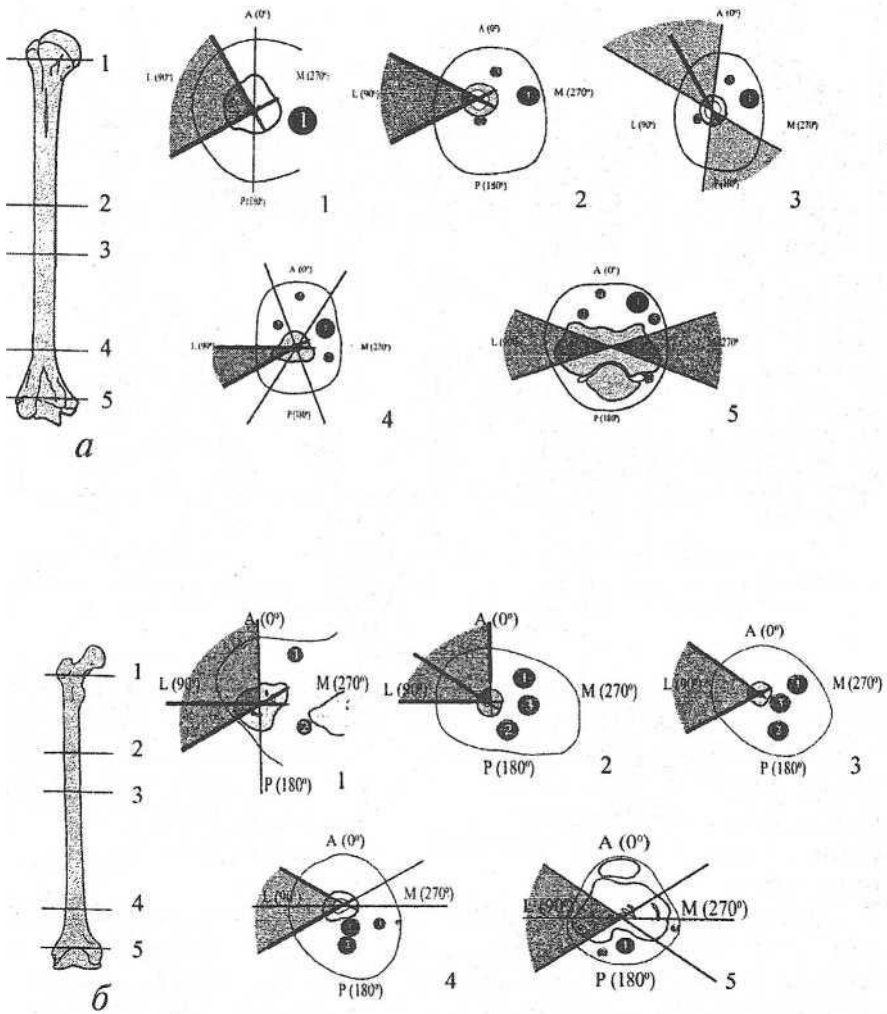


Рис. 43. Секторы безопасного проведения стержней (уровни 1, 2) и спиц (уровни 3—5) на «прикорневых» сегментах конечностей: *a* — плечо; *б* — бедро ( $0^\circ$  — сагиттальная плоскость, передняя сторона)

ющимися переломами (линия излома прослеживается) все перемещения посредством аппарата следует выполнять дозированно без нанесения травмы костному регенерату и адекватно реакции сосудов, нервов и кожных покровов.

*Управление отломками* (продольное, поперечное, ротационное, угловое перемещения) при репозиции с помощью аппарата возможно осуществлять:

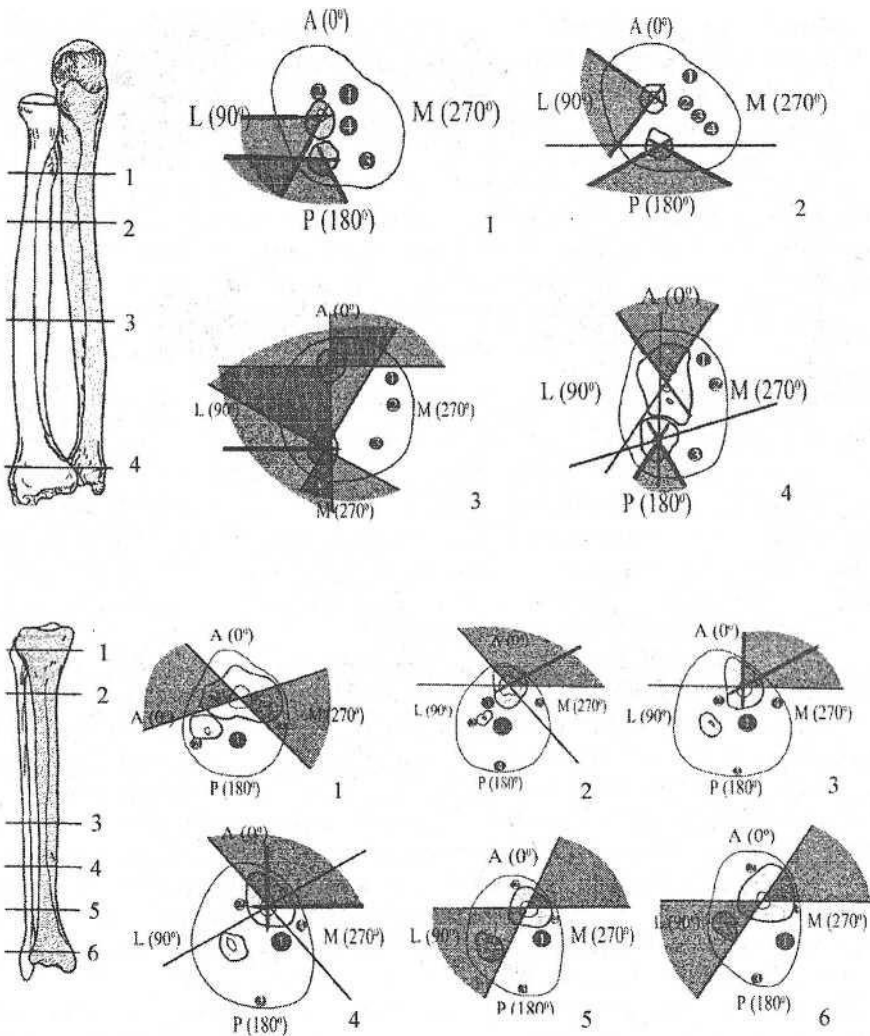


Рис. 44. Секторы безопасного проведения спиц на различных уровнях предплечья ( $0^\circ$  — фронтальная плоскость, лучевая сторона) и голени ( $0^\circ$  — сагиттальная плоскость, передняя сторона)

а) *взаимным изменением положения частей аппарата* вместе с закрепленными в них проксимальным или периферическим отломками (изменением углового положения опор аппарата; путем использования направляющих устройств; за счет применения шарниров или упруго-деформируемых стержней);

б1 воздействию на отломки фиксирующими элементами (спицами, стержнями) без изменения внешней конфигурации аппарата.

## Особенности послеоперационного периода

Ближайший послеоперационный период целесообразно рассматривать как составную часть программы реабилитации. Для успешного лечения больных с переломами костей опорных сегментов необходимо выполнять следующие условия: рациональное управление системой «аппарат-кость»; повышение общей антимикробной резистентности организма; своевременное и методически правильное устранение возникших осложнений лечебного и технического порядка; создание благоприятного психологического фона для выздоровления больного; применение адекватной функциональной нагрузки на конечность, установление оптимального срока снятия аппарата и последующее проведение патогенетически оправданных реабилитационных мероприятий.

Ранним послеоперационным периодом принято считать срок наблюдения со дня операции и до снятия швов, первых манипуляций с аппаратом. При оперативных методиках он, в среднем, продолжается 7—11 дней, при бескровных — 3—5. В первые сутки больным вводят анальгетики. В этом периоде, используя конструктивные и функциональные возможности аппарата, завершают репозицию отломков, устраняют деформации, улучшают микроциркуляцию. Выполняют контрольные рентгенологические исследования.

При удовлетворительном положении костных отломков лечение проводят в режиме динамической фиксации и поддержания стабильности системы «аппарат-кость» микродистракцией по штангам или тягой во встречном направлении с помощью спиц с упорными площадками (по 1—2 мм через каждые 5—7 дней). В период стабилизации отломков аппаратом больным разрешают адекватную статико-динамическую функцию конечности. Переход к полной нагрузке осуществляется постепенно и непременно под тщательным клинико-рентгенологическим контролем. Больных обучают навыкам ходьбы с помощью костылей, обращая внимание на правильную постановку костылей и стоп, положение головы, плеч, туловища, таза.

До снятия аппарата следует постепенно увеличивать нагрузку на ногу, осуществляя контроль с помощью напольных весов. Один из способов состоит в постепенном снятии дистракционных или компрессионных напряжений в аппарате. Больные продолжают полностью нагружать ногу и в течение 10—12 дней ходят с «расслабленными» спицами (аппарат в «нейтральном» положении).

Другой способ заключается в поочередном удалении спиц с промежутками в 7—10 дней. Вначале удаляют спицы на промежуточных опорах, проходящие в непосредственной близости к перелому, а затем на базовых опорах аппарата. Способы эти можно сочетать.

Вопрос о снятии аппарата решается после установления клиникорентгенологических признаков сращения перелома (рентгенография сегмента в двух проекциях).

### Критерии определения прочности сращения перелома

Для определения прочности костного сращения необходимо учитывать данные анатомо-функциональных тестов консолидации как субъективного, так и объективного характера.

Субъективные тесты: отсутствие жалоб на болезненность и патологическую подвижность при статической и динамической нагрузке конечности, чувство «уверенности» больного в сращении костных отломков, возможность полноценно пользоваться конечностью.

Объективные клинические тесты: отсутствие боли и подвижности в зоне перелома в условиях умеренной осевой нагрузки на поврежденную конечность (до 80% от величины нагрузки на здоровую), а также при незначительной нагрузке на излом или на скручивание.

Рентгенологические тесты консолидации: отсутствие межотломковой щели; однородная плотность костной мозоли с элементами восстановления мозговой полости кости в месте контакта отломков; наличие четко определяемого и непрерывного по всей длине кортикального слоя регенерата. При удлинении конечностей структура и плотность distractionного регенерата должна приблизиться к соответствующим характеристикам прилегающих отделов кости, а уровень минерализации в срединной зоне регенерата должен составлять не менее 50% от симметричного участка здоровой кости.

Радиологические признаки: снижение уровня накопления радиофармпрепарата в костной мозоли.

Физиологические признаки: восстановление интенсивности кровообращения в поврежденном сегменте, которая приближается к соответствующим величинам здоровой ноги; увеличение температуры кожи дистальных отделов конечности.

Кроме указанных тестов следует учитывать средние сроки фиксации аппаратом, исходя из опыта лечения больных с той или иной патологией.

### Осложнения чрескостного остеосинтеза

Осложнения могут наблюдаться во время проведения остеосинтеза, в ближайшем послеоперационном периоде и в более отдаленные сроки.

**Осложнения во время наложения аппарата.** При проведении спиц могут быть повреждены сосуды и нервы. Чтобы избежать этого, нужно обязательно учитывать топографию крупных сосудов и нервов. При повреждении вены (артерии) спицу необходимо извлечь и принять меры к остановке кровотечения.

**Местные осложнения в процессе лечения.** В процессе лечения больных встречаются следующие осложнения: краевой некроз и нагноение мягких тканей в области прохождения спиц, локальный («спицевой») остеомиелит, вторичное смещение отломков, травматический или ишемический парез нерва, эрозивное кровотечение, некроз кожи от давления частями аппарата, а также медикаментозный контактный дерматит.

*Гнойные осложнения.* Воспаление мягких тканей вокруг спиц — наиболее частое осложнение (4,3%). Основными причинами его возникновения являются ожог кости и мягких тканей спицей, посттравматическое нарушение кровообращения в конечности, недостаточное натяжение спиц, прорезывание кожи и мягких тканей спицами при неправильном управлении отломками. Определенное значение имеет также нарушение правил асептики при уходе за мягкими тканями в местах выхода спиц.

При появлении воспалительного процесса в мягких тканях, окружающих спицы, назначают комплексную терапию: местное обкалывание антибиотиками, УФО. Если в течение 2—3 дней процесс не купируется, спицу удаляют. Перед ее удалением следует через здоровые участки конечности ввести и закрепить в натянутом состоянии новую.

*«Спицевой» остеомиелит.* В местах прохождения спицы через кость может развиваться локальный «спицевой» остеомиелит, чаще всего обусловленный ожогом кости, а также выжидательной тактикой в лечении сопутствующего нагноения мягких тканей (4,8%). Важнейшая мера его профилактики — удаление спицы. В необходимых случаях рассекают кожу и фасцию (до 3 см) для декомпрессии и вскрытия гнойника. Развитие остеомиелита часто сопровождается образованием в месте прохождения спицы свища с гнойным отделяемым. Наблюдаются характерные клинические признаки воспаления. На рентгенограммах обычно виден секвестр круглой формы или отдельные мелкие секвестры по ходу спицевого канала в кости. Лечение хирургическое. Проводят некрэктомию и удаляют секвестры.

*Кровотечение.* При расположении спицы вблизи крупного сосуда ввиду давления на его стенку может развиваться пролежень и возникнуть кровотечение. При наличии такого осложнения быстро удаляют заинтересованную спицу, принимают меры к остановке кровотечения (давящая повязка, холод, переливание крови, викасол и др.). Реже прибегают к чрескожному прошиванию сосуда или перевязке его на протяжении.

*Травматический неврит.* При нарушении режима distraction (более 1 мм в сутки) может развиваться тракционный (ишемический) неврит периферического нерва. В этих случаях временно прекращают distraction и назначают соответствующее физиотерапевтическое (диадинамик, амплипульс — паравертебрально) и медикаментозное (пираретам, дезагреганты, спазмолитики, витамины). Иногда даже при соблюдении требуемого темпа distraction возникают признаки частичного нарушения проводимости и раздражения со стороны отдельных нервов конечности. Явления сопровождаются нейровегетативными расстройствами, которые при адекватной тактике лечения быстро регрессируют и лишь иногда сохраняются длительное время (1-2 мес), переходя в нейродистрофический синдром. В первые дни в клинической картине превалирует выраженный болевой синдром, иногда наблюдаются вегетососудистые реакции и отек, распространяющийся на всю конечность.

*При посттравматических нейродистрофических синдромах* применяют внутривенные вливания реологически активных инфузионных сред



с ограниченной (реополиглюкин, реоглюман) или мультифакторной направленностью (рефортан, стабизол); препараты метаболического ряда (солкосерил, витамины группы В); ангиопротекторы (сулодек-сид); дезагреганты (пентоксифиллины, ацетилсалициловая кислота и др.); спазмолитики (галидор, но-шпа, папаверин); неспецифические противовоспалительные препараты (парацетамол, ибупрофен, вольт-арен, найс). Показаны блокады шейных или поясничных симпатических узлов растворами новокаина (тримекаина). Наряду с этим назначают комплекс физиотерапевтических процедур (диадинамик — на нервные корешки, иннервирующие зону поражения). При рефлекторных контрактурах, кроме рекомендованных лечебных мероприятий, показана седативная терапия (транквилизаторы — седуксен, элениум, триоксазин, препараты брома).

*Хронические нарушения крово- и лимфообращения.* Нередко, особенно при лечении переломов бедренной кости, развивается значительный отек конечности. После придания конечности возвышенного положения он уменьшается, но полностью не исчезает. Причиной отека могут быть воспалительные явления вокруг спиц, тромбофлебит, лимфостаз, а также слишком быстрая дистракция. Эффективны постепенная дистракция, дозированная нагрузка на конечность и лечебная гимнастика.

При расстройствах микроциркуляции проводят мероприятия, направленные на восстановление кровообращения: применяют реологически активные препараты, ацетилсалициловую кислоту, дезагреганты, вводят сердечные средства, сосудорасширяющие препараты.

*Контактный дерматит.* В тех случаях, когда для смачивания салфеток, укладываемых на кожу вокруг спиц, применяют растворы антисептиков-нитрофуранов (например, спиртовой раствор фурацилина и др.), нередко развивается медикаментозный дерматит. Профилактика заключается в замене раздражающих средств на водные растворы хлоргексидина-биглюконата, 30% раствор медицинского спирта с учетом индивидуальной чувствительности больного. Лечение возникшего дерматита: исключение контакта с раздражителем (аллергеном), антигистаминные средства, использование влажно-высыхающих повязок (окись цинка) или асептических салфеток для изоляции спицевых ран (до стихания острых явлений).

**Вторичное смещение отломков** возникает вследствие несоблюдения техники наложения аппарата. В одних случаях смещение отломков происходит при недостаточно стабильной их фиксации (слабое натяжение и закрепление спиц, резьбовых штанг, а также колец), в других — в результате погрешностей, допускаемых в методике внеочагового остеосинтеза, когда не устраняются, а наоборот, создаются дополнительные смещающие усилия.

Неустраненное вторичное смещение или неточная репозиция при отсутствии этапного рентгеновского контроля могут стать причиной неправильно сросшихся переломов. Преждевременное снятие аппарата нередко приводит к развитию угловых деформаций. Это происходит в тех случаях, когда межотломковый или дистракционный регенерат имеет слабую механическую прочность и перестройка его не завершилась.

*Замедленная консолидация, несросшиеся переломы* встречаются не часто (замедленная консолидация от 2,0 до 5,0%, ложные суставы от 2,0 до 3,4%). Причиной этих осложнений чаще всего бывают неточная репозиция отломков с неустранимым диастазом, недостаточно надежная их фиксация, преждевременное снятие аппарата, а также отсутствие дозированной нагрузки на конечность.

## Глава 6

# ЗАКРЫТЫЕ ПЕРЕЛОМЫ КОСТЕЙ

### ПЕРЕЛОМЫ РЕБЕР

Переломы ребер встречаются сравнительно часто, составляя до 5% всех переломов.

Механизм переломов ребер может быть прямым (удар, падение на выступающие предметы) и непрямым (сдавление грудной клетки).

*Классификация.* Переломы ребер бывают: 1) изолированные; 2) множественные; 3) осложненные повреждениями плевры и легкого.

При переломах ребер, осложненных повреждением плевры и легкого, могут наблюдаться подкожные эмфиземы, гемо- и пневмоторакс. Наиболее часто переломы локализуются по задней или средней подмышечной линиям (рис. 45).

*Смещение отломков.* При переломе одного ребра смещения отломков может не быть. При множественных переломах смещение отломков обычно бывает по ширине и длине. Они протекают тяжело с образованием так называемых «реберных клапанов» (передние билатеральные, антелатеральные, задние клапаны). При наличии «реберного клапана» развивается парадоксальное дыхание, приводящее к дыхательной недостаточности и гипоксии.

*Симптомы.* Больных беспокоит боль в грудной клетке, которая усиливается при глубоком вдохе и кашле. Поврежденная сторона грудной клетки отстаёт при дыхании. Больные лучше себя чувствуют в сидячем положении. Определяется болезненность на месте перелома при сдавлении грудной клетки в сагитальном и фронтальном направлениях. Пальпация области перелома резко болезненна, нередко в этом месте определяют крепитацию и деформацию.

Множественные переломы ребер, особенно осложненные повреждением плевры и легкого, часто сопровождаются развитием «реберного клапана», плевропульмонального шока и расстройством сердечно-сосудистой деятельности. Следует иметь в виду, что нарушение дыхательной экскурсии грудной клетки является одной из причин развития

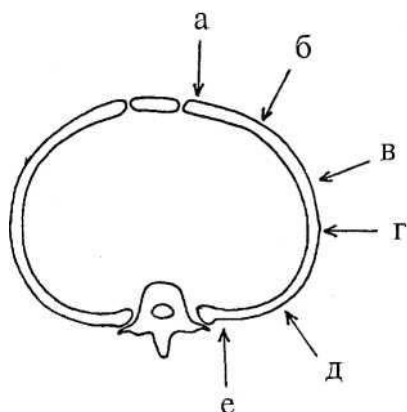


Рис. 45. Типичные локализации переломов ребра:

*а* — парастернальные (в хрящевой части); *б* — по срединно-ключичной линии; *в, г* — по передней (задней) подмышечной линии; *д* — по лопаточной линии; *е* — паравертебральные (уровень шейки, головки

пневмонии. Рентгенологическим исследованием при изолированных повреждениях, не сопровождающихся смещением отломков, часто не удается обнаружить перелом. Поэтому диагноз перелома ребер обычно устанавливают на основании клинических данных. Признаками повреждения легочной ткани являются кровохарканье, подкожная эмфизема, пневмо- или гидроторакс.

*Лечение.* Выполняют блокаду. В область перелома каждого ребра вводят 10-15 мл 10% спирт-новокаинового раствора. При возобновлении боли блокады повторяют 2—3 раза через 1-2 дня. Наряду с местным обезболиванием, особенно при множественных переломах, показана

на вагосимпатическая блокада по Вишневскому или сегментарная паравертебральная блокада на стороне повреждения. По паравертебральной линии нащупывают ребро, периферический отдел которого поврежден, и иглу вводят под его нижний край, затем нагнетают 20 мл 0,5% раствора новокаина. Одновременно блокируют выше и ниже лежащие межреберные нервы.

При множественных и осложненных переломах показана фиксация ребер вытяжением с помощью груза, подвешенного к нитям, закрепленным за сломанные ребра, входящие в «реберный клапан», или фиксация их к пластмассовому каркасу, а в некоторых случаях — металлический остеосинтез. Без восстановления целостности грудной клетки невозможно нормализовать дыхание, обеспечить дренаж трахеобронхиальных путей. Больному придают полусидячее положение. Проводят кислородную терапию. При наличии влажных хрипов кислород пропускают через спирт для предупреждения отека легкого. Назначают анальгетики и антибиотики. С первых дней показана дыхательная гимнастика. При наличии гемоторакса делают пункцию плевральной полости и отсасывают кровь. Особое внимание обращают на предупреждение пневмонии — частого спутника переломов ребер.

В случаях тяжелых травм грудной клетки, сопровождающихся острой дыхательной недостаточностью, применяют искусственную вентиляцию легких.

Прогноз при неосложненных переломах благоприятен. Сращение перелома наступает через 3-4 нед. Если перелом ребер не сопровождался повреждением внутренних органов, после проведенного лечения предоставляют кратковременное освобождение от работы.

## ПЕРЕЛОМЫ ГРУДИНЫ

*Механизм.* Переломы грудины наблюдаются редко и происходят в результате прямого насилия — удар в области грудины (автомобильная авария).

*Смещение отломков.* Чаще перелом сочетается с повреждением ребер у места соединения рукоятки с телом грудины. Тело грудины смещается кзади и кверху, образуется выступ и кажущееся прогибание внутрь.

*Симптомы.* Больных беспокоит боль в области грудины, вследствие чего дыхание затруднено. В месте перелома видны припухлость и деформация. При пальпации отмечается болезненность и прощупываются сместившиеся отломки грудины. Рентгенограмма, сделанная в боковой проекции, дает точное представление о характере и месте перелома.

При значительном смещении отломков могут быть повреждения плевры, легкого, органов средостения и разрыв внутренней грудной артерии. Попадание воздуха в средостение приводит к тяжелым осложнениям.

*Лечение.* При переломах грудины без смещения отломков в область гематомы вводят 15-20 мл 1% раствора новокаина, назначают анальгетики, кислородную терапию. Вдоль грудины на 2 нед накладывают широкую полосу липкого пластыря. При наличии значительного смещения отломков после обезболивания проводят их репозицию. Больного укладывают на кровать со щитом, с реклинующим валиком между лопатками на 2—3 нед. В результате переразгибания туловища отломки грудины постепенно сопоставляются. При значительных смещениях отломков и безуспешном консервативном лечении выполняют металлический остеосинтез винтом. Полное сращение грудины наступает через 5—6 нед. Трудоспособность восстанавливается в течение 6 нед.

## ПЕРЕЛОМЫ ЛОПАТКИ

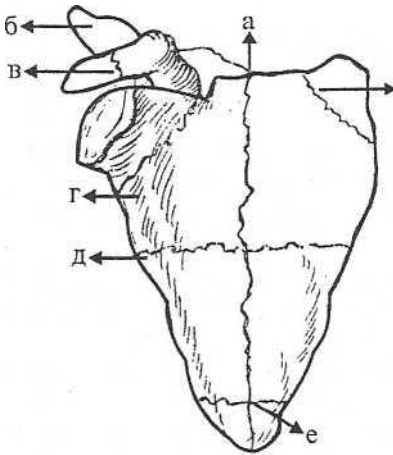
Переломы лопатки встречаются редко и составляют от 0,3 до 1,5% всех переломов.

*Механизм.* Чаще они происходят под влиянием прямого насилия (удар, падение на спину, толчок) и реже — непрямого (падение на отведенную руку, локоть).

*Классификация.* Различают переломы тела (продольные, поперечные), углов лопатки (нижнего, верхнего), а также отростков (акромиального клювовидного), ости, суставной впадины и шейки лопатки (рис. 46).

*Смещение отломков.* При переломах шейки лопатки периферический отломок под., влиянием тяжести конечности смещается книзу. При этом переломе иногда повреждается подкрыльцовый нерв, что приводит к парезу дельтовидной мышцы.

*Симптомы.* Для переломов лопатки характерна припухлость, обусловленная кровоизлиянием. Припухлость нередко повторяет очертания



**Рис. 46.** Варианты переломов лопатки:

*а* — продольный перелом тела; *б* — перелом клювовидного отростка; *в* — перелом акромиального отростка; *г* — перелом шейки лопатки; *д* — поперечный перелом тела; *е* — перелом углов

ния лопатки — симптом «треугольной подушки». Окончательный диагноз устанавливают на основании рентгенологического исследования. При наличии перелома в области шейки лопатки наблюдаются изменение контуров плечевого сустава и смещение головки плеча кпереди и вниз. В этих случаях необходима аксиальная рентгенограмма. Переломы шейки лопатки часто осложняются приводящей контрактурой в плечевом суставе.

*Первая помощь* заключается в наложении повязки Дезо или подвешивании руки на косынке. При выраженном болевом синдроме дают анальгетики.

*Лечение.* Место перелома обезболивают введением 30-40 мл 1% раствора новокаина. При переломах тела, углов лопатки и клюво-

видного отростка конечность подвешивают на 1,5—2 нед на косынке.

При переломах шейки лопатки и акромиального отростка без смещения отломков накладывают отводящую шину с углом отведения в 60—70° сроком на 2—3 нед. Это делают потому, что переломы шейки лопатки являются внутрисуставными, а в положении приведения плеча капсула плечевого сустава образует карман Риделя. При длительном обездвиживании конечности в положении приведения капсула сморщивается, что приводит к развитию стойкой приводящей контрактуры в плечевом суставе. При переломах акромиального отростка, а также шейки и суставной впадины, сопровождающихся смещением отломков, накладывают на один месяц шину с углом бокового отведения до 80° и задней девиации 10°.

При раздробленных переломах шейки лопатки отломки фиксируют реконструктивной пластиной или, в некоторых случаях, проводят остеосинтез винтами.

При переломах лопатки без смещения отломков трудоспособность восстанавливается через 3—6 нед, а при переломах шейки и суставной впадины лопатки, сопровождающихся смещением отломков, — через 2—3 мес.

## ПЕРЕЛОМЫ КЛЮЧИЦЫ

Переломы ключицы составляют до 16% всех переломов костей и особенно часто встречаются в детском и подростковом возрасте. По механизму возникновения они могут быть прямыми (удар по ключице)

и непрямыми (при падении на плечо, локоть, вытянутую руку). Чаше переломы происходят в средней, реже — в наружной трети ключицы. Типичное смещение отломков при переломе ключицы — центральный отломок под влиянием тяги грудно-ключично-сосцевидной мышцы уходит кверху и несколько назад. Периферический отломок под влиянием тяжести конечности и тяги грудных мышц смещается книзу и кнутри (рис. 47).

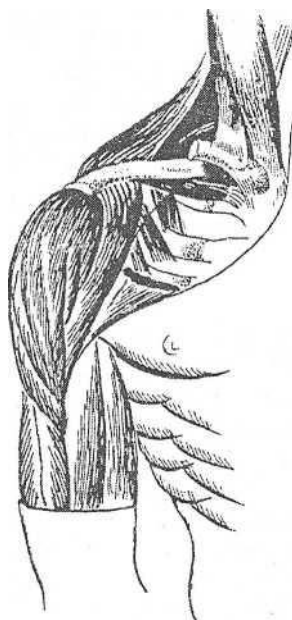

Рис. 47. Типичное смещение отломков при переломе ключицы

*Симптомы.* Надплечье на стороне повреждения укорочено, что можно определить при внешнем осмотре и точно установить измерением расстояния от акромиального отростка до грудинно-ключичного сочленения. При пальпации и давлении снаружи на плечевой сустав появляется боль в области перелома. Смещение отломков определяют не только при ощупывании, но нередко при внешнем осмотре. Ввиду болезненности движения в плечевом суставе ограничены.

У детей поднадкостничные переломы распознаются на основании боли, припухлости, гематомы, нарушения функции.

При рентгенографии выясняют характер перелома и его локализацию. Крайне редко при переломах ключицы повреждаются плевра, сосудисто-нервный пучок, кожа.

*Первая помощь* заключается в иммобилизации повязкой Дезо или подвешивании руки на косынке.

*Лечение.* Место перелома обезболивают введением 20 мл 1% раствора новокаина. При наличии смещения отломков проводят репозицию. Для этого больного усаживают на табурет. Приподнимают надплечье со стороны перелома и отводят плечевые суставы кзади, чем устраняют смещение периферического отломка по ширине и под углом. В подмышечную впадину помещают ватно-марлевый валик, приводят плечо к туловищу. При этом уменьшается смещение отломков по длине.

Сопоставить отломки удастся сравнительно легко, но удержать их в правильном положении довольно трудно. Переломы срастаются в сроки от 4 до 6 нед.

Обездвиживание отломков после их репозиции осуществляют различными повязками и устройствами. Их предложено около 200. Наибольшее распространение получили кольца Дельбе и восьмиобразная повязка, а также повязка Дезо.

*Показания к оперативному лечению.* К этому методу прибегают при переломах ключицы, сопровождающихся сдавлением сосудисто-нер-

вного пучка, угрозе перфорации кожи одним из отломков и неустра- ненном значительном смещении отломков, особенно, когда промежуточный фрагмент расположен перпендикулярно к кости и имеется угроза повреждения сосудов. В большинстве случаев переломы ключицы лечат консервативно. Для остеосинтеза ключицы применяют металлический штифт, длинный винт или реконструктивные пластины с 5—6 отверстиями для винтов.

## ПЕРЕЛОМЫ ПЛЕЧЕВОЙ КОСТИ

Переломы плечевой кости составляют от 2,2 до 7% среди всех переломов. Различают переломы проксимального отдела (65,0%), диафизарные (20%) и дистального отдела плеча (15%).

### Переломы проксимального отдела плечевой кости

*Классификация.* Переломы проксимального отдела плечевой кости могут быть внутрисуставными (надбугорковыми) и внесуставными (подбугорковыми). К первым относят переломы головки и анатомической шейки, ко вторым — чрезбугорковые переломы хирургической шейки, а также изолированные переломы большого и малого бугорков (рис. 48).

**Внутрисуставные переломы (надбугорковые).** Могут быть оскольчатые переломы головки, а также ее переломовывихи. Этот вид перелома встречается редко и обычно у пожилых людей. Он возникает при падении на локтевой или плечевой суставы. В результате травмы головка плечевой кости сминается (импрессия) или происходит ее раздробленный перелом, а иногда и вывих.

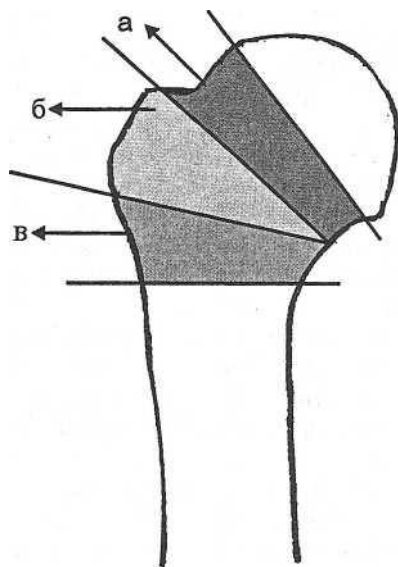


Рис. 48. Типичные зоны переломов верхней трети плеча:  
а — внутрисуставные переломы;  
б, в — внесуставные переломы

*Симптомы.* Плечевой сустав увеличен в объеме в результате кровоизлияния. Подвижность в суставе резко ограничена из-за боли. Местная пальпация и нагрузка по оси (поколачивание по локтевому суставу) вызывают боль в области перелома. Окончательный диагноз устанавливают после рентгенологического исследования плечевого сустава в двух проекциях (прямая и аксиальная).

*Первая помощь.* Транспортная иммобилизация лестничной шиной или марлевой повязкой Дезо.

*Лечение.* При переломах головки и анатомической шейки плечевой кости без смещения или с небольшим смещением отломков в область перелома



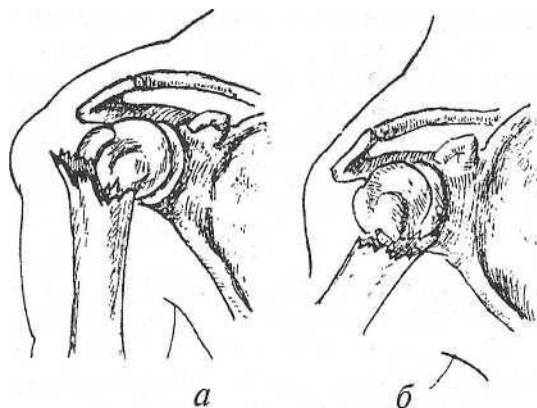


Рис. 49. Варианты перелома хирургической шейки плеча:  
*a* — перелом при падении на приведенную руку («приводящий»);  
*б* — перелом при падении на отведенную руку («отводящий»)

вводят 20 мл 1 % раствора новокаина. В подмышечную область помещают клиновидную подушку, на которую укладывают руку, согнутую под углом 70–80° и подвешенную на косынке. С первых дней больным рекомендуют делать движения пальцами и в лучезапястном суставе, а с 10–12-го дня — в плечевом и локтевом суставах. Трудоспособность восстанавливается через 7–10 нед.

При раздробленных переломах со значительным смещением отломков, а также при вывихе головки прибегают к оперативному лечению (открытая репозиция и остеосинтез винтами, резекция головки плеча с удалением свободных отломков или эндопротезирование).

Переломы хирургической шейки плечевой кости, как правило, бывают у пожилых людей, чаще у женщин. Они возникают при падении на отведенную или приведенную к туловищу руку. Различают вколоченные и невколоченные переломы. При вколоченном переломе происходит внедрение одного отломка в другой без значительного смещения. При невколоченном переломе в зависимости от механизма травмы могут наблюдаться отводящий и приводящий переломы. Первый возникает при падении на отведенную, второй — на приведенную руку (рис. 49).

*Симптомы.* При осмотре выявляют деформацию плечевого сустава, подкожные кровоизлияния. При невколоченном переломе имеется нарушение оси плеча, отсутствуют активные движения в плечевом суставе. При вколоченном переломе ось плеча не нарушена, движения сохранены.

Характер линии излома и величину смещения отломков устанавливают при рентгенографии в двух проекциях. Первый рентгеновский снимок делают в прямой проекции, второй, так называемый аксиальный. нужно сделать так, чтобы рентгеновские лучи проходили сверху вниз через подкрыльцовую ямку. Аксиальная рентгенограмма дает возможность установить наличие боковых смещений периферического отломка, которых не видно на рентгенограмме в прямой проекции. Это

помогает отличить перелом вколоченный от перелома со смещением отломков.

*Первая помощь.* Транспортная иммобилизация лестничной шиной или марлевой повязкой Дезо.

*Лечение.* При вколоченных переломах в область гематомы с целью уменьшения боли и напряжения мышц вводят 20 мл 1% раствора новокаина. От противоположной лопатки до головок пястных костей согнутой в локтевом суставе руки на 3 нед накладывают заднюю гипсовую лонгету. С помощью клиновидной подушки, помещенной в подмышечную область, конечности придают положение бокового отведения до угла 40—60° и передней девиации 30°. Трудоспособность восстанавливается через 5—8 нед.

При невколоченных приводящих переломах со смещением отломков после предварительного обезболивания выполняют закрытую ручную репозицию. Смещение отломков устраняют вытяжением по длине руки, согнутой в локтевом суставе под углом 90°, затем конечности придают положение бокового отведения до угла от 40° до 80° и передней девиации 30—40°. Величину угла отведения определяют по положению центрального отломка. Конечность укладывают на отводящую шину, которую фиксируют к туловищу гипсовыми бинтами. При небольшом отведении (до 50°) иммобилизацию можно выполнять тремя гипсовыми лонгетами с клиновидной подушкой, косынкой и небольшим ватно-марлевым валиком (по Турнеру). Одну лонгету укладывают по тыльной поверхности предплечья и наружной поверхности плеча от головок пястных костей до противоположного надплечья. Вторая лонгета должна проходить по ладонной поверхности предплечья, внутренней поверхности плеча, перекидываться через плечевой сустав и заканчиваться на лопатке поврежденной стороны. В подмышечную впадину помещают валик и фиксируют его третьей лонгетой (замок), концы которой должны перекрещиваться над плечевым суставом. Лонгеты закрепляют мягкими бинтами, в подмышечную область помещают клиновидную подушку, конечность подвешивают на косынке. В настоящее время все чаще используют пневматические шины.

При отводящих переломах репозицию осуществляют вытяжением по длине и приведением плеча после помещения в подмышечную впадину валика или кулака хирурга. После сопоставления отломки вколачивают легким ударом по оси плеча. Конечность фиксируют гипсовыми лонгетами, косынкой и укладывают на клиновидную подушку в положении отведения конечности не более 45°.

Иммобилизацию продолжают в течение 5—6 нед, затем назначают лечебную физкультуру. Трудоспособность восстанавливается через 8-10 нед.

Если консервативным путем сопоставить отломки не удастся, применяют открытую репозицию и остеосинтез пластиной или винтами (рис. 50).

Переломы большого или малого бугорков происходят в результате форсированного сокращения мышц, прикрепляющихся к ним. Пере-

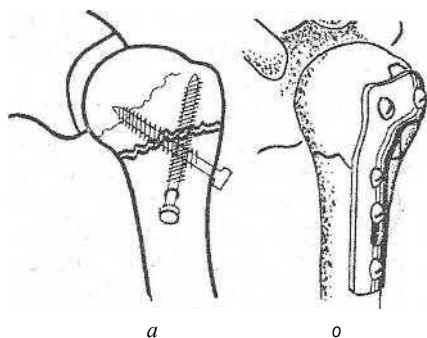


Рис. 50. Схема остеосинтеза отломков при переломе хирургической шейки плечевой кости:  
а — винтами; б — пластиной

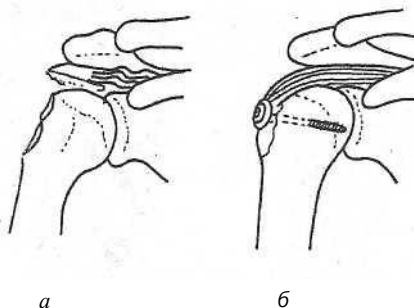


Рис. 51. Схема смещения отломка большого бугорка в полость сустава (а), после репозиции и остеосинтеза винтом (б)

ломы большого бугорка нередко возникают при вывихе плеча или переломе хирургической шейки. У детей чрезбугорковые переломы чаще всего сочетаются с эпифизеолизом.

*Симптомы.* Перелом бугорка устанавливают на основании наличия симптомов перелома и ограничения движений в плечевом суставе, особенно ротации. Для перелома большого бугорка характерно затруднение ротации плеча наружу, для отрыва малого бугорка — внутрь. Перелом большого бугорка иногда сочетается с разрывом надостной, подостной и малой круглой мышц. Для подтверждения диагноза и определения степени смещения отломков необходимо рентгенологическое исследование.

*Первая помощь.* Имобилизация марлевой повязкой Дезо.

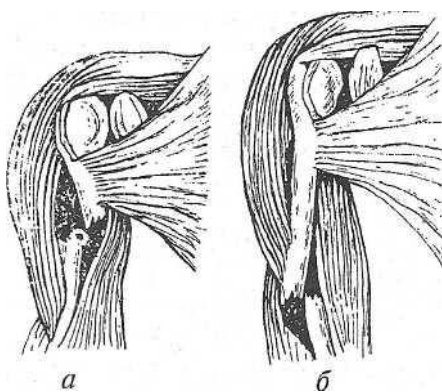
*Лечение.* После обезболивания места перелома 20 мл 1% раствора новокаина конечности с помощью отводящей шины или клиновидной подушки придают положение отведения до 45—60°. Имобилизацию проводят в течение 4 нед. Трудоспособность восстанавливается через 6-7 нед.

Оперативное лечение показано при значительном смещении отломков и, особенно, когда большой бугорок смещается в полость плечевого сустава. Небольшие костные фрагменты удаляют, а прикрепляющиеся к ним мышцы фиксируют к плечевой кости трансоссальным швом. При наличии большого фрагмента его возвращают на место и выполняют остеосинтез винтом (рис. 51).

Переломы диафиза плечевой кости

Переломы диафиза встречаются в 19,8% случаев среди переломов плечевой кости.

*Классификация.* Они могут быть косыми, поперечными, винтообразными, оскольчатыми.



**Рис. 52.** Типичное смещение отломков плечевой кости при переломах на разном уровне:

*а* — выше прикрепления дельтовидной мышцы;  
*б* — ниже прикрепления дельтовидной мышцы

*Механизм* травмы бывает прямым (удар по плечу) и непрямым (падение на локоть<sup>^</sup> кисть, при метании гранаты, на состязаниях по армреслингу).

*Смещение отломков.* В зависимости от места перелома смещение отломков различное. Так, при переломе ниже хирургической шейки плеча и выше места прикрепления большой грудной мышцы центральный отломок находится в положении отведения, наружной ротации и передней девиации. Периферический отломок смещен кверху, кнутри и кпереди. При переломе выше места прикрепления дельтовидной мышцы

проксимальный отломок занимает положение приведения под действием большой грудной и широчайшей мышц спины (рис. 52 *а*). При переломе ниже места прикрепления дельтовидной мышцы проксимальный отломок устанавливается в положении отведения вследствие тяги мышцы (рис. 52 *б*). Надмышцелковый перелом в нижней трети плечевой кости сопровождается смещением периферического отломка кпереди под влиянием мышц предплечья, прикрепляющихся к метафизу плеча.

*Симптомы.* Определяется припухлость, болезненность, нарушение оси конечности, патологическая подвижность, нарушение функции плеча. Иногда удается прощупать через кожу\* сместившиеся отломки.

Характер линии излома и смещения отломков устанавливают при рентгенографии в двух проекциях.

При переломах плеча нередко повреждаются сосуды и нервы. Переломы в средней, или нижней трети часто осложняются повреждением лучевого нерва, что проявляется параличом разгибателей кисти и пальцев, расстройством кожной чувствительности в зоне его иннервации. В результате повреждения или сдавления плечевой артерии сместившимся отломком может развиваться ишемическая контрактура с тяжелыми нарушениями функции предплечья и кисти.

*Первая помощь.* Выполняют транспортную иммобилизацию конечности лестничной шиной. В травматологическом пункте в область перелома вводят 10—15 мл 1% раствора новокаина, улучшают иммобилизацию.

*Лечение* диафизарных переломов плеча начинают с обезболивания места перелома 40 мл 1% раствора новокаина. При отсутствии смещения отломков конечность иммобилизуют торако-брахиальной гипсов. вой повязкой или отводящей шиной в положении отведения 60—80° и передней девиации 30—40°.

При наличии смещения отломков выполняют их репозицию. Вытяжением устраняют смещение по длине, все остальные виды смещения ликвидируют приданием периферическому отделу конечности соответствующего положения. Величину угла отведения плеча определяют по положению центрального отломка. При продолжающемся вытяжении накладывают торако-брахиальную гипсовую повязку или отводящую шину. Во всех случаях показана иммобилизация сроком 3—3,5 мес. Трудоспособность восстанавливается через 3,5-4 мес.

Если консервативным путем не удается сопоставить и удержать отломки в правильном положении или имеется повреждение сосудисто-нервного пучка, проводят оперативное лечение. Выполняют внутренний остеосинтез пластиной или штифтом с блокированием. При косых и винтообразных переломах отломки можно фиксировать двумя или тремя винтами с последующей полноценной гипсовой иммобилизацией на весь срок сращения перелома. При закрытых оскольчатых и открытых переломах диафиза плечевой кости показано применение чрескостного остеосинтеза аппаратами внешней фиксации.

*Оперативные доступы.* Обнажение диафиза плечевой кости может быть выполнено из переднего, наружного, заднего и внутреннего доступов. Для внутреннего остеосинтеза диафиза чаще применяют наружный доступ. Задний доступ предпочтителен для фиксации переломов мышелка и надмышцелковых переломов.

*Наружный доступ.* Разрез кожи выполняют по дельтовидно-грудной борозде, далее по наружному краю бицепса с продолжением, при необходимости, на латеральную локтевую борозду. *V cefalica* отводят кнаружи или кнутри. Лучевой нерв проходит немного ниже и кзади от места прикрепления дельтовидной мышцы, огибает сзади кнаружи плечевую кость, проходя в спиральной борозде вместе с глубокими сосудами, проникает сквозь латеральную межмышечную перегородку и продолжается в нижней трети плеча между плечевой и плечелучевой мышцами. В дистальной части разреза в промежутке между этими двумя мышцами обнажают лучевой нерв и, осторожно без натяжения, взяв его на держалки, частично выделяют так, чтобы хирург четко знал его локализацию. Оперировать в средней или нижней трети плеча, не выделив лучевой нерв и не видя его, нельзя, т. к. возможно его повреждение. Через промежуток между наружной головкой трехглавой мышцы и наружным краем плечевой выходят на плечевую кость. При необходимости доступа к верхней трети плечевой кости разрез можно продлить кверху в промежутке между дельтовидной и большой грудной мышцами.

*Остеосинтез пластиной.* Для остеосинтеза плечевой кости обычно используют пластины различной длины, обеспечивающие фиксацию отломков к пластине, как минимум, шестью винтами диаметром 4,5 мм. Крупные промежуточные осколки фиксируют дополнительными винтами. Современные динамические компрессирующие пластины

позволяют достичь необходимой межотломковой компрессии за счет конструкции их отверстий без использования контрактора.

*Остеосинтез винтами.* Винтами допустимо фиксировать винтообразные и косые переломы, когда линия излома больше диаметра плечевой кости в 1,5—2 раза. Относительно стабильной фиксации обычно достигают 2—3 винтами. В послеоперационном периоде конечность иммобилизируют торако-брахиальной гипсовой повязкой на весь срок сращения перелома.

*Чрескостный остеосинтез* выполняют спицестержневыми аппаратами, что позволяет снизить риск повреждения сосудисто-нервных образований плеча, упростить и облегчить конструкцию аппарата, создать более комфортные условия для больного.

Переломы дистального отдела плечевой кости

Переломы дистального отдела встречаются в 14,6% случаев среди всех переломов плечевой кости.

*Классификация.* Переломы могут быть внесуставными и внутрисуставными. К первым относят переломы надмышцелков (наружного и внутреннего) и надмышцелковые переломы плечевой кости. Внутрисуставными являются чрезмышцелковые Т-, У-образные и оскольчатые переломы а также переломы головчатого возвышения и блока плечевой кости. ?

Переломы надмышцелков плечевой кости возникают при падении на кисть вытянутой руки вследствие натяжения прикрепляющихся к ним связок либо в результате прямой травмы.

*Симптомы.* Определяется припухлость и болезненность в проекции надмышцелков. При смещении оторвавшегося фрагмента отмечается боковая нестабильность в локтевом суставе, выражающаяся в избыточном отклонении предплечья кнаружи или кнутри в положении разгибания. Диагноз подтверждают рентгенологически.

При переломах надмышцелков без смещения отломков накладывают на 3 нед гипсовую повязку под углом 90° в локтевом суставе и в среднем положении предплечья между супинацией и пронацией. При значительном смещении надмышцелка прибегают к операции — открытой репозиции и фиксации фрагмента винтом.

Надмышцелковые переломы могут быть разгибательными и сгибательными. Разгибательные переломы возникают в результате чрезмерного разгибания в локтевом суставе при падении на вытянутую руку. Плоскость перелома имеет косое направление и проходит снизу спереди кзади и кверху. Периферический отломок под влиянием травмы и сокращения трехглавой мышцы плеча и пронаторов смещается кзади, а центральный — кпереди. Сместившийся центральный отломок нередко сдавливает плечевую артерию или срединный нерв. При падении на согнутый локтевой сустав возникает сгибательный перелом, плоскость которого направлена снизу кзади кпереди и кверху. Периферический отломок смещается кпереди, образуя с центральным углом, открытый кпереди. Этот вид переломов чаще наблюдается у детей.

*Симптомы.* В нижней трети плеча определяется припухлость. При разгибательном переломе ось плеча смещена кзади, а при сгибательном. — кпереди. Пальпаторно часто удается определить сместившиеся отломки. При сдавлении центральным отломком артерии пульс на лучевой артерии не определяется или ослаблен. В случае повреждения срединного нерва отмечается расстройство кожной чувствительности в зоне его иннервации. Окончательный диагноз перелома устанавливают после рентгенологического исследования.

*Лечение.* При переломах без смещения выполняют иммобилизацию двумя гипсовыми лонгетами по Турнеру от противоположного надплечья до головок пястных костей (у детей в течение 10-12 дней, у взрослых — 20—25 дней). Переломы со смещением отломков подлежат репозиции. Осуществляют обезболивание путем введения 20—30 мл 1% раствора новокаина в гематому. При разгибательном переломе репозицию отломков осуществляют постепенным вытяжением конечности по длине, супинацией предплечья и давлением руками хирурга на периферический отломок сзади при одновременном удержании центрального отломка спереди. При сгибательном переломе в первый момент вытяжение плеча проводят за согнутое предплечье, затем постепенно достигают его полного разгибания в супинированном положении.

Иммобилизацию выполняют облепченной торако-брахиальной гипсовой повязкой в течение 4—5 нед.

При нестабильных и оскольчатых переломах, когда не удается удержать отломки в правильном положении закрытым путем, прибегают к открытой репозиции и внутренней фиксации винтами или пластинами либо репозиции под рентгенконтролем с последующей фиксацией аппаратом Илизарова.

Переломы мышечка плеча чаще возникают вследствие прямой травмы. Различают чрезмышечковые Т-, V-образные и оскольчатые переломы, переломы головчатого возвышения, блока плечевой кости. Они могут быть со смещением отломков и без смещения. Отломки обычно смещаются вверх и по ширине.

*Симптомы.* Переломы являются внутрисуставными и поэтому, как правило, сопровождаются кровоизлиянием в локтевой сустав. Сустав увеличен в объеме, деформирован, контуры его сглажены. О наличии перелома мышечка можно судить по признаку, описанному В. О. Марксом. В норме линия, соединяющая надмышечки, пересекает ось плеча под прямым углом и делит ее пополам. При переломе за счет смещения наружного или внутреннего отдела мышечка этот угол нарушен, а ось плеча пересекает линию надмышечков не по центру.

Характер линии излома и смещения отломков устанавливают рентгенологически в двух проекциях.

*Первая помощь.* Транспортная иммобилизация лестничной шиной от здорового надплечья до головок пястных костей.

*Лечение.* При внутрисуставных переломах без смещения отломков накладывают на 2-3 нед гипсовую повязку от головок пястных костей до верхней трети плеча в положении сгибания в локтевом суставе под углом 90—100° и среднем положении предплечья между пронацией и супинацией. Во избежание развития оссифицирующего миозита, не-

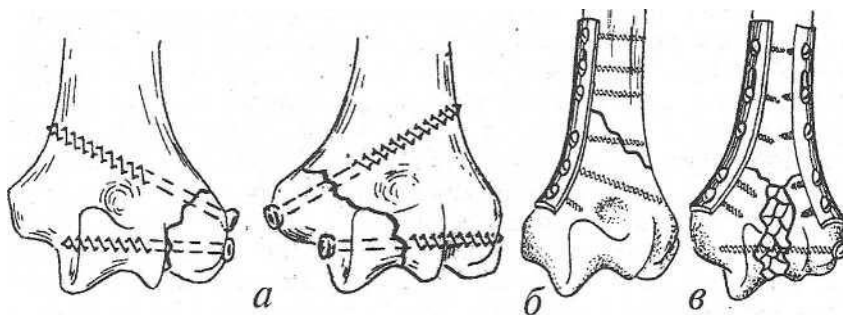


Рис. 53. Варианты внутреннего остеосинтеза дистального отдела плечевой кости:  
 а — винтом; б — пластиной; в — пластинами с костной пластикой

редко осложняющего тяжелую травму локтевого сустава, от массажа и тепловых процедур в области сустава следует воздержаться. Трудоспособность восстанавливается через 5-8 нед.

При наличии смещения отломков большое значение имеет соблюдение основных принципов лечения больных с внутрисуставными переломами. Такими принципами являются: 1 — репозиция отломков с максимально точным восстановлением формы суставной поверхности, 2 — прочная фиксация костных фрагментов, 3 — ранняя функция сустава для предупреждения образования внутрисуставных спаек и рубцов. Консервативные методы не всегда позволяют идеально сопоставить отломки и, тем более, обеспечить их стабильность, необходимую для выполнения ранних движений в суставе. Поэтому при отсутствии противопоказаний, как правило, планируют оперативное лечение — внутренний или внешний остеосинтез.

*Внутренний остеосинтез.* Обезболивание — наркоз. Положение больного на здоровом боку. Руку больного укладывают на подставку со свисающим вниз предплечьем. Разрез выполняют по задней поверхности локтевого сустава. При сложных переломах доступ дополняют остеотомией локтевого отростка и выделением локтевого нерва. Открытую репозицию начинают с восстановления суставной поверхности плечевой кости. Точно идентифицируют отломки, помещают их на свои места и временно фиксируют спицами. При наличии большого фрагмента его вначале фиксируют к проксимальному отломку, а затем восстанавливают суставную поверхность. Окончательную стабилизацию отломков суставной поверхности производят винтами, затем сопоставляют отломки с проксимальным отломком и фиксируют их пластиной. Операцию заканчивают остеосинтезом локтевого отростка, если он был пересечен во время доступа, и транспозицией локтевого нерва из локтевой борозды в толщу мягких тканей. В послеоперационном периоде, начиная с 3—4-го дня, проводят раннее функциональное лечение для предотвращения развития тугоподвижности в суставе. Применяют различные варианты внутреннего остеосинтеза мыщелка плечевой кости (рис. 53).

*Чрескостный остеосинтез аппаратами.* Внешний остеосинтез имеет преимущества перед внутренним. Несмотря на то, что закрытая репо



зияция отломков сложна и требует значительного опыта хирурга, она менее травматична для сустава, чем открытая, и после сращения перелома не требуется повторного вмешательства для удаления металлических конструкций. Аппарат внешней фиксации не ограничивает движений в локтевом суставе и позволяет начинать функциональное лечение сразу после операции.

Перелом головчатого возвышения возникает при падении на вытянутую руку. Головка лучевой кости, смещаясь кверху, травмирует головчатое возвышение. Перелом головчатого возвышения может быть изолированным или сопровождаться переломом головки лучевой кости. Отломок обычно смещается кпереди и кверху.

*Симптомы.* Боль, увеличение сустава за счет гемартроза. Крупный сместившийся фрагмент иногда удается прощупать. Подвижность в локтевом суставе ограничена. Окончательный диагноз устанавливают после рентгенографии.

*Лечение.* Больших размеров фрагменты удается сопоставить закрытой репозицией. В сустав вводят 2.0 мл 1% раствора новокаина. Больной находится на спине. Рука разогнута в локтевом суставе. Ассистенты создают вытяжение в локтевом суставе (плечо фиксируют, а вытяжение выполняют за нижнюю треть предплечья). Хирург проводит переразгибание в локтевом суставе и стремится давлением пальцами спереди кзади установить фрагмент на свое место, после чего сгибают локтевой сустав до прямого угла. Накладывают гипсовую повязку на 4 нед.

Если закрытая репозиция крупного фрагмента оказалась неудачной, отломок сопоставляют оперативным путем и фиксируют его винтом или спицей. Небольших размеров фрагменты головчатого возвышения удаляют из короткого задне-наружного доступа сразу проксимальнее головки лучевой кости.

### ПЕРЕЛОМЫ КОСТЕЙ ПРЕДПЛЕЧЬЯ

Среди закрытых переломов переломы костей предплечья встречаются в 17,7%, открытых — в 4,5%, огнестрельных — в 5,6%. Переломы костей предплечья разделяют на три группы.

1. Внутрисуставные переломы верхней трети предплечья:
  - а) переломы локтевого отростка;
  - б) переломы головки и шейки лучевой кости;
  - в) переломы венечного отростка.
2. Переломы диафиза костей предплечья:
  - а) переломы обеих костей;
  - б) изолированный перелом локтевой кости без вывиха или с вывихом головки лучевой кости (перелом-вывих Монтеджи);
  - в) изолированный перелом лучевой кости без вывиха или с вывихом головки локтевой кости (перелом-вывих Галеацци).
3. Переломы дистального конца лучевой кости.

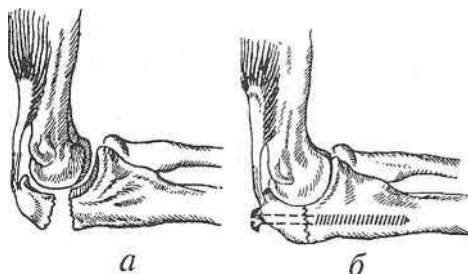


Рис. 54. Типичный перелом локтевого отростка:  
а — до операции; б — после операции

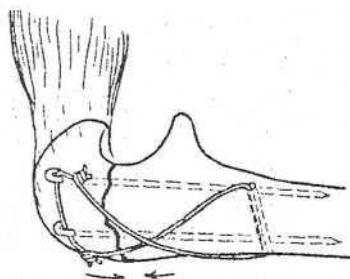


Рис. 55. Схема остеосинтеза локтевого отростка по Веберу

### Переломы локтевого отростка

**Механизм.** Перелом возникает при падении на заднюю поверхность локтевого сустава. Линия перелома проходит через середину или основание локтевого отростка, реже отмечаются переломы верхушки отростка. Различают переломы локтевого отростка без смещения и со смещением отломков. Смещение отломков происходит при разрыве сухожильного растяжения трехглавой мышцы плеча. Оторвавшийся фрагмент локтевого отростка в результате сокращения мышцы плеча смещается кверху (рис. 54).

**Симптомы.** Отмечаются общие симптомы перелома. При переломах без смещения отломков и разрыва сухожилия трехглавой мышцы плеча сохраняется активное разгибание предплечья. При переломах со смещением отломков и разрывом сухожильного растяжения трехглавой мышцы плеча пальпаторно определяют диастаз между отломками. Отсутствует активное разгибание предплечья. Окончательный диагноз устанавливают после рентгенографии.

**Осложнения.** При многооскольчатых переломах локтевого отростка иногда развиваются передний вывих костей предплечья и парез локтевого нерва.

**Лечение.** При переломах, не сопровождающихся смещением отломков, конечность иммобилизируют гипсовой повязкой от верхней трети плеча и до головок пястных костей в положении сгибания в локтевом суставе под углом 95-100° в течение 4 нед.

Показанием к оперативному лечению является диастаз между отломками более 2-3 мм, а также если диастаз появляется при сгибании в локтевом суставе. При наличии достаточной величины одного фрагмента отломки фиксируют длинным винтом; когда это сделать нельзя, выполняют остеосинтез по Веберу (рис. 55).

В некоторых случаях даже после остеосинтеза и длительного восстановительного лечения (лечебная гимнастика, физиотерапевтические процедуры) функция локтевого сустава может полностью не восстановиться.

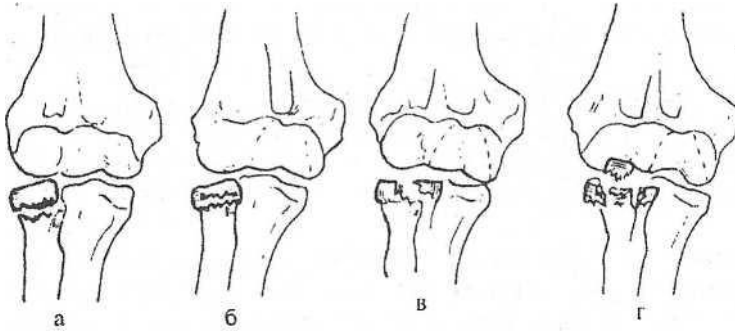


Рис. 56. Варианты переломов головки лучевой кости:  
*а* — поперечный перелом со смещением отломка; *б* — поперечный перелом без смещения

#### Переломы головки и шейки лучевой кости

*Механизм.* Перелом происходит при падении на вытянутую руку.

*Классификация.* Наблюдаются поперечные переломы шейки, краевые и оскольчатые переломы головки лучевой кости. Переломы могут быть со смещением и без смещения отломков (рис. 56).

*Симптомы.* В области головки лучевой кости появляется болезненность при ощупывании и при попытке к сгибанию, разгибанию, и особенно пронации и супинации.

Окончательный диагноз устанавливают после рентгенологического исследования. При изучении рентгенограмм обращают внимание на степень смещения отломков и нарушение конгруэнтности суставных поверхностей, что может в последующем нарушить ротационную функцию. Рентгенограммы должны захватывать два смежных сустава, так как возможно повреждение Ессекс—Лопрести (перелом головки или шейки лучевой кости с вывихом головки локтевой кости).

*Лечение.* При переломах без смещения отломков на 7—10 дней накладывают наружную гипсовую лонгету. После снятия иммобилизации назначают дозированные движения в локтевом суставе и тепловые процедуры (соллюкс, парафиновые аппликации). К 20-25-му дню функция локтевого сустава восстанавливается.

При раздробленных переломах и переломах со значительным смещением отломков, нарушающих ротационные движения, проводят резекцию головки лучевой кости.

#### Переломы венечного отростка локтевой кости

Перелом венечного отростка бывает при задних вывихах предплечья, а также вследствие сокращения плечевой мышцы.

*Симптомы.* Болезненность при ощупывании венечного отростка. Окончательный диагноз устанавливают после рентгенографии.

*Лечение.* Конечность иммобилизируют циркулярной гипсовой повязкой от верхней трети плеча до головок пястных костей на 3 нед. По-

еле снятия иммобилизации показано восстановительное лечение. Если фрагмент размещается в суставе и ущемляется, его удаляют.

### **Переломы диафиза костей предплечья**

*Механизм.* Переломы костей предплечья возникают под воздействием прямой травмы (удар, сдавление) и не прямой (падение на вытянутую руку). Переломы костей предплечья происходят на разных уровнях.

*Классификация.* Различают переломы в верхней, средней и нижней третях обеих костей предплечья, а также изолированные переломы локтевой или лучевой костей. При изолированных переломах ввиду особенностей анатомического строения предплечья укорочение длины лучевой кости, т. е. смещение ее отломков по длине, ведет к вывиху головки локтевой кости (перелом-вывих Галеацци), укорочение же длины локтевой кости после ее перелома сопровождается вывихом головки лучевой кости (перелом-вывих Монтеджи).

По характеру линии излома переломы могут быть поперечными, косыми, "оскольчатыми и раздробленными. У маленьких детей наблюдается неполный перелом по типу «зеленой ветки», а у детей старшего возраста — поднадкостничные переломы, часто с угловым смещением.

Сложная ротационная функция предплечья (пронация и супинация) обусловлена действием специальных мышечных групп, вращением лучевой кости вокруг локтевой в луче-локтевых сочленениях (дистальное и проксимальное) и наличием физиологических изгибов лучевой кости.

*Смещение отломков.* При переломах костей предплечья наблюдается смещение отломков по ширине, длине, под углом и ротационные.

Ротационные смещения центральных и периферических отломков костей предплечья зависят от уровня перелома и места прикрепления мышц-супинаторов и пронаторов (рис. 57).

Супинаторы *m. biceps brachii* и *m. supinator* прикрепляются к верхней трети лучевой кости, *m. pronator teres* — к средней трети ее, *m. pronator quadratus* — к дистальной трети.

При переломах в верхней трети (выше прикрепления круглого пронатора) центральный отломок лучевой кости под действием двуглавой мышцы плеча и супинатора занимает положение крайней супинации и сгибания, а периферические отломки под влиянием квадратного и круглого пронатора — пронации. Для сопоставления отломков периферическому отделу конечности необходимо придать положение крайней супинации и согнуть в локтевом суставе.

При переломах костей предплечья в средней трети (ниже прикрепления круглого пронатора) центральные отломки занимают среднее положение между пронацией и супинацией, т. к. кроме двух супинаторов на них воздействует круглый пронатор. Они также находятся в положении сгибания. Периферические фрагменты занимают положение пронации (квадратный пронатор). Для сопоставления отломков конеч-

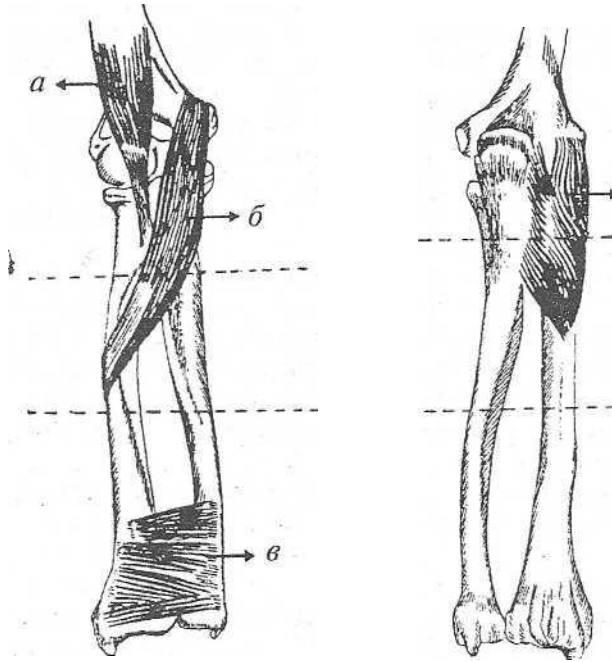


Рис. 57. Топография супинирующих и пронирующих мышц предплечья:  
 а — двуглавая мышца плеча; б — супинатор; в — квадратный пронатор;  
 г — круглый пронатор

ность должна быть согнута в локтевом суставе, а периферическому отделу ее придано среднее положение между супинацией и пронацией.

При переломе костей предплечья в нижней трети центральные отломки занимают положение небольшой пронации, так как на них воздействуют оба супинатора, круглый пронатор, а также частично — квадратный пронатор. Репозицию проводят в положении небольшой пронации, а конечность затем устанавливают в среднем положении между супинацией и пронацией. Последнее необходимо для разработки и восстановления ротационных движений предплечья после снятия гипсовой повязки.

Необходимо учитывать, что в промежутке между локтевой и лучевой костями расположена межкостная мембрана. В результате травмы концы отломков могут сохранить связь с мембраной на уровне перелома, и поэтому при репозиции их смещение очень трудно устранить. Уменьшение расстояния между отломками лучевой и локтевой костей в межкостном промежутке после травмы или репозиции может привести к их сращению в неправильном положении или образованию синостоза между костями, что чревато утратой ротационной подвижности предплечья.

*Симптомы.* Наблюдаются симптомы, характерные для перелома. У детей при наличии поднадкостничного перелома не отмечается зна

чительного смещения отломков и их подвижности. При изолированных повреждениях отдельных костей определяются локальные симптомы перелома. В этих случаях должно быть обращено внимание на состояние дистального (при переломе лучевой кости) и проксимального (при переломе локтевой кости) луче-локтевых сочленений, чтобы не просмотреть вывихов костей. Рентгенограммы выполняют в двух проекциях с захватом локтевого и лучезапястного суставов.

*Первая и врачебная помощь.* Используют транспортную иммобилизацию лестничной шиной.

*Лечение.* При изолированных переломах обеих костей предплечья без или с весьма незначительным смещением отломков при сохранившихся правильных анатомических взаимоотношениях и физиологических изгибах костей конечность обездвиживают гипсовой повязкой от средней трети плеча до головок пястных костей в положении предплечья среднем между пронацией и супинацией и сгибании в локтевом суставе до  $90^\circ$  на срок 2,5—3 мес.

При наличии смещения костей проводят репозицию отломков. Отломки сопоставляют закрытым или открытым путем.

#### Закрытая репозиция отломков

*Методика.* Наиболее целесообразна проводниковая анестезия. При репозиции используют ортопедический стол *или* специальный аппарат (рис. 58). Аппарат имеет устройство, позволяющее установить кисть в нужном положении. После обезболивания закрепляют кисть в фиксирующем устройстве, создают противотягу в положении сгибания в локтевом суставе под углом  $85^\circ$ . Это необходимо строго соблюдать, т. к. если в суставе образуется тупой угол, то не удастся создать эффективного противовытяжения и появится угроза перелома плечевой кости. Постепенно нарастающая интенсивность вытяжения способствует устранению смещения по длине и образованию диастаза между отломками. Затем путем придания периферическому отделу конечности положения супинации или среднего положения между супинацией и пронацией (в зависимости от уровня перелома) устраняют ротационное смещение отломков. Для более точного сопоставления проводят давление пальцами на отломки. Эффективность репозиции повышается, если ее выполняют под контролем электронно-оптического преобразователя с телевизионной приставкой.

При продолжающемся вытяжении и заданном положении конечность иммобилизуют хорошо отмоделированной гипсовой циркулярной повязкой. После затвердения ее рассекают по всей длине по тыльной поверхности и закрепляют мягким бинтом.

Рентгенологический контроль проводят сразу после репозиции, а также через 10—14 дней, когда спадает отек тканей. Срок иммобилизации гипсовой повязкой составляет 2,5—3 мес.

После снятия повязки назначают лечебную гимнастику и тепловые процедуры (теплые ванны, парафиновые аппликации). Трудоспособность восстанавливается через 4—5 мес после перелома.

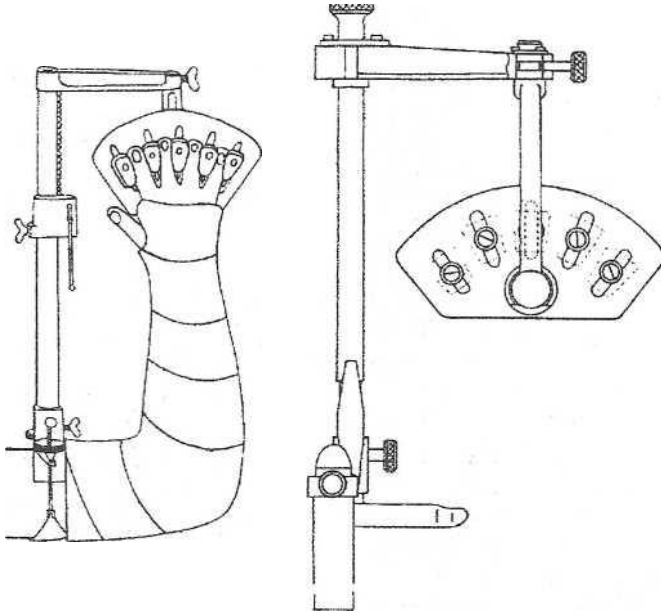


Рис. 58. Аппарат для репозиции костей предплечья

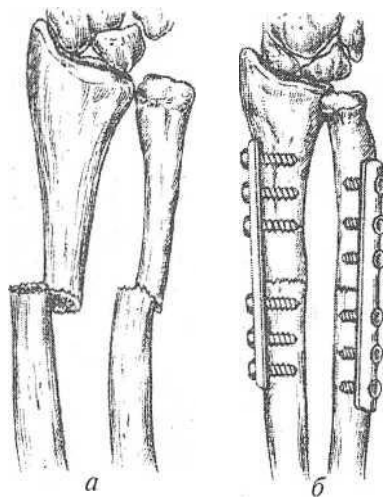
### **Внутренний остеосинтез переломов костей предплечья**

Показанием к операции являются переломы, при которых не удалось устранить смещение отломков путем закрытой репозиции, а также вторичные их смещения, развившиеся после наложения повязки. Закрытой репозицией часто не представляется возможным сопоставить отломки при изолированных переломах отдельных костей, т. к. этому препятствует сохранившаяся неповрежденной вторая кость. Особенно часто к операции прибегают при лечении переломов лучевой кости, сопровождающихся вывихом локтевой кости (перелом-вывих Галеацци) и переломов локтевой кости в сочетании с вывихом головки лучевой (перелом-вывих Монтеджи).

Операция должна обеспечить точное сопоставление отломков костей, восстановление правильных анатомических взаимоотношений, прочную фиксацию и раннее функциональное лечение.

Отломки лучевой и локтевой костей могут быть фиксированы пластинами (рис. 59), закрепленными шестью или восемью винтами. Отломки локтевой кости можно фиксировать интрамедуллярно введенным штифтом Богданова. Однако при использовании толстых штифтов нередко образуется диастаз между отломками.

Чрескостный остеосинтез применяют при оскольчатых диафизарных переломах, переломах-вывихах Монтеджи и Галеацци, когда закрытой репозицией не достигается сопоставление отломков и нет возможности использовать внутренний остеосинтез. В этих случаях показана внешняя фиксация аппаратом Илизарова или раздельная внешняя фиксация отломков стержневыми аппаратами, которая по-



**Рис. 59.** Схема остеосинтеза костей предплечья пластинами:  
*a* — до операции; *б* — после операции

звояет начать движения в смежных суставах уже через 2-3 дня после операции.

### **Переломы локтевой кости с вывихом головки лучевой (перелом-вывих Монтеджи)**

Принято различать разгибательный и сгибательный типы перелома. Чаще наблюдают разгибательный тип — перелом локтевой кости происходит в верхней или средней трети, отломки образуют угол, открытый кзади, головка лучевой кости смещается кпереди и в лучевую сторону. Перелом иногда осложняется повреждением лучевого нерва. При сгибательном типе перелома — отломки локтевой кости смещаются под углом, открытым кпереди, а головка лучевой кости вывихивается кзади.

*Симптомы.* Предплечье укорочено. Пальпацией находят сместившуюся головку лучевой кости и отломки локтевой. Активные движения в локтевом суставе ограничены, при попытке выполнить пассивные — отмечается сопротивление. Окончательный диагноз устанавливают после изучения рентгенограмм (рис. 60).

*Лечение.* Закрытую репозицию проводят на аппарате после выполнения проводниковой анестезии. Осуществляют постепенное вытяжение, а затем пальцевым давлением вправляют головку лучевой кости и отломки локтевой. Головку лучевой кости фиксируют чрескожно введенной спицей, конец которой оставляют под кожей. Предплечье устанавливают в положении супинации. При продолжающемся вытяжении конечность иммобилизуют гипсовой повязкой от головок пястных



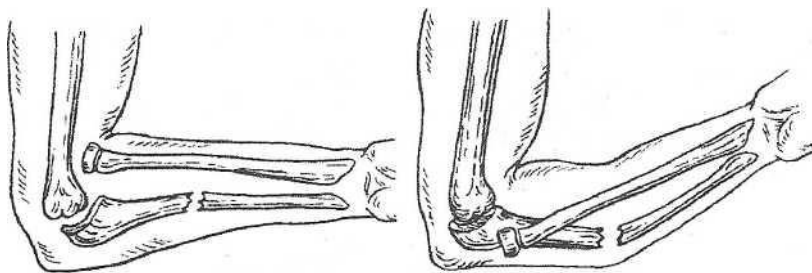


Рис. 60. Перелом Монтеджи (скиаграмма)

костей и до средней трети плеча на 2—2,5 мес. Спицу удаляют через 3 нед.

*Оперативное лечение.* Операцию проводят под проводниковой анестезией. Разрез кожи длиной 12 см наносят по тыльной стороне предплечья над локтевой костью. Вправляют вывих головки лучевой кости и временно ее фиксируют чрескожно спицей, а затем осуществляют остеосинтез отломков локтевой кости (пластинкой или штифтом). При застарелых вывихах головки лучевой кости выполняют ее резекцию. Имобилизацию проводят гипсовой повязкой в течение 2—2,5 мес.

### **Переломы лучевой кости в нижней трети и вывих головки локтевой кости (перелом-вывих Галеацци)**

При переломах в нижней и средней трети лучевой кости может наступить вывих головки локтевой кости.

*Симптомы.* Отмечаются признаки, характерные для перелома лучевой кости, а при пальпации обнаруживают сместившуюся головку локтевой кости. Окончательный диагноз устанавливают после рентгенографии (рис. 61).

*Лечение.* Проводниковая анестезия. На репозиционном аппарате выполняют вытяжение и достигают сопоставления отломков лучевой кости и вправления головки локтевой. Имобилизацию проводят гипсовой повязкой в течение 2-2,5 мес. Однако нередко наступает их вторичное смещение. В этих случаях прибегают к оперативному вмешательству.

*Внутренний остеосинтез лучевой кости* осуществляют пластиной с шестью или восемью винтами. Вправляют вывих головки локтевой кости. Конечность иммобилизируют гипсовой повязкой в течение 2—2,5 мес. Применяют также метод чрескостной фиксации.

*Чрескостную фиксацию* применяют при оскольчатых, раздробленных диафизарных переломах, переломах-вывихах Монтеджи и Галеацци, когда закрытой репозицией не достигается сопоставление отломков и нет возможности применить внутренний остеосинтез. Выполняют репозицию отломков. Вводят по две спицы через центральные и периферические отломки с учетом прохождения сосудисто-нервных пучков и сухожилий. Затем через каждый отломок вводят еще по две спицы в




Рис. 61. Перелом Галеацци (скиаграмма)

промежуточных опорах. В аппарате, состоящем из четырех опор, спицы натягивают и закрепляют в крайних кольцах. Осуществляют вытяжение так, чтобы между отломками был диастаз до 0,5-1 см. Осуществляют рентгенологический контроль и при необходимости — коррекцию положения отломков. Устраняют диастаз между отломками. В дальнейшем назначают дозированную компрессию. При переломах-вывихах Монтеджи и Галеацци остеосинтезу предшествует вправление вывихнутой головки с последующей фиксацией спицей с упорной площадкой.

#### Переломы лучевой кости в типичном месте

Перелом дистального метаэпифиза лучевой кости чаще происходит у лиц пожилого возраста, ибо с увеличением возраста такие люди чаще падают, у них снижается прочность костей (дисгормональные переломы).

*Механизм.* Наиболее часто перелом возникает при падении на вытянутую руку с опорой на ладонную поверхность кисти. Смещение отломков чаще всего бывает типичным: периферический отломок лучевой кости смещается в сторону большого пальца и к тылу (перелом Коллеса). Перелом лучевой кости в области ее дистального конца может возникнуть и при падении с опорой на тыльную поверхность кисти; при этом периферический отломок смещается в ладонную сторону (перелом Смита).

Перелом лучевой кости обычно происходит на 2—2,5 см проксимальнее суставной щели. Нередко возникает отрыв шиловидного отростка локтевой кости. У детей при аналогичном механизме травмы происходит смещение эпифиза по линии ростковой зоны (перелом-эпифизолиз).

Необходимо также различать четыре нестабильных типа внутрисуставных переломов с подвывихом в лучезапястном суставе, когда эффективная репозиция возможна только с помощью аппаратов чрескостной фиксации. Перелом Бартон I — отрыв по типу отщепы части суставной фасетки и смещение ее к тылу. Бартон II — смещение части суставной фасетки в ладонную сторону. Реже встречаются перелом «шофера» (заводящего двигателя изогнутой ручкой) — отрыв шиловидного отростка лучевой кости и перелом с разрушением тыльно-локтевой поверхности лучевой кости.

При переломе лучевой кости в типичном месте периферический отломок в одних случаях остается целым, в других — раскалывается на несколько фрагментов. В этих случаях линия излома проникает в сустав. Прогноз у таких больных менее благоприятен, особенно когда нарушена конгруэнтность суставных поверхностей.

Различают переломы без смещения отломков и со смещением.

*Симптомы.* Наблюдаются все признаки, характерные для перелома. Лучезапястный сустав деформирован по типу «вилки» или «штыка» (в боковой проекции) за счет смещения периферического отломка в лучевую сторону и к тылу (рис. 62). Характерен также симптом Velpeau (Вельпо) — появление поперечного валика на ладонной стороне, который образован сухожилиями сгибателей, перегибающимися через конец проксимального отломка.

При отсутствии смещения появляется только болезненность при пальпации и нагрузке по оси в нижней трети лучевой кости.

Диагноз и характер смещения отломков уточняют по рентгенограммам, сделанным в двух проекциях.

*Осложнения.* Сместившийся к тылу периферический отломок лучевой кости может оказывать давление на тыльную межкостную ветвь лучевого нерва, что на фоне шейного остеохондроза сопровождается развитием" острого нейродистрофического процесса (неврит Турнера). Появляются интенсивная боль в области кисти, отек кисти и предплечья, меняется окраска кожи (бледность, синюшность), нарушается чувствительность. Через 10—12 дней после начала заболевания развивается пятнистый остеопороз костей кисти и нижней трети предплечья, что можно выявить с" помощью рентгенографии. Для предупреждения неврита необходимо точно сопоставить отломки и проводить терапию шейного остеохондроза. Но если неврит уже развился, наиболее эффективным методом лечения являются внутрикостные новокаиновые блокады на фоне активного физиотерапевтического и медикаментозного лечения (внутри противоспалительные препараты ЛШАдинамик на плечевое сплетение — в остром периоде; в последующем — фонофорез с гидрокортизоном на область шеи и плечевое сплетение с пораженной стороны). Проводят внутрикостную анестезию с добавлением в раствор новокаина 25—50 мг взвеси гидрокортизона, жгут снимают через 10—40 мин! Выполняют три блокады с интервалом 3—4 дня.

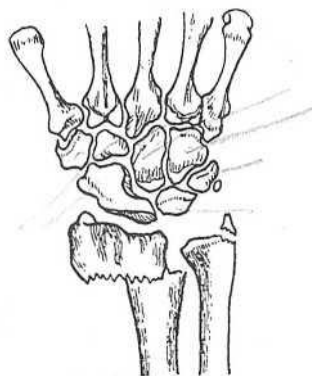

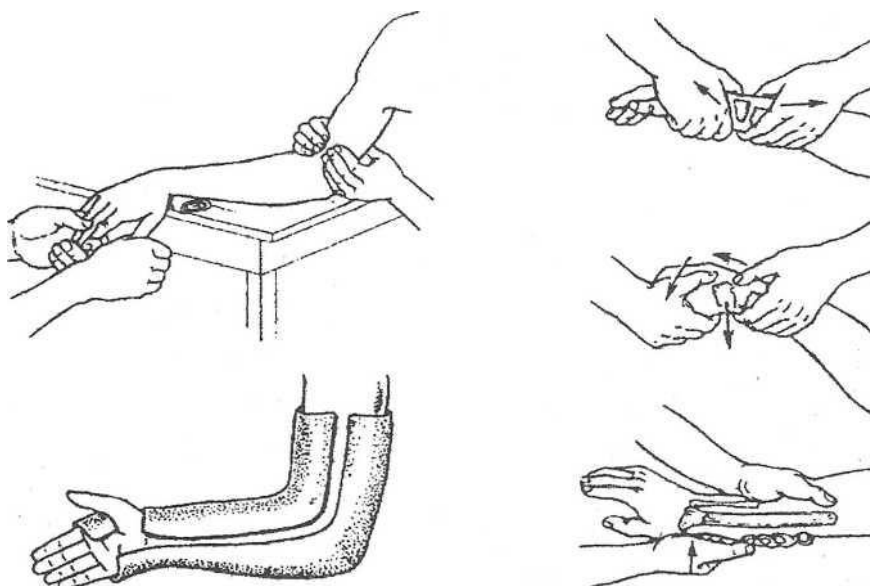


Рис. 62. Схема смещения отломков при переломе лучевой кости в типичном месте



**Рис. 63.** Методика репозиции отломков при переломе лучевой кости в типичном месте

*Лечение.* При вколоченных переломах без смещения отломков выполняют иммобилизацию ладонной гипсовой лонгетой от головок пястных костей и до верхней трети предплечья, кисть устанавливают в положении небольшой тыльной флексии кисти в течение 3 нед. С 5—6-го дня назначают тепловые процедуры (теплые ванны, массаж).

При переломах со смещением отломков необходима репозиция. Выполняют проводниковую анестезию или анестезию в гематому. Репозицию отломков осуществляют руками или с помощью аппарата.

Ассистент сгибает конечность в локтевом суставе под углом 90° и в этом положении двумя руками удерживает ее в области нижней трети плеча. Хирург одной рукой захватывает II—V пальцы, другой — бодь шой палец и постепенно усиливает вытяжение, затем, расположив предплечье так, чтобы конец проксимального отломка опирался о край столика, проводит форсированную ладонную флексию и придает ей положение локтевого отведения (рис. 63). После репозиции должны быть восстановлены радиоульнарные углы. Радиоульнарный угол на прямой рентгенограмме в норме составляет около 30°, на боковой — 10°.

Осуществляют иммобилизацию циркулярной гипсовой повязкой от головок пястных костей и до средней трети плеча, с небольшой тыльной флексией кисти в течение 4 нед. Обязателен рентгенологический контроль через ГО дней после репозиции, так как в результате спадения отека возможно вторичное смещение отломков. В таких случаях вы-

полняют повторную репозицию или прибегают к чрескостной фиксации отломков.

После снятия повязки назначают лечебную гимнастику, тепловые процедуры (парафиновые аппликации) и массаж.

В некоторых случаях, особенно после удавшегося вправления отломков при переломах-эпифизеолизах, попытка установить кисть в положение тыльного сгибания приводит к рецидиву смещения. Репозицию повторяют, а кисть устанавливают в положении ладонного сгибания и иммобилизируют гипсовой повязкой в течение 2 нед. Через 2 нед повязку снимают, кисть выводят в положение тыльной флексии и иммобилизируют новой повязкой еще на 2 нед. При неудаче закрытой репозиции прибегают к чрескостной фиксации.

## ПЕРЕЛОМЫ КОСТЕЙ КИСТИ

Скелет кисти включает 27 костей, имеющих большую степень подвижности относительно друг друга. Наименее подвижными являются II и III пястные кости с головчатой и трапециевидной костями запястья, которые являются условной осью кисти, вокруг которой осуществляется движение остальных костей. Переломы костей кисти являются наиболее частыми, что связано с высокой функциональной активностью сегмента. Происходят они в основном при прямой травме. Значительные смещения характерны только для наиболее подвижных костей — I, IV, V пястных костей, а также фаланг пальцев. Переломы других костей редко сопровождаются значительными смещениями. Наиболее часто наблюдаются переломы ладьевидной, трехгранной кости, а также I, IV, V пястных костей.

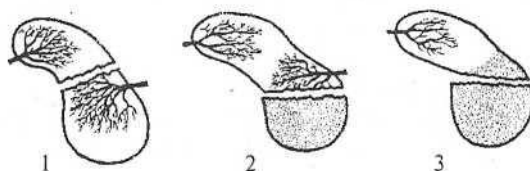
### Переломы ладьевидной кости

*Механизм.* Перелом происходит при падении на вытянутую кисть, находящуюся в положении тыльного разгибания. В редких случаях, например, при падении с перекладины, может возникать перелом обеих ладьевидных костей. При такой травме одновременно с переломом ладьевидной кости может наступить вывих полулунной кости (переломо-вывих де Кервена).

*Классификация.* Различают перелом бугорка (внесуставной) и переломы тела ладьевидной кости (внутрисуставные). Линия перелома в таких случаях может проходить в проксимальной, средней или дистальной частях кости.

*Симптомы.* Припухлость и болезненность при пальпации в области «анатомической табакерки». В этом месте появляется боль при нагрузке по оси I и II пальцев, при ротации предплечья (супинация и пронация), отведении кисти в лучевую сторону или большого пальца, а также при тыльном или ладонном сгибании кисти. Обычно устанавливают ограничение подвижности и в лучезапястном суставе.

При рентгенологическом исследовании на прямой и профильной рентгенограммах не всегда удается найти линию перелома. Делают до-



**Рис. 64.** Схема кровоснабжения ладьевидной кости при различных вариантах ее переломов:

- 1 — оба отломка имеют кровоснабжение; 2 — только один имеет кровоснабжение;  
3 — один отломок лишен сосудов, кровоснабжение второго ограничено

полнительные рентгенограммы — кисть устанавливают в положение пронации на  $20^\circ$ , а рентгенограмму в прямой проекции выполняют при сгибании пальцев кисти, т. к. именно при такой укладке ладьевидная кость занимает положение параллельное кассете, при этом щель между отломками находится в одной плоскости с рентгеновскими лучами. Однако и при дополнительной рентгенографии часто не удается установить диагноз перелома, т. к. линия перелома может и не прослеживаться. При обоснованном подозрении на перелом осуществляют необходимую иммобилизацию на 2 нед, после чего повторяют рентгенографию. К этому времени развивается резорбция костной ткани на месте перелома и на рентгенограмме он становится хорошо различим.

*Лечение.* Переломы ладьевидной кости обычно срастаются в течение 4—6 мес. Часто развиваются ложные суставы-из-за повреждения питающих сосудов (рис. 64) в момент перелома, внутрисуставного его характера или несовершенства гипсовой иммобилизации. В этих случаях часто, кроме ложного сустава, образуется одна или несколько кист в теле кости. Переломы бугорка ладьевидной кости срастаются хорошо и тогда иммобилизацию проводят не более 3—4 нед.

При переломах без смещения отломков применяют иммобилизацию гипсовой циркулярной повязкой от головок пястных костей и до верхней трети предплечья. I палец фиксируют повязкой до середины концевой фаланги (рис. 65). Кисть устанавливают в положение небольшой тыльной флексии и лучевого отведения. Через 2—3 мес снимают иммобилизацию и делают рентгенограмму. Если перелом еще не сросся, накладывают повязку вновь на 1—2 мес.

Наличие отчетливо определяемого перелома, смещения отломков является показанием для оперативного вмешательства. Методы оперативного лечения включают остеосинтез винтом, спицами, аппаратами внешней фиксации, костно-пластические. Операция остеосинтеза винтом обеспечивает сдавление отломков их раневыми поверхностями и надежную фиксацию, что приводит к сращению перелома в сроки до 2 мес и быстрому восстановлению функции лучезапястного сустава. При всех методах лечения после иммобилизации гипсовой повязкой больному рекомендуют движения в суставах пальцев кисти.

Восстановление трудоспособности наступает при благоприятном течении сращения отломков в сроки от 2 до 4 мес.

Ложные суставы ладьевидной кости развиваются при несвоевременной диагностике, а также при неправильном лечении. Хирургическая тактика может быть различной. Если размер фрагмента ладьевидной кости небольшой и фиксировать его нельзя, фрагмент удаляют. Цельсообразно впоследствии провести резекцию шиловидного отростка лучевой кости, благодаря чему устраняется давление на ладьевидную кость и исчезают боли.

При замедленной консолидации переломов, ложном суставе ладьевидной кости применяют методику чрескостного остеосинтеза. После монтажа аппарата внешней фиксации в достаточно простой комплектации в течение нескольких дней под рентгенологическим контролем выполняют микродистракцию и затем стабилизируют аппарат в течение 1—1,5 мес. Как правило, в эти сроки происходит консолидация отломков. В дальнейшем проводят реабилитационное лечение как и при открытых методах лечения.

В тех случаях, когда хирург владеет навыками в хирургии кисти, выполняют несвободную костную пластику на мягкотканной питающей ножке. В качестве пластического материала используют фрагмент лучевой кости, (бугорок Листера), который аккуратно, не нарушая его связей с мягкими тканями, выделяют, формируют мягкотканную ножку и, развернув костный фрагмент на 180°, плотно внедряют его в межотломковую зону. Кровоснабжаемый костный фрагмент в короткие сроки консолидируется с отломками ладьевидной кости. Гипсовую иммобилизацию продолжают в течение 1,5—2 мес, после чего назначают комплекс восстановительных мероприятий.

Выраженный болевой синдром, грубая деформация ладьевидной кости, нарушение функции лучезапястного сустава являются показаниями к выполнению артродезирования костей запястья. При развитии асептического аваскулярного некроза выполняют эндопротезирование ладьевидной кости. Эндопротез готовят из синтетических материалов по форме, повторяющей ладьевидную кость.

#### Перелом полулунной кости

Перелом встречается редко, происходит при падении на отведенную в лучезапястном суставе кисть и обычно носит компрессионный характер.

*Симптомы.* Боль при пальпации и тыльном разгибании кисти в области полулунной кости. Боль в области полулунной кости также **ощу**

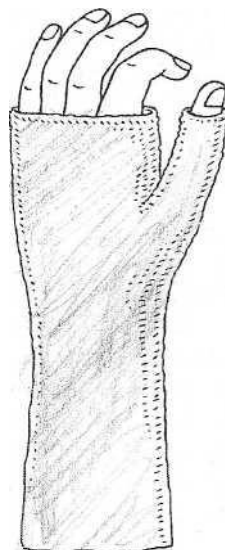


Рис. 65. Вид гипсовой повязки при переломе ладьевидной кости кисти

щается при осевой нагрузке на III—IV пальцы. Боли усиливаются при тыльном разгибании в лучезапястном суставе. Окончательный диагноз устанавливают после рентгенографии.

*Лечение.* Применяют иммобилизацию гипсовой повязкой от головок пястных костей и до верхней трети предплечья на срок 6—10 нед.

### **Переломы трехгранной кости**

Перелом возникает при падении на кисть, находящуюся в положении ладонного сгибания и лучевого отведения. Повреждается тело или только тыльная часть кортикального слоя кости.

*Симптомы.* Боль при пальпации области кости, а также при тыльной флексии и локтевом отведении кисти. Рентгенологическим исследованием устанавливают перелом. Значительного смещения отломков не бывает.

*Лечение.* Иммобилизация в течение 2—3 нед в положении небольшой тыльной флексии в лучезапястном суставе.

### **Перелом гороховидной кости**

Перелом происходит при прямом ударе.

*Симптомы.* Припухлость и боль в области возвышения V пальца. Боль усиливается при активной ладонной и пассивной тыльной флексии. Для подтверждения диагноза выполняют рентгенограмму лучезапястного сустава в боковой проекции в положении тыльного разгибания и небольшой супинации кисти.

*Лечение.* Иммобилизация гипсовой лонгетной повязкой в течение 3—4 нед в положении небольшой тыльной флексии лучезапястного сустава.

### **Перелом крючковидной кости**

Перелом возникает при падении на ладонь. Обычно происходит перелом крючковидного отростка, что может сопровождаться сдавлением глубокой двигательной ветви локтевого нерва. Также выделяют перелом тела кости. При рентгенографии в прямой и косой проекции устанавливают перелом тела кости. Наиболее информативной для диагностики перелома крючковидного отростка является аксиальная укладка.

*Лечение.* Консервативное. Иммобилизация кисти на 6—8 нед. Оперативное лечение показано при сдавлении ветви локтевого нерва. Удаляют костный фрагмент и устраняют сдавление нерва.

### **Перелом кости-трапеции и трапециевидной кости**

Переломы встречаются редко.

*Симптомы.* Боль при пальпации и движении в запястье, ограничение противопоставления большого пальца, а при переломе трапецие-



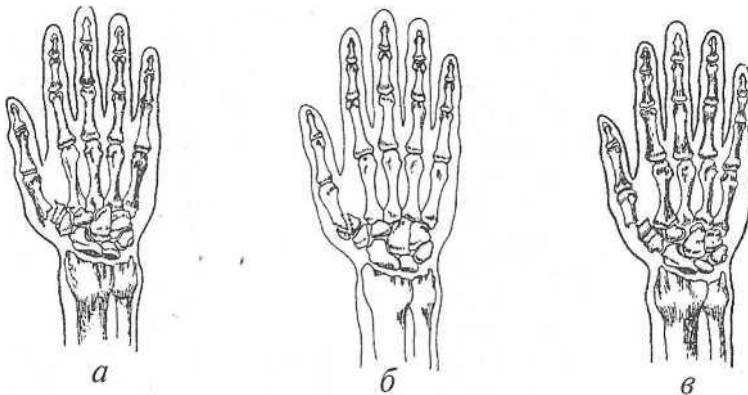


Рис. 66. Варианты переломов основания I пястной кости:

*а* — внутрисуставной переломовывих основания I пястной кости (перелом Беннетта);  
*б* — внутрисуставной Т(У) оскольчатый перелом основания I пястной кости (Сий®Релом  
 Роланда); *в* — поперечный внесуставной перелом I пястной кости

видной кости — и указательного. Окончательный диагноз устанавливают после рентгенографии.

*Лечение.* Отломки при переломе кости-трапеции тщательно сопоставляют, добиваясь полного восстановления конгруэнтности суставной поверхности. Иммобилизацию проводят гипсовой повязкой, как и при переломах ладьевидной кости. В сроки 4—5 нед, как правило, наступает консолидация перелома. При неуспехе закрытой репозиции прибегают к операции. Отломки сопоставляют и фиксируют спицей. При неудовлетворительном сопоставлении отломков развивается арт-рбзТфоявляется боль и ограничение подвижности, что является показанием к артрорезированию.

### Перелом головчатой кости

Перелом встречается редко. Возникает чаще под влиянием прямой травмы.

*Симптомы.* Боль в проекции кости. Болезненность при пальпации и нагрузке на III пястную кость. Обязательно делают рентгенограммы в двух проекциях.

*Лечение.* Иммобилизация гипсовой повязкой в течение 4 нед.

### Перелом I пястной кости

#### *Перелом основания I пястной кости*

*Механизм.* Перелом возникает при ударе о преграду согнутым и приведенным большим пальцем. Различают два вида перелома: внутрисуставные переломы и поперечные внесуставные (рис. 66).

*Симптомы.* Палец находится в положении приведения. При пальпации у основания I пальца отмечается костный выступ. Болезненность при пальпации, а также при нагрузке на I палец по оси. Рентгеногра-

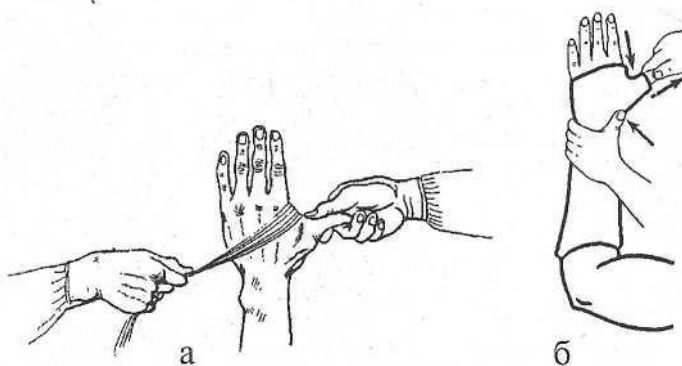


Рис. 67. Методика репозиции (а) и иммобилизации (б) перелома основания I пястной кости

фия в двух проекциях позволяет определить вид перелома и степень смещения отломков.

*Репозиция.* Местная анестезия. Ассистент осуществляет вытяжение по длине одной рукой за I палец, другой — за II—V пальцы. Хирург проводит бинт в первый межпальцевый промежуток и, натягивая бинт, создает противовытяжение (рис. 67). Вытяжение продолжают в течение 5—7 мин, затем большой палец устанавливают в положение максимального отведения и накладывают гипсовую циркулярную повязку, фиксирующую весь I палец до верхней трети предплечья. Обязательно выполняют контрольную рентгенографию. Иммобилизацию продолжают в течение 4—5 нед. Сопоставить отломки обычно удается, но удержать их в правильном положении трудно. Часто наступает вторичное смещение. В этих случаях показано оперативное лечение.

*Операцию остеосинтеза спицами* выполняют под проводниковой анестезией. Доступ — над основанием I пястной кости между сухожилием короткой ..... отводящей мышцы большого пальца и сухожилием длинного разгибателя большого пальца. Поднадкостнично выделяют отломки, после чего их тщательно сопоставляют путем отведения большого пальца. Отломки фиксируют спицей, проведенной из периферической отломка в центральный. Конец спицы оставляют над кожей. Иногда вводят дополнительную спицу через диафиз I и II пястных костей. Можно ввести одну или две спицы через диафиз этих костей (рис. 68). Рану послойно зашивают и накладывают гипсовую повязку. Спицу извлекают через 3 нед, а гипсовую повязку снимают через 5 нед после операции.

#### *Перелом диафиза I пястной кости*

Кость очень мобильна и переломы диафиза довольно редки. Обычно перелом возникает под влиянием прямой травмы. Различают переломы без и со смещением отломков.

*Лечение.* При переломах без смещения отломков иммобилизацию проводят гипсовой повязкой от головок пястных костей и до верхней

трети предплечья в течение 4 нед, при этом I палец обездвиживают до ногтя в положении отведения и легкого сгибания в пястно-фаланговом суставе. Высокая степень подвижности кости допускает остаточную угловую деформацию без какого-либо влияния на функцию.

При наличии значительного смещения отломков после обезболивания выполняют репозицию отломков путем отведения пальца, вытяжения по длине и давления пальцами на отломок. Имобилизация такая же, как и при переломах без смещения отломков.

К операции прибегают при «невправимых» или «неудержимых» переломах. Под проводниковой анестезией выполняют доступ длиной 3—4 см по лучевой стороне

пястной кости. Поднадкостнично выделяют отломки, тщательно их сопоставляют и фиксируют спицей, введенной интрамедуллярно и внесуставно через метафиз пястной кости. Имобилизация такая же, как при переломах без смещения отломков.

#### *Переломы II—V пястных костей*

*Механизм.* Переломы пястных костей возникают чаще всего под влиянием прямой травмы. Возможен и непрямой механизм перелома при падении на сжатую в кулак кисть (перелом борцов) или при неудачном ударе кулаком, у боксеров.

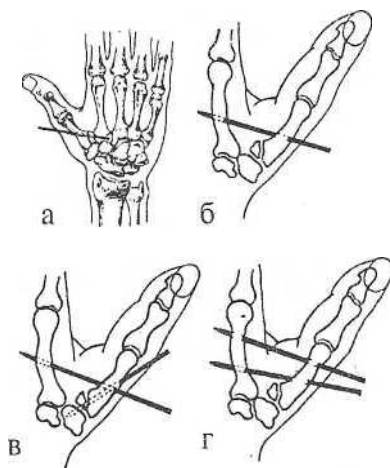
Выделяют переломы диафиза, основания и головки пястной кости. Нередко наблюдают переломы нескольких пястных костей.

Под влиянием механизма травмы, а также под действием межкостных и червеобразных мышц отломки смещаются под углом, открытым в ладонную сторону (рис. 69).

*Симптомы.* Отмечаются общие симптомы перелома. При попытке провести вытяжение за соответствующий палец в области перелома усиливается боль. Локализацию перелома, вид смещения отломков уточняют после проведения рентгенографии.

*Лечение.* При переломах без смещения отломков накладывают гипсовую повязку или лонгету от головок пястных костей до верхней трети предплечья с захватом пальца, соответствующего сломанной кости, на срок 4 нед.

При наличии смещения отломков под проводниковой анестезией проводят репозицию отломков путем вытяжения их по длине и давления на отломок пальцами хирурга в направлении с тыльной в ладонную сторону. После репозиции проводят иммобилизацию кисти гипсовой повязкой в течение 4 нед.



**Рис. 68.** Схема вариантов остеосинтеза отломков спицами при переломе основания I пястной кости:  
а, б — одной спицей;  
в, г — двумя спицами

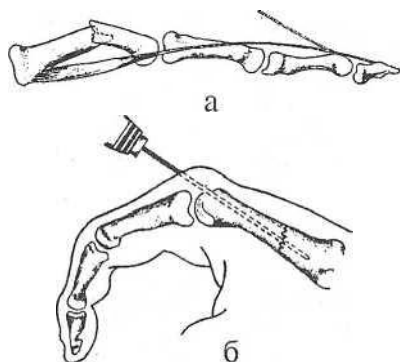


Рис. 69. Типичное смещение отломков при переломе пястных костей (а), контрольная рентгенологическая схема остеосинтеза спицей при переломе пястных костей (б)

В случаях, когда не удастся сопоставить отломки или удержать их в правильном положении, показан внутренний остеосинтез.

**Методика.** Проводниковая анестезия. Разрез кожи длиной 3 см производят по тыльной поверхности над местом перелома. Отломки осторожно выделяют, сухожилие разгибателя отодвигают в сторону. После сопоставления отломки фиксируют спицами. Концы спиц оставляют над кожей. После закрытия раны иммобилизационной гипсовой повязкой проводят в течение 4 нед. После снятия гипсовой повязки, рентгенологическое исследование и установления консолидации отломков проводят комплекс восстановительных процедур.

Широкое применение нынче приобрели также мини-пластины и соответствующий инструментарий для выполнения внутреннего остеосинтеза пястных костей.

Важно подчеркнуть, что допустима остаточная угловая деформация мобильных IV и V пястных костей без существенного влияния на функцию. В то же время необходимо максимально точно выполнять репозицию переломов II и III пястных костей, которые являются мало подвижной осью кисти.

### Переломы фаланг пальцев

Переломы фаланг чаще возникают под влиянием прямой травмы. Различают переломы диафиза, около- и внутрисуставные переломы проксимального и дистального концов. По виду линии излома выделяют поперечные, винтообразные и оскольчатые. Нередко происходят переломы нескольких фаланг.

**Смещение отломков.** При переломах основной фаланги под влиянием механизма травмы и тяги межкостных и червеобразных мышц отломки смещаются под углом, открытым в тыльную сторону (рис. 70). При переломах средней фаланги, локализующихся дистальнее места прикрепления сухожилия поверхностного сгибателя, отломки смещаются под углом, открытым в ладонную сторону. При переломах вышнего места прикрепления этого сухожилия отломки смещаются под углом, открытым в тыльную сторону.

Переломы концевой фаланги возникают под влиянием прямого удара; они часто бывают оскольчатыми и сопровождаются образованием подногтевой гематомы.

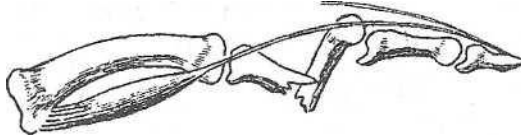


Рис. 70. Типичное смещение отломков при переломе фаланг пальцев кисти

*Лечение.* Ввиду сложности функций, которые выполняют пальцы, лечение должно предусматривать точное сопоставление отломков, устранение всех видов деформации и полное восстановление функции суставов.

При переломах фаланг пальцев без смещения отломков и после репозиции поврежденный палец фиксируют ладонной гипсовой лонгетой в положении небольшого сгибания в межфаланговых суставах на срок 3-4 нед. Когда не удастся сопоставить отломки консервативным путем, прибегают к операции.

*Методика.* Под проводниковой анестезией тыльно-наружным доступом длиной 2,5 см обнажают отломки. После тщательной репозиции их фиксируют одной или двумя тонкими спицами. Концы спиц оставляют над кожей и через 3 нед извлекают. Фиксацию отломков фаланги спицей сочетают с гипсовой иммобилизацией.

При многооскольчатых переломах пястных костей и фаланг пальцев кисти в порядке исключения допустим параоссальный остеосинтез. Спицы вводят в мягкие ткани параллельно сломанной кости.

При переломах концевой фаланги, сопровождающихся образованием подногтевых гематом, концом скальпеля сверлящими движениями или раскаленным концом канцелярской скрепки выполняют трепанацию ногтевой пластинки и удаляют гематому.

## ПЕРЕЛОМЫ БЕДРЕННОЙ КОСТИ

Из всех закрытых переломов костей переломы бедренной кости составляют 2,7%. По локализации переломы подразделяют на переломы верхнего конца бедренной кости, диафиза бедренной кости, мышечков бедра.

Переломы бедренной кости относят к тяжелым, ибо наблюдается значительное кровоизлияние в месте перелома (до 2 л) и часто развивается шок.

### **Переломы Верхнего) конца бедренной кости**

*Классификация.* Впервые она была предложена английским хирургом Купером (А. Р. Коорер) в 20-е годы XIX столетия. В основу классификации им были положены всего два классификационных признака:

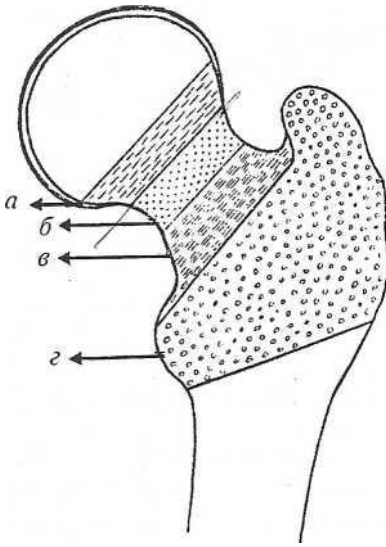


Рис. 71. Схема переломов верхнего конца бедренной кости:

а — субкапитальный; б — трансцервикальный;  
в — базисцервикальный; г — вертельный (латеральный)

а) *анатомический* — переломы шейки бедренной кости (внутри- и внесуставные); переломы вертельной области (внесуставные);

б) *прогностический* — внутри- или внесуставные переломы часто не срастаются; внесуставные или латеральные срастаются хорошо.

Классификация Купера с небольшими дополнениями и изменениями используется до настоящего времени.

I. Медиальные (внутри- или внесуставные) переломы шейки бедренной кости (рис. 71).

1. Субкапитальный перелом — плоскость излома проходит под самой головкой бедренной кости. У детей наблюдаются субкапитальные эпифизолизы — смещение головки бедра по линии ростковой зоны. 2. Трансцервикальный — линия излома проходит через шейку.

3. Базисцервикальный — плоскость излома у основания шейки бедренной кости.

II. Латеральные, или вертельные (внесуставные) переломы.

1. Межвертельный. 2. Чрезвертельный перелом. 3. Перелом большого и малого вертелов.

Переломы шейки бедренной кости чаще встречаются у людей пожилого возраста, у которых развивается остеопороз костей, уменьшаются их прочность и упругость. Однако самопроизвольный перелом шейки бедренной кости может наблюдаться и у солдат после длительных походов в результате перегрузки (болезнь перегрузки, маршевый перелом).

Переломы вертельной области сопровождаются значительным кровоизлиянием и выраженным болевым синдромом. В первые дни после травмы больные переносят их более тяжело, чем медиальные переломы.

*Механизм.* Переломы верхнего конца бедренной кости, как правило, наблюдаются при падении на область большого вертела. Шейка бедренной кости располагается внутри сустава и не имеет надкостницы, поэтому заживление такого перелома происходит только по типу эндостального сращения, для которого необходимо плотное (до степени вколочения) соприкосновение правильно сопоставленных отломков. При медиальных переломах повреждаются сосуды, обеспечивающие кровоснабжение головки бедренной кости, в частности, внутрикостные, а также сосуды, проходящие в синовиальной оболочке по поверхности шейки. Нередко питание головки бедренной кости происходит

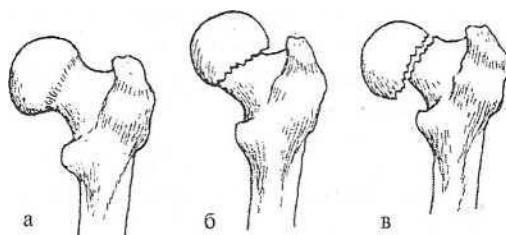


Рис. 72. Схема смещения отломков при медиальных переломах бедренной кости:  
*а* — вколоченный перелом без смещения отломков; *б* — перелом с увеличением шеечно-диафизарного угла (вальгусный); *в* — перелом с уменьшением шеечно-диафизарного угла (варусный)

только через сосуды круглой связки, которые в пожилом возрасте, как правило, облитерируются. Поэтому сращение медиальных переломов замедлено и требует длительного обездвиживания. Переломы шейки бедра чаще наблюдаются у больных старше 60 лет, отягощенных различными сопутствующими заболеваниями. Длительное неподвижное положение таких больных приводит к развитию гипостатических пневмоний, пролежней, сердечно-сосудистой недостаточности и тромбоэмболических осложнений, часто являющихся причиной летальных исходов.

*Симптомы.* Больные предъявляют жалобы на боль в области тазобедренного сустава. Наблюдаются общие симптомы перелома. У больных, имеющих вертельные переломы, обычно обнаруживаются обширные кровоподтеки, а вот при медиальных переломах их не бывает. При невоколоченных переломах конечность находится в положении наружной ротации, и больные не могут поднять выпрямленную в коленном суставе ногу (симптом «прилипшей пятки»). Отмечаются относительное укорочение конечности и смещение большого вертела выше линии, соединяющей переднюю верхнюю ость подвздошной кости и седалищный бугор (линия Розера—Нелатона). При вколоченных переломах наружная ротация конечности бывает не выражена, и пострадавшие могут поднять выпрямленную ногу. При переломах шейки бедренной кости определяют усиленную пульсацию бедренной артерии (симптом Гирго-лава) вследствие того, что излившаяся в сустав кровь приподнимает капсулу, мягкие ткани и бедренную артерию.

Окончательный диагноз устанавливают после рентгенографии тазобедренного сустава в двух проекциях.

*Смещение отломков.* При медиальных переломах шейки бедренной кости различают два основных вида смещения отломков, сопровождающихся увеличением шеечно-диафизарного угла (вальгусные или аб-дукционные) либо его уменьшением (варусные или аддукционные) (рис. 72).

При вальгусных смещениях отломков часто наблюдаются вколоченные переломы, при варусных смещениях, как правило, переломы невоколоченные. При вколоченных переломах на прямой и боковой рентгенограммах можно не обнаружить смещения отломков, линия излома

видна плохо, на ее месте вследствие внедрения губчатой костной ткани отломков иногда видно сгущение рентгенологической тени. Для уточнения диагноза выполняют компьютерную томографию.

### **Лечение медиальных переломов шейки бедра**

При лечении пострадавших с переломами шейки бедренной кости перед хирургом стоят задачи спасения жизни больных, ранней их активизации и достижения сращения переломов. Эти задачи наиболее эффективно решаются оперативной фиксацией отломков трехлопастным гвоздем, Г-образной пластиной, канюлированными винтами. Выполняют также, по показаниям, однополюсное или тотальное эндопротезирование тазобедренного сустава. Консервативный метод лечения применяют при вколоченных медиальных, реже — вертельных переломах.

При вколоченных переломах шейки бедренной кости больного укладывают в кровать со щитом. Конечность помещают на шину Брауна (Белера). Через 3 нед проводят повторное рентгенологическое исследование. Если имеется достаточно прочное вклинение отломков, больному разрешают ходить с помощью костылей без нагрузки на поврежденную конечность. Нагрузку разрешают не ранее 4—5 мес после перелома и только при наличии рентгенологических признаков сращения отломков. Трудоспособность восстанавливается через 5-7 мес. Преждевременная нагрузка может привести к смещению отломков.

Если устанавливают диагноз невколоченного перелома шейки бедренной кости, выполняют скелетное вытяжение за бугристость большеберцовой кости с грузом 6-8 кг. Невколоченные переломы шейки бедренной кости являются показаниями к применению остеосинтеза. Больного тщательно обследуют, проводят необходимые мероприятия (интенсивную терапию) по подготовке к операции и предупреждению осложнений. На 2—3-й день выполняют контрольную рентгенографию. При удовлетворительном положении отломков груз уменьшают до 3—5 кг. Операцию выполняют в первые 2—5 дней под эпидуральной анестезией по жизненным показаниям.

*Основные задачи операции'*, точное сопоставление отломков, прочная их фиксация, перевод перелома во вколоченный, возможность ранней активизации больного, предупреждение осложнений.

Выбор способа хирургического лечения медиальных переломов зависит от состояния больного, характера перелома и состояния костной ткани.

В зависимости от характера перелома выделяют нестабильные переломы. К ним относят: оскольчатые переломы задней кортикальной пластины, кортикальной пластины в области дуги Адамса, косые переломы с костным выступом по нижнему краю проксимального отломка, истинные субкапитальные переломы. При нестабильных переломах выполняют остеосинтез трехлопастным гвоздем в сочетании с костной ауто-аллопластикой либо первичное эндопротезирование.



*Остеосинтез медиальных переломов шейки бедра трехлопастным гвоздем.* Операция остеосинтеза шейки бедра металлическим гвоздем может быть выполнена закрытым и открытым способом. При закрытом способе проводят репозицию на ортопедическом столе и серию рентгенограмм с использованием специальных направляющих приспособлений. Такой остеосинтез не сопровождается дополнительной травмой тканей и вскрытием сустава. Для введения гвоздя закрытым способом используют направляющие приспособления (аппараты А. Б. Петрова—Е. Ф. Янова, В. М. Демьянова, С. А. Борисова) или ориентирующие спицы (В. Г. Вайнштейн, А. В. Каплан, А. В. Воронцов). Специальные направители дают возможность удерживать и вводить гвоздь с точностью до одного градуса. Использование в качестве навигационного обеспечения двух электронно-оптических преобразователей (ЭОП) в значительной степени уменьшает время операции при более точной репозиции отломков.

При наличии противопоказаний к выполнению остеосинтеза шейки бедренной кости трехлопастным гвоздем, динамическими конструкциями в настоящее время используют малоинвазивные методики с применением канюлированных винтов (диаметр резьбовой части винта 7,0 мм; сквозное отверстие диаметром 2,1 мм; длина от 60 до 120 мм).

При медиальных переломах шейки бедренной кости могут быть следующие осложнения: неправильно сросшиеся переломы (чаще с варусной деформацией), ложные суставы и асептический некроз головки бедренной кости. Асептический некроз развивается у 10—15% больных вследствие нарушения внутрикостного кровообращения. Дополнительное повреждение сосудов происходит в результате травмы, наносимой во время операции, особенно при повторных введениях гвоздя.

При открытом способе обнажают место перелома и вводят гвоздь под контролем глаза. Способ применяют редко, так как выделение отломков и остеосинтез сопровождаются значительной кровопотерей. Вместе с тем в ходе операции можно оценить жизнеспособность головки бедра до репозиции, проделав в ней отверстие 2 мм сверлом (М. Мюллер).

Эндопротезирование тазобедренного сустава проводят при нестабильных медиальных переломах шейки бедра у лиц пожилого и старческого возраста (старше 70—75 лет), а также при развитии ложного сустава или асептического некроза головки бедренной кости. У пожилых людей, отягощенных сопутствующими заболеваниями, предпочтение отдается однополюсному протезированию, а у больных с высокими функциональными запросами — тотальному. Преимущество эндопротезирования заключается в сокращении периода реабилитации, профилактике общих осложнений. Однополюсные (замещается шейка и головка бедренной кости) протезы применяют у больных старше 70 лет с низкими функциональными запросами (передвижение в пределах квартиры). Операция отличается малой травматичностью, ликвидирует болевой синдром и позволяет рано активизировать больного. Среди недостатков операции следует отметить, что пара трения «кость — металл» при длительном использовании протеза может привести к про- трузии вертлужной впадины и возобновлению болевого синдрома.

### **Лечение латеральных (вертельных) переломов бедренной кости**

*Классификация.* Среди вертельных переломов различают два основных их вида: чрезвертельные, когда линия перелома проходит через вертелы, и межвертельные — между ними.

*Лечение* вертельных переломов бедренной кости может быть осуществлено консервативным или оперативным путем. Консервативное лечение с успехом применяют у лиц молодого возраста, у пожилых больных лучше применить оперативное лечение, не требующее длительного постельного режима и позволяющее рано активизировать пострадавших.

*Консервативное лечение.* Осуществляют скелетное вытяжение. Спицу проводят через бугристость большеберцовой кости или метафиз бедренной кости, что уменьшает негативное воздействие тяги на коленный сустав. Конечность помещают на шину, придают положение отведения (15—30°) и сгибания в тазобедренном и коленном суставах. Степень отведения конечности определяется положением отломков. Груз должен быть не менее 7—8 кг.

Основными задачами лечения являются: устранение смещения по длине, восстановление шеечно-диафизарного угла, обездвиживание отломков.

На скелетном вытяжении больной находится в течение 2—2,5 мес; в это время он получает общеукрепляющее лечение, занимается лечебной физкультурой. После снятия скелетного вытяжения больному разрешают ходить с помощью костылей, назначают физиотерапевтические процедуры, массаж, лечебную физкультуру. Полную нагрузку на конечность разрешают не ранее 3—4 мес после перелома.

*Оперативное лечение.* Остеосинтез межвертельных переломов может быть выполнен трехлопастным гвоздем с боковой пластиной, Г-образными пластинами (95°, 130°), пластиной с компрессирующим винтом (DHS), спонгиозными канюлированными винтами.

Летальность больных с переломами шейки бедра при консервативном методе составляла около 14%, а при использовании оперативного лечения она снизилась до 7%, при вертельных переломах бедра она составляла 22-30%, при применении остеосинтеза уменьшилась до 14-15%.

В последние годы для остеосинтеза латеральных переломов бедренной кости применяют пластины с динамическими компрессирующими (DHS) винтами. В отличие от других жестких имплантов, принимающих нагрузку на себя, конструкция пластин с динамическими винтами позволяет переносить часть нагрузки на кость. Скольжение винта в цилиндре пластины дистально и латерально при резорбции кости по линии перелома предупреждает миграцию винта в сторону вертлужной впадины и перфорацию ее винтом.

В послеоперационном периоде с первых дней начинают изометрическую и дыхательную гимнастику. Ходьбу с костылями и частичную нагрузку конечности разрешают с 5—7-го дня, полную нагрузку — через 6 нед.

### **Изолированный перелом большого или малого вертелов**

*Механизм.* Перелом большого вертела возникает при падении на наружную поверхность верхней трети бедра.

*Симптомы.* Боль в области большого вертела, припухлость, кровоподтек или гематома. Отмечается усиление боли при попытке движений в тазобедренном суставе, особенно при отведении. Диагноз уточняют после рентгенологического исследования. Обычно значительного смещения большого вертела не бывает.

*Лечение.* В область перелома 2-3 раза вводят 15-20 мл 1% раствора новокаина. Больной соблюдает постельный режим. Ногу укладывают на шину. Выполняют массаж, тепловые процедуры, лечебную физкультуру. Ходить с помощью костылей разрешают после уменьшения болевого синдрома. Трудоспособность восстанавливается через 30 дней. При значительном смещении фрагмента большого вертела выполняют остеосинтез винтами.

Переломы малого вертела часто сочетаются с чрезвертельными переломами, а также наблюдаются у спортсменов при резком сокращении подвздошно-поясничной мышцы («холостой» удар по мячу, столкновение с препятствием при беге и др.).

*Симптомы.* Боль и припухлость в верхней трети внутренней поверхности бедра. Усиление боли при попытке поднять выпрямленную ногу в положении лежа. Окончательный диагноз устанавливают после рентгенографии.

*Лечение.* Назначают постельный режим, конечность укладывают на шину в положении сгибания в коленном и тазобедренном суставах на 2-3 нед. Затем разрешают ходить с помощью костылей, постепенно расширяя режим в течение 12-14 дней.

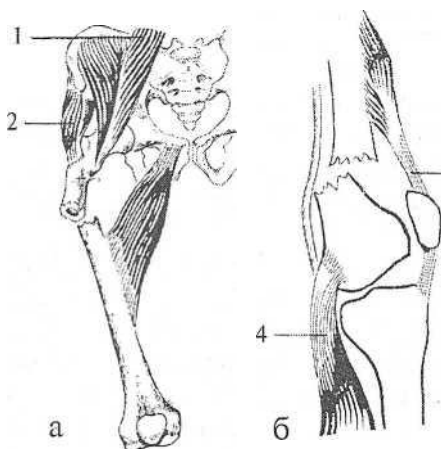
### **Диафизарные переломы бедренной кости**

*Механизм.* Переломы диафиза бедренной кости могут происходить под влиянием прямой (непосредственный удар), а также непрямой травмы (скручивание по длине, сгибание).

Диафизарные переломы бедренной кости чаще наблюдаются у лиц молодого и среднего возраста. Нередко они сопровождаются кровопотерей до 1,5—2 л и шоком.

*Классификация.* Различают переломы в верхней, средней и нижних третях диафиза бедренной кости. Они могут быть поперечными, косыми, винтообразными, оскольчатыми и раздробленными.

*Механизм смещения отломков.* При переломах в верхней трети бедренной кости проксимальный отломок под влиянием тяги ягодичных мышц и подвздошно-поясничной мышцы находится в положении отведения, сгибания и наружной ротации (рис. 73, а). Если не устранить смещение, отломки срастаются под углом, открытым кнутри («галифеобразная деформация»). При переломах бедренной кости в средней трети отломки смещаются по ширине и длине.



**Рис. 73.** Смещение отломков при переломах бедренной кости: а — в верхней трети (1 — подвздошно-поясничная мышца, 2 — ягодичная мышца); б — в нижней трети (4 — икроножная мышца).

ри переломах бедренной кости в нижней трети дистальный отломок смещается кзади вследствие тяги икроножной мышцы (рис. 73, б). Своевременно не устраненное смещение периферического отломка кзади может привести к сдавлению сосудисто-нервного пучка и вызвать тромбоз подколенной артерии, что нередко сопровождается некрозом дистального отдела конечности.

**Симптомы.** Наблюдаются характерные для перелома симптомы. При наличии смещения отломков конечность деформируется и укорачивается на 5–6 см. Важно установить сопутствующие повреждения (сосудов, нервов), а также ранние общие осложнения (кровопотеря, шок). Для определения повреждения

сосудов необходимо проверить пульсацию подколенной артерии, а также тыльной артерии стопы и задней большеберцовой артерии. Повреждения нервов определяют по изменению чувствительности кожи на стопе и нарушению активной функции голеностопного сустава и пальцев стопы.

На основании рентгенологического исследования уточняют локализацию и характер перелома, вид смещения отломков.

**Помощь на этапах эвакуации.** Транспортную иммобилизацию осуществляют с помощью шины Дитерихса. В травматологическом пункте транспортную иммобилизацию улучшают (укрепляют гипсовыми кольцами), в область перелома вводят 20–25 мл 1% раствора новокаина, проводят другие противошоковые мероприятия (инфузионную терапию). После проведения необходимых лечебных мероприятий и при стабильном общем состоянии пострадавшего его эвакуируют на носилках в больницу (госпиталь).

**Лечение больных с переломами бедренной кости.** Проводят мероприятия по предупреждению шока, а если шок развился, то и по его лечению. При наличии данных, свидетельствующих о большой кровопотере, в реанимационном отделении осуществляют адекватную инфузионную и трансфузионную терапию. Одномоментную ручную или аппаратную репозицию отломков не проводят, т. к. обычно не удается сопоставить отломки и удержать их в правильном положении. Эти задачи обычно решаются с помощью скелетного вытяжения; внутреннего остеосинтеза или внешней фиксации аппаратами.

Скелетное вытяжение можно применять как в виде способа временного

тогда лечения. В первом варианте его применяют только на период выведения больного из тяжелого состояния (шока) и обследования. В последующем выполняют один из способов внутреннего металлического остеосинтеза. В случаях, когда показания к операции отсутствуют или установлены противопоказания к ней (тяжелое состояние пострадавшего, наличие воспаления в области операции), больного лечат с помощью скелетного вытяжения и гипсовой иммобилизации.

После обезболивания места перелома (20—25 мл 1% раствора новокаина) конечность укладывают на шину. Готовят операционное поле по всем правилам асептики и обезболивают места входа и выхода спицы (5–10 мл 0,5% раствора новокаина). Перпендикулярно оси конечности через метафиз бедренной кости или через бугристость большеберцовой кости проводят спицу для скелетного вытяжения, которую натягивают и закрепляют в специальной скобе. При локализации перелома в нижней трети бедренной кости спицу проводят через метафиз.

При переломах бедренной кости в верхней трети конечность укладывают в положении сгибания в тазобедренном и коленном суставах и значительного отведения в тазобедренном суставе, степень которого определяет положение центрального отломка. Для этого шину устанавливают в положении отведения с помощью специальных прикроватных приспособлений (дополнительный узкий шит, кронштейн, тумбочка и т. д.). При переломах в нижней трети для устранения смещения периферического отломка кзади увеличивают сгибание в коленном суставе.

На период сопоставления отломков (в первые 5—7 дней) применяют груз от 8 до 12 кг и дополнительно приподнимают ножной конец кровати. Если больного и в дальнейшем лечат этим методом, то груз может быть уменьшен. Срок пребывания больных на скелетном вытяжении составляет 1,5—2,5 мес, т. е. до образования костной мозоли. Однако можно использовать другую методику лечения. Скелетное вытяжение продолжают до образования мягкой костной мозоли (4—6 нед), когда минует опасность вторичного смещения отломков, затем накладывают гипсовую тазобедренную повязку до момента прочного их сращения (3,5—4 мес). После снятия гипсовой повязки проводят реабилитацию.

Длительные сроки выключения функции суставов, особенно коленного, и образование дополнительных точек фиксации мышц на бедре приводят к формированию стойких контрактур, которые существенно ухудшают функциональные исходы лечения.

Исходя из этих данных каждый перелом диафиза бедренной кости можно рассматривать как показание к раннему остеосинтезу, который осуществляют стержнями, пластинами или аппаратами внешней фиксации.

Остеосинтез у больных с изолированными и множественными переломами не является срочным оперативным вмешательством, поэтому его выполняют после обследования пострадавшего и соответствующей подготовки. Не следует оперировать больных, находящихся в тяжелом состоянии (шок, кровопотеря и др.). К операции прибегают после нормализации показателей гомеостаза и улучшения общего состояния больного. Однако у ряда больных с тяжелой сочетанной травмой, компо

нентом которой является перелом бедра, срочное обездвиживание отломков с помощью стержневых аппаратов одноплоскостного действия (КСТ) является важным мероприятием в комплексной терапии шока.

Противопоказаниями к выполнению остеосинтеза являются ссадины или гнойничковые заболевания кожи, а также наличие острых воспалительных заболеваний органов дыхания, мочевых путей и др. При закрытых переломах оперативное вмешательство выполняют в течение первых 2—5 дней.

Из осложнений остеосинтеза наиболее частыми являются нагноение раны (гематомы), кровопотеря, жировая эмболия.

### **Переломы дистального отдела бедренной кости**

#### *Эпифизолиз дистального эпифиза бедра*

Смещение эпифиза происходит спереди и сзади. При смещении эпифиза сзади возможно сдавление подколенной артерии и нервов. Поэтому репозиция должна быть выполнена как можно раньше.

*Методика.* Наркоз. Больного укладывают на спину на ортопедический стол с упором в промежность. Здоровую конечность закрепляют на столе. Больную ногу сгибают под углом 140—135°, ассистент проводит постепенное вытяжение по длине. Хирург стремится давлением руками устранить смещение эпифиза бедра. После сопоставления сгибают коленный сустав до угла 120-135°, конечность фиксируют гипсовой повязкой, разрезанной по длине, на срок от 4 до 5 нед.

### **Переломы мыщелков бедра**

Переломы мыщелков бедренной кости являются внутрисуставными, т. к. линия излома проходит в полость сустава.

*Классификация.* Различают изолированные переломы внутреннего или наружного мыщелков, а также V- и T-образные переломы обоих ^ыщедков (рис. 74). Переломы могут быть без смещения и со смещением отломков.

*Симптомы.* БТаблюдаются общие симптомы, характерные для перелома. Контуры коленного сустава сглажены, надколенник баллотирует вследствие гемартроза. При переломе и выраженном смещении наружного мыщелка возникает отклонение голени кнаружи, внутреннего — кнутри. Окончательный диагноз устанавливают после рентгенологического обследования.

*Лечение.* Соблюдают принципы лечения внутрисуставных переломов.

При внутрисуставных переломах мыщелков бедра без смещения отломков выполняют пункцию сустава, удаляют кровь и в сустав вводят 10—15 мл 1—2% раствора новокаина. Применяют гипсовую повязку от паховой складки и до лодыжек в положении сгибания в коленном суставе до угла 170—175° на 3—4 нед. При наличии смещения отломков проводят репозицию.

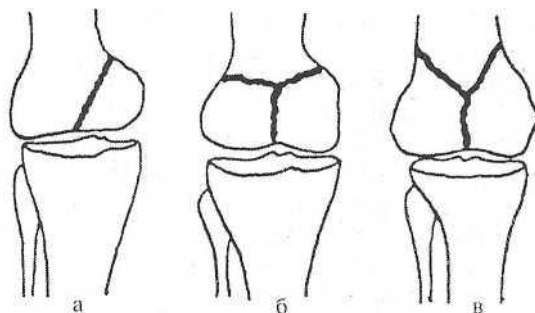


Рис. 74. Схема переломов мыщелков бедренной кости:  
*а* — перелом внутреннего мыщелка; *б* — Т-образный перелом мыщелков;  
*в* — V-образный перелом мыщелков

*Репозиция отломков мыщелков бедра.* Проводниковая анестезия. Больного укладывают на спину. Ассистент создает противовытяжение, охватив обеими руками нижнюю треть бедра. Другой ассистент осуществляет вытяжение за область голеностопного сустава в положении разгибания в коленном суставе при переломе обоих мыщелков бедра, при переломе наружного мыщелка наряду с вытяжением голень отклоняет кнутри, внутреннего — кнаружи. Хирург оказывает воздействие на мыщелки руками. После репозиции конечность обездвиживают в течение месяца гипсовой повязкой. При неуспехе закрытой репозиции прибегают к операции.

*Остеосинтез изолированных переломов мыщелков.* Наркоз или проводниковая анестезия. При переломе наружного мыщелка применяют передне-наружный разрез, внутреннего — передне-внутренний со вскрытием коленного сустава. Удаляют сгустки крови и под контролем глаза сопоставляют отломки. Фрагмент мыщелка фиксируют одним или двумя винтами. Винты вводят в противоположный кортикальный слой на расстоянии не менее 2—2,5 см друг от друга. При достижении прочной фиксации отломков коленный сустав обездвиживают двумя гипсовыми лонгетами в течение 2-3 нед. Нагрузку на конечность разрешают через 2,5—3 мес. При использовании рентген-телевизионных устройств фиксацию мыщелков бедренной кости осуществляют закрытым способом путем введения канюлированных винтов.

При лечении больных с переломами мыщелков бедренной кости применяют также скелетное вытяжение или аппараты для чрескостной фиксации. Применение шарнирных устройств позволяет начать движения в коленном суставе в первые дни после оперативного вмешательства.

## ПЕРЕЛОМЫ НАДКОЛЕННИКА

Надколенник представляет собой сесамовидную кость. Его переломы могут сопровождаться частичной или полной несостоятельностью разгибательного аппарата коленного сустава.

*Механизм.* Чаще встречается прямой механизм травмы — падение на согнутый коленный сустав и значительно реже — непрямой: в результате сильного сокращения четырехглавой мышцы бедра происходит отрывной перелом надколенника.

*Классификация.* Переломы бывают поперечные, продольные, краевые и оскольчатые; без и со смещением отломков. При значительном смещении отломков надколенника происходит разрыв сухожильных растяжений четырехглавой мышцы бедра.

*Симптомы.* Кроме общих признаков перелома обычно наблюдается гемартроз, а при переломах со смещением отломков и разрывом сухожильного аппарата больные не могут поднять выпрямленную в коленном суставе ногу. В этих случаях при пальпации области перелома отчетливо определяется диастаз между отломками. При переломах без смещения отломков, т. е. не сопровождающихся разрывом сухожильного аппарата, сохраняется активное разгибание в коленном суставе. Окончательный диагноз устанавливают после рентгенологического исследования. Перелом надколенника следует дифференцировать с врожденной дольчатой коленной чашкой (*patella bipartita*).

*Лечение.* При переломах без смещения отломков при наличии гемартроза выполняют пункцию коленного сустава, удаляют излившуюся кровь и накладывают на 3—4 нед гипсовую повязку от верхней трети бедра до лодыжек (тутор).

При переломах со смещением отломков и при наличии диастаза между ними более 2—3 мм показано оперативное лечение. Основной задачей является репозиция и фиксация костных отломков с восстановлением целостности разгибательного аппарата. Нарушение гладкого физиологического скольжения при сгибательно-разгибательных движениях голени, обусловленное неудовлетворительным положением отломков надколенника и инконгруэнтностью сочленяющихся поверхностей, ведет к развитию деформирующего артроза с ретропателлярной болью и слабостью четырехглавой мышцы.

*Переломы надколенника со смещением отломков, не превышающим 2 мм,* свидетельствуют о целостности разгибательного аппарата голени. Основным диагностическим тестом при этом является определение возможности удержания на весу разогнутой голени. Лечение состоит в иммобилизации сустава на протяжении месяца гипсовым тутором.

*Переломы со смещением более 2 мм* сопровождаются разрывом сухожильного растяжения четырехглавой мышцы и острой несостоятельностью разгибательного аппарата. Лечение больных заключается в открытой репозиции отломков и прочной их фиксации, дополненной швом сухожильного растяжения. Обычно это бывает возможным лишь у больных с неоскольчатым характером перелома, когда прочная фиксация костных отломков достигается применением болта-стяжки. При оскольчатых переломах остеосинтез следует выполнять с помощью комбинации спиц и проволоки по методу Вебера—Мюллера или «стягивающей петли» (рис. 75).

При многооскольчатых и особенно раздробленных переломах осуществляют «обвинной шов» надколенника лавсановым шнуром. В случае возникновения технических трудностей целесообразно удалять из-



быточно подвижные костные осколки по типу первичной резекции (обычно нижнего полюса) или пателэктомии, выполняя при этом восстановление разгибательного аппарата. В зависимости от надежности фиксации отломков надколенника и разгибательного аппарата внешнюю иммобилизацию сустава осуществляют гипсовыми лонгетами, гипсовой повязкой-тутором либо функциональным ортезом на срок от нескольких дней до 6 нед.

В ходе артротомии необходим тщательный осмотр суставной площадки на передней поверхности бедра, где могут быть обнаружены повреждения суставного хряща, возникшие от удара надколенником. Такие повреждения иногда становятся причиной пателло-фemorального остеоартроза, сопровождающегося ретропателлярным болевым синдромом, несмотря на тщательную репозицию и стабильный остеосинтез

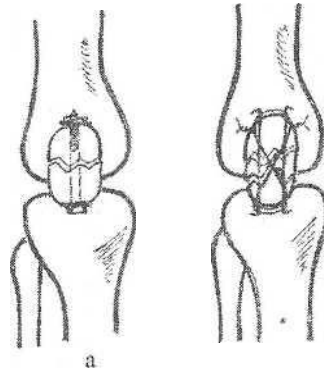


Рис. 75. Остеосинтез при переломах надколенника:

а — болтом; б — спицами и проволокой по Веберу—Мюллеру

отломков надколенника.

## ПЕРЕЛОМЫ КОСТЕЙ ГОЛЕНИ

Закрытые переломы костей голени встречаются в 37,3% среди закрытых переломов всех локализаций, открытые неогнестрельные — в 16,7% и огнестрельные — в 10,2%

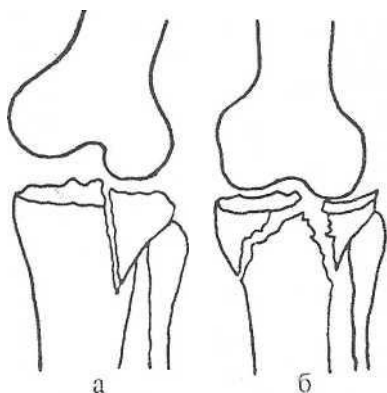
*Классификация.* Наблюдаются следующие переломы костей голени: проксимального отдела, диафиза и костей голени в области голеностопного сустава.

### Переломы проксимального отдела

*Классификация.* Различают переломы мыщелков большеберцовой кости, головки и шейки малоберцовой кости.

Сред1Г1пёрелотцов^мышцелков-дъщеляют изолированные переломы внутреннего или наружного мыщелка, а также обоих мыщелков. В зависимости от характера линии излома переломы обоих мыщелков подразделяют на Т- и V-образные (рис. 76).

Переломы могут быть со смещением и без смещения отломков. При переломах мыщелков нередко происходит сминание костной ткани и вдавливание вместе с ней суставной поверхности большеберцовой кости — так называемые импрессионные переломы. По характеру разрушения кости выделяют раскалывающие, импрессион1пд^]Г]5Фскалывающе-импрессионные переломы. Изолированные переломы мыщелков происходят при падении па выпрямленные ноги и при отклонении голени кнутри или кнаружи, перелом обоих мыщелков возникает также при падении на коленный сустав.



**Рис. 76.** Схема переломов мыщелков большеберцовой кости:

*а* — изолированный перелом наружного мыщелка  
**Вид Перелома, Характер Смещения**  
*б* — V-образный перелом мыщелков  
**Вид Перелома, Характер Смещения**  
 — степень нарушения конгруэнтности суставной поверхности большеберцовой кости.

**Симптомы.** Наблюдаются общие симптомы внутрисуставных переломов. **Контуры** коленного сустава сглажены. Имеется **кровоизлияние** в сустав (**гемартроз**). При переломах внутреннего мыщелка большеберцовой кости со смещением отломков голень может находиться в положении отклонения кнутри, при переломах наружного — в положении отклонения кнаружи. **Активная пассивная подвижность** в поврежденном суставе **ограничена**. Окончательный диагноз устанавливают после проведения рентгенографии и компьютерной томографии. При изучении рентгенограмм выясняют

**Лечение.** При выраженном гемартрозе делают пункцию **коленного сустава** и удаляют излившуюся **кровь** через 8—10 ч после травмы.

При переломах мыщелков большеберцовой кости **без смещения** отломков после пункции коленного сустава конечность иммобилизируют гипсовой повязкой от верхней трети бедра до лодыжек в положении сгибания в коленном суставе 170—175° на 3-4 нед. Больному разрешают ходить с помощью костылей без нагрузки на поврежденную ногу со второго дня. После снятия повязки назначают лечебную физкультуру, тепловые процедуры (парафиновые аппликации) и массаж. Разрешают нагружать ногу после сращения перелома — через 2—2,5 мес после травмы.

**Репозиция.** Репозицию проводят при смещении отломков. После выполнения проводниковой анестезии ассистент полностью разгибает ногу в коленном суставе, создает фиксацию и противовытяжение, удерживая нижнюю треть бедра руками. При Т- и V-образных переломах второй ассистент осуществляет постепенное вытяжение по длине за стопу, а хирург сдавливает мыщелки ладонями. При изолированных переломах наружного мыщелка голень отклоняют кнутри на некоторое время, при переломах внутреннего мыщелка — кнаружи. Этим приемом натягивают в первом случае наружную, а во втором — внутреннюю боковые связки, чем достигают сопоставления отломков: После репозиции применяют гипсовую повязку от верхней трети бедра и до лодыжек в положении сгибания в коленном суставе до угла 170—175° в течение 6—7 нед. После снятия повязки больным назначают лечебную физкультуру, тепловые процедуры и массаж. Разрешают нагружать конечность через 3-3,5 мес.

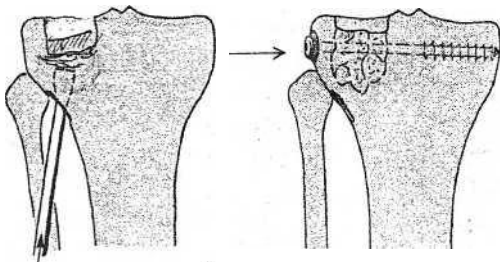
**Скелетное вытяжение.** Метод применяют при лечении Т- и V-образных переломов, когда не представляется возможным сопоставить отломки при выполнении репозиции и удерживать их в гипсовой повязке. Это относится к многооскольчатым переломам. Голень укладывают

на шину. Применяют скелетное вытяжение за пяточную кость с грузом 6— 12 кг. Необходимо сопоставить отломки в первые сутки, после чего груз может быть постепенно уменьшен. Вытяжение продолжают 1,5- 2 мес. Назначают лечебную физкультуру и массаж.

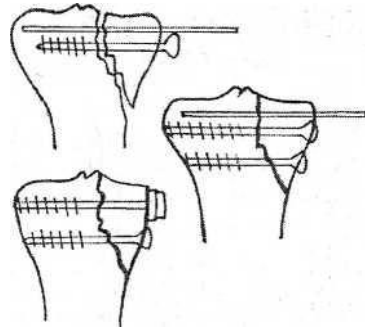
*Чрескостный остеосинтез.* При многооскольчатых переломах мыщелков применяют как спицевые, так и спице-стержневые аппараты, которые позволяют точно сопоставить и прочно фиксировать отломки. Аппараты с шарнирным устройством дают возможность разгрузить коленный сустав, начать движения после ликвидации болевого синдрома, что позволяет восстановить функцию в ранние сроки.

*Методика.* Эпидуральная анестезия. Больного укладывают на ортопедический стол, поврежденную конечность закрепляют и устраняют смещение отломков путем вытяжения и под контролем рентгенотелевизионной установки. Через нижнюю треть бедра и среднюю треть голени проводят по две пары спиц, которые закрепляют в четырех кольцах. На бедре кроме спиц используют один или два стержня. Кольца аппарата на уровне сустава соединяют шарнирами, центрированными на ось вращения коленного сустава, проходящую через мыщелки бедренной кости. Прочная фиксация отломков и полное восстановление конгруэнтности суставной поверхности большеберцовой кости позволяет уже в первые дни после операции разрешить больному выполнять движения в коленном суставе. Аппарат снимают после наступления сращения — через 1,5-2 мес. Разрабатывают движения в суставе. Нагрузку на конечность разрешают через 3,5 мес.

*Внутренний остеосинтез* применяют, когда закрытой репозицией не удастся сопоставить отломки при изолированных переломах мыщелков (рис. 77), а также при неоскольчатых Т- и V-образных переломах (импрессионных или раскалывающе-импрессионных).



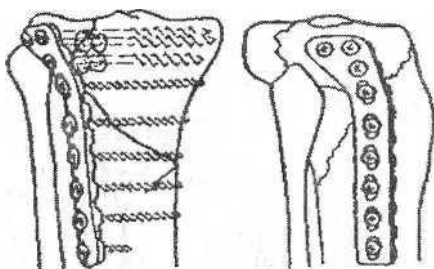
**Рис. 78.** Внутренний остеосинтез при внутрисуставных переломах с выполнением костной пластики мыщелков большеберцовой кости



**Рис. 77.** Схема остеосинтеза мыщелка большеберцовой кости винтами

Отломки фиксируют двумя параллельно введенными в противоположный кортикальный слой длинными винтами или специальными опорными Т- или Г-образными пластинами (рис. 78, 79). Подшивают сместившиеся мениски к капсуле сустава.

Переломы обоих мыщелков имеют большую степень нестабильности, в связи с



**Рис. 79.** Схема остеосинтеза перелома проксимального отдела большеберцовой кости опорной мышцелковой пластиной

чем требуют применения одной или даже двух пластин, шарнирного аппарата внешней фиксации, либо комбинации внутреннего и внешнего стабильно-функционального остеосинтеза (сочетается фиксация двумя и более спонгиозными винтами с чрескостным остеосинтезом).

Длительность иммобилизации сустава, при переломах мышцелков большеберцовой кости составляет от нескольких дней до 6 нед в зависимости от степени стабиль-

ности остеосинтеза и шва мениска, однако дозированная опорная нагрузка разрешается через 3—3,5 мес после операции.

При достижении прочной фиксации отломков назначают лечебную физкультуру, тепловые процедуры и массаж через 10-12 дней.

Переломы головки и шейки малоберцовой кости встречаются редко и малозначимы в функциональном отношении, поскольку малоберцовая кость не несет осевой нагрузки. Эти переломы лечат консервативно. Характерной особенностью переломов проксимального отдела малоберцовой кости является то, что они могут сочетаться с ушибом или разрывом общего малоберцового нерва, повреждением наружной боковой связки, передней большеберцовой артерии с последующим ее тромбозом.

### Переломы диафиза костей голени

**Классификация.** Различают переломы большеберцовой или малоберцовой костей, а также переломы обеих костей голени. Переломы локализуются в верхней, средней и нижней третях и могут быть поперечными, винтообразными, косыми, оскольчатými и раздробленными.

**Механизм.** В результате прямой травмы чаще возникают поперечные, оскольчатые, переломы, при попадании голени под колесо движущегося транспорта или при ударе бампером автомашины — раздробленные, двойные переломы. Следствием непрямого механизма травмы обычно является возникновение винтообразного-гьерелома костей голени; при этом большеберцовая кость ломается на границе средней и нижней третей, а малоберцовая — чаще в верхней трети и реже — на уровне перелома большеберцовой кости или ниже его. При переломах большеберцовой кости от сгибания обычно на вогнутой стороне образуется осколок треугольной формы. У взрослых перелом большеберцовой кости, как правило, сопровождается переломом малоберцовой, у детей чаще бывают изолированные переломы большеберцовой кости. Изолированные переломы малоберцовой кости обычно возникают в результате прямого насилия по наружной поверхности голени.

*Смещение отломков.* При переломах диафиза костей голени происходит смещение отломков большеберцовой кости по ширине, длине и под углом. Перелом большеберцовой кости в верхней трети нередко сопровождается угловым смещением — образуется угол, открытый кзади, т. к. центральный отломок находится в положении максимального разгибания вследствие сокращения четырехглавой мышцы бедра.

~*Особенности переломов костей голени.* Передне-внутренняя поверхность большеберцовой кости покрыта кожей и подкожной клетчаткой. Тонкая кожа голени, имеющая скудное кровоснабжение, может некротизироваться под влиянием травмы и оперативных вмешательств, что нередко сопровождается развитием тяжелых гнойных осложнений.

Переломы большеберцовой кости в нижней трети срастаются медленнее, ибо большеберцовая кость в основном покрыта сухожилиями и имеет слаборазвитую сосудистую сеть. Следует также отметить, что процесс консолидации переломов в верхней трети большеберцовой кости (от 6 до 10 см от щели сустава) также может протекать замедленно, что обусловлено повреждением *a. nutricia*.

*Симптомы.* Наблюдаются общие симптомы перелома. В результате травмы и давления изнутри (чаще центрального отломка) может произойти повреждение кожи или развиться ее некроз; поэтому необходимо тщательно исследовать и контролировать состояние кожных покровов. Нередко появляется значительное поперечное кровоизлияние, сопровождающееся сдавлением мышц, сосудов и нервов. Стопа становится холодной.-на- ошу и ь. снижается чувствительность кожи, пульсация периферических ..... артерий не определяется.

Рентгенологическое исследование позволяет распознать характер перелома и особенности смещения отломков.

*Лечение.* При переломах без смещения или с незначительным смещением отломков конечность иммобилизируют гипсовой циркулярной повязкой от кончиков пальцев до средней трети бедра на 3 мес. При поперечной линии излома большеберцовой кости больным после высыхания гипсовой повязки разрешают ходить с дозированной, постепенно увеличивающейся нагрузкой на конечность.

При изолированных переломах малоберцовой кости осуществляют иммобилизацию гипсовой наружной лонгетой в течение 2—3 нед.

Репозицию большеберцовой кости выполняют при поперечных или близких к ним переломах со смещением отломков, а также при подобных переломах с единичными осколками.

*Методика.* Проводниковая анестезия. Репозицию проводят на ортопедическом столе, репозиционном аппарате или хирург выполняет ее руками. Постепенным вытяжением создают диастаз между отломками величиной 0,5-1 см. Отломки принимают правильное положение. Если не удастся устранить смещение вытяжением, хирург надавливает на конец сместившегося отломка. После сопоставления отломков вытяжение ослабляют, проводят рентгенологический контроль и обездвиживают конечность гипсовой циркулярной повязкой в течение 3—4 мес.

*Скелетное вытяжение* применяют как временный или постоянный способ лечения. В первом случае его используют для обездвиживания

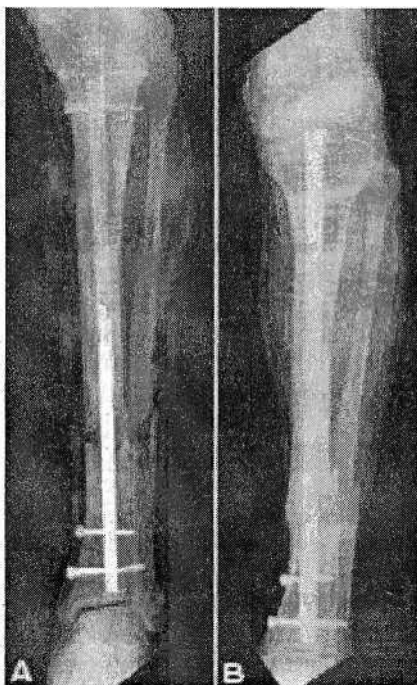


Рис. 80. Рентгенограммы перелома большеберцовой кости после остеосинтеза блокированным штифтом:  
а — после операции; б — через 4 мес

отломков на период обследования и выведения больного из шока или тяжелого состояния. Фиксацию отломков затем выполняют другим методом. В качестве постоянного его применяют при лечении «неудержимых переломов» (оскольчатые, косые, винтообразные), а также в случаях, когда другие способы не могут быть использованы (нагноение, разможжение кожных покровов, гнойничковые заболевания и др.).

*Методика.* Конечность укладывают на шину. Выполняют обезболивание в гематому. После обезболивания через пятку проводят спицу. Стремятся сопоставить отломки в первые сутки. Применяют груз 5—10 кг. Больной находится на скелетном вытяжении до 45 дней, после чего конечность иммобилизируют гипсовой циркулярной повязкой в течение 1,5—2 мес.

*Внутренний остеосинтез* применяют при неудачной закрытой репозиции отломков, в случаях, когда отломки невозможно удержать в пра-

вильном положении под гипсовой повязкой (неудержимые), а также для активизации больного. Операция может быть предпринята лишь в случае, если можно точно сопоставить отломки, создать между ними тесный контакт и надежно их обездвигить. К операции внутреннего остеосинтеза следует прибегать, руководствуясь строгими показаниями, ввиду возможности частых осложнений

Большеберцовую кость обнажают передне-наружным слегка дугообразным разрезом длиной от 10 до 15 см на всех уровнях. Ориентиром для нанесения разреза является гребень большеберцовой кости, начало и конец разреза должны находиться на гребне, а в средней части отстоять от него на 0,5—1 см кнаружи. Кожный лоскут при этом не формируют. Рассекают все ткани до кости одним разрезом. Надкостницу не отслаивают. Необходимо стремиться к тому, чтобы отломки были связаны с окружающими тканями на большом протяжении.

*Интрамедуллярный остеосинтез* в настоящее время применяется достаточно редко. Помимо отечественных, а также известных универсальных штифтов SYNTHES, требующих рассверливания костномозговой полости, применяют современные штифты без ее рассверливания. Используемые при этом блокирующие винты обеспечивают осевую и ротационную стабильность фиксации, а высокая прочность имплантата позволяет осуществлять функциональное лечение в ранние сроки (рис. 80).

Показаниями к фиксации пластинами являются переломы в верхней и нижней третях большеберцовой кости, при отсутствии травматизации кожных покровов — и в средней трети.

Для остеосинтеза отломков большеберцовой кости чаще используют пластины с овальными отверстиями и динамические компрессирующие пластины, в том числе с ограниченным контактом.

При фиксации в верхней или нижней третях пластины изгибают, придавая им форму кости. Пластину устанавливают таким образом, чтобы ее центр находился на уровне перелома (рис. 81). Рану зашивают без натяжения кожи. Обеспечивают полноценное дренирование раны.

Остеосинтез винтами выполняют при косых или винтообразных переломах большеберцовой кости. Отломки фиксируют двумя винтами после открытой репозиции. Остеосинтез винтами требует полноценной гипсовой иммобилизации на весь период сращения, так как не является стабильным и может наступить вторичное смещение отломков при нагрузке на ногу.

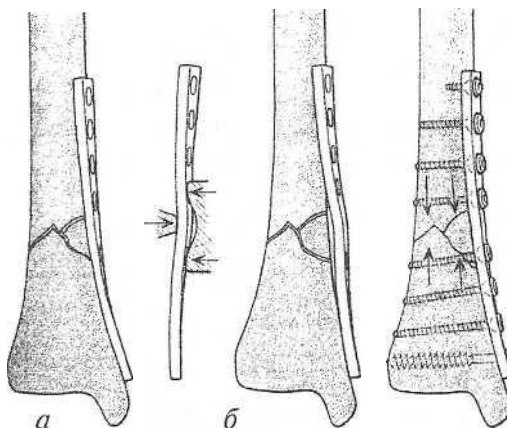
*Чрескостный остеосинтез* применяют для лечения раздробленных, оскольчатых метафизарных, двойных переломов и переломов, сопровождающихся повреждением кожи, осложнившихся ранним нагноением, т. е. во всех случаях, когда сращение не может быть достигнуто при использовании гипсовой повязки или внутреннего остеосинтеза. Для остеосинтеза используют аппараты Илизарова, спице-стержневые и стержневые аппараты, в том числе одноплоскостного действия (рис. 82).

Фиксация отломков костей аппаратами Илизарова позволяет осуществлять раннюю нагрузку на ногу, а также обеспечивает возможность ухода за раной, выполнения операций по пластическому замещению дефектов тканей в случае их некроза, j

### **Переломы костей голени в области голеностопного сустава**

Переломы в области голеностопного сустава встречаются в 23,5% всех закрытых переломов.

Чаще наблюдаются переломы лодыжек, но наиболее тяжелой травмой являются внутрисуставные переломы дистального метаэпифиза



**Рис. 81.** Схема создания межотломковой компрессии за счет избыточного изгибания пластины:

*а* — наличие диастаза между отломками при простом моделировании пластины согласно естественной кривизны кости; *б* — создание компрессии между отломками винтами за счет притягивания винтами избыточно прогнутой пластины к кости

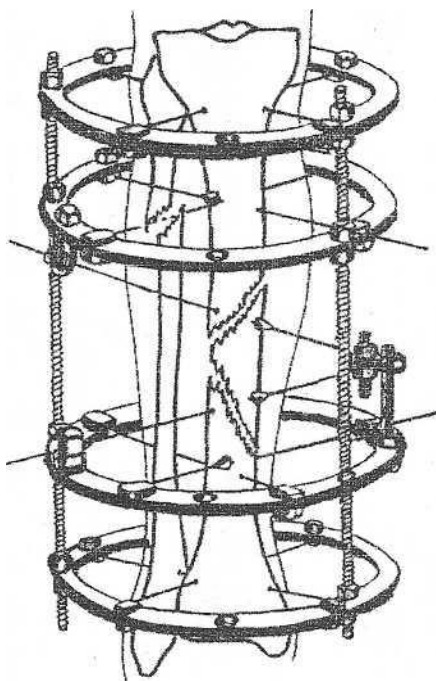


Рис. 82. Схема внешней фиксации аппаратом Илизарова диафизарного оскольчатого перелома костей голени

большеберцовой кости. Лечение таких переломов проводят скелетным вытяжением или отломки фиксируют аппаратами внешней фиксации. При невозможности выполнить закрытую репозицию и восстановить конгруэнтность суставной поверхности применяют внутренний остеосинтез. Для остеосинтеза дистального отдела большеберцовой кости применяют передний, задний, латеральный и медиальный хирургические доступы. Для фиксации переломов применяют узкие, прямые, желобоватые, ложкообразные и клеверообразные пластины, аппараты внешней фиксации, реже комбинированный остеосинтез (osteosynthesis винтами с последующей фиксацией аппаратом Илизарова). Важное значение для восстановления функции при проведении операций имеют: восстановление длины малоберцовой кости, конгруэнтности суставной поверхности большеберцовой кости, пластика

костного дефекта при его наличии и стабильный остеосинтез (рис. 83).

*Классификация и механизм переломов лодыжек*

Переломы в области голеностопного сустава классифицируют на основании механизма травмы и анатомической локализации (табл. 10).

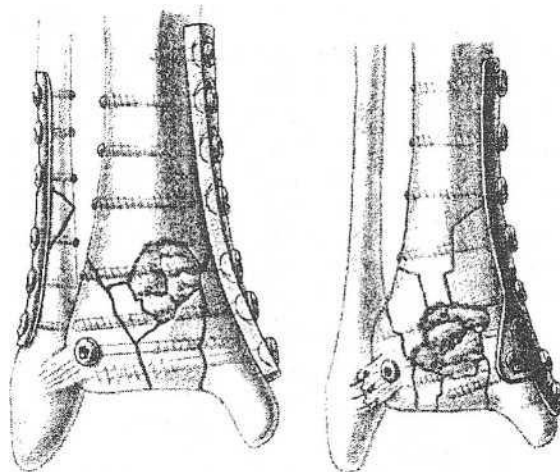


Рис. 83. Схемы внутреннего остеосинтеза внутрисуставных переломов дистального метаэпифиза костей голени



Классификация переломов в области голеностопного сустава  
(по С. С. Ткаченко, 1985 г.)

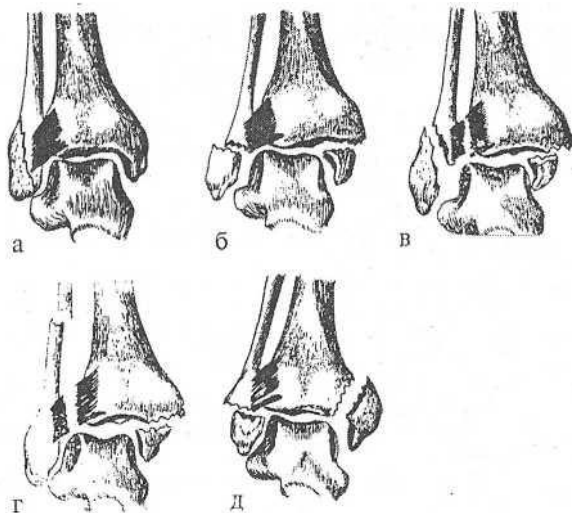
Механизм травмы	Локализация перелома, разрывы связок
Пронационный (абдукционный)	<b>Непрямой механизм</b> а) поперечный перелом внутренней лодыжки (разрыв дельтовидной связки) б) отрывной (поперечный) перелом внутренней лодыжки (разрыв дельтовидной связки) и поперечный перелом малоберцовой кости в нижней трети в) отрывной перелом внутренней лодыжки (разрыв дельтовидной связки), разрыв межберцовых связок и подвывих стопы кнаружи, а также поперечный перелом малоберцовой кости в нижней трети
	г) те же повреждения, сочетающиеся с переломом задней части эпифиза большеберцовой кости, иногда вывихом стопы кзади а) поперечный перелом наружной лодыжки на уровне суставной щели
Супинационный (аддукционный)	б) поперечный перелом наружной и косой перелом внутренней лодыжки в) те же повреждения, сочетающиеся с переломом задней части эпифиза большеберцовой кости
	а) винтообразный перелом наружной лодыжки б) винтообразный перелом наружной и внутренней лодыжек в) тот же перелом, сочетающийся с переломом задней части эпифиза большеберцовой кости
Ротационный	<b>Прямой механизм</b> Раздробление дистального эпифиза большеберцовой кости и лодыжек
Непосредственный удар по лодыжкам	

По характеру механизма травмы различают пронационно-абдукционные, супинационно-аддукционные, ротационные (эверсионные и инверсионные) переломы, сгибательные и разгибательные типы переломов переднего или заднего края большеберцовой кости.

Переломы лодыжек могут происходить в результате подвывиха стопы кнаружи (пронационные), внутрь (супинационные) и ротации голени внутрь или кнаружи (ротационные). Под влиянием форсированной тыльной или подошвенной флексии возникают переломы передней или задней части дистального метаэпифиза большеберцовой кости.

Часто встречается комбинированный механизм перелома. Характер повреждения также зависит от интенсивности и продолжительности воздействия травмирующей силы, поэтому при одном и том же механизме травмы могут быть повреждения различной тяжести.

*Механизм ротационных переломов лодыжек.* Ротация голени кнаружи приводит к винтообразному перелому наружной лодыжки (рис. 84, а). Линия излома чаще проходит снизу вверх и кнаружи. Продолжающееся травмирующее воздействие вызывает частичное повреждение межберцовых связок, а натяжение дельтовидной связки — отрывной перелом внутренней лодыжки (реже разрыв дельтовидной связки, рис. 84, б, в).



**Рис. 84.** Виды переломов лодыжек:

*a* — ротационный перелом наружной лодыжки; *б* — ротационный перелом лодыжек без разрыва межберцовых связок; *в* — ротационный перелом лодыжек с разрывом межберцовых связок; *г* — пронационный перелом лодыжек с разрывом межберцовых связок; *д* — супинационный перелом лодыжек

Если при пронационном, супинационном или ротационном механизмах происходит форсированное подошвенное сгибание, часто возникает перелом задней части эпифиза большеберцовой кости; если при этом отломок составляет более 1/4 суставной поверхности большеберцовой кости, то развивается подвывих или вывих стопы кзади.

*Механизм пронационного перелома (Дюпюитрена).* При подвертывании стопы кнаружи натягивается дельтовидная связка — происходит отрывной перелом внутренней лодыжки (реже — разрыв дельтовидной связки). Продолжающееся усилие приводит к давлению блока таранной кости на наружную лодыжку и к разрыву межберцовых связок. Изгиб малоберцовой кости сопровождается ее переломом на 4—6 см выше уровня голеностопного сустава. Возникает наружный подвывих стопы (рис. 84, *г*).

*Механизм супинационно-аддукционного перелома лодыжек (Мальгена).* При подвертывании стопы кнутри напрягается пяточно-малоберцовая связка, происходит отрыв наружной лодыжки на уровне суставной щели. При продолжающемся действии травмирующей силы таранная кость давлением вызывает косо-вертикальный перелом внутренней лодыжки (рис. 84, *д*).

*Симптомы.* Наблюдаются общие симптомы перелома. При наличии подвывихов или вывихов (кнаружи, кзади) можно отчетливо определить деформацию области голеностопного сустава и смещение оси конечности. При вывихе стопы кнаружи под натянутой попледневшей кожей внутренней поверхности голеностопного сустава прощупывается большеберцовая кость, а при вывихе стопы кзади большеберцовая кость выстоит под кожей на передней поверхности голеностопного су

става. Если давление на кожу устраняют несвоевременно, может развиваться некроз. При пальпации выявляется болезненность в области переломов и разрыва связок. При значительном смещении стопы могут травмироваться сосуды и нервы, поэтому всегда необходимо определять чувствительность на стопе и пульсацию периферических артерий.

Окончательно установить вид перелома можно после рентгенографии в двух проекциях (передне-задняя и боковая). При оценке рентгенограмм обращают внимание на состояние «вилки» голеностопного сустава, наличие наружного подвывиха стопы, а также смещение отломков внутренней и наружной лодыжек.

Расширение «вилки» голеностопного сустава происходит в результате разрыва межберцовых связок или смещения фрагмента наружной лодыжки при низком ее переломе. Для выявления разрыва межберцовых связок и установления диастаза в межберцовом соединении выполняют рентгенографию голеностопных суставов в положении внутренней ротации стоп 20°. При переломе задней части эпифиза большеберцовой кости определяют, какую часть суставной поверхности большеберцовой кости она составляет.

Нарушение конгруэнтности при расширении «вилки» голеностопного сустава уменьшает площадь контакта суставных поверхностей с неизбежным увеличением удельного давления на хрящ, что приводит к развитию дегенеративно-дистрофических изменений. Для клинической практики важно помнить, что при оценке тяжести травмы разрывы связок голеностопного сустава столь же значимы для исхода ЖГ, как и щереломы костей. Наличие пастозности, кровоподтека и отека при обследовании должны насторожить хирурга в отношении разрыва связочного аппарата. Выявление на рентгенограмме даже незначительного подвывиха таранной кости снаружки в вилке голеностопного сустава при отсутствии перелома латеральной лодыжки (межберцовый диастаз) и локальная болезненность над межкостным промежутком подтверждают предположение о разрыве межберцовых связок.

Наружная часть сустава имеет важное клиническое значение для обеспечения как стабильности, так и конгруэнтности, поскольку даже минимальное нарушение взаимоотношений сочленяющихся поверхностей со стороны малоберцовой кости (укорочение лодыжки, ее ротация) приводит к изменению биомеханики и возникновению посттравматического остеоартроза. Поэтому точное восстановление формы и положения латеральной лодыжки является обязательным.

Возможность смещения отломков в гипсовой повязке даже после удачной закрытой репозиции (спадение отека, нестабильные переломы лодыжек) требует проведения контрольной рентгенографии через 8—10 дней.

### Лечение переломов лодыжек

При изолированных переломах наружной лодыжки в область перелома (гематому) вводят 10 мл 1-2% раствора новокаина (лидокаина) и конечность обездвиживают гипсовой йовязкошот. кончиков пальцев до верхней трети голени (гипсовый сапожок) в течение 3 нед. После сня

тия повязки назначают парафиновые аппликации, теплые ванны, массаж, лечебную физкультуру.

^ При переломах обеих лодыжек, а также задней части эпифиза большеберцовой кости без смещения отломков и без расширения «вилки» голеностопного сустава иммобилизацию проводят гипсовой повязкой от кончиков пальцев до средней трети бедра. Коленный сустав осво-  
 'боДщают "через 3-4..... нед. Длительность иммобилизации составляет  
 Алел. \_\_

При смещении отломков, расширении «вилки» голеностопного сустава, подвывихе или вывихе стопы проводят репозицию.

*Методика.* Проводниковая анестезия. Больного укладывают на спину, коленный сустав сгибают до угла  $90^\circ$ . Ассистент создает противовытяжение за бедро. Хирург, охватывая средний отдел стопы двумя руками, выполняет постепенное вытяжение по длине и устраняет смещение отломков. При наличии пронационного перелома стопе придают положение супинации и подошвенного сгибания (до  $100^\circ$ ), при супинационном переломе стопу отклоняют наружу в момент репозиции и устанавливают в среднем положении. Смещение отломка задней части эпифиза устраняют путем придания стопе положения тыльной флексии до угла  $75\text{—}80^\circ$ .

После репозиции пронационного и рохационного перелома в лодыжек конечность обездвиживают! циркулярной гипсовой повязкой от кончиков пальцев до средней трети, бедра в положении супинации! Гсто-~~ пы сроком на 6 нед. При супинационном переломе лодыжек применяют такую же повязку, но в среднем положении стопы. После репозиции переломов лодыжек, осложненных переломом задней части эпифиза большеберцовой кости, применяют такую же гипсовую повязку с приданием стопе положения тыльного сгибания. Эффективность репозиции проверяют контрольными рентгенограммами, выполненными в двух проекциях.

При изучении рентгенограмм обращают внимание на состояние «вилки» голеностопного сустава. Если есть ее расширение, выясняют, чем оно вызвано (разрыв межберцовых связок, смещение фрагмента наружной лодыжки). Кроме того, определяют степень смещения отломка внутренней лодыжки и задней части эпифиза большеберцовой кости.

К оперативному вмешательству прибегают при неудачной репозиции — в тех случаях, когда не устранено расширение «вилки» голеностопного сустава, имеется смещение внутренней лодыжки или задней части эпифиза большеберцовой кости (рис. 85).

При ротационных, ротационно-пронационных переломах лодыжек, сопровождающихся переломом наружной и внутренней лодыжек без разрыва межберцовых связок, внутреннюю лодыжку фиксируют маллеолярным винтом, наружную — пластиной. При разрыве межберцовых связок — межберцовое соединение фиксируют спонгиозным винтом.

При супинационных переломах выполняют остеосинтез внутренней лодыжки одним или двумя винтами и наружной лодыжки — пластиной (рис. 86).

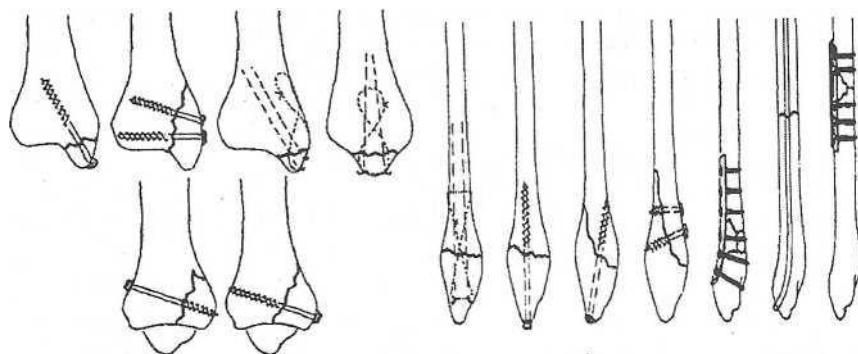


Рис. 85. Варианты внутреннего остеосинтеза лодыжек и малоберцовой кости при различных видах переломов

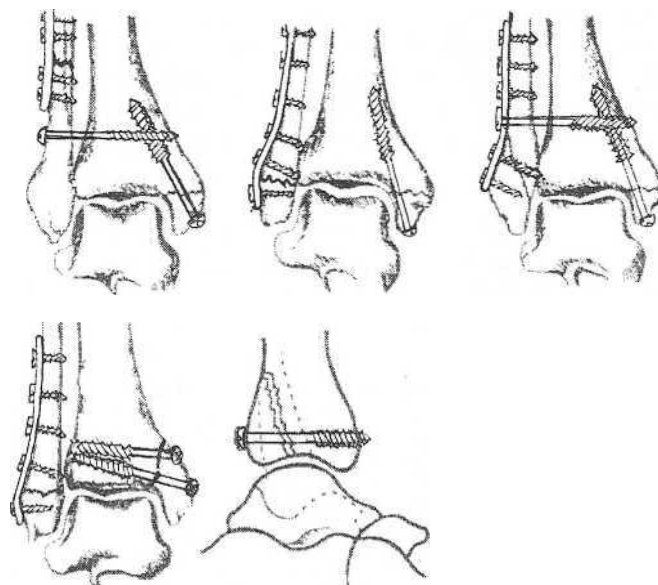


Рис. 86. Схемы внутреннего остеосинтеза типичных переломов области голеностопного сустава

Конечность иммобилизируют гипсовой повязкой от кончиков пальцев до верхней трети голени в течение 3—4 нед. После снятия повязки назначают лечебную физкультуру, массаж и тепловые процедуры.

### Эпифизеолиз дистального отдела большеберцовой кости

Эпифизеолиз наблюдается у детей и нередко сочетается с переломом метафиза. При эпифизеолизах без смещения проводят иммобилизацию конечности гипсовой повязкой в течение 3—4 нед. При смещении отломков выполняют репозицию путем вытяжения по длине и давления руками на сместившийся фрагмент. В случае неудачи приме

няют скелетное вытяжение. Неустранимое смещение и излишняя травматичность отрицательно сказываются на росте большеберцовой кости.

## ПЕРЕЛОМЫ КОСТЕЙ СТОПЫ

Переломы костей стопы составляют около 30% из общего числа закрытых переломов. Наиболее часто встречаются переломы пальцев — 74%, реже — костей плюсны — 22% и предплюсны — 4%. Механизм переломов; падение с высоты на ноги, форсированный подвывих стопы и падение на стопу тяжелого предмета (груза).

### Переломы таранной кости

При падении с высоты на ноги таранная кость может раздавливаться между большеберцовой и пяточной костями с формированием компрессионного раздробленного перелома. Форсированное тыльное сгибание приводит к перелому шейки таранной кости, тыльное сгибание с инверсией — латерального отростка, а чрезмерное подошвенное сгибание — к перелому заднего отростка. Наиболее неблагоприятными в прогностическом плане являются компрессионно-раздробленные переломы блока и переломы шейки, сопровождающиеся вывихом тела таранной кости. Особенности кровоснабжения таранной кости обуславливают высокий риск ее аваскулярного некроза, ведущего к тяжелому поражению голеностопного и подтаранного суставов.

*Симптомы.* Наблюдаются признаки тяжелой травмы стопы и голеностопного сустава (боль, отек, нарушение функции). Выраженная деформация встречается лишь при переломовывихах. В диагностическом плане решающим является рентгенография голеностопного сустава и стопы в двух проекциях. Следует помнить о возможности нахождения в области заднего отростка сверхкомплектной «треугольной» кости и необходимости проведения дифференциальной диагностики. Сложно также диагностировать переломы латерального отростка, сходные по клинической симптоматике с наиболее частым повреждением этой области — разрывом латеральных связок голеностопного сустава.

*Лечение.* При переломах шейки и тела таранной кости без смещения оттюкбшлтятадывают гипсовую повязку от кончиков пальцев до верхней трети голени в функционально выгодном нейтральном положении стопы на 6—8 нед. При раздробленных переломах таранной кости срок иммобилизации увеличивают до 3 мес. В течение всего срока иммобилизации больные ходят с помощью костылей без опорной нагрузки. После снятия гипсовой повязки проводят реабилитацию. Опорная нагрузка должна увеличиваться постепенно. Больным рекомендуют ношение ортопедических стелек.

При переломах шейки таранной кости со смещением отломков проводят закрытую репозицию с форсированной подошвенной флексией стопы и последующей иммобилизацией в достигнутом положении. По-

-казанцем к открытой репозиции и внутреннему остеосинтезу является неудача закрытой репозиции или вторичное смещение отломков. Консолидация отломков в положении варусной деформации ведет к развитию артроза подтаранного сустава и порочной варусной установке стопы.

Переломы шейки таранной кости с вывихом ее тела или с вывихом тела и головки являются неблагоприятными в прогностическом отношении, так как сопровождаются нарушениями кровообращения отломков и сдавлением окружающих мягких тканей. В подавляющем большинстве случаев вправить вывих закрытым путем не удастся. Поэтому после однократной неудачной попытки следует ставить показания к оперативному вмешательству. Наиболее важным условием проведения открытой репозиции и остеосинтеза является сохранение кровоснабжения костных отломков. Таранная кость кровоснабжается из трех источников: задней большеберцовой артерии и ее ветвей, проходящих в толще дельтовидной связки; тыльной артерии стопы; малоберцовой артерии и ее ветвей, входящих в области *sinus tarsi*. Так как все остальные связки и прикрепления мягких тканей обеспечивают васкуляризацию таранной кости в минимальной степени, то в ходе оперативных доступов следует максимально щадить все три основных источника кровоснабжения.

Вправление вывиха таранной кости должно проводиться быстро и с минимальной травматизацией мягких тканей и костных отломков.

*Методика.* С учетом типичного подкожного расположения вывихнутого тела таранной кости, удерживающегося на дельтовидной связке, в задне-медиальном отделе этой области производят расширенный медиальный доступ с остеотомией медиальной лодыжки. Устраняют вывих таранной кости, выполняют репозицию перелома шейки и остеосинтез отломков таранной кости двумя спицами или кортикальными винтами. Осуществляют остеосинтез внутренней лодыжки. В связи с высокой частотой развития аваскулярного некроза тела таранной кости в ближайшие недели больным выполняют подтаранный артродез.

При отсутствии вывиха таранной кости прогноз более благоприятен.

При неоскольчатых переломах тела таранной кости со значительным смещением отломков выполняют открытую репозицию и остеосинтез винтами (рис. 87). Многооскольчатый характер перелома может служить показанием к первичному артродезу голеностопного или голеностопного и подтаранного суставов. Операцию в зависимости от характера перелома кости проводят из медиального транслодыжечного или латерального трансфибулярного доступов. Отломки фиксируют несколькими кортикальными винтами. Первичный артродез также предполагает репозицию и прочный остеосинтез отломков таранной кости.

#### **Переломы пяточной кости**

Основным механизмом переломов пяточной кости является приземление на ноги при падении с высоты или в момент завершения

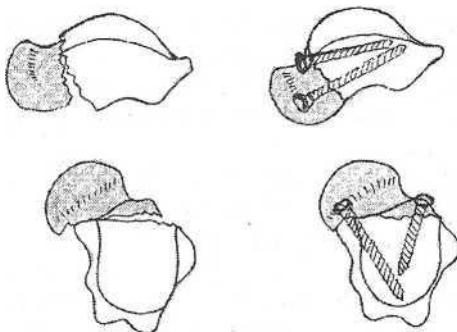


Рис. 87. Вариант остеосинтеза шейки таранной кости винтами при переломе со смещением отломков

прыжка в высоту на твердую поверхность. При этом таранная кость вклинивается в пяточную и раскалывает ее. Подавляющее большинство таких переломов имеют многооскольчатый характер, сопровождаются значительным смещением отломков, а в 75% линия излома проходит через подтаранный сустав, нарушая его конгруэнтность. При этом возникают массивные кровоизлияния и деформация стопы, обусловленные в последующем стойкий болевой синдром, контрактуру и посттравматическое плоскостопие. Высота падения определяет величину травмирующей силы, а положение стопы в момент травмы — характер излома кости. «Низкоэнергетические» удары ведут к переломам без смещения или с незначительным смещением отломков, «высокоэнергетические» — к многооскольчатым и раздробленным переломам со значительным смещением отломков. Внутрисуставные переломы возникают от эксцентричного аксиального воздействия вышележащей таранной кости. Первично задне-латеральный край таранной кости разламывает пяточную на два крупных фрагмента: передне-медиальный и задне-латеральный. Вальгусное положение стопы в момент травмы определяет прохождение первичной линии перелома кости в латеральной части задней суставной фасетки, варусное — в медиальной. От этой первичной линии излома кости отходят вторичные, наиболее постоянной из которых является поперечная, возникающая от давления переднего отдела латерального отростка таранной кости. При этом формируется третий, так называемый «таламический» фрагмент, составляющий латеральную часть задней фасетки. Именно он в первую очередь определяет посттравматическую инконгруэнтность подтаранного сустава. При «высокоэнергетическом» ударе этот небольших размеров фрагмент впрессовывается в губчатую кость крупного задне-латерального фрагмента, ломая его латеральную стенку и вызывая ее пролабирование в латеральное подлодыжечное пространство. Под воздействием икроножной мышцы, прикрепляющейся к задне-латеральному фрагменту, происходит его вторичное смещение, ведущее к укорочению и расширению сломанной пяточной кости.

В настоящее время в нашей стране в основном применяют классификацию переломов пяточной кости по Ессекс—Лопрести (1952).



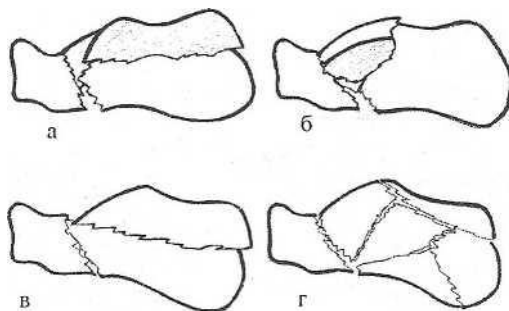


Рис. 88. Основные типы внутрисуставных переломов пяточной кости со смещением отломков:

- а* — перелом с формированием верхне-латерального фрагмента «языковидного» типа;  
*б* — импрессионный перелом пяточного бугра с включением верхне-латерального фрагмента; *в* — горизонтальный перелом с подвывихом в подтаранном суставе; *г* — раздробленный перелом

*Классификация переломов пяточной кости по Ессекс — Лопрести*

**1. Внесуставные переломы.**

А. Переломы бугра пяточной кости: а) переломы по типу «клюва»; б) отрывные переломы медиального бугорка; в) вертикальные переломы; г) горизонтальные переломы.

Б. Переломы области пяточно-кубовидного сустава: а) переломы по типу «клюва попугая»; б) многооскольчатые переломы.

**2. Внутрисуставные переломы** (проникающие в подтаранный сустав).

А. Переломы без смещения отломков.

Б. Переломы со смещением отломков: а) переломы с формированием верхне-латерального фрагмента «языковидного» типа; б) переломы с формированием впрессованного в пяточный бугор верхне-латерального фрагмента; в) изолированные переломы *sustentaculum tali*; г) раздробленные переломы; д) горизонтальные переломы с подвывихом в подтаранном суставе (рис. 88).

*Симптомы.* Наблюдаются общие симптомы, характерные для перелома: кровоизлияние, в.... подлодыжечной области, деформация, отек, болевой синдром, нарушение функции. Решающее значение в диагностике придается рентгенографии стопы в боковой проекции. Основным рентгенографическим показателем степени деформации сломанной пяточной кости является величина угла суставной части пяточного бугра — угол Белера (рис. 89). в норме равного

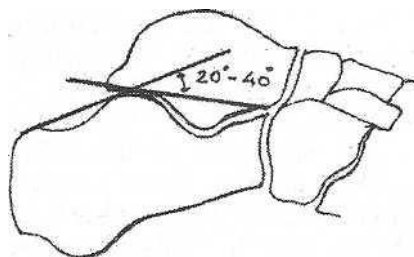


Рис. 89. Угол бугра пяточной кости (угол Белера) в норме

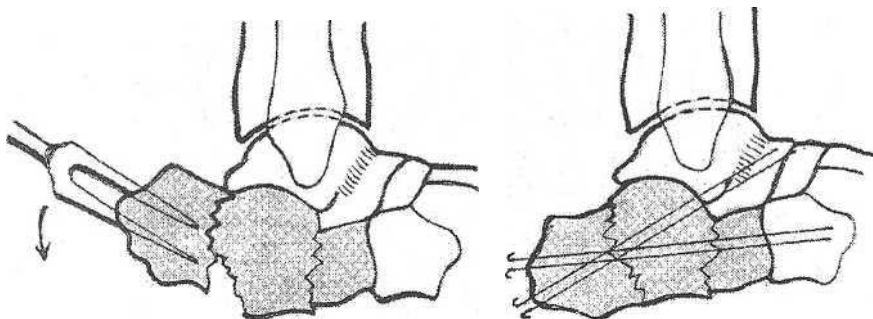
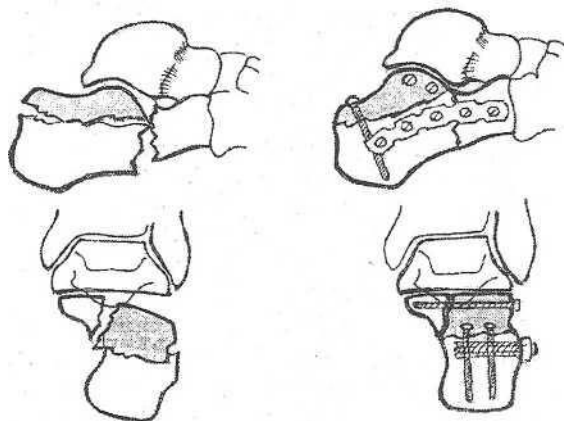


Рис. 90. Схема репозиции отломков пяточной кости вилкой Ткаченко с последующей фиксацией двумя парами спиц

20-40°, и смещение «таламического» фрагмента, составляющего латеральную часть задней суставной фасетки подтаранного сустава. .

*Лечение.* Переломы без смещения или с незначительным смещением отломков, как правило, являются стабильными. Их лечат консервативно. На весь срок сращения перелома осуществляют иммобилизацию конечности гипсовой повязкой до уровня коленного сустава с моделированным продольным сводом стопы, придавая ей положение легкого подошвенного сгибания. Через 2,5-3 мес повязку снимают и приступают к реабилитации. Разрешают давать постепенно увеличивающуюся опорную нагрузку и рекомендуют в последующем пользоваться ортопедическими стельками. Обычно срок лечения составляет от 4 до 6 мес. Современные тенденции активного функционального лечения состоят, прежде всего, в отказе от строгой и длительной иммобилизации конечности и раннем начале комплексной реабилитации, что позволяет сократить сроки лечения. С первого дня после травмы применяют бинтование, гипотермию, возвышенное положение и иммобилизацию конечности гипсовыми лонгетами в функционально удобном положении голеностопного сустава. Назначают прием негормональных противовоспалительных препаратов. С 6-10-го дня, когда обычно в значительной степени уменьшаются отек и болевой синдром, приступают к осторожным пассивным и активным сгибательно-разгибательным и эверсионно-инверсионным движениям в голеностопном суставе и суставах стопы, механотерапии и изометрическим упражнениям для мышц голени и стопы, временно снимают гипсовые лонгеты. Через 3 нед прекращают иммобилизацию. Через 6 нед разрешают дозированную опорную нагрузку, доводя ее до полной к концу 3-го месяца.

Переломы со смещением отломков лечат в зависимости от их локализации, степени нестабильности и величины деформации пяточной кости. Наиболее простой является методика закрытой репозиции переломов пяточной кости по Ткаченко. Однако при ее использовании невозможно точно репонировать верхне-латеральный фрагмент при внутрисуставных переломах, а также имеется вероятность вторичного смещения отломков после удаления репонирующей «вилки» (рис. 90).



**Рис. 91.** Схема внутреннего остеосинтеза пяточной кости пластиной и винтами

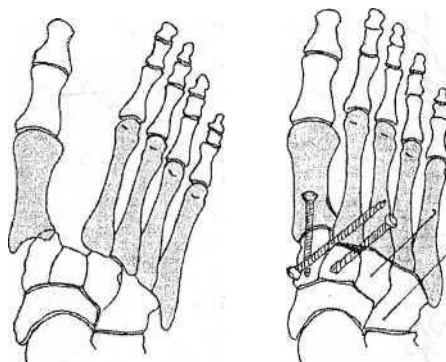
Применяют также методики открытой репозиции отломков и стабильно-функционального их остеосинтеза при внутрисуставных переломах пяточной кости. Оперируют обычно через 1,5-2 нед после травмы, когда спадет отек и исчезнут эпидермальные пузыри. Вмешательство производят на пропускающем рентгеновские лучи операционном столе под динамическим контролем ЭОПа (рис. 91).

Применение аппаратов внешней фиксации показано при лечении раздробленных закрытых переломов пяточной кости.

Аппарат Илизарова применяют в компоновке из двух подсистем — проксимальной и дистальной. Проксимальную и дистальную подсистемы соединяют между собой при помощи трех шарнирных систем, которые позволяют в послеоперационном периоде постепенно восстанавливать свод стопы. Фиксацию костных отломков в аппарате Илизарова осуществляют в течение 6-8 нед, после чего в течение 2-3 мес рекомендуют ношение обычной обуви с ортопедической стелькой.

### **Переломы, вывихи и переломовывихи плюсневых костей**

Переломы и вывихи плюсневых костей являются следствием как прямой, так и не прямой травмы. Наиболее тяжелыми с точки зрения диагностики, лечения и функциональных исходов являются переломовывихи и вывихи. Основания I и II—V плюсневых костей окружены прочными связками. Перелом основания одной или нескольких костей обычно сопровождается вывихом остальных, чаще всего в тыльно-латеральном направлении. Эта тяжелая травма проявляется кровоизлиянием в мягкие ткани, деформацией стопы и выраженным отеком. При этом в прогностическом отношении наиболее неблагоприятным является не столько неправильно сросшийся перелом плюсневой кости, сколько застарелый невправленный вывих или подвывих в суставе Лисфранка, которые сопровождаются стойким болевым синдромом и нарушением опорной функции стопы в целом.



**Рис. 92.** Схема фиксации переднего отдела стопы винтами и спицами после вправления вывиха в суставе Лисфранка

*Лечение.* Как правило, вывихи и переломывывихи в суставе Лисфранка имеют нестабильный характер и консервативное лечение их малоэффективно. Дислокация оснований плюсневых костей на 2 мм и более служит показанием к выполнению репозиции и фиксации. Консервативное лечение стабильных повреждений, представляющих собой по большей части разрыв связочного аппарата, состоит в иммобилизации стопы гипсовой повязкой на срок 6 нед.

" Основными критериями нестабильных повреждений, определяющими срочность оперативного вмешательства, являются сопутствующие дислокации плюсневых костей, разрушение мягких тканей и синдром сдавления тканей в костно-фиброзных вместилищах, когда показана неотложная фасциотомия, открытая репозиция и внутренняя фиксация.

При отсутствии синдрома сдавления тканей или обширных ран мягких тканей в течение первых дней после травмы проводят закрытую репозицию и чрескожную трансартикулярную фиксацию плюсневых и клиновидных костей спицами или винтами.

Безуспешность закрытой репозиции в остром периоде обычно свидетельствует об интерпозиции в области основания второй плюсневой кости костного осколка, сухожилия передней большеберцовой мышцы или обрывков связок сустава Лисфранка. В этих случаях показана открытая репозиция и внутренняя фиксация плюсневых и клиновидных костей. Лучше всего производить такое вмешательство после спадения посттравматического отека (через 7—14 дней после травмы), но не позднее первых 6 нед, так как в более поздние сроки возникают серьезные технические трудности, связанные с формированием мощных рубцов и сращением переломов (рис. 92).

В послеоперационном периоде проводят иммобилизацию стопы гипсовой повязкой в течение 6 нед без опорной нагрузки. Затем в течение последующих 6 нед разрешают ходить с дозированной нагрузкой в гипсовой повязке с «каблучком». Через 3 мес после операции разрешают полную опорную нагрузку, желательно с индивидуально изготов-

ленной ортопедической стелькой. Спицы удаляют через 3 мес, а винты — через 4 мес после операции.

... Диафизарные переломы плюсневых костей обычно лечат консервативно. При поперечном смещении, превышающем 4 мм, или угловом искривлении более 10°. устанавливают показания к репозиции и внутренней фиксации. Изолированные, особенно винтообразные переломы рДдТШТр^уют.. хирургической стабилизации. Чаще она показана при поперечной линии излома или оскольчатых переломах, а также при переломах нескольких смежных костей, имеющих нестабильный характер и сопровождающихся значительным смещением отломков. В свежих случаях при поперечных или оскольчатых переломах можно проводить закрытую репозицию отломков с чрескожной интрамедуллярной их фиксацией спицами под контролем ЭОПа. При косой и винтообразной линиях излома кости, при застарелых переломах со значительным смещением отломков целесообразна открытая репозиция и остеосинтез пластинами или двойными спицами, вводимыми ретроградно через головки плюсневых костей в их основания.

Вследствие резкой инверсии стопы (подворачивание внутрь) может возникнуть «отрывной» перелом основания V плюсневой кости за счет рефлекторного сокращения короткой малоберцовой мышцы и латерального пучка подошвенного апоневроза. Обычно линия излома располагается на расстоянии 1 — 1,5 см от основания, а смещение отломка незначительно. Иногда такие повреждения называют «pseudo-Jones» переломами. Лечение их состоит в иммобилизации подошвенной лонгетой в течение 6-8 нед. Показанием к оперативному лечению является внутрисуставной перелом со смещением, превышающим 5 мм. „Если перелом не срастается, фрагмент удаляют.

Перелом этой же кости на расстоянии 4—5 см от ее основания носит название перелома Джонса. Лечение состоит в иммобилизации стопы гипсовой повязкой до средней трети голени без опорной нагрузки в течение 6~8 нед.

### **Переломы фаланг пальцев стопы**

Выделяют два типа переломов проксимальной фаланги большого пальца: отрывной внутрисуставной перелом подошвенно-латеральной части ее основания (подошвенно-латерального угла) и внесуставной диафизарный перелом. Переломы первого типа часто встречаются у спортсменов вследствие не прямой травмы. Костный фрагмент, составляющий около 20% суставной поверхности, смещается под действием тяги латеральной головки короткого сгибателя и приводящей мышцы стопы. Смещение при этом составляет около 2,5 мм и нарушает конгруэнтность суставной поверхности проксимальной фаланги пальца. Переломы второго типа обычно возникают у людей физического труда вследствие прямой травмы от падения на стопу тяжелого предмета. При этом часто повреждаются мягкие ткани тыльной поверхности пальца, но главной особенностью таких переломов является подошвен

ное сгибания центрального отломка под действием обеих головок короткого сгибателя пальца.

*Лечение.* При переломах обоих типов без значительного смещения отломков проводят иммобилизацию стопы подошвенной гипсовой лонгетой в течение 6-8 нед. Переломы первого типа при смещении отломков часто оперируют. Проводят открытую репозицию и остеосинтез двумя тонкими перекрещивающимися спицами Киршнера.

Переломы проксимальных фаланг малых пальцев обычно лечат консервативно, фиксируя их лейкопластырем к соседним пальцам. При значительном смещении проводят остеосинтез спицами. Закрытые переломы дистальных фаланг всех пальцев стопы практически не нуждаются в специальном лечении, так как благодаря ногтевой пластинке, действующей как естественная шина, значительного смещения костных отломков не происходит.

### ПЕРЕЛОМЫ КОСТЕЙ ТАЗА

Переломы костей таза составляют около 0,5% от всех переломов скелета. Частота переломов различных костей таза неодинакова. Преобладают переломы лобковой и седалищной костей. Переломы костей таза могут быть закрытыми и открытыми.

*Механизм травмы.* По направлению воздействия травмирующих сил выделяют следующие типичные, механизмы повреждения таза: передне-заднее сдавление (наружная ротация), боковая компрессия (внутренняя ротация), вертикальный сдвиг и смешанные. Эти механизмы наиболее часто могут наблюдаться при автомобильных авариях, кататравах, при сдавлении таза колесами транспорта, обвалах земли, зданий, оборонительных сооружений. .

Важнейшей биомеханической характеристикой повреждения таза является понятие посттравматической нестабильности. Нестабильность тазового кольца — это состояние, при котором возможны патологические по амплитуде и направлению смещения костей таза под воздействием физиологических нагрузок. Повреждение тазового кольца, при котором формируется синдром нестабильности, называют, соответственно, нестабильным. Ключевое значение в стабилизации тазового кольца имеет задний связочный комплекс таза, включающий крестцово-подвздошные (передние, межкостные и задние), а также крестцово-остистые и крестцово-бугорные связки. Таз является жестким кольцом, поэтому следует помнить, что его разрыв в переднем полукольце, как правило, в зависимости от механизма травмы, сочетается с той или иной степенью повреждений структур заднего полукольца. Изолированные разрывы заднего полукольца таза являются казуистикой. Расхождение лонных костей более чем на 2 см свидетельствует о наличии ротационной нестабильности, подлежащей хирургической коррекции. При наличии вертикального смещения отломков в заднем полукольце говорят о вертикальной нестабильности таза.

Различают следующие виды переломов костей таза (рис. 93).

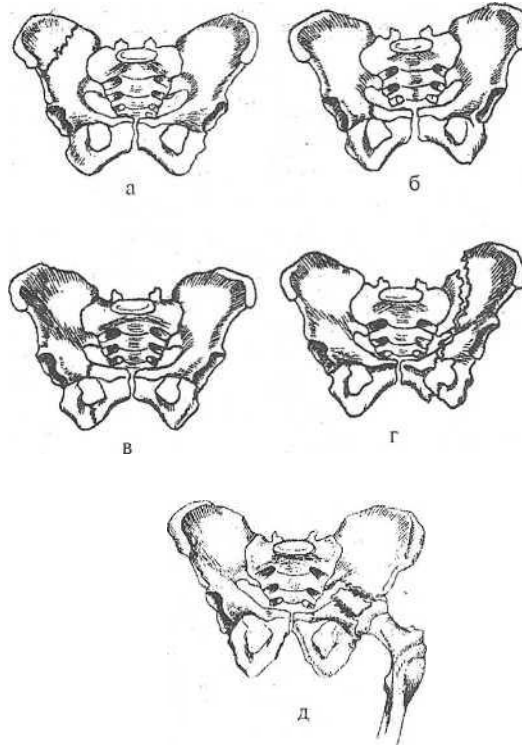


Рис. 93. Классификация переломов костей таза по С. С. Ткаченко:  
*а* — изолированный перелом; *б* — перелом тазового кольца без нарушения его непрерывности; *в* — перелом тазового кольца с нарушением его непрерывности; *г* — двойной вертикальный перелом таза; *д* — перелом вертлужной впадины

1. Изолированные (краевые) переломы костей таза — это переломы гребня и крыла подвздошной кости, отрывы передне-нижней и передне-верхней остей, переломы крестца в области крестцово-подвздошных сочленений, переломы копчика.

2. Переломы тазового кольца без нарушения его непрерывности — это одно- или двусторонние переломы лонных или седалищных костей, перелом лонной кости с одной стороны, седалищной — с другой. Эти две группы переломов относят к стабильным повреждениям таза.

3. Переломы тазового кольца с нарушением его непрерывности — это одно- или двухсторонний перелом лонной и седалищной костей, разрыв симфиза, продольный или диагональный перелом подвздошной кости, разрыв крестцово-подвздошного сочленения, вертикальный перелом крестца. К стабильным повреждениям этой группы могут быть отнесены только переломы обеих ветвей лонных костей с одной или двух сторон без смещения отломков. Остальные повреждения относят к ротационно или вертикально нестабильным.

4. Двойной вертикальный перелом костей таза (перелом Мальгенья, Вуалемье), при котором целостность тазового кольца нарушается в переднем и заднем отделах. Эти повреждения таза являются вертикально нестабильными.

5. Переломы вертлужной впадины. Выделяют переломы заднего, переднего краев, дна вертлужной впадины, в том числе с центральным вывихом бедра (*protrusio acetabuli*), передней и задней колонн вертлужной впадины, а также их сочетания.

6. Переломы костей таза, сочетающиеся с повреждением тазовых органов (мочевого пузыря, уретры, прямой кишки и др.).

В настоящее время в России все более широкое применение находит классификация повреждений таза, предложенная специалистами Ассоциации остеосинтеза, которая выделяет стабильные переломы (непрерывность тазового кольца сохранена), ротационно нестабильные (непрерывность нарушена) и вертикально нестабильные переломы, сопровождающиеся, как правило, также ротационной нестабильностью.

Переломы костей таза являются тяжелыми повреждениями, т. к. они часто сопровождаются внутренним (полостным), в забрюшинную клетчатку, а иногда и наружным кровотечением. Наиболее тяжелое клиническое течение бывает у больных с вертикально нестабильными повреждениями таза. Ориентировочные объемы внутренней кровопотери составляют: при переломах крыла подвздошной кости, ветвей лонных костей без смещения отломков от 200 до 500 мл. Если диагностируют подобные переломы со смещением отломков, а также разрывы лонного сочленения она увеличивается до 700-1000 мл, двойные вертикальные переломы типа Мальгенья — до 1500—2500 мл, двухсторонние двойные вертикальные переломы — до 2000—3500 мл. Учитывая, что внутренняя кровопотеря при нестабильных повреждениях таза продолжается до 7 сут, принято говорить о суточной кровопотере. Выраженная нестабильность гемодинамики нередко связана с повреждением кровеносных сосудов. Шок развивается у 30,0—58,9% пострадавших.

Основными источниками внутреннего кровотечения при нестабильных повреждениях таза являются: 1) артериальные стволы, причем наиболее часто повреждаются боковые и срединная артерии крестца, верхняя прямокишечная, запирательные и подвздошные артерии; 2) венозные пресакральные и паравезикальные сплетения, а также подвздошные вены; 3) сосуды губчатой кости, которые, располагаясь в трабекулах, не спадаются и становятся причиной длительного многодневного кровотечения. Развивающаяся у пострадавших с нестабильными повреждениями таза коагулопатия также способствует увеличению объема кровопотери, а поэтому требует своевременной коррекции.

Внутритазовое кровотечение самостоятельно останавливается, как правило, в результате эффекта тампонады. Гематома распространяется в забрюшинной клетчатке нередко до уровня почек, а по передней стенке живота — до пупочного кольца. Увеличение объема внутритазовой полости и, соответственно, объема внутренней кровопотери происходит при наружной ротации тазовых костей. Восстановление нормальных взаимоотношений тазовых костей и редукция внутритазовой полости являются важным моментом в ограничении внутренней кровопотери.



Обширные кровоизлияния оказывают дополнительное шокогенное влияние, распространяясь вокруг нервных сплетений и сосудов, что приводит к нарушению их иннервации, нередко к тромбозу вен таза. У определенной части пострадавших с парезом кишечника, вызванным забрюшинной гематомой, ошибочно выполняют лапаротомии.

Остановка кровотечения из губчатой кости в заднем полукольце таза наступает при полноценном совмещении раневых поверхностей и адекватной Межотломковой компрессии, достигающей 340—350 Н.

От 9 до 32% пострадавших с нестабильными переломами таза получают различные повреждения (ушибы, сдавление костными фрагментами и рубцами, анатомический перерыв) нервных стволов пояснично-крестцового сплетения. При этом чаще страдает пояснично-крестцовый ствол, образованный L4—L5, иногда БЗ-корешками спинного мозга и расположенный примерно на 1—1,5 см медиальнее крестцово-подвздошного сочленения.

Повреждения тазовых органов значительно ухудшают как прогноз выживания пострадавших, увеличивая объем кровопотери, тяжесть шока, риск инфекционных осложнений, так и отдаленные результаты лечения. Повреждения мочевыводящих путей, толстой кишки являются источниками инфицирования, возникновения и развития мочевых и каловых флегмон, абсцессов, нагноения гематом, остеомиелита костей таза. Повреждения таза с разрывами внутритазовых органов называют осложненными.

*Симптомы.* При тяжелых переломах костей таза, сопровождающихся повреждением тазовых органов, кровотечением, шоком, пострадавшие находятся в тяжелом состоянии. Наблюдаются общие симптомы перелома. Больной лежит на спине со слегка согнутыми в коленных суставах и ротированными кнаружи ногами. При центральном вывихе бедра конечность находится в положении небольшого сгибания, наружной ротации и приведения. Кровоизлияние и припухлость при переломе лобковой кости локализуются проксимальнее пупартовой связки, седалищной — в области промежности. Важным моментом обследования является факт выявления повреждений мягких тканей, в том числе и на основании выделений крови из уретры или влагалища.

При переломах лобковых костей больной не может поднять выпрямленную конечность (симптом «прилипшей пятки»), так как напряжение пояснично-подвздошной мышцы увеличивает давление на отломки, что сопровождается усилением болевого синдрома.

Боль отмечается при пальпации в области перелома, при сдавлении таза в поперечном и передне-заднем направлениях (симптом Верней-ля), а также при попытке развести крылья подвздошных костей (симптом Ларрса). Выраженная патологическая подвижность, выявляемая при таком исследовании, свидетельствует об абсолютной нестабильности таза. При разрыве лонного сочленения и значительном расхождении костей пальпаторно можно установить диастаз. При переломах вертлужной впадины, особенно при центральных вывихах бедра, движения в тазобедренном суставе ограничены и болезненны. При вертикальных двойных переломах костей таза под влиянием тяги мышц на

стороне повреждения вся половина таза может смещаться кверху. Величину смещения устанавливают путем сравнения расстояний от мечевидного отростка до передних верхних остей поврежденной и здоровой половин таза. Переломы копчика приводят к усилению боли при сидении и акте дефекации, а при пальцевом исследовании прямой кишки обычно выявляют, болезненный и подвижный отломок копчика.

Забрюшинная гематома вызывает вздутие живота, напряжение брюшной стенки, задержку стула и мочеиспускания (симптомы пареза или динамической непроходимости кишечника). При диагностике широко используют следующие классические симптомы повреждений таза: симптом Десто (Destot) — кровоподтек над паховой складкой или в мошонке (больших половых губах); симптом Ру (Roux) — уменьшение расстояния от большого вертела до лонного бугорка с одной стороны по сравнению с другой; симптом Эрла (Earle) — обнаружение гематомы, болезненной линии перелома или костного выступа при ректальном исследовании.

*Диагностика осложнений.* У всех пострадавших производят пальцевое исследование прямой кишки, а у женщин и влагалища, чтобы исключить их разрывы. При отрывах мембранозной части уретры предстательная железа нередко смещается кверху. Пострадавшим с переломами костей таза выполняют цистографию при наполненном и опорожненном мочевом пузыре и, по показаниям, уретрографию. Сохраняющаяся нестабильная гемодинамика на фоне интенсивного противошокового лечения служит показанием к проведению ангиографии с целью диагностики повреждений внутритазовых сосудов. Ее выполняют до проведения уретро- или цистографии. При подозрении на повреждение органов живота показаны лапароцентез или лапароскопия.

Наличие забрюшинных гематом часто создает картину «острого живота». Живот несколько вздут, участие брюшной стенки в акте дыхания ограничено, возможна задержка газов, боль носит разлитой характер без строгой локализации.

Важным моментом является выявление неврологического дефицита у пострадавшего: нарушение тыльной флексии стопы (большого пальца) свидетельствует о повреждении 5-корешка, подошвенной — S1-корешка. Иногда определяют признаки пареза или расстройства чувствительности и более высокого уровня как следствие ушиба корешков пояснично-крестцового сплетения.

*Лучевая диагностика при повреждениях таза.* Обследование пострадавшего с повреждением тазового кольца должно включать рентгенографию таза, цистографию (иногда и уретрографию), КТ таза. По показаниям выполняют ангиографию, КТ-ангиографию и МРТ таза.

Основным методом лучевой диагностики повреждений таза является рентгенографический. Как правило, при наличии клинических признаков повреждений таза пострадавшему выполняют обзорную рентгенографию в передне-задней проекции. Для более точной оценки характера повреждения тазового кольца производят рентгенографию входного отверстия таза с наклоном лучевой трубки краниально под

углом от 30 до 45° и выходного отверстия — с аналогичным наклоном каудально. Дополнительные проекции позволяют более точно оценить конфигурацию тазового кольца, целостность крестца, крыльев подвздошных костей, крыши вертлужных впадин, ветвей лонных костей. На рентгенограммах выходного отверстия таза оценивают повреждения крестца.

Компьютерная томография (КТ) позволяет получить исчерпывающую информацию о характере костных повреждений заднего полукольца таза, вертлужных впадин, состоянии крестцово-подвздошных сочленений и даже связочного аппарата таза, а также диагностировать и оценить распространенность внутритазовой и забрюшинной гематом. По показаниям может быть выполнена КТ-ангиография, позволяющая точно диагностировать и локализовать повреждения даже небольших по диаметру артерий или оценить риск вторичных повреждений сосудов. —

Магнитно-резонансную томографию (МРТ) менее часто используют для определения характера повреждений у пострадавших с нестабильными травмами тазового кольца, но практически всегда для выявления их осложнений: повреждения и компрессии нервных стволов, нарушений восстановления заднего связочного комплекса таза и консолидации переломов, а также последствий разрывов внутренних органов.

*Первая врачебная помощь.* Пострадавшего транспортируют на носилках со щитом или носилках с пришитыми к ним лестничными шинами. При задержке мочеиспускания выполняют надлобковую пункцию мочевого пузыря.

#### Лечение переломов костей таза

При наличии симптомов шока проводят комплекс лечебных мероприятий. Из всех причин развития шока одной из ведущих является кровопотеря. При тяжелых гемодинамических расстройствах показано форсированное восстановление объема циркулирующей крови путем введения кровезаменителей, крови и плазмы, а при продолжающемся кровотечении — перевязка артерии. В плане противошоковых мероприятий, особенно на догоспитальном этапе и в приемном отделении больницы или госпиталя, применяют различные пневматические шины в виде штанов и поясов. Кроме того, при переломах костей таза, но особенно вертикально нестабильных повреждениях, большое значение приобретает обезболивание области перелома, что успешно достигается применением внутритазовой анестезии по Школьникову—Селиванову.

*Методика.* Больной лежит на спине. После обработки кожных покровов на 1 см кнутри от передне-верхней ости тонкой иглой анестезируют участок кожи 1—2 мл 0,25% раствора новокаина. Иглу длиной 14-15 см вкалывают через анестезированный участок кожи под ость спереди назад, срезом к внутренней поверхности подвздошной кости (рис. 94). Вводят раствор новокаина, продвигают иглу кзади на глубину 12—14 см. Продвижению иглы должно предшествовать введение рас-

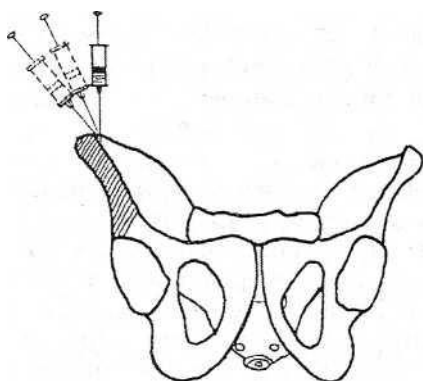


Рис. 94. Внутритазовая анестезия по Школьникову—Селиванову (схема)

творя новокаина. Все время необходимо ощущать близость подвздошной кости. При одностороннем переломе раствор новокаина вводят на стороне перелома в количестве 400—1000 мл, при двустороннем — 200—300 мл с каждой стороны.

При изолированных (краевых) переломах и переломах в области переднего полукольца внутритазовая анестезия неэффективна. В этих случаях необходимо 1% раствор новокаина в количестве 10-15 мл ввести непосредственно в гематому в область каждого перелома.

Больного с изолированным переломом таза после проведения обезболивания укладывают на

кроватку со щитом. Под коленные суставы подкладывают подушку или лечебные шины. С первых дней назначают лечебную гимнастику и физиотерапию. Ходить разрешают как можно раньше, т. е. сразу после стихания боли.

При переломах тазового кольца без нарушения его непрерывности в область перелома вводят 10-15 мл 1% раствора новокаина, больного в положении «лягушки» укладывают в постель со щитом — подкладывают валик диаметром 30—50 см под коленные суставы, а конечности в тазобедренных суставах разводят. После стихания болевого синдрома (7—10-й день) ему разрешают ходить с помощью костылей, не нагружая конечность поврежденной стороны. Трудоспособность восстанавливается через 6—10 нед.

При стабильных переломах тазового кольца с нарушением его непрерывности больного также укладывают в постель со щитом в положении «лягушки». После стихания боли (на 7-10-й день) ему разрешают ходить с помощью костылей, нагружая только конечность неповрежденной стороны таза. Трудоспособность восстанавливается через 8—10 нед.

При двойных вертикальных переломах костей таза (переломы типа Мальгены) без смещения отломков больного укладывают в постель со щитом в положении «лягушки». Постельный режим в течение 2,5-3 мес, затем разрешают ходить. При переломах, когда имеется вертикальное смещение отломков в заднем полукольце таза, на конечность поврежденной стороны накладывают скелетное вытяжение за бугристость большеберцовой кости или дистальный метафиз бедра (груз 7-12 кг) с целью устранения смещения половины таза. При образовании диастаза между отломками после устранения смещения отломков по длине больного укладывают в гамак с четырьмя шнурами, пере-

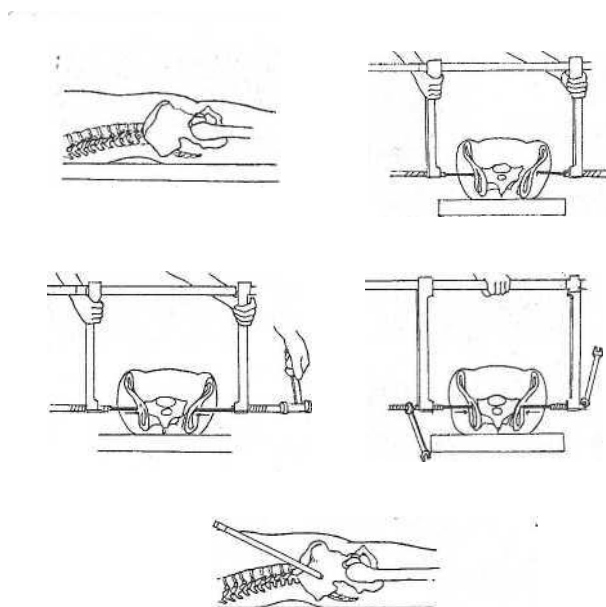


Рис. 95. Методика применения С-образной рамы Ganz (1992)

кинутыми через блоки балканской рамы. На каждый шнур подвешивают груз 5~6 кг. С помощью гамака устраняют диастаз между отломками.

После сопоставления отломков груз уменьшают, а через 6 нед снимают скелетное вытяжение. Трудоспособность восстанавливается через 12—15 нед.

При разрывах симфиза, сопровождающихся расхождением обеих половин таза, показана хирургическая стабилизация тазового кольца. Однако при наличии противопоказаний к операции или при невозможности ее выполнения пострадавшего укладывают в гамак с перекрестным расположением шнуров, к концам которых подвешивают грузы (5~6 кг), стремясь устранить смещение. Трудоспособность восстанавливается через 8—12 нед.

*Способы внешней фиксации костей таза.* Для неотложной (временной) стабилизации вертикально нестабильных повреждений таза в комплексе противошоковых мероприятий используют С-образную противошоковую раму (рис. 95). С-образная рама (тазовые щипцы) предназначена для фиксации главным образом одно- и двухсторонних разрывов крестцово-подвздошных сочленений, переломов крыла подвздошной кости, когда их плоскость проецируется на крестцово-подвздошное сочленение на значительной площади, или боковой массы крестца. С-образная рама позволяет быстро и эффективно (в течение 3-7 мин) стабилизировать тазовое кольцо и добиться хорошего гемостатического эффекта. Она не препятствует, в отличие от передних аппаратов, выполнению хирургических доступов к органам брюшной полости и таза, а также к проксимальным отделам бедер. С-образная рама может быть использована не только в условиях операционной, но

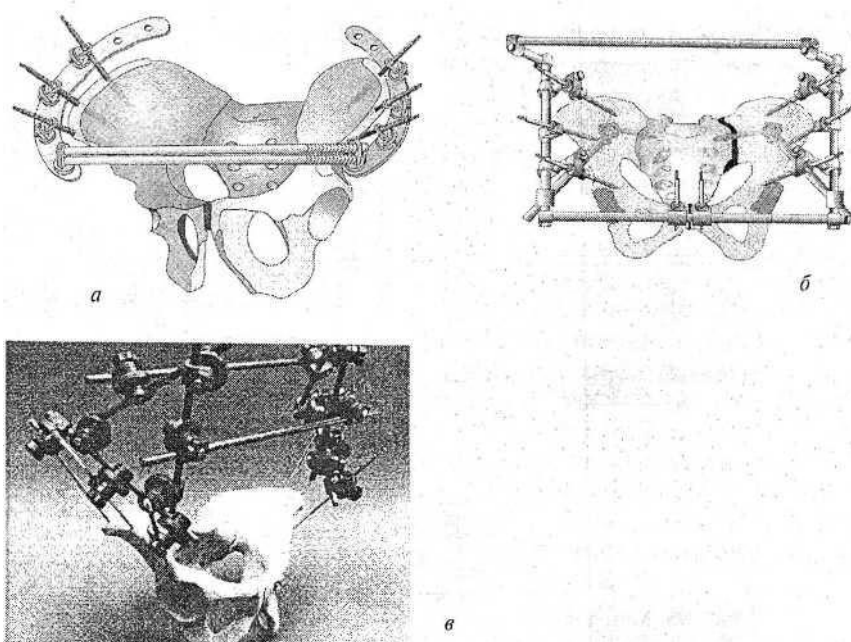
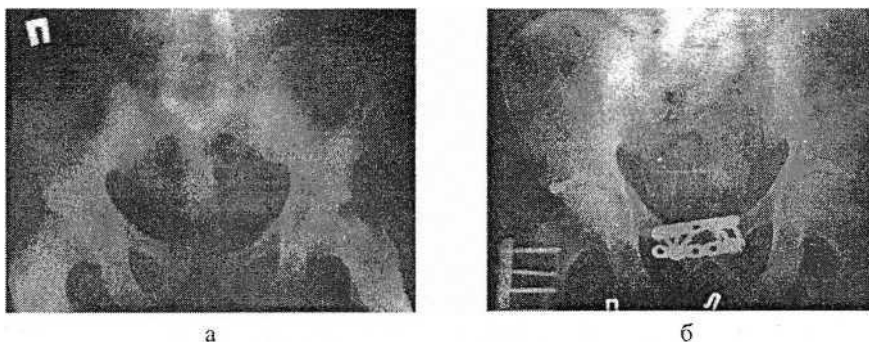


Рис. 96. Схема внешней фиксации костей таза при нестабильных переломах:  
 а — аппаратом Илизарова; б — комплектом стержневых аппаратов (К.СТ-1), разработанных  
 на кафедре ВПХ ВМедА; в — аппаратом Ultra-X

и в других функциональных подразделениях, где приходится оказывать неотложную помощь. Наложённые противошоковые щипцы не препятствуют выполнению КТ любых отделов тела.

В настоящее время предложено (применяются в клинической практике) большое количество различных аппаратов для наружной стабилизации тазового кольца, причем многие из них собирают из деталей универсальных комплектов (Илизарова, КСТ-1, АО, Ultra-X, Hoffmann), а некоторые представляют собой специальные конструкции (Orthofix, и др.). Их можно классифицировать по виду внешней рамы аппарата на передние, в том числе прямоугольные, V-образные, трапециевидные, двойные и т. д., а также циркулярные, охватывающие тело пострадавшего как спереди, так и сзади. Предпочтение следует отдавать стержневым аппаратам. При лечении пострадавших с вертикально нестабильными переломами важно помнить, что аппараты с передней внешней рамой недостаточно надежно стабилизируют заднее полукольцо таза и не создают в нем необходимой межотломковой компрессии. Кроме того, внешние аппараты затрудняют, но не исключают выполнение КТ таза. Для уточнения характера повреждения заднего полукольца таза КТ необходимо выполнять даже при наличии внешнего аппарата с передней рамой (рис. 96).

Следует придерживаться следующих сроков лечения пострадавших с помощью аппаратов чрескостного остеосинтеза: при ротационно нестабильных повреждениях таза типа «открытой книги» (или по механизму боковой компрессии) фиксатор используют в течение 6—8 нед. Если при демонтаже аппарата будет отмечено расхождение лонных ко-



**Рис. 97.** Рентгенограммы таза: разрыв лонного сочленения (а), фиксация двумя пластинами (б)

стей, то следует прибегнуть или к способам внутренней фиксации, или аппарат оставляют еще на 4 нед. При этом встать с кровати и ходить с использованием костылей больному разрешают не ранее чем через 3 нед. При вертикально нестабильных повреждениях постельный режим назначают на 6-8 нед. Если на контрольных рентгенограммах видны четкие признаки консолидации, больному позволяют вставать без опоры на конечность поврежденной стороны. Фиксацию аппаратом продолжают в течение 10—12 нед, однако и этот срок может оказаться недостаточным. При отсутствии признаков сращения прибегают к внутренней фиксации либо продолжают соблюдение постельного режима.

Пострадавшим с двухсторонними вертикально нестабильными переломами костей таза, стабилизированных аппаратами, постельный режим назначают на весь срок консолидации. Вместе с тем очень редко удается сохранять фиксацию костей таза внешним аппаратом на протяжении более 10—12 нед. Как правило, к этому времени устанавливают показания к демонтажу фиксатора или из-за воспалительных изменений в мягких тканях вокруг стержней (спиц), или из-за потери стабильности винтов в крыльях подвздошных костей.

Показания к применению метода внешней фиксации таза ограничены как значительным снижением качества жизни пострадавших в период лечения, так и высокой частотой воспалительных процессов вокруг стержней (спиц) аппарата. Внешние аппараты следует непременно использовать при проведении неотложного противошокового лечения пострадавших с нестабильными повреждениями таза и у больных с аналогичной травмой, осложненной повреждением внутренних органов. Для целей окончательного лечения больных аппараты внешней фиксации применимы лишь при наличии серьезных противопоказаний к выполнению приемов внутренней фиксации тазового кольца.

*Внутренняя фиксация тазового кольца* при лечении нестабильных повреждений таза в настоящее время является методом выбора. Для стабилизации отломков тазового кольца используют практически все имеющиеся способы внутренней фиксации. При ротационно нестабильных повреждениях с разрывом лонного симфиза и расхождением лонных костей на 2 см и более выполняют фиксацию лонного сочленения одной или двумя пластинами (рис. 97). Также применяют минима

льно инвазивные стержневые системы, чрескожную фиксацию разрывов крестцово-подвздошного сочленения и переломов крестца канюлированными винтами.

При переломах задней или передней колонн, а также при сложных переломах вертлужной впадины выполняют остеосинтез реконструктивными пластинами и винтами, при необходимости применяя костную пластику. При переломах заднего края вертлужной впадины фрагмент фиксируют двумя винтами. При застарелых переломах, особенно в сочетании с вывихом бедра, закономерно рассмотрение вопроса о тотальном эндопротезировании тазобедренного сустава.

Повреждения таза являются тяжелой травмой и характеризуются высокой частотой неудовлетворительных анатомо-функциональных результатов лечения. Допустимым можно считать смещение в переднем или заднем полукольце не превышающее 1—1,5 см. Наиболее часто отмечаются различные деформации тазового кольца, хромота и другие нарушения походки, боль при ходьбе, стоя или при нагрузке на таз, ограничение движений в тазобедренном суставе, стеноз уретры и стойкие неврологические нарушения. Как правило, неудовлетворительные исходы наблюдаются при консервативном лечении нестабильных повреждений таза. Применение современных методик хирургического лечения и, прежде всего, внутренней фиксации отломков позволяет значительно улучшить анатомо-функциональные результаты лечения данной патологии.

При всех видах переломов костей таза следует максимально раньше приступать к проведению медицинской реабилитации (назначают лечебную гимнастику, тепловые процедуры, массаж).

## ПЕРЕЛОМЫ ПОЗВОНОЧНИКА

Повреждения позвоночника и спинного мозга в структуре травм опорно-двигательного аппарата костно-мышечной системы составляют от 0,5 до 1,7%.

*Классификация.* По локализации травмы позвоночника подразделяют на повреждения шейного, грудного и пояснично-крестцового отделов. По характеру повреждений структур позвоночника выделяют: повреждения связочного аппарата без костных изменений (частичное повреждение, разрыв связок); переломы тел позвонков (компрессионные, компрессионно-оскольчатые, оскольчатые или «взрывные», горизонтальные — типа Шанца); переломы в области заднего полукольца позвонков (переломы дужек, остистых, поперечных и суставных отростков); переломовывихи и вывихи позвонков.

По наличию неврологических расстройств различают неосложненные переломы, не сопровождающиеся травмой структур нервной системы, и осложненные, характеризующиеся повреждением спинного мозга и его корешков (позвоночно-спинномозговая травма).

По принципу стабильности закрытые повреждения позвоночника подразделяют на стабильные и нестабильные. Нестабильность позвоночника — патологическое состояние, характеризующееся возникнове-



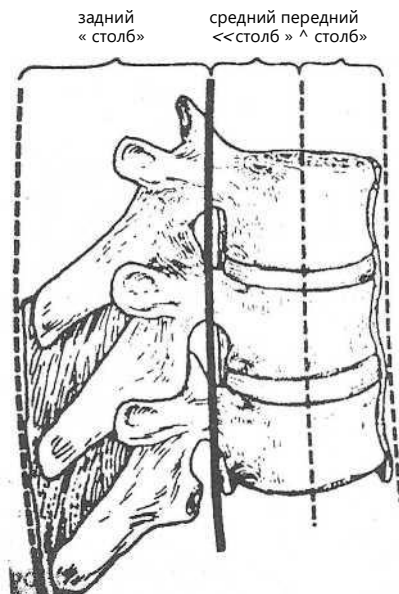


Рис. 98. Схема трех «опорных колонн» позвоночника по Denis (1983)

нием опасных для спинного мозга и его корешков деформаций и смещений костных или мягкотканых структур позвоночного столба в процессе выполнения физиологических движений. Причиной развития синдрома нестабильности позвоночника при травме являются повреждения костных и мягкотканых структур, обеспечивающих поддержание стабильности.

Существуют концепции поддержания стабильности позвоночника. Они основаны на разделении позвоночного столба на две или три опорные колонны. Согласно двухколонной концепции стабильности позвоночника (F. Holdsworth, 1963), костно-связочный аппарат позвоночника делят на две опорные колонны: переднюю и заднюю. Передняя состоит из тел позвонков и межпозвонковых дисков, а также передней и задней продольных связок. Задняя опорная колонна образована дугами позвонков, дугоотростчатыми суставами, поперечными и остистыми отростками, желтыми, межостистыми, надостистыми и межпоперечными связками. Нестабильной считают травму позвоночника, характеризующуюся повреждением структур заднего опорного комплекса. Согласно трехколонной концепции (F. Denis, 1983), в структуре передней колонны (по двухколонной концепции) выделяют две самостоятельных — переднюю (передние 2/3 тела позвонка) и среднюю (задняя треть длины). Руководствуясь этой концепцией травму позвоночника считают стабильной, если повреждены структуры только одной из трех опорных колонн, относительно нестабильной — если повреждены структуры двух опорных колонн и абсолютно нестабильной — если повреждены структуры всех трех колонн (рис. 98).

По статистике подавляющее большинство травм позвоночника (68—83%) происходит в результате падений с высоты и автопроисшествий. У военнослужащих повреждения позвоночника чаще возникают при определенных видах деятельности — например, у летчиков в момент катапультирования из самолета или у десантников при неудачных приземлениях. В военное время причинами переломов позвоночника у военнослужащих нередко являются подрывы бронетехники на минах, завалы в разрушенных блиндажах и зданиях.

*Механизм.* Повреждения позвоночника могут возникать в результате сгибания, сгибания и вращения, разгибания, компрессии, сгибания и растяжения, сдвига. Сгибательные повреждения позвоночника возникают при внезапном одномоментном форсированном сгибании шеи или туловища человека. Такая деформация может произойти при автоавариях, при обрушении тяжести на плечи пострадавшего и падении с высоты на ягодицы. В большинстве случаев при таком механизме травмы возникают компрессионные клиновидные переломы тел позвонков. В тех случаях, когда после наступившего перелома тела позвонка сгибательное усилие продолжается, тогда могут повреждаться связки заднего опорного комплекса и возникает нестабильное повреждение позвоночника. Разгибательные повреждения возникают при внезапной одномоментной гиперэкстензии позвоночника (например, «хлыстовые» повреждения автомобилистов или травмы ныряльщиков), чаще в шейном отделе. При подобных вертебральных повреждениях анатомические структуры заднего опорного комплекса, как правило, остаются интактными. В некоторых случаях могут наблюдаться одно- или двухсторонние переломы в области корней дуг. Типичными для разгибательных вертебральных повреждений являются разрывы передней продольной связки, межпозвонкового диска или отрывные переломы кра-ниоцентральных фрагментов тел позвонков. При воздействии сгибательно-вращательного механизма происходит повреждение структур заднего опорного комплекса с дислокацией на уровне межпозвонкового соединения (вывих или переломовывих). Этот механизм травмы типичен для автомобильных аварий или железнодорожных катастроф. При компрессионном механизме повреждающая сила действует по отвесной вертикали, приложенной к телам позвонков (падение с высоты, минно-взрывные травмы). Такой механизм свойственен для повреждений шейного и поясничного отделов позвоночника, когда тела позвонков в определенном положении могут располагаться строго по вертикальной линии. В таких случаях возникает компрессионный оскольчатый («взрывной») перелом тела позвонка (рис. 99). При данном повреждении структуры заднего опорного комплекса остаются целыми, однако могут наблюдаться тяжелые неврологические осложнения, связанные со сдавлением спинного мозга или корешков конского хвоста костными фрагментами тела позвонка. При флексивно-дистракционных повреждениях позвоночника, которые обычно наблюдаются у пострадавших в автоавариях (повреждения от привязных ремней), возникает разрыв практически всех элементов позвоночного столба в горизонтальной плоскости в направлении сзади наперед и часто развивается вывих или переломовывих позвонков с повреждением спинного

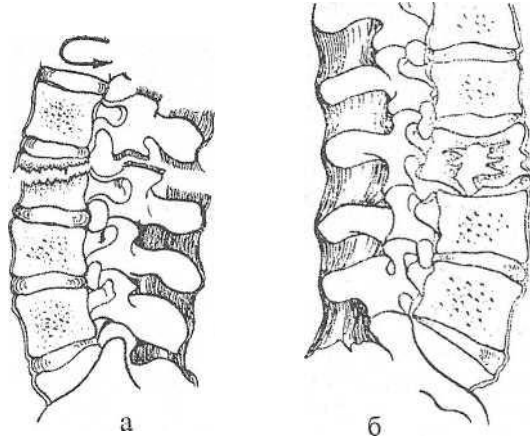
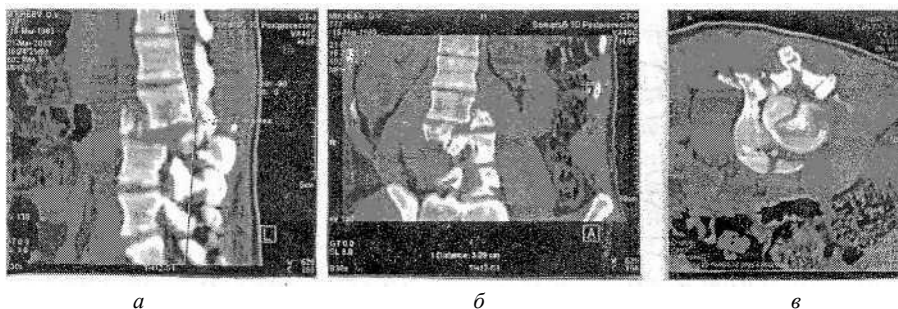


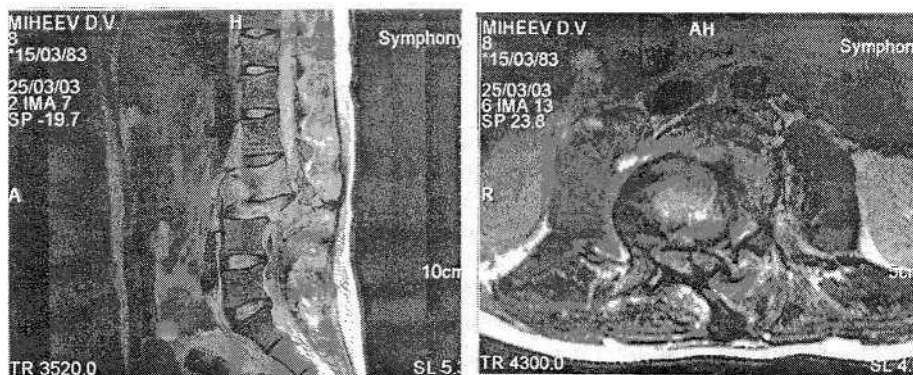
Рис. 99. Перелом позвонков:  
*а* — нестабильный перелом; *б* — «взрывной» перелом тела позвонка

мозга и его корешков. Повреждения позвоночника, возникающие под влиянием механизма сдвига наблюдаются редко. При этом часть позвоночного столба под влиянием действующей силы смещается в горизонтальной плоскости относительно нижней фиксированной части. В результате возникают «скользящие» вывихи или переломовывихи с формированием штыкообразной деформации позвоночника. Как правило, в этих случаях происходят тяжелые повреждения спинного мозга или корешков конского хвоста.

*Диагностика.* Традиционное рентгенологическое исследование в двух стандартных проекциях является основой диагностики поврежденных позвоночника. Данный метод лучевой диагностики позволяет оценить форму, размеры, структуру позвонков, состояние замыкательных пластинок тел, высоту дисков, изменения в позвоночном канале, состояние дугоотростчатых суставов, характер физиологических и патологических изгибов позвоночника. Для уточнения характера и степени повреждений различных элементов позвоночника используют: рентгенографию в косых проекциях, рентгенографию через рот, прицельную рентгенографию, рентгенографию с прямым увеличением изображения, рентгеновскую томографию. Рентгенконтрастные методы исследования позволяют в некоторой степени повысить информативность традиционных рентгенологических методик. Так, позитивную миелографию используют для визуализации дурального мешка и его содержимого, а также для оценки проходимости ликворных пространств и диагностики компрессии нервно-сосудистых элементов позвоночного канала. Компьютерную томографию (КТ) применяют для диагностики вида повреждения, определения линии перелома, особенно если она проходит в задних отделах тела позвонка и ножках дуг, обнаружения костных фрагментов, располагающихся в позвоночном канале, подвывихов и переломов в области дугоотростчатых суставов, повреждений дисков, паравerteбральных гематом (рис. 100). Магнитно-резонансная



**Рис. 100.** Компьютерная томография закрытого осложненного переломовывиха L1—L2 позвонков со стенозом позвоночного канала. Реконструкция в сагиттальной (а), фронтальной (б) и горизонтальной (в) плоскостях



**Рис. 101.** Магнитно-резонансная томография закрытого осложненного переломовывиха L1—L2 позвонков со сдавлением конуса спинного мозга. Реконструкция в сагиттальной (а) и горизонтальной (б) плоскостях

томография (МРТ) в остром периоде травмы дает возможность получить многоплановое изображение спинного мозга и выявить морфологические изменения мягкотканых структур позвоночника. МРТ позволяет констатировать факт сдавления спинного мозга и корешков конского хвоста не только костными структурами, но и участками поврежденных дисков, связок, а также эпидуральной гематомой; выявить и дать детальную характеристику повреждениям межпозвоночных дисков и разрывов связочных структур позвоночных соединений (рис. 101). Весьма информативным методом диагностики повреждений позвоночника является скинтиграфия с фосфатными комплексами, мечеными изотопом  $^{99m}\text{Tc}$ , которая позволяет верифицировать диагноз перелома позвонка, изучать характер, динамику и особенности течения репаративного процесса при компрессионных переломах. Для оценки функций нервной системы используют метод электромиографии, методики определения вызванных соматосенсорных и моторных потенциалов.

Переломы шейного отдела позвоночника

*Механизм.* Переломы шейного отдела позвоночника возникают под влиянием сгибательного, сгибательно-вращательного и разгибательно-го механизмов травмы. Чаще возникают повреждения нижних шейных позвонков (C<sub>IV</sub>—C<sub>VI</sub>). Переломы двух верхних шейных позвонков имеют особое значение из-за частоты и выраженности неврологических расстройств при этих травмах. Отсутствие между затылочной костью и атлантом, а также между атлантом и осевым позвонком каких-либо амортизаторов способствует их повреждению.

*Многооскольчатый («лопающийся») перелом атланта* (перелом Jefferson) возникает при падении на голову. В результате вклинения затылочной кости внутрь кольца атланта происходят переломы его передней и задней дуг. Передние и задние связки не повреждаются. Клиническая картина изолированного перелома довольно скудная. Пострадавшие предъявляют жалобы на боль в области шеи и темени. На передне-задней рентгенограмме, сделанной через рот, обнаруживают смещение латеральных масс C<sub>I</sub> позвонка относительно суставных поверхностей C<sub>II</sub>. КТ позволяет верифицировать и уточнить диагноз. Следует отметить, что переломы Jefferson в 50% случаев сопровождаются сопутствующими переломами других позвонков шейного отдела, реже повреждением продолговатого и спинного мозга.

*Перелом зуба II шейного позвонка (axis).* Повреждение зуба осевого позвонка может происходить при форсированном сгибании или разгибании в шейном отделе позвоночника, а также при наклонах головы вбок. Атлант при переломе зуба смещается кпереди или кзади. Клинические симптомы зависят от степени смещения. При переломе без смещения (I степень) пострадавших беспокоит легкая болезненность при движениях головы и чувство дискомфорта в области шеи. Поскольку данный вид повреждения является нестабильным, минимальная дополнительная травма может привести к появлению неврологической симптоматики. При переломах II степени происходит смещение фрагмента зубовидного отростка и атланта кпереди. В результате возникает временная или постоянная компрессия спинного мозга задней дугой атланта. Может возникнуть потеря сознания. Неврологические нарушения варьируют от гипостезии в затылочной области и слабости верхних конечностей до гемиплегии и тетраплегии. Спондилография через открытый рот и в боковой проекции, а также КТ позволяют выявить перелом зуба, степень и направление смещения. При выраженных смещениях (III степень) наступает смерть. Переломы зуба, сопровождающиеся смещением кзади, как правило, вызывают незначительные неврологические нарушения.

*Травматический спондилолистез C<sub>II</sub> позвонка* (перелом «палача») возникает в результате форсированного разгибания позвоночника, которое сопровождается осевой нагрузкой, например при ударе головой о лобовое стекло во время автопроисшествия. Происходит перелом межсуставной части дуги C<sub>II</sub> позвонка, а при продолжающейся гиперэкстензии смещение его тела кпереди. Пациентов беспокоит боль в зоне иннервации затылочного нерва (половина затылочной области), ограничение движений, ощущение неустойчивости в шейном отделе позвоночника. Нередко в области лба и подбородка имеются ссадины и подкожные кровоизлияния. На рентгенограммах позвоночника в боковой

проекции определяют переломы корней дуг  $C_{II}$  позвонка, смещение его тела кпереди.

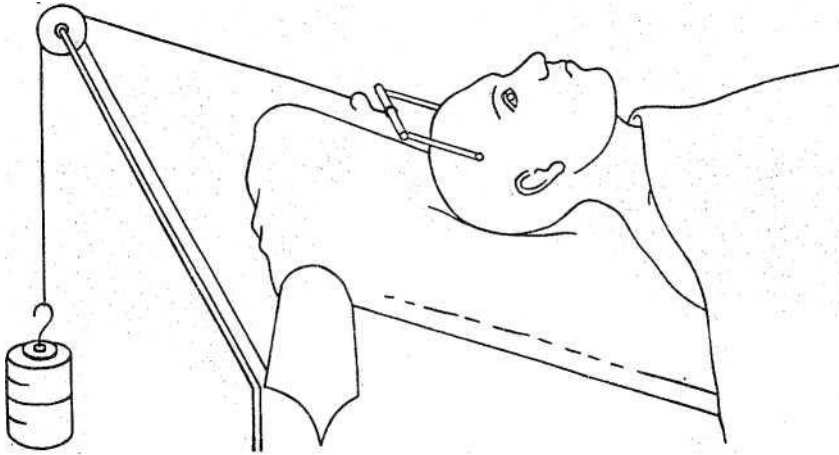
***Переломы и переломовывихи нижних ( $C_{VI}$ — $C_{VII}$ ) шейных позвонков***

*Симптомы.* При компрессионных переломах  $C_{III}$ — $C_{VII}$  позвонков (сгибательный механизм) пострадавшие жалуются на боль в шейном отделе позвоночника. Мышцы шеи напряжены. Подвижность позвоночника значительно ограничена. Надавливание на остистый отросток сломанного позвонка болезненно. Значительное увеличение межостистого промежутка (разрыв меж- и надостистых связок), изломанность линии остистых отростков в виде штыка дают возможность говорить о нестабильном переломе. При рентгенографии в боковой проекции определяют клиновидную деформацию одного из тел позвонков, травматический кифоз. Неврологическая картина зависит от величины смещения фрагментов сломанного позвонка в позвоночный канал и степени компрессии спинного мозга. При односторонних вывихах (сгибательно-вращательный механизм) боль в области шеи локализуется чаще с одной стороны, голова повернута в противоположную вывиху сторону, подбородок обращен к плечу. Для неврологического статуса характерна монорадикулопатия на уровне подвывиха, спинной мозг повреждается редко. На рентгенограммах в 3/4 (трехчетвертных) проекциях определяется смещение нижнего суставного отростка вышележащего позвонка кверху и кпереди («сцепившийся» вывих). Двухсторонние вывихи и переломовывихи шейных позвонков (сгибательный механизм) сопровождаются смещением головы кпереди. Подбородок расположен по срединной линии и несколько приподнят. Остистый отросток позвонка, расположенного под вывихнутым позвонком, выступает. Травма нередко сопровождается значительной компрессией спинного мозга, вплоть до пара- и тетраплегии. Рентгенологическим исследованием в боковой проекции устанавливают смещение тела позвонка кпереди, дезинтеграцию суставных отростков определяют при рентгенографии в 3/4-проекциях и КТ.

Следует иметь в виду, что кроме переломов в шейном отделе позвоночника могут быть разрывы связок и межпозвонковых дисков. Разрывы связок проявляются локальной болью и ограничением подвижности. В этом убеждаются после тщательного рентгенологического исследования, исключающего костные повреждения. При разрывах дисков клиническая картина весьма многообразна. Она зависит от уровня повреждения, локализации и величины грыжевого выпячивания межпозвонкового диска. Могут отмечаться локальные боли при движениях, кашле, а также явления шейного радикулита с вынужденным положением головы, ограничением подвижности.

*Первая помощь.* Необходимо уложить больного на щит, иммобилизовать шейный отдел позвоночника полужестким воротником и направить его в госпиталь. На месте травмы и в поликлинике запрещают всякие действия, направленные на изменение положения головы, вытяжение и другие, которые могут нанести дополнительные, нередко непоправимые, повреждения.

*Лечение повреждений шейного отдела позвоночника.* При повреждении связочного аппарата шейного отдела позвоночника накладывают



**Рис. 102.** Скелетное вытяжение за кости черепа при лечении переломовывихов шейного отдела позвоночника

иммобилизацию (шейный воротник на 4 нед). В последующем назначают физиотерапевтические процедуры и лечебную гимнастику. При разрывах дисков объем лечебных мероприятий определяется степенью повреждения — от иммобилизации до оперативных вмешательств на диске и телах позвонков.

При неосложненных компрессионных переломах тел  $C_{III}$ — $C_{VII}$  позвонков с незначительной клиновидной деформацией проводят иммобилизацию позвоночника жестким воротником Шанца (корсетом из гипса или поливика) в течение 3-4 мес. При тяжелых нестабильных переломах, переломовывихах и подвывихах шейных позвонков применяют вытяжение с помощью петли Глиссона или галотракции (аппаратное вытяжение за череп). При использовании петли головной конец кровати приподнимают. Груз постепенно увеличивают и доводят до 10 кг. При сгибательном переломе шейных позвонков с углом открытым кпереди подушку под голову не подкладывают. После полного устранения смещения позвонка груз уменьшают до 4-5 кг (рис. 102). Вытяжение продолжают до 30 дней, затем выполняют иммобилизацию шейного отдела позвоночника (жестким воротником на 2-4 мес). Хирургическое лечение показано в тех случаях, когда имеется сдавление спинного мозга фрагментами сломанного позвонка или не удается устранить смещение позвонка консервативными методами; а также тело позвонка значительно разрушено с формированием выраженного кифоза. Оперативное лечение включает декомпрессию спинного мозга, устранение деформации позвоночника и его стабилизацию передними

(пластины) или задними (ламинарные контракторы, трансартикулярные фиксаторы) металлическими конструкциями, передний спондилодез.

При переломах верхних шейных позвонков устранение смещений и иммобилизация позвоночника достигается скелетным вытяжением за кости черепа с последующей фиксацией позвоночника краниоторакальными корсетами (в течение 3—4 мес), применением гало-аппаратов. По показаниям выполняют оперативные вмешательства как вентральными (атлантаксиальный спондилодез), так и задними (окципитоспондилодез) доступами.

### ***Переломы грудных и поясничных позвонков***

**Переломы тел позвонков.** Неосложненные компрессионные переломы и переломо-вывихи грудных и поясничных позвонков являются наиболее часто встречающимся видом костных повреждений позвоночника. Около 60—80% таких переломов локализуется в переходном отделе (Th<sub>x</sub>~L<sub>1</sub>), что обусловлено анатомо-биомеханическими особенностями этой зоны, а именно переходом малоподвижного грудного отдела позвоночника в подвижный поясничный и отсутствием амортизирующего и стабилизирующего действия грудной клетки.

**Механизм.** Наиболее часто (в 67—72%) наблюдаются компрессионные клиновидные переломы тел позвонков, которые возникают при падении с высоты на ноги или на ягодичную область и резком сгибании туловища пострадавшего (сгибательный механизм). Компрессионный механизм служит причиной вертебральных повреждений у 27—29% пострадавших, разгибательный — у 4—5%, сгибательно-вращательный — у 4-7% и флексивно-дистракционный — у 2—5%, сдвиг — у 0,5%.

**Симптомы.** Наиболее типичной и частой жалобой является боль в спине. Обычно боль носит строго локализованный характер на уровне повреждения и усиливается при движениях. В ряде наблюдений боль охватывает значительно большую зону и распространяется на поясничный и грудной отделы позвоночника. Болевой синдром наиболее отчетливо и ярко выражен в первые часы и дни после повреждения, а в более поздние сроки, как правило, сглаживается и даже исчезает. Очень часто после травмы пострадавшие в состоянии пребывать в вертикальном положении и продолжают ходить и сидеть. Характерным признаком компрессионных переломов является усиление болевого синдрома в положении сидя, при ходьбе или езде на автомобиле по неровной почве. В то же время боль в позвоночнике ослабевает или исчезает вовсе при разгрузке позвоночника. Нередко у пострадавших можно наблюдать проявление признака Томпсона, когда они в целях уменьшения болевого синдрома, сидя в кресле или на стуле, опираются руками в подлокотники.

Осмотр пострадавшего следует обязательно проводить в положении лежа. При переломах в грудном отделе позвоночника обращает внимание усиление грудного кифоза. Кроме деформации в сагиттальной плоскости может иметь место и боковое искривление линии остистых отростков (сколиоз), указывающее на наличие боковой компрессии тела позвонка или на явление травматического радикулита. Незначите



льно выраженная деформация позвоночника может маскироваться припухлостью мягких тканей на уровне перелома. Пальпаторно определяют выстояние остистого отростка, выраженное напряжение длинных мышц спины (симптом «вожжей»). Кроме этого, характерна локальная болезненность на уровне остистого отростка сломанного позвонка, а иногда, при нестабильных повреждениях, западение надостистой связки и увеличение межостистого промежутка. Во время осмотра категорически запрещается определять у пострадавшего амплитуду активных и пассивных движений в позвоночнике вследствие риска нанесения вторичных повреждений спинному мозгу и его корешкам. Информативен тест, основанный на одновременном активном сгибании в тазобедренных суставах несколько разведенных прямых ног. При наличии перелома позвонка происходит резкое усиление боли в области повреждения. Специфичность данного теста возрастает в том случае, если в момент подъема ног под остистый отросток сломанного позвонка врач подкладывает ладонь (симптом Юмашева-Силина). Из других клинических признаков, наблюдаемых при неосложненных компрессионных переломах грудных и поясничных позвонков, могут отмечаться задержка мочеиспускания, иногда напряжение мышц передней брюшной стенки, симулирующее картину «острого живота».

При повреждении спинного мозга могут наблюдаться различные неврологические нарушения.

Сотрясение спинного мозга — функционально обратимая форма без признаков морфологических нарушений в спинном мозге. Клинически сотрясение спинного мозга может проявляться сегментарными нарушениями в виде слабости каких-либо мышечных групп, снижения рефлексов и расстройств чувствительности в зоне подвергшихся травме сегментов спинного мозга. Иногда к сегментарным нарушениям могут присоединиться легкие проводниковые расстройства в виде преходящих задержек мочи и стула. Цереброспинальная жидкость не имеет патологических примесей, главным образом крови. Восстановление происходит при консервативном лечении в течение 5–7 сут.

Ушиб спинного мозга — травма, сопровождающаяся морфологическим повреждением вещества мозга, клеток сегментарного аппарата и проводящих путей. Ликвор окрашен кровью. Повреждение мозга возникает первично и к нему присоединяются вторичные изменения в виде очагов размягчения вследствие прогрессирования ишемических процессов на уровне травмы. Нарушение функции спинного мозга проявляется сразу после травмы и зависит от степени и уровня его повреждения. В момент травмы нарушение функции бывает обусловлено явлениями спинального шока, и только после его окончания неврологически можно установить истинные размеры повреждения. Независимо от тяжести повреждения спинного мозга сразу после ушиба наблюдается полное нарушение проводимости ниже уровня травмы, проявляющееся полной потерей активной функции мышц (параплегия, тетраплегия), утратой всех видов чувствительности и расстройством функции тазовых органов по типу задержки мочи и кала. При полном перерыве спинного мозга быстро развиваются тяжелые трофические расстройства в виде пролежней, твердых отеков на ногах, геморрагиче

ского цистита. Раннее развитие указанных осложнений и отсутствие признаков восстановления функции спинного мозга указывают на его морфологический перерыв. Прогноз крайне неблагоприятен.

Помимо прямых повреждений может происходить сдавление спинного мозга костными структурами при переломах и вывихах позвонков с угрожающей нестабильностью позвоночника и стенозом позвоночного канала; фрагментами разрушенного межпозвонкового диска; эпидуральной гематомой; при травматическом отеке спинного мозга; под действием нескольких факторов.

По времени развития сдавление спинного мозга подразделяют на *острое*, возникающее в момент травмы и очень трудно клинически дифференцирующееся от ушиба спинного мозга; *раннее сдавление*, развивающееся спустя часы и дни после травмы и проявляющееся возникновением или углублением неврологического дефицита; *позднее сдавление*, проявляющееся спустя месяцы и годы после травмы и связанное с образованием избыточной костной мозоли, рубцово-спаечными и дегенеративными процессами в позвоночнике. Как правило, позднее сдавление спинного мозга сопровождается выраженными нарушениями спинального кровообращения и ликвороциркуляции и клинически проявляется прогрессирующей миелопатией с наличием сегментарных и проводниковых расстройств.

Гематомиялия (кровоизлияние в спинной мозг) клинически проявляется сегментарными и проводниковыми расстройствами. Характерны расстройства чувствительности в сакральных сегментах. Деформация позвоночного канала может отсутствовать, а неврологические симптомы ярко выражены. Уточнить диагноз позволяет МРТ.

Гематораксис — кровоизлияние под оболочки спинного мозга, обычно субарахноидальное. Возникает при повреждении кровеносных сосудов и сопровождается менингеальными симптомами без признаков поражения сегментарного аппарата или проводниковых расстройств. В ликворе обнаруживают кровь.

Корешковый синдром — компрессия спинальных корешков, возникающая в межпозвонковом отверстии, которое может изменяться по величине и форме в результате травмы. Компрессия бывает непосредственно обусловлена фрагментами поврежденного межпозвонкового диска и костными осколками позвонков. Клинически проявляется симптомами радикулопатии в виде гипостезии, слабости мышц, снижении или утрате сухожильных рефлексов в зоне иннервации поврежденного спинномозгового корешка.

Наиболее типичным рентгенологическим симптомом компрессионного перелома является клиновидная деформация тела позвонка с вершиной клина, обращенной кпереди. Степень деформации бывает различной: от едва уловимой, до бросающейся в глаза. В зависимости от величины снижения высоты передних отделов тела сломанного позвонка, по сравнению с задними, выделяют 3 степени тяжести компрессионного перелома: I ст. — до 30%, II ст. — от 30 до 60%, III ст. — больше 60%. Рентгенологическими симптомами компрессионного перелома могут также служить: сгущение костных балок тел позвонка по линии компрессии, перелом и вдавление замыкательной пластинки в тело позвонка («проникающий перелом»), отрыв краниовентрального

угла тела позвонка, сужение межпозвонкового пространства в проекции смежных дисков, увеличение межкостистого пространства и осевая деформация позвоночника и др. Рентгенологическими критериями нестабильности при сгибательных переломах в переходном и поясничном отделах позвоночника являются: посттравматическая кифотическая деформация, превышающая  $19^\circ$ , а также увеличение расстояния между остистыми отростками позвонков больше чем на 33 мм. Для уточнения характера перелома позвонка и степени заинтересованности невральных структур применяют рентгенконтрастные методы исследования (позитивная миелография) или КТ, МРТ.

*Первую помощь* оказывают на месте происшествия — пострадавшего осторожно укладывают на щит на спину и транспортируют в лечебное учреждение.

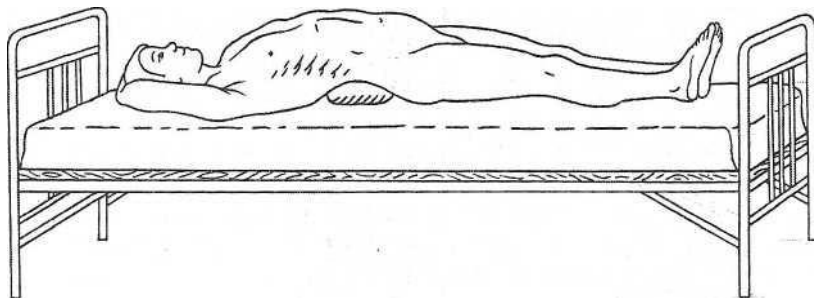
### ***Лечение переломов грудных и поясничных позвонков***

*Консервативное лечение.* Консервативное лечение может быть использовано практически при всех видах неосложненных переломов грудных и поясничных позвонков, но наилучшие результаты наблюдаются у пострадавших со стабильными переломами.

Среди наиболее распространенных методов консервативного лечения следует отметить: а) метод одномоментной рекликации позвоночника (исправления клиновидной деформации позвонка) с последующей иммобилизацией гипсовым корсетом; б) метод постепенной рекликации; в) функциональный метод Гориневской и Древинга. ,

Метод одномоментной рекликации с последующей иммобилизацией позвоночника гипсовым корсетом впервые применил Davis в 1929 г. В настоящее время одномоментную реклиацию переразгибанием проводят на ортопедическом столе. Срок ношения гипсового корсета после одномоментной репозиции составляет обычно 4-6 мес. Основным недостатком метода является опасность вторичного повреждения спинного мозга при проведении манипуляции у больных с переломами грудных позвонков, а также высокий риск развития острой динамической кишечной непроходимости (пареза кишечника). Метод противопоказан при травматическом спондилолистезе, множественных переломах ребер, ожирении, тяжелом соматическом состоянии.

Постепенная (этапная) реклиация позволяет восстановить нормальные анатомические взаимоотношения в поврежденном отделе позвоночника и избежать осложнений, связанных с проведением одномоментной репозиции. Постепенную реклиацию выполняют на валиках различного диаметра, подкладывая их под спину больного в проекции сломанного позвонка. Высоту валика увеличивают каждые 2-3 дня и доводят до 10—12 см к 8-10-м суткам. В качестве реклинирующих валиков используют мешочки с льняным семенем из-за его высокой сыпучести (рис. 103). Вследствие переразгибания постепенно происходит расправление сломанного позвонка и восстановление его анатомической формы. Срок постельного режима в зависимости от тяжести повреждения позвоночника составляет от 1 до 2,5 мес. После проведения постепенной репозиции следует использовать жесткий корсет (в течение 6—8 мес) для сохранения достигнутой коррекции. При проведении



**Рис. 103.** Постепенная реклинация с помощью мешочков с льняным семенем

постепенной реклинации целесообразно выполнение упражнений комплекса Гориневской—Древинга.

Функциональный метод Гориневской—Древинга получил широкое распространение в клиниках нашей страны с 1933 г. Метод предполагает соблюдение постельного режима в течение длительного времени (1,5-2,5 мес), а также занятия лечебной гимнастикой по специально разработанной программе. Курс лечебной физкультуры включает 4 периода. Занятия, направленные на укрепление дыхательной мускулатуры, мышц позвоночника, спины и живота, начинают с первых суток после травмы. Уже через 2 мес после поступления в стационар у пострадавшего формируют выраженный «мышечный корсет», удерживающий позвоночник в состоянии некоторой гиперэкстензии. В ряде случаев для разгрузки позвоночника проводят продольное вытяжение за подмышечные впадины на наклонной плоскости. В связи с тем, что метод не обеспечивает восстановления анатомической формы сломанного позвонка, его можно применять только при незначительной степени клиновидной деформации тела позвонка.

Хирургическое лечение переломов грудных и поясничных позвонков показано при осложненных переломах позвоночника с сохраняющейся компрессией спинного мозга; при нестабильных травмах позвоночника с наличием непосредственной угрозы вторичного повреждения спинного мозга, его корешков, магистральных сосудов и оболочек; при выраженной посттравматической клиновидной деформации тела позвонка, кифотической деформации позвоночника; при посттравматическом стенозе позвоночного канала более чем на 30—35% его диаметра на уровне Th<sub>XI</sub>-Th<sub>XII</sub> позвонков; 35-45% на уровне L<sub>1</sub>; 50-55% ниже уровня L<sub>1</sub>, позвонка; при «взрывных» раздробленных переломах тел позвонков; при необходимости ранней активизации больных, имеющих тяжелые множественные, сочетанные травмы или обширные повреждения кожи.

Все оперативные вмешательства при неосложненных компрессионных переломах позвоночника можно разделить на две группы. В первую группу входят операции, обеспечивающие временную стабилизацию позвоночника и разгрузку поврежденного позвонка на срок, необходимый для консолидации перелома. Временная фиксация поврежденного отдела позвоночника достигается применением стабилизирующих, компрессионных, дистракционных систем, устанавливае-

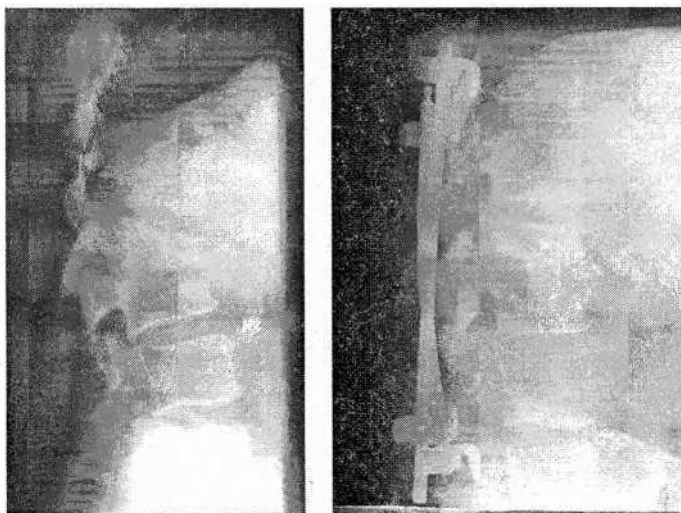


Рис. 104. Задняя фиксация позвоночника дистрактором и контрактором по поводу компрессионного перелома Ц позвонка (рентгенограммы до и после операции)

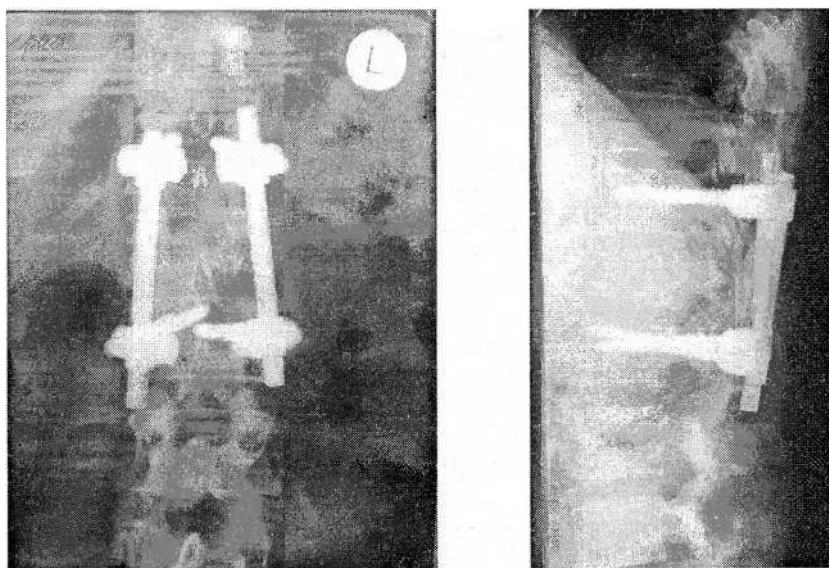


Рис. 105. Задняя внутренняя фиксация позвоночника транспедикулярной системой при компрессионном переломе Lj позвонка (рентгенограммы в прямой и боковой проекциях)

мых в задние отделы позвоночника, а также специальных фиксаторов, закрепляющихся на передне-боковой поверхности тел позвонков. Среди современных фиксаторов для стабилизации позвоночника различают: системы задней внутренней стабилизации позвоночника (рис. 104, 105); системы задней наружной (аппаратной) стабилизации позвоночника; системы передней стабилизации позвоночника (рис. 106).

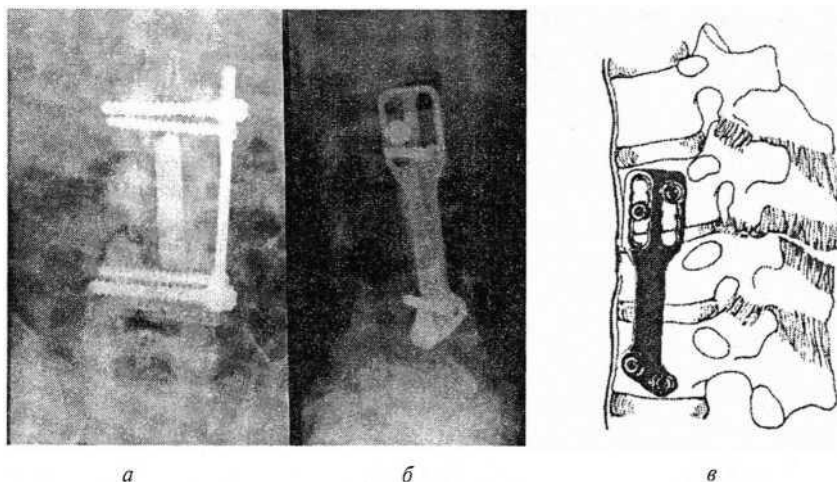


Рис. 106. Передняя фиксация позвоночника вертебральной пластиной, передний спондилодез по поводу взрывного оскольчатого перелома Цп позвонка: рентгенограммы в стандартных проекциях (а, б) \ схема фиксации пластиной (с)

Ко второй группе относят костно-пластические операции, направленные на постоянную стабилизацию поврежденных сегментов за счет формирования переднего или заднего костного блока между позвонками. В качестве пластического материала могут быть использованы ауто- или аллокость, а также синтетические имплантаты.

Объем оперативного вмешательства при вертебральных травмах определяется величиной деформаций позвоночника и позвоночного канала, характером разрушения тела позвонка. Так, пострадавшим с нестабильными проникающими переломами позвоночника целесообразно осуществлять раннюю заднюю внутреннюю коррекцию и фиксацию позвоночника металлическими конструкциями. В тех случаях когда имеется значительная посттравматическая деформация тел позвонков, позвоночного столба и позвоночного канала, заднюю фиксацию необходимо дополнять реконструктивными операциями на вентральных отделах позвоночника (передний спондилодез).

При травмах позвоночника, сопровождающихся сдавлением спинного мозга и его структур, в операции коррекции и фиксации позвоночника добавляют элементы декомпрессии невралжных структур. Применяют методы задней декомпрессии (ламинэктомия) и передней (резекция фрагментов сломанного позвонка, обуславливающих компрессию спинного мозга). При выполнении переднего спондилодеза, передней фиксации позвоночника и декомпрессии спинного мозга для подхода к телам позвонков, в зависимости от уровня повреждения, используют трансторакальные или внебрюшинные доступы.

При осложненных переломах проводят мероприятия, связанные с развившимися нарушениями функции тазовых органов, а также предупреждающие пролежни (уход за кожей, применение системы Монро, наложение надлобкового свища, опорожнение кишечника и др.).

### ***Переломы отростков позвонков***

*Переломы остистых отростков. Механизм.* Перелом возникает под влиянием прямого насилия или при форсированном переразгибании позвоночника.

*Симптомы.* Локальная припухлость и боль. Боль усиливается при движениях. Диагноз уточняют рентгенографией, устанавливают перелом остистого отростка, смещение отломков.

*Лечение.* В область перелома вводят 5 мл 1% раствора новокаина. В течение первых дней, когда сохраняется болевой синдром, пострадавший должен соблюдать постельный режим. Переломы обычно срастаются в течение 3 нед. В случаях когда консолидация не наступает и сохраняется болевой синдром, оперативным путем удаляют фрагмент остистого отростка.

*Переломы поперечных отростков.* Изолированные переломы встречаются в поясничном отделе позвоночника.

*Механизм.* Обычно повреждения возникают от прямого удара или сокращений мышц. Переломы могут быть единичными, множественными, одно- и двухсторонними.

Пострадавших беспокоит боль в пояснице, усиливающаяся при сгибании в поясничном отделе позвоночника или наклоне в здоровую сторону.

*Симптомы.* Больной жалуется на боль при пальпации по паравертебральной линии, а также при наклоне в здоровую сторону (симптом Рауг). Нередко он не может поднять выпрямленную ногу из-за усиления болевого синдрома (симптом «прилипшей пятки»). При выраженной забрюшинной гематоме могут наблюдаться явления пареза кишечника и задержка мочеиспускания. Рентгенологическим исследованием (передне-задняя рентгенограмма) уточняют диагноз.

*Лечение.* В область каждого перелома поперечного отростка вводят по 10 мл 1% раствора новокаина. При необходимости блокаду повторяют. Больного укладывают в постель в положении на спине и придают позу «лягушки» — ноги согнуты в коленных и тазобедренных суставах и несколько разведены в стороны. С первых дней проводят профилактику пролежней и атрофии мышц. Постельный режим соблюдают до стихания болевого синдрома. Сращение наступает в течение 4 нед.

*Переломы суставных отростков.* Изолированные переломы встречаются редко. Чаще они бывают в поясничном отделе.

*Симптомы.* Болевой синдром возникает при ротационных движениях, а также при давлении на поврежденный суставной отросток (точечная боль). Для обнаружения перелома делают обзорные или прицельные рентгенограммы в «трехчетвертном» (3/4) положении.

*Лечение.* Консервативное (тепловые физиотерапевтические процедуры, массаж, иммобилизация позвоночника полужестким корсетом).

### ***Повреждения связочного аппарата позвоночника***

*Разрывы надостистой связки.* Связка в большинстве случаев оканчивается на уровне остистого отростка IV поясничного позвонка, реже на уровне III и совсем редко в области остистого отростка V позвонка.

Повреждения связки происходят при внезапном и чрезмерном сгибании позвоночника. Появляется боль, усиливающаяся при движениях.

*Симптомы.* Локальная припухлость и болезненность на месте повреждения. Увеличение расстояния между остистыми отростками в области повреждения. При пальпации между ними определяется западение. При рентгенографии устанавливают увеличение расстояния между остистыми отростками.

*Лечение.* В область повреждения вводят 10 мл 1% раствора новокаина и в положении максимального разгибания позвоночника накладывают корсет сроком до 6 нед.

*Разрывы межостистой связки.* Повреждение наблюдается в поясничном отделе позвоночника между остистыми отростками IV и V поясничных позвонков и между V поясничным и I крестцовым. Разрыву при форсированном сгибании подвергается обычно дегенеративно измененная связка. Повреждение может происходить остро и исподволь.

*Симптомы.* Имеет место локальная боль при пальпации, а также при сгибании и разгибании. Для уточнения диагноза проводят лигаментографию. Техника лигаментографии заключается во введении с одной стороны от остистых отростков на уровне предполагаемого разрыва связок 15—20 мл раствора контрастного вещества (урографин, ом-нипак). Затем выполняют спондилографию в передне-задней проекции. Признаком разрыва связок является распространение контрастного вещества на противоположную введению сторону.

*Лечение.* Назначают консервативную терапию (покой, тепловые процедуры, массаж). При выраженном болевом синдроме применяют аллопластику.



## Глава 7

# ОГНЕСТРЕЛЬНЫЕ ПЕРЕЛОМЫ КОСТЕЙ И ВЗРЫВНЫЕ ПОВРЕЖДЕНИЯ КОНЕЧНОСТЕЙ

Опыт Великой Отечественной войны и последующих локальных военных конфликтов свидетельствует о том, что в структуре санитарных потерь боевые повреждения конечностей составляют 50-75%, из них ранения мягких тканей 30—35%.

Среди боевых травм опорно-двигательного аппарата выделяют: пулевые, осколочные ранения и взрывные повреждения конечностей.

## ОГНЕСТРЕЛЬНЫЕ ПЕРЕЛОМЫ КОСТЕЙ И РАНЕНИЯ КРУПНЫХ СУСТАВОВ

### Классификация огнестрельных переломов

Различают одиночные, множественные и сочетанные переломы; по виду ранящего снаряда: пулевые, осколочные; по характеру ранения: сквозные, слепые, касательные; по виду перелома: неполные (дырчатые, краевые), полные (поперечные, косые, винтообразные, продольные, оскольчатые, раздробленные, в том числе с первичным дефектом кости); по локализации: кости таза, ключица, лопатка, плечевая, бедренная кости, кости голени, предплечья, стопы, кисти; по уровню переломов: верхняя, средняя, нижняя трети; по сопутствующим повреждениям: мягкие ткани (точечные, обширные повреждения, дефекты), крупные сосуды и нервы (с повреждением, без повреждения); по степени шока (первая, вторая, третья, терминальное состояние).

## Классификация огнестрельных ранений суставов

По виду ранящего снаряда: пулевые, осколочные; по характеру ранения (сквозные, слепые, касательные); по локализации: плечевой, локтевой, лучезапястный, тазобедренный, коленный и голеностопный суставы; по отношению к суставной полости (проникающие и непроникающие); по степени повреждения суставной поверхности (без повреждения, ограниченное, обширное повреждение, разрушение, дефект кости); по сопутствующим повреждениям: крупные сосуды, нервы (без повреждения, с повреждением); по степени шока (первая, вторая, третья, терминальное состояние).

## Раневая баллистика и морфология огнестрельных переломов

В основе разрушающего действия любого огнестрельного снаряда, скорость полета которого превышает 300 м/с, лежит образование временной пульсирующей полости (ВПП) с зонами избыточного давления по периферии. Число и максимальная амплитуда кавитаций зависят от величины кинетической энергии и формы ранящего снаряда, а также от стабильности его полета. Кинетическая энергия ранящего снаряда определяется прежде всего скоростью полета и в меньшей степени его массой. По данным импульсной рентгенографии и скоростной киносъемки при прохождении пули или осколка через биологическую ткань размеры временной пульсирующей полости превышают калибр снаряда более чем в 15 раз. Наблюдаемые перепады давления в момент пульсации полости приводят к внедрению в ткани объектов внешней среды и микробному загрязнению раны. Тяжесть ранений определяется также и баллистическими свойствами снарядов. Конструктивные особенности современных пуль предусматривают смещение центра тяжести, что приводит к своеобразному феномену кувырка и фрагментации снаряда. Разворот пули в тканях сопровождается дополнительной передачей энергии окружающим тканям и формированию обширной звездчатой формы раны выходного отверстия. Масштабы повреждения тканей зависят также от их физических свойств: при прохождении ранящего снаряда через однородные ткани (например, мышцы) происходит равномерная отдача кинетической энергии. Однако в силу неравномерного сокращения мышечных волокон раневой канал в мышцах не имеет прямолинейного направления. При встрече ранящего снаряда с более плотными преградами (например, костью) происходит максимальная передача кинетической энергии тканям по типу взрыва. В результате этого образуются множественные вторичные ранящие снаряды, которые усугубляют тяжесть ранения и образуют дополнительные раневые каналы.

В механизме разрушения диафизарной и метафизарной зон костей имеются определенные особенности. При повреждении кортикальной зоны костей наблюдаются крупнооскольчатые переломы с продольными растрескиваниями кости, раздробленные, при которых линии пере-

ломов могут достигать суставов, а также мелкооскольчатые переломы, в том числе с образованием первичных дефектов костной ткани.

Ранения крупных суставов могут быть слепыми и сквозными, с повреждением или без повреждения сочленяющихся костей. При этом наблюдаются разрушения, обширные или ограниченные повреждения костей, образующих сустав.

Имеются характерные отличия в масштабах повреждения тканей при огнестрельных переломах двукостных сегментов. В зависимости от направления полета снаряда может быть перелом одной или двух костей. Зоны разрушения тканей будут определяться воздействием как первичных, так и вторичных ранящих снарядов.

Ранения высокоскоростными снарядами характеризуются большей частотой повреждений магистральных сосудов и нервов не только в результате прямого попадания, но и на некотором удалении от раневого канала. Такие, так называемые дистантные, повреждения могут сопровождаться острой или вторичной окклюзией сосуда.

В результате огнестрельного ранения образуются:

1. Раневой канал.

2. Зона травматического или первичного некроза — это стенка раневого канала с непосредственно примыкающими к нему мышцами.

3. Зона молекулярного сотрясения (рис. 107).

Размеры этих зон зависят, в основном, от величины кинетической энергии и формы ранящего снаряда. Раневой канал имеет неправильный ломаный ход из-за первичной и вторичной девиации тканей и заполнен тканевым детритом, инородными телами, сгустками крови, свободными и связанными с надкостницей и мышцами костными осколками. В зависимости от вида и баллистических параметров ранящего снаряда, характера повреждаемых тканей раневой канал может иметь сигарообразную, коническую или колбообразную форму. Для огнестрельных переломов, нанесенных высокоскоростными малокалиберными пулями, характерна коническая форма раневого канала с расширением к выходному отверстию.

Стенки раневого канала, представленные некротизированными мышцами, формируют зону первичного травматического некроза. Границы данной зоны сильно размыты и визуально определяются с большим трудом. Признаки нежизнеспособности мышечной ткани состоят в изменении обычной окраски волокон, отсутствии кровотечения и со

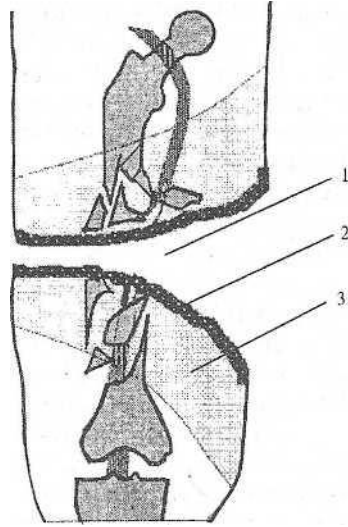


Рис. 107. Схема морфофункциональных изменений в огнестрельной костно-мышечной

1 — раневой канал; 2 — зона травматического (первичного) некроза; 3 — зона «молекулярного сотрясения»

кратимости, а также в снижении эластичности ткани, выявляемом во время хирургической обработки.

Зона молекулярного сотрясения отражает специфику огнестрельных ранений. Она формируется под воздействием ВПП или «бокового удара». В зависимости от баллистических параметров ранящего снаряда и области ранения эта зона может простираться на несколько десятков сантиметров от стенок раневого канала. Ткани, находящиеся в этой зоне, страдают от воздействия циклических пластических деформаций, порожденных ВПП, а также от вторичных нарушений микроциркуляции и нервной трофики.

Как правило, в 1-е сутки после ранения в пределах зоны молекулярного сотрясения обнаруживаются межмышечные гематомы, распространяющиеся на 10—30 см от зоны разрушения кости.

Спустя 2—3 сут после ранения в результате гипоксии тканей и нарушения метаболических процессов вокруг раневого канала формируется зона вторичного некроза. Размеры ее зависят от величины переданной кинетической энергии снаряда, но, главным образом, от степени нарушения микроциркуляции крови в паравульнарных тканях, обусловленного как первичной реакцией сосудов, так и выраженностью посттравматического отека. Под влиянием целенаправленной терапии зона вторичного некроза может быть значительно уменьшена.

При лечении огнестрельных переломов необходимо учитывать также зоны повреждения костной ткани, которые определяются, в частности, по состоянию костного мозга по мере удаления от раневого канала:

- зона сплошной геморагической инфильтрации костного мозга;
- зона сливных кровоизлияний;
- зона точечных кровоизлияний;
- зона отдельных жировых некрозов.

Необходимо помнить, что при огнестрельных ранениях в тканях, окружающих раневой канал, в первые часы наблюдается спазм сосудов, длительность которого определяется качеством обездвиживания поврежденного сегмента, болевой импульсацией из патологического очага и степенью кровопотери.

### **Патофизиологические механизмы раневого процесса**

В ответ на огнестрельное ранение, сопровождающееся значительным разрушением тканей конечности (кожи, мышц, костей без повреждения крупных сосудов), наряду с общими системными изменениями возникает характерная местная реакция всей регионарной сосудистой сети. Она включает спазм артерий и артериол в ответ на ноцицептивную (болевою) импульсацию; включение сосудистых шунтов для сброса крови в обход зоны спазма; гипоксический парез (стойкое расширение) капилляров и венул; замедление и стаз крови в капиллярах, сопровождающиеся ограничением доставки кислорода вплоть до аноксии. В последующем — по мере включения компенсаторных механизмов — происходит постепенное устранение всех сосудистых изменений и восстановление кровотока.

Описанные нарушения составляют существо (механизм) последовательных патологических и адаптационных реакций, которые протекают в зоне действия огнестрельной ударной волны по типу «порочного круга» (универсальный «синдром местных нарушений тканевого кровотока»), Этот характерный для любого ранения (механического повреждения) синдром приводит к гипоксии в зоне местного повреждения тканей и цепи ее обязательных следствий. Именно гипоксия тканей (особенно мышечной), возникающая на почве микроциркуляторных расстройств в зоне огнестрельного ранения определяет динамику раневого процесса. В частности, гипоксия тканей сопровождается выходом свободной жидкости в интерстициальное пространство. При этом увеличивается объем мышц и повышается гидростатическое давление в костно-фасциальных и фасциальных футлярах. Дальнейшее снижение перфузии тканей углубляет их гипоксию, приводя к возникновению ишемических некрозов.

При отсутствии лечения в загрязненных микроорганизмами ранах параллельно происходит селекция патогенной микрофлоры и ее накопление до критического уровня ( $10^6$  микробных тел на 1 г ткани). Микробные токсины, воздействуя на страдающие от гипоксии клетки, вызывают их цитоллиз и высвобождение большого количества биологически активных веществ, которые усугубляют нарушение местного кровотока и гипоксию тканей. Таким образом, замыкается порочный круг, приводящий к прогрессированию некротических процессов в огнестрельных костно-мышечных ранах.

Начальная фаза раневого процесса при огнестрельном переломе характеризуется четырьмя периодами нарушений периферического кровотока:

— I и II (1-2-й час после ранения) — спазм сосудистой сети поврежденного сегмента в ответ на травму и системная реакция «централизации кровообращения»;

— III (4—10-й час после ранения) — повышение давления внутри костно-фасциальных футляров;

— IV (18—36-й час) — связан с развитием инфекционного процесса.

В зонах компенсированной ишемии инфекционный процесс, как правило, локализуется и ограничивается; некомпенсированной — особенно у ослабленных раненых, — прогрессирует, что проявляется флегмонами, параоссальными гнойными затеками, анаэробным целлюлитом вплоть до сепсиса и септического шока.

В любом из них порочный круг может быть разорван путем проведения целенаправленной коррекции регионарного кровообращения и микроциркуляции. Установлено, что в такой коррекции нуждается каждый раненый с огнестрельным переломом.

### **Особенности репаративной регенерации костной ткани в условиях заживления огнестрельных переломов**

Экспериментальные и клинические исследования последних лет достоверно выявили сохранение связи костных отломков и осколков с мягкими тканями после огнестрельного перелома, а также высокую

устойчивость и сохранение потенциальной способности даже свободных костных осколков к регенерации костной ткани.

Процесс репаративной регенерации костной ткани после огнестрельного перелома характеризуется рядом особенностей и последовательно проходит несколько фаз: фазу ранних посттравматических изменений, фазу регенерации и фазу функциональной адаптации.

Источниками развития костной ткани регенерата являются сохранившиеся после повреждения остеогенные элементы периоста, эндоста, остеонов и костного мозга, а также периваскулоциты — клетки, индуцибельные к остеогенезу, дифференцирующиеся в остеобласты.

В костных осколках часть остеогенных элементов в надкостнице, эндосте, гаверсовых каналах сохраняют жизнеспособность. При диффузной трофике, а также при реваскуляризации осколков остеобласты таких костных фрагментов способны продуцировать грубоволокнистую костную ткань, являясь дополнительным и существенным источником образования костного регенерата. Костные осколки оценивают как посттравматический аутотрансплантат, частично заполняющий дефект в зоне перелома, фрагменты которого контактируют друг с другом, с отломками и с другими тканями регенерата.

Костные осколки и отломки, утратившие часть остеоцитов, при их реваскуляризации становятся биологической и механической основой для формирования новых структурно-функциональных единиц кости — остеонов.

Подвергающиеся остеокластической резорбции концы отломков, и особенно часть осколков, в своей основе составляют деминерализованный костный матрикс, содержащий специфические белки, способствующие индукции репаративного остеогенеза. Это оказывает оптимизирующее влияние на формирование новых очагов остеогенеза, соединяющихся в костный регенерат, и, соответственно, обеспечивает регенерацию кости как органа. Эти данные достоверно обосновывают возможность сохранения в костно-мышечной ране дополнительных источников образования костной ткани.

Протекание полноценного остеогенеза возможно лишь при условии эффективной борьбы с раневой инфекцией, стабильной фиксации отломков и максимальной оксигенации зоны перелома.

## МЕХАНОГЕНЕЗ И ПАТОГЕНЕЗ ВЗРЫВНЫХ ПОВРЕЖДЕНИЙ КОНЕЧНОСТЕЙ

В современных войнах большое распространение получили боеприпасы взрывного действия (БВД). Боевые повреждения, причиняемые взрывами мин, снарядов и бомб, отличаются особой тяжестью и бывают множественными, сочетанными или комбинированными. В связи с этими обстоятельствами знание теоретических и практических аспектов взрывных повреждений приобретает большое значение для военно-полевых хирургов.

### Основные поражающие факторы БВД и механизм их действия на организм человека

Основными поражающими факторами БВД являются:

- воздушная или детонационная ударная волна;
- первичные и вторичные ранящие элементы;
- давление струй взрывных газов;
- высокая температура пламени;
- продукты газодетонации;
- психоэмоциональный фактор.

Следовательно, под **взрывными повреждениями** следует понимать совокупность многофакторных повреждений, возникающих у людей в зоне действия основных поражающих факторов неядерных БВД, и прежде всего ударной волны.

При взрыве ракетно-артиллерийских снарядов и бомб взрывные газы, интенсивно расширяясь, распространяются во все стороны и образуют зону сжатого и разогретого воздуха, давление в которой при взрывах химических веществ может превышать 100 000 кг/см, температура — десятки тысяч градусов. Перемещающаяся зона сжатого воздуха называется **ударной волной**, а ее передняя граница — фронтом ударной волны. Давление во фронте ударной волны мгновенным скачком нарастает до максимума, а скорость движения превышает звуковую. За зоной сжатия возникает зона (волна) разрежения, где давление становится ниже атмосферного. Вследствие потерь энергии в окружающей среде по мере удаления ударной волны от центра взрыва избыточное давление в ее фронте падает, скорость снижается до скорости звука и волна превращается в звуковую.

Травматические поражения, причиняемые ударной волной, и их тяжесть прямо зависят от величины избыточного максимального давления во фронте ударной волны, площади, на которую она действует, времени нарастания давления до максимума и продолжительности действия. В связи с этим наиболее тяжелые повреждения возникают у людей, находящихся на открытой местности в положении стоя. Менее тяжелые повреждения наблюдаются при воздействии ударной волны на лежащего человека или при ее проникновении («затекании») в защитные сооружения через входы, люки, амбразуры и другие отверстия, а также тогда, когда на пути ударной волны стоит отражающая преграда. Однако если ударная волна проникает в укрытия через открытые входы, вероятность тяжелых травм резко возрастает вследствие возможного отбрасывания людей, находящихся у входа, удара об окружающие предметы, а также в результате многократного отражения затекающей волны от стен сооружения и ступенеобразного повышения избыточного давления.

Повреждения, вызываемые взрывом, называют **взрывными**. Их можно подразделить на первичные, вторичные и третичные. Первичные повреждения возникают от непосредственного воздействия ударной волны, вторичные порождены воздействием осколков, летящих от разрушенных предметов, третичные связаны с ударами человека о грунт и другие преграды, встретившиеся на пути отбрасывания.

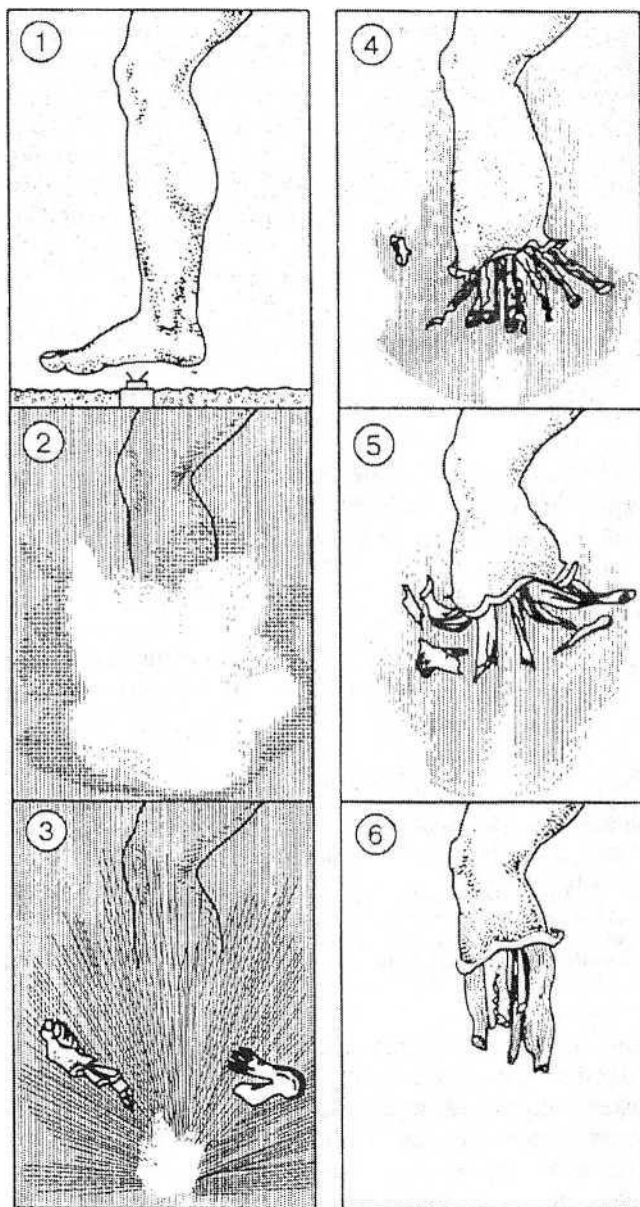
Взрыв нередко сопровождается инфразвуковыми колебаниями и мощным (до 150—160 дБ) импульсным шумом, способным вызвать острую акустическую травму.

В структуре взрывных повреждений следует выделять **минные повреждения**, являющиеся результатом непосредственного воздействия на человека поражающих факторов противопехотных и противотанковых мин. Несмотря на близость этих двух понятий и, казалось бы, единый механизм возникновения, минные повреждения отличаются наибольшей тяжестью. При минных повреждениях особенно выражена основная зона поражения в виде разрушения (отрыв, размозжение) одной или двух конечностей, дистанционных грубых морфологических изменений в их проксимальных отделах, закрытых или открытых повреждений внутренних органов, сотрясения или ушиба головного мозга. Кроме того, почти всегда имеются множественные ранения осколками как нижних конечностей и туловища, так и верхних конечностей и головы. Разумеется, поражения находятся в определенной зависимости от главного объективного показателя — вида мины, массы и характера взрывчатых веществ, но не меньшее значение имеют и обстоятельства травмы — расстояние от источника взрыва, положение конечностей и тела в момент взрыва, естественные или искусственные защищающие предметы.

Различают 2 вида минных повреждений: неэкранированные, связанные с непосредственным контактом человека с миной, — это **МИННО-ВЗРЫВНЫЕ ранения** (МБР), и экранированные, возникающие при воздействии основных поражающих факторов взрыва через защитный экран (днище бронированной техники, палуба корабля и т. д.), — это **МИННО-ВЗРЫВНЫЕ травмы** (МВТ).

Механизм МБР заключается в том, что возникающее при взрыве сверхвысокое и отраженное давление при встрече с живым объектом образует единый фронт, обладающий значительной разрушительной силой, при этом большая часть энергии затрачивается на сжатие опорных структур тела (стопа, кисть) либо превращается в кинетическую энергию, определяющую динамическое давление ударной волны. Считают, что совокупность повреждений будет определяться типом взрывного устройства, массой взрывчатого вещества и положением конечности при воздействии на взрыватель. Характер повреждений при подрывах на фугасных противопехотных минах определяется действием избыточного и динамического давления, на минах осколочного типа — воздействием в том числе и осколков. Проведенные экспериментальные исследования с имплантацией пьезодатчиков на разных уровнях нижней конечности, когда под средним отделом стопы подрывали взрывчатое вещество, показали, что энергия, передаваемая в биологические ткани, регистрируется на всем протяжении биообъекта с небольшой разницей во времени. Максимальная отдача энергии приходилась на опорные структуры конечности с последующим линейным спадом в проксимальном направлении. Избыточное давление детонационной волны вызывало полное разрушение и отрыв стопы. Проникновение струй взрывных газов и ударной волны под кожу и в рану голени приводило к отслойке тканей от кости на значительном протяжении (рис. 108).





**Рис. 108.** Схема, иллюстрирующая механизм разрушения дистальных отделов нижней конечности при минно-взрывном ранении

Данные скоростной киносъемки подрыва свидетельствовали о том, что световая вспышка от раскаленных газов и ударная волна имели форму сферы, что определяло травматические и коагуляционные некрозы выстоящих костей голени и мягких тканей на уровне отрыва, а также характерный разлет осколочных элементов. Выброшенные в виде конуса осколки определяли типичную топографию повреждений,

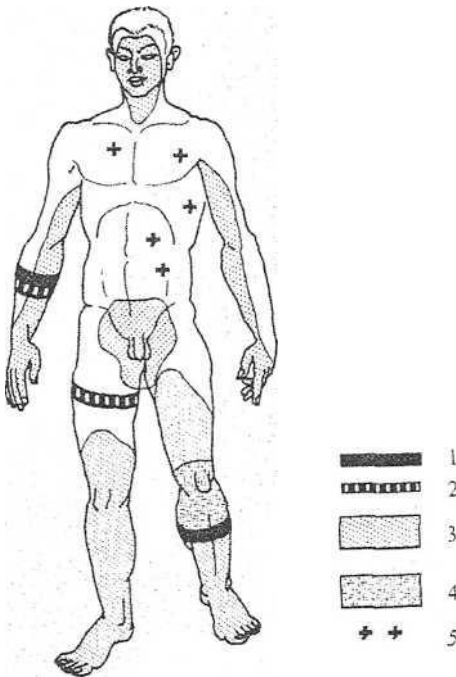


Рис. 109. Топография наиболее типичных повреждений анатомических структур при минно-взрывном ранении:

1 — уровень отрывов конечностей; 2 — уровень переломов длинных трубчатых костей; 3 — локализация множественных осколочных ранений мягких тканей; 4 — уровень разрушения мягких тканей при отрывах нижней конечности; 5 — проникающие ранения грудной и брюшной полости

а именно осколочные ранения противоположной конечности, промежности, ягодиц, передней поверхности туловища, рук, головы и лица, которые при ходьбе слегка наклонены вниз (рис. 109).

Механизм экранированных минных повреждений, или МВТ, состоит в том, что действие ударной волны опосредовано выраженной вибрацией металлических частей, интенсивность которой зависит от мощности боеприпасов и массы ударной опоры. Как известно, ударная волна легко проходит сквозь твердые тела, не вызывая их выраженной деформации, и каждая частица передает энергию следующей подобно неподвижному составу вагонов, получивших толчок.

Таким образом, обобщающей характеристикой механизма взрывных повреждений следует считать одновременное воздействие детонационной ударной волны, струй взрывных газов, осколочных элементов и продуктов газодетонации. Этого достаточно для возникновения травмы. На открытом воздухе

комбинированной механотермической

действие токсических продуктов взрыва почти не проявляется, но в закрытых помещениях и кабинах бронетанковой техники возникают высокие, смертельные концентрации окиси углерода и других газов.

В итоге механизм взрывных повреждений является многофакторным, комбинированным, что обуславливает особенности патогенеза и патоморфологических изменений в тканях.

### Патогенез взрывных повреждений

В отличие от других травм, воздействие факторов взрыва реализуется мгновенно. В течение микро- и миллисекунд, т. е. практически одновременно, воздействию подвергаются все структуры. В момент взрыва происходит генерализованное сотрясение, вызывающее сразу

же изменения на всех уровнях гомеостаза (организменный, системный, органный, тканевый, клеточный и субклеточный).

Одновременно с механическим воздействием взрыва на тело пострадавшего сильнейший эффект оказывают такие факторы, как внезапная сильная вспышка и звуковой удар. Обычно это считают последствием акустической травмы или баротравмы, ожогов вспышкой или пламенем. При этом упускают из поля зрения один из важнейших элементов патогенеза — психоэмоциональный шок. При неожиданном взрыве человек, даже не испытав выраженного воздействия других факторов, может оказаться тяжелопораженным.

Воздушная или детонационная ударная волна наносит объемный или односторонний удар, резко изменяя соотношения внутриполостных, межтканевых и межклеточных уровней давления, вызывая первичные повреждения — разрывы, растяжения, смещения и т. п., сопровождаемые крово- и лимфоизлияниями практически во всех тканях.

Дополнением к психоэмоциональному воздействию становится болевой синдром, оказывающий несомненное шокогенное влияние. Далее включаются такие общие патогенетические механизмы, как крово- и плазмопотеря — наружная и внутритканевая, нарушение всех видов метаболизма и биоэнергетики. Быстро развивается травматическая токсемия. Стресс и анемия обуславливают резкое снижение функций иммунной системы. Особое значение приобретают нарушение выведения шлаков и другие изменения деятельности всего организма.

В специальных экспериментах на модели МБР было установлено, что основой патологии при взрывной травме следует считать общий тяжелый контузионно-коммоционный синдром с нарушением нейроэндокринной регуляции и возникновением микроциркуляторных расстройств, что вызывает генерализованные, улавливаемые биохимическими и гистологическими исследованиями изменения в ЦНС, а также в сердце, легких и других внутренних органах. Временная, проходящая ишемия сопровождается длительной (более 1 сут) активацией перекисного окисления липидов, изменениями содержания ферментов и других регуляторов внутриклеточного обмена.

Поскольку взрывные травмы в принципе являются многофакторными, то, помимо универсальных последствий (психоэмоциональное воздействие и контузионно-коммоционный синдром), следует выделить формы патологии с преимущественным поражением тех или иных областей или органов, что позволяет предложить упрощенную, но, как показал опыт, практически приемлемую формулу взрывной травмы:

Общий контузионно-коммоционный синдром и психоэмоциональный шок		
Одиночные травмы	Множественные и сочетанные травмы	Комбинированные поражения

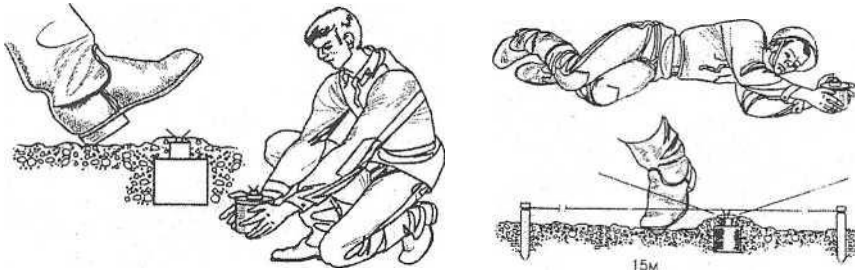

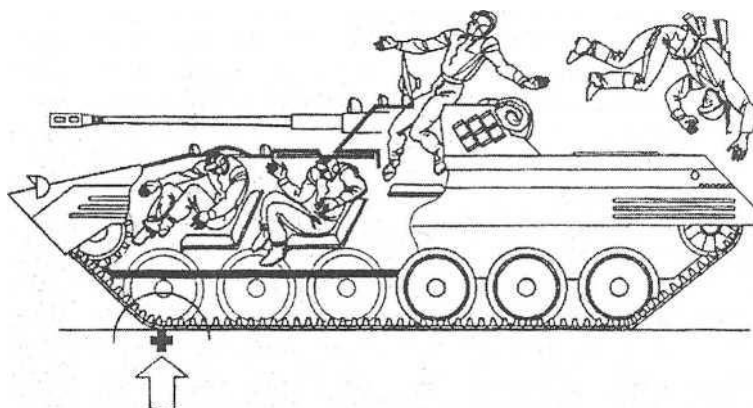
Рис. 110. Наиболее типичные обстоятельства возникновения минно-взрывных ранений: при непосредственном воздействии стопы на взрыватель мины: при взрыве мины в руках (разминировании); при задевании ног за растяжку мины

### Характеристика повреждений органов и тканей при минно-взрывных ранениях и травмах

При МБР в большинстве случаев происходят отрывы конечностей на разных уровнях, возникают множественные осколочные ранения мягких тканей различных областей тела, огнестрельные переломы костей (28,3%), ранения сосудов и нервов, сочетанные, в основном открытые, повреждения внутренних органов (11,2%), а также частые проникающие ранения черепа и органа зрения. Отрывы конечностей чаще бывают при непосредственном воздействии стопой на взрыватель мины, а также при взрыве мины в руках при разминировании и практически не наблюдаются при задевании ногой за растяжку мины. Уровни отрывов ног зависят от массы заряда взрывчатого вещества и положения стопы в момент воздействия на взрыватель. Чаще наблюдаются отрывы стопы и голени на уровне нижней трети, но протяженность разрушений мягких тканей под действием ударной волны и струй взрывных газов варьирует от 10 до 30 см, что определяет уровень ампутации.

Если противопехотная мина взрывается в руках, то преобладают отрывы сегментов верхних конечностей, проникающие ранения грудной и брюшной полостей, баротравма, повреждения глаз и вещества головного мозга. При МБР, вызванных прикосновением к растяжкам мин наземной установки, преобладают множественные осколочные ранения нижних конечностей и туловища, а также огнестрельные переломы костей (рис. 110).

В отличие от МБР, у пострадавших с МВТ отмечаются переломы костей, разрушения и отрывы конечностей, ранения мягких тканей сместившимися отломками костей, повреждения сосудов и нервов; чаще бывают черепно-мозговая травма (67,2%) и закрытые повреждения внутренних органов (33,5%) вследствие воздействия ударной волны в ограниченном и замкнутом пространстве. Тяжесть и характер повреждений зависят от мощности боеприпасов взрывного действия, типа боевой техники и транспорта, от места нахождения личного со-



**Рис. 111.** Механизм минно-взрывных травм у военнослужащих, находящихся внутри и вне бронированной техники при подрыве на противотанковой mine

става (внутри или вне бронетанковой техники) и факта разрушения бронезащиты (днища). Пострадавшие, находящиеся внутри бронетанковой техники, как правило, получают крайне тяжелые сочетанные повреждения, включающие открытые и закрытые переломы костей, в том числе черепа и позвоночника, закрытые повреждения внутренних органов, в частности ушибы сердца, легких, почек, спинного мозга. Пострадавшие, находящиеся в момент подрыва на броне, чаще имеют единичные, реже множественные переломы костей конечностей и позвоночника (рис. 111).

Для МВР, нанесенных кумулятивными гранатами внутри бронированной техники, характерны отрывы и разрушения конечностей, переломы костей, множественные ранения мягких тканей, в том числе сосудов и нервов, ожоги, ранения внутренних органов, а также массивная кровопотеря и шок.

Взрывные ранения от ручных гранат часто сопровождаются отрывами верхних конечностей на различных уровнях и множественными ранениями верхней части туловища, в том числе проникающими.

При общем сходстве указанных повреждений в морфологии ран и распределении отдельных повреждений имеются существенные различия, обусловленные разным механизмом их возникновения, которые не могут не учитываться в хирургической практике.

### Патологическая анатомия взрывных повреждений

Морфологическая картина взрывной травмы весьма разнообразна. Первичные повреждения ударной волной обычно сопровождаются травмами головного и спинного мозга, органов слуха, брюшной полости и груди. В головном мозге в основном повреждаются мелкие сосуды и капилляры, чаще в мягкой и твердой мозговых оболочках, корешках спинного мозга, образованиях экстрапиримидной системы. Эти изменения, как правило, осложняются нарушениями местного кровообращения и

циркуляции спинномозговой жидкости, отеком и набуханием мозга, что в свою очередь способствует дистрофическим изменениям нервных ютеток, волокон и глии. В легких вследствие разрывов межальвеолярных перегородок и повреждения капилляров возникают кровоизлияния от небольших экстравазатов, чередующихся с эмфиземой, до обширных сливных очагов, полной гепатизации доли или даже целого легкого. В ряде наблюдений выявляют артериальную эмболию сосудов головного мозга. В полости живота происходят кровоизлияния в брюшную и забрюшинную клетчатку, надрывы слизистой оболочки и мышечного слоя желудка и кишечника. Очень часто встречаются кровоизлияния в лобные и верхнечелюстные пазухи, а также разрывы барабанных перепонок. Описанные выше изменения составляют морфологическую картину общего контузионно-коммоционного синдрома.

Вторичные повреждения при МВТ имеют весьма различную локализацию. Они могут быть представлены ушибами, ранами мягких тканей, закрытыми и открытыми переломами костей, сочетанными открытыми и закрытыми, проникающими и непроникающими травмами черепа, груди и живота, осложняться кровотечением, шоком, синдромом длительного сдавления.

Третичные повреждения возникают от метательного действия ударной волны и так же, как вторичные, очень разнообразны. Они напоминают повреждения, получаемые при кататравмах и транспортных авариях.

Патоморфологические нарушения при типичном местном поражении тканей после подрыва на противопехотной mine заключаются в разрушении и отрыве сегмента конечности и наиболее тяжелых дистантных повреждениях тканей на значительном протяжении от зоны первичной раны. С помощью гистоморфологических исследований ряда последовательных сечений установлена убывающая степень тканевых и клеточных нарушений (рис. 112), что позволило выделить три топографоанатомических уровня первичных повреждений конечности: уровень отрыва — зона травматического и коагуляционного некроза; промежуточный уровень между уровнями отрыва и ампутации — зона глубоких некротических и дистрофических процессов (или контузии по Н. Ф. Фомину, 1990) и уровень ампутации — зона микроциркуляторных расстройств (или коммоции тканей по Н. Ф. Фомину). Несмотря на некоторые нарушения методологии в формулировании классических зон повреждений, данная классификация носит прежде всего практический характер. Естественно, что динамика тканевых нарушений — от некроза до микроциркуляторных расстройств — зависит от физических параметров взрывного устройства, положения ноги при воздействии на взрыватель и т. п. Наличие микронарушений на значительном удалении от видимых повреждений в настоящее время доказано стендовыми и другими специальными методами исследований (микроангиография, контактная микроскопия, радиоизотопный и др. — Ю. И. Петенин, Н. Ф. Фомин, В. М. Шаповалов, 1990).

Результаты углубленных исследований механогенеза взрывных повреждений, их патогенеза и патоморфологии лежат в основе класси-

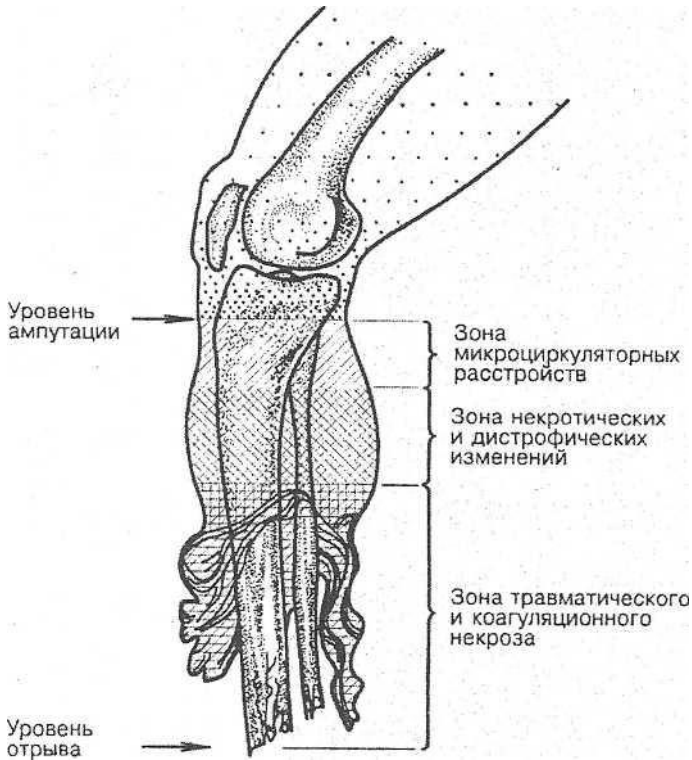


Рис. 112. Зоны морфологических изменений при минно-взрывном ранении

кации взрывных повреждений и современной концепции этапного лечения пострадавших с взрывной травмой.

### Примеры диагнозов

Представленная классификация (см. стр. 256) охватывает большую часть встречающихся повреждений и может быть использована при формулировании диагноза взрывных ранений и травм. Например:

1. Минно-взрывная сочетанная травма. Тяжелый ушиб головного мозга, массивное субарахноидальное кровоизлияние, открытый вдавленный оскольчатый проникающий перелом затылочной кости с разрывом сагиттального синуса. Открытый оскольчатый перелом обеих костей правой голени в средней трети со смещением отломков и повреждением сосудисто-нервных пучков. Обширные раны мягких тканей правых голени, бедра и поясничной области. Шок III—IV степени.

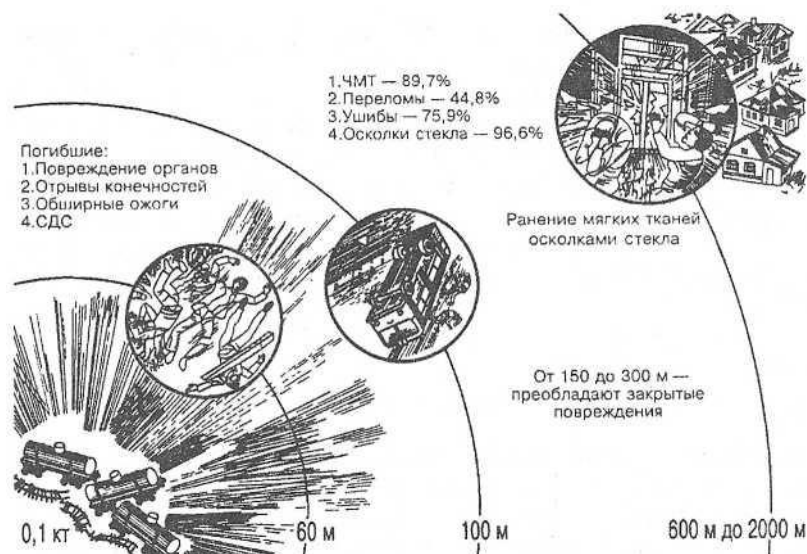
2. Минно-взрывное сочетанное ранение. Отрыв голени на уровне верхней трети, множественные точечные и обширные, слепые и касательные осколочные ранения бедер, кистей. Сотрясение головного мозга, ушиб внутренних органов, массивная кровопотеря, шок III степени.

и:

### Классификация взрывных поражений

Характер ранений (повреждений)	Взрывные ранения					Взрывные травмы				
Сопутствующие повреждения	отрывы		разрушения			слепые	сквозные		касательные	
	Мягкие ткани				Крупные сосуды	Нервы	Суставы			
	ожоги, ушибы	ограниченные	обширные	дефект тканей			точечные	обширные	дефект мягких тканей	
Сочетанные повреждения	Акубаротравма									
	Голова Шея		Грудь		Живот	Таз	Позвоночник		Конечности	
	Проникающие и непроникающие ранения, закрытые повреждения органов									
Вид переломов	Неполные					Полные				
	дырчатые		краевые			поперечные и др.		оскольчатые, раздробленные и др.		
Локализация переломов и характер внутрисуставных повреждений	Череп и позвоночник		Длинные трубчатые кости			Другие кости	Суставы			
			верхняя треть	средняя треть	нижняя треть		вывихи	ограниченные повреждения	обширные повреждения	
Степень кровопотери	Легкая (I)		Средняя (II)			Тяжелая (III)		Крайне тяжелая (IV)		
Степень шока	I		II			III		Терминальное состояние		





**Рис. 113.** Зависимость характера и тяжести поражений у пострадавших при взрыве от расстояния до эпицентра и степени защиты (по материалам катастрофы в Арзамасе, 1989 г.)

До 60 м — преобладание крайне тяжелых комбинированных поражений; до 100 м — преобладание тяжелых сочетанных повреждений; до 600 м — преобладание сочетанных повреждений средней тяжести; до 2000 м — преобладание легких множественных и сочетанных повреждений

3. Взрывное ранение гранатой: отрыв правого предплечья на уровне нижней трети, множественные слепые осколочные ранения мягких тканей правой ягодичной области, задней поверхности правого бедра и голени, огнестрельный перелом правой малоберцовой кости в средней трети без смещения отломков, кровопотеря, шок II степени.

### ОСОБЕННОСТИ ВЗРЫВНЫХ ПОВРЕЖДЕНИЙ ПРИ ТЕХНОГЕННЫХ КАТАСТРОФАХ И ТЕРРОРИСТИЧЕСКИХ АКТАХ

Взрывные повреждения военного времени являются одной из разновидностей боевой травмы, при которой отчетливо можно проследить закономерные связи с видом, мощностью взрывного боеприпаса, степенью защиты или укрытия личного состава; повреждения могут быть типизированы по отношению к конкретным поражающим снарядам; как правило, известна величина и структура санитарных потерь и, более того, взрывные поражения возникают у однородного по полу и возрасту контингента военнослужащих, т. е. у лиц заранее морально и психологически подготовленных к воздействию оружия.

Взрывные же поражения мирного времени, возникающие при всевозможных техногенных катастрофах и террористических актах, характеризуются рядом принципиальных особенностей. Во-первых, это различные причины, их вызывающие, что связано с бесконечным разнообразием источников и обстоятельств возникновения взрывов (рис. 113).

Во-вторых, пораженными являются гражданское население — в основном старики, женщины и дети. В-третьих, специфика взрывов, обусловленная не только видом и мощностью взрыва, но и обстоятельствами их возникновения (на открытом воздухе, в закрытых и открытых помещениях, сопровождаемые образованием и выбросом в атмосферу ядовитых и радиоактивных веществ, приводящих к химическому или радиоактивному заражению местности), диктует необходимость выделения:

- взрывных травм только с механическими повреждениями;
- взрывных травм с комбинациями механических и термических поражений;
- взрывных травм с комбинациями механических, термических и радиационных поражений;
- взрывных травм с комбинациями механических и химических поражений.

В-четвертых, главенствующее значение в формировании особенностей взрывной патологии и наборе клинических ее проявлений у пораженных приобретает психоэмоциональный фактор. В-пятых, при существующей тенденции устойчивого роста числа и тяжести антропогенных катастроф реально возрастает угроза возникновения массовых безвозвратных и санитарных потерь, как правило, с преобладанием у пострадавших комбинированных повреждений. В-шестых, при чрезвычайных ситуациях мирного времени, и особенно в начальном периоде ликвидации их последствий, медицинскую помощь пораженным оказывают работники гражданского здравоохранения, которые как по специальной подготовке, так и по характеру повседневной практической деятельности не в полной мере знакомы со взрывной патологией.

### **ОСОБЕННОСТИ КЛИНИЧЕСКИХ ПРОЯВЛЕНИЙ И ДИАГНОСТИКИ ВЗРЫВНЫХ ПОВРЕЖДЕНИЙ У ПОСТРАДАВШИХ**

Клиника взрывных повреждений отличается своеобразной пестротой за счет множества одновременно или последовательно появляющихся симптомов поражений различного характера и локализации. Несомненно, что общим признаком таких травм является общее тяжелое состояние, не оставляющее сомнений в том, что раненый находится в критическом положении. Бледность кожных покровов и губ, холодный пот, частый и нитевидный пульс, низкие показатели АД и другие признаки травматического шока очевидны. Иногда это состояние не объясняется видимыми повреждениями и поэтому необходимо постоянно помнить о скрытых источниках кровотечения. Особенно это важно при доставке раненых с наложенными жгутами и транспортными шинами, ибо здесь внешний вид местных изменений и уже выполненных мероприятий упрощает общую картину и демобилизует внимание. Только после начала противошоковых мероприятий и, естественно, снятия жгутов и иммобилизации, может быть начато планомерное изучение анамнеза, причин и обстоятельств возникновения травмы, которые, как было отмечено, могут оказать существенную помощь в диагностике не только местных, но и общих нарушений.

Поскольку многих пострадавших доставляют без сознания или в терминальном состоянии, то следует начинать с выявления жизненно опасных нарушений: дыхания и сердечно-сосудистой системы. Чаще всего это выявляет нарушения, связанные с острой анемией, поражением головного мозга, паренхиматозных органов, спинного мозга. У пострадавших в сознании важное значение имеет выяснение более точных обстоятельств получения травмы и детальное изучение жалоб. Последовательное и возможно полное обследование всех без исключения частей тела совершенно необходимо — исключения здесь не могут быть оправданы!

Такой подход позволяет установить перечень множества возникших повреждений и предварительно оценить их тяжесть. Несомненно, что полнота обследования и обоснованность диагностики могут быть достигнуты лишь с участием многих специалистов. Формулой здесь должно стать — «множественные и многофакторные повреждения — комплексное обследование с участием многих специалистов». Обязательно, кроме хирурга и травматолога, участие офтальмолога, отоларинголога, невропатолога, нейрохирурга, терапевта, уролога и специалиста по функциональной диагностике.

Опыт показал, что итогом такой работы является обычно сложный диагноз, в котором вслед за констатацией общей тяжести состояния, степени шока приводится перечень многих повреждений. Естественно, что при относительно легких взрывных травмах диагноз выглядит скромнее, но это не исключает, а требует обязательного проведения возможно полного обследования.

Основываясь на данных этиологии, патогенеза и клинико-морфологических характеристиках взрывных травм, можно считать априорно важным, что уже при первом получении сведений из анамнеза или, при бессознательном состоянии пострадавших, со слов сопровождающих, о причастности пациента к воздействию поражающих факторов любого взрыва необходимо иметь в виду уже приведенную формулу наиболее типичного комплекса повреждений («общая контузия + другие травмы»). Разумеется, крайне важно выяснить детали обстоятельств получения взрывной травмы, но, с учетом преимущественного тяжелого состояния, а в условиях массового оказания помощи, острого недостатка времени, нельзя уделять этому чрезмерного внимания, а проводить обследование по определенной схеме. При взрывной травме, которая характеризуется множественным характером и локализацией повреждений целесообразно сразу же выделить из них «ведущие» или доминирующие («наиболее опасные для жизни в данный момент и требующие оказания первостепенной помощи» — М. Н. Фаршатов, 1982). Это тем более необходимо, что иногда обследование осуществляется одновременно с жизнеспасующими лечебными мероприятиями (противошоковая терапия, операции по поводу внутреннего, наружного кровотечения, сдавления головного мозга, повреждения полых органов, отрывов и разрушений конечностей).

Во всех случаях, включая и приведенные, следует установить характер и тяжесть повреждений головного мозга (имея в виду, что они дол

жны быть практически всегда!), а также повреждений глаз, ЛОР-органов, челюстно-лицевой области, если они есть.

Безусловно, основой диагностики должно служить объективное обследование, направленное на выявление всех повреждений. Оно начинается с оценки состояния гемодинамики (пульс, АД и др.) и последовательно включает тщательный осмотр, пальпацию и другие тесты, применяемые в диагностике повреждений органов. Особое внимание уделяется диагностике повреждений опорно-двигательного аппарата. В необходимых случаях, даже при возникновении одного только подозрения на повреждение следует проводить возможно полное рентгенологическое обследование. Специалисты по лечению множественной и сочетанной травмы считают целесообразным осуществлять экстренную обзорную рентгенографию всего тела или, по крайней мере, наиболее «травмотогенных» его областей — черепа, позвоночника, груди, брюшной полости, таза, крупных суставов конечностей (Г. Л. Никитин, Э. Н. Грязнухин, Н. К. Митюнин, 1976).

Экстренное лабораторное обследование обязательно должно включать уточнение величины кровопотери. Следует сразу же, особенно в тяжелых случаях, ввести катетер для постоянного контроля за количеством и качеством мочи. Поскольку данные электрокардиограммы могут объективно свидетельствовать не только о деятельности сердца, но и о состоянии гомеостаза в целом, крайне желательно динамическое ее осуществление.

К специальным хирургическим приемам следует относить тщательное исследование состояния крупных сосудов (иногда даже точечное ранение или наружная гематома в проекции сосуда могут характеризовать повреждение крупной артерии с последующим возникновением массивных кровотечений) прибегая, в показанных случаях, к ангиографическим исследованиям.

Разумеется этот краткий перечень может быть дополнен и расширен в соответствии с рекомендациями консультантов. Особенностью обследования пострадавших с взрывной травмой, как впрочем с любой другой хирургической патологией, является продолжение его во время хирургической обработки, которая может выполняться экстренно или после стабилизации основных гемодинамических показателей. Здесь выявляются характер и протяженность первичного некроза, а также границы жизнеспособности тканей в зонах первичных, а когда необходимо, и отдаленных повреждений.

### **ОКАЗАНИЕ ПОМОЩИ И ЛЕЧЕНИЕ РАНЕННЫХ С ОГНЕСТРЕЛЬНЫМИ ПЕРЕЛОМАМИ КОСТЕЙ И РАНЕНИЯМИ СУСТАВОВ НА ЭТАПАХ ВОЕННО-МЕДИЦИНСКОЙ ЭВАКУАЦИИ**

Основные принципы лечения раненых с огнестрельными переломами базируются на концепции этапного лечения и заключаются в:

- раннем и адекватном лечении шока и травматической болезни;
- коррекции нарушений регионарного кровообращения и микроциркуляции;

— сберегающей первичной хирургической обработке костно-мышечной раны;

— подавлении патогенной микрофлоры;

— адекватной иммобилизации, местной гипотермии;

— применении антигипоксантов и препаратов, повышающих защитные силы организма.

Этапное лечение раненых с огнестрельными переломами костей и ранениями суставов включает первую и доврачебную помощь, первую врачебную, квалифицированную и специализированную хирургическую помощь.

### Первая, доврачебная и первая врачебная медицинская помощь

**Первую помощь** при переломах костей и ранениях суставов оказывают чаще в порядке само- и взаимопомощи; ее выполняют также санитар и санитарный инструктор. Первая помощь включает следующие мероприятия: временную остановку кровотечения (тугая давящая повязка на рану, при повреждении магистрального сосуда — кровоостанавливающий жгут); наложение асептической повязки; иммобилизацию конечности подручными средствами или путем прибинтовывания руки к туловищу, а ноги — к здоровой конечности; введение обезболивающих средств (промедол 2% — 2,0 из шприц-тюбика); бережную транспортировку раненого.

**Доврачебную помощь** оказывают фельдшер, санитарный инструктор. Она включает контроль и исправление повязок и шин; обездвиживание конечности стандартными шинами (при полноценной иммобилизации импровизированными шинами возможна эвакуация раненых без их замены); проверку правильности наложения жгута (учитывают время его наложения), а там, где жгут наложен без достаточных оснований, его снимают и заменяют давящей повязкой или используют другие методы остановки кровотечения. Вводят обезболивающие средства; дают таблетированные антибиотики; по показаниям назначают сердечные и дыхательные средства; в холодное время года согревают раненых; обеспечивают питанием и питьем.

При оказании **первой врачебной помощи** выделяют следующие группы раненых с повреждениями конечностей:

— раненые, нуждающиеся во врачебной помощи по неотложным показаниям (травматический шок, дыхательная недостаточность, раненые с полностью оторванными или висящими на кожном лоскуте конечностями, наложенным жгутом, неостановленным кровотечением);

— раненые, нуждающиеся в наложении или улучшении транспортной иммобилизации;

— раненые, подлежащие эвакуации в омедб без оказания помощи в

### **МПП.**

На этом этапе медицинской помощи проводят следующие мероприятия: проверяют правильность наложения жгута, при отсутствии повреждения магистральных сосудов жгут снимают; временную остановку кровотечения достигают с помощью давящей повязки, тугой тампо-

нады, а также наложением зажима на кровоточащий сосуд в ране. При подозрении возможного повторного кровотечения оставляют на конечности незатянутый жгут и соответствующим образом инструктируют пострадавшего и медицинский персонал; контролируют, исправляют или заменяют повязки и транспортные шины; вводят подкожно анальгетики (2 мл 2% раствора промедола или пантопона); обезболивают область перелома введением в гематому 30—40 мл 1 % раствора новокаина или путем выполнения проводниковой или футлярной блокад; при значительной кровопотере осуществляют переливание кровезамещающих растворов (800—1200 мл); по показаниям отсекают полностью разрушенную и висящую на кожном лоскуте конечность; в ткани вокруг раны и внутримышечно вводят раствор антибиотиков.

Во всех случаях внутримышечно вводят 0,5 мл противостолбнячного анатоксина, а также заполняют первичную медицинскую карточку (форма 100).

### Квалифицированная медицинская помощь

При оказании квалифицированной хирургической помощи выделяют следующие группы раненых:

1. Нуждающиеся в квалифицированной хирургической помощи в первую очередь. К ним относятся раненые в состоянии шока, с продолжающимся или временно остановленным наружным кровотечением, с полными или неполными отрывами или разрушениями конечностей, с явлениями травматического токсикоза, анаэробной инфекции, тяжелой сочетанной травмой. Им проводят неотложные мероприятия хирургической помощи.

2. Нуждающиеся в квалифицированной хирургической помощи во вторую очередь. К этой группе относятся раненые с обширными ранами мягких тканей конечностей, в том числе с огнестрельными переломами костей, ранениями крупных суставов, с ишемическими некрозами конечностей вследствие ранений магистральных артерий, с ранами, зараженными ОВ, а также раненые с нарастающими гематомами и нарушением периферического кровообращения. Им проводят срочные мероприятия хирургической помощи. Остальным раненым, нуждающимся в хирургической обработке костно-мышечных ран, осуществляют отсроченные мероприятия хирургической помощи.

3. Легкораненые, которые могут быть оставлены в команде выздоравливающих со сроком лечения до 7—10 сут.

4. Раненые, подлежащие эвакуации без оказания хирургической помощи.

Основными задачами оказания квалифицированной хирургической помощи являются: спасение жизни раненого, выведение его из шока, предупреждение осложнений, в том числе и гнойных, обеспечение благоприятного течения раневого процесса и заживления раны, а также улучшение иммобилизации конечности. После стабилизации гемодинамических показателей проводят рентгенологическое обследование и первичную хирургическую обработку огнестрельной раны.

Первичная хирургическая обработка раны является основным мероприятием, предупреждающим развитие раневой инфекции.

*Первичная хирургическая обработка показана* при наличии обширных ран мягких тканей, точечных ран в проекции магистральных сосудов, которые сопровождаются нарастанием гематомы и нарушением периферического кровообращения, при многооскольчатых и раздробленных переломах костей со значительным смещением отломков и наличием костных осколков в раневом канале, при ранениях крупных суставов с повреждением сочленяющихся костей, при отрывах и разрушении конечностей, повреждениях магистральных сосудов, а также при развитии ранних инфекционных осложнений огнестрельных ран.

*Первичная хирургическая обработка не показана* при наличии множественных точечных и более крупных ран (не содержащих крупных инородных тел), которые не сопровождаются нарастанием гематомы и нарушением периферического кровообращения, при неосложненных поперечных, зачастую оскольчатых, огнестрельных переломах костей без смещения отломков с небольшими ранами мягких тканей, а также при сквозных ранах крупных суставов без повреждения сочленяющихся костей.

Хирургическую обработку проводят в ранние сроки при полноценном обезболивании, которое достигается проведением наркоза в сочетании с проводниковой анестезией.

После проведения анестезии осуществляют тщательный туалет и дезинфекцию операционного поля и кожных покровов тела.

**Техника первичной хирургической обработки** ран конечностей включает: широкое рассечение раны, в основном выходного отверстия, с экономным иссечением краев поврежденной кожи; декомпрессионную фасциотомию основных костно-фасциальных футляров на всем протяжении поврежденного сегмента через рану и подкожно, при необходимости — и проксимального сегмента; ревизию раневого канала и всех раневых карманов с удалением сгустков крови, инородных тел (ранящие снаряды и их фрагменты, обрывки обмундирования, почвы и др.), мелких костных осколков, не связанных с мягкими тканями; иссечение разрушенных и лишенных кровоснабжения тканей (в основном, подкожно-жировой клетчатки и мышц) с учетом топографии сосудисто-нервных образований; многократное орошение операционной раны по ходу операции физиологическим раствором, 3% раствором перекиси водорода и антисептическими растворами с аспирацией промывной жидкости; сохранение всех крупных костных осколков, а также мелких, связанных с надкостницей и мягкими тканями; восстановление магистрального кровотока при ранениях крупных артерий путем временного их протезирования; полноценное дренирование раны путем выполнения контрапертурных разрезов по заднебоковой поверхности сегмента с введением дренажных трубок диаметром не менее 10 мм для создания естественного стока раневого содержимого; тщательный гемостаз, паравульнарную инфильтрацию и парентеральное введение антибиотиков широкого спектра действия; рыхлую тампонаду раны салфетками, смоченными антисептическими жидкостями и сорбентами с осмотическим действием; адекватную урвню повреждения (пере

лома) иммобилизацию поврежденного сегмента конечности лонгетными гипсовыми или циркулярными гипсовыми повязками, рассеченными вдоль, при отсутствии такой возможности — транспортными шинами, укрепленными гипсовыми кольцами.

Гипсовая иммобилизация травмированной конечности в функционально-выгодном положении должна быть применена также у раненых после хирургической обработки обширных ран мягких тканей даже без повреждения костей.

Глухой шов ран и остеосинтез на этапе квалифицированной медицинской помощи выполнять запрещается. Исключением для выполнения остеосинтеза могут быть раненые с сочетанными ранениями, которым с целью облегчения ухода и транспортировки осуществляют лечебно-транспортную иммобилизацию стержневыми аппаратами.

Очередность и объем оказания хирургической помощи при сочетанных ранениях определяют по ведущему синдрому.

Оперативные вмешательства при отрывах и разрушениях конечностей проводят после выведения раненых из шока и остановки кровотечения; при сопутствующих ранениях магистральных сосудов другой локализации — после перевязки их или временного протезирования.

#### **Методика ампутаций по первичным показаниям**

Ампутацию целесообразно проводить при наложенном жгуте с выкраиванием кожно-фасциальных лоскутов в зависимости от конфигурации раны как можно ближе к ране, но, вместе с тем, в пределах жизнеспособных тканей. Мышцы пересекают, отступя 1,5-2,0 см от основания кожно-фасциальных лоскутов, на бедре — у основания образовавшегося мышечного конуса. Перепиливание кости производят ленточной или проволочной пилой транспериостальным способом, костный мозг не вдавливают, на предплечье обе кости перепиливают на одном уровне, на голени долотом или пилой производят краевую резекцию гребня большеберцовой кости, малоберцовую кость усекают на 1,5— 2 см проксимальнее большеберцовой. Магистральные сосуды перевязывают раздельно одной или двумя капроновыми нитями (допускается перевязка кетгутом после нанесения странгуляционной борозды зажимом, отступя 1,5 см от края сосуда). Нерв осторожно выделяют и после эндоневрального введения 1% раствора новокаина пересекают лезвием бритвы как можно проксимальнее. После снятия жгута лигируют мелкие сосуды. Рану культи тщательно орошают 3% раствором перекиси водорода и антисептическими жидкостями, поверхность мышц и опил кости укрывают двухслойными плоскими марлевыми салфетками, содержащими присыпку Житнюка или водорастворимые мази. С целью предотвращения ретракции кожных лоскутов края их сближают двумя-тремя провизорными швами. Обеспечивают иммобилизацию конечности в функционально выгодном положении усеченного сегмента лонгетными гипсовыми повязками.

Через 3—4 дня при положительной динамике раневого процесса, отсутствии участков некроза тканей рану культи закрывают отсроченными первичными швами с оставлением дренажей. Костно-пластические ампутации на данном этапе не выполняют.



В послеоперационном периоде раненым проводят переливание крови, кровезамещающих и белковых препаратов, коррекцию нарушенных видов обмена, антибактериальную терапию с применением антибиотиков широкого спектра действия, препаратов, улучшающих реологические свойства крови, назначают раннюю лечебную гимнастику и физиотерапевтическое лечение.

Квалифицированная помощь при ранениях кисти и стопы заключается в остановке наружного кровотечения, сохранении важных анатомических образований, проведении декомпрессии кисти путем пересечения карпальной связки, туалете раневой поверхности и иммобилизации сегмента.

Первичная хирургическая обработка огнестрельных (взрывных) повреждений стопы включает рассечение тканей, по возможности полное иссечение нежизнеспособных тканей, пассивное дренирование ран, декомпрессию стопы путем пересечения поперечного сухожильного растяжения на передней поверхности голеностопного сустава, иммобилизацию сегмента.

**При усилении данного этапа эвакуации травматологической группой**

выполняются следующие мероприятия ранней специализированной помощи:

- сосудистый ручной или аппаратный шов;
- остеосинтез аппаратами внешней фиксации при тяжелой сочетанной травме конечностей и таза;
- внешний остеосинтез аппаратами изолированных и множественных огнестрельных переломов длинных костей и стопы (по показаниям, в зависимости от медико-тактической обстановки);
- сберегательная первичная хирургическая обработка огнестрельных и взрывных ранений кисти с выполнением реконструктивных и пластических операций.

При оказании квалифицированной помощи могут допускаться организационные, диагностические и лечебно-тактические ошибки. Основными из них являются: чрезмерное иссечение краев кожной раны; оставление в ране инородных тел, фрагментов обмундирования и др.; недостаточно радикальная хирургическая обработка; отказ от декомпрессивной фасциотомии, что часто является причиной сдавления тканей в результате травматического отека; глухой шов раны; недостаточное дренирование раны; расширенные вмешательства на костях, в том числе с применением внутреннего остеосинтеза; несвоевременная диагностика повреждений магистральных сосудов; задержка с ампутацией

### Специализированная медицинская помощь

Специализированная медицинская помощь представляет собой высшую форму медицинской помощи пораженным и больным в действующей армии. Специализированная травматологическая помощь — комплекс диагностических, хирургических и реаниматологических мероприятий, проводимых в отношении раненых и пострадавших с по

вреждениями опорно-двигательного аппарата с применением сложных методик, использованием специального оборудования и оснащения в соответствии с характером и тяжестью ранения (травмы).

Основным содержанием специализированной медицинской помощи является:

- полноценное обследование раненых с привлечением врачей различных специальностей, а также использование лабораторных, инструментальных и лучевых методов исследований;

- интенсивная терапия с коррекцией нарушенных видов обмена и местного тканевого кровотока в области ранения;

- профилактика инфекционных осложнений, жировой эмболии и тромбозов;

- выполнение первичной хирургической обработки раненым, поступающим из фланговых потоков, по показаниям, повторной (вторичной) хирургической обработки и реконструктивно-восстановительных операций с учетом возможностей современного остеосинтеза;

- комплексная терапия развившихся осложнений у раненых;

- медицинская реабилитация пострадавших.

Специализированную травматологическую помощь оказывают врачи-травматологи в специально предназначенных для этих целей военно-лечебных учреждениях (отделениях). Она также может быть оказана в передовых (стационарных или полевых) учреждениях, усиленных для этих целей группами специалистов-травматологов и оснащенных необходимым имуществом и оборудованием. В современных условиях значение специализированной травматологической помощи в системе этапного лечения раненых в конечности существенно возросло. В первую очередь это связано с постоянным увеличением доли тяжелых множественных и сочетанных ранений в структуре современной боевой хирургической травмы, при которых единственно возможным организационным решением спасения жизни раненых является приближение к боевым порядкам войск специализированной помощи. Это положение обычно реализуется организацией ранней специализированной травматологической помощи в многопрофильном госпитале, развертываемом или на базе гарнизонного военного госпиталя, или МОСН путем придания им специализированных травматологических и других групп медицинского усиления.

К категории лиц, нуждающихся в ранней специализированной травматологической помощи, относятся тяжелораненые с множественными и сочетанными боевыми травмами (раздробленные переломы длинных трубчатых костей, переломы костей таза, отрывы конечностей, повреждения магистральных кровеносных сосудов), а также раненые со сложными изолированными и множественными ранениями конечностей, в частности с временными протезами сосудов, дефектами костей, ранениями крупных суставов.

Специализированная травматологическая помощь включает четыре группы мероприятий: неотложные, срочные, отсроченные и плановые мероприятия.

В локальных войнах и вооруженных конфликтах последних десятилетий эшелонирование специализированной травматологической помощи осуществляется следующим образом:

1-й эшелон составляют лечебные учреждения, расположенные на основных эвакуационных направлениях на границе с зоной боевых действий. Такими лечебными учреждениями являются МОСН либо гарнизонные военные госпитали, усиленные специализированными травматологическими группами. После чего раненых (в среднем через 2—4 сут) эвакуируют в лечебные учреждения 2-го и 3-го эшелонов.

2-й эшелон составляют травматологические отделения лечебных учреждений округа, на территории которого ведутся боевые действия, и близлежащих округов. 3-й эшелон составляют травматологические отделения и Центры травматологии и ортопедии главных и центральных госпиталей МО РФ, а также клиники Военно-медицинской академии.

В лечебных учреждениях 2-го и 3-го эшелонов оказывают исчерпывающую ортопедо-травматологическую помощь, направленную на восстановление структуры и функции поврежденных органов и тканей, а также на лечение осложнений.

В условиях крупномасштабной войны специализированную травматологическую помощь оказывают в госпитальных базах (ГБ). Госпитальная база единой организации имеет в своем составе следующие военные полевые госпитали, в которых оказывают специализированную травматологическую помощь: военно-полевые травматологические госпитали (ВПТрГ) на 300 коек для раненных в конечности; военно-полевые многопрофильные госпитали (ВПМГ) на 300 коек, в которых лечат раненных с сочетанными и комбинированными ранениями, в том числе конечностей; военно-полевые госпитали для легкораненных (ВПГЛР) на 750 коек.

На данный этап эвакуации в первую очередь и в кратчайшие сроки (12—24 ч) должны быть доставлены раненые, которым необходимо оказание ранней специализированной травматологической помощи.

Организация работы и определение профиля госпиталей или их отделений, объем квалифицированной и специализированной медицинской помощи в них, а также сроки лечения в ГБ определяются конкретными условиями ее работы, размерами и структурой санитарных потерь в войсках, наличием госпиталей, характером боевых действий войск, оперативной обстановкой.

*Лечение.* При оказании специализированной травматологической помощи в военных лечебных учреждениях проводят следующие мероприятия: выводят пострадавших из тяжелого состояния (борьба с шоком, кровопотерей, профилактика осложнений и др.), осуществляют первичную или повторную хирургическую обработку раны и надежное обездвиживание отломков до момента их сращения, закрывают раны различными способами (отсроченный шов, свободная кожная пластика, тканевые комплексы и др.), выполняют сосудистый шов, шов нерва, а также осуществляют мероприятия, направленные на реабилитацию раненых и пораженных.

Первичная хирургическая обработка на данном этапе может быть дополнена по показаниям адаптационной резекцией острых концов

центральных отломков, лишенных надкостницы, и завершена первичным швом раны с активным дренированием.

При общем удовлетворительном (компенсированном) состоянии раненого и правильном положении костных отломков обездвиживание конечности осуществляют глухой гипсовой лонгетно-циркулярной повязкой, рассеченной по длине. Этот метод применяют у 65—70% раненых.

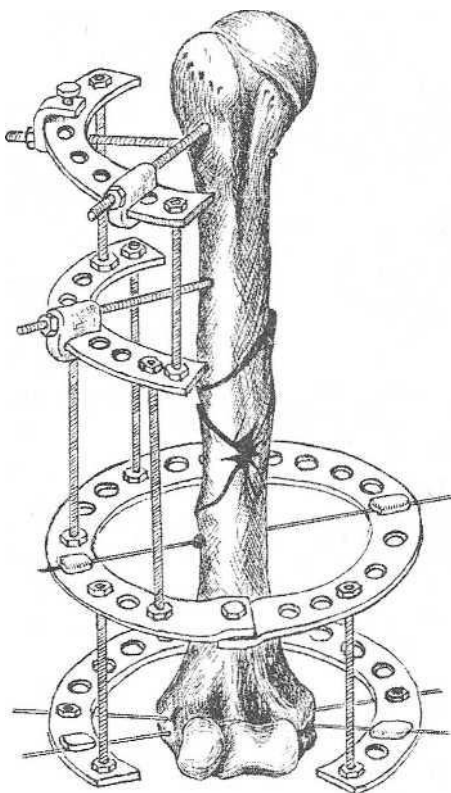
*Внеочаговый остеосинтез* (чрескостный спицевой и стержневой) может быть использован при лечении 20—25% раненых. Показаниями к его применению являются: огнестрельные переломы с первичными дефектами костной ткани, многооскольчатые и раздробленные переломы, внутрисуставные оскольчатые переломы, переломы костей, осложненные дефектами мягких тканей, обширными ранами и ожогами поврежденного сегмента, а также огнестрельным остеомиелитом и гнойными артритам.

При применении аппаратов внешней фиксации следует строго соблюдать определенные положения: операции остеосинтеза проводить только при неосложненном течении раневого процесса на фоне общего удовлетворительного состояния раненого; применять отсроченный внеочаговый остеосинтез при огнестрельных переломах костей предплечья и плеча — через 3—5 дней, костей голени — через 5—7 дней, бедренной кости — через 2—3 недели; репозицию отломков бедренной кости необходимо производить на ортопедическом столе или с помощью аппарата для репозиции костей нижних конечностей и наложения гипсовых повязок (РГ-1, РГУ-1), костей голени и предплечья — с помощью малогабаритных репозиционных устройств; при наличии дефекта кости, не превышающего 3-5 см, возможна одномоментная адаптация отломков с компрессией торцевых поверхностей и остеотомией большего по длине отломка с целью ликвидации укорочения, дефекты более 5 см целесообразно замещать методом несвободной костной пластики с выполнением сегментарных поперечных остеотомий. Применение такого метода лечения не приводит к резкому нарушению регионарного кровообращения и развитию стойких контрактур; применение компрессионно-дистракционных аппаратов должно обеспечить жесткую фиксацию костных отломков; спицы необходимо проводить дрелью с малым числом оборотов с учетом топографии сосудисто-нервных образований вне зоны поврежденных тканей и гнойных очагов.

Раненым с переломами костей таза, бедренной и плечевой костей (рис. 114) целесообразно применять спице-стержневую и стержневую внешнюю фиксацию костных отломков, при переломах других локализаций — аппараты Илизарова (рис. 115).

*Скелетное вытяжение* применяется как временный метод обездвиживания отломков при наличии множественных переломов костей и тяжелом общем состоянии раненого. После улучшения общего состояния его заменяют гипсовой повязкой или аппаратами внешней фиксации.

Показания к выполнению *внутреннего остеосинтеза* должны быть строго ограничены. Интрамедуллярный или накостный остеосинтез

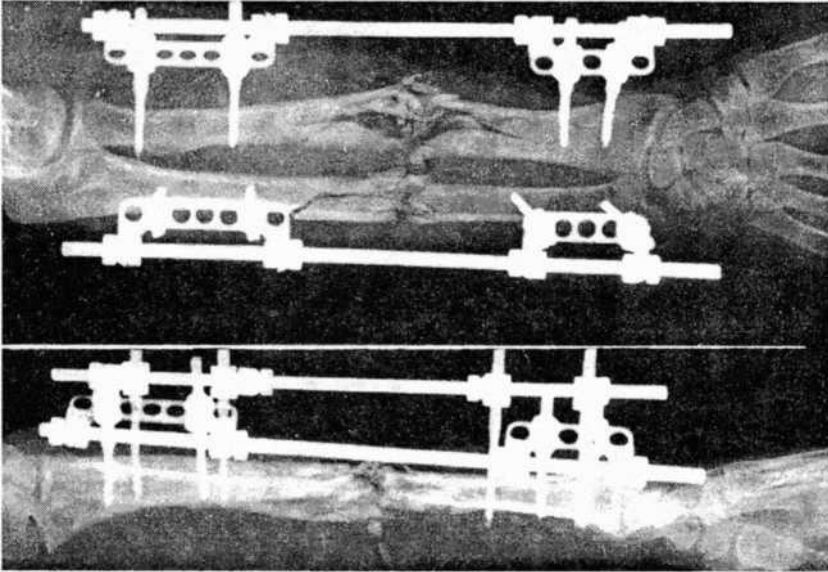


**Рис. 114.** Схема фиксации огнестрельного перелома плечевой кости спицестержневым аппаратом

может быть применен лишь у 5—10% пострадавших на фоне удовлетворительного общего состояния раненого и после неосложненного заживления раны.

Выбор металлического фиксатора определяется характером переломов кости: при диафизарных переломах бедренной кости допустимо применение интрамедуллярного остеосинтеза гвоздями из набора «Остеосинтез», при таких же переломах костей предплечья и плечевой кости — применяют пластины, в том числе с использованием, по показаниям, адаптационной резекции центральных отломков. Следует избегать применения внутреннего остеосинтеза при лечении раненых с огнестрельными переломами костей голени.

При огнестрельных ранениях *крупных суставов* с незначительным повреждением мягких тканей, без повреждения или с ограниченным повреждением сочленяющихся костей, производят пункцию сустава, при обширных повреждениях костей — артротомию. При разрушениях мягких тканей суставов, без повреждения или с ограниченным повреждением суставных поверхностей, выполняют артротомию. При огнестрельном разрушении суставных поверхностей производят артротомию и



**Рис. 115.** Рентгенограммы костей предплечья: оскольчатый характер огнестрельных переломов обеих костей. Удовлетворительное положение отломков после раздельной стержневой фиксации

резекцию сустава. Конечности обездвиживают гипсовыми повязками (газобедренной, торако-брахиальной) или шарнирно-дистракционными внешними аппаратами.

### **ОСОБЕННОСТИ ЛЕЧЕНИЯ РАНЕННЫХ И БОЛЬНЫХ С МНОЖЕСТВЕННЫМИ ПЕРЕЛОМАМИ КОСТЕЙ**

Множественные переломы костей — это тяжелая травма, часто сопровождающаяся развитием шока, кровопотерей и общим тяжелым состоянием раненого. Наиболее часто наблюдаются множественные переломы костей нижних конечностей, а также таза и конечностей.

Общее состояние определяется характером и количеством переломов, их локализацией, тяжестью повреждения мягких тканей, величиной кровопотери и осложнениями. Гипокоагуляция в остром периоде способствует увеличению кровопотери, а развивающаяся на 2—3-й день гиперкоагуляция может быть причиной тромбоэмболических осложнений. Нередко смертельным осложнением при множественных переломах является жировая эмболия. Помощь, проведение реанимационных мероприятий и лечение должны быть осуществлены как можно быстрее и полно с одновременным решением диагностики повреждений всех локализаций. Правильная оценка каждого из них, установление ведущей травмы позволяют выбрать оптимальные сроки, очередность, объем и методику оперативного вмешательства.

*Диагностика* множественных переломов представляет трудности, т. к. часто пострадавшие находятся в тяжелом состоянии. Тщательно

клинически обследуют больного. Особенно важной для диагностики множественных переломов является рентгенография всего скелета.

*Лечение.* Проводят противошоковые мероприятия, обезболивание мест переломов. Следует иметь в виду, что правила транспортной иммобилизации при множественных переломах не всегда могут быть соблюдены. В таких случаях раненого укладывают на специально подготовленные носилки в наименее болезненном положении или на специальные вакуум-иммобилизирующие матрац-носилки.

В специализированном лечебном учреждении тактика при лечении больных с множественными переломами заключается в одновременном решении задач по спасению их жизни, предупреждению осложнений и лечению переломов.

В первую очередь проводят реанимационные мероприятия: останавливают кровотечение и восполняют кровопотерю, нормализуют кровообращение, устраняют расстройства дыхания в сочетании с комплексным лечением шока. В этот период оперативные вмешательства проводят только по жизненным показаниям, в основном при продолжающемся кровотечении. Обездвиживание отломков костей осуществляют простыми малотравматичными методами.

Хирургическую обработку раны, репозицию отломков костей и их фиксацию выполняют только после выведения раненого из шока при стабильных гемодинамических показателях. В зависимости от состояния и тяжести предстоящего вмешательства его проводят в один или два этапа. Как правило, осуществляют мероприятия консервативного характера: репозицию отломков и наложение гипсовой повязки, вне- очаговую чрескостную фиксацию компрессионно-дистракционными аппаратами или аппаратами одноплоскостного действия при нестабильном состоянии раненого.

Остеосинтез применяют по строгим показаниям и чаще как отсроченное оперативное вмешательство.

При множественных и сочетанных переломах костей, осложненных шоком, фиксация отломков аппаратами в режиме транспортной иммобилизации является составной частью комплексной противошоковой терапии.

Реконструктивно-восстановительные операции вынужденно откладывают на последующие периоды травматической болезни, когда осуществление оперативных вмешательств не угрожает утяжелением общего состояния.

### **ОСОБЕННОСТИ ЛЕЧЕНИЯ ПОСТРАДАВШИХ С СОЧЕТАННЫМИ ТРАВМАМИ**

К сочетанным переломам костей относятся переломы, сочетающиеся с травмой органов грудной, брюшной полостей или черепа.

Сочетанная травма — это не простая арифметическая сумма нескольких повреждений. Каждая из травм может и не быть опасной для жизни, однако вместе они приводят к возникновению важного самостоятельного компонента травмы — феномена взаимного отягощения

повреждений и, в ряде случаев, могут оказаться смертельными. Повреждения характеризуются тяжестью общего состояния и представляют большие трудности для диагностики и лечения. Подавляющее большинство сочетанных переломов сопровождается травматическим шоком, массивной кровопотерей, нередко терминальным состоянием, требующим проведения современных неотложных реанимационных мероприятий.

Наиболее часто переломы сочетаются с повреждением органов брюшной полости: кишечника, селезенки, печени, почек и разрывами мочевого пузыря. Повреждения грудной клетки отличаются крайней тяжестью, сопровождаются переломами ребер, образованием гемо- и пневмоторакса, подкожной и медиастинальной эмфиземы, разрывом легких.

Хирургическая тактика при сочетанных повреждениях органов груди, живота и опорно-двигательного аппарата во многом определяется тяжестью общего состояния и трудностями диагностики.

Эффективность лечебных мероприятий зависит от своевременности диагностики ведущих повреждений внутренних органов (доминирующая травма), сопровождающихся внутренним кровотечением и являющихся причиной нарушения дыхания и кровообращения. Тяжесть состояния заставляет травматолога решать параллельно две задачи — лечебную и диагностическую.

Срочная диагностика преследует цель выявить и немедленно устранить последствия травмы, угрожающие жизни: ранение сердца, крупных сосудов, напряженный пневмоторакс. Быстрое и точное распознавание всех повреждений, определение правильных показаний к хирургическому вмешательству доступны опытным травматологам широкого профиля.

Применение объективных приемов, таких как проколы полостей (торако-, лапароцентез), люмбальная пункция, наложение фрезевых отверстий на черепе, катетеризация и контрастирование мочевого пузыря, рентгенография всего скелета, компьютерная томография позволяют своевременно установить правильный диагноз.

*Оказание помощи.* Первая помощь такая же, как и при множественных переломах.

*Лечение.* Проводят реанимационные мероприятия: останавливают кровотечение, восполняют кровопотерю, нормализуют кровообращение, устраняют причины расстройств дыхания в сочетании с комплексным лечением шока. Оперативные вмешательства проводят по жизненным показаниям (продолжающееся наружное или внутреннее кровотечение, расстройства внешнего дыхания механической природы, повреждения жизненно важных внутренних органов).

Диагноз сочетанного повреждения представляет большие трудности у пострадавших с травмой черепа, находящихся в бессознательном состоянии.

По показаниям проводят мероприятия консервативного и оперативного (трепанация черепа) характера по поводу черепно-мозговой травмы.



В первый период применяют временный атравматичный и вместе с тем достаточно надежный метод фиксации костей. Этим требованиям отвечает чрескостная фиксация отломков костей простейшими аппаратами или гипсовой повязкой.

Вопрос о выборе постоянного метода лечения решают после выведения больного из тяжелого состояния, как правило, не раньше 2—3 нед после ранения.

Дальнейшая лечебная тактика при сочетанных травмах в отношении переломов такая же, как при множественных переломах костей.

### ОСОБЕННОСТИ ЛЕЧЕНИЯ РАНЕННЫХ И **БОЛЬНЫХ** С ПЕРЕЛОМАМИ КОСТЕЙ, СОПРОВОЖДАЮЩИМИСЯ ПОВРЕЖДЕНИЕМ МАГИСТРАЛЬНЫХ СОСУДОВ И **НЕРВОВ**

Во время Великой Отечественной войны повреждения крупных сосудов наблюдались у 10% раненых с огнестрельными переломами костей конечностей: при огнестрельных переломах плечевой кости — у 9,7%, костей предплечья — у 7,4%, бедра — у 8% и костей голени — у 14,9%.

Применение современных видов огнестрельного оружия предполагает утяжеление ранений и увеличение частоты повреждения сосудов и нервов. Различают открытые и закрытые повреждения кровеносных сосудов. При огнестрельных ранениях в половине наблюдений отмечается одновременное повреждение артерий и вен.

По характеру повреждения сосудистой стенки различают боковое повреждение (одной стенки) и сквозное, неполный и полный перерыв, дефект сосуда. При непрямом механизме повреждения может возникать ушиб сосуда различной тяжести: от травматического спазма до субадвентициального разрыва. У раненых с узким раневым каналом изливающаяся кровь сдавливает артерию, что способствует спонтанной остановке кровотечения и образованию пульсирующей гематомы (впоследствии — травматической аневризмы).

Повреждения сосудов сопровождаются рядом общих и местных расстройств жизнедеятельности. Общие нарушения обусловлены острой кровопотерей. Местные нарушения зависят от тяжести артериальной ишемии. При компенсированной (за счет окольного кровотока) ишемии сохранены активные движения и чувствительность конечности. Признаком некомпенсированной ишемии является утрата активных движений и чувствительности (тактильной и болевой) дистальнее места повреждения артерии, что регистрируется уже в течение первого часа после ранения. Если в ближайшие 6—8 ч не восстановить кровоток в магистральной артерии при некомпенсированной ишемии, такая конечность погибает. Признаком необратимой ишемии конечности является мышечная контрактура (пассивные движения невозможны, мышцы деревянистой плотности).

*Диагностика* повреждений магистральных артерий основана на локализации раневого канала в проекции сосудов, наличии большой напряженной гематомы в окружности раны, признаках острой ишемии

(бледность и похолодание кожи поврежденной конечности, ослабление или отсутствие пульсации периферического участка артерии, нарушения чувствительности и подвижности конечности). Если при боковых ранениях артерий кровоток сохранен, ишемии не возникает. При формировании пульсирующей гематомы над ней могут выслушиваться сосудистые шумы..

Уточнить диагноз повреждения сосуда можно с помощью чрескожной артериографии и ультразвукового доплеровского исследования. Пункцию бедренной артерии, фиксированной пальцами выше и ниже места вкола, производят иглой Сельдингера на 1—2 см ниже паховой складки в ретроградном направлении под углом 45-50° к коже с прокалыванием обеих стенок сосуда до кости. Затем острый конец иглы подтягивают в канюлю, иглу наклоняют еще на 10-15° к коже и постепенно вытягивают наружу. После появления пульсирующей струи крови одновременно с удалением иглы канюлю продвигают в просвет артерии на 1-2 см и соединяют с трубкой-переходником. Аналогичным образом пунктируют подмышечную артерию для исследования сосудов верхней конечности (ориентир — граница роста волос на передней стенке подмышечной впадины). Показаниями к артериографии являются множественные, особенно мелкоосколочные, ранения в области повреждения артерии; закрытые повреждения конечности с сомнительной клиникой сосудистой травмы; дифференциальная диагностика спазма сосуда; наличие у раненого тяжелых сочетанных повреждений, при которых нежелательно проведение оперативной ревизии предполагаемой раны в проекции сосуда.

### ***Объем помощи на этапах медицинской эвакуации***

*Первая врачебная помощь.* Раненых с наложенными жгутами и повязками, промокшими кровью, направляют в перевязочную в первую очередь. Большинство наружных кровотечений в условиях перевязочной можно остановить с помощью давящей повязки и тугой тампонады раны. Если давящая повязка промокает, поверх нее следует наложить еще одну с дополнительным пелотом. Тугую тампонаду производят марлевыми тампонами, начиная из глубины раны от места кровотечения из сосуда. По возможности края раны сшивают над тампоном стягивающими швами.

При неглубоких ранах на кровоточащий сосуд можно наложить зажим с последующей перевязкой или прошиванием сосуда. В случае невозможности остановить кровотечение всеми перечисленными способами — накладывают жгут. Это является ответственным решением для врача, поскольку задержка эвакуации раненого со жгутом приведет к потере конечности.

У поступивших раненых с ранее наложенными жгутами контролируют обоснованность и правильность их применения (контроль жгута). После обезболивания повязку с раны снимают, помощник производит прижатие артерии выше жгута, затем жгут расслабляют. При возобновлении кровотечения следует попытаться остановить его без жгута, если же это не удается, то вновь накладывают жгут.

При отсутствии признаков повреждения магистральных сосудов жгут снимают. В сомнительных случаях, даже если после снятия жгута кровотечение не возобновляется, на рану накладывают давящую повязку, а жгут оставляют на конечности незатянутым (провизорный жгут).

У раненых с признаками необратимой ишемии конечности снятие жгута строго противопоказано.

Все раненые с временно остановленным кровотечением подлежат эвакуации в первую очередь. Раненых с провизорными жгутами эвакуируют с сопровождающими. При возможности эвакуации воздушным транспортом раненых с повреждением магистральных сосудов целесообразно эвакуировать непосредственно в госпиталь, где оказывается специализированная помощь.

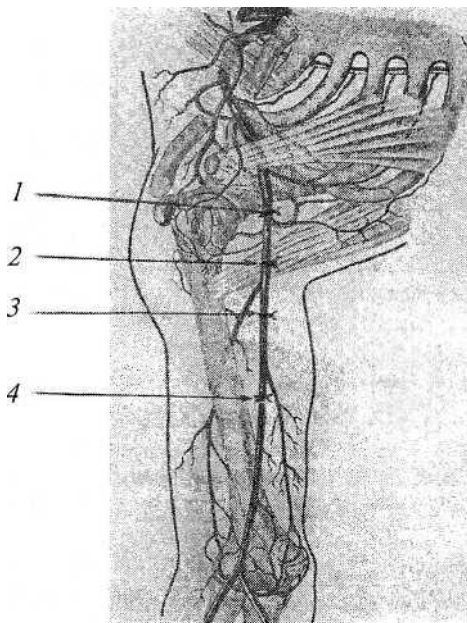
*Квалифицированная медицинская помощь.* При сортировке выделяют раненых с неостановленным кровотечением, с наложенными жгутами и некомпенсированной ишемией. Их направляют в перевязочную для тяжелораненых и оперируют по неотложным показаниям. Раненых с массивной кровопотерей сначала направляют в противошоковую палату и оперируют после стабилизации гемодинамики. При полном объеме помощи, помимо перечисленных, в перевязочную, во вторую очередь, направляют раненых с компенсированной ишемией конечности и раненых, у которых конечности некротизировались вследствие длительного сдавления жгутом.

Раненых с компенсированной ишемией без кровотечения в анамнезе, с пульсирующими гематомами без угрозы кровотечения, с ишемическим некрозом конечности, наступившим без наложения жгута, независимо от объема помощи целесообразно направлять для оперативного лечения непосредственно в лечебные учреждения госпитальной базы.

При оказании квалифицированной хирургической помощи показана окончательная остановка кровотечения, по возможности, с восстановлением проходимости магистрального сосуда. Противопоказанием для восстановительных- операций является необратимая ишемия конечности.

У раненых с компенсированной ишемией перевязку сосуда разрешается производить в следующих случаях: сложная медико-тактическая обстановка; отсутствие хирургов, владеющих техникой сосудистого шва; повреждения второстепенных сосудов; большие дефекты магистральных артерий, требующие пластического замещения.

Возможные уровни перевязки магистральных артерий, не вызывающие острой ишемии конечностей. Неблагоприятным уровнем перевязки артериальных стволов на верхней конечности (рис. 116) является конечный отдел подмышечной артерии после отхождения подлопаточной артерии и начальный участок плечевой артерии до отхождения глубокой артерии плеча (2). Перевязка подмышечной артерии выше уровня отхождения подлопаточной и плечевой (1), а также ниже отхождения глубокой артерии плеча и верхней коллатеральной локтевой артерии (4) являются безопасными и не сопровождаются развитием острой ишемии конечности. Уровень перевязки плечевой артерии ниже отхождения глубокой артерии плеча (3) допустим, но он менее безопа



**Рис. 116.** Схема уровней перевязки магистральных артерий верхней конечности:

1 — выше отхождения подлопаточной артерии; 2 — выше отхождения глубокой артерии плеча; 3 — ниже отхождения глубокой артерии плеча; 4 — ниже отхождения верхней коллатеральной локтевой артерии

сен, чем четвертый уровень. ; Изолированная перевязка любой другой магистральной артерии руки, как правило, не угрожает развитием декомпенсации кровообращения в дистальных отделах верхней конечной] и.

На нижней конечности (рис. 117) выраженные ишемические расстройства наиболее вероятны при перевязках бедренной артерии выше отхождения глубокой артерии бедра (1) и подколенной артерии на всем ее протяжении (4). Перевязка бедренной артерии у вершины бедренного треугольника ниже отхождения глубокой артерии бедра (2) и в средней трети сегмента (3)

является безопасной и допустимой при ранениях артериального ствола. Изолированная перевязка любой из магистральных артерий голени и стопы обычно не угрожа-

ет развитием тяжелых ишемических осложнений.

У раненых с некомпенсированной ишемией конечности в случае невозможности окончательного восстановления следует производить временное протезирование сосудов. При компенсированной ишемии временное протезирование сосудов противопоказано, поскольку применение этого метода может сопровождаться осложнениями. При наличии во время операции признаков венозной гипертензии, что чаще бывает в случае ранения крупных венозных стволов нижних конечностей, показано временное протезирование не только артерий, но и вен. При временном протезировании сосудов необходимо также выполнить подкожную фасциотомию дистального сегмента конечности и осуществить иммобилизацию. Систолическое артериальное давление следует поддерживать на уровне не ниже 100—120 мм рт. ст. Вводят спазмолитики, дезагреганты, кровезаменители реологического действия (реопо- лиглюкин, реоглюман).

*Специализированная медицинская помощь.* Выделяют следующие группы раненых:

1) Раненые с временно остановленным или самостоятельно остановившимся первичным кровотечением, у которых сосуды не были восстановлены на этапе квалифицированной помощи.

2) Раненые с вторичным кровотечением.

3) Раненые с пульсирующими гематомами и аневризмами.

4) Раненые с омертвевшими конечностями.

5) Раненые с восстановленными или перевязанными сосудами.

В первую очередь оперируют раненых с кровотечением, с временными протезами артерии, а также после неудачного восстановления или перевязки сосудов при явлениях нарастающей ишемии конечности. Восстановительные операции на кровеносных сосудах противопоказаны при общем тяжелом состоянии раненого, при развитии раневой инфекции, в периоде разгара лучевой болезни. Раненых с аневризмами и артериовенозными свищами при зажившей ране, с хронической артериальной и венозной недостаточностью направляют в сосудистые центры.

Операции по поводу поврежденных сосудов могут быть проведены под общим и местным обезболиванием. При использовании для предупреждения интраоперационного кровотечения эластического кровоостанавливающего жгута сосуды сразу обнажают широким типичным доступом независимо от хода раневого канала и тех разрезов, которые будут произведены для хирургической обработки раны. Если жгут не используется, обнажение артерии следует производить вначале выше раны. На артерию накладывают резиновый турникет. Таким же образом поступают с артерией дистальнее раны. Лишь после этого сосуды обнажают на уровне ранения.

Восстановление сосуда осуществляют наложением бокового или циркулярного шва. Боковой шов целесообразно накладывать при поперечных ранах, составляющих не более половины окружности сосуда, и при продольных ранах длиной не более 1 — 1,5 см. В остальных случаях артерию даже при неполном повреждении целесообразно пересечь и восстановить циркулярным швом.

Перед наложением сосудистого шва при огнестрельных ранениях отсекают только явно макроскопически поврежденные участки стенки артерии. Необходимо также удалить избыток адвентиции с концов сшиваемого сосуда, чтобы при шве она не попала в просвет артерии, затем смочить концы сосуда гепарином. При плохом кровотоке из периферического конца артерии просвет ее предварительно очищают от тромбов баллонным зондом.

**SSI?**

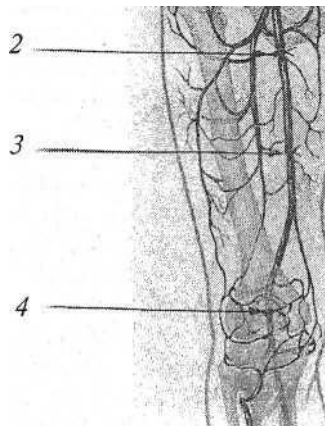


Рис. 117. Схема уровней перевязки магистральных артерий нижней конечности:  
1 — выше отхождения глубокой артерии бедра;  
2 — ниже отхождения глубокой артерии бедра;  
3 — все уровни в средней трети сегмента; 4 — все уровни подколенной артерии

*Методика циркулярного шва.* На сосуд накладывают два или три П-образных шва атравматической нитью на равном удалении друг от друга. Подтягивание этих швов обеспечивает сближение концов сосуда, а при их связывании адаптируется интима. Между ними накладывают обычные обвивные швы. После расслабления турникетов (сначала периферического, потом центрального) из линии шва возникает кровотечение, поэтому сосуд следует обернуть салфеткой, смоченной физиологическим раствором, и выждать 4—5 мин. Использование сосудосшивающего аппарата облегчает наложение циркулярного шва сосудов и улучшает его результаты. По окончании операции область сосудистого шва прикрывают мышечными тканями.

Наложить сосудистый шов «конец-в-конец» удается при дефектах стенки артерии не более 2-3 см длиной, при этом надо мобилизовать сосуд к центру и к периферии от раны на 10 см, согнуть конечность в суставе. В случае более обширных дефектов производят аутопластику артерий с использованием реверсированного отрезка большой подкожной вены неповрежденной нижней конечности (периферический конец вены подшивают к центральному концу артерии, чтобы венозные клапаны не препятствовали току крови).

Показанием к восстановлению поврежденных магистральных вен являются признаки венозной гипертензии, что чаще бывает при ранениях крупных вен нижних конечностей. Если в этой ситуации вену перевязывают, следует выполнить фасциотомию. При необходимости восстановления и артерии и вены сначала восстанавливают артерию. Обратная последовательность действий может привести к тромбоэмболии легочных артерий свертками крови, скапливающимися в просвете поврежденной вены.

Если ранение сосуда сочетается с переломом кости, то вначале производят остеосинтез, а затем восстановление сосуда. Чтобы избежать увеличения продолжительности ишемии во время остеосинтеза у раненых с признаками некомпенсированной ишемии, операцию целесообразно начинать с временного восстановления кровотока. Техника интраоперационного временного протезирования имеет некоторые отличия от описанной выше. Трубку соответствующего сосуда диаметра после введения в просвет закрепляют резиновыми турникетами, которые не повреждают сосудистую стенку. Кроме того, используются не линейные, а длинные петлеобразно изогнутые протезы, что позволяет безопасно проводить остеосинтез и другие манипуляции.

Первичную хирургическую обработку огнестрельной костно-мышечной раны следует проводить более тщательно. По показаниям допускается резекция концов отломков. На данном этапе предпочтение отдают накостному остеосинтезу. При обширных ранах выполняют внешний остеосинтез аппаратами.

При операциях на фоне угрожающей ишемии производят подкожное широкое рассечение всех фасциальных футляров ишемизированного сегмента с помощью длинных ножниц. Профилактическую фасциотомию при восстановлении артерий конечностей производят по следующим показаниям: поздние (более 4 ч) сроки восстановления кровотока при некомпенсированной ишемии конечности; длительное

(1,5—2 ч) пребывание на конечности кровоостанавливающего жгута; ранение сопутствующей магистральной вены; обширное повреждение мягких тканей и значительный отек конечности; тяжелое состояние раненого с предшествовавшим длительным периодом артериальной гипотонии.

Наиболее часто применяют фасциотомию на голени ввиду особенностей строения костно-фасциальных футляров. Техника ее заключается во вскрытии переднего и наружного футляров из одного продольного разреза на передне-наружной поверхности средней трети голени длиной 8-10 см и вскрытии поверхностного и глубокого задних футляров из такого же второго разреза на внутренней поверхности средней и нижней трети голени. Разрезы зашивают редкими швами для устранения ворот инфекции.

В послеоперационном периоде продолжают инфузионно-трансфузионную терапию, для устранения спазма-артерий вводят низкомолекулярные декстраны, дезагреганты и спазмолитики. Антикоагулянтную терапию при восстановлении сосудов в условиях этапного лечения обычно не проводят.

Эвакуация раненых после восстановления или перевязки сосудов, если позволяет общее состояние, возможна через 6—12 ч после операции. С 3-4-х по 10-е сутки эвакуация опасна ввиду возможности развития вторичного кровотечения. Перед эвакуацией всем раненым, независимо от характера вмешательства на сосудах, конечность обездвиживают транспортными шинами и накладывают провизорный жгут.

Наряду с артериальными и венозными сосудами могут повреждаться *нервы*. Наиболее часто травмируются лучевой, локтевой, срединный и седалищный нервы. При огнестрельных переломах плеча повреждение нервов отмечалось у 35,6% раненых, костей предплечья — у 30,5%, бедра — у 10,6% и костей голени — у 22,2% (К. А. Григорович).

Наличие перерыва нервного проводника устанавливают по отсутствию чувствительности в зоне его иннервации и соответствующей функции. При повреждении лучевого нерва на уровне плеча нарушается тыльное сгибание кисти и невозможно отвести большой палец. При повреждении срединного нерва на уровне плеча или верхней трети предплечья отсутствуют активная пронация предплечья, отведение кисти в лучевую сторону, противопоставление и сгибание большого пальца, приведение и отведение II-III пальцев и сгибание средних фаланг всех пальцев. При повреждении локтевого нерва нарушаются приведение и отведение выпрямленного большого пальца, а IV и V пальцы принимают когтеобразное положение.

При повреждении плечевого сплетения различают поражения верхнего и нижнего ствола, реже наблюдается тотальное поражение всего сплетения. При поражении верхнего ствола (C<sub>5</sub>—C<sub>6</sub>) возможности отведения плеча и сгибания предплечья ограничиваются, а при поражении нижнего ствола (C<sub>5</sub>—Th<sub>1</sub>) выпадает функция сгибания кисти и пальцев, а также мелких мышц кисти.

Повреждение большеберцового нерва в подколенной ямке сопровождается невозможностью подошвенного сгибания стопы и пальцев. При повреждении малоберцового нерва стопа отвисает, тыльное сгиба-

ние ее невозможно. Полный перерыв седалищного нерва сопровождается нарушением активной подвижности в стопе и пальцах.

*Первая помощь* сводится к остановке кровотечения, наложению асептической повязки и иммобилизации. Иммобилизацию конечности выполняют в положении, при котором нерв испытывает наименьшее натяжение, что предупреждает отвисание конечности и растягивание парализованных мышц (табл. 11).

*Лечение.* При переломах, осложненных повреждением нервов, прежде всего обеспечивают сопоставление отломков и их прочную фиксацию. Фиксацию осуществляют чаще путем внутреннего остеосинтеза или применением компрессионно-дистракционных аппаратов. В некоторых случаях, особенно при оскольчатых переломах верхних конечностей, в интересах прочной фиксации отломков и наложения шва нерва без натяжения выполняют экономную резекцию концов отломков. При благоприятных условиях, и особенно когда хирург владеет техникой шва нерва, накладывают первичный шов.

Таблица 11

Рациональная иммобилизация конечности при повреждении нерва  
(по К. А. Григоровичу)

Нервы	Положение в суставах
Плечевое сплетение, а также стволы в подмышечной впадине Лучевой нерв на плече	Плечо приведено, локоть согнут и выдвинут немного вперед Плечо приведено. Локоть согнут под углом меньше прямого: предплечье в среднем положении, кисть — в тыльном сгибании Плечо приведено. Локоть согнут под углом меньше прямого, предплечье сугшнировано, кисть и пальцы слегка согнуты
Срединный нерв на плече и предплечье	Плечо приведено. Локтевой сустав разогнут, предплечье супинировано, кисть согнута в локтевую сторону
Локтевой нерв на плече и предплечье	Сгибание в тазобедренном суставе Разгибание в тазобедренном суставе, сгибание в коленном до прямого угла, стопа под прямым углом
Бедренный нерв Седалищный нерв	Разгибание в тазобедренном суставе, сгибание в колене, стопа в положении разгибания Сгибание в колене, сгибание стопы
Малоберцовый нерв на уровне подколенной ямки Большеберцовый нерв на уровне подколенной ямки	

Если нет благоприятных условий, проводят лечение перелома; после заживления раны и консолидации перелома приступают к восстановительной операции на нервах.

*Первичный шов нерва* может быть выполнен при определенных условиях.

1. Не должно быть признаков гнойной инфекции, а после хирургической обработки можно наложить швы на рану.

2. Хирургу в совершенстве необходимо владеть техникой шва нерва.



1. Хирургический доступ должен обеспечить выделение концов травмированного нерва и их мобилизацию для устранения натяжения.

Острой бритвой экономно резецируют поврежденные участки («освежение») и накладывают эпиневральные швы таким образом, чтобы не скручивались концы нерва, не произошло сдавления, искривления и загиба пучков. При правильном наложении швов поперечные срезы обоих концов противопоставляют с наибольшей точностью.

Для шва нерва используют тонкую (8-9/0) из лавсана нить с режущей иглой. Швы накладывают через эпиневрии центрального и периферического отрезков нервов.

*Отсроченный шов нерва.* Нерв выделяют из образовавшихся вокруг него рубцов. Затем вскрывают его ложе без нарушения кровоснабжения кверху и книзу на расстояние, необходимое для мобилизации концов поврежденного нерва. Выполняют резекцию концов нерва и накладывают эпиневральные швы.

После остеосинтеза и сшивания нерва выполняют гипсовую иммобилизацию и проводят реабилитацию раненого. В настоящее время для более эффективного шва нервов применяют микрохирургическую технику, которая позволяет соединить микрошвами отдельные пучки нерва. Это особенно важно в связи с тем, что любой крупный многопучковый нерв на поперечном срезе на 30-70% представлен соединительной тканью. Это является одной из причин частых неудовлетворительных результатов традиционного эпиневрального шва. Второй особенностью микрохирургического шва нервов следует считать возможность сшивания соответствующих друг другу пучков после их идентификации, что существенно уменьшает удельный вес гетерогенной регенерации нервных волокон.

## ОСОБЕННОСТИ ОКАЗАНИЯ ПОМОЩИ И ЛЕЧЕНИЯ ПОСТРАДАВШИХ С КОМБИНИРОВАННЫМИ ПОРАЖЕНИЯМИ

Поражения, вызванные одновременным или последовательным воздействием двух или более поражающих факторов одного (в частности, ядерного) или различных видов оружия, принято называть комбинированными. Поражения обозначают по одному или нескольким поражающим факторам: комбинированные радиационные (КРП), комбинированные химические (КХП), комбинированные термо-механические поражения (КТМП).

### Комбинированные радиационные поражения

Комбинированные радиационные поражения (КРП) отличаются от повреждений, вызванных обычными видами оружия. Они характеризуются «синдромом взаимного отягощения» — лучевая болезнь ухудшает течение и исходы переломов, которые в свою очередь отягощают течение и прогноз лучевой болезни (табл. 12).

**Классификация  
комбинированных радиационных поражений**

Степень тяжести КРП (состав компонентов)	Поражающие факторы	Медицинская характеристика КРП
Легкая — I	Радиационные поражения меньше 2Гр, легкие травмы, ожоги I—IIА степени 10% поверхности тела	Общее состояние у большинства пораженных удовлетворительное; прогноз для жизни и здоровья благоприятный, специализированной помощи, как правило, не требуется; временная утрата бое- и трудоспособности не более 2 мес; в строй возвращаются практически все пораженные
Средняя — II	Радиационные поражения 2—3 Гр, травмы средней тяжести, ожоги до 10% или IIIБ—IV степени до 5%	Общее состояние у большинства пораженных определяется своевременностью и эффективностью медицинской помощи; срок лечения до 4 мес; в строй (к труду) возвращаются около 50% пораженных
Тяжелая — III	Радиационные поражения 3-4 Гр, травмы средней и тяжелой степени; ожоги всех степеней более 10% поверхности тела	Общее состояние тяжелое; прогноз для жизни сомнительный; выздоровление возможно только при раннем оказании всей необходимой помощи; срок лечения при благоприятном исходе 6 мес и более; возвращение в строй (к труду) — в отдельных случаях
Крайне тяжелая — IV	Радиационные поражения свыше 4-5 Гр, травмы средней степени и тяжелые; ожоги всех степеней более 10% поверхности тела	Общее состояние тяжелое и крайне тяжелое; прогноз для жизни и здоровья неблагоприятный при всех современных методах лечения; показана симптоматическая терапия.

Клиническое течение комбинированных радиационных поражений характеризуется четырьмя периодами:

1. *Начальный или период первичных лучевых и нелучевых реакций* (первые часы и сутки). Представлен наиболее тяжелыми симптомами травм и ожогов (боль, нарушение функций жизненно важных органов, явления шока). Признаки первичной реакции на лучевую травму (тошнота, рвота, головная боль, адинамия и др.) чаще замаскированы более выраженными проявлениями механической и термической травмы.

2. *Период преобладания нелучевых компонентов.* Отмечается более тяжелое клиническое течение травматической и ожоговой болезней. Чаще возникают инфекционные осложнения, раневое истощение, интоксикация, анемия.

3. *Период преобладания лучевого компонента.* В период разгара лучевой болезни развиваются некротические ангины, гингивиты, энтероколиты, пневмонии. Возникают многочисленные кровоизлияния в кожу

и слизистые оболочки, а также кровотечения. Отмечается генерализация раневой инфекции. Лучевая болезнь увеличивает зону некроза ран и время сращения переломов, так как этот период совпадает с началом консолидации перелома. Замедленное сращение переломов обусловлено снижением регенеративных возможностей и дистрофическими процессами, происходящими в организме при лучевой болезни.

*2. Период восстановления, реабилитации.* Четвертый период (период восстановления) характеризуют остаточные явления лучевых и нелучевых травм — астенический синдром, остеомиелиты, трофические язвы, контрактуры, рубцовые деформации.

***Объем помощи на этапах медицинской эвакуации***

Отсутствие у личного состава индивидуальных дозиметров для регистрации дозы радиационного воздействия затрудняет персоналу военно-медицинской службы на первых этапах диагностику степени тяжести лучевой болезни.

*Первая и доврачебная помощь* включает остановку кровотечения, наложение асептической повязки, введение обезболивающих препаратов, наложение транспортной иммобилизации. Раненого выносят из зоны радиоактивного заражения. При угрозе попадания радиоактивных веществ вовнутрь — ■ надевают противогаз. Купируют первичную лучевую реакцию при тошноте и рвоте, внутрь дают радиопротекторы.

*Первая врачебная помощь.* Проводят дозиметрию и частичную санитарную обработку раненых, смену повязок, загрязненных РВ. Остальные мероприятия проводят так же, как и при обычных огнестрельных переломах.

*Квалифицированная помощь.* После дозиметрического контроля и санитарной обработки проводят комплексную терапию шока, операции по жизненным показаниям (разрушение конечности, повреждение магистральных сосудов, нарастающий отек при синдроме длительного сдавления, анаэробная инфекция), вводят антибиотики, осуществляют мероприятия по выведению РВ, попавших в желудочно-кишечный тракт, и лечение лучевой болезни. При выполнении оперативных вмешательств тщательно проводят гемостаз, вводят препараты, повышающие свертываемость крови (аминокапроновая кислота, кальция хлорид, витамин К, проводят прямые переливания донорской крови).

*Специализированная помощь.* При радиационных комбинированных поражениях как можно раньше начинают комплексное лечение лучевой болезни. Лечение переломов проводят по общим правилам. Метод лечения выбирают в зависимости от характера и локализации перелома с учетом тяжести лучевой болезни. Обязательно применяют антибиотики. Все необходимые хирургические вмешательства предпринимают как можно раньше, в начале скрытого периода болезни. В период разгара лучевой болезни — только по жизненным показаниям.

При очень тяжелых ранениях конечности, сопровождающихся раздроблением костей, повреждением сосудов, нервов, целесообразно расширять показания к проведению ампутации по первичным показаниям.

## Комбинированные термо-механические поражения

Комбинированные термо-механические поражения (КТМП) представляют собой сочетание ожогов, полученных при воздействии на организм светового излучения ядерного взрыва, пламени пожаров, зажигательных смесей, с механическими травмами, вызванными ударной волной или различными ранящими снарядами (пули, осколки, минно-взрывные ранения). Тяжесть механической травмы, ее локализация, а также обширность и глубина ожога определяют в совокупности особенности патогенеза и клинического течения термо-механических поражений.

Развивается сложный по этиологии и патогенезу ожогово-травматический шок. Кровотечение из поврежденных тканей и органов, плаз-мо- и лимфопотеря в травмированные и обожженные ткани обуславливают развитие гиповолемии, нарушения гемодинамики и транспорта кислорода. Существенное значение имеют нарушения функции поврежденных органов, в том числе и обожженных участков кожи. Уменьшение кровоснабжения тканей и органов вследствие гипотонии способствует нарастанию гипоксемии, ацидозу, появлению в крови токсических веществ — медиаторов воспаления. Интоксикация усиливается при всасывании продуктов распада из травмированных, обожженных и ишемизированных тканей, вызывая нарушения функции почек и печени. Синдром взаимного отягощения при таких поражениях выражается в утяжелении общей реакции на комбинированную травму, особенно в раннем ее периоде. Шок развивается быстрее и выражен в большей степени, чем при таких же изолированных ожогах или механических травмах.

При КТМП механическое повреждение (полостные ранения, множественные повреждения опорно-двигательного аппарата) вначале вызывает преобладание в клинической картине признаков травматического шока, а затем с большей выраженностью проявляется более продолжительный по течению ожоговый шок.

Ожог и механическое повреждение и после устранения шока продолжают отягощать состояние пораженного и создают серьезные затруднения при проведении лечения.

Сращение переломов, сочетающихся с ожогами как в одной, так и в разных анатомических областях, происходит замедленно. Наиболее неблагоприятным является сочетание ожога и перелома в одной и той же анатомической области.

***Объем помощи на этапах медицинской эвакуации***

Для эффективного оказания медицинской помощи решающее значение имеет распределение обожженных по тяжести. Их подразделяют на:

- 1) легкообожженных — с поверхностными, преимущественно ожогами II—IIIa степени, не превышающими 10% поверхности тела;
- 2) обожженных средней степени тяжести, к которым относят:
  - пострадавших с обширными (более 10% поверхности тела) ожогами II—IIIa степени;
  - имеющих глубокие ожоги IIIb—IV степени на ограниченной площади (до 10% поверхности тела);

3) тяжелообожженных, у которых глубокие ожоги ШБ—IV степени занимают больше 10% поверхности тела;

4) обожженных крайне тяжелой степени — с глубокими ожогами более 40% поверхности тела.

*Догостпитальная помощь* существенных отличий не имеет. Дополнительный объем предусматривает питье щелочно-солевых растворов. При оказании *первой врачебной помощи* тяжелообожженным, находящимся в состоянии шока, проводят инфузионную терапию: переливание внутривенно струйно глюкозо-солевых растворов (изотонический раствор хлорида натрия, раствор рингер-лактата, трисоль, 5% раствор глюкозы) в объеме, обеспечивающем первичную стабилизацию основных показателей гемодинамики (пульса, артериального давления). В зависимости от тяжести шока следует переливать до 2—3 л этих растворов.

*Квалифицированная и специализированная помощь.* Проводят комплексную терапию ожогового и травматического шока. При переломах, сочетающихся с ожогами в одной и той же анатомической области, осуществляют некротомию, фиксацию отломков производят компрессионно-дистракционными аппаратами. Имобилизация отломков гипсовой повязкой может быть применена лишь при различной локализации ожога и перелома.

При ограниченных, но глубоких ожогах, сочетающихся с переломом, выполняют раннюю некрэктомию, репозицию отломков и их фиксацию компрессионно-дистракционным аппаратом. Костные отломки прикрывают мышцами и проводят пластическое закрытие раны кожными трансплантатами (сплошными или сетчатыми трансплантатами, «марочным» способом).

Общее тяжелое состояние, угрожающее жизни при переломе, сочетающемся с глубоким распространенным ожогом, является показанием к ампутации конечности.

### Комбинированные химические поражения

Комбинированные химические поражения возникают в результате одновременного или последовательного воздействия на организм отравляющих веществ, механической или термической травм. При различных ситуациях отравляющие вещества (ОВ) могут попадать в организм не только через рану, но и через дыхательные пути, желудочно-кишечный тракт, кожные покровы. Во всех случаях развиваются комбинированные химические поражения, имеющие существенные отличия от течения изолированной травмы или острой интоксикации ОВ.

При всех химических поражениях развиваются симптомы местного и общего (резорбтивного) действия химического агента, которые зависят от поражающих свойств, дозы, времени воздействия, площади пораженного участка тела, пути и скорости проникновения ОВ.

При попадании в рану фосфорорганических отравляющих веществ (ФОВ), помимо общерезорбтивного действия, последние оказывают и

местное воздействие. Оно проявляется фибриллярными подергиваниями вокруг раны и повышенной кровоточивостью. Раневой процесс при острой интоксикации ФОБ характеризуется значительными деструктивными изменениями, крайне вялыми репаративно-пролиферативными процессами, а также большим количеством осложнений раневой инфекцией. При резорбции ФОБ через рану развивается характерная клиническая картина интоксикации. С первых минут после поражения возникают резкое возбуждение, одышка, некоординированные движения. Затем развиваются гиперсаливация, клочущее дыхание, судороги вначале тонического характера, постепенно перерастающие в клонические, генерализованные. Развивается бронхоспазм, ларингоспазм, цианоз. Быстро наступает коматозное состояние и смерть.

Раны, зараженные ОБ кожно-резорбтивного действия, характеризуются глубокими деструктивно-некротическими изменениями в пораженных участках, склонностью к раннему развитию тяжелых форм раневой инфекции, вялой регенерацией и длительностью процесса заживления.

Рана, зараженная ипритом, имеет следующие особенности: от раны исходит специфический запах иприта (горчицы, чеснока или горелой резины); на ее поверхности можно обнаружить темно-масляные пятна ОБ; ткани в ране приобретают буро-коричневую окраску; через 3-4 ч после воздействия иприта появляется отек по краям раны и гиперемия окружающей кожи; к исходу первых суток на коже вокруг раны образуются небольшие пузыри (буллезный дерматит), которые затем сливаются друг с другом; общерезорбтивное действие иприта проявляется угнетением, апатией, снижением артериального давления, головокружением, головной болью, рвотой, повышением температуры тела до 38,0-39,5° С, геморрагическим энтероколитом, судорогами; возможно развитие коматозного состояния.

Ткани приобретают вид «вареного мяса», мышцы перестают кровоточить, не сокращаются, легко рвутся. Поверхность раны тусклая, в последующем выполняется бледными грануляциями. Рана окружена оmozололей кожей, вокруг образуются гнойные затеки. Заживление раны протекает медленно, с образованием обширных, спаянных с подлежащими тканями, склонных к изъязвлению рубцов, пигментацией кожи вокруг них.

Поражение кости проявляется некротическим оститом и длительно текущим остеомиелитом с образованием поздно отторгающихся секвестров. Поражение суставов сопровождается некрозом суставных хрящей и околоуставных тканей. Попадание ОБ типа иприта на стенку сосуда вызывает ее некроз, развивается тромбоз в месте поражения. В случае развития раневой инфекции возможно вторичное кровотечение.

### ***Объем помощи на этапах медицинской эвакуации***

При поражениях ОБ кожно-резорбтивного действия ведущим звеном помощи является механическое удаление яда и дегазация зараженных тканей. Поражения ФОБ требуют первоочередных лечебных меро-

приятий, направленных на ликвидацию проявлений интоксикации и восстановление жизненно важных функций организма.

*Первая врачебная помощь* включает: частичную санитарную обработку, при возможности, со сменой белья и обмундирования; повторное введение антидотов; оксигенотерапию и искусственное дыхание с помощью кислородных ингаляторов; при поражении ФОБ — введение раствора промедола, сердечных и дыхательных аналептиков и прессорных средств, антибиотиков и противостолбнячной сыворотки.

При поражении ФОБ обработку кожных покровов вокруг ран проводят смесью 8% раствора натрия бикарбоната и 5% раствора перекиси водорода (смесь готовится перед применением), а самой раны — 5% раствором натрия бикарбоната; при поражении ипритом — обработку кожных покровов вокруг раны — 10% спиртовым раствором хлорамина, а раны — 5—10% раствором перекиси водорода; при поражении люизитом — обработку окружности раны — 5% спиртовым раствором йода или раствором Люголя, а раны — 5% раствором перекиси водорода.

*Квалифицированная и специализированная медицинская помощь* раненым с комбинированными химическими поражениями заключается прежде всего в хирургической обработке ран. Лучший результат достигается после оперативных пособий, выполненных в первые часы после поражения, но хирургическая обработка показана и в поздние сроки. Оперативное вмешательство противопоказано при наличии отека легких, выраженной асфиксии, судорогах, снижении артериального давления ниже 80 мм рт. ст. и тахикардии более 120 ударов в минуту.

Радикальная хирургическая обработка ран, зараженных ОБ, должна проводиться в возможно ранние сроки, в строго установленной последовательности. Кожные края раны иссекают в пределах явно нежизнеспособных участков. Подкожную жировую клетчатку иссекают особенно тщательно, поскольку она может длительно удерживать ОБ.

Иссечение мышц также должно быть достаточно радикальным. Костная ткань хорошо адсорбирует и удерживает ОБ. Поэтому при хирургической обработке костной раны следует удалять не только свободно- лежащие в ране костные осколки, но и крупные осколки, связанные с надкостницей и окружающими мягкими тканями. Проводят резекцию концов отломков, зараженных ОБ, в пределах здоровых тканей. Рану рыхло тампонируют тканевыми сорбентами. В случае отсутствия таковых используют салфетки, смоченные полидегазирующим раствором из ИПП-10. Основной компонент препарата 3-этиленгликоль обеспечивает высокий гидрофильный и сорбционный, а также бактерицидный эффект. Наложение первичного шва во всех случаях недопустимо. Иммобилизацию отломков осуществляют простейшими аппаратами, поскольку применение гипсовой повязки ограничено из-за возможного развития отека тканей.

Все манипуляции во время операции производят с помощью инструментов. Перчатки в ходе операции протирают 5—10% спиртовым

## ТРАВМАТОЛОГИЯ И ОРТОПЕДИЯ

раствором хлорамина. При нарушении целостности перчаток их снимают, обрабатывают руки дегезирующей жидкостью и надевают новые. Соблюдают правила «токсикологической асептики».

Наряду с хирургической обработкой ран проводят антидотную, а также интенсивную инфузионно-трансфузионную терапию, направленную на восстановление функций жизненно важных органов и дезинтоксикацию.



## Глава 8

# ТРАВМАТИЧЕСКИЕ ВЫВИХИ

Вывихом (*luxatio*) называется полное разъединение суставных концов двух сочленяющихся костей с разрывом капсулы и связок. Частичное смещение суставных поверхностей называется подвывихом (*subluxatio*).

Вывихи классифицируют по сместившейся периферической части конечности.

Различают закрытые, открытые, осложненные и неосложненные вывихи и подвывихи. Применявшиеся ранее термины «свежий», «несвежий» и «застарелый» вывихи целесообразно заменить термином «вывих» с указанием срока давности.

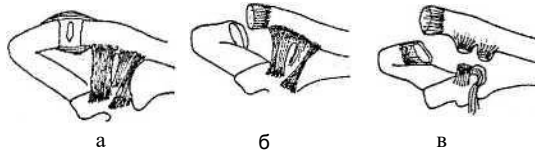
При открытых вывихах имеется рана, сообщающаяся с полостью сустава. Осложненные вывихи сопровождаются внутрисуставными или околосуставными переломами (переломовывихи), повреждением магистральных сосудов и нервных стволов.

### ВЫВИХ ЛОПАТКИ

Вывих лопатки встречается крайне редко и возникает при форсированном потягивании (тракции) за руку, а также воздействию травмирующей силы непосредственно на лопатку. Лопатка смещается кнаружи, а нижний угол ущемляется между ребрами по задней подмышечной линии. Ромбовидная и зубчатая мышцы повреждаются частично.

*Симптомы.* Боль в области лопатки, усиливающаяся при попытке выполнить движения. Область лопатки деформирована, очертания ее необычны. При пальпации не представляется возможным определить вертебральный край лопатки и нижний ее угол. Лопатка фиксирована и неподвижна.

*Лечение.* Местная анестезия 40—50 мл 0,5% раствором новокаина. Раствор анестетика вводят под лопатку. Больной находится в положении на животе. Помощник отводит и вытягивает руку вверх. Хирург оказывает давление на наружную поверхность лопатки. После вправления производят иммобилизацию гипсовой повязкой Дезо сроком на 3 нед.



**Рис. 118.** Схема связочного аппарата ключично-акромиального соединения (а), частичного повреждения связок (б), полного повреждения (в)

### ВЫВИХ КЛЮЧИЦЫ

**Вывих акромиального конца ключицы.** Вывих акромиального конца встречается значительно чаще, чем вывих грудинного конца, и происходит в результате падения на плечевой сустав или под влиянием удара. При разрыве верхней и нижней акромиально-ключичных связок образуется подвывих ключицы. Вывих развивается в случаях, когда разрывается и клювовидно-ключичная связка (ромбовидная и трапециевидная) (рис. 118).

*Симптомы.* Припухлость и ступенеобразная деформация в области надплечья. При надавливании на выступающий конец ключицы деформация устраняется, при прекращении давления — возникает снова («симптом клавиши»).

Диагноз подтверждают рентгенограммой в прямой проекции при вертикальном положении больного. Акромиальный конец ключицы смещается кверху так, что его нижний контур находится на уровне верхнего края акромиального отростка или даже выше его. При неполном смещении ключицы выполняют снимок обеих ключиц с нагрузкой, для чего к запястьям фиксируют грузы 5 кг. В случае полного смещения суставных поверхностей, обнаруживаемого под нагрузкой, ставят диагноз «вывих».

*Первая помощь.* Накладывают марлевую повязку Дезо и пострадавшего направляют в больницу.

*Лечение.* Вывих устранить легко, однако удержать ключицу в правильном положении не удастся даже при использовании специальных повязок и шин. Наступает рецидив вывиха. Поэтому консервативные методы эффективны только для лечения подвывихов акромиального конца ключицы. Применяют гипсовую повязку Смирнова—Вайнштейна, дополненную лямкой-пелотом, на срок 4—5 нед.

Лечение вывихов акромиального конца ключицы оперативное. Предложены операции, направленные на восстановление разорванных связок, однако в этом нет необходимости, т. к. вправление ключицы и надежная ее фиксация обеспечивают рубцовое сращение поврежденных связок. Наиболее распространена операция вправления ключицы и фиксации ее гвоздем.

Вправлять вывихи ключицы сроком более 3 нед давности даже открытым способом нет смысла. Во-первых, это травматичная операция. Во-вторых, если даже удастся полностью вправить ключицу, в последу

ющем, как правило, развивается деформирующий артроз акромиально-ключичного сустава, возникает боль, подвижность ограничивается и приходится прибегать к резекции ключицы. Поэтому при застарелых вывихах выполняют косую резекцию акромиального конца ключицы так, чтобы был устранен контакт с акромиальным отростком и конец ключицы не выстоял под кожей.

**Вывих грудинного конца ключицы.** Вывих грудинного конца ключицы происходит в результате действия силы на переднюю поверхность плеча. Чаще отмечаются передние вывихи и реже — задние.

*Симптомы.* При вывихе наблюдаются деформация в области грудино-ключичного сочленения и болезненность. При переднем вывихе имеется подкожный выступ конца ключицы, при заднем — западение. При пальпации определяют сместившийся конец ключицы. Диагноз уточняют рентгенологическим исследованием.

*Лечение.* Накладывают повязку Дезо. Пострадавшего направляют в госпиталь (больницу) для закрытого вправления или оперативного лечения. Цель операции — устранение смещения ключицы и удержание в правильном положении на период образования рубцов.

Закрытое вправление проводят под местным обезболиванием 15 мл 1% раствора новокаина. В положении больного сидя, ассистент упирается коленом в межлопаточную область и разводит плечи пострадавшего. При переднем вывихе хирург надавливает на выстоящий конец ключицы. Вывих легко вправить, однако удержать ключицу трудно. Иммобилизацию выполняют 8-образной гипсовой повязкой в течение 5-6 нед.

При неудавшемся вправлении выполняют фиксацию ключицы винтом длиной 5 см или лавсановой лентой. Оперативное вправление ключицы может быть осуществлено и с применением П-образного трансоссального шва.

## ВЫВИХ ПЛЕЧА

Вывих плеча составляет 50—60% среди всех травматических вывихов. Распространенность вывиха плеча объясняется анатомо-физиологическими особенностями плечевого сустава. Это высокоподвижное шаровидное сочленение костей. Суставная впадина лопатки эллипсоидной формы, уплощена и контактирует с большой круглой головкой плечевой кости в каждый момент движения лишь на участке, не превышающем одной четверти суставной поверхности. Стабильность суставных концов обеспечивается капсульно-связочными структурами — статическими стабилизаторами (суставной губой, клювовидно-плечевой, верхней, средней и нижней суставно-плечевыми связками, капсулой).

Суставно-плечевые связки содержат двигательные нервные окончания — механорецепторы, связанные рефлекторной дугой с параартикулярными мышцами. Вращающая манжета, а также сухожилие длинной головки двуглавой мышцы вызывают динамическую компрессию го-

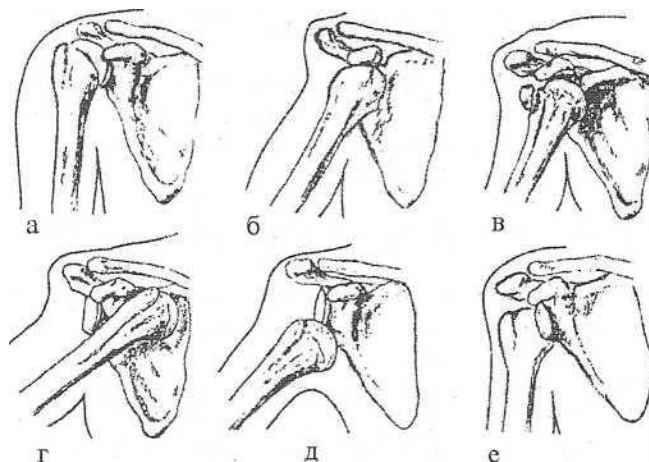


Рис. 119. Классификация вывихов плеча по Каплану:

*а* — нормальный сустав; *б* — подклювовидный вывих; *в* — подклювовидный вывих с отрывом большого бугорка плечевой кости; *г* — подключичный; *д* — подключичный; *е* — задний вывих

ловки плеча и суставной впадины и тем самым повышают стабильность сустава. Таким образом, стабильность сустава обеспечивается статическими и динамическими механизмами, функционирующими в тесной взаимосвязи.

**Классификация.** В зависимости от положения вывихнутой головки различают передний, нижний и задний вывихи. Передний вывих встречается в 75%, нижний — в 23% и задний — в 2% случаев. Передние вывихи подразделяют на подклювовидный (75%) и подключичный (10—15%). Среди нижних вывихов выделяют подмышечный («блокирующий» или «напряженный») вывих плеча (рис. 119).

Передний вывих плеча возникает, как правило, при падении на отведенную и вытянутую руку. В результате упора большого бугорка плеча в задне-верхний край суставной впадины лопатки и акромиальный отросток образуется двулучий рычаг (короткое плечо — головка и длинное — вся рука). Длина верхней конечности (примерно 1 м) в 40 раз больше радиуса головки плечевой кости (2,5 см), поэтому сила воздействия на капсулу в 40 раз превышает величину травмирующей силы, приложенной к верхней конечности. Головка плеча действует на переднюю стенку сустава, при этом натягиваются и отрываются от шейки лопатки суставная губа и капсула сустава в передненижнем отделе (повреждение Банкарта). Соударение передних отделов суставной впадины лопатки с задне-наружным сектором головки плечевой кости приводит к образованию костно-хрящевого перелома головки (повреждение Хилла—Сакса).

**Симптомы.** Голова и туловище больного наклонены в поврежденную сторону. Плечо отведено, обычно пострадавший его поддерживает рукой. Движения в руке крайне болезненны. Очертания плечевого сустава изменены: под кожей вырисовываются контуры акромиального

отростка, а непосредственно под ним — западение. Ось плеча смещена кнутри и проходит через клювовидный отросток или середину ключицы. Пассивные движения в суставе невозможны из-за боли, а при попытке их выполнения отмечают пружинящее сопротивление рефлекторно сократившихся мышц. Головка плечевой кости пальпируется под клювовидным отростком или под ключицей. Плечо при измерении от акромиального отростка до локтевого сустава укорочено. При подмышечном вывихе плечо отведено, головка прощупывается в подмышечной ямке.

Задний вывих встречается редко. Он возникает при прямом насилии. Головка смещается кзади и может располагаться под акромиальным отростком лопатки или в подостной ямке.

Сместившаяся головка плеча может сдавить или повредить плечевое сплетение, отдельные нервные стволы, а также сосуды. Чаше других повреждается подкрыльцовый нерв. Осложнение влечет за собой паралич дельтовидной мышцы и анестезию участка кожи этой области. При вывихе плеча могут повреждаться подлопаточная, надостная, полостная и малая круглая мышцы, прикрепляющиеся к бугоркам плечевой кости. Вывихи плеча осложняются переломом большого бугорка плечевой кости (до 15%). Фрагмент большого бугорка может оставаться на месте, смещаться вместе с плечом кпереди или под акромиальный отросток, препятствуя вправлению. При отрыве большого бугорка пальпаторно определяют локальную болезненность, а в более поздние сроки появляется обширное кровоизлияние, которое не характерно для неосложненных вывихов плеча. Иногда вывих плеча сочетается с переломом хирургической шейки или головки плечевой кости.

При подозрении на задний вывих необходимо выполнить рентгенографию в аксиальной или боковой (трансторакальной) проекции.

*Первая помощь.* Накладывают лестничную шину или мягкую повязку Дезо.

*Лечение.* Вправление переднего вывиха плеча выполняют под местным или общим обезболиванием. Местное обезболивание начинают с премедикации 1 мл 2% раствора промедола, затем в полость плечевого сустава и окружающие ткани вводят 50—70 мл 0,5% раствора новокаина.

Вправление проводят как можно раньше. Среди разных способов вправления плеча наибольшее признание получили тракционные (Джанелидзе, Мухина-Мота и Гипократа) и ротационные (Кохера). Методами Джанелидзе, Мухина-Мота лучше вправлять вывих плеча, осложненный отрывом большого бугорка. Вправление таких вывихов ротационным методом (Кохера) может привести к его дополнительному смещению (рис. 120).

1. Способ Джанелидзе. Местная анестезия. Пострадавшего укладывают на тот бок, где имеется вывих, с небольшим наклоном назад таким образом, чтобы угол стола приходился на подмышечную впадину, угол лопатки надежно упирался в край стола, а голову больного можно было удобно уложить на дополнительный столик. К запястью свободно свисающей конечности целесообразно прикрепить груз 3-5 кг. В таком положении рука остается в течение 20 мин, до наступления доста-

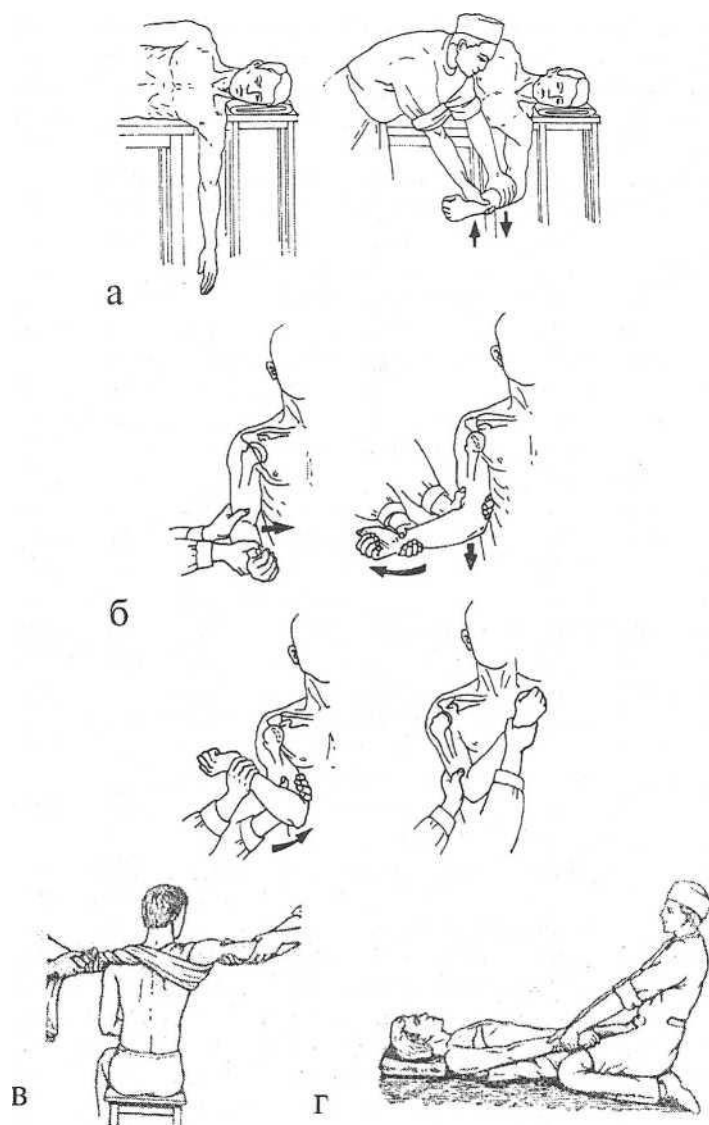


Рис. 120. Способы вправления вывиха плеча:  
по Джанелидзе (а), Кохеру (б), Мухину-Моту (в), Гиппократу (г)

точного расслабления мышц. Хирург становится со стороны лица больного и своей рукой (одноименной с вывихнутым плечом) фиксирует область локтевого сустава вывихнутой конечности, согнутого под прямым углом, а второй рукой захватывает предплечье выше лучезапястного сустава и постепенно выполняет вытяжение вниз. Обычно при этом происходит вправление вывиха. В редких случаях приходится прибегать, помимо вытяжения, к ротационным движениям плеча или давлению на головку плечевой кости из подкрыльцовой ямки.

2. Способ Мухина—Мота. Пострадавшего укладывают на спину либо усаживают на табурет. Лопатку фиксируют простыней или полотенцем, перекинутыми в виде петли через плечо и подкрыльцовую ямку назад. За скрещенные на спине концы петли помощник проводит противовытяжение. Хирург захватывает поврежденную конечность одной рукой над локтевым суставом, а другой — за предплечье и выполняет вытяжение с одновременным отведением плеча. При отведении плеча выше горизонтальной линии обычно наступает вправление вывиха. Если вправления достигнуть не удастся, второй помощник помогает вправлению, надавливая на головку пальцами своей руки при продолжающемся отведении и вытяжении конечности.

3. Способ Кохера. После местного обезболивания пострадавшего усаживают на табурет и приступают к вправлению. Первый момент: помощник руками фиксирует оба надплечья. Хирург захватывает двумя руками согнутое под прямым углом предплечье, затем, осуществляя вытяжение, приводит плечо к грудной клетке. Второй момент — продолжая вытяжение, плечо ротируют кнаружи (этот момент необходимо выполнять медленно). Третий момент — продолжая вытяжение, и оставляя плечо в положении наружной ротации, перемещают его периферический отдел к средней плоскости тела. Четвертый момент — конечность ротируют внутрь, закидывая кисть за здоровое надплечье. Во время вправления не рекомендуется делать резких движений, т. к. при использовании плеча как рычага развивается усилие, способное вызвать перелом в области хирургической шейки или отрыв бугорка. Последнее особенно опасно у пожилых людей.

4. Способ Гиппократа (военно-полевой способ). Название способа сохранилось с древних времен. Его применяют, если другие методы применить нельзя. В полевых условиях пострадавшего укладывают спиной на землю или пол. Хирург садится с поврежденной стороны лицом к нему, отводит руку и помещает в подмышечную впадину пятку своей разнутой ноги, одноименной с вывихнутым плечом. Затем он выполняет вытяжение с противоупором и медленно приводит руку больного к туловищу. Пятка хирурга, являясь точкой опоры двухплечего рычага, выталкивает головку плечевой кости в суставную впадину.

При неуспехе вправления вывиха прибегают к оперативному вправлению.

После устранения вывиха сустав иммобилизируют гипсовой повязкой Дезо в течение 4 нед. После окончания периода иммобилизации проводят курс восстановительного лечения, предусматривающий пассивную и активную разработку движений в суставе, массаж, миостимуляцию. Больным рекомендуют приступать к физической активности на бытовом уровне через 3—4 мес после травмы. Спортсменов и лиц, занимающихся тяжелым физическим трудом, допускают к выполнению физических нагрузок на прежнем уровне не ранее чем через 5-6 мес.

Вывих плеча со сроком давности более 3 нед возникает ввиду неправильно поставленного диагноза или анатомического препятствия: сухожилие длинной головки двуглавой мышцы, оторванный большой бугорок, ущемление головки плеча капсулой.

Успешно вправить такие вывихи плеча удается редко. Это делают под наркозом и достаточно осторожно, чтобы не повредить сосудисто-нервный пучок. При неудаче закрытого вправления вывиха прибегают к оперативному лечению. Открытое вправление завершают временной фиксацией спицами либо лавсанопластикой.

Привычный вывих плеча — патологическое состояние, характеризующееся частым возникновением вывихов без значительного травмирующего воздействия на конечность. Приблизительно у 50% больных травматические вывихи осложняются привычным вывихом плеча. Повреждения элементов сустава, возникающие при первичном вывихе, приводят к несостоятельности переднего отдела капсулы и способствуют нарушению центрации головки плеча и баланса мышц плечевого пояса. С. А. Новотельнов (1938) при проведении хронаксиметрии мышц области плечевого сустава у больных установил частичные парезы дельтовидной, надостной и подостной мышц. Многократные вывихи вызывают еще большее растяжение и ослабление капсулы и околосуставных мышц, а также способствуют дополнительному повреждению суставных поверхностей.

*Симптомы.* Рецидивы вывихов плеча происходят без значительного внешнего воздействия. У некоторых больных вывихи наступают по нескольку раз в месяц и чаще. Нередко больные вправляют вывих самостоятельно.

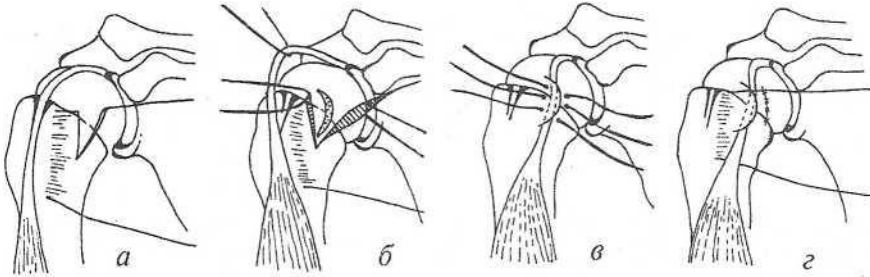
Симптомы привычного вывиха обусловлены вторичным дисбалансом мышц плечевого пояса и рефлекторным напряжением мышц — активных стабилизаторов в момент начала дислокации головки плеча. Симптом Вайнштейна заключается в ограничении активной наружной ротации руки, отведенной до горизонтали и согнутой на 90° в локтевом суставе. Его определяют в вертикальном положении больного у стены, сравнивая движения в плечевых суставах. Симптом Бабича — рефлекторный «мышечный контроль», вызывающий затруднение выполнения пассивных движений в нестабильном плечевом суставе. Симптом «ножниц» Иовлева—Карелина возникает также вследствие рефлекторного напряжения мышц и проявляется отставанием больной руки от здоровой при одновременном поднимании вытянутых рук вверх.

Применяют также специальные методы исследования, такие как определение электровозбудимости мышц, электромиографию, рентгенографию, ультразвуковое исследование и артроскопию.

Электромиографические исследования позволяют установить снижение активности некоторых мышц области плечевого сустава в 2—3 раза. Симптом Новотельнова — снижение электровозбудимости мышц плечевого пояса на фарадический и гальванический ток (наблюдается при длительном течении заболевания).

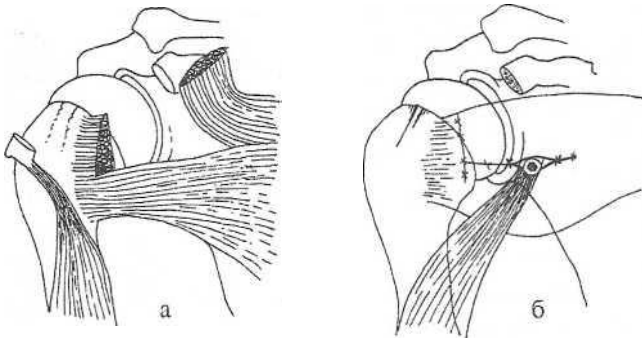
Рентгенограммы плечевого сустава выполняют в следующих проекциях: передне-задняя в положении внутренней ротации конечности (с целью выявления костно-хрящевого дефекта головки плеча в задне-наружном отделе) и аксиальная. На рентгенограммах может опреде-





**Рис. 121.** Схема операции Ткаченко:

*a* — рассечение сухожилия подлопаточной мышцы; *б* — мобилизация сухожилия длинной головки двуглавой мышцы плеча и формирование расщеп на головке плечевой кости; *в* — транспозиция сухожилия двуглавой мышцы в расщеп и фиксация его чрескостными швами; *г* — шов сухожилия подлопаточной мышцы над сухожилием двуглавой мышцы



**Рис. 122.** Схема операции Бристоу:

*a* — остеотомия клювовидного отростка; *б* — формирование костного ложа с отверстием в передне-нижнем отделе шейки лопатки

ляться перелом или дефект костной ткани головки плеча, в нижнем отделе суставной впадины лопатки, «секирообразная» форма головки, остеопороз в области большого бугорка плечевой кости.

Ультразвуковое исследование позволяет оценить состояние мягкотканых структур сустава (суставную губу, сухожилия вращающей манжеты плеча и длинной головки двуглавой мышцы).

При артроскопии плечевого сустава выявляют повреждение комплекса «суставная губа — связки капсулы», костно-хрящевой дефект головки плеча и края суставной впадины лопатки.

Для лечения привычного вывиха плеча предложено более 150 способов оперативных вмешательств. Наиболее часто используют операции по созданию дополнительных связок, удерживающих головку плечевой кости, в частности тенodes с транспозицией и трансоссальной фиксацией сухожилия длинной головки двуглавой мышцы плеча (операция Ткаченко, рис. 121), или дополнительной преграды вывиху путем переноса клювовидного отростка лопатки (операция Бристоу, рис. 122).

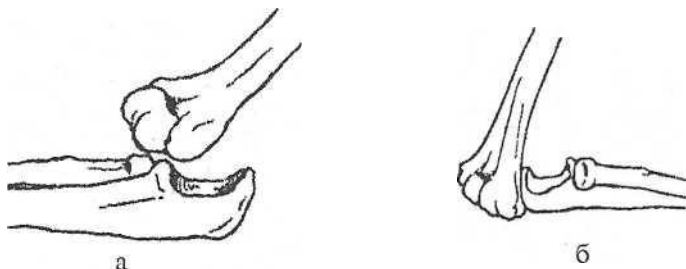


Рис. 123. Схема заднего (а) и переднего (б) вывихов предплечья

### ВЫВИХ ПРЕДПЛЕЧЬЯ

Вывих предплечья может быть задним, задне-боковым и передним (рис. 123). Передний вывих встречается редко и, как правило, сочетается с переломом локтевого отростка. Задний вывих происходит в результате чрезмерного разгибания в локтевом суставе при падении на вытянутую руку, при этом локтевой отросток становится точкой опоры для костей предплечья, а сместившийся вперед дистальный конец плеча разрывает суставную сумку и внедряется в образовавшийся дефект, венечный отросток локтевой кости смещается в локтевую ямку плеча, иногда происходит его перелом.

*Симптомы.* Область локтевого сустава деформирована, увеличена в объеме (гематома), локтевой отросток необычно выстоит кзади. Рука находится в положении сгибания в локтевом суставе под углом 120—140°, отмечаются «пружинящее» сопротивление и боль при попытке движений в суставе. Под натянутой кожей прощупываются локтевой отросток и головка лучевой кости. Взаимоотношение классических точек задней поверхности локтевого сустава нарушено. Локтевой отросток и надмышечки в норме образуют равнобедренный треугольник с углом 140° и вершиной, обращенной к предплечью (треугольник Гюте-ра). При наличии вывиха точки находятся на одной линии или образуется треугольник с вершиной, направленной в сторону плеча. Верхушка локтевого отростка располагается выше линии, соединяющей надмышечки плеча (линия Маркса).

При заднем вывихе рентгенологическим исследованием можно установить смещение костей предплечья кзади, когда венечный отросток находится в локтевой ямке. По рентгенограммам исключают перелом локтевого, венечного отростков и надмышечков плеча.

*Первая помощь.* Введение анальгетиков, транспортная иммобилизация, эвакуация пострадавшего в госпиталь (больницу).

*Лечение.* Вправление костей предплечья лучше проводить под проводниковой или общей анестезией.

Существует два способа вправления заднего вывиха — переразгибанием и сгибанием. Первый метод менее травматичен и поэтому применяется чаще.

*Вправление заднего вывиха предплечья переразгибанием.* Положение больного — на спине. После обезболивания помощник, охватив руками плечо больного, фиксирует его и осуществляет противовытяжение. Хирург, переразгибая руку в локтевом суставе, выводит венечный отросток из локтевой ямки, выполняет вытяжение (до смещения локтевого отростка в локтевую ямку), а затем при продолжающемся вытяжении сгибает локтевой сустав.

*Вправление заднего вывиха предплечья сгибанием.* Больного укладывают на спину на стол при согнутой в плечевом и локтевом суставах руке так, чтобы плечо находилось вертикально, а предплечье — горизонтально над грудью больного. Хирург охватывает кистями плечо больного, накладывает большие пальцы на локтевой отросток и, надавливая на плечо спереди назад, одновременно проталкивает локтевой отросток вперед. В этот момент помощник осуществляет тягу по длине предплечья и сгибание в локтевом суставе.

При вправлении переднего вывиха прежде всего необходимо добиться расслабления сгибателей предплечья. Этого достигают сгибанием в локтевом и плечевом суставах. Ассистент, осуществляя тракцию по длине предплечья, постепенно его сгибает. В этот момент хирург одной рукой оттягивает проксимальный конец предплечья кзади и дистально, а второй — нижний конец плеча смещает кпереди и проксимально до тех пор, пока не будет ликвидировано ущемление заднего отдела капсулы сустава.

После вправления вывиха конечность иммобилизируют двумя гипсовыми лонгетами до верхней трети плеча в среднем положении предплечья между пронацией и супинацией при сгибании в локтевом суставе под углом  $90^\circ$  в течение 10—12 дней. После снятия повязки выполняют лечебную гимнастику и легкие тепловые процедуры. При значительных кровоизлияниях в мягкие ткани вывихи могут осложняться оссифицирующим миозитом, приводящим к стойкой контрактуре, поэтому нельзя назначать массаж и другие процедуры, наносящие дополнительное раздражение.

## ВЫВИХ ПОЛУЛУННОЙ КОСТИ ЗАПЯСТЬЯ

Вывих полулунной кости происходит при падении на вытянутую руку и форсированном тыльном сгибании в лучезапястном суставе. В этом положении полулунная кость «выдавливается» головкой головчатой кости, разрывается тыльная связка кисти и кость, фиксированная на ладонной связке, смещается в ладонную сторону.

*Симптомы.* Припухлость и ограничение подвижности в лучезапястном суставе. На ладонной поверхности, соответственно положению сместившейся кости, определяются припухлость и болезненность при пальпации. Пальцы кисти находятся в положении сгибания. Нередко наблюдается сдавление срединного нерва или его ушиб.

На боковой рентгенограмме определяется смещение полулунной кости (рис. 124).

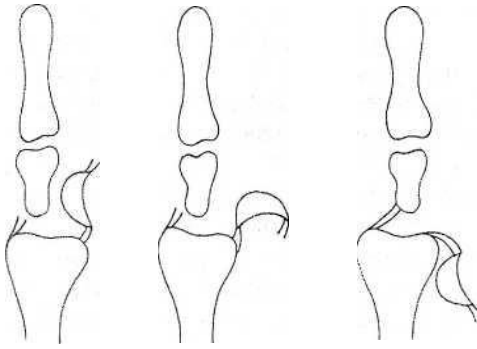


Рис. 124. Схема возможных смещений полу-  
лунной кости при ее вывихе

*ечение.* Вправление вывиха осуществляют под проводнико-  
вой анестезией руками или с  
помощью аппарата, обеспечива-  
ющего вытяжение. В первый  
момент вытяжение осуществляют  
по длине. Если оно оказыва-  
ется достаточным, оба больших  
пальца кладут на выпячивание,  
образовавшееся на ладонной  
поверхности в области смеще-  
ния полулунной кости, и посте-  
пенно усиливают давление в тыл-  
ную сторону. Эффективность  
манипуляции оценивают по  
рентгенограммам. Осуществляют  
гипсовую иммобилизацию  
ладонной лонгетой от головок  
пястных костей до верхней тре-

ти предплечья в положении тыльного сгибания кисти на 2-3 нед. Если  
не удастся устранить вывих закрытым путем, полулунную кость вправ-  
ляют оперативно

### ПЕРИЛУНАРНЫЙ ВЫВИХ КИСТИ

При перилунарном вывихе полулунная кость остается на своем месте, а  
остальные кости, расположенные дистально, обычно смещаются к тылу (рис.  
125). Возможны различные варианты (полулунная и ладьевидная или  
полулунная и трехгранная остаются на месте, а остальные кости смещаются к  
тылу). Может происходить перелом ладьевидной или трехгранной кости, в  
некоторых случаях — обеих.

*Симптомы.* Наблюдается клиническая картина, характерная для вы-

виха полулунной кости. Диагноз  
уточняют после рентгенологиче-  
ского исследования.

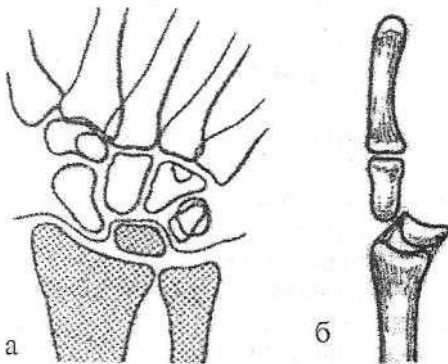


Рис. 125. Скиаграмма перилунарного  
вывиха кисти в прямой (а) и боковой (б)  
проекциях

*Лечение.* Вывих устраняют под  
проводниковой анестезией. Вы-  
полняют вытяжение за пальцы  
кисти на аппарате для репозиции  
костей предплечья. В течение 5—7  
мин осуществляют вытяжение, а  
затем давлением пальцами на  
смещившийся дистальный отдел  
запястья достигают вправления.

Оперативный метод использу-  
ют при вывихах трех—шестинеде-  
льной давности, а также при не-  
удавшемся устранении «свежих»  
вывихов.

## ВЫВИХ ПАЛЬЦЕВ КИСТИ

Наиболее часто встречается вывих основной фаланги I пальца в тыльную сторону и реже — в ладонную. Вывих происходит в результате насильственного переразгибания пальцев (рис. 126).

Вывих фаланг остальных пальцев происходит в результате чрезмерного разгибания или сгибания. Могут быть вывихи средних или ногтевых фаланг пальцев — тыльные ладонные и боковые.

*Симптомы.* I палец при вывихе находится в положении чрезмерного разгибания у основания и сгибания в межфаланговом суставе. На тыльной стороне прощупывается выступающая основная фаланга пальца, а на ладонной — головка пястной кости. При попытке изменить положение пальца появляется пружинящее сопротивление.

На рентгенограммах — смещение основной фаланги I пальца в тыльную сторону.

Вывихи остальных пальцев распознают по деформации и изменению оси пальца.

*Лечение.* Вывих I пальца устраняют под проводниковой анестезией. Выполняют переразгибание с целью устранения возможно ущемления сухожилия сгибателя большого пальца или оторванной сумки с сесамовидной костью. Последующее вытяжение по длине и сгибание основной фаланги приводит к ее вправлению. У некоторых больных не удается ликвидировать ущемление сухожилия и сесамовидной кости, тогда приходится прибегать к открытому вправлению: вскрывают сустав, устраняют ущемление сухожилия и сесамовидной кости, после чего вывих легко вправляется.

Вправление вывихов фаланг остальных пальцев проводят под местной анестезией путем вытяжения и сгибания (при тыльных) или разгибания (при ладонных вывихах).

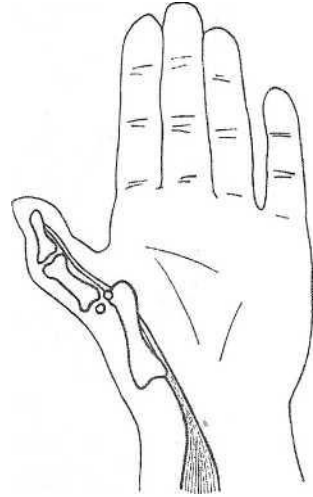
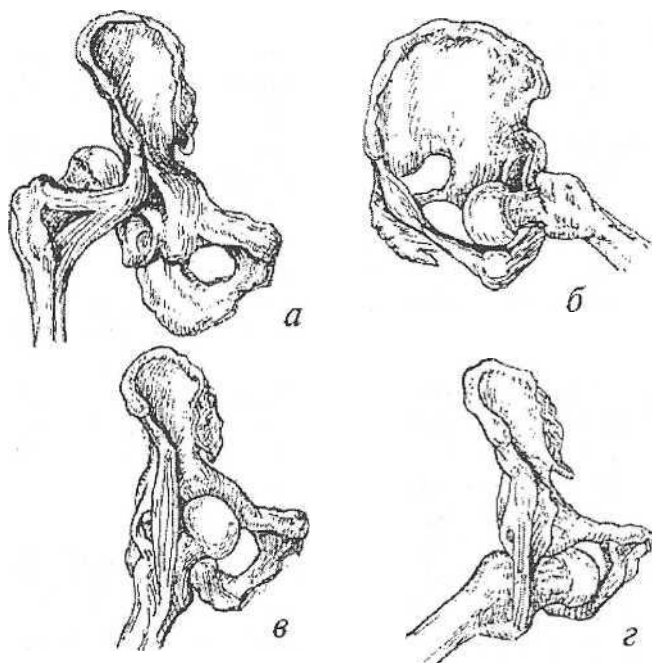


Рис. 126. Схема вывиха основной фаланги I пальца кисти

## ВЫВИХ БЕДРА

*Классификация.* В зависимости от положения вывихнутой головки бедра по отношению к вертлужной впадине различают задний и передний вывихи. В свою очередь из задних вывихов выделяют: задне-верхний, или подвздошный, задне-нижний, или седалищный; из передних — передне-верхний, или лонный, передне-нижний, или запирательный (рис. 127).

Задний вывих встречается в 7-8 раз чаще, чем передний. При этом преобладают подвздошные вывихи, при которых имеются анатомиче-



**Рис. 127.** Виды вывихов бедра (схема): *а* — задне-верхний (подвздошный); *б* — задне-нижний (седалищный); *в* — передне-верхний (лонный); *г* — передне-нижний (запирательный)

ские условия для фиксации головки бедренной кости в измененном положении.

*Механизм.* Только большое насилие способно привести к вывиху бедра.

Задний вывих возникает при внезапном сгибании, приведении и внутренней ротации бедра. Шейка бедра упирается в передне-верхний край суставной впадины. В результате образуется двуплечий рычаг, короткий конец которого (головка) напрягает и разрывает заднюю часть капсулы. При сгибании бедра до угла меньше  $90^\circ$  возникает подвздошный вывих, а при угле больше прямого — седалищный.

Передний вывих возникает чаще при прямой травме. При падении с высоты на отведенную и ротированную кнаружи конечность шейка бедренной кости, упираясь в задне-нижний край суставной впадины, коротким рычагом (головкой) разрывает передне-верхнюю часть суставной сумки. Выскользнувшая через этот разрыв головка бедра под действием продолжающегося насилия чаще смещается книзу и достигает запирательного отверстия, образуя запирательный вывих, или же поднимается до горизонтальной ветви лонной кости, приводя к передне-верхнему или лонному вывиху.

*Симптомы.* При задне-верхнем (подвздошном) вывихе конечность незначительно приведена, ротирована внутрь и слегка согнута в тазо

бедренном и коленном суставах (рис. 128, *а*). Большой вертел располагается выше линии Розера—Нелатона.

При седалищном вывихе бедра клиническая картина та же, что и при подвздошном, лишь отмечается значительно большее приведение, сгибание и внутренняя ротация бедра.

При переднем (лонном или запирательном) вывихе конечность находится в положении отведения, наружной ротации и сгибания в тазобедренном и коленном суставах (рис. 128, *б*). Головка бедра прощупывается под пупартовой связкой (кнутри от нее проходит бедренная артерия, которая может быть сдавлена).

Активные движения отсутствуют, а при пассивных — определяется пружинящее сопротивление. Могут наблюдаться неврологические расстройства, связанные со сдавлением седалищного нерва при задних вывихах, или сосудистые — вследствие сдавления бедренной артерии при лонном вывихе.

Иногда встречаются центральные вывихи бедра (в направлении полости малого таза), которые сочетаются с переломом дна вертлужной впадины.

Рентгенологическое исследование позволяет уточнить диагноз и выявить сопутствующие повреждения вертлужной впадины.

Подвздошные вывихи нередко сочетаются с переломом крыши вертлужной впадины, что значительно усложняет лечение. В таких случаях необходим или остеосинтез, или (после вправления бедра) скелетное вытяжение на длительное время, иначе удержать головку в правильном положении, даже при применении гипсовой повязки, невозможно.

Выполняют передне-задние рентгенограммы, аксиальные и косые, т. к. нередко расположение головки бедра спереди или сзади проекции вертлужной впадины создает на рентгенограммах ложную картину отсутствия вывиха.

*Первая помощь.* Вводят анальгетики, укладывают пострадавшего на носилки и направляют в больницу.

*Лечение.* Устранять вывих бедра лучше под наркозом. В исключительных случаях может быть применена сочетанная местная анестезия.

1. Способ Коллена-Джанелидзе. После обезболивания больного укладывают на живот таким образом, чтобы пупартова связка поврежденной стороны лежала параллельно краю стола, а таз покоился на столе, что делает его положение устойчивым. Вывихнутая нога свисает

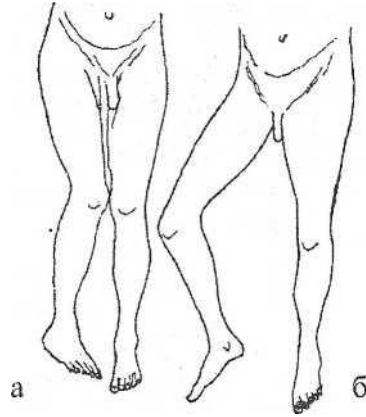


Рис. 128. Положение конечности при заднем (*а*) и переднем (*б*) вывихе бедра

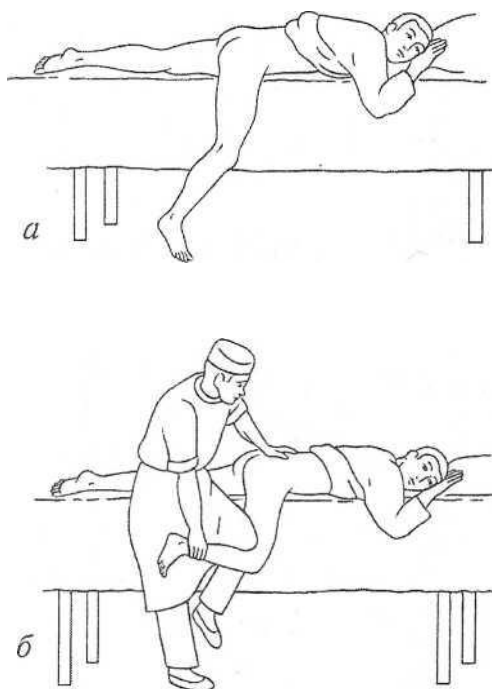


Рис. 129. Вправление вывиха бедра по способу Коллена—Джанелидзе: а — первый этап; б — второй этап

о стола; благодаря своей тяжести она постепенно опускается вниз и вскоре становится почти под прямым углом сгибания в тазобедренном суставе. Через 15-20 мин ассистент фиксирует таз больного к столу своими руками. Хирург становится между столом и ногой больного, сгибает ее в коленном суставе, отводит и ротирует кнаружи (при переднем вывихе) или внутри (при заднем), затем надавливает своим коленом в подколенную ямку вывихнутого бедра книзу. При продолжающемся давлении вниз, отведении и ротации бедра обычно наступает вправление, сопровождающееся отчетливым щелчком (рис. 129). Устранить вывих удастся не всегда, особенно в застарелых

случаях. Тогда прибегают к вправлению ротационным способом.

2. Ротационный способ (по Депре—Бигелю). Пострадавшего укладывают на пол или низкую кушетку. Помощник ладонями фиксирует таз, прижимая его к кушетке или к полу. Сложенной по длине простыней охватывают в виде петли подколенную область поврежденной конечности, а свободные концы простыни связывают узлом. Такую лямку во время вправления хирург надевает себе через плечо как португую. Захватывают вывихнутую конечность за голень и бедро, медленно сгибают в коленном и тазобедренном суставах до прямого угла, тянут вверх и выполняют приведение и внутреннюю ротацию бедра (при заднем вывихе) или наружную ротацию (при переднем вывихе). Происходит вправление в момент приложения максимального усилия. Если вправление не наступает, то усиливают ротацию бедра в соответствующую сторону при продолжающемся вытяжении.

Вправление заднего вывиха заканчивают приданием конечности положения наружной ротации, отведения и разгибания; переднего — внутренней ротации, приведения и сгибания.

После вправления вывиха конечность укладывают на шину, применяют скелетное вытяжение на 20—30 дней и назначают комплекс реабилитационных мероприятий (лечебную гимнастику, тепловые физиотерапевтические процедуры и массаж).



При вывихах бедра, сочетающихся с переломом вертлужной впадины, после вправления используют скелетное вытяжение в течение 1,5— 2 мес или оперативно сопоставляют отломки и прочно их фиксируют винтами или пластинами.

Вправление вывихов бедра двух-, трехнедельной давности осуществляют ротационным способом под наркозом с миорелаксантами. При неудаче прибегают к дистракции с помощью аппаратов чрескостного остеосинтеза или открытому вмешательству.

После вправления вывихов бедра впоследствии часто развивается деформирующий артроз тазобедренного сустава (коксартроз).

## ВЫВИХ НАДКОЛЕННИКА

Наружный вывих надколенника — частая травма коленного сустава, занимающая в структуре его внутренних повреждений второе место после разрывов передней крестообразной связки. В 20—80% случаев вывихи надколенника возникают при врожденных или приобретенных нарушениях строения коленного сустава (плоская межмышцелковая борозда, диспластический тип строения и высокое положение надколенника, латеропозиция бугристости большеберцовой кости, синдром генерализованной гипермобильности суставов).

*Механизм вывиха надколенника.* Наиболее часто вывих наступает при непрямом воздействии травмирующей силы, вызывающей форсированную наружную ротацию голени (резкий поворот на месте, бег, прыжки, спортивные игры, танцы и т. п.). Внезапное сильное сокращение четырехглавой мышцы бедра, возникающее в положении небольшого сгибания и наружной ротации голени создает латеральный вектор силы, действующий на надколенник (рис. 130). Если результирующая сила превышает прочность медиальных стабилизаторов надколенника, то происходит разрыв медиальной бедренно-надколенниковой связки и патологическое смещение надколенника. При возвращении надколенника на свое место в межмышцелковую борозду могут происходить значительные повреждения суставных поверхностей в результате соударения медиального края надколенника и латерального мышцелка бедренной кости (остеохондральные переломы с образованием свободных костно-хрящевых фрагментов в полости сустава).

*Симптомы.* Если в момент осмотра надколенник все еще находится в положении вывиха, больные не могут выполнять движения в коленном суставе, нога несколько со-

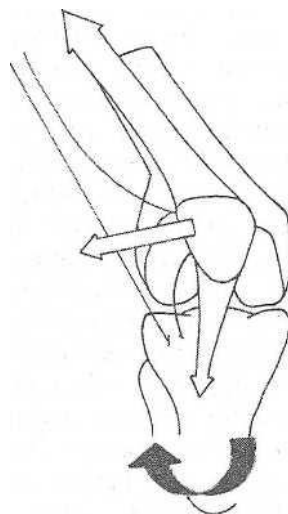
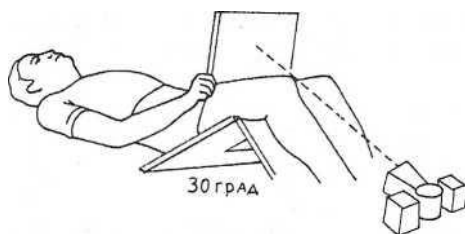

Рис. 130. Направление приложения действующих сил при возникновении вывиха надколенника (схема)



**Рис. 131.** Укладка для выполнения аксиальной рентгенографии надколенников

гнута, передняя поверхность его деформирована. При пальпации отчетливо определяется смещение надколенника. Значительно чаще надколенник вправляется спонтанно после вывиха и находится во вправившемся положении при осмотре. В таких случаях больные могли ощущать, что в коленном суставе что-то «переместилось» по направлению снаружи внутрь вслед за эпи-

зодом «подкашивания» ноги. Клиническая картина при этом не специфична и проявляется в основном признаками массивного внутрисуставного кровоизлияния (гемартроза). Характерными жалобами являются боль в переднемедиальной области коленного сустава и болезненное ограничение движений в суставе. При пальпации определяют болезненность в области медиального удерживателя надколенника (вследствие его разрыва в момент вывиха), в области медиального края надколенника (повреждение хряща вследствие спонтанного вправления), надлатеральным мышечком бедренной кости (повреждение хряща при вправлении). Специфическим клиническим симптомом является провокационная проба Фаербэнка — в положении пострадавшего на спине с разогнутым коленным суставом и расслабленными мышцами бедра производят попытку воспроизвести вывих надколенника, смещая его своей рукой в латеральную сторону. Если вывих происходит, то пациент будет испытывать сильную боль. Это может происходить, когда коленный сустав находится в положении разгибания или в начальной фазе сгибания. Стандартное рентгенологическое обследование, предусматривающее выполнение рентгенограмм коленного сустава в прямой и боковой проекциях, обычно не дает никаких сведений об имевшемся смещении надколенника. Поэтому при подозрении на перенесенный вывих считают обязательным выполнение рентгенографии бедренно-надколенниковых сочленений в аксиальной проекции в положении сгибания голени под углом 20—45° (рис. 131). Целью этого исследования является исключение латерального подвывиха надколенника, который наблюдается у большинства пострадавших с данным видом травмы. Кроме того, остеохондральные переломы в аксиальной проекции более заметны.

*Первая помощь.* Применяют транспортную иммобилизацию и пострадавшего направляют в стационар.

*Лечение.* При вывихе надколенника выполняют закрытое вправление с максимальной осторожностью, чтобы предотвратить возможность повреждения хрящевых поверхностей.

*Методика,* хирург пальцами удерживает надколенник на латеральной стороне коленного сустава, слегка наклоняя его медиально и мед-

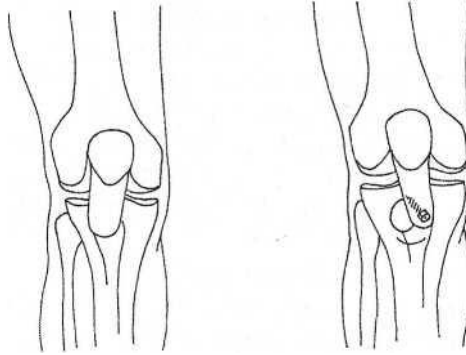


Рис. 132. Схема стабилизации надколенника по Элмсли—Триллату

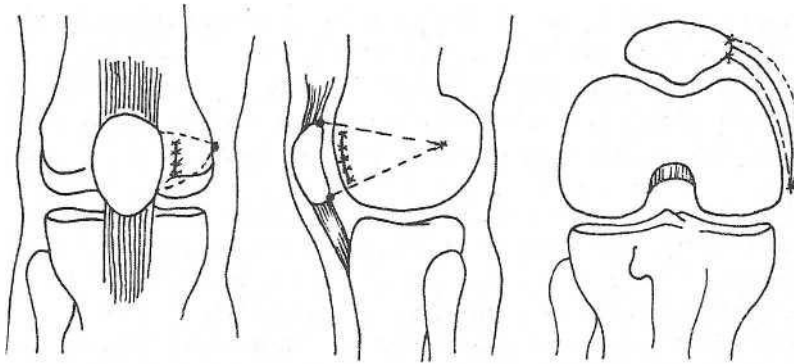


Рис. 133. Схема артроскопической стабилизации надколенника

ленно разгибая голень; когда коленный сустав оказывается в положении разгибания, надколенник должен самопроизвольно вправиться на свое обычное место. Консервативное лечение включает пункцию коленного сустава и аспирацию крови, иммобилизацию сустава и последующее физиотерапевтическое лечение и реабилитацию. Иммобилизацию осуществляют гипсовым тутором в положении нейтрального разгибания или небольшого (около 30°) сгибания голени с моделированием повязки по наружному краю надколенника сроком на 6 нед.

Нарушение правил консервативного лечения или анатомическая предрасположенность к вывихам надколенника может быть причиной развития привычного вывиха. В этих случаях показано оперативное вмешательство: перемещение кнутри связки надколенника по Элмсли—Триллату (рис. 132) или укрепление медиального удерживателя надколенника под артроскопическим контролем (рис. 133).

## ВЫВИХ ГОЛЕНИ

Различают передний и задний вывих голени. Он может сочетаться с боковыми смещениями кнаружи или кнутри. Полное разобщение суставных поверхностей происходит лишь при разрыве передней и задней крестообразных связок; если этого не наблюдается, образуется подвывих голени. При боковом вывихе разрываются боковые связки.

*Механизм.* При действии травмирующей силы на голень сзади или на бедро спереди происходит разрыв передней крестообразной связки, а затем разрывается и задняя. Образуется передний вывих голени. Действие силы на переднюю поверхность голени или на заднюю поверхность бедра приводит вначале к разрыву задней крестообразной связки, а затем — передней.

*Симптомы.* Коленный сустав увеличен в объеме (гемартроз) и деформирован. Под натянутой кожей прощупывается нижняя часть бедра или верхняя часть голени. Нередко наблюдается сдавление или повреждение кровеносных сосудов подколенной ямки. Рентгенологическое исследование подтверждает диагноз вывиха или подвывиха голени.

*Первая помощь.* Вводят анальгетики, выполняют транспортную иммобилизацию и направляют пострадавшего в госпиталь (больницу).

*Лечение.* Наркоз или проводниковая анестезия. Вправление голени проводят путем вытяжения по длине с одновременным давлением руками на выступающие участки. Иммобилизацию осуществляют в течение 6—8 нед гипсовой повязкой от лодыжек до верхней трети бедра. Вывихи голени часто сопровождаются повреждением подколенной артерии. В случаях нарушения кровообращения прибегают к фасциотомии и ангиографии. При повреждении артерии или ее тромбозе выполняют вмешательство на сосудах. При вывихе голени происходит разрыв крестообразных связок и других сухожильно-связочных комплексов. Поэтому прибегают к оперативному восстановлению связочного аппарата после ликвидации острых явлений, связанных с травмой, или в отдаленном периоде.

## ВЫВИХ СТОПЫ И ЕЕ ОТДЕЛОВ

**Вывих стопы в голеностопном суставе**, как правило, сочетается с переломами лодыжек. Чаще вывихи наблюдаются в подтаранном суставе, суставе Шопара и суставе Лисфранка. Подтаранный вывих происходит кнутри или кнаружи при пронации или супинации стопы, сочетающихся с фиксацией ее переднего отдела. Обычно бывает разрыв таранно-пяточной и таранно-ладьевидной связок.

*Симптомы.* Область голеностопного сустава деформирована, движения в суставе ограничены. Прощупывается западение над сместившей-

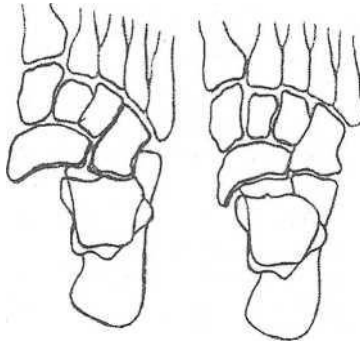


Рис. 134. Скиаграмма вывихов в суставе Шопара

ся пяточной костью. Диагноз подтверждают рентгенологическим исследованием.

*Первая помощь.* Введение анальгетиков, транспортная иммобилизация. Пострадавшего направляют в стационар. Вывих должен быть вправлен как можно быстрее, т. к. развивающийся отек и некроз натянутой кожи приводят к осложнениям и значительно ухудшают прогноз лечения.

*Лечение.* Проводниковая анестезия. Конечность сгибают в коленном суставе до угла  $90^\circ$  и осуществляют противовытяжение за бедро и верхнюю треть голени. Хирург одной рукой берет стопу за передний отдел, другой — за пяточную область, выполняет вытяжение по длине, придает стопе положение подошвенного сгибания и устанавливает в правильное положение пяточную кость (стопе придают положение супинации или пронации). После вправления вывиха накладывают гипсовую повязку до средней трети бедра на 7—8 нед. Коленный сустав освобождают от повязки через 3 нед.

Вывих в суставе Шопара наблюдается редко. Смещение дистальной части стопы происходит кнутри и в тыльную сторону (рис. 134).

*Симптомы.* Стопа деформирована, кожа натянута. Сместившиеся кости прощупываются на внутренней и тыльной поверхности стопы. Диагноз уточняют рентгенологическим исследованием.

*Лечение.* Вправление проводят под проводниковой анестезией. Осуществляют вытяжение за стопу и противовытяжение за голень, затем оказывают давление на тыльную поверхность стопы. Иммобилизация гипсовой повязкой до коленного сустава с хорошо отмоделированным сводом стопы продолжается до 1,5 мес.

**Вывих в суставе Лисфранка** бывает полным (всех плюсневых костей) и неполным — когда смещаются только отдельные плюсневые кости. Чаще происходит смещение костей переднего отдела стопы в наружную и тыльную стороны. При дивергирующем (расходящемся) вывихе I плюсневая кость смещается кнутри и в подошвенную сторону, а

II— V — кнаружи. При вывихе в суставе Лисфранка нередко встречается перелом основания II плюсневой кости.

*Лечение.* Проводниковая анестезия. Выполняют вытяжение за передний отдел стопы, противовытяжение за голень и устраняют смещение. Накладывают гипсовую повязку до верхней трети голени на 6-7 нед с хорошо отмоделированным сводом стопы. С первых дней приступают к реабилитации.

Вывих в суставе Лисфранка иногда не удается устранить закрытым путем. В этих случаях прибегают к открытому вправлению и фиксации костей в правильном положении винтами, стержнями или спицами. Вправление может быть выполнено с помощью компрессионно-дистракционного аппарата.

**Вывих пальцев стопы.** Отмечают вывихи в плюсне-фаланговом и межфаланговом суставах.

*Симптомы.* Палец смещен к тылу, деформирован. Головка необычно выстоит и хорошо прощупывается. Рентгенография позволяет уточнить диагноз.

*Лечение.* Проводниковая анестезия. Выполняют вытяжение за палец и противовытяжение за стопу с давлением на сместившуюся периферическую часть. После вправления применяют иммобилизацию лонгетой с тщательно отмоделированным сводом стопы в течение 2 нед.

## Глава 9

# ПОВРЕЖДЕНИЯ МЯГКИХ ТОШЕЙ КОНЕЧНОСТЕЙ

### УШИБ МЯГКИХ ТКАНЕЙ

Ушиб — это закрытое механическое повреждение мягких тканей или органов, не сопровождающееся видимыми нарушениями анатомической целостности кожи. При этом происходит повреждение подлежащих тканей (подкожной клетчатки, сосудов и мышц) различной степени тяжести. Степень и характер повреждений тканей во многом зависят от локализации ушиба, силы, с которой нанесена травма, и площади повреждения. Кровоизлияния, некроз части поврежденных тканей, асептическое, а при осложнениях — и гнойное воспаление ведут к формированию рубцов. В зависимости от локализации могут развиваться подкожные, межмышечные и подфасциальные кровоизлияния. Обширные межмышечные, и особенно подфасциальные, кровоизлияния часто вызывают сдавление сосудов, нервов и мышц, что может приводить к тяжелым осложнениям.

*Симптомы.* Боль, напряжение тканей, быстро нарастающая припухлость, кровоподтек, при образовании обширной гематомы — флюктуация и нарушение функции конечности. Ушиб в области сустава может сопровождаться кровоизлиянием в периартикулярные ткани и в полость сустава, что указывает на наличие дополнительных внутрисуставных повреждений.

Очень важно рано диагностировать сдавление сосудов, нервов, мышц подфасциальной гематомой. Данное осложнение наиболее часто наблюдается при ушибе голени и предплечья. Симптомами нарастающего сдавления являются отсутствие пульса на периферических артериях, снижение кожной температуры, чувствительности кожи и нарушение двигательной функции. Возникает увеличение травмированного участка конечности в объеме и значительное напряжение мышцы.

Ушиб, сопровождающийся кровоизлиянием, нередко осложняется нагноением гематомы с последующим развитием подкожного абсцесса или флегмоны.

В результате удара по пальцу кисти происходит кровоизлияние под ноготь. Нарастающая гематома приподнимает ногтевую пластинку, что сопровождается значительной болью. Если в первые часы после травмы удалить излившуюся кровь, удастся сохранить ногтевую пластинку.

*Лечение.* Иммобилизация давящей повязкой, возвышенное положение и покой поврежденной конечности, раннее применение холода в течение первых суток являются мероприятиями, ограничивающими размеры кровоизлияния и посттравматического отека тканей.

При обширных гематомах, располагающихся в подкожной клетчатке, проводят пункцию или вскрытие гематомы с помощью разреза и эвакуации излившейся крови с соблюдением всех правил асептики. Сдавление тканей и нарушение кровообращения являются показаниями для фасциотомии.

При выраженных кровоизлияниях в сустав (гемартроз) проводят пункцию, удаляют кровь и осуществляют иммобилизацию. На 3-й день после ушиба назначают тепловые физиотерапевтические процедуры, массаж и лечебную физкультуру.

## ПОВРЕЖДЕНИЕ СВЯЗОК

Повреждение связочного аппарата суставов обычно происходит при непрямом механизме травмы. Причиной является внезапное активное, чаще пассивное, движение в суставе, значительно превосходящее нормальный объем движений.

Повреждение связок часто именуют как растяжение (дисторзия). В действительности происходит не растяжение, а различной степени разрывы связок в области их прикрепления.

Выделяют три степени повреждения связок: I — отрыв или разрыв отдельных волокон связки; II — частичный разрыв связки; III — полный отрыв связки от места ее прикрепления, нередко вместе с участком костной ткани. Для каждой степени повреждения характерна определенная клиническая картина. Наиболее часто встречаются повреждения связок голеностопного, коленного, лучезапястного суставов и межфаланговых суставов пальцев.

### Повреждение связок голеностопного сустава

В основном повреждаются наружные связки голеностопного сустава.

*Механизм травмы* — подвертывание стопы внутрь (супинация) с подошвенным сгибанием. Чаще повреждается передняя таранно-малоберцовая связка, реже — задняя таранно-малоберцовая и пяточно-малоберцовая связки. В зависимости от тяжести различают повреждения I, II и III степени.

*Симптомы.* При I степени повреждения отмечают незначительную припухлость и болезненность при пальпации в области прикрепления передней таранно-малоберцовой связки к таранной кости. Функция в



голеностопном суставе не нарушена, пострадавший может ходить, хотя и испытывает боль в области голеностопного сустава.

При II степени — припухлость и кровоизлияние распространяются по наружной поверхности стопы, при пальпации — значительная болезненность в месте прикрепления поврежденных связок. Движения в суставе болезненны и ограничены. Из-за боли пострадавшие могут лишь частично нагружать стопу.

Повреждение III степени характеризуется выраженным болевым синдромом, возникающим при попытке нагрузить стопу. Припухлость и кровоизлияние отчетливо выражены и захватывают не только голеностопный сустав и стопу, но и распространяются на подошвенную поверхность стопы. При пальпации определяется резкая болезненность в месте повреждения связки. Движения в голеностопном суставе ограничены из-за боли.

При рентгенологическом исследовании может быть выявлен отрыв участка кортикального слоя кости в области прикрепления поврежденной связки.

*Первая помощь.* Назначают холод на область голеностопного сустава и давящую повязку.

*Лечение.* В первые часы после травмы применяют холод, что и способствует остановке кровотечения. При повреждениях I степени голеностопный сустав фиксируют восьмиобразной марлевой повязкой в течение 2 нед. На 2—3-й день после травмы назначают теплые ванны, парафиновые аппликации и массаж. Трудоспособность восстанавливается через 8–12 дней.

При II и III степени повреждения связок в область повреждения вводят 5—10 мл 10% раствора спирт-новокаина (10,0 чистого спирта +90 мл 1% раствора новокаина) или такое же количество 1% раствора новокаина. Инъекции повторяют через 2—3 дня. При средней степени повреждения применяют U-образную гипсовую лонгету на 10–12 дней. Назначают тепловые физиотерапевтические процедуры, массаж, лечебную физкультуру. На время проведения процедур иммобилизацию снимают. Трудоспособность восстанавливается через 3 нед.

При тяжелой степени повреждения используют циркулярную гипсовую повязку до верхней трети голени. Пострадавших лечат в стационаре. Через 2 нед повязку разрезают и делают съемной. Назначают физиотерапевтические процедуры, массаж. Трудоспособность восстанавливается через месяц.

После повреждения связок голеностопного сустава рекомендуют носить восьмиобразную марлевую повязку или специальный голено- стопник в течение 1—2 мес для предупреждения возможных повторных повреждений.

### **Повреждение связок дистального межберцового соединения**

**В** дистальной части голени большеберцовая и малоберцовая кости соединены между собой передней и задней межберцовыми связками и образуют «вилку» голеностопного сустава, Межберцовые связки обыч

но повреждаются в момент подошвенной флексии, подвертывания стопы внутрь при одновременной наружной ротации голени. Разрыв межберцовых связок встречается чаще всего при пронационных переломах лодыжек, однако может быть изолированным или сочетаться с повреждением наружных связок голеностопного сустава.

*Симптомы.* Болезненность в области межберцового соединения при пальпации, при нагрузке на конечность, движениях в голеностопном суставе и при сдавлении лодыжек.

При сдавлении обеих костей голени в средней трети возникает боль в области межберцового соединения. При рентгенографии голеностопных суставов в положении внутренней ротации на 18—20° выявляется расширение «вилки» голеностопного сустава по сравнению со здоровым суставом в случаях полного разрыва межберцовых связок на стороне повреждения.

*Лечение.* При отсутствии признаков полного разрыва связок (нет расширения «вилки» голеностопного сустава) в область повреждения вводят 10 мл 1% раствора лидокаина. Блокаду повторяют через 2-3 дня. Назначают тепловые процедуры (парафиновые аппликации) и массаж. При полных разрывах межберцовых связок конечность иммобилизируют гипсовой повязкой до нижней трети бедра в течение 1,5 мес после обезболивания. В момент иммобилизации устраняют расширение «вилки» голеностопного сустава путем сдавления лодыжек. В случаях, когда не удается ликвидировать диастаз в межберцовом соединении, а также при полных застарелых разрывах связок, сопровождающихся расширением «вилки» голеностопного сустава, лечение проводят оперативным путем.

*Методика.* Проводниковая анестезия. Разрез кожи выполняют: первый — над наружной, а второй — на 3—4 см выше внутренней лодыжки. Наносят сквозной канал сверлом из малоберцовой в большеберцовую кость в поперечном направлении. В канал вводят болт и устраняют расширение «вилки» путем завинчивания гайки. Возможна фиксация синдесмоза винтом. В послеоперационном периоде осуществляют иммобилизацию гипсовым сапожком в течение 5—6 нед.

### Повреждение связки надколенника

Повреждение связки надколенника чаще бывает частичным и реже — полным. При полном повреждении нередко происходит отрыв связки с участком бугристости большеберцовой кости в месте прикрепления. Связка отрывается от надколенника значительно реже. Полное повреждение связки возникает при внезапном сокращении четырехглавой мышцы бедра, например, при падении назад. Частичное повреждение связки надколенника происходит у спортсменов-прыгунов в момент толчка («болезнь прыгунов»).

*Симптомы.* При полном разрыве появляются болезненность и кровоизлияние в области бугристости большеберцовой кости; активное разгибание голени отсутствует, кроме того, больной не может поднять выпрямленную ногу. Надколенник смещен кверху. При рентгенологии

ческом исследовании устанавливают отрывной перелом бугристости большеберцовой кости или части большеберцовой кости.

При частичном повреждении боль локализуется в области верхушки надколенника, ближе к наружному краю. Повреждение не беспокоит спортсмена при ходьбе и беге, однако лишает его возможности полноценно продолжать тренировку и выполнять прыжки.

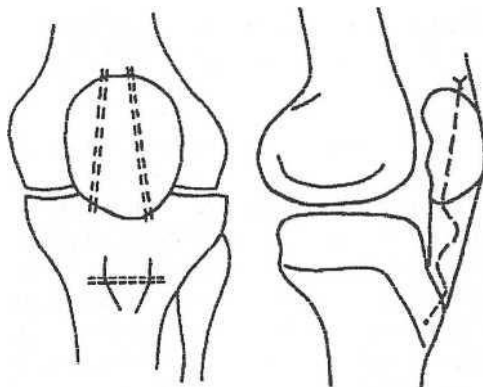


Рис. 135. Схема лавсанопластики связки надколенника

**Лечение.** При полном разрыве связки выполняют оперативное вмешательство. Сместившийся костный фрагмент вместе со связкой устанавливают на свое место и фиксируют винтом. В тех случаях, когда фиксация винтом является недостаточно прочной, выполняют лавсанопластику связки надколенника, используя поперечный канал в бугристости большеберцовой кости и два продольных канала через надколенник (рис. 135). Имобилизируют конечность гипсовым тугором от верхней трети бедра до нижней трети голени в течение 1,5 мес.

При частичном повреждении связки выполняют блокады раствором лидокаина в сочетании с гипсовой иммобилизацией.

В случаях, не поддающихся консервативной терапии, применяют оперативное лечение (туннелизацию надколенника).

**Методика.** Местная или проводниковая анестезия. Дугообразным разрезом длиной 5 см обнажают верхушку надколенника. Выводят верхушку надколенника в рану. Наносят шилом 10-15 каналов в центре верхушки надколенника и по ее бокам. Швы на подкожную клетчатку и кожу. Коленный сустав иммобилизируют гипсовым тугором в течение месяца. После снятия повязки начинают реабилитационное лечение. Через 2 мес боль прекращается и спортсмены приступают к тренировкам.

### Повреждение связок лучезапястного сустава

Связки лучезапястного сустава повреждаются при падении на вытянутую руку, чаще — *ligamentum collaterale carpi ulnare*.

**Симптомы.** Припухлость и болезненность при пальпации тыльной поверхности лучезапястного сустава и шиловидного отростка локтевой или лучевой кости. При рентгенологическом исследовании костных изменений определить не удастся.

**Лечение.** Конечность иммобилизируют съемной гипсовой ладонной лонгетой на 7-8 дней. Через 2-3 дня назначают теплые ванны или па

рафиновые аппликации. Трудоспособность восстанавливается через 18—20 дней.

### Повреждение связок I пястно-фалангового сустава

Повреждение связок I пястно-фалангового сустава происходит при падении на отведенный большой палец или ударе по оси пальца (например, при игре в волейбол).

*Симптомы.* Припухлость и кровоизлияние в области сустава. Пальпация, а также попытка совершить пассивные боковые движения большим пальцем при фиксированной пястной кости вызывают боль в месте повреждения связки. При рентгенологическом исследовании костных повреждений не выявляют.

*Лечение.* Холодный компресс. Пальцу придают положение легкого сгибания в суставах и иммобилизируют гипсовой лонгетой на 8—10 дней. После снятия повязки назначают тепловые физиотерапевтические процедуры и лечебную физкультуру. Трудоспособность восстанавливается через 15—20 дней.

### Повреждение боковых связок межфаланговых суставов

Повреждение боковых связок межфаланговых суставов происходит при форсированном боковом отклонении периферической части пальца. Появляются припухлость в области поврежденного сустава и болезненность при попытке отклонить палец в сторону.

*Лечение.* Палец иммобилизируют гипсовой лонгетой в положении легкого сгибания в межфаланговых суставах в течение 10—12 дней. После снятия иммобилизации применяют теплые ванны и парафиновые аппликации. Трудоспособность восстанавливается через 15—20 дней.

## ВНУТРЕННИЕ ПОВРЕЖДЕНИЯ И ЗАБОЛЕВАНИЯ КОЛЕННОГО СУСТАВА

К основным внутренним повреждениям и заболеваниям коленного сустава относят: повреждения боковых и крестообразных связок, повреждение и кисту мениска, повреждения суставного хряща и отсекающий остеохондроз мышечков, хроническую нестабильность надколенника и кисту подколенной ямки.

### Повреждение боковых связок

Повреждение боковых связок коленного сустава возникает при отклонении голени кнаружи (внутренняя связка) или кнутри (наружная связка), а также при ротации.

Внутренняя боковая связка, начинаясь от внутреннего надмыщелка бедра, спускается довольно широкой лентой к медиальному краю большеберцовой кости, где и прикрепляется к кости, капсуле коленного сустава и — частью своих волокон — к внутреннему мениску. Частое сочетание повреждений внутреннего мениска и внутренней боковой связки объясняется особенностями их анатомического строения. Наружная боковая связка начинается от наружного надмыщелка бедра и прикрепляется к головке малоберцовой кости. Она не связана с капсулой сустава и отделена от нее рыхлой клетчаткой. Обычно связки повреждаются частично. Полные разрывы наблюдаются сравнительно редко. Внутренняя боковая связка повреждается значительно чаще (как правило, частично), наружная боковая — реже (обычно полностью). Наиболее частым местом повреждения боковых связок являются их верхние точки прикрепления.

*Симптомы.* Болезненность при пальпации и при попытке отклонить голень кнутри (наружная связка) и кнаружи (внутренняя связка). При частичных повреждениях боковых связок, особенно внутренней, наблюдаются болезненность и ограничение сгибания в коленном суставе. При полном разрыве связки появляется избыточная боковая подвижность, и, как следствие, неустойчивость коленного сустава. Диагноз полного разрыва связки может быть подтвержден рентгенологическим исследованием. Для выявления разрыва внутренней боковой связки между внутренними лодыжками помещают распорку, а коленные суставы в положении разгибания бинтованием сближают, при подозрении на разрыв наружной боковой связки между надмыщелками бедра помещают распорку, а нижнюю треть голени сближают между собой. Для этих целей применяют специальные аппараты. Выполняют передне-задние рентгенограммы коленных суставов; если на стороне повреждения имеется заметное расширение суставной щели по сравнению со здоровым суставом, диагноз подтверждается рентгенологически.

*Лечение.* При частичных повреждениях в область связки вводят 10 мл 1% раствора новокаина. Коленный сустав сгибают до угла  $165\text{--}170^\circ$  и в этом положении на 3—4 нед накладывают гипсовую повязку от лодыжек до верхней трети бедра (гипсовый тугор). Аналогичной тактики придерживаются и при полных разрывах внутренней боковой связки. В то же время полные разрывы наружной боковой связки в составе задне-латерального связочного комплекса требуют оперативного лечения. Основная часть проксимальных концов разорванных структур смещается в проксимальном направлении с образованием значительного диастаза. Иногда такие повреждения сопровождаются отрывным переломом верхушки головки малоберцовой кости. Хирургическое вмешательство целесообразно проводить в первые дни после травмы. Оно состоит в шве разорванных структур с укреплением их частью сухожилия двуглавой мышцы бедра или лавсановой лентой. При отрывном переломе верхушки головки малоберцовой кости выполняют открытую репозицию и стабильную фиксацию фрагмента винтом. При разрывах «на протяжении» с разволокнением связок и су

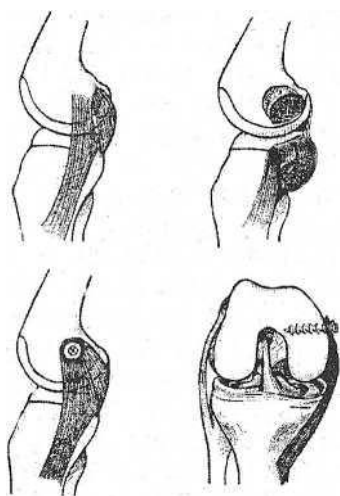


Рис. 136. Схема реконструкции медиальной коллатеральной связки по Black'у

хожилий проводят первичную реконструкцию, используя сухожильные трансплантаты. При выполнении подобных операций показана ревизия дистальных отделов общего малоберцового нерва даже при отсутствии признаков его повреждения. Это связано с тем обстоятельством, что вмешательство кзади от сухожилия двуглавой мышцы бедра и ниже головки малоберцовой кости создает риск его ятрогенного повреждения.

Коллатеральные связки практически всегда срастаются рубцом, и в хронической стадии их несостоятельность обычно связана с относительным удлинением. Качество и длина рубца

определяют степень остаточной нестабильности, которую, как правило, компенсируют интактные крестообразные связки и задне-боковые отделы капсулы сустава. Однако при хронической несостоятельности одновременно коллатеральной и крестообразной связок либо коллатеральной и прилежащего задне-бокового отдела капсулы возникает необходимость в хирургическом лечении. Сравнительные функциональные рентгенограммы с варусно-вальгусной нагрузкой при легком сгибании сустава до 150-160° позволяют объективизировать и количественно оценить их состояние. Относительное расширение щели более 2 мм свидетельствует о частичной, а более 8 мм — о полной несостоятельности коллатеральных капсульно-связочных структур на стороне повреждения.

Выделяют две группы операций по реконструкции коллатеральных связок. Первая — сухожильно-фасциальная пластика свободными трансплантатами и перемещенными аутосухожилиями, вторая — несвободная пластика путем проксимальной транспозиции их мест прикрепления к надмышелкам бедренной кости. Проксимальная транспозиция бедренного прикрепления латерального сухожильно-связочного комплекса носит название операции Hughston'a, а медиального — Black'a. При этом рубцовые участки подтягиваемых связок должны быть достаточными по толщине, ширине и содержать продольно ориентированные пучки фиброзных волокон, определяющие прочность структуры в целом (рис. 136).

#### Повреждение крестообразных связок

Чаще наблюдаются разрывы передней крестообразной связки и значительно реже — задней. Передняя крестообразная связка начинается

от задне-верхнего квадранта внутренней поверхности наружного мыщелка бедра, идет вниз, вперед и медиально к передней межмыщелковой ямке большеберцовой кости. Связка препятствует смещению голени вперед и передне-медиальному подвывиху наружного мыщелка большеберцовой кости. Задняя крестообразная связка, начинаясь от передне-верхнего квадранта латеральной поверхности внутреннего мыщелка бедра, направляется вниз, назад и латерально к задней межмыщелковой ямке большеберцовой кости; она препятствует рекурвации и смещению голени кзади. Разрывы передней крестообразной связки обычно возникают при форсированной внутренней ротации бедра и вальгусном отклонении голени, часто сочетаясь с повреждениями внутренней боковой связки и внутреннего мениска («несчастливая триада»). Разрывы задней крестообразной связки происходят при действии травмирующей силы спереди на верхнюю треть голени при согнутом коленном суставе или при форсированной рекурвации голени.

*Симптомы.* В остром периоде повреждения крестообразных связок маскируются гемартрозом и периартикулярным кровоизлиянием. Основными признаками разрыва передней крестообразной связки (ПКС) являются положительные симптомы переднего «выдвижного ящика», Лахмана и «pivot shift». Основным признаком повреждения задней крестообразной связки является положительный симптом заднего «выдвижного ящика» и задний подвывих голени при сгибании коленного сустава.

Рентгенологическое исследование дает возможность распознать отрыв межмыщелкового возвышения, а также отрыв костной пластинки в области задней межмыщелковой ямки большеберцовой кости. Первое свидетельство о повреждении ПКС, а второе — ЗКС.

*Первая помощь.* Вводят анальгетики и проводят транспортную иммобилизацию. Пострадавшего госпитализируют в травматологическое отделение.

*Лечение.* Делают пункцию коленного сустава через 7–10 ч после травмы. В сустав вводят 15–20 мл 1% раствора новокаина и убеждаются в отсутствии истинной блокады сустава разорванным мениском. При отсутствии блокады накладывают гипсовый тугор в положении сгибания коленного сустава под углом 165–170° на 3–4 нед. После снятия тугора назначают физиотерапевтические процедуры, лечебную гимнастику и массаж.

Как правило, в остром периоде ПКС не восстанавливают из-за повышенного риска развития артрофиброза и стойкой контрактуры. Исключением является отрыв ПКС с костным фрагментом межмыщелковой зоны большеберцовой кости. Смещение фрагмента более 4 мм является показанием к операции. Консервативное лечение сопровождается фиксацией фрагмента рубцами в положении смещения, удлинением связки, симптоматической недостаточностью ПКС и нередко формированием внутрисуставного костно-фиброзного конгломерата, препятствующего разгибанию голени. Операцию проводят путем передне-медиальной парапателлярной артротомии или артроскопически.

Отсроченная реконструкция ПКС (через 5–6 нед после травмы) обеспечивает возможность сращения способных к этому разорванных

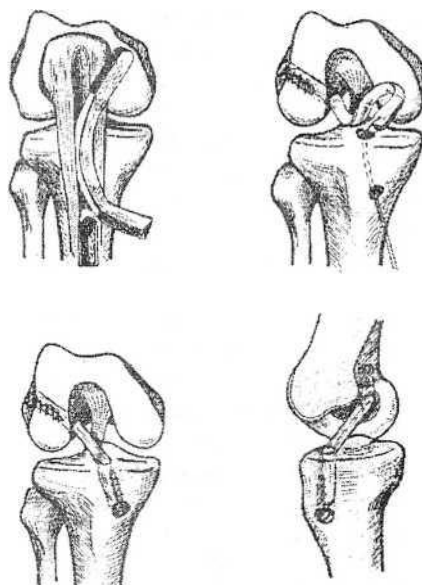


Рис. 137. Схема реконструкции передней крестообразной связки с использованием трансплантата центральной трети связки надколенника

менисков и связок, а также проведения предоперационной реабилитации.

Шов разорванной связки не проводят, выполняют пластическую реконструкцию. С позиций стабильно-функционального подхода к лечению повреждений опорно-двигательного аппарата предпочтение отдают ауто трансплантатам, имеющим исходную прочность в 1,5—2,0 раза выше, чем у ПКС. Восстановленная таким образом связка способна выдерживать обычную нагрузку при сгибательно-разгибательных движениях с полной амплитудой при хождении уже с первых дней после операции. Умеренную стрессовую нагрузку в быту она выдерживает через 3-4 мес. Этим требованиям в наибольшей степени соответствует трансплантат центральной трети связки надколенника шириной 10-12 мм, связанный с костными фрагментами надколенника и бугристости большеберцовой кости. Принципиальная методика такой операции носит название «золотого стандарта пластики ПКС», а сама операция может быть выполнена в трех вариантах: «открытом», посредством широкой артротомии, «полуоткрытом» с использованием миниартротомии (рис. 137) и «закрытом» или эндоскопически.

Принципиальным положением в реконструкции крестообразных связок коленного сустава является изометричность проведения трансплантатов. Она достигается правильным выбором мест их фиксации и представляет наиболее сложный и ответственный этап операции. Теоретически изометрично расположенный трансплантат должен испытывать постоянное по силе напряжение при любом угле сгибания сустава.

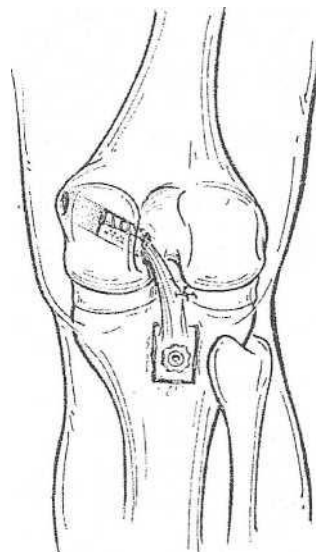


Стабильно-функциональный характер фиксации прочного трансплантата предполагает начало движений в суставе со 2—3-го дня после операции, однако в связи с длительной перестройкой трансплантатов ПКС ограничение тяжелой физической и спортивной нагрузки на оперированный сустав должно соблюдаться не менее 1,5 лет. Применение специальных шарнирных фиксационных аппаратов — ортезов позволяет сократить этот период до полугода.

Альтернативным вариантом тендопластики можно считать эндопротезирование связки. К преимуществам искусственных связок относят минимальную травматичность вмешательства и допустимость стрессовых нагрузок уже с первых недель после операции. Однако срок их службы ограничен. Наиболее стабильным сустав является в первые месяцы и годы после реконструкции.

Со временем прогрессирует износ волокон, пучков и всего протеза, приводящий в какой-то момент к его разрыву даже при минимальной травме.

Наиболее сложным элементом пластики задней крестообразной связки является фиксация дистального конца трансплантата в области задней межмышцелковой ямки большеберцовой кости (рис. 138).



**Рис. 138.** Схема реконструкции задней крестообразной связки с использованием трансплантата центральной трети связки надколенника. Вид со стороны подколенной ямки

### Повреждение менисков

Повреждение менисков коленного сустава является частым видом травм, причем внутренний мениск страдает в 8—10 раз чаще, чем наружный. Это можно объяснить анатомо-биомеханическими особенностями. Наружные отделы менисков питаются средней артерией и суставной артериальной сетью. Внутренняя часть менисков не имеет сосудов и ее питание осуществляется только за счет синовиальной жидкости. Иннервируются мениски ветвями большеберцового и седалищного нервов, а также не постоянно ветвями запирающего нерва. Паракапсулярные разрывы менисков при первичной травме срастаются благодаря хорошему кровообращению этой области, разрывы в хрящевой (бессосудистой) зоне, как правило, не срастаются. Мениски играют роль эластичных амортизаторов и стабилизаторов, дополняя углубление суставной поверхности мыщелков большеберцовой кости. Ротационные движения при согнутом коленном суставе смещают мениски и изменяют их форму. Тесно связанные с мыщелками большеберцовой кости при разгибании мениски смещаются кпереди, а при

сгибании кзади. Спереди мениски соединены поперечной связкой, стабилизирующей их передние рога при полном разгибании в коленном суставе. Внутренний мениск наружным своим отделом тесно сращен с капсулой сустава и внутренней боковой связкой, вследствие чего малоподвижен. Передний и задний рога наружного мениска постоянно соединены с капсулой сустава мениско-бедренными связками, однако в средней своей части он отделен от нее сухожилием подколенной мышцы. Это объясняет повышенную подвижность наружного мениска. Меньшей подвижностью внутреннего мениска, по сравнению с наружным, объясняется его более частая травматизация, а анатомической связью и общностью механизма травмы — нередкое сочетание его разрывов с повреждениями внутренней боковой и передней крестообразной связок («несчастливая триада»).

Наиболее частым и типичным механизмом повреждения внутреннего мениска является внутренняя ротация бедра и отклонение голени кнаружи при фиксированной стопе. Повреждения менисков могут также происходить при резком приседании, форсированном разгибании и при прыжках на вытянутые ноги. Наблюдаются следующие повреждения: отрыв мениска в паракапсулярной зоне, области переднего, заднего рога, разрыв тела мениска в трансхондральной зоне и различные комбинации этих повреждений. Чаще возникают разрывы тела мениска с распространением их на передний и задний рог («ручка лейки»), реже изолированное повреждение заднего рога (до 30%) и редко переднего рога. Повреждение обоих менисков редко бывает одновременным. Разорванная часть мениска может ущемляться между суставными поверхностями бедренной и большеберцовой костей, вызывая ограничение подвижности в суставе с болевым синдромом (блокада сустава). Наиболее часто блокада сустава бывает при разрывах внутреннего мениска по типу «ручки лейки». Установить повреждение менисков непосредственно после травмы не удастся, т. к. возникает неспецифическая реакция сустава — припухлость, боль, нарушение функции, разлитая болезненность при пальпации. Однако наличие «блокады сустава» позволяет сразу распознать характер повреждения.

*Симптомы.* Острое повреждение мениска сопровождается синовитом, реже — гемартрозом. Отмечается болезненность при пальпации суставной щели на стороне повреждения. При наличии «блокады» нога в коленном суставе находится в положении сгибания (140—160°), разгибание ограничено и болезненно. При повреждениях наружного мениска блокада сустава наблюдается редко, преобладает симптом переката или щелчка (Н. Волкович). Симптом проявляется образованием эластичного валика по наружной поверхности суставной щели при быстром разгибании из согнутого (до 60°) положения коленного сустава. При рентгенологическом исследовании костных повреждений не определяют.

*Первая помощь.* Вводят анальгетики, накладывают иммобилизацию и пострадавшего направляют в травмпункт или травматологический стационар.

*Лечение.* Прежде всего вправляют ущемленный мениск, т. е. устраняют «блокаду сустава». Проводят пункцию и в сустав вводят 20-25 мл

1% раствора новокаина. После обезболивания приступают к вправлению ущемленного мениска. Больного укладывают на стол, затем в коленном суставе проводят движения, обратные механизму травмы. Ногу сгибают в коленном суставе, отклоняют кнаружи и при продолжающемся вытяжении выполняют наружную, затем внутреннюю ротацию голени и форсированное разгибание. Восстановление полной подвижности в суставе свидетельствует, что ущемление мениска устранено. Осуществляют иммобилизацию конечности гипсовым тутором при сгибании коленного сустава под углом  $170^\circ$  в течение 3 нед, после снятия тьютора назначают парафиновые аппликации и лечебную гимнастику.

При застарелых повреждениях мениска обычно наблюдаются повторные «блокады сустава», больных беспокоит боль в суставе, им трудно спускаться по лестнице, периодически развивается синовит.

*Симптомы.* Контуры коленного сустава сглажены (синовит), отмечается атрофия мышц бедра и голени на 1-2 см. При ущемлении мениска движения в суставе ограничены, особенно разгибание (симптом «пружины», «ладони»). При пальпации выявляется болезненность по суставной щели в области повреждения мениска и положительные симптомы Байкова, Турнера, Чаплина, Белера, Перельмана, Мак-Муррея.

Из лучевых методов диагностики наиболее информативным является МРТ. Предварительный диагноз повреждения мениска устанавливают на основании анамнеза (механизм травмы, наличие повторных блокад) и клинических симптомов.

Можно выделить три основных показания к хирургическому лечению разрывов менисков: невозможность устранения блокады сустава закрытыми манипуляциями; повторные многократные блокады в анамнезе; сохранение стойкого болевого синдрома, ограничивающего функцию сустава и конечности в целом, несмотря на проводимое консервативное лечение.

В современной травматологии и ортопедии проблемы диагностики и хирургической коррекции патологии менисков решают одновременно и исчерпывающе в ходе артроскопии. Проведение только диагностической артроскопии позволяет визуально исследовать сустав и оценить состояние мениска. После этого можно выполнить типичную артротомию и классическую «открытую» менискэктомию, не требующую специальных навыков и дорогостоящих инструментов.

Повторные «блокады сустава» в анамнезе либо невозможность устранения ущемления мениска консервативным путем могут являться показаниями к артротомии без предварительной артроскопии (в тех лечебных учреждениях, где нет артроскопа).

### Дисковидный латеральный мениск

Дисковидный латеральный мениск является аномалией развития. Он может быть сплошным (примитивным), покрывая всю суставную поверхность латерального мыщелка большеберцовой кости, частичным (промежуточным) и инфантильным — по размерам и форме отличающимся от нормального мениска.

*Симптомы.* Основной жалобой больных является боль в латеральном отделе сустава, а основным объективным симптомом — грубые щелчки при сгибательно-разгибательных движениях голени, связанные с дислокациями нестабильного крупного и ригидного, обычно уже поврежденного соединительнотканного внутрисуставного хряща. Точный диагноз устанавливают на основании данных магнитно-резонансной томографии или артроскопии.

*Лечение.* Дисковидные мениски, грубо нарушающие биомеханику сустава и вызывающие стойкую симптоматику, подлежат хирургическому лечению. Дисковидный гипермобильный мениск иссекают, а при других типах допустима артроскопическая резекция лишь поврежденных участков с оставлением их стабильных паракапсулярных отделов.

### Отсекающий остеохондроз внутреннего мыщелка бедра

Отсекающий остеохондроз суставной поверхности внутреннего мыщелка бедренной кости (болезнь Кенига) — ограниченный участок асептического некроза суставного хряща и подлежащей костной ткани. Развитие заболевания связывают с нервно-сосудистыми изменениями, ведущими к облитерации веточки средней коленной артерии. Образование участка некроза объясняют эмболией, а также острой или хронической травмой.

Заболевание развивается в возрасте 20—25 лет. В первой фазе болезни, продолжающейся до двух лет, происходит постепенное отторжение очага некроза. В этот период беспокоит ноющая боль в коленном суставе, особенно после физической нагрузки, а также болезненность при пальпации в области нижней части суставной поверхности внутреннего мыщелка бедренной кости. При рентгенологическом исследовании выявляется ниша с «секвестром». Во второй фазе образовавшийся «секвестр» выпадает в сустав и развивается клиническая картина свободного внутрисуставного тела («суставная «мышь»»).

Аналогичные асептические некрозы, но значительно реже, могут наблюдаться в суставных концах костей других суставов, в частности в таранной кости, мыщелке плечевой и головке бедренной костей.

*Лечение.* В основном хирургическое, так как консервативное, рассчитанное на реваскуляризацию и приращение стабильного костного секвестра в первой стадии заболевания, имеет небольшие шансы на успех лишь у детей и подростков с еще активными эпифизарными зонами роста. При этом основное внимание уделяется ограничению физической и исключению стрессовой нагрузки на пораженный коленный сустав, а также назначению процедур, улучшающих его кровоснабжение и стимулирующих репаративные процессы.

Такая лечебная тактика позволяет получить хороший ближайший результат, но мало влияет на развитие позднего остеоартроза. С целью профилактики остеоартроза распространение получают методы костно-хрящевой пластики крупного костного дефекта мыщелка бедренной кости.

### Повреждение суставного хряща

Повреждение суставного хряща мышечков коленного сустава может быть острым и хроническим. Острое повреждение при прямой травме (чаще всего удар по передней поверхности согнутого сустава) обычно бывает изолированным, при непрямой (вывих или подвывих голени, надколенника) — сопровождается повреждением связок и менисков.

Острое повреждение суставного хряща еще называют «хрящевым переломом». Хрящ может повреждаться в виде трещин либо травматической отслойки от подлежащей кости. В большинстве случаев повреждений суставного хряща при его прямой травме страдает и субхондральная кость. Биологические особенности высокоспециализированного гиалинового хряща суставов определяют его уникальные механические свойства, однако исключают возможность самопроизвольного истинного восстановления утраченного по разным причинам хрящевого покрова суставных поверхностей.

*Симптомы.* Острое повреждение суставного хряща клинически проявляется типичным синдромом острой травмы коленного сустава (боль, гемартроз, контрактура) и при прямом ее механизме диагноз устанавливают на основании факта прямого удара по суставу и выявляемой при пальпации резкой локальной болезненности. При непрямом механизме — на первый план выступает симптоматика сопутствующих разрывов связок и менисков. Диагноз подтверждают МРТ либо при выполнении диагностической артроскопии.

*Лечение в остром периоде* включает пункцию и иммобилизацию сустава, покой, местную гипотермию, хождение с помощью костылей. Длительное (более 3 нед) сохранение болевого синдрома, синовита и механические нарушения движений в суставе являются показаниями к артроскопии.

*Методика артроскопии.* Через типичные передне-боковые порталы в полость сустава вводят артроскоп, пробный крючок и проводят ревизию всех его отделов. При обнаружении очага повреждения суставного хряща оценивают его состояние. Отслоенный от подлежащей кости хрящ должен быть резецирован, связанный — сохранен. Оригинальный гиалиновый хрящ не регенерирует, однако его дефект заполняется соединительной тканью. Поэтому лечение должно преследовать цель формирования наиболее полноценного рубца, трансформирующегося со временем в соединительнотканый хрящ. С целью восстановления хрящевой поверхности применяют различные хирургические методики. В послеоперационном периоде в течение 3—4 нед больной должен ходить с помощью костылей, разгружая суставные поверхности, а далее к 6 нед постепенно увеличивать опорную нагрузку до полной.

*Лечение повреждений суставного хряща.* В зависимости от глубины и размера повреждений в настоящее время используют следующие методики оперативного лечения, благоприятствующие восстановлению функций, а также структуры хрящевого покрова.

1. Выравнивание (сглаживание) участков повреждения. При неполных (т. е. не на всю глубину) повреждениях проводят удаление нестабильных отслоившихся участков хряща и выравнивание краев дефекта.

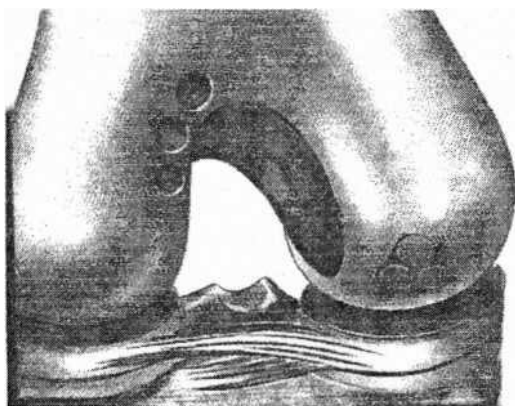


Рис. 139. Мозаичная  
остеохондропластика

Операцию выполняют под артроскопическим контролем с помощью механических, электромеханических или электрохирургических инструментов.

2. Рефиксация свободных костно-хрящевых фрагментов, образовавшихся вследствие перелома или отсекающего остеохондроза. Для фиксации используют спицы, винты или биорассасывающиеся гвозди.

3. Стимуляция вставания в дефект рубцовой фиброхрящевой ткани из субхондральных

отделов кости (мезенхимная стимуляция репаративного хондроге-неза). При полных дефектах в обнаженной субхондральной пластинке шилом или спицей наносят тонкие каналы с целью создания сообщений между кровоснабжаемым слоем кости и поверхностью дефекта. Кровяные сгустки через каналы заполняют дефект и со временем превращаются в фиброхрящевую ткань. Образующийся волокнистый хрящ не полностью выравнивает суставную поверхность, не обладает механическими свойствами гиалинового хряща и со временем разрушается. Поэтому данный метод применяют для заживления дефектов средних размеров в труднодоступных областях сустава, таких как плато большеберцовой кости, надколенниковая поверхность и задние отделы мыщелков бедренной кости. Существуют два способа нанесения каналов: сверление спицей Киршнера и создание микропереломов (микрофрактур) с помощью изогнутых под разным углом шильев. Перфорации вы-полняют на глубину 2-3 мм и на расстоянии 3-4 мм друг от друга.

4. Мозаичная остеохондропластика. Метод основан на замещении дефекта небольшими цилиндрическими костно-хрящевыми трансплантатами. Аутогенная остеохондропластика показана при полных (посттравматических или вследствие болезни Кенига) дефектах хряща мыщелков бедренной кости площадью 2—3 см<sup>2</sup>. Трансплантаты забирают из малонагружаемых областей коленного сустава и заполняют ими дефект с помощью специальных инструментов. Операция может быть выполнена под артроскопическим контролем. Результатом пластики является восполнение дефекта хряща тканью, состоящей из круглых островков гиалинового хряща и прослоек фиброхряща между ними (рис. 139).

5. Аутогенная имплантация хондроцитов. Перспективный, но до настоящего времени малоизученный метод. Он основан на имплантации в дефект культивированных и активизированных в специальных условиях аутогенных хондроцитов. Во время артроскопии берут кусочек хрящевой ткани, который отправляют в специальную лабораторию генной инженерии. В лаборатории стимулируют хондроциты к размно-

жению и выращивают в течение 2—3 нед культуру клеток, которую возвращают хирургу. Операцию имплантации хондроцитов выполняют посредством артротомии: на неповрежденную субхондральную пластинку к краям дефекта хряща очень тонкими швами фиксируют свободный периостальный лоскут, взятый с верхней трети большеберцовой кости. Под лоскут шприцем вводят взвесь хондроцитов, линию шва и отверстие от иглы герметизируют фибриновым клеем. После операции необходимо полное ограничение опорной нагрузки на сустав в течение 2—3 мес. Данный метод позволяет закрывать дефекты большой площади и находит применение в лечении больных с деформирующим артрозом, однако качество вновь образованного хряща прогнозировать трудно.

В зависимости от локализации и размеров дефекта суставного хряща у большинства больных следует ожидать развития остеоартроза. Профилактика заболевания заключается в хрящевой или костно-хрящевой пластике обширных дефектов функционально важных отделов мышечков и ограничении опорной нагрузки на сустав.

Хронические повреждения суставного хряща сопровождаются хроническими нарушениями биомеханики коленного сустава, в частности нестабильностью (застарелый разрыв ПКС, привычный вывих надколенника) или статическими деформациями (варусно-вальгусное искривление). Основой лечения такой патологии является устранение первопричины — нормализация биомеханики путем хирургической стабилизации сустава либо корригирующих остеотомий.

### Киста менисков

Кистозный процесс в толще менисков является реакцией на хроническую перегрузку при длительном воздействии тангенциальных и компрессионных сил. Он возникает в основном у людей молодого и среднего возраста. Латеральный мениск вследствие относительной гипермобильности более подвержен таким воздействиям и страдает в 5—8 раз чаще медиального. Продуцируемому мукоидному веществу легче распространяться в периферическом направлении и формировать параменискальные кисты. Измененный мениск становится повышенно уязвимым даже к незначительным стрессовым нагрузкам и в большинстве случаев происходит его разрыв.

*Симптомы.* При поражении латерального мениска больного беспокоят боль при ходьбе, особенно при повышенной нагрузке, и локальная опухоль по передне-наружной поверхности сустава, впереди от латеральной коллатеральной связки. Особенно отчетливо выявляется опухоль при сгибании коленного сустава до угла 140—150°. Опухолевидное образование болезненное, плотной консистенции. При длительно существующей кисте и разрыве латерального мениска наблюдаются деформирующие изменения в области наружного мышечка большеберцовой кости, отчетливо выявляемые, при рентгенологическом исследовании (симптом Раубера—Ткаченко).

Медиальный мениск, пораженный кистозным процессом, более устойчив к разрывам, в связи с чем симптоматика его патологии менее отчетлива и, в основном, ограничивается констатацией опухоли на уровне суставной щели, локализующейся кзади от медиальной коллатеральной связки. Диагноз уточняют при проведении УЗИ и магнитно-резонансной томографии сустава во фронтальной плоскости.

*Лечение.* Консервативное лечение кистозного поражения менисков состоит в ограничении нагрузки, назначении противовоспалительных и обезболивающих препаратов. Радикальное лечение заключается в тотальном иссечении параменискальной кисты вместе с пораженным мениском, однако вмешательство такого объема сопровождается нарушением биомеханики и быстрым прогрессированием остеоартроза. В связи с этим в настоящее время выполняют артроскопическую резекцию лишь пораженных кистозным процессом отделов мениска, а параменискальную кисту удаляют через небольшой отдельный разрез, либо проводят внутреннюю фенестрацию последней с дренированием ее в полость сустава.

### Киста подколенной ямки

Киста подколенной ямки, или киста Baker'a, описанная им в 1877 г., представляет собой воспаление слизистых сумок, располагающихся между сухожилиями медиальной головки икроножной и полу-перепончатой мышц. Клинически она проявляется плотноэластичной опухолью верхне-медиального угла подколенной ямки. Слизистые сумки являются вариантом нормы и встречаются у 60% здоровых людей. О патологии можно говорить лишь при их поражении хроническим воспалительным процессом, сопровождающимся отеком и значительным увеличением в размерах, что вызывает сдавление окружающих тканей, боль, дискомфорт и ограничение движений. Обычно эти сумки имеют щелевидное соустье с полостью коленного сустава, которое располагается в задне-медиальном отделе его капсулы тотчас ниже прикрепления сухожилия медиальной головки икроножной мышцы. При разгибании голени последнее, прижимаясь к медиальному мыщелку бедренной кости, закрывает соустье. При сгибании и расслаблении икроножной мышцы сообщение между сумками и полостью коленного сустава восстанавливается. Обычно бурсит возникает вторично вследствие перерастяжения сумки жидкостью, поступающей через соустье из полости коленного сустава при его хроническом синовите различного генеза (посттравматический, остеоартритический, ревматоидный, реактивный, подагрический, туберкулезный и пр.). Наибольшее практическое значение в возникновении хронической кисты подколенной ямки имеют дегенеративные повреждения менисков в задних отделах, вызывающие скрытые рецидивирующие синовиты.

Диагноз кисты подколенной ямки уточняют с помощью УЗИ и артропневмографии коленного сустава. Более информативной является МРТ.



Дифференциальный диагноз при кисте Baker'a проводят с истинными опухолями (синовиома) и аневризмой подколенной артерии. Синовиома растет из синовиальной оболочки и имеет плотную консистенцию. Макроскопически — это плотный, округлой или неправильной формы узел. При разрезе видна ткань опухоли. Аневризму подколенной артерии распознают по наличию пульсации и шума при аускультации.

*Лечение* подколенной кисты проводят с учетом этиологии и давности заболевания. При редко встречающемся свежем первичном поражении эффективны пункции сумки с введением в ее полость кортикостероидов. При вторичных бурситах показана санация полости сустава (артроскопия, резекция пораженных отделов менисков и суставного хряща, удаление свободных внутрисуставных тел, синовэктомия, стабилизация сустава) и ограничение его нагрузки. Длительно существующие подколенные кисты требуют хирургического лечения. Оно состоит в радикальном иссечении хронически воспаленных сумок.

### Хроническая нестабильность надколенника

Хроническая нестабильность надколенника представляет собой нарушение его мышечно-сухожильного баланса при движении в межмышечковой борозде бедренной кости. Надколенник сустава смещается кнаружи вместе с латерализацией всего разгибательного аппарата коленного сустава. Причинами могут быть дисплазия коленного сустава или вправленный ранее острый вывих надколенника.

*Симптоматика.* Больных с хронической нестабильностью надколенника беспокоят боль по передне-медиальной поверхности коленного сустава и ощущения его неустойчивости. Выраженная нестабильность проявляется привычным вывихом надколенника. Объективизировать и рассчитать степень латерализации надколенника можно на сравнительных аксиальных рентгенограммах бедренно-надколенниковых сочленений по Merchant'у.

*Лечение.* Лечение хронической нестабильности надколенника зависит от возраста пациента, степени диспластических, посттравматических и дегенеративно-дистрофических изменений со стороны коленного сустава. При латерализации надколенника, сопровождающейся ощущениями неустойчивости и ретропателлярным болевым синдромом, начинают с консервативного лечения. Оно состоит в разгрузке бедренно-надколенникового сочленения, целенаправленном мануальном растяжении латеральных отделов сухожильного растяжения четырехглавой мышцы и укреплении ее медиальной порции. Больные должны соблюдать ограничение нагрузки на коленный сустав, исключить занятия спортом, получать специальную ЛФК, массаж, электромиостимуляцию, редрессацию надколенника в медиальном направлении, а также носить наколенник с латеральным пелотом, препятствующим подвывиху. Учитывая дегенеративные изменения суставного хряща, обусловленные повторными вывихами и нарушенной биомеханикой,

показано применение нестероидных противовоспалительных препаратов и хондропротекторов.

Безуспешность терапии, рецидивирующие вывихи, приобретающие характер привычных, а также грубая дисплазия служат показаниями к реконструкции разгибательного аппарата сустава. Различают вмешательства на его проксимальном и дистальном отделах. Выбор способа зависит от вида и выраженности анатомической аномалии, определяемой по аксиальным рентгенограммам, степени нестабильности и глубины дегенеративно-дистрофических изменений в суставе.

При легкой степени нестабильности выполняют вмешательства на проксимальном отделе разгибательного аппарата: «латеральный релизинг», в ряде случаев дополняемый формированием дубликатуры или подкожной пликацией медиальных отделов капсулы (медиальной бедренно-надколенниковой связки) коленного сустава. «Латеральный релизинг» представляет собой продольное рассечение латеральной бедренно-надколенниковой связки, капсулы сустава и сухожильного растяжения четырехглавой мышцы бедра по наружной поверхности коленного сустава, отступя на 0,5—1,0 см от края надколенника и его связки. Он может являться самостоятельной операцией при легкой степени литерализации надколенника в форме его латерального наклона или элементом комплексного корригирующего вмешательства.

Более выраженная дисплазия сустава, сопровождающаяся увеличением угла четырехглавой мышцы (более 25°), требует радикальной коррекции патологической биомеханики разгибательного аппарата с вмешательством и на его дистальных отделах. Проводят мобилизацию и транспозицию связки надколенника с медиализацией на 10-15 мм бугристости большеберцовой кости по Elmslie—Trillat'у.

## ПОВРЕЖДЕНИЕ СУХОЖИЛИЙ

Подкожный разрыв сухожилий чаще происходит при непрямом механизме и реже — от непосредственного воздействия травмирующей силы. Разрыв сухожилий наблюдается на месте их прикрепления к кости, у перехода в мышечное брюшко, реже — на протяжении сухожилия, чему обычно предшествуют дегенеративно-дистрофические изменения ткани сухожилия, развивающиеся при хронической микротравме или хронических заболеваниях. Открытое повреждение сухожилий бывает при ранениях острыми предметами (стекло, нож, острые края консервных банок и т. п.).

### Повреждение вращающей манжеты плеча

Вращающая манжета плеча — комплекс мышечно-сухожильных структур, обеспечивающих динамическую стабильность и активные движения в плечевом суставе. В ее состав входят сухожилия надостной, подостной, малой круглой и подлопаточной мышц, имеющие анатомическую и нейро-рефлекторную связь с капсулой плечевого сустава.

Разрыв вращающей манжеты происходит при сильном напряжении мышц плечевого пояса (чаще при падении на локоть, вытянутую руку или при прямом ударе по суставу). Наиболее часто разрывы локализируются в дистальной части сухожилия надостной мышцы.

#### Классификация разрывов вращающей манжеты плеча

- |   |  |
|---|--|
| I. Травматический<br>(острый и застарелый)  | Дегенеративный<br>(простой и обывествляющий) |
| II. Частичный:  | Полный (на всю толщу):                       |
| — внутрисуставной или нижней (со стороны сустава)   | — малый (< 4 см)                             |
| — внесуставной или верхней (со стороны субакромиальной сумки)   | — обширный (> 4 см)                          |
| — внутрисухожильный   |  |
| III. Неосложненный и осложненный острым подакромиальным бурситом, поражением элементов плечевого сплетения, развитием акромиально-бугоркового конфликта и состояния «замороженного» плеча |  |

*Симптомы.* Жалобы на боль, иррадирующую в область прикрепления дельтовидной мышцы, потерю активного отведения в суставе.

Отмечается локальная гипотрофия в области надостной, полостной и малой круглой мышц, умеренная болезненность при пальпации большого бугорка. При полных разрывах нарушается активное отведение в плечевом суставе. Положительный симптом «падающей руки» — больной не может удержать пассивно отведенную в плечевом суставе руку. При частичных разрывах активное отведение конечности возможно до угла 80-90°, однако отмечается болезненность в фазе максимального напряжения мышц. Амплитуда пассивных движений первоначально остается полной, но в дальнейшем развивается контрактура сустава.

Рентгенологические признаки застарелого разрыва вращающей манжеты — верхний подвывих головки плечевой кости и склероз передненижней поверхности акромиального отростка лопатки. В диагностике разрывов вращающей манжеты также применяют контрастную артрографию (при полных разрывах наблюдается распространение контрастного вещества из субакромиального пространства в полость сустава), ультразвуковое исследование, магнитно-резонансную томографию и артроскопию (для уточнения локализации и протяженности разрыва).

*Первая помощь.* Имобилизация конечности на косынке и направление больного в специализированное лечебное учреждение.

*Лечение.* В выборе лечебной тактики важное значение имеет проведение дифференциальной диагностики между частичным и полным разрывом вращающей манжеты. Для этого используют введение в подакромиальную сумку 10 мл 1% раствора лидокаина. При частичных разрывах проводят консервативные мероприятия: используют отводящую шину в течение 2—3 нед, противовоспалительную терапию (дик-

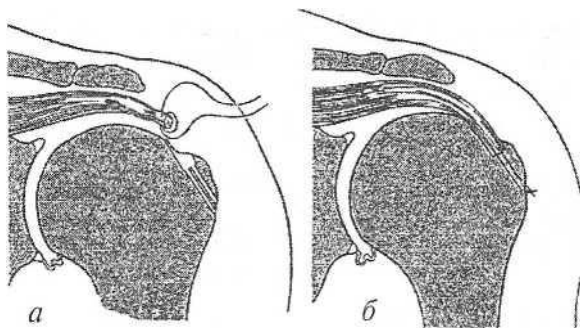


Рис. 140. Методика рефиксации вращающей манжеты плеча к большому бугорку плечевой кости:

*а* — мобилизация и прошивание центральных концов поврежденных сухожилий, формирование костной створки и каналов на большом бугорке;  
*б* — чрескостное проведение и завязывание нитей

лофенак, индометацин), физиотерапевтические процедуры (фонофорез с гидрокортизоном), лечебную гимнастику.

Полные разрывы вращающей манжеты подлежат хирургическому лечению. Выполняется операция — чрескостный шов поврежденных сухожилий (рис. 140).

Послеоперационное ведение больных предусматривает период иммобилизации конечности на отводящей шине под углом 90° в течение 6 нед с последующим подключением изометрических сокращений мышц плечевого пояса, пассивных движений в суставе, лечебной физкультуры, электромиостимуляции.

При застарелом обширном разрыве вращающей манжеты потеря тонуса надостной мышцы приводит к формированию стойкого верхнего подвывиха головки плеча, давлению последней на суставную хрящ впадины лопатки, не приспособленной к такого рода нагрузкам, и развитию дегенеративных изменений в суставе. Оперативное лечение заключается в выполнении эндопротезирования плечевого сустава.

#### Разрыв сухожилия длинной головки и дистального апоневроза двуглавой мышцы плеча

Повреждение сухожилия длинной головки наблюдается у лиц с хорошо развитой мускулатурой. Под влиянием внезапного сокращения мышцы происходит отрыв сухожилия от места прикрепления над суставной впадиной лопатки либо разрыв в области межбугорковой борозды, а также в месте прикрепления дистального апоневроза двуглавой мышцы к бугристости лучевой кости. Наибольшая частота разрывов сухожилия в области межбугорковой бороздки объясняется дегенеративными изменениями, развивающимися у лиц старше 40 лет.

*Симптомы.* В месте разрыва ощущают резкую боль. Появляется кровоизлияние ниже дельтовидной мышцы. Функция верхней конечности нарушается незначительно. При напряжении двуглавая мышца в виде

комка смещается в нижнюю треть плеча (при разрыве длинной головки), а при разрыве дистального сухожилия — в верхнюю треть плеча и хорошо видна глазом.

*Лечение.* У молодых людей разрывы длинной головки двуглавой мышцы плеча лечат оперативным путем.

Периферический конец сухожилия выделяют и фиксируют трансоссально к верхней трети плеча или петлей за сухожилие большой грудной мышцы у ее прикрепления к плечевой кости. Конечность иммобилизируют повязкой в положении сгибания в локтевом суставе в течение 3 нед. Активные движения в локтевом суставе не разрешают проводить в течение 8 нед.

При отрыве дистального апоневроза двуглавой мышцы плеча через передний доступ обнажают бугристость лучевой кости и трансоссально подшивают к ней сухожильное растяжение (апбневроз). Конечность иммобилизируют в положении сгибания в локтевом суставе до угла 90° в течение 25—30 дней. Реабилитационное лечение проводят осторожно.

### Разрыв сухожилия четырехглавой мышцы бедра

Сухожилие повреждается в поперечном направлении над надколенником при резком сокращении мышцы. Пострадавшие ощущают резкую острую боль на месте разрыва. Образуется западение. Активное разгибание голени и удержание ее в разогнутом положении невозможны.

*Первая помощь.* Конечность иммобилизируют лестничной шиной, пострадавшего направляют в стационар для оперативного лечения.

*Методика.* Проводниковая анестезия. Дугообразным разрезом кожи по передней поверхности нижней трети бедра рассекают сухожильное влагалище и обнаруживают концы разорванного сухожилия. Накладывают сухожильный шов. Концы разорванного сухожилия адаптируют и сшивают нитями из рассасывающегося материала. При отрыве сухожилия от надколенника его фиксируют трансоссально. Конечность иммобилизируют гипсовым тутором в течение 6 нед, затем проводят реабилитационное лечение.

### Разрыв ахиллова сухожилия

Подкожный разрыв сухожилия бывает, как правило, полным и возникает под влиянием как прямой, так и непрямой травмы. Чаще наблюдается не прямой механизм, при котором разрыв происходит в результате суммарного действия силы внезапного сокращения трехглавой мышцы и внешнего усилия, приложенного к стопе. Выделяют три основных варианта непрямого повреждения:

1. Толчок нагруженной стопой при одновременном разгибании голени (старт спринтера, прыжок).

2. Внезапное неконтролируемое тыльное сгибание стопы (резкое падение вперед при фиксированной стопе, соскальзывание со ступеньки лестницы).

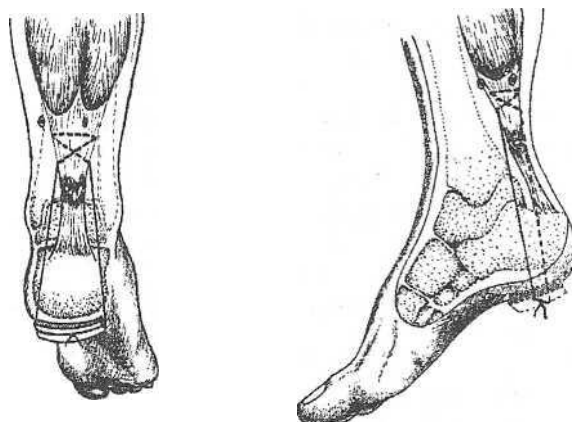


Рис. 141. Схема выполнения чрескожного удаляемого шва ахиллова сухожилия

3. Неожиданное насильственное тыльное сгибание стопы из положения подошвенного сгибания (падение с высоты).

Прямой механизм разрыва сухожилия бывает при непосредственном ударе по нему (доской, палкой). Открытые повреждения могут быть полными или частичными и возникают при ранении режущими предметами (стекло, металлическая стружка и т. д.).

*Симптомы.* В момент разрыва сухожилия у пострадавшего создается впечатление, что он получил удар по задней поверхности нижней трети голени. При осмотре определяют подкожное кровоизлияние и западение мягких тканей в области разрыва, что отчетливо определяется при пальпации. Сила подошвенного сгибания ослаблена. При попытке выполнить его появляется боль. При сдавлении рукой икроножных мышц подошвенная флексия стопы отсутствует (симптом Томпсона). При застарелых разрывах сухожилия развивается атрофия мышц. Больные не могут встать на передний отдел стопы поврежденной конечности и удержать вес тела.

*Первая помощь.* Вводят анальгетики, применяют транспортную иммобилизацию и направляют пострадавшего в больницу.

*Лечение.* При подкожном разрыве ахиллова сухожилия сроком до 14 сут с момента травмы применяют *закрытый чрескожный удаляемый сухожильный шов*.

*Методика.* Проводниковая анестезия. Проводят шовную нить (капроновая леска диаметром 0,7 мм) с помощью изогнутой иглы во фронтальной плоскости чрескожно через мышечно-сухожильную часть проксимального конца сухожилия крестообразно. Концы нитей выводят под кожей вдоль дистального конца сухожилия на пяточную область в двух точках. Придают стопе положение максимальной подошвенной флексии. Нити натягивают и завязывают над широкой гипсовой прокладкой, размещенной на подошвенной поверхности пятки (рис. 141). Иммобилизация циркулярной гипсовой повязкой без обездвиживания

коленного сустава (4 нед — в положении максимальной подошвенной флексии стопы, затем шовную нить удаляют, ногу иммобилизируют в положении подошвенного сгибания стопы  $110^\circ$  гипсовым «сапожком» с каблуком для ходьбы в течение 4 нед).

Если после травмы прошло более 2 нед применяют *открытый шов ахиллова сухожилия*.

**Методика.** Проводниковая анестезия. Дугообразный разрез кожи и подкожной клетчатки по задненаружной или задневнутренней поверхностям голени длиной 10 см. Обнажают концы сухожилия. Выполняют косую тенотомию во фронтальной плоскости при наличии зрелой рубцовой ткани в зоне разрыва. Через оба конца сухожилия проводят лигатуры поперечно, отступя от места сечения на 4–8 см, и прошивают внутривольно, захватывая краевые пучки, с выходом нити на одном-двух уровнях (шов сухожилия по Ткаченко, рис. 142).

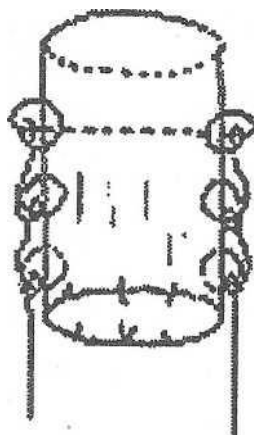


Рис. 142. Схема выполнения сухожильного шва по Ткаченко

Придают положение сгибания голени и подошвенное сгибание стопе. Концы проведенных лигатур завязывают. При наличии дефекта в зоне разрыва из центрального конца разорванного сухожилия выкраивают на всю ширину тонкий лоскут длиной 5–6 см. Прикрывают место разрыва лоскутом и фиксируют швами к периферическому концу. Иммобилизация гипсовой повязкой такая же, как и при чрескожном шве, на срок 6 нед. После снятия повязки проводят лечебную гимнастику, физиотерапевтические процедуры и массаж. Трудоспособность восстанавливается через 4–5 мес.

При открытых повреждениях сухожилия накладывают швы на разорванное сухожилие после хирургической обработки раны. Дальнейшее лечение такое же, как и при закрытых повреждениях.

### Повреждение сухожилий пальцев киста

**Общие положения.** Разнообразие повреждающих факторов и высокая дифференцировка важных анатомических образований определяют сложность диагностики, хирургических операций, а также реабилитации больных с повреждениями сухожилий.

С анатомической точки зрения структура сухожилия одинакова на всем протяжении. На разных пальцах она отличается, в основном, площадью поперечного сечения и на отдельных участках формой этого сечения. Вместе с тем хирургическое восстановление сухожилий на разных уровнях кисти имеет отличительные особенности. В зависимости от особенностей техники восстановления сухожилий *сгибателей* и послеоперационного реабилитационного лечения выделяют 5 зон повреждения (рис. 143, табл. 13).

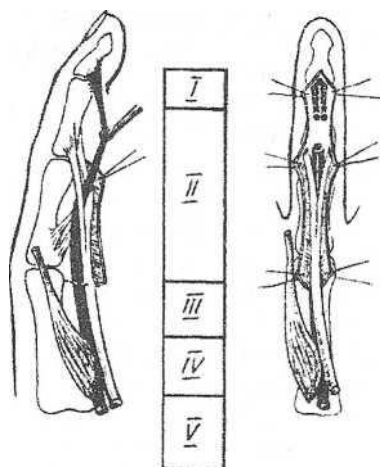


Рис. 143. Зоны повреждения сухожилий сгибателей пальцев кисти (схема)

Таблица 13

Зоны повреждения сухожилий сгибателей пальцев кисти

Зона повреждения	Протяженность повреждения
1	Ногтевая — средняя фаланга
2	Средняя фаланга — дистальная ладонная складка
3	Дистальная ладонная складка — дистальный край карпального канала
4	Зона карпального канала
5	Проксимальный край карпальной связки — переход сухожилия в мышечное брюшко соответствующей мышцы

При повреждениях сухожилий *разгибателей* выделяют 3 зоны (рис. 144, табл. 14).

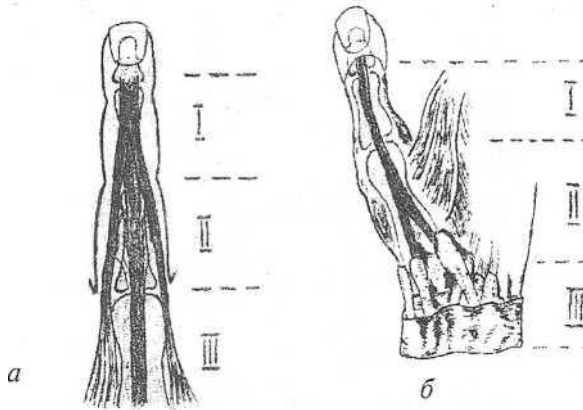
Таблица 14

Зоны повреждения сухожилий разгибателей пальцев кисти

Зона повреждения	Протяженность повреждения
1	Уровень пальцев
2	На протяжении кисти и кистевого сустава
3	На протяжении предплечья

Наиболее сложным видом повреждения считают сочетание перелома костей с повреждением всех мягкотканых структур. Неполным отчленением считают повреждение пальца (пальцев) или кисти более чем на половину поперечного сечения с перерывом сосудов и нервов, а также повреждение, при котором сохраняется любая связь поврежденной части сегмента с самим сегментом; полным — когда отчлененная часть не имеет связи с остальным сегментом.





**Рис. 144.** Зоны повреждения сухожилий разгибателей пальцев кисти (схема):  
а — II—V пальцев; б — I пальца

*Повреждение сухожилий сгибателей пальцев*

Повреждение сухожилий сгибателей пальцев наблюдается часто (10—20%). Результаты лечения этой патологии во многом определяются значительной плотностью расположения содержимого костно-фиброзных каналов; сложностью формы костно-фиброзных каналов; подвижностью сухожилий, обеспечивающей функцию пальцев; образованием рубцовых сращений сухожилий при повреждениях.

Диагностика повреждений сухожилий глубоких и поверхностных сгибателей пальцев не представляет затруднений (рис. 145, а, б, в). Повреждение устанавливают по следующим признакам: отсутствие активных движений пальцев (сгибания и разгибания). Проверка активной функции пальцев является основным диагностическим приемом. Для дифференцированного определения повреждения сухожилий поверхностного и глубокого сгибателей отдельно исследуют активное сгибание дистальной и средней фаланг пальцев.

*Лечение.* Открытое повреждение сухожилия лечат путем наложения сухожильного шва или применением тендопластики. Наибольшие трудности представляет лечение повреждений сухожилий сгибателей пальцев кисти на протяжении синовиальных влагалищ («немая зона»).

Первичный сухожильный шов не показан при значительном разрушении мягких тканей, сопровождающемся переломом костей.

Первичный шов сухожилий пальцев кисти может быть выполнен: при резаных и незагрязненных ранах; в первые сутки после повреждения (с применением антибиотиков в течение 2 суд); в случае отсутствия признаков воспаления в ране; если хирург владеет методикой сухожильного шва; при наличии набора инструментов Розова и при обязательном участии в операции одного или двух ассистентов.

Операция может быть выполнена только в травматологических отделениях госпиталей и больниц, где имеется бригада хирургов, хорошо знакомых с техникой операций на сухожилиях. Если по ряду причин

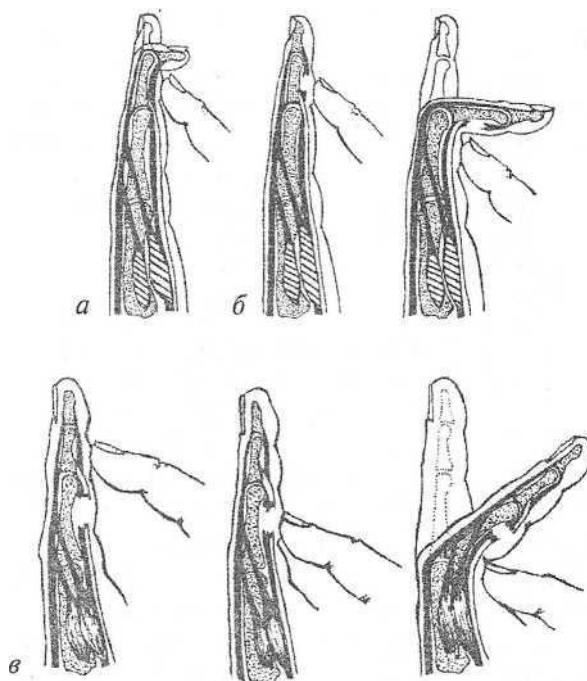


Рис. 145. Диагностический прием для определения повреждения сухожилий сгибателей пальцев кисти: норма (*а*); глубокого (*б*) и обоих сухожилий (*в*)

она не может быть срочно выполнена, вводят антибиотики, накладывают асептическую повязку на рану. Операцию выполняют в течение первых 2 сут. Когда наложить первичный сухожильный шов квалифицированно не представляется возможным, ограничиваются наложением шва на рану.

В дальнейшем предстоит операция тендопластики. Такой же тактики придерживаются при наличии воспаления.

При первичной хирургической обработке ран кисти, особенно при ревизии ран с повреждением сухожилий, применяют проводниковое (внутрикостное) обезболивание, а при повреждении нескольких сухожилий сгибателей — общую анестезию. Для обнаружения центральных концов сухожилий сгибателей делают поперечные разрезы по кожным складкам кисти. Конец сухожилия берут на капроновую держалку и затем с помощью проводников Розова проводят по костно-фиброзному каналу пальца в первичную рану. С целью выделения периферических концов сухожилия прибегают к угловому, Z-образному или полуовальному разрезу.

Сухожилия сгибателей на протяжении костно-фиброзных каналов сшивают путем наложения съемных внутривольных швов по Бенне-лю или Дедушкину. Сшивают только концы сухожилий глубоких сгибателей. В случае повреждения сухожилий сгибателей, расположенных

вне синовиального влагалища, применяют шов по Кюнео, Казакову или Розову.

После сшивания сухожилия кисть и поврежденные пальцы иммобилизируют гипсовыми ладонными лонгетами. Дополнительную тыльную лонгету накладывают при одновременном сшивании сухожилия и нерва.

*Особенности лечения первичного повреждения.* Первичное восстановление поврежденных сухожилий сгибателей пальцев возможно при выполнении следующих условий: пострадавший должен быть госпитализирован в специализированное лечебное учреждение, где могут быть выполнены реконструктивная операция и восстановительное лечение. Лечебное учреждение должно иметь соответствующее оснащение и оборудование; специалист должен знать нормальную, вариантную и патологическую анатомию кисти; уметь выполнять несколько вариантов каждой реконструктивно-восстановительной операции; наблюдать больного до исхода. Больной обязан строго и точно выполнять все врачебные назначения. Успех лечения возможен только при совместных усилиях врача и пациента.

Операция по восстановлению сухожилия должна быть выполнена в ранние сроки.

*Общие правила наложения шва на сухожилия сгибателей пальцев.* Необходимо избегать продольных разрезов на пальцах, которые приводят к дополнительным повреждениям поддерживающих связок сухожилий сгибателей. Проксимальные концы сухожилий целесообразно выделять через дополнительные поперечные доступы по линии дистальной ладонной складки. Следует минимально травмировать костно-фиброзный канал; доступ к зоне шва сухожилия лучше расширять за счет «клапанных» лоскутов костно-фиброзного канала, которые в конце операции восстанавливают. Шов сухожилий необходимо выполнять тонкой прочной нитью с наименьшим коэффициентом линейного растяжения. Обязательна дополнительная адаптация краев сухожилия тонкой рассасывающейся нитью.

*Требования к сухожильному шву.* Он должен быть простой и доступный в выполнении; концы сухожилий должны быть сопоставлены без сборок, перекручивания и деформаций; необходимо добиться прочной фиксации концов сухожилия без диастаза между ними, сохранения скользящей поверхности сухожилия и внутрисуставного кровообращения в нем и, по возможности, в паратеноне. Основной шов целесообразно производить неудаляемой нитью с погружением узлов в толщу сухожилия. Противопоказанием к наложению сухожильного шва является разволокнение его на протяжении. Чаще применяют спиральный (пространственно ротированный) шов по Кюнео (рис. 146). Особое внимание уделяют выбору шовной нити. При наложении удерживающего шва наибольшее распространение получили: *этилон 2/0, мер-силк 0, мерсилен 2 и плетеный лавсан 4.*

Методика первичного шва сухожилий глубоких сгибателей имеет свои особенности в каждой зоне.

Зона I благоприятна для восстановления сухожилий. Оперативное вмешательство заключается в реинсерции сухожилия (рис. 147) либо



Рис. 146. Схема сухожильного шва по Кюнео с адаптирующим швом по Ютейнерту

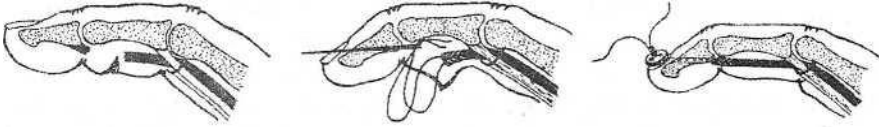


Рис. 147. Схема реинсерции сухожилия глубокого сгибателя трансоссальным швом

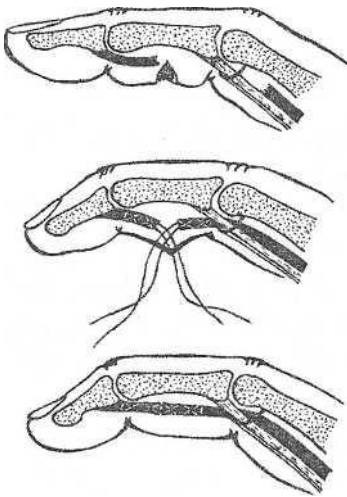


Рис. 148. Схема шва сухожилия глубокого сгибателя на уровне средней фаланги

сшивании сухожилий одним из способов (по Фришу, Кюнео, Розову и т. д.).

Зона II наиболее сложна для восстановления сухожилий. Это обусловлено особенностями анатомического строения, большой амплитудой перемещения глубокого сухожилия в костно-фиброзном канале, значительными нагрузками, которые приходятся на эту часть пальца кисти.

В пределах данной зоны сухожилие глубокого сгибателя может быть повреждено на различных уровнях, либо повреждаются оба сухожилия. Методика восстановления при повреждениях только сухожилия глубокого сгибателя не отличается от таковой при повреждениях в первой зоне (рис. 148).

При повреждениях обоих сухожилий: сухожилие поверхностного сгибателя отсекают, глубокого — восстанавливают.

*Методика сухожильного шва при одновременном повреждении поверхностного и*

*глубокого сгибателей на уровне сухожильного перекреста. Сухожилие поверхностного сгибателя отсекают из небольшого дополнительного разреза по дистальной ладонной складке. Вместе с поверхностным в рану выводят сухожилие глубокого сгибателя.*

Периферический отрезок прошивают. С помощью проводникового центральный конец сухожилия глубокого сгибателя проводят в костно-фиброзный канал до уровня повреждения и сшивают по Кюнео с дополнительным обвивным швом. При необходимости восстанавливают кольцевидные связки (рис. 149).

Зона III. В этой зоне поверхностно располагается артериальная дуга, срединный нерв на выходе из карпальной связки. Зона характеризуется повреждением сразу нескольких сухожилий двух и более пальцев. Более часто происходят повреждения сухожилий в сочетании с повреждением нервов и артерий.

В практике встречается несколько вариантов повреждения сухожилий сгибателей: изолированное повреждение сухожилий сгибателей одного пальца на уровне центральной части ладони, повреждение 3—4 сгибателей на 2—3 пальцах в центре ладони, повреждение 2—3 сухожилий сгибателей у основания ладони. Каждое из сухожилий подлежит восстановлению посредством наложения прочного внутривольного погружного шва в расчете на раннюю дозированную нагрузку.

Зона IV. Сухожилия на всем протяжении располагаются в стенках канала тесным пучком вместе со стволом срединного нерва, который внешне не отличается от сухожилий. С этим обстоятельством связаны нередкие ошибки, когда конец нерва сшивают с концами сухожилий. Повреждение сухожилий на этом уровне встречается редко. Применяют такую же технику восстановления поврежденных сухожилий, как в III зоне. Особенностью операции является обязательная резекция карпальной связки на всем ее протяжении. Ширина резекции — около 10 мм.

Зона V. Сухожилия сгибателей пальцев кисти функционально дополняют сухожилия сгибателей собственно кисти. Кроме того, здесь проходят магистральные артерии — лучевая и локтевая с сопровождающими их венами, а также локтевой и срединный нервы. В данной зоне находится пространство Пирогова; отсутствуют сухожильные влагалища и костно-фиброзные каналы. Отмеченные особенности оказывают существенное влияние как на характер повреждений и их тяжесть, так и на планирование операций по восстановлению поврежденных сухожилий. Если на уровне V зоны имеет место повреждение нескольких сухожилий, на концы сухожилий накладывают внутривольные швы. Периферические концы сухожилий тех или иных пальцев определяют путем натяжения каждого из них по очереди, а центральные — по их взаимоотношениям со срединным нервом, артериями и костными ориентирами.

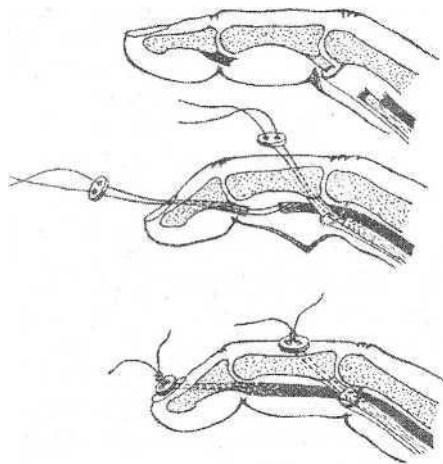


Рис. 149. Схема восстановления  
обоих сухожилий сгибателей

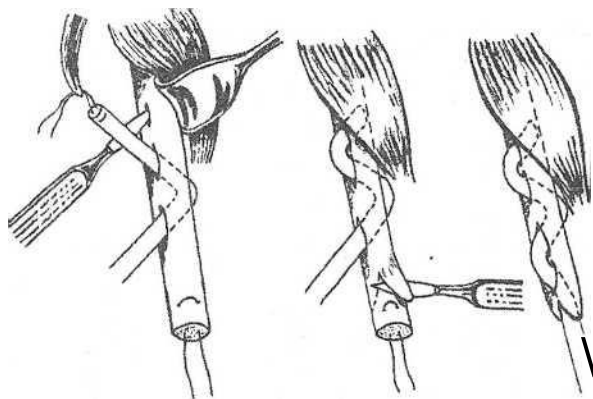


Рис. 150. Схема сухожильного шва по Пульвертафту

Первичную сухожильную пластику выполняют при раздавливании сухожилия на протяжении, дефектах сухожилий сгибателей на протяжении более 1 см, а также в случаях, когда сухожилие сгибателя вырвано из канала с отрывом от мышцы-мотора.

Противопоказаниями к сухожильной пластике являются неустраненный дефект мягких тканей над сухожилиями, загрязненная или инфицированная рана, а также сохранившееся одно из сухожилий (поверхностного или глубокого сгибателя).

После проведения хирургической обработки и санации канала сгибателей из отдельных доступов забирают сухожильный трансплантат. Чаще всего используют сухожилие длинной ладонной мышцы или сухожилие длинного разгибателя стопы. В качестве трансплантата также применяют центральную часть поврежденного поверхностного сгибателя, консервированные аллогенные сухожилия, а также эндопротезы. Один из концов трансплантата прошивают и с помощью проводника вводят через доступ на предплечье в канал сгибателя. Дистальный конец сухожилия фиксируют к ногтевой фаланге (трансоссальный шов). Проксимальный отрезок сухожилия «змейкой» проводят через мышцу и фиксируют к ней отдельными швами (по Пульвертафту, рис. 150).

Использование коротких трансплантатов, особенно в пределах синовиальных влагалищ, часто сопровождается образованием рубцов, блокирующих движения сухожилий и обрекающих операцию на неудачу.

*Двухэтапная сухожильная пластика. Методика.* На первом этапе формируют канал путем тщательной препаровки рубцов с запаянными в них сосудами и нервами пальцев. В него помещают тefлоновый стержень или трубку. Восстанавливают мягкотканые структуры — нервы, сосуды, кольцевидные связки. Вторым этапом, спустя 8 нед, стержень заменяют ауто трансплантатом сухожилия. Оптимальным способом фиксации сухожильного трансплантата к ногтевой фаланге является способ Беннеля. На уровне предплечья сухожильный трансплантат вплетают в культю сухожилия и прошивают отдельными

узловыми швами (по Пульвертафту). Важное значение имеет восстановительное лечение больного.

Раннее перемещение сухожилий в костно-фиброзном канале составляет суть пластической хирургии сухожилий, поскольку предотвращает образование прочных рубцовых спаек в послеоперационном периоде.

#### *Повреждение сухожилий разгибателей пальцев и кисти*

Различают закрытое и открытое повреждения. Закрытый разрыв сухожилий возникает чаще в области их прикрепления к ногтевой фаланге, реже — на уровне средней фаланги. Повреждение происходит при ударе пальцем о твердую поверхность или в результате форсированного сгибания ногтевой фаланги. Причинами открытого повреждения могут быть резаные и колотые раны, разможнение мягких тканей тыла кисти и пальцев, а также огнестрельные ранения. Самопроизвольный (спонтанный) разрыв сухожилий у лиц молодого возраста встречается крайне редко и связан, чаще всего, с запредельными перегрузками или дегенеративно-дистрофическими заболеваниями. Повреждение в области дистального межфалангового сустава сопровождается сгибанием ногтевой фаланги, отсутствием активного разгибания и стабилизации. На рентгенограмме поврежденного пальца определяется отрыв костного фрагмента от ногтевой фаланги.

Для повреждения сухожилий разгибателей на уровне проксимального межфалангового сустава характерно положение, описанное как «лебединая шея», «двойная контрактура Вайнштейна» и т. п.

Повреждение на уровне ладони и запястья сопровождается отвисанием пальца, его отстаиванием от других пальцев при разгибании.

Повреждение лучевого или локтевого разгибателей кисти можно определить по выпадению соответствующего вида движений кисти.

*Консервативное лечение.* При «свежем» закрытом разрыве сухожилий разгибателей пальцев выполняют обездвиживание с помощью различного рода шин (Фогта, Розова, Вайнштейна, Волковой, Усольцевой, Bunnell'a, Hainzl'a, фирмы W. Link и др.) в положении полного разгибания (переразгибания) ногтевой фаланги, умеренного сгибания средней и основной фаланг (для ослабления напряжения боковых порций разгибателя, расслабления межкостных мышц) в течение 4—5 нед.

Для придания устойчивого положения разгибания в дистальном межфаланговом суставе вводят спицу Киршнера.

Эффективность способов консервативного лечения дистальных разрывов сухожилий разгибателей (как и центральной порции разгибателя) не превышает 60%. Причинами недостаточной эффективности лечения являются невозможность удержания пальца в строго определенном положении в течение 5—6 нед, а также запоздалое наложение фиксирующей повязки.

*Оперативное восстановление сухожилий разгибателей пальцев.* Несмотря на относительную простоту методик, примерно треть оперативных вмешательств на сухожилиях разгибателей пальцев заканчивается неудовлетворительными функциональными результатами.

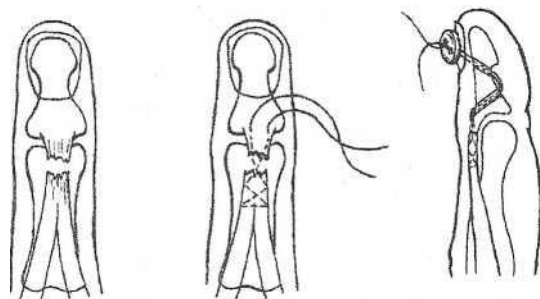

Рис. 151. Схема шва сухожилия разгибателя пальцев кисти

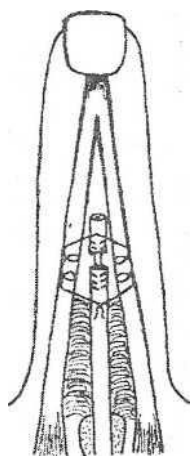


Рис. 152. Припосаживающий шов сухожилия разгибателя пальца (Волкова А. М., 1991)

При повреждении Segond'a (отрыв части ногтевой фаланги вместе с разгибателем) Z-образным или штыкообразным тыльным разрезом кожи выполняют шов сухожилия разгибателя прочной нитью и чрескостную фиксацию на пуговицу к подушечке пальца или на ногтевую фалангу. Костный фрагмент точно сопоставляют. При повреждении сухожилия разгибателя на уровне дистального межфалангового сустава используют внутривольный погружной шов типа Ланге, внутривольный сквозной шов Беннеля с динамической тягой или внутривольный сквозной шов с фиксацией к ногтевой фаланге (рис. 151).

На уровне средней фаланги выполняют простой внутривольный шов. Можно также использовать припосаживающий шов при повреждении центральной порции сухожилий разгибателей (Волкова А. М., 1991) (рис. 152).

*Реабилитационные мероприятия* при повреждении сухожилий проводят в предоперационном и послеоперационном периодах.

Предоперационная подготовка включает лечебную физкультуру как поврежденных, так и здоровых лучей и сегмента в целом; парафиновые аппликации; лечебную гимнастику синергистов и поврежденных мышц; восстановление пассивной подвижности суставов, приводимых в движение поврежденным сухожилием; подготовку кожи к операции. Сохранение пассивной подвижности суставов — важное условие лечения. Эффективным способом профилактики артрогенной контрактуры является шинирование поврежденного пальца с соседним здоровым с помощью колец из лейкопластыря. Для ликвидации контрактуры применяют лечебную гимнастику, которую проводят по 20-30 мин несколько раз в день с интенсивностью, исключающей появление боли.

Послеоперационный период включает комплекс мероприятий раннего, позднего периода и периода усиленной разработки.



Активные движения в раннем послеоперационном периоде начинают с 3-4-го дня после спадения отека. Частота, интенсивность и сила движений, как и сами движения, контролируются хирургом. Болевой синдром не должен ограничивать или прекращать движения. Продолжительность периода — 3 нед. Применяют методику однократного перемещения сухожилия в канале с полной амплитудой, которая предложена для восстановительного лечения больных с повреждениями сухожилий сгибателей пальцев. После спадения отека оперированный палец (пальцы) иммобилизируют ладонной гипсовой лонгетой в положении разгибания пальца и сгибания в лучезапястном суставе под углом 30—35°. Через сутки ладонную лонгету меняют на тыльную в положении сгибания пальца во всех суставах и разгибания в лучезапястном суставе на 30°. Обязательным условием является полное активное сгибание пальца, выполняемое больным самостоятельно. Через 10—12 дней смену лонгет можно проводить чаще.

В конце 3-й недели, т. е. в позднем послеоперационном периоде, происходит сращение отрезков сухожилия рубцовой тканью как между собой, так и с окружающими тканями. Начальные движения должны быть очень «легкими», поскольку рубцовая ткань является неокрепшей. Резкие движения могут сопровождаться разрывами сухожильного шва. После операций на сухожилиях сгибателей кисти выполняют флекссионные движения, на сухожилиях разгибателей — экстензионные. В течение всего периода (21—35 дней) после операции частота движений постепенно возрастает и к концу периода достигает 500—600 движений в сутки.

Период усиленной разработки может длиться от 1 до 5—6 мес. Продолжительность периода определяется эффективностью разработки активных движений. Больной должен находиться под динамическим врачебным наблюдением. Хирург и специалист по реабилитации определяют программу увеличения нагрузки, очередность физиотерапевтических процедур.

#### МИКРОХИРУРГИЯ В ТРАВМАТОЛОГИИ И ОРТОПЕДИИ

Использование в клинической практике средств оптического увеличения, специального инструментария и ультратонкого шовного материала позволяет качественно повысить точность хирургических манипуляций. Ключевым этапом микрохирургической операции является ручной микрососудистый шов. Как известно, необходимость его наложения наиболее часто возникает при травмах конечностей, поэтому основной областью применения микрохирургии является травматология и ортопедия.

Выделяют четыре основных направления использования микрохирургической техники в травматологии и ортопедии.

1. *Экстренные операции при травмах конечностей с нарушениями периферического кровообращения* (обширные повреждения мягких тканей, тяжелые травмы кисти, переломы и др.): полные и неполные отчленения сегментов, требующие их приживления. В связи со сложностью

операции реплантацию и реваскуляризацию сегментов верхней конечности считают абсолютно показанной при отчленении большого пальца кисти, верхней конечности, при отчленении пальцев у молодых женщин, а также при множественных отчленениях пальцев. Во всех случаях учитывают характер и локализацию повреждения, возраст, профессию больного и его желание и готовность к длительному, трудному, нередко многоэтапному лечению. Техника экстренных микрохирургических операций предусматривает восстановление всех поврежденных структур, а масштаб и особенности вмешательства определяются условиями его выполнения, характером и уровнем повреждения. Окончательные результаты операции определяются достигнутым объемом активных движений пальцев, степенью восстановления кожной чувствительности и полнотой социальной реабилитации пострадавших (восстановление трудоспособности). Хорошие и удовлетворительные результаты экстренных микрохирургических операций могут быть получены более чем у 50% оперированных.

2. *Вмешательства на периферических нервах.* Использование оптического увеличения открыло в хирургии периферических нервов новые перспективы, позволив соединить микрошвами отдельные пучки нерва. Это особенно важно в связи с тем, что любой крупный многопучковый нерв на поперечном срезе на 30—70% представлен соединительной тканью, что является одной из причин частых неудовлетворительных результатов традиционного эпинеурального шва. Второй особенностью микрохирургического шва нервов следует считать возможность сшивания соответствующих друг другу пучков после их идентификации, что существенно уменьшает удельный вес гетерогенной регенерации нервных волокон. Применение оптического увеличения повышает точность оценки состояния пучков, облегчает выделение нервов и их тончайших разветвлений из рубцов. Использование микрохирургической техники позволяет улучшить исходы операций на нервах.

3. *Свободные пересадки комплексов тканей с микроанастомозами сосудов и нервов.* Принципиально новые возможности открылись в пластической и реконструктивной хирургии конечности в связи с возможностью свободных пересадок комплексов тканей, питающихся через один сосудистый пучок, с восстановлением их кровообращения путем наложения микрососудистых анастомозов. В развитии этого направления в настоящее время можно выделить две основные тенденции. Первая — использование «пассивных» трансплантатов для одномоментного закрытия значительных дефектов мягких тканей и костей. Приживление пересаженных тканей свидетельствует об успехе операции. Подобные вмешательства могут выполняться при остеомиелите длинных трубчатых костей, хронических язвах, ожогах, обширных рубцах конечностей. Наиболее часто в качестве «пассивных» трансплантатов используют паховый лоскут, тыльный лоскут стопы, мышцу, напрягающую широкую фасцию бедра. Вторая — пересадка комплексов тканей с «активной» функцией, предназначенных для замещения одного из необратимо поврежденных звеньев биомеханической цепи «мышца—сухожилие—сустав—палец». Операции направлены прежде всего на восстановление активных движений пальцев кисти, причем вживление трансплантата

является лишь ближайшей задачей. Успех определяется тем, в какой мере будут восстановлены движения руки. Например, пересадка пальцев стопы на кисть, трансплантация II пястно-фалангового сустава при дефектах суставных концов костей, образующих пястно-фаланговые суставы.

4. *Микрохирургический шов сухожилий глубоких сгибателей пальцев кисти.* Качество шва сухожилия повышается путем дополнительного сопоставления его краев микронитью. Метод значительно улучшает результаты шва сухожилий сгибателей пальцев в критической зоне кисти.

*Подготовка и оснащение бригады.* Создают бригаду из хирургов, имеющих опыт работы в хирургии кисти. Оснащение включает операционный микроскоп, специальный микрохирургический инструментарий и ультратонкий шовный материал (нити 8/0 и 10/0), а также бинокулярную лупу с волоконным осветителем (ЛБВО-2). Используют разнообразные инструменты, наиболее важными из которых являются микроиглодержатели, микропинцеты, микрохирургические ножницы, микрососудистые зажимы, ирригаторы, микробужи и др.

Для шва сосудов диаметром от 1 до 2,5 мм применяют нить 9—10/0 с круглой атравматической иглой различных типов. Выбор иглы зависит от размеров сосуда и толщины его стенки. Более тонкие нити 11/0 пригодны для сшивания сосудов диаметром менее 0,8 мм, а также при шве отдельных мелких пучков нерва при свободных пересадках мышц с целью их реиннервации. При операциях на периферических нервах используют нити 8—9/0 с режущей иглой.

Важное значение имеет индивидуальная подготовка микрохирургов с отработкой элементов микрохирургической техники в эксперименте. Приобретение соответствующих навыков является также обязательным. Для овладения основами микрохирургической техники необходимо около 6 мес практически ежедневных тренировок. Хирург должен уметь оперировать и правой, и левой рукой, обладать высоким мастерством. Работа хирургов должна быть хорошо организована и оснащена всем необходимым.

Постоянная готовность микрохирургической бригады к проведению операции — обязательное условие, ибо ишемические изменения тканей при невозстановленном кровообращении кисти или пальцев становятся необратимыми.

После микрососудистых операций в течение 7—10 сут сохраняется опасность тромбоза микроанастомозов, что влечет за собой повторные операции. Поэтому микрохирургические инструменты какое-то время сохраняют в стерильном состоянии в специальной параформалиновой камере. Комплект инструментов для операций на кисти в отдельной упаковке и операционное белье в биксах стерилизуют и хранят в постоянной готовности.

*Внутригоспитальная сортировка больных.* Предварительный отбор больных, поступающих в порядке скорой помощи для микрохирургических вмешательств, проводят хирурги дежурной бригады, которые должны хорошо знать особенности клинической и инструментальной диагностики нарушений периферического кровообращения и иннерва

ции при травмах кисти и пальцев. Окончательные показания к операции определяет микрохирург-травматолог.

*Создание оптимальных условий работы в операционной.* Ультратонкие микрохирургические процедуры требуют от хирурга большого напряжения и, как правило, являются длительными. Поэтому качество работы во многом определяется созданием оптимальных условий работы.

Операции проводят в полной тишине в отдельной операционной. Для удобства работы хирурга используют кресло со спинкой и специальный стол, с опорой по всей длине предплечья и кисти. Хирургу помогают не менее двух опытных ассистентов и операционная сестра. В операционную бригаду включают и так называемого «нестерильного» ассистента.

При операциях, продолжающихся 10-12 ч, возможны 5-минутные перерывы для питания хирургической бригады и смены операционного белья. Больному обеспечивают полноценное анестезиологическое пособие, а также динамическое наблюдение за основными показателями, характеризующими свертываемость крови.

Послеоперационный период в связи с возможностью тромбоза микроанастомозов и опасностью возникновения кровотечения при гепаринотерапии приобретает особо важное значение. За больным устанавливают постоянное наблюдение и тщательно следят за состоянием периферического кровообращения пальцев (кисти) — каждый час в первые трое суток после операции и каждые 3 ч в последующие 5—7 дней.

Динамическое наблюдение за больным проводят дежурный врач (периодически) и постовая сестра (постоянно). Такой контроль не может быть обеспечен средним медицинским персоналом всех отделений, поэтому необходима организация специализированного отделения хирургии кисти (или выделение отдельных палат).

*Микрохирургические операции при травмах кисти.* Наиболее частой микрососудистой операцией является реплантация пальца. Реплантацией называют хирургическое вмешательство, выполненное при полном отчленении части конечности или пальцев. Она включает сопоставление и фиксацию костных отломков, анастомозирование артерий, вен, нервов, шов мягких тканей.

Кроме того, выполняют реваскуляризацию (микроартериографию) или восстановление артерий пальца (кисти). Сравнительно редко необходимо восстановление вен пальца (кисти) при нарушениях венозного оттока (микрофлеборафия). Возможны также первичные реконструктивные операции (пересадка комплексов тканей с микроанастомозами). Самостоятельной операцией часто является восстановление пальцевых нервов. Ее проводят, главным образом, при резаных ранах ладони и пальцев. В то же время микроневрографию можно выполнять и при других повреждениях.

При осмотре поврежденных сосудов и нервов под микроскопом (микрохирургическая ревизия ран) в сравнении с обычным осмотром можно получить новую информацию и отказаться от микрохирургической операции.

## Глава 10

# ПОСЛЕДСТВИЯ ПОВРЕЖДЕНИЙ, ВРОЖДЕННЫЕ И ПРИОБРЕТЕННЫЕ ДЕФОРМАЦИИ КОНЕЧНОСТЕЙ

### ЗАМЕДЛЕННАЯ КОНСОЛИДАЦИЯ. ЛОЖНЫЙ СУСТАВ. ДЕФЕКТ КОСТИ

Замедленная консолидация и ложный сустав возникают у 0,5—27% больных при лечении переломов костей. Дефект на протяжении длинной кости может образоваться в результате травмы или оперативного вмешательства.

**Классификация.** Различают следующие виды нарушений сращения отломков костей:

1. Замедленная консолидация перелома.
2. Ложный сустав: а) «тугой» (щелевидный); б) с выраженной подвижностью.
3. Неартроз.
4. Дефект на протяжении кости.

Ложный сустав с разрастанием костной ткани на концах отломков называют гипертрофическим или гипervasкулярным. Эти признаки характерны для тугого (щелевидного) ложного сустава. Они развиваются у пациентов, осуществляющих осевую нагрузку конечности, при малой подвижности отломков и сохранившейся сосудистой сети окружающих тканей. Ложный сустав с нарушенным кровоснабжением и слабым костеобразованием, а также остеопорозом отломков получил название аваскулярного.

При огнестрельных переломах происходит первичное нарушение кровоснабжения поврежденных участков кости, теряется связь мягких тканей с костью. П. Г. Корнев (1944) предложил обозначать мертвый участок кости, образовавшийся на почве травматического нарушения кровообращения, термином «некрост». Отсюда и появился термин «некротический ложный сустав». Были выделены ложный сустав с асептическим некрозом концов отломков, а также ложный сустав с асептическим некрозом концов отломков и наличием свободно лежащих или связанных с отломками некротических участков костной ткани (некро-

стов). Лечение некротических ложных суставов аппаратами внешней фиксации без иссечения пораженных концов отломков не приводило к сращению.

**Патологическая анатомия.** При формировании ложного сустава между отломками образуется грубоволокнистая соединительная ткань. Пространство между отломками неартрозов заполнено жидкостью. Рубцовая ткань, соединяющая отломки, сходна с капсулой сустава. Концы отломков покрыты волокнистой хрящевой тканью с участками гиалинового хряща. На ангиограммах, выполненных больным с некротическими ложными суставами, разветвления сосудов в области ложного сустава отсутствуют, не прослеживаются одна или две крупные регионарные артерии. При оперативном вмешательстве обнаруживают, что некротические концы отломков имеют желтоватый цвет, они рыхлые и сухие, механическая прочность снижена, не кровоточат при пересечении и закрывают мозговую полость отломков.

Нарушения процессов репаративной регенерации кости обычно сопровождаются развитием атрофии мышц поврежденного и смежных с ним сегментов, микроциркуляторными расстройствами (спазмом крупных и более мелких кровеносных сосудов), вегето-трофическими изменениями, обусловленными хронической ишемией тканей (пигментация кожи, отеки). Разработаны критерии остеогенной активности (способности костных отломков к репаративной регенерации в оптимальные сроки под влиянием рационального лечения), позволяющие облегчить выбор адекватных методик лечения больных (табл. 15).

Таблица 15

Показатели остеогенной активности при формировании ложного сустава

Характеристики остеогенной активности	Показатели степени остеогенной активности	
	сохраненная	сниженная
Опороспособность конечности	Нарушена незначительно	Отсутствует
Патологическая подвижность	Не выражена	Выражена
Трофические расстройства	Выражены слабо	Значительные
Дефект мягких тканей	Нет	Имеется
Нагноение	Отсутствует	Имеется или наблюдалось
Состояние кровообращения	Снижение васкуляризации	Резкие расстройства кровообращения
Рентгенологические проявления	Разрастание костной ткани на концах отломков	Отсутствие разрастаний на концах отломков, значительный остеопороз
Гистологические исследования	Наличие коллагеновых волокон, клеток фибробластического ряда, кровеносных капилляров	Высокая степень зрелости рубцовой ткани. Уменьшение количества фибробластических элементов и кровеносных капилляров
Сроки сращения отломков при внешней иммобилизации	4—6 мес	7—12 мес

Различают общие и местные причины развития замедленной консолидации и ложного сустава (табл. 16). Общими причинами являются те заболевания и состояния, при которых нарушается обмен веществ и репаративная регенерация костной ткани (множественные и сочетанные травмы, эндокринопатии, интоксикация, рахит, раковая кахексия).

У большинства больных преобладают местные причины нарушений сращения костных отломков.

Таблица 16

Причины замедленной консолидации и образования ложного сустава		Причины	%
		МЕСТНЫЕ ПРИЧИНЫ	96,6
Дефекты оперативного вмешательства		Непрочная фиксация. Резекция отломков при хирургической обработке	42,1
Ошибки послеоперационного лечения		Краткосрочная иммобилизация после остеосинтеза. Раннее снятие аппарата чрескостной фиксации. Ранняя нагрузка конечности	3,3
Ошибки консервативного лечения		Неполноценная гипсовая иммобилизация, частая смена гипсовой повязки. Смещение отломков под повязкой. Перерастяжение отломков на скелетном вытяжении	32,6
Нагноение			18,6
		ОБЩИЕ ПРИЧИНЫ	3,4
		Итого	100,0

**Замедленная консолидация.** Замедленной консолидацией называют состояние, когда прошел средний срок, необходимый для сращения, однако консолидация не определяется. При замедленной консолидации образование костной мозоли чаще происходит по типу «вторичного заживления» и в более длительные сроки.

После снятия гипсовой повязки или аппарата чрескостной фиксации обнаруживают незначительную подвижность или только болезненность на месте бывшего перелома при определении, подвижности. На рентгенограммах имеется слабо выраженная костная мозоль.

*Лечение.* В зависимости от локализации перелома конечность иммобилизируют гипсовой повязкой в течение 1—2 мес. Проводят курс лечения анаболическими гормонами (три инъекции ретаболила — по 1 мл с 7-дневным интервалом). Назначают дозированную осевую нагрузку на конечность в гипсовой повязке, если отломки бедренной и большеберцовой костей имеют торцевой упор. Для оптимизации регионарного кровотока применяют медикаментозную терапию репаративной мультифакторной направленности — антикоагулянты, дезагреганты, ангиопротекторы, спазмолитики (клексан, пентоксифилин, соли дексид, папаверин, стабизол и др.).

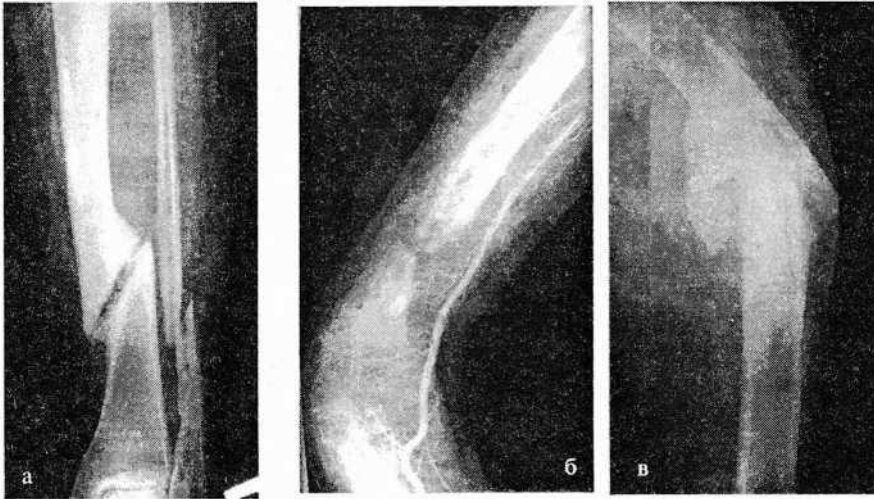


Рис. 153. Рентгенологическая картина основных видов нарушения консолидации отломков костей:  
*a* — гипертрофический ложный сустав большеберцовой кости; *б* — атрофический

При смещении отломков, диастазе между ними, патологической подвижности показано оперативное лечение. Способы проведения операций такие же, как и при лечении ложных суставов.

Ложный сустав и неартроз. Ложный сустав — это такое состояние, когда прошел двойной средний срок, необходимый для сращения, но признаки консолидации отсутствуют. Неартроз чаще образуется на однокостных сегментах при отсутствии иммобилизации на фоне повторяющихся движений между отломками. Для его развития необходим более длительный срок, чем для формирования ложного сустава. Один из концов отломков приобретает шаровидную форму, а второй — чашеобразную.

*Симптомы.* Больные предъявляют жалобы на боль и наличие подвижности в области бывшего перелома. Ложный сустав часто сопровождается развитием деформации. На месте перелома определяется патологическая подвижность, которая при тугих (щелевидных) ложных суставах бывает незначительной, а при ложном суставе с дефектом костной ткани и неартрозе — выраженной.

Диагноз подтверждают рентгенологическим исследованием. Выполнение целенаправленной рентгенографии позволяет четко визуализировать признаки ложных суставов: отсутствие костной мозоли, соединяющей концы отломков; закругленность краев отломков; зарастание мозговой полости на концах отломков; образование костной замыкающей пластинки вдоль краев отломков. При гипертрофических ложных суставах костные структуры концов отломков уплотняются, при атрофических определяют порозность структуры концов отломков, истончение и заостренность их. При неартрозах концы отломков имеют закругленную форму, один из них напоминает суставную впадину, дру



гой — головку кости (рис. 153). При проведении компьютерной и магнитно-резонансной томографии имеется возможность оценить состояние мягких тканей, прилежащих к краям костных отломков, установить интерпозицию мягких тканей между отломками и ранние признаки нарушения консолидации. Это же возможно выполнить с помощью радионуклидного исследования (сцинтиграфия с использованием препаратов технеция).

*Лечение* ложного сустава оперативное. Операцию выполняют либо на ложном суставе, либо не вмешиваясь на нем с помощью аппаратов чрескостной фиксации. Оперативное вмешательство на ложном суставе может быть успешным при отсутствии осложнений в виде некроза кожи, нагноения, тромбоза сосудов. При наличии нагноения, рубцово измененных тканей, а также в случае ранее перенесенных нагноительных процессов в области предполагаемой операции применяют метод чрескостной фиксации.

Используют линейные, слегка дугообразные разрезы кожи до кости, которые должны облегчать последующее закрытие раны. Разрезы не должны проходить через плохо кровоснабжаемые ткани. Костные отломки выделяют ограниченно с помощью приема декортикации — отсечения с помощью долота тонкого слоя кортикальной пластинки, связанной с мягкими тканями. Такой доступ не сопровождается повреждением надкостницы, которая сохраняет свою связь с сосудами и нервами. Все последующие манипуляции не должны приводить к увеличению объема оперируемой кости, так как это является одной из основных причин некроза кожи.

*Выделение костных отломков.* Отломки не обнажают на большом протяжении и не иссекают соединяющую их рубцовую ткань, ибо этим наносится дополнительная травма, при которой повреждаются сосуды, надкостница и ухудшаются условия для репаративной регенерации. Ткани отделяют от кости только в области установки пластины. При отсутствии деформации и достаточном контакте отломков их не выделяют и не удаляют межотломковую рубцовую ткань. Осуществляют фиксацию пластиной для динамического компрессионного остеосинтеза.

При некротическом ложном суставе, наличии деформации, смещения отломков или диастаза между ними иссекают межотломковые ткани. Устраняют все виды смещений, восстанавливают ось сегмента конечности. Резекцию концов отломков выполняют экономно с целью адаптации и создания контакта. Для фиксации отломков используют пластины для динамического остеосинтеза или специальные внутрикостные штифты, создающие компрессию и исключают подвижность. Применение современных внутренних фиксаторов позволяет отказаться от внешней иммобилизации конечности после заживления раны мягких тканей и начать движения в суставах.

При операциях на нижних конечностях разрешают ходить с помощью костылей на 2—3-й день после операции. Дозированную нагрузку на конечность начинают через 3 нед после операции, постепенно ее увеличивают, доводя до полной. Ранняя нагрузка способствует оптимизации репаративной регенерации.

При ложном суставе с пониженными регенеративными способностями (гиповаскулярный), а также при наличии дефектов длинных костей важным компонентом оперативного лечения является костная пластика. Трансплантаты выполняют роль биостимулятора и создают основу (каркас) для образующейся кости со стороны здоровых тканей.

Пересадка костной ткани, взятой у того же больного, из одного места в другое называется аутотрансплантацией. Аутотрансплантат может быть пересажен из кости компактного (часть большеберцовой или малоберцовой кости) и губчатого строения (крыло подвздошной кости, ребро). Аутотрансплантат является наиболее ценным пластическим материалом, т. к. после его пересадки не наблюдается реакции тканевой несовместимости и феномена отторжения. Аллотрансплантат — это ткань, полученная от индивидуума того же вида, т. е. взята у одного человека и пересажена другому. Ауто- или аллотрансплантат компактного или губчатого строения пересаживают в подготовленное костное ложе экстремедулярно с целью биостимуляции и как пластический материал. При замещении дефектов костной ткани пересадку аллотрансплантатов сочетают с аутопластикой.

*Послеоперационное лечение.* При условии достижения прочной фиксации отломков динамическими конструкциями срок иммобилизации конечности гипсовой повязкой такой же, как и при переломах. В других случаях она более длительная. Назначают комплекс реабилитационных мероприятий с целью нормализации процессов репаративной регенерации костной ткани (ретаболит, стимуляция костеобразования с помощью электромагнитного поля, витамины и др.).

При лечении больных с ложным суставом, осложненным остеомиелитом и тяжелыми рубцовыми изменениями кожных покровов, тугим (фиброзным) ложным суставом, дефектами длинных трубчатых костей, в том числе сопровождающимися искривлением оси конечности, отломки фиксируют аппаратом чрескостной фиксации. Наиболее широко их применяют при лечении ложных суставов костей голени.

Эффективность внеочагового остеосинтеза объясняется достижением прочной фиксации костей, способствующей консолидации отломков при замедленной консолидации переломов или «тугом» ложном суставе за счет использования переменных нагрузок (сдавления или дистракции), что оптимизирует репаративную регенерацию костной ткани. При использовании аппаратов все виды смещений отломков устраняют путем дистракции и боковой компрессии постепенно (по 0,25 мм 3—4 раза в день). При лечении ложных суставов с укорочением сегмента, проводят удлинение конечности методом несвободной костной пластики. Образование костного регенерата в зоне остеотомии на одноименном сегменте усиливает репаративные процессы в области ложного сустава (Г. А. Илизаров).

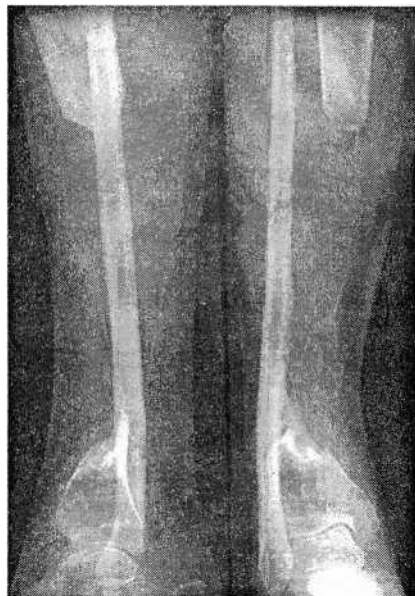При «тугом» ложном суставе большеберцовой кости выполняют остеотомию малоберцовой и чрескостную фиксацию аппаратами. Дистракцию или компрессию продолжают в течение 3-7 мес.

**Дефект кости.** Под дефектом кости следует понимать утрату костного вещества, возникшую как вследствие прямого воздействия травмирующего агента (первичные дефекты), так и в результате оперативного

вмешательства или патологического процесса (вторичные дефекты). Объективным признаком дефекта кости является наличие диастаза между отломками величиной более 1—2 см. При определении истинных размеров дефекта кости необходимо измерить как величину межотломкового пространства, так и величину имеющегося анатомического укорочения поврежденного сегмента конечности (рис. 154).

Классифицируются дефекты костей по локализации, размеру, виду (краевой, циркулярный, тотальный), форме концов отломков и состоянию окружающих кость тканей.

В арсенал хирургических методов лечения дефектов костей входят различные виды несвободной (формирование костных регенератов по Г. А. Илизарову, пересадка кости на питающей ножке) и свободной ауто- или аллогенной костной пластики, пересадка костных трансплантатов или комплексов тканей с применением микрохирургической техники.



**Рис. 154.** Рентгенограммы дефекта большеберцовой кости на протяжении диафиза

## КОНТРАКТУРА И АНКИЛОЗ СУСТАВОВ

Контрактурой называется ограничение пассивной подвижности в суставе. Ограничение пассивной подвижности в суставе сопровождается ограничением активных движений. Отсутствие же только активной подвижности свидетельствует о параличе или повреждении мышц, т. е. о состоянии, которое лишь при определенных условиях может сопровождаться развитием контрактур.

Контрактуры классифицируют: по характеру изменений, лежащих в основе процесса — дерматогенные, десмогенные, неврогенные, мио-генные, артрогенные, а чаще комбинированные; по сохраненной подвижности — сгибательные, разгибательные; приводящие, отводящие, смешанные; по выраженности патологического процесса — выраженные и невыраженные; стойкие и нестойкие. Контрактуры суставов могут быть врожденными и приобретенными. Из приобретенных чаще всего наблюдается посттравматическая контрактура, особенно после огнестрельных ранений.

При некоторых видах контрактуры (после ожогов, повреждения мышц и др.), преимущественно в первый период ее развития, ограничение подвижности обусловлено локальным поражением одной какой-то области или ткани. Нарастающие трофические нарушения со

проводятся изменениями во всех тканях (И. Л. Крупко). Поэтому именовать контрактуру по преимущественному поражению какой-то одной ткани патогенетически неправильно.

Для характеристики посттравматической контрактуры обычно учитывают этиологию (огнестрельный, неогнестрельный, закрытый перелом), степень нарушения функции (значительное, незначительное), фазу развития (нестойкая, стойкая) и характер контрактуры (сгибательная, разгибательная, приводящая, отводящая, комбинированная и т. д.).

*Патогенез.* В развитии контрактуры после огнестрельных переломов серьезное значение придается длительной и нерациональной иммобилизации гипсовой повязкой. Однако это не решающий фактор в их патогенезе, т. к. нередко контрактуры суставов после длительного пребывания конечности в гипсовой повязке не развиваются. Помимо длительного обездвижения конечности имеют значение защитная болевая реакция и местные дистрофические изменения в тканях. В ответ на болевой синдром конечность принимает вынужденное положение, при котором боль или исчезает, или уменьшается — предконтрактурная фаза. Контрактуры как таковой еще не наблюдается, но имеются все условия для ее развития. Поэтому такую контрактуру называют антальгической или рефлекторной. В ответ на продолжающуюся боль, вынужденное положение конечности или воспаление присоединяются вторичные морфологические изменения в тканях — фаза нестойкой контрактуры. Для этой фазы характерны глубокие нейротрофические изменения в воспаленных и нефункционирующих тканях, сопровождающиеся образованием рубцов. Со временем молодая рубцовая соединительная ткань превращается в грубую волокнистую, происходит рубцовое перерождение капсулы сустава, сухожильных влагалищ, мышц. В последних образуются дополнительные точки фиксации. Сухожилия фиксируются рубцами к сухожильному влагалищу на значительном протяжении — фаза стойкой контрактуры. В этой фазе обнаруживают изменения со стороны суставного хряща, выражающиеся в его атрофии, а местами в образовании некроза от давления.

*Профилактика образования контрактуры* включает следующие мероприятия: эффективную борьбу с болью и инфекционными осложнениями; радикальную хирургическую обработку; раннюю репозицию отломков и иммобилизацию конечности, по возможности в физиологическом положении; борьбу с посттравматическим отеком путем придания конечности возвышенного положения; применение комплекса реабилитационных мероприятий, включающих лечебную гимнастику, трудотерапию, тепловые и другие физиотерапевтические процедуры, массаж.

*Принципы лечения контрактуры.*

1. Сила, направленная на устранение контрактур, должна действовать очень осторожно и постоянно. Эти воздействия целесообразно чередовать с периодическим постепенным возвращением в первоначальное положение.

2. Необходимо сознательное участие больного в проведении всех лечебных мероприятий.

3. Комплексное применение всех современных средств реабилитации, включающих лечебную гимнастику, физические методы лечения, массаж, трудотерапию, электромиостимуляцию и направленных на восстановление функции мышц, движений в суставах и опорности конечности.

Консервативное лечение основано на применении этапных гипсовых повязок и специальных аппаратов. Одним из эффективных способов лечения стойкой контрактуры суставов конечностей является устранение ее с помощью аппаратов. Такой аппарат позволяет растянуть суставные концы костей, создать между ними необходимый диастаз и после этого согнуть или разогнуть конечность в суставе. Образование диастаза и последующие движения в суставе осуществляют очень медленно, т. е. микродозами по несколько раз в сутки. Благодаря этому патологически измененные или перестроившиеся мягкие ткани, в том числе сосуды, нервы, связки, растягиваются постепенно, что не сопровождается микрокровоизлияниями и нарушением их функции.

Трудности бескровного устранения контрактуры суставов обусловлены тяжестью патологических изменений тканей, сложностью строения (коленный) или особенностями расположения (тазобедренный).

При устранении контрактуры лучезапястного и локтевого суставов, пальцев кисти целесообразно использовать шарнирно-дистракционные аппараты. Для устранения контрактур без вмешательства на суставе в течение 10—30 дней выполняют сгибание и разгибание сустава в аппарате от 2 до 8° за день в зависимости от характера контрактуры, давности и вида сустава. После 10—15-кратного сгибания и разгибания сустава время выполнения этих движений сокращают до нескольких минут, затем сгибающе-разгибающее устройство аппарата снимают. Далее больной продолжает активные движения в разгруженном за счет дистракции суставе в течение 5-7 дней, после чего аппарат удаляют.

При лечении стойких контрактур добиться терапевтического успеха без вмешательства на суставе нередко не удается. Проводят операцию артротомии или артроскопии (иссекают внутрисуставные спайки, удлиняют укороченные сухожилия, мобилизуют мышцы, заменяют рубцово-измененные участки кожи путем ее пластики и др.), а затем применяют шарнирные аппараты чрескостной фиксации для восстановления объема движений.

**Ишемическая контрактура Фолькмана.** Впервые ишемическую контрактуру суставов верхней конечности описал Фолькман в 1881 г., который объяснял ее происхождение острым артериальным голоданием. Новейшие исследования показали, что ведущую роль в развитии этой контрактуры играет ишемия нервов, иннервирующих мускулатуру плеча и предплечья.

Ишемическая контрактура развивается после тяжелой травмы нижней трети плеча и верхней трети предплечья, сопровождающейся переломом костей или большим кровоизлиянием в области локтевого сустава и предплечья, а также после длительного пребывания туго нало

женного кровоостанавливающего жгута или после туго наложенных циркулярных гипсовых повязок.

Из нервов чаще страдает срединный, реже — лучевой и локтевой. Контрактура в основном наблюдается у детей. Развивается она очень быстро, иногда в течение нескольких часов и дней, сопровождается болевым синдромом и расстройствами чувствительности. Мышцы сгибателей кисти и пальцев вначале пропитываются серозно-кровянистым выпотом, затем претерпевают рубцовое перерождение и сильно укорачиваются.

Необходимо предупреждать развитие контрактур: соблюдать правила наложения жгута, при наличии развившегося отека не следует медлить с рассечением гипсовой повязки. В случаях обширных диффузных кровоизлияний ослабляют напряжение тканей посредством фасциотомии. Развившиеся ишемические контрактуры лечить трудно, но не безнадежно. Предложено несколько патогенетически обоснованных операций. Распространение получила операция удлинения глубокого сгибателя пальца за счет центрального отдела поверхностного. Во время операции поверхностный сгибатель на предплечье пересекают как можно дистальнее, а глубокий — как можно проксимальнее. Затем сшивают периферический отдел глубокого сгибателя и центральный — поверхностного. Таким образом удлиняют сухожилия глубокого сгибателя и уменьшают степень контрактуры пальцев кисти.

Анкилоз сустава развивается в результате тяжелых разрушений костей, образующих сустав, при огнестрельных ранениях, закрытых внутрисуставных переломах, но особенно после гнойных осложнений. Анкилозирование суставов часто является закономерным исходом гнойных артритов.

Анкилозом называется полная неподвижность сустава, вызванная фиброзной или костной спайкой сочленяющихся костей. При наличии костной спайки говорят о костном анкилозе сустава, фиброзной — о фиброзном анкилозе.

Анкилоз сустава может быть в функционально удобном положении, обеспечивающем наиболее приемлемую функцию конечности, и в порочном.

Клиническая диагностика анкилоза сустава не представляет трудностей. Диагноз устанавливают на основании жалоб больных и полной неподвижности в суставе. Измерение углов, характеризующих деформацию в анкилозированном суставе, позволяет выяснить положение конечности — функционально удобное или порочное.

Функционально удобным положением для плечевого сустава является отведение до угла 80-90°, локтевого — сгибание 90°, лучезапястного — тыльное сгибание под углом 165°; тазобедренного — сгибание до 145-155°, отведение 8-10°; коленного — сгибание 170-175° и голеностопного сустава — подошвенное сгибание до угла 95°.

Рентгенологическим исследованием определяют характер анкилоза (фиброзный или костный) и уточняют положение конечности.

*Лечение* анкилоза сустава в функционально-выгодном положении заключается в предохранении смежных суставов от перегрузки (целенаправленная ЛФК, обучение правильной ходьбе, при необходимости — подбор трости, костылей).

Для исправления порочного положения выполняют операции корригирующей остеотомии, что создает функционально удобное положение конечности в неподвижном (анкилозированном) суставе.

Остеотомии обычно выполняют под наркозом. Продольным разрезом кожи и подлежащих тканей выделяют поднадкостнично участок кости, на котором будет сделана остеотомия. Пересечение кости осуществляют долотом, ультразвуковой пилой или проволочной пилой, используя защитники тканей. Конечности придают функционально выгодное положение. Отломки фиксируют металлической конструкцией. При достижении прочной фиксации гипсовую повязку не применяют.

При фиброзном анкилозе, а также разрушении сустава, стойкой контрактуре в порочном положении прибегают к операции артродеза или эндопротезированию.

В настоящее время наиболее часто выполняют операции артродеза голеностопного сустава, реже — плечевого. В качестве первичных операций широко применяют эндопротезирование коленного и тазобедренного суставов.

### **УКОРОЧЕНИЕ И ПРИОБРЕТЕННЫЕ ДЕФОРМАЦИИ КОНЕЧНОСТЕЙ**

Укорочение и деформации костей бывают врожденные (менее 0,3%) и приобретенные. Основной причиной приобретенных укорочений являются ошибки, допускаемые во время лечения пострадавших с переломами костей, особенно при развитии осложнений.

Укорочение костей верхней конечности до 8 см заметным образом не сказывается на ее функции. Укорочение опорных сегментов нижних конечностей более 2 см, особенно сочетающееся с деформацией, требует оперативного восстановления анатомической длины, либо компенсации ортопедической обувью. Помимо неудобств косметического характера больные испытывают затруднения во время ходьбы (хромота). При длительно существующих деформациях и укорочениях беспокоит боль в суставах и позвоночнике в связи с развивающимися вторичными деформациями.

Неправильно сросшиеся переломы костей сопровождаются укорочением конечности и углообразными деформациями, что вызывает не только неудобства косметического характера, но и сопровождается статическими нарушениями.

*Лечение.* С целью устранения углообразной деформации выполняют корригирующую остеотомию: линейную, поперечную, линейную косую, сегментарную косую, сегментарную поперечную, Z-образную, сфероидную (шарнирную), ротационную. Отломки фиксируют пласти

ной. При укорочении конечности и ее деформации используют методики, разработанные Г. А. Илизаровым,

Преимуществами метода Илизарова являются: исправление деформаций и стабилизация суставов при необходимости могут сочетаться с одновременным удлинением сегмента; малая травматичность операции — разрез 0,5—1,0 см, частичная кортикотомия; оптимальный темп дистракции —■ 1,0 мм в сутки за 4 приема; отсутствие повторных вмешательств (удаление конструкций и т. д.); возможность значительного удлинения (до 15—25 см); возможность дозированной ранней осевой нагрузки конечности с аппаратом и полной нагрузки через 1,5—3 мес после снятия аппарата.

Метод позволил комплексно решать проблему уравнивания длины конечностей, создавая оптимальные условия для регенерации не только костной, но и всех тканей удлиняемой конечности. В наибольшей степени метод приемлем для удлинения костей голени.

Дистракционный остеосинтез можно осуществлять или только на поврежденном сегменте (моносегментарный), или на нескольких сегментах (полисегментарный); с остеотомией на одном (монолокальный) или нескольких уровнях (би- или полилокальный). Нередко упомянутые варианты вмешательств приходится комбинировать.

Надежная фиксация костных фрагментов позволяет как при монолокальном, так и при полилокальном остеосинтезе выполнять удлинение в комплексе с исправлением деформации.

Показанием к удлинению костей нижней конечности является ее укорочение более чем на 2 см врожденной или приобретенной этиологии вне зависимости от давности заболевания, предшествующих операций. Удлинять необходимо оба укороченных сегмента до восстановления анатомических пропорций, что необходимо для восстановления биомеханики ходьбы. Противопоказанием к удлинению конечностей служат тяжелые соматические заболевания и психические расстройства.

При предоперационном обследовании определяют анатомическую и функциональную длину конечности, измеряя расстояние между костными ориентирами (верхушка большого вертела, передне-верхняя ость, вершины лодыжек, щель коленного сустава и т. д.). Однако более точно величину укорочения регистрируют в вертикальном положении пациента при уравнивании длины укороченной конечности с помощью измерительных подставок, контролируя правильную ось позвоночника и положение тазовых костей.

Выбор метода анестезии определяется возрастом больного, уровнем оперативного вмешательства. Детям операции выполняют под наркозом. У взрослых наиболее часто применяют проводниковую анестезию при операциях на голени, эпидуральную — при операциях на голени и бедре или на обеих нижних конечностях одновременно.

После операции больным разрешают ходьбу с помощью костылей и движения в смежных суставах. Дистракцию начинают через 5—7 дней.

Укорочение голени часто сочетается со сгибательной контрактурой коленного сустава или с эквинусной деформацией стопы. В этих случаях соответственно накладывают упрощенные аппараты на бедро или



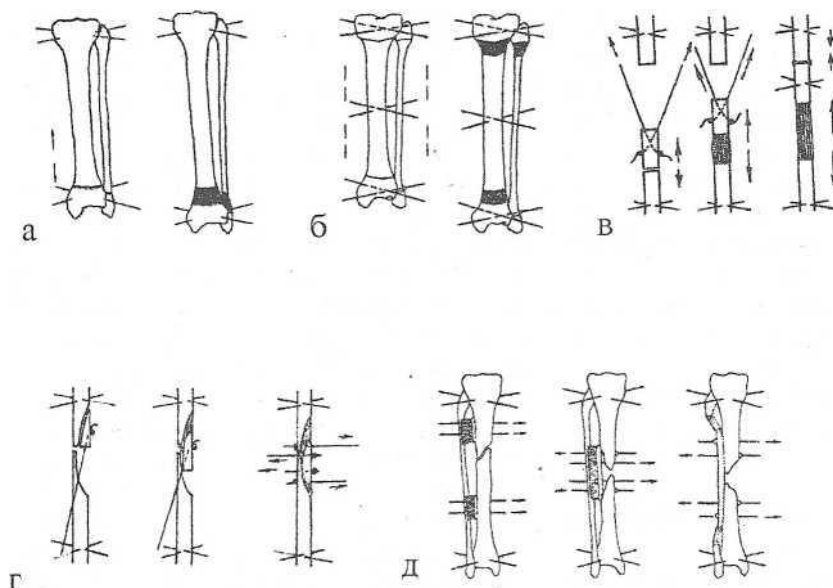


Рис. 155. Варианты удлинения (*а* — монолокальный, *б* — билокальный остеосинтез) или восстановления длины сегмента при дефекте опорной кости методом несвободной костной пластики (*в* — перемещение промежуточного фрагмента, *г* — перемещение отщепы, *д* — обходное синостозирование)

стопу и соединяют их с аппаратом на голени с помощью шарниров, установленных в проекции оси вращения суставов. Темп коррекции порочных положений должен превышать темп дистракции на голени в 2 раза.

При значительном укорочении (более 8—10 см) для ускорения удлинения аппарат на голени монтируют из трех опор, опору в средней трети голени фиксируют 2—3 спицами. Кортикотомию большеберцовой кости выполняют в проксимальном и дистальном метафизах (билокальный остеосинтез). Малоберцовую кость также пересекают на двух уровнях. Суммарный темп дистракции увеличивается в два раза — по 1 мм в сутки на обоих уровнях. Аналогичный вид остеосинтеза применяют при сочетании укорочения с деформацией сегмента или ложным суставом кости (рис. 155). Для исправления деформации и укорочения ось вращения шарнира располагают на вершине угла деформации.

После завершения удлинения аппарат переводят в режим динамической фиксации, направленный на перестройку костного регенерата. Упрощают компоновку аппарата, ослабляя гайки на штангах, уменьшая количество спиц, расположенных ближе к зоне регенерата. Показанием для снятия аппарата является образование плотного костного

регенерата и восстановление непрерывности кортикальной пластинки. После снятия аппарата иммобилизируют конечность гипсовой повязкой или ортезом на 4—5 нед для исключения рецидива деформации и рефрактуры. Постепенно увеличивают осевую нагрузку.

При использовании таких методик нередко развивается стойкая контрактура коленного сустава. С целью ее предупреждения разработана методика лечения, сочетающая преимущества внешнего и внутреннего функционально-стабильного остеосинтеза (патент на изобретение № 2211001 от 27.08.2003 г.).

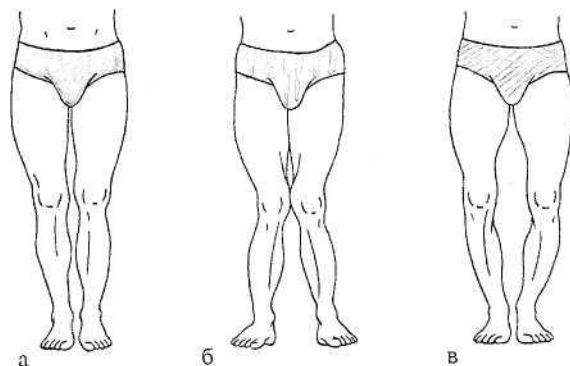
*Техника операции.* Наружным разрезом обнажают бедренную кость и проводят проволочную пилу на уровне выполняемой остеотомии. Фиксируют пластину винтами к центральному фрагменту, который будет образован после остеотомии, и одним винтом к периферическому через удлиненный паз в пластине ближе к ее проксимальной части. Ввинчивают три резьбовых стержня в верхнюю треть бедра и фиксируют их к сегменту аппарата чрескостной фиксации. Проводят спицы через нижнюю треть бедра, натягивают их и фиксируют в кольце аппарата. Соединяют резьбовыми стержнями дугу и кольцо. Проводят поперечную поднадкостничную остеотомию проволочной пилой или кортикотомией. Осуществляют distraction аппаратом по 1/4 мм 3—4 раза в сутки. После достижения планируемого удлинения осуществляют окончательную фиксацию пластины винтами к периферическому отломку через небольшие проколы кожи, используя рентгеновский аппарат с электронно-оптическим преобразователем. Снимают аппарат чрескостной фиксации. Применяют физиотерапевтические процедуры, массаж, ЛФК, электромиостимуляцию мышц бедра, дозированную нагрузку. Удаляют пластину после перестройки регенерата и формирования мозговой полости.

## ВРОЖДЕННЫЕ ДЕФОРМАЦИИ

### Варусная деформация шейки бедра

У взрослых ось шейки бедра составляет с осью диафиза угол, который в норме колеблется от  $124^\circ$  до  $139^\circ$ . Под влиянием различных причин (неправильно сросшиеся переломы, последствия перенесенного рахита или остеомиелита, врожденная деформация и др.) угол, образованный шейкой и диафизом бедра, может уменьшаться. Это состояние называется варусной деформацией шейки бедра (*coxa vara*). Увеличение шеечно-диафизарного угла называется вальгусной деформацией шейки бедра (*coxa valga*).

Уменьшение шеечно-диафизарного угла изменяет анатомические взаимоотношения в области тазобедренного сустава, вследствие чего происходят функциональное укорочение конечности, сближение точек прикрепления мышц, статические нарушения и быстрое утомление соответствующих мышц при ходьбе. На почве функционального укорочения конечности развивается статический сколиоз.



**Рис. 156.** Типичные деформации коленного сустава:  
а — нормальное положение; б — X-образные ноги; в — O-образные ноги

*Клиническая картина.* Заболевание может быть одно- и двусторонним. Больные предъявляют жалобы на быструю утомляемость в области тазобедренного сустава во время ходьбы. Отмечаются функциональное укорочение конечности на больной стороне на 3—5 и более сантиметров и ограничение отведения в тазобедренном суставе. Определяется положительный симптом Тренделенбурга.

Рентгенограммой диагноз подтверждается: шеечно-диафизарный угол уменьшен, верхушка большого вертела приближена к подвздошной кости.

*Лечение* варусной деформации шейки бедра оперативное — выполняют операцию подвертельной остеотомии.

### Отклонение голени кнаружи и кнутри

**Отклонение голени кнаружи** (*geni valgum*). Деформация в коленном суставе, когда бедро образует с голенью угол, открытый кнаружи, называется отклонением голени кнаружи. При наличии искривления на обеих ногах образуются X-образные ноги. Вследствие большей величины внутреннего мыщелка бедра у большинства людей голени физиологически отклонены в норме кнаружи: у мужчин до  $7^\circ$ , у женщин до  $10^\circ$ .

Причинами X-образной деформации ног (рис. 156) являются рахит, изменения в эпифизарной зоне, а также различного рода повреждения области коленного сустава. Под влиянием статической нагрузки отклонение голени кнаружи может постепенно увеличиваться и достигнуть значительной величины, если своевременно не проводить профилактические мероприятия и лечение. При значительном отклонении голени кнаружи вторично развивается тяжелое вальгусное плоскостопие.

*Клиническая картина.* При осмотре устанавливают отклонение голени кнаружи. При сближении коленных суставов расстояние между внутренними лодыжками остается значительным. Рентгенологическое

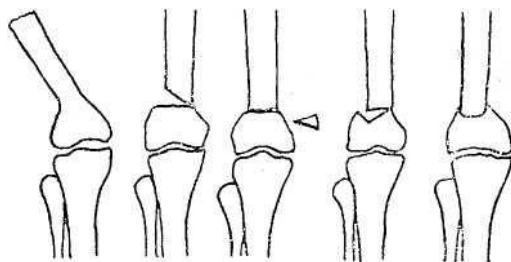


Рис. 157. Схема операции надмыщелковой остеотомии бедренной кости

исследование подтверждает диагноз и нередко способствует установлению этиологии деформации.

**Отклонение голени кнутри (*genu varum*).** Искривление ног при отклонении голени кнутри напоминает букву О и поэтому может также называться О-образным искривлением ног. Причинами деформации бывают рахит, преждевременное прекращение роста в хрящевой зоне между внутренней частью эпифиза и метафиза, а также неправильно сросшиеся переломы.

**Клиническая картина.** При осмотре определяют деформацию, а рентгенологическим исследованием устанавливают ее причину и особенности.

**Лечение.** Обычно проводят операцию надмыщелковой остеотомии бедренной кости с коррекцией деформации (рис. 157).

### Врожденная мышечная кривошея

Среди ортопедических заболеваний детей врожденная мышечная кривошея встречается в 0,2% случаев. Наблюдается преимущественно у девочек и чаще бывает правосторонней. Двусторонняя деформация наблюдается редко.

К причинам кривошеи относят повреждения грудиноключично-сосцевидной мышцы во время родов, неправильное внутриутробное положение плода, аномалии развития самой мышцы и шейных позвонков.

**Клиническая картина.** Симптомы врожденной кривошеи можно наблюдать уже к началу 3-й недели жизни ребенка. Появляется припухлость, утолщение в нижней трети грудиноключично-сосцевидной мышцы. Голова наклонена в сторону поражения, лицо повернуто в противоположную сторону. В дальнейшем появляется плотный тяж в нижней трети мышцы, увеличивается наклон головы, появляется асимметрия лица и надплечий, уменьшается амплитуда движений в шейном отделе позвоночника. У старших детей нередко отмечают сколиоз шейного и верхнегрудного отделов позвоночника. Дифференциальную диагностику проводят с аномалиями развития шеи (врожденными клиновидными позвонками, добавочными шейными ребрами), опухолями, болезнью Бехтерева, туберкулезным спондилитом шейных позвонков.

*Лечение.* При раннем выявлении мышечной кривошеи консервативная терапия дает положительные результаты. Проводят пассивную гимнастику с многократной осторожной редрессацией в течение дня по несколько минут. Массаж не используют. Эффективны применение электрофореза с лидазой, фонофореза с гидрокортизоном, коррекция положения головы воротником Шанца.

Оперативное лечение предпочтительно проводить с 2—3-летнего возраста. Применяют миотомию грудиноключично-сосцевидной мышцы с рассечением фасций или пластическое удлинение этой мышцы. После операции голову фиксируют гипсовой повязкой в положении гиперкоррекции на 1,5-2 мес. Полное выздоровление при консервативном лечении наступает у 74% больных. Эффективность оперативных вмешательств значительно выше.

### Врожденная косолапость

Врожденная косолапость занимает первое место по частоте (38,5%) среди врожденных деформаций опорно-двигательного аппарата. Эту деформацию наблюдают вдвое чаще у мальчиков, чем у девочек. Среди причин возникновения врожденной косолапости относят пороки развития костей стопы и нервно-мышечного аппарата и олене Г., при которых происходит нарушение иннервации и юНвса малоберцовых мышц

Типичная картина деформации включает три основных компонента.

1. Подошвенное сгибание (*equinus*), сопровождающееся укорочением ахиллова сухожилия.

2. Приведение переднего отдела стопы (*adductio*), когда дистальный отдел ее направлен кнутри относительно продольной оси сегмента.

3. Поворот стопы (*supinatio*), при котором тыльная ее поверхность повернута кнаружи, а подошва направлена кнутри.

*Клиническая картина* врожденной косолапости типична и соответствует трем компонентам деформации. У детей первых месяцев жизни изменения происходят только в мягких тканях стоп и приводят к артро-мио-десмогенной контрактуре. Деформация скелета стопы возникает с началом ходьбы. Последовательно изменяются таранная, затем пяточная, ладьевидная и кубовидная кости. Патология мышечно-сухожильно-связочного аппарата стопы прогрессирует по мере роста ребенка. При выраженной косолапости взаимное смещение костей может достигать степени подвывиха или вывиха, что обуславливает ригидность стоп. При обследовании определяют объем активных и пассивных движений стопой и добиваются их увеличения.

*Консервативное лечение.* Лечение начинают как можно раньше и восстанавливают форму и движения во всех суставах стопы. В основе лечебных мероприятий лежит последовательная коррекция различных отделов стопы и фиксация с помощью фланелевых эластичных бинтов,

гипсовых лонгет или повязок. Сначала устраняют приведение стопы, затем ее супинацию, после чего исправляют эквинусное положение.

В первые 3—6 нед жизни ребенка коррекцию стопы проводят несколько раз в день, завершая ее бинтованием по методу Финка—Эттинге-на. С 6-8-недельного возраста коррекцию завершают иммобилизацией гипсовой лонгетой на 7 дней. Ребенку 8-12 нед применяют гипсовую повязку в положении гиперкоррекции стопы на 3-4 мес.

*Оперативные вмешательства* проводят на 1—2-м годах жизни при неэффективности консервативного лечения. Наиболее распространенной является операция Т. С. Зацепина, проводимая на сухожилиях, связках, апоневрозах и суставных сумках стопы. После устранения основных компонентов деформации стопу иммобилизируют гипсовой повязкой в положении гиперкоррекции в течение 6 мес. Операцию на костях стопы выполняют у детей старше 7—8 лет при тяжелых формах косолапости. Частота рецидивов после оперативного лечения в 1,5- 2 раза ниже по сравнению с консервативным лечением.

### ДЕФОРМАЦИИ КОНЕЧНОСТЕЙ НА ПОЧВЕ СПАСТИЧЕСКИХ ПАРАЛИЧЕЙ

Спастические (шли центральные) параличи возникают в тех случаях, когда сохранен периферический мотонейрон, но прерывается связь с головным мозгом (у взрослых — травмы, опухоли, кровоизлияния). Центральные параличи, чаще возникая у детей, приводят к различным деформациям конечностей, которые формируются в процессе роста ребенка. Параличи обычно бывают следствием поражения двигательных зон коры головного мозга, мозжечка, а также пирамидной или экстрапирамидной двигательных проводящих систем. При пирамидном характере церебральных параличей развиваются спастические параличи, при экстрапирамидном варианте — гиперкинезы, при мозжечковом — атаксия. Хирургу-ортопеду обычно приходится иметь дело с большими, страдающими пирамидной формой спастических параличей, среди которых наибольшую группу составляют пациенты с болезнью Литтля (чаще нижней диплегией).

*Этиология спастических параличей* — внутриутробные инфекционные поражения мозга плода (токсоплазмоз, краснуха), интоксикация или гипоксия; дисплазия головного мозга; родовая травма (очень редко выступает как самостоятельный фактор); вторичные энцефалиты при кори, гриппе, ветряной оспе после рождения и др. Спастические параличи могут быть дородовыми, родовыми и послеродовыми.

*Клинические проявления детского церебрального паралича* крайне разнообразны: от едва заметных двигательных расстройств до тяжелых двигательных и психических нарушений. Пораженными могут быть одна конечность или несколько, что определяется уровнем и характером патологического процесса в ЦНС.

Различают легкую, среднюю и выраженную формы спастического паралича. При легкой степени спастического паралича интеллект не нарушается или нарушается незначительно, больные самостоятельно передвигаются и обслуживают себя. При средней степени происходит нарушение интеллекта, слуха, зрения, но часть из этих больных может быть приспособлена к труду. При резко выраженных формах заболевания больные не передвигаются; у них значительно нарушена психика, имеется стробизм, слюнотечение и другие симптомы. Для тяжелых случаев характерно слабоумие, гиперкинезы, атетозы. У больных спастическими параличами общая сила мышц снижена, нарушена реципрокная иннервация.

Походка у больных с наиболее частой формой заболевания (болезнь Литтля) характеризуется ходьбой на ногах, полусогнутых в коленных, тазобедренных и голеностопных суставах. Ноги перекрещиваются вследствие приводящей контрактуры. Следы правой ноги располагаются левее следов левой. При поражении рук происходит их сгибание в локтевом и лучезапястном суставах. Пальцы кисти разогнуты и сближены. Мимика изменена: рот полуоткрыт, лицо искажено гримасой, напоминающей улыбку.

Детский церебральный паралич в более поздний период представляет собой остаточные явления перенесенных ранее поражений мозга. Течение его характеризуется постепенным медленным улучшением, связанным с развитием организма и компенсацией имеющихся нарушений. Серьезной помехой являются частые эпилептические припадки.

*Лечение.* Проводят комплексное лечение больных со спастическим параличом с участием невропатолога, специалиста по лечебной гимнастике, физиотерапевта, ортопеда, логопеда, психоневролога. Диспансерный учет больных ведется невропатологом.

При эффективном лечении больных со спастическими параличами, особенно при легкой и средней степени, наступает значительное улучшение. Некоторые из них заканчивают средние и даже высшие учебные заведения, работают. При тяжелых формах заболевания прогноз неблагоприятный.

Главным методом лечения детей в раннем периоде жизни является лечебная гимнастика. Медикаментозное лечение, ортопедические манипуляции и операции, а также массаж призваны создать условия для проведения функциональной терапии.

Для снижения тонуса используют глутаминовую кислоту, дибазол, тропацин, витамины группы «В», электроводолечение, озокеритопарафинотерапию, ионогальванизацию, проводят щадящий массаж, спирт-новокаиновые блокады моторных точек, этапные корригирующие гипсовые повязки и лонгеты, ортезы.

Оперативное лечение применяют при невозможности добиться эффекта консервативными способами (преимущественно у подростков и взрослых). Используют низведение спинальной мускулатуры, миотомию аддукторов, остеотомии костей, удлинение сухожилий, превраще

ние двусуставных мышц в односуставные (пересадка икроножной мышцы с области надмышцелков бедра на подмышцелковую область большеберцовой кости, а полусухожильной, полуперепончатой и двуглавой мышц — на надмышцелку бедра), невротомию и др.

Лечебную физкультуру применяют непрерывно на протяжении всего детского и подросткового периода жизни ребенка для выработки способности к расслаблению различных мышечных групп, выполнению движений, необходимых в быту, обучения пользования одеждой, бытовыми и рабочими инструментами, обучения письму и простейшим приемам трудовой деятельности.

### ОРТОПЕДИЧЕСКИЕ ПОСЛЕДСТВИЯ ПОЛИОМИЕЛИТА

Полиомиелит (детский спинальный паралич, передний острый полиомиелит, болезнь Гейне—Медина) описан в 1840 г. Полиомиелитом болеют дети 2—3-летнего возраста, но заболевание может встречаться и в более старших возрастных группах и у взрослых. Возбудитель заболевания — вирус. Основные ворота инфекции — желудочно-кишечный тракт.

В течении полиомиелита различают начальную или препаралитическую (2—5 дней), паралитическую, восстановительную, резидуальную или стадию остаточных явлений. Формы заболевания: абортивная, невротическая, спинальная.

Параличи появляются через 24-48 ч, иногда позже. Восстановительный период может длиться от 1—2 до 8 лет.

Выраженные паралитические деформации после полиомиелита и вялых параличей другого происхождения являются основными последствиями этих заболеваний. Наряду с общим лечением большое значение имеет предупреждение порочных положений конечностей с целью профилактики перерастяжения мышечных групп и развития контрактур. Порочное положение в течение нескольких дней нередко приводит к развитию стойкой контрактуры. Таким образом, профилактика контрактур должна проводиться с первых дней паралитического периода.

*Задачами лечения больных полиомиелитом являются:*

1. В остром периоде в начале паралитической стадии конечности устанавливают в функционально-выгодном положении. Для этого используют укладки в постели с помощью валикообразных грузов на область коленных суставов, подставки под стопу, гипсовые и пластмассовые шины.

2. В восстановительной стадии осуществляют лечение возникших контрактур и профилактику вновь возникающих контрактур и деформаций в результате выпадения функции различных мышечных групп, создают оптимальные условия для восстановления пораженных мышечных групп.

3. В резидуальной стадии лечение включает физическую, трудовую, социальную и бытовую реабилитацию. Больной должен получить воз



возможность обслуживать себя, освободиться от ортопедических аппаратов, найти свое место в трудовой жизни.

Перечисленные задачи решаются в комплексе, т. к., например, артродезирование тазобедренного сустава при параличе ягодичных мышц позволяет вернуть человеку активную походку, но при множественном поражении мышечных групп — будет препятствовать выполнению работы канцелярского типа, которая станет основной формой трудовой деятельности больного.

В восстановительном периоде проводят лечение контрактур и деформаций.

Второй задачей восстановительного периода является необходимость устранить опасность рецидива имевшейся деформации и развития новых, что достигается назначением ортезов, ортопедической обуви с компенсацией имеющегося укорочения (у больных с полиомиелитом наблюдается отставание в росте пораженной конечности), временных (на ночь) гипсовых и пластмассовых шин; лечебной гимнастики.

Третья задача восстановительного периода — создание оптимальных условий для восстановления функции пораженных мышц. При этом следует помнить, что некоторые мышцы находятся в псевдопаралитическом состоянии вследствие их перерастяжения, нарушения биомеханики (например, в случае резко выраженной пяточной стопы точки прикрепления ахиллова сухожилия и ось голеностопного сустава могут оказаться почти на одной прямой линии). В этом случае устранение контрактур консервативными методами может привести к восстановлению функции мышцы.

Для восстановления функции пораженных мышц применяют прозерин, дибазол, витамины В<sub>6</sub>, В<sub>12</sub>, электростимуляцию пораженных мышц, лечебную физкультуру, массаж. Физиотерапевтические процедуры, массаж и лечебную гимнастику используют с нарастающей силой и продолжительностью, иначе функциональные нагрузки на пораженные мышцы могут оказаться чрезмерными и привести к усугублению дегенеративно-дистрофического процесса.

В резидуальной стадии больным с последствиями полиомиелита применяют перечисленные способы лечения контрактур, а также оперативные вмешательства: сухожильно-мышечную пластику (т. е. пересадку мышц и мышечных групп), артродезы, тенodesы, удлинение или укорочение конечностей, вправление паралитических вывихов, корригирующие остеотомии в сочетании с корригирующими этапными гипсовыми повязками, а также лечение контрактур с помощью аппаратов чрескостной фиксации. Лечение направлено на освобождение больного от ортопедических аппаратов и ортопедической обуви.

У больных полиомиелитом часто возникают деформация тазобедренного сустава (приводящая, сгибательная контрактуры вследствие поражения ягодичных мышц; паралитический вывих бедра), коленного сустава (сгибательная контрактура, разболтанность), стопы (отвисшая стопа, эквинусная деформация, пяточная стопа, патологическая установка I плюсневой кости, паралитическая косолапость, паралитическая гшоско-вальгусная стопа), плечевого сустава (приводящая конт

рактура, разболтанность вследствие паралича дельтовидной мышцы), сколиоз и некоторые другие.

Лечение больного полиомиелитом проводится в интересах не только бытовой, но и социальной (профессиональной) реабилитации. Лечение многоэтапное, и его начинают от «корня» конечности (например, на нижней конечности оперативные вмешательства начинают на тазобедренном суставе, поэтапно опускаясь к периферии). Следует учитывать, что имеющиеся деформации могут носить конкордатный (взаимокомпенсирующий) или дискордантный (взаимоотягощающий) характер, поэтому необходимо оценивать все последствия оперативных вмешательств. Главное в лечении больного с вялыми параличами — обеспечить профилактику типичных деформаций, т. к. их лечение представляет трудную задачу.

# ХИРУРГИЧЕСКИЕ ИНФЕКЦИИ ПРИ ПОВРЕЖДЕНИЯХ И ЗАБОЛЕВАНИЯХ КОНЕЧНОСТЕЙ

## ПОНЯТИЕ О РАНЕВОМ ИНФЕКЦИОННОМ ПРОЦЕССЕ

*Инфекционный процесс* — это реакция организма на внедрение микробов в рану (очаг повреждения). Инфекционный процесс не всегда приводит к развитию инфекционных осложнений, которые встречаются у 25% раненых.

*Классификация* инфекционных осложнений ранений и травм.

I. Местные инфекционные осложнения:

1) аэробная (гнойная) инфекция (околораневая флегмона, абсцесс, гнойный затек, остеомиелит);

2) анаэробная инфекция.

II. Генерализованные инфекционные осложнения (сепсис, вызванный аэробными и анаэробными микроорганизмами).

III. Особый вид хирургической инфекции — столбняк.

Возбудителями раневой инфекции являются условно-патогенные аэробные или анаэробные микроорганизмы, постоянно сосуществующие с организмом человека — стафилококки, стрептококки, кишечная палочка, протей, клебсиеллы, синегнойная палочка, клостридии, бактероиды, фузобактерии. Большинство (60-100%) раневых инфекционных осложнений по этиологии являются смешанными — аэробно-анаэробными.

*Нагноением* раны называют инфекционный процесс, развивающийся только в *мертвых тканях*. Это естественное течение первой фазы раневого процесса (фазы воспаления). При распространении процесса за пределы мертвых тканей развивается *раневого инфекция*, которая всегда сопровождается гибелью клеточных структур и клинически выраженной общей реакцией организма.

**Краткая характеристика основных клинических форм гнойных осложнений.** *Околораневая флегмона* — обязательный компонент любой клинической формы местной раневой инфекции. *Абсцесс* раневого ка

нала характеризуется скоплением гноя в раневом канале. *Гнойный затек* — это распространение гноя по клетчаточным пространствам с образованием инфильтратов и абсцессов в отдалении от раны. В костной гнойной хирургии крайним выражением местных инфекционных осложнений является остеомиелит.

При наличии инфекционных осложнений раненому показана вторичная хирургическая обработка раны, которая включает: широкое рассечение раны, фасциальных футляров; иссечение некротизированных тканей, обильное промывание раны раствором антисептиков (не менее 3—6 л), применение физических методов санации; тщательный гемостаз; полноценное дренирование трубками диаметром не менее 6 мм или пучком полутрубок. Наложение вторичных швов возможно только после полного очищения раны от гноя и гнойных грануляций.

*Остеомиелитом* называют гнойное воспаление костного мозга и кости, сопровождающееся вовлечением в процесс надкостницы, а также окружающих мягких тканей. Воспалительный процесс локализуется в сосудисто-соединительнотканном аппарате кости. Костное вещество подвергается некрозу и резорбции.

*Классификация.* Различают две основные формы остеомиелита:

1. Экзогенный: а) огнестрельный; б) посттравматический; в) послеоперационный.

2. Эндогенный: а) гематогенный; б) склерозирующий остеомиелит Гарре; в) альбуминозный остеомиелит Олье; г) костный абсцесс Броди.

В зависимости от локализации поражения остеомиелиты бывают: эпифизарные, метафизарные, диафизарные и тотальные. Перечисленные формы остеомиелита могут быть острыми или хроническими.

## ГНОЙНЫЕ ОСЛОЖНЕНИЯ ОГНЕСТРЕЛЬНЫХ КОСТНО-МЫШЕЧНЫХ РАН

В современных локальных вооруженных конфликтах гнойные осложнения развиваются у 20—30% раненых после пулевых, осколочных и у 40—60% — после минно-взрывных ранений. Однако огнестрельный остеомиелит развивается не у всех раненых. Более углубленное изучение факторов, повлиявших на развитие гнойных осложнений, показало, что помимо фактора разрушения тканей сегмента (огнестрельного повреждения) наиболее значимыми были факторы кровопотери, своевременной коррекции гомеостаза (т. е. «факторы неотложной помощи») и устранения анатомических последствий ранения («фактор окончательного лечения»). Фактор кровопотери, будучи универсальным, выступает в роли единого патогенетического механизма, объединяющего многие известные причины осложнений (такие, например, как наличие шока, размеры ран, травматичность операций, их количество и т. д.). Именно кровопотеря и вызванные ею реакции организма лежат в основе ведущего патофизиологического процесса — гипоксии — пускового механизма большинства общих и местных осложнений.

Данные анализа помощи раненым на этапе квалифицированной медицинской помощи (КМП) показали, что при значительной кровопотере частота гнойных осложнений достигает 57,4%, а при малой или вовремя компенсированной — только 29,0%.

Также было установлено, что у раненых, поступивших на этап КМП в состоянии шока, частота развития остеомиелита при изолированных переломах составила 6,9%, множественных — 9,3%, сочетанных — 20,3% (табл. 17).

Клинико-экспериментальные исследования последних лет показали, что гипоксия тканей (особенно мышечной), возникающая на почве микроциркуляторных расстройств в зоне огнестрельного ранения, определяет динамику раневого процесса, в частности осложненное или неосложненное его течение.

Таблица 17

**Частота возникновения огнестрельного остеомиелита в зависимости от вида ранения**

Вид ранения	Частота остеомиелита, %
Изолированные огнестрельные переломы	6,9
Множественные огнестрельные переломы	9,3
Сочетанные ранения	20,3
В среднем:	12,1

Также было установлено, что в тех случаях, когда микроциркуляторные нарушения и связанная с ними гипоксия сохраняются длительное время, у раненых чаще наблюдаются флегмоны, параоссальные гнойные затеки и др. У них также чаще возникает и прогрессирует нейро-дистрофический синдром.

Не менее важным фактором, способствующим возникновению осложнений, являются дефекты, допущенные при оказании медицинской помощи раненым в конечности как на догоспитальном, так и на госпитальном этапе оказания помощи.

Дефекты оказания медицинской помощи раненым в конечности сгруппированы в три основные группы: организационные; диагностические и лечебно-тактические. Наиболее значимыми являются погрешности и ошибки, связанные с проведением первичной хирургической обработки костно-мышечных ран, а также с нарушением принципов сберегательного лечения раненных в конечности, которые заключаются в следующем:

- раннее и эффективное лечение шока и раневой болезни;
- коррекция нарушений регионарного кровообращения и микроциркуляции;
- экономное иссечение мягких тканей с иссечением лишь разрушенных частей;
- сохранение всех костных осколков;
- выполнение декомпрессивной фасциотомии;
- полноценная иммобилизация гипсовыми повязками, по показаниям первичный функционально-стабильный остеосинтез аппаратами внешней фиксации.

Проведенные научные исследования зависимости течения раневого процесса от содержания хирургических мероприятий показали, что при соблюдении сберегательных принципов лечения частота гнойных осложнений уменьшилась в 3 раза (табл. 18).

Таблица 18

**Характеристика раневого процесса у раненых с огнестрельными переломами**

Содержание хирургического лечения	Характер раневого процесса		Всего
	без осложнений	раневая инфекция	
ПХО ран (стандартная)	33,8	66,2	100
ПХО ран и фасциотомия	51,6	48,4	100
Комплекс первичного интенсивного хирургического лечения (инфузии, декомпрессия, детоксикация, сберегательная ПХО)	79,5	20,5	100

*Диагностика.* Диагностика гнойных осложнений требует комплексного подхода и включает клинические, биохимические, иммунологические, бактериологические, рентгенологические и ряд инструментальных методов исследования.

Важное значение имеет топическая диагностика очага поражения с использованием лабораторных (общеклинических, биохимических, микробиологических, иммунологических, гистологических), лучевых (рентгенографии, обзорной или с прямым увеличением, томографии, фистулографии, компьютерной и магнитно-резонансной томографии, ангиографии, сцинтиграфии) исследований, а также электрофизиологических методов (реовазографии, транскутанного определения напряжения кислорода).

На ранних стадиях развития гнойных осложнений наиболее информативными являются исследования цитокинового звена иммунитета. Установлено, что уровень провоспалительных цитокинов, в частности ИЛ (интерлейкин) — 1 а; ИЛ-1 Р; ИЛ-8; ФНО-а (фактор некроза опухоли), повышается в 2—5 раз по сравнению с нормой в сыворотке крови, и в десятки раз — в раневом отделяемом, за 5—6 дней до появления изменений в клинической картине крови (нарастания СОЭ, лейкоцитоза, сдвига формулы белой крови влево).

Такая ранняя диагностика дает необходимый резерв времени для усиления медикаментозного воздействия на очаг поражения, выполнения ревизии, дренирования раны, стабилизации костных отломков.

При исследовании микробного пейзажа была установлена сменяемость микрофлоры огнестрельной раны в зависимости от периода раневой болезни. Так, если первичная микрофлора огнестрельной раны была представлена, в основном, грамположительными микроорганизмами, то уже через 1—2 сут в ране, подвергнутой первичной хирургической обработке, обнаруживают ассоциации, состоящие из первичной флоры и отдельных колоний «госпитальных» микроорганизмов. Еще через 3—4 сут после ПХО из раны высевают преимущественно «госпи

тальные» штаммы вирулентных бактерий: антибиотикорезистентные энтеробактерии, стафилококки, неспорообразующие анаэробы и др. (табл. 19).

Что касается общеклинических и биохимических показателей крови, то у всех раненых с гнойными осложнениями, поступающих на этап специализированной медицинской помощи, имеет место анемия, гипоальбуминемия и гипопротейнемия, что свидетельствует о неадекватном восполнении кровопотери на предыдущих этапах медицинской эвакуации.

Таблица 19

## Сменяемость микрофлоры современной огнестрельной раны

Период	Время с момента ранения	Микрофлора огнестрельной раны
1 (ранний)	1-е сутки (до ПХО)	ПЕРВИЧНАЯ МИКРОФЛОРА Грам+ микроорганизмы: стрептококки, пенициллиназоотрицательные стафилококки, коринебактерии, микрококки, клостридии, аэробные спорообразующие палочки
2 (переходный)	1-2-е сутки (после ПХО)	ПЕРВИЧНАЯ МИКРОФЛОРА + ГОСПИТАЛЬНЫЕ ШТАММЫ
3 (госпитальный)	3-4-е сутки (после ПХО)	ГОСПИТАЛЬНЫЕ ШТАММЫ Антибиотикорезистентные энтеробактерии, пенициллиназообразующие стафилококки, неферментирующие бактерии, неспорообразующие анаэробы

*Принципы комплексного лечения больных с гнойными осложнениями огнестрельных ранений конечностей*

Лечение больных с гнойными осложнениями должно быть комплексным и включать:

1. Коррекцию гомеостаза.
2. Подавление патогенной микрофлоры.
3. Санацию гнойного очага и реконструктивно-восстановительные операции.

Коррекция нарушений гомеостаза включает борьбу с интоксикацией, анемией, гипоксией тканей, улучшение регионарного кровотока и повышение резистентности организма (табл. 20).

Таблица 20

## Схема коррекции гомеостаза

Нарушения гомеостаза	Методы коррекции	Компоненты лечения
Интоксикация	Сбалансированная инфузионная терапия	Коррекция волевических электролитных нарушений, метаболического ацидоза, энергетического баланса
Анемия	Ранние гемотрансфузии	Переливание преимущественно обедненных лейкоцитами эритроцитарных взвесей (фильтрованные и отмытые эритроциты)
Гипоксия	Нормализация кислородного баланса	Введение антигипоксантов, оксигенобаротерапия

С целью улучшения *регионального кровотока* помимо восполнения кровопотери и ОЦК применяют лекарственные комплексы, устраняющие сегментарный ангиоспазм и улучшающие реологические свойства крови.

Для *пассивной* иммунизации применяют гипериммунную плазму, гамма-глобулин, иммуноглобулин (табл. 21). Для *активной* — наряду с общепринятыми препаратами используют аутовакцину, приготовленную из раневого отделяемого раненого, достигая в процессе вакцинации повышения титра антител в 8 раз. С целью иммунокоррекции с успехом применяют вилон — бипептид, являющийся последним представителем группы препаратов, воздействующих на вилочковую железу.

Для подавления патогенной микрофлоры антибактериальную терапию проводят как путем внутримышечного и внутривенного введения препаратов, так и путем региональной внутриартериальной и эндолимфатической перфузии в течение 10-14 дней.

Таблица 21

**Средства иммунотерапии гнойных осложнений**

Специфическая активная иммунотерапия	Специфическая пассивная (заместительная) иммунотерапия
1. Вакцины (живые, убитые)	1. Антистафилококковая (антисинегнойная и др.) донорская плазма
2. Стафилококковый (и др.) анатоксин	2. Антистафилококковая сыворотка
3. Адьюванты (продигиозан и др.)	3. Иммуноглобулин человеческий

Антибиотики применяют в острой стадии заболевания и при обострении хронического процесса. При этом необходимо придерживаться следующих принципов антибиотикотерапии:

1. Раннее начало (3~6 ч после ранения).
2. Повторные паравульнарные блокады с антибиотиками (в период развития микрофлоры в ране).
3. Подбор антибактериальных препаратов с учетом данных антибиотикограммы.
4. Сочетание местного, внутривенного, внутриартериального и эндолимфатического способов введения.
5. Комбинация антибиотиков и пенетрантов (растворы диоксидина, фуригина и др.).

Общая продолжительность антибиотикотерапии при остром процессе составляет 21 день, при хроническом — 45 суток.

При такой тактике комплексного лечения гнойные осложнения удается купировать у 88% раненных в конечности, огнестрельный остеомиелит развивается не более чем у 12% раненных.



## ОГНЕСТРЕЛЬНЫЙ ОСТЕОМИЕЛИТ

Первыми проявлениями огнестрельного остеомиелита являются отсутствие тенденции к заживлению гнойно-некротической костной раны и продолжающееся гноетечение на протяжении трех недель, а также выявляемые при рентгенологическом исследовании гипертрофия надкостницы (бахромчатый периостит) и уплотнение тени костных осколков.

Огнестрельный остеомиелит является общим заболеванием организма со стойкими системными нарушениями гомеостаза на фоне интоксикации и патологической импульсации (афферентной болевой — из очага поражения, эфферентной или трофической — со стороны центральной нервной системы). Схема патогенеза гнойных осложнений может быть представлена следующим образом (рис. 158).

Воздействие ранящего снаряда (1) вызывает глубокое и обширное разрушение тканевых структур (2). Происходит массивное раздражение ноцицепторов, чувствительных рецепторов, массивный выброс серотонина и брадикинина. Постоянная импульсация вызывает формирование стойкого очага возбуждения в коре головного мозга, что ведет к срыву регуляторных взаимоотношений в неспецифических структурах центральной нервной системы. В частности, развивается спазм артериол, что приводит к нарушению кровообращения, активации систем медиаторов воспаления, гипоксии, отеку и сдавлению мягких тканей в костно-фасциальных футлярах. В сочетании с шоком, кровопотерей и интоксикацией запускается процесс патологических реакций, объединенный термином «системные нарушения гомеостаза», которые на периферии проявляются нейродистрофическим синдромом (4). Глубокие нарушения трофики и микроциркуляции, в том числе реологии, свертывающей системы крови, на сегментарном уровне способствуют появлению дополнительных очагов вторичного некроза. Патологические процессы протекают на фоне сниженной общей реактивности организма и прогрессирующего иммунодефицита. Присоединение микробного фактора приводит к развитию нагноения огнестрельной костно-мышечной раны и, в некоторых случаях, к генерализации инфекции (5).

При неадекватном лечении раненого острый инфекционный процесс может перейти в хроническую форму. Гнойно-воспалительные изменения развиваются не в замкнутой мозговой полости кости, а в концах отломков и в костных осколках. Повреждаемый при этом костный мозг инфицируется (при неблагоприятном течении возможно развитие его флегмоны), но в большинстве случаев нагноение ограничивается зоной раневого канала. Образуется соединительнотканый барьер, защищающий здоровый костный мозг от дальнейшего проникновения инфекции.

И только в редких случаях далеко идущие трещины способствуют распространению гнойного процесса и образованию абсцессов, гнойных затеков на удалении от раневого канала. При этом в большинстве случаев, несмотря на наличие инфекции, наступает сращение костных отломков. В зоне инфицированного перелома костные осколки, ли-

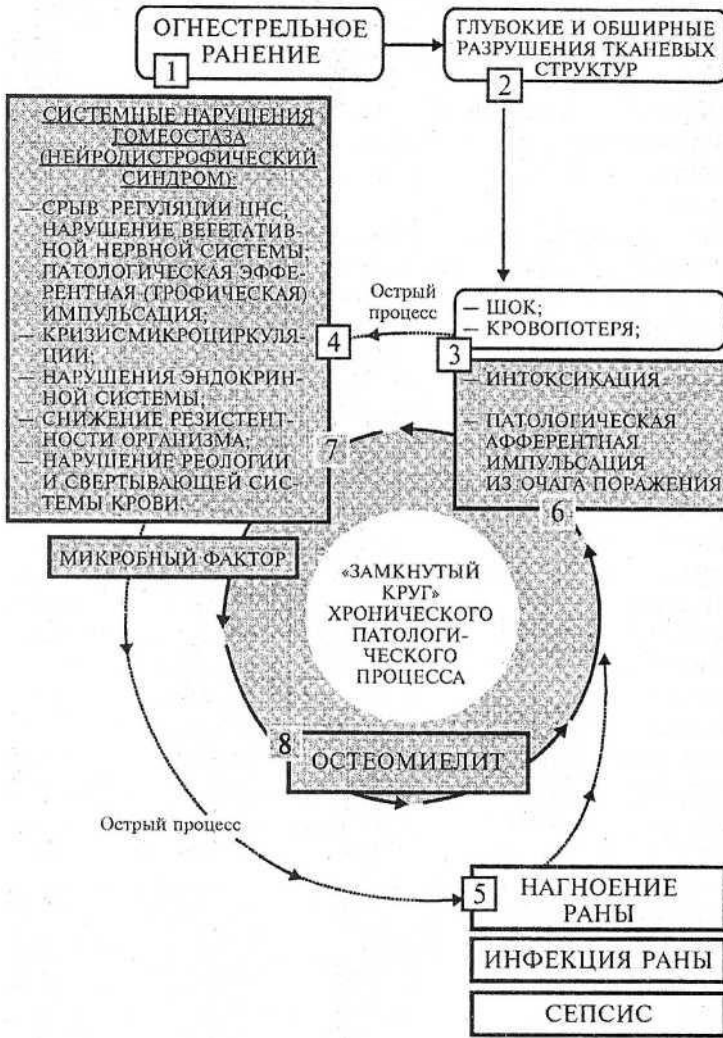
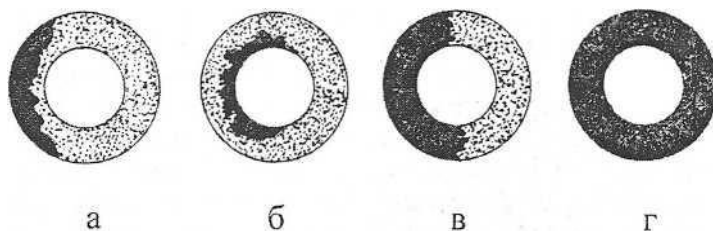


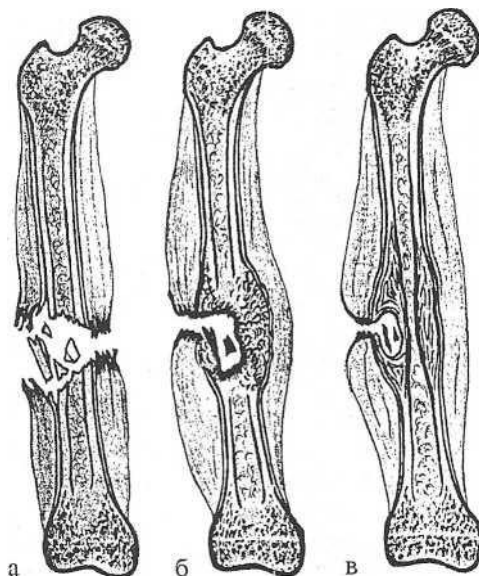
Рис. 158. Схема патогенеза развития инфекционных осложнений в огнестрельной костно-мышечной ране

шенные питания, превращаются в секвестры, сами становятся источниками нагноения.

Процесс секвестрации заключается в отделении омертвевших участков кости (рис. 159), окруженных гноем, от остальной кости. Секвестры могут быть тотальными (поражение всей толщи диафиза и на всем его протяжении) и ограниченными (захватывают только часть кости). В процессе секвестрации и продолжающегося нагноения заболевание постепенно переходит в хроническую стадию (хронический остеомиелит), характеризующуюся наличием ограниченных гнойников, секвестральных «коробок», содержащих секвестры. Секвестральные «коробки» представляют собой разрастание губчатой кости, окружающей и



**Рис. 159.** Схема образования секвестров при остеомиелите:  
*а* — кортикальный; *о* — центральный; *в* — проникающий; *г* — тотальный



**Рис. 160.** Схема развития огнестрельного остеомиелита:  
*а* — инфицированный огнестрельный перелом; *б* — огнестрельный остеомиелит в период формирования костной мозоли; *в* — хронический остеомиелит в стадии консолидации огнестрельного перелома (секвестральная коробка с секвестром, гиперостоз, остеосклероз)

замуровывающей секвестры. Внутренняя поверхность секвестральных «коробок» выстлана грануляциями и имеет одно или несколько отверстий («клоак»), сообщающихся со свищевыми ходами в мягких тканях.

Костная мозоль при огнестрельном остеомиелите, образующая секвестральную коробку, повторяет раневой канал с костными осколками и инородными телами (рис. 160).

Параллельно с образованием секвестральной коробки прогрессирует нейродистрофический синдром: появляются стойкие дистрофические изменения в коже, мышцах, сосудах и нервах, надкостнице и в самой костной ткани. Ухудшается кровоснабжение конечности за счет морфологических изменений в артериальном и венозном русле, замыкается «порочный круг» хронического патологического процесса.

При лечении раненых с огнестрельным остеомиелитом основной принцип — комплексный подход — сохраняется.

В разработке стратегии и тактики хирургического лечения огнестрельного остеомиелита главенствующая роль принадлежит радикальной санации остеомиелитического очага, пластическому заполнению его хорошо кровоснабжаемыми тканями, полноценному дренированию, иммобилизации. В ряде наблюдений приходится прибегать к резекции пораженных костей на протяжении с восстановлением длины конечности, а также реконструктивно-восстановительным операциям повышенной категории сложности с применением микрохирургической техники. Для повышения качества санации гнойно-некротического очага доказана высокая эффективность физических методов санации, таких как промывание обработанных полостей пульсирующей струей антисептических растворов под давлением, вакуумирование, ультразвуковая кавитация, активное дренирование, использование поверхностноактивных веществ, препаратов серебра, сорбентов, перфторуглеродов, ГБО и лазеротерапии.

Хирургическое лечение раненых с острым огнестрельным остеомиелитом и параоссальными гнойными затеками должно быть направлено на купирование гнойного процесса, что достигается полноценным вскрытием гнойных очагов с адекватным дренированием, лучше в сочетании с длительным постоянным орошением раны и надежной иммобилизацией конечности.

Восстановительные операции можно проводить только после нормализации общего состояния пострадавшего, ликвидации острого гнойного процесса или после перехода его в хроническую стадию.

В хронической стадии тактика хирургического лечения определяется фазой процесса, локализацией остеомиелитического очага, консолидацией перелома, наличием ложного сустава или дефекта кости, а также состоянием покровных тканей, степенью нарушения иннервации и кровообращения конечности.

Опыт лечения больных в стадии хронического остеомиелита позволяет предложить следующую рабочую классификацию.

#### Классификация хронического огнестрельного остеомиелита

Формы хронического огнестрельного остеомиелита

Локальная	Распространенная
Краевой Мелкоочаговый	Крупноочаговый Многоочаговый Тотальный

При локальном огнестрельном остеомиелите хирургическая тактика заключается в санации гнойного очага и адекватном дренировании. При необходимости выполняют некрсеквестрэктомии, краевую резекцию, реже мышечную или кожно-фасциальную пластику.

При распространенном огнестрельном остеомиелите выполняют некрсеквестрэктомии и мышечную либо костную пластику; моно-, би-

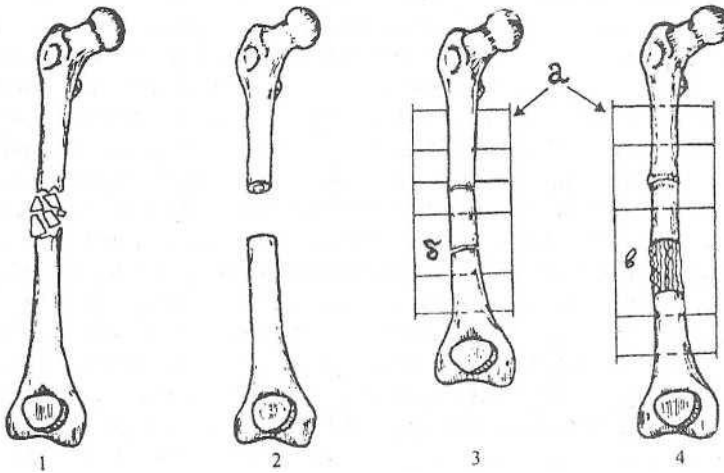


Рис. 161. Резекция пораженной гнойным процессом бедренной кости и ее удлинение:

1 — участок поражения кости; 2 — сегментарная резекция; 3 — сближение отломков на месте резекции и фиксация сегмента аппаратом из 6 опор (а), выполнение поперечной остеотомии (б); 4 — восстановлена длина бедра, достигнуто сращение фрагментов в области регенерата (в)

или полилокальный остеосинтез аппаратами Илизарова, резекцию кости на протяжении и несвободную костную пластику (рис. 161).

При обширных дефектах мягких тканей, рубцах и трофических язвах, исключающих возможность закрытия дефекта местными тканями, показана итальянская пластика, трансмиопластика, несвободная пересадка островкового кожно-мышечного лоскута на сосудистой ножке или пересадка комплекса тканей с микрососудистыми анастомозами.

Соблюдение указанных принципов лечения позволило добиться хороших анатомических и функциональных результатов лечения более чем у 90% раненых с огнестрельным остеомиелитом конечностей.

### ПОСТТРАВМАТИЧЕСКИЙ (ПОСЛЕОПЕРАЦИОННЫЙ) ОСТЕОМИЕЛИТ

*Посттравматический остеомиелит* — это ограниченный гнойно-воспалительный процесс, который является осложнением открытых переломов костей конечностей, чаще голени и стопы. Частота его колеблется от 1,4 до 2,5%, а в структуре других форм остеомиелита — 34%.

*Патогенез.* Посттравматический остеомиелит начинается с ограниченного гнойно-некротического остита. Его развитие, степень общих изменений зависят от уровня повреждения конечности, степени разрушения мягких тканей, качества первичной хирургической обработки. Следует отметить, что не только характер перелома, но и степень нару

шения кровоснабжения и иннервации конечности является важным фактором в развитии гнойно-некротического процесса.

В ближайший период после травмы в окружности зоны повреждения образуется «грануляционный вал», препятствующий распространению инфекции. При своевременной и правильно выполненной хирургической обработке костной раны, адекватной иммобилизации конечности, полноценном устранении нарушений гомеостаза можно предотвратить распространение инфекции. При несоблюдении этих условий в воспалительный процесс вовлекаются костные отломки проксимальнее и дистальнее зоны повреждения, в том числе и костный мозг. Развивается миелит, который может иметь тенденцию к распространению.

*Клинические проявления.* Заболевание начинается с нагноения костно-мышечной раны, образования затеков, общих проявлений интоксикации (лихорадка, озноб, учащение пульса, анемия). В последующем после заживления раны формируются свищевые ходы, сообщающиеся с зоной перелома, в которой определяются секвестры, как правило, костные осколки, лишённые связи с мягкими тканями.

В зависимости от размеров поражения кости выделяют ограниченный и распространённый процесс, который может протекать на фоне сросшегося перелома, замедленной консолидации или ложного сустава.

*Диагностика* требует комплексного подхода, проведения клинических, лабораторных (биохимических, иммунологических, микробиологических) и инструментальных методов исследования. Ведущее значение среди них принадлежит лучевым методам диагностики.

*Лечение посттравматического остеомиелита.* В острой стадии процесса показано интенсивное лечение, местная и общая антибактериальная терапия, адекватное дренирование раны возможно в сочетании с длительным орошением растворами антисептиков. Операцию завершают стабилизацией отломков аппаратами внешней фиксации или гипсовой повязкой. При дефектах кости показаны различные варианты костной пластики. В хронической стадии выполняют некр-, секвестрэктомии в сочетании с реконструктивно-восстановительными операциями.

*Послеоперационный остеомиелит* — это гнойно-некротический процесс, возникающий в кости после оперативных вмешательств по поводу закрытых переломов и ортопедических заболеваний.

На частоту послеоперационного остеомиелита существенное влияние оказывают: расширение показаний к хирургическому лечению больных с применением имплантационных технологий; увеличение доли лиц пожилого и преклонного возраста среди оперированных; увеличение доли пострадавших с иммунодефицитом различного генеза; распространение штаммов патогенных микроорганизмов, имеющих поливалентную устойчивость к антибактериальным препаратам; несоблюдение правил асептики и антисептики. К местным факторам, влияющим на развитие нагноения раны следует также отнести травматичность и продолжительность операции, оставление инородных тел, неполноценное дренирование.

*Патогенез.* Гнойно-некротический процесс развивается вторично и, как правило, ограничивается зоной оперативного вмешательства.

После интрамедуллярного остеосинтеза возможно поражение мозговой полости с развитием флегмоны костного мозга, формированием секвестров на всем протяжении и включением в процесс метафизарных отделов.

После накостного остеосинтеза очаги воспаления локализуются не только вдоль пластины, но и в каждом перфорационном отверстии. Применение проволочных (серкляжных) швов приводит к сдавлению сосудов и нередко к циркулярному некрозу кости на протяжении. При внешнем остеосинтезе под влиянием быстро вращающейся спицы возникает ожог костной ткани и ее некроз, приводящий к образованию цилиндрических секвестров.

*В патологоанатомической картине* послеоперационного остеомиелита встречаются все морфологические образования, характерные для остеомиелита: остеомиелитическая полость, секвестры, свищи, гнойные грануляции, новообразованная костная ткань.

*Клиническими проявлениями* заболевания являются лихорадка, нарастающие явления интоксикации, острофазовые воспалительные реакции в анализах крови. При внешнем осмотре обращает на себя внимание отечность, гиперемия краев раны, болезненность при пальпации и движениях. При диагностической пункции можно получить гемолизованную кровь, а при частичном раскрытии раны — гноетечение. В дальнейшем длительное гноетечение, несмотря на раскрытие краев раны, свидетельствует о переходе острого процесса в хроническую стадию.

*Лечение* направлено на нормализацию нарушений гомеостаза. При несросшихся переломах раскрывают рану, удаляют патологические грануляции, вскрывают гнойные затеки, осуществляют поэтапное дренирование с длительным постоянным орошением (до 2-3 нед). Конструкцию удаляют после появления признаков консолидации перелома или тенденции к генерализации инфекции.

В последующем лечение определяется стадией заболевания, локализацией гнойного очага, состоянием мягких тканей и степенью трофических расстройств конечности. При необходимости выполняют некр-, секвестрэктомии, краевую резекцию отломков, мышечную или костную пластику.

## ЭНДОГЕННЫЕ ФОРМЫ ОСТЕОМИЕЛИТА

### Гематогенный остеомиелит

Гематогенный, или истинный, остеомиелит — это заболевание организма, а не местный процесс. Чаще возникает в детском возрасте.

*Этиология.* Как правило, заболевание развивается у больных алиментарной дистрофией, сахарным диабетом, на фоне или после перенесенной инфекции (грипп, ангина, пневмония и др.), при переохлаждении, а также у больных со скрытыми очагами инфекции (кариес).

хронический тонзиллит, уроинфекции, менингит и т. п.). Нередко пусковым моментом может стать незначительная травма (ушиб, повреждение связок суставов, ссадины). Наиболее частым возбудителем заболевания является золотистый стафилококк.

*Патогенез.* Чаще всего воспалительный процесс поражает эпиметафизарные области костей, что обусловлено особенностями их кровоснабжения. Капиллярный кровоток в этих зонах замедлен. Это создает условия для оседания и фиксации микробов, инфицированных тромбов из различных участков тела на фоне сниженной иммунной защиты больного. В последующем при отсутствии адекватной терапии формируется абсцесс или флегмона костного мозга, что сопровождается нарушением венозного оттока, раздражением баро- и чувствительных рецепторов и, как следствие, резким увеличением внутрикостного давления. В дальнейшем гной по гаверсовым каналам проникает в поднадкостничное пространство и вызывает воспалительную реакцию надкостницы, параллельно формируются игольчатые или пластинчатые губчатые секвестры. Из поднадкостничного пространства гной прорывается в параоссальные ткани с образованием межмышечных, подфасциальных, подкожных флегмон и, в конечном итоге, свищей. Развитие заболевания сопровождается деструктивными изменениями в кости, в частности, разрушением костных балок и образованием кортикальных секвестров. Протяженность разрушения костной ткани зависит от степени нарушения кровоснабжения, своевременности общей терапии и хирургического вмешательства. Отсутствие адекватного лечения создает условия для диссеминации инфекции с формированием метастатических очагов в различных участках скелета. При длительном течении воспалительного процесса поражаются паренхиматозные органы, прогрессирует нейродегенеративный процесс.

Если в начале заболевания наблюдают деструктивные процессы, то при адекватной терапии начинают преобладать репаративные за счет раздражения надкостницы. Процесс завершается образованием секвестральной «коробки», что свидетельствует о переходе острой стадии гематогенного остеомиелита в хроническую.

*Клиническая картина.* Заболевание начинается остро, нередко носит септический характер, проявляется ознобом, повышением температуры тела до 39—40° С, сумеречным нарушением сознания, нарастающим болевым синдромом в очаге поражения. Иногда возникают рефлекторные контрактуры сустава, артрит. В периферической крови наблюдают лейкоцитоз, нейтрофилез, ускорение СОЭ, увеличение С-реактивного белка, гиперкоагуляцию, гипохромную анемию, альбуминемию. При молниеносном течении процесса возможно развитие почечно-печеночной недостаточности.

Патогномичным симптомом заболевания является боль в пораженном участке конечности, интенсивность которой определяется степенью повышения внутрикостного давления (в норме внутрикостное давление не превышает 50 мм вод. ст., при остром гематогенном остеомиелите оно достигает 300-400 мм вод. ст. в течение 5-10 мин измерения).



Местные признаки острой фазы гематогенного остеомиелита проявляются локальной болезненностью, определяемой легкой пальпацией и перкуссией в проекции подозреваемого очага поражения, отеком мягких тканей. В последующем отмечают местное повышение температуры, усиление рисунка поверхностных вен кожи. Позднее появляются гиперемия кожи, флюктуация, увеличение и болезненность регионарных лимфатических узлов. При прогрессировании заболевания открываются свищи с обильным гнойным отделяемым, что приводит к уменьшению болевого синдрома и подтверждает гнойный характер патологического процесса.

Рентгенологические признаки поражения кости появляются не ранее 10—14 дней с момента начала заболевания и проявляются отслоенным или линейным периоститом. Затем формируются очаги разряжения костной структуры. Рисунок кости становится смазанным, происходит истончение и исчезновение костных балок. Рассасывание их способствует слиянию межбалочных пространств. Образуется крупнопетлистый рисунок губчатого вещества. В дальнейшем происходит раз- волокнение коркового слоя, выявляются губчатые и кортикальные секвестры.

При отсутствии соответствующей подготовки врача данную клиническую картину иногда ошибочно принимают за саркому, назначают наркотические анальгетики, решают вопрос об ампутации конечности.

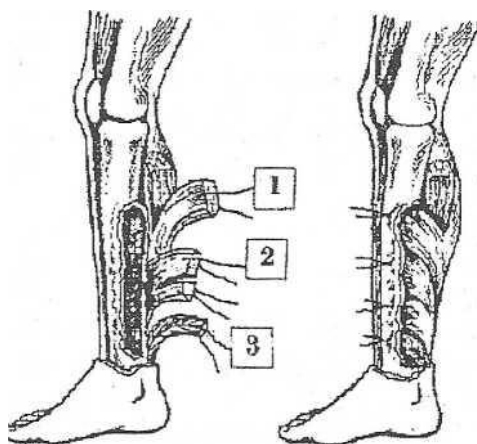
Более раннюю и достоверную диагностику позволяют осуществить скинтиграфия, линейная, магнито-резонансная и компьютерная томография. При образовании свищей размеры поражения помогает определить фистулография (раздельная для каждого свищевого хода).

*Лечение* острого гематогенного остеомиелита должно быть комплексным и включать хирургическое вмешательство, антибактериальную и интенсивную инфузионную терапию, пассивную (противостафилококковая гипериммунная плазма, противостафилококковый гамма-глобулин) и активную (стафилококковый анатоксин) иммунизацию, анаболические гормоны (ретаболил), антикоагулянтные препараты.

*Хирургическое лечение* заключается в остеоперфорации пораженного участка кости (3—4 отверстия диаметром 4—5 мм) с последующим проточно-промывным дренированием растворами антибиотиков, что позволяет снять гипертензионный синдром и создает условия для восстановления кровоснабжения кости. Операция должна быть проведена как можно раньше. Это позволяет предупредить переход процесса в хроническую стадию. Обязательным элементом является иммобилизация конечности гипсовой повязкой. Продолжительность внешней фиксации зависит от срока прекращения деструктивных изменений в кости и начала репаративных процессов.

Радикальные операции в острой стадии заболевания противопоказаны из-за опасности генерализации и невозможности определения истинных масштабов поражения кости.

Хирургическое лечение хронического гематогенного остеомиелита определяется сроками завершения репаративных процессов (образова-



**Рис. 162.** Схема мышечной пластики костной полости после некрсеквестрэктомии лоскутами из икроножной (1), камбаловидной (2) мышц и сгибателя I пальца (3)

ние секвестральной коробки), состоянием кожных покровов, степенью трофических расстройств конечности и локализацией свищей.

После некрсеквестрэктомии с обязательным удалением патологических грануляций, экономной резекции стенок секвестральной коробки до появления капиллярной кровоточивости, применяют различные виды мышечной пластики. Последняя выполняется мышечными лоскутами на центральной или периферической ножке, выкроенными из прилегающих мышц. Количество мышечных лоскутов (иногда до 3—4) зависит от протяженности поражения кости (рис. 162).

Мышечные лоскуты должны полностью выполнять секвестральную коробку. Их фиксируют к окружающим мягким тканям или чрескостно над кожей (на марлевых шариках). При множественных секвестральных ходах необходим их кюретаж с удалением гнойных грануляций и мелких секвестров.

Перед выполнением мышечной пластики целесообразно применять физические методы санации костной полости (орошение растворами антисептиков под давлением, вакуумирование, ультразвуковую обработку). Показано введение на дно полости антибиотиков в сухом виде.

Операцию завершают дренированием раны. Дренажи подводят под мышечные лоскуты, к месту их отсечения, в подкожножировую клетчатку, выводят — вне зоны хирургического доступа с фиксацией к коже. При невозможности наложения первичных швов выполняют свободную кожную пластику.

При локализации процесса в безмышечных зонах (пяточная кость, нижняя треть голени), обширной рубцовой деформации кожи применяют трансмиопластику или пересадку комплексов тканей с использованием микрохирургической техники.

В случаях тотального поражения кости, при невозможности выполнения мышечной пластики используют длительное (в течение 2—3 нед)

проточно-промывное дренирование. Это позволяет восстановить анатомию кости и сохранить функцию конечности.

При локальной форме остеомиелита (полости не более 2 см) и отсутствии рубцовых изменений мягких тканей можно применить свободную костную аутопластику с активным аспирационным дренированием.

### Склерозирующий остеомиелит Гарре

Разновидность стафилококковой инфекции. Впервые подробное описание ему дал Карл Гарре в 1893 г. Чаще заболевание возникает в диафизе большеберцовой кости (70%), в 27,5% — в бедренной. Проявляется после ушиба конечности, переохлаждения или длительной ходьбы. Спустя 10 дней после травмы больных беспокоит боль, чаще ночью. Иногда эти клинические проявления ошибочно принимают за развитие остеогенной саркомы, опухоли Юинга. Как правило, в первые дни заболевания повышается температура тела до 38° С, появляется плотная припухлость вокруг кости без признаков воспаления и формирования свищей. Рентгенологически характерными симптомами являются выраженный остеосклероз в очаге поражения, гиперостоз в виде симметричного веретена, наличие полости, нередко многокамерной, в зависимости от количества обострений. Из полости высевают золотистый стафилококк.

### Альбуминозный остеомиелит Олье

Впервые описан Олье в 1894 г. Встречается редко. В отличие от других форм при альбуминозном остеомиелите гнойное отсутствует. Вместо гноя образуется серозный, богатый белком экссудат. Заболевание протекает вяло, без общей реакции организма, с незначительной локальной болезненностью, припухлостью и гиперемией мягких тканей. Рентгенологически характерно наличие очага просветления (деструкции) в кортикальном слое кости. Надкостница отслаивается на большом протяжении, возможно окостенение периостальных напластований. Наиболее часто поражается бедренная кость. Окончательный диагноз, как правило, устанавливают во время операции.

### Костный абсцесс Броди

Подробно это заболевание в 1832 г. описал Броди. Возбудители — различные штаммы стафилококка. Эндогенным путем поражаются метафизы длинных костей, как правило, образующих коленный, голеностопный и локтевой суставы. Заболевание начинается остро, с подъемом температуры до 39—40° С, затем принимает хроническое течение с периодическими обострениями. На рентгенограммах определяется полость правильной шаровидной или овальной формы до 2-3 см в диа-

метре. Показано оперативное вмешательство — некрсеквестрэктомия, в том числе, в сочетании с костной или мышечной пластикой.

### АНАЭРОБНАЯ ИНФЕКЦИЯ

Различают клостридиальную и неклостридиальную анаэробную инфекцию. *Клостридиальная* анаэробная инфекция, или газовая гангрена, вызывается грамположительными спорообразующими палочками *СУ. histoliticum, Cl. perfringens, Cl. oedematiens, Cl. septicum, Cl. sporogenes* и др.

Более значительную группу анаэробов составляют микроорганизмы, которые не образуют спор (*Bacteroides, Peptococcus, Peptostreptococcus, Fusobacterium, Vellonellci, Propionibacterium, Eubacterium, Actinomyces* и др). Вызываемые ими осложнения называют *неклостридиальными анаэробными инфекциями*. Это аутоинфекции, вызываемые нормальной микрофлорой человека, которая под воздействием травмы, операции, дисбактериоза начинает проявлять свои патогенные свойства.

*Клиническая картина* анаэробной инфекции, как клостридиальной, так и неклостридиальной, характеризуется симптомами тяжелой интоксикации, быстрым падением артериального давления, выраженными нарушениями гомеостаза. Явления интоксикации опережают местные клинические проявления, быстро нарастают и могут в течение 2—3 дней привести к летальному исходу. Локальные симптомы воспаления проявляются скудно в связи с глубоким расположением гнойного очага, где создаются благоприятные условия для развития анаэробной микрофлоры. При наружном осмотре обращает на себя внимание нарастающий отек мягких тканей, бледность кожных покровов, часто без других признаков воспаления. При пальпации в подкожной клетчатке выявляют плотный инфильтрат в зоне поражения. Характерно нарастание отека конечности в течение одного дня или ночи (симптом вдавления нитки) и значительное усиление боли. Классическими проявлениями анаэробной инфекции являются: целлюлит, фасциит, миозит.

Для анаэробных инфекций характерны одни и те же местные симптомы. Наиболее часто встречающийся из них — *неприятный гнилостный запах*, который ошибочно приписывают кишечной палочке. Вторым признаком анаэробной инфекции является *гнилостное* поражение тканей. Очаги поражения содержат мертвые ткани серого или серо-зеленого цвета, с черными или коричневыми участками некроза. Эти очаги редко имеют форму полостей, они выполняют межтканевые щели. *Цвет экссудата* серо-зеленый, нередко коричневый, с капельками жира. Микроскопия мазков раневого отделяемого, окрашенных по Граму, выявляет множество микроорганизмов на светлом фоне и отсутствие лейкоцитов. Характерным признаком анаэробной инфекции считают *газообразование* — результат метаболизма анаэробов, при котором выделяются водород, азот и метан. Газообразование может проявляться тремя клиническими вариантами. Наиболее часто встречается эмфизема мягких тканей, которая клинически проявляется крепитация-

цией. Вторая форма скопления газа — рентгенологически обнаруживаемое образование уровня «газ — жидкость» в гнойнике. Кроме того, наблюдают рентгенологические признаки целлюлита (ячеистая структура клетчатки) и миозита (перистый рисунок мышц).

Микробиологическая диагностика осуществляется по определенной схеме: экспресс-диагностика — первые 2 ч, ускоренная — 48 ч, полная — 5—7 сут. Для экспресс-диагностики нативный мазок-отпечаток раневого отделяемого окрашивают по Граму. Метод позволяет получить ответ уже через 30 мин. В условиях микробиологической лаборатории выполняют газовую хроматографию в парофазном варианте. С помощью специальных сред в «анаэробных условиях» выделяют и культивируют возбудителя, определяют чувствительность к антибиотикам.

Существует несколько вариантов развития клинических проявлений анаэробной инфекции: молниеносное развитие (через 8—12 ч после ранения или операции); через 1—2 или 5—6 сут от момента травмы.

Среди форм *кlostридиальной* анаэробной инфекции (характерной особенностью которой является газообразование) выделяют:

1. *Кlostридиальный целлюлит*. Возникает при ранениях, сопровождающихся некрозом в глубине ран. Газ диффузно распространяется по межмышечной или подкожной клетчатке, но никогда не обнаруживается внутримышечно. При этом нет токсемии, заболевание не является газовой гангреной. На операции обнаруживают локализованный участок некроза, который удаляют. Подлежащие мышцы не изменены.

2. *Кlostридиальный мионекроз* — более тяжелая инфекция мягких тканей. Характерна нарастающая боль в ране, которая не купируется наркотическими анальгетиками. Периоды возбуждения раненого сменяются периодами заторможенности, нарушается сон, повышается температура тела. Нарастают интоксикация, тахикардия, гипотензия и анемия. При пальпации определяют напряжение тканей, пастозность и отечность. Из-за гемолиза кожа приобретает желтушный оттенок. Повязка промокает серозно-гнойным экссудатом коричневого цвета с неприятным запахом. Мертвые мышцы приобретают вид разжиженной массы грязно-коричневого цвета «вареного мяса», и только в более глубоких слоях — неизмененную мышечную ткань.

*Некlostридиальная* анаэробная инфекция также проявляется целлюлитом и миозитом, для которых характерно воспаление без некрозов и гноеобразования. Выделяют:

1. *Анаэробный стрептококковый целлюлит*. Для заболевания характерны скудные местные симптомы серозного воспаления клетчатки с последующими некротическими изменениями, тяжелой общей интоксикацией, бактериальным шоком.

2. *Анаэробный стрептококковый миозит* проявляет себя массивными поражениями мышц серозно-воспалительного характера. Заболевание сопровождается токсемией, переходящей в шок, с частыми смертельными исходами. Характерно незаметное начало заболевания со скудными локальными симптомами.

К группе смешанных **анаэробно-аэробных** инфекций относят:

1. *Некротический фасциит*. Характеризуется прогрессирующим гнойно-гнилостным воспалением поверхностной фасции и вторичными воспалительными изменениями клетчатки и кожи. Возбудителями одновременно могут быть грамположительные факультативно анаэробные энтеробактерии, бактероиды, фузобактерии и грамположительные кокки. Внешние признаки заболевания не соответствуют обширности внутренних разрушений. Клиническая картина токсемии на 1—2 сут опережает развитие местных симптомов в ране.

2. *Синергический некротический целлюлит* — прогрессирующее гнойное разрушение жировой клетчатки под воздействием различных сочетаний анаэробов и аэробов. Осложнение проявляется неустойчивым распадом клетчатки с вторичным переходом процесса на рядом лежащие образования. Чаще всего поражается кожа: появляется гиперемия, синюшно-багровые пятна и, затем — некроз.

*Лечение* анаэробной инфекции должно быть комплексным, интенсивным, направленным на все звенья патогенеза: 1) подавление размножения возбудителя в организме; 2) предотвращение внедрения его в здоровые ткани; 3) выведение токсинов; 4) повышение защитных сил организма. При необходимости проводят ИВЛ, патогенетическое лечение полиорганной недостаточности, гипербарическую оксигенацию (которая является важным элементом лечения).

Решающее значение принадлежит хирургической санации очага инфекции. Хирургическое вмешательство должно быть выполнено в максимально короткие сроки. Особенности операции: радикальная некрэктомия с широкой Z-образной фасциотомией на протяжении пораженной области; дополнительное дренирование открытой раны через контрапертуры; заполнение ран салфетками, смоченными 3% раствором перекиси водорода; подкожная декомпрессивная фасциотомия всех мышечных футляров сегмента; продольные и поперечные разрезы, «преграждающие» распространение инфекции, и дренирование на границе зоны серозного отека и нормальных тканей.

Антибактериальную терапию проводят комбинацией карбапенемов (имепенем, меропенем 2—4 г/сут внутривенно и 2 г в составе паравульнарных блокад), метронидазола, пенициллинов. При кластридиальной инфекции дополнительно внутривенно вводят 150 тыс МЕ сыворотки (по 50 тыс МЕ сывороток антиперфрингенс, антиэдематигенс и анти-септикум).

#### ГЕНЕРАЛИЗОВАННЫЕ ИНФЕКЦИОННЫЕ ОСЛОЖНЕНИЯ

*Сепсис* — это инфекционный процесс, сопровождающийся утратой организмом способности локализовать и подавить возбудителей заболевания за пределами гнойного очага. Различают три фазы септического процесса:

1. *Токсемия*. Характеризуется развитием синдрома токсикоза. Бактериемия в этой фазе может отсутствовать.

2. *Септицемия*. В этой фазе наступает диссеминация возбудителей с образованием множества вторичных микробных очагов в виде инфекционных васкулитов и септических микротромбов в системе микроциркуляции. Бактериемия приобретает стойкий характер.

3. *Септикопиемия*. Характерно формирование абсцессов в легких, почках, костях, селезенке, коже и т. д.

Диагностика сепсиса основана на выявлении синдрома *системного воспалительного ответа* в сочетании с клинически выявленным инфекционным очагом или бактериемией. Критериями синдрома системного воспалительного ответа являются: тахикардия свыше 90 ударов в 1 мин; тахипноэ свыше 20 в минуту или  $pCO_2$  меньше 32 мм рт. ст. на ИВЛ; температура свыше  $38^\circ$  или ниже  $36^\circ$  С; количество лейкоцитов в периферической крови больше  $12,0 \times 10^9/л$ , или меньше  $4,0 \times 10^9/л$ , или число незрелых форм превышает 10%.

Сочетание двух признаков в течение трех дней является основанием для вынесения диагноза синдрома системного воспалительного ответа.

Кроме того, выделяют: тяжелый сепсис — это сепсис, сопровождающийся развитием полиорганной дисфункции (несостоятельности двух и более органов или систем организма); септический шок — это сепсис, сопровождающийся рефрактерной к проводимой терапии гипотонией (систолическое АД 80 мм рт. ст. и ниже).

*Лечение* больных с генерализованными инфекционными осложнениями комплексное. Общая терапия включает дезинтоксикацию, коррекцию обменных процессов, восстановление микроциркуляции, иммунного статуса и целенаправленную антибиотикотерапию. До получения результатов посевов выбор антибиотика проводят на основе клинической картины инфекционных осложнений, вызываемых грам-положительными или грамотрицательными микробами. К моменту развития сепсиса его возбудители приобретают устойчивость к большинству применявшихся до этого антибактериальных препаратов. Поэтому препаратами выбора должны быть антибиотики резерва. Основным возбудителем сепсиса у раненых является стафилококк (50—60% случаев). Для него типичны острое начало (температурные «свечи», лихорадка) и отсутствие в первые дни головной боли, анорексии и бессонницы. Характерны вторичные кожные высыпания в виде ложных фурункулов, пустул, некрозы кожи и мелкопузырчатая сыпь. Эмпирическую антибактериальную терапию в этих случаях начинают антибиотиками, эффективными против грамположительной микрофлоры: це-фалоспорины 3-го поколения (цефтриаксон, цефатоксим, цефтази-дин), карбапенемы или комбинации современных аминогликозидов (амикацин, тобрамицин) с цефалоспоридами или клиндамицином.

Для грамотрицательного сепсиса с самого начала показательна сильная головная боль, бессонница, нарушение сознания, анорексия. Применяют аминогликозиды в сочетании с цефалоспоридами 2-го (це-фокситин, цефуросксим) или 3-го поколения (цефотаксим, цефтази-дим), карбапенемы. При установленной чувствительности возбудителей показано комбинированное применение бактерицидных антибиотиков, обладающих синергизмом.

Сроки антибактериальной терапии определяют стойкой нормализацией температуры тела (в течение 7—10 дней), формулы крови и другими признаками наступающего выздоровления, в том числе отрицательными результатами посевов крови. Каждые 10—12 дней решают вопрос о смене антибиотиков в связи с изменением флоры или чувствительности к ним.

Для восстановления микроциркуляции применяют прямые антикоагулянты (гепарин, фраксипарин), антиагреганты (аспирин, трентал, курантил, никотиновая кислота), реополиглюкин. Гепарин вводят внутривенно в дозе 30—50 тыс ЕД в сутки. Указанную дозу разводят в 240 мл 0,9% раствора натрия хлорида и вводят со скоростью 10 мл/ч. Простым и достоверным показателем эффективной регулируемой гипокоагуляции является длительность свертывания крови (проба по Ли—Уайту), доведенная до 14—20 мин. По мере улучшения состояния дозу гепарина снижают до 20 тыс ЕД, и после исчезновения признаков интоксикации гепарин отменяют. Показано также введение осмодиуретиков и салуретиков, которые способствуют ликвидации интерстициального отека, в том числе легких, уменьшают артериальную гипоксию.

Коррекцию обменных процессов, в частности блокаду системного действия медиаторов воспаления, нейтрализацию токсических продуктов катаболизма достигают применением больших доз глюкокортикостероидов (200—400 мг и более преднизолон в сутки внутривенно). В комплексную терапию включают ингибиторы протеаз (30 тыс АТрЕ контрикала 3—4 раза в сутки), альбумин, протеин, гемодез. В отдельных случаях применяют методы экстракорпоральной детоксикации. Обеспечение анаболических процессов проводят с помощью растворов глюкозы, электролитов, аминокислотных смесей в сочетании со стимуляторами обмена веществ (анаболические гормоны, метилурацил, витамины группы В, аскорбиновая кислота), раннего энтерального питания.

Коррекцию иммунного статуса достигают проведением пассивной заместительной иммунотерапии (введение гипериммунной плазмы или гамма-глобулина). При гиперергическом типе реактивности назначают гипосенсибилизирующую терапию.

Хирургическое лечение направлено на ликвидацию септических инфекционных очагов. Независимо от сроков возникновения их подвергают хирургической санации с последующим активным дренированием.

## СТОЛБНЯК

Общий или генерализованный столбняк (тетанус) — это особый вид инфекционных осложнений ранений и травм, обусловленный воздействием тетанотоксина на нервную систему и внутренние органы, сопровождающийся тетаническими (клонико-тоническими) судорогами, нарушением функции внешнего дыхания и тяжелой гипоксией. Причиной возникновения столбняка служит внедрение в организм *Clostridium tetani* (столбнячной палочки). Наиболее часто столбняк встречается



ся при осколочных ранениях с обильным загрязнением ран землей. Летальность при столбняке продолжает оставаться очень высокой, достигая в военное время 60—70%.

Различают местную и общую форму столбняка. Местная форма проявляется судорожным сокращением мышц раненой конечности в течение нескольких дней и легко поддается противосудорожной терапии.

При общем столбняке *легкой* (I) степени инкубационный период составляет 3 нед. Умеренно выраженный гипертонус поперечно-полосатой мускулатуры является главным компонентом судорожного синдрома. Состояние раненых остается удовлетворительным. Симптомы столбняка самостоятельно исчезают в течение 1,5—2 нед. В интенсивном лечении необходимости не возникает. При *среднетяжелой* форме столбняка (II степени) инкубационный период составляет 2 нед. Приступы клонико-тонических судорог редкие, возникают в ответ на сильное внешнее раздражение. Расстройства дыхания не выражены, глотание полужидкой пищи не нарушено. Общая продолжительность болезни не превышает двух недель. При *тяжелой* форме столбняка (III степени) продолжительность инкубационного периода составляет

9—15 дней. Сильные клонико-тонические судороги возникают в ответ на незначительное внешнее раздражение, внезапно, приступы следуют один за другим с нарастающей частотой. Судороги быстро приводят к тяжелым расстройствам дыхания и гипоксии, ателектазам легких, застойной пневмонии. Характерна «сардоническая улыбка» — гримаса, которая появляется в результате постоянного тонического сокращения лицевых мышц. Одновременно у раненых наблюдается гипертермия (39° С и выше), тахикардия (120 ударов в минуту и более), Тризм и расстройство глотания делают невозможным кормление через рот. При *крайне тяжелой* форме столбняка (IV степени) инкубационный период составляет 8 дней и менее. Симптомы столбняка нарастают очень быстро в течение несколько часов. Тяжелые расстройства дыхания достигают максимальной выраженности к 3—5-му дню. Единственным средством для борьбы с апноэтическими кризисами и тяжелой дыхательной недостаточностью становятся миорелаксанты и продленная ИВЛ. Выраженная гипертермия (40—41° С и выше) предопределяет необходимость постоянного контроля за температурой тела и своевременного начала искусственного охлаждения. Частота пульса достигает 140—180 в 1 мин. Мышцы брюшного пресса доскообразно напряжены. Стул и мочеиспускание, вследствие спазма сфинктеров, задержаны.

*Лечение* столбняка должно быть комплексным и включать в себя борьбу с судорогами, расстройством дыхания, нарушением гемодинамики. Для купирования судорог при столбняке легкой, средней и тяжелой степени достаточно нейроплегических и седативных средств в комбинации с барбитуратами или хлоралгидратом (в клизмах). При столбняке крайне тяжелой степени необходимы миорелаксанты в дозах, выключающих дыхание, ИВЛ и трахеостомия. Интенсивная терапия тяжелых и крайне тяжелых форм столбняка осуществляется врачом-реаниматологом в условиях отделения реанимации и интенсивной терапии.

## ТРАВМАТОЛОГИЯ И ОРТОПЕДИЯ

Антибиотики необходимы для профилактики инфекционных осложнений ранения. Сама рана должна подвергаться в первый час после поступления хирургической обработке по общим принципам, но с обязательным удалением инородных тел, промыванием перекисью водорода и дренированием. Глухой шов раны при развившемся столбняке недопустим, а с зашитых, но не заживших ран швы снимают, рана подвергается повторной хирургической обработке с обильным промыванием перекисью водорода.

Противостолбнячная сыворотка (120 тыс ЕД) вводится внутривенно (1/2 курсовой дозы) и внутримышечно (1/2 курсовой дозы) в первые часы лечения; в последующие дни ПСС не применяется. Для внутривенного капельного введения сыворотка разводится изотоническим солевым раствором в соотношении не менее чем 1:10. Одновременно трехкратно на протяжении пребывания раненого в стационаре вводят столбнячный анатоксин (0,5 мл). Для экстренной профилактики применяют столбнячный анатоксин (0,5 мл подкожно).

## Глава 12

# АМПУТАЦИЯ КОНЕЧНОСТИ И ПРОТЕЗИРОВАНИЕ

### ПОКАЗАНИЯ И ЦЕЛИ АМПУТАЦИИ

Ампутация — это усечение конечности на ее протяжении. По первичным показаниям ее выполняют при кататравмах, повреждениях в результате производственных и транспортных аварий, огнестрельных ранениях, сопровождающихся отрывом, разрушением конечности, ранениями магистральных сосудов, тяжелой термической травме, в том числе холодовой с глубоким необратимым поражением всех тканей. Ампутация по вторичным показаниям проводится в любом периоде травматической болезни при развитии осложнений, угрожающих жизни или обуславливающих функциональную непригодность конечности. К вторичным показаниям относят молниеносную и другие формы анаэробной инфекции, не поддающиеся более щадящим способам лечения; обширные нагноения при переломах трубчатых костей после безуспешного лечения; повторные кровотечения из крупных сосудов, а также вторичные кровотечения из невыявленного источника при осложненных переломах, развивающемся сепсисе и истощении больного, если консервативные и хирургические мероприятия не привели к успеху; некроз конечности после перевязки главных артериальных стволов.

*Ампутацию по первичным показаниям* проводят как можно более дистально с целью формирования культей большей длины. Предварительно раненых выводят из шока. При неполных отрывах или размозжениях конечности, при общем тяжелом состоянии ампутацию делают по типу хирургической обработки: удаляют размозженные и нежизнеспособные ткани, кость перепиливают на уровне поврежденных тканей и формируют культю. Различают три возможных варианта усечения конечности на уровне перспективных к восстановлению (здоровых) тканей по первичным показаниям: а) по типу расширенной хирургиче

ской обработки раны; б) в пределах травмированного сегмента; в) в пределах проксимального сегмента.

При выборе уровня первичной ампутации придерживаются сберегательного принципа Пирогова — «ампутировать так низко, как только возможно», дополненного в настоящее время «но в пределах жизнеспособных тканей». Целесообразно формировать кожно-фасциальные лоскуты, выкроенные из ампутируемой части конечности, что облегчает закрытие раны.

*Ампутация по вторичным показаниям*, как правило, выполняется с выкраиванием кожно-фасциальных лоскутов. Реампутация является плановым заключительным оперативным вмешательством и преследует цель создать культю, пригодную для полноценного функционального протезирования. Реампутация проводится и при порочных культях.

*Экзартикуляция (вычленение)* — это операция удаления конечности или ее сегмента на уровне суставной щели. Вычленение голени в коленном суставе выполняют при невозможности ее сохранения в силу тяжести повреждения тканей. В сравнении с ампутацией бедра экзартикуляция голени отличается техникой большей простотой и меньшей травматичностью. При вычленении голени не пересекается массив мышц, и создаются лучшие условия для сохранения мышечного баланса, что является профилактическим мероприятием развития контрактур тазобедренного сустава, а также образования остеофитов.

Результаты формирования культы бедра в нижней трети по функциональным показателям превосходят таковые при формировании культей в верхней и средней третях. При этом сохраняется длинный рычаг и мускулатура. Это положение относится и к голени. Лучшие функциональные результаты протезирования могут быть достигнуты при создании опороспособной культы после ампутаций по Пирогову, Сайму и других операций, включающих перемещение пяточно-подошвенного лоскута на торец культы.

При выборе уровня ампутации на стопе следует добиваться более длинной культы, что улучшает функцию стопы и облегчает протезирование.

Экзартикуляция в локтевом суставе с точки зрения протезирования не имеет преимуществ перед ампутацией плеча на уровне нижней трети.

Ампутация на уровне нижней трети предплечья создает оптимальные условия для обеспечения инвалида функциональными протезами, в том числе и протезами с биоэлектрическим управлением. Экзартикуляция в лучезапястном суставе не имеет преимуществ перед ампутацией в нижней трети предплечья. Учитывая современные возможности протезирования при ампутациях на разных уровнях кисти, особенно пальцев, сберегательный принцип особенно актуален.

## ОСОБЕННОСТИ ТЕХНИКИ АМПУТАЦИИ

*Создание кожно-фасциальных лоскутов.* Выкраивают передний, преобладающего размера кожно-фасциальный лоскут, и несколько меньшего размера — задний, так, чтобы после усечения конечности культя была покрыта лоскутом без натяжения и послеоперационный рубец располагался ближе к задней поверхности культя. Учитывая сократимость кожи, лоскуты формируют на 3—4 см длиннее.

*Обработка костей, мышц, сосудов и нервов.* Наиболее распространенным способом обработки опилов культя является способ Пти. На уровне предполагаемого усечения кости, чаще всего у основания кожно-фасциального лоскута, рассекают надкостницу, распатором сдвигают ее в дистальном направлении на 1—2 мм. По линии пересечения надкостницы в плоскости, перпендикулярной оси сегмента, перепиливают кость. Острые края опилов сглаживают рашпилем. Щадящее отношение к надкостнице ограничивает образование остеофитов. Сбивают долотом гребень большеберцовой кости. Малоберцовую кость перепиливают на 1—2 см проксимальнее опилов большеберцовой с целью уменьшения травматизации мягких тканей торцевой поверхности культя.

При периостопластической ампутации с удаляемого участка кости, перед перепиливанием ее, формируют лоскут надкостницы, которым закрывают опилов кости, а после ампутации голени — обеих берцовых костей. Закрывание опилов одной кости чаще применяют для улучшения кровоснабжения дистального ее конца при ампутациях вследствие сосудистой патологии. После ампутации голени за счет периоста формируют костный блок берцовых костей, который предотвращает отклонение культя малоберцовой кости кнаружи.

При костнопластических ампутациях, по аналогии с периостопластическим способом, из удаляемой части кости формируют костный трансплантат, который на надкостничной ножке используют для закрытия опилов одной или обеих костей после ампутации голени.

*Пересечение мышц.* Как при круговых, так и при лоскутных фасциопластических ампутациях мышцы пересекают до кости в плоскости, перпендикулярной длинной оси сегмента, с учетом их сократимости на 3—6 см дистальнее костного опилов. После сокращения они располагаются на уровне костного опилов, фиксируются рубцом к нему, обеспечивая умеренно коническую форму культя и тонус мышц. Мио-опластика — сшивание мышц над опиловом кости — требует более значительного укорочения сегмента, не приводит к улучшению кровоснабжения дистального конца культя и ее опороспособности, поскольку мышечная ткань вскоре атрофируется и рубцово перерождается. Поэтому большинство хирургов не усложняют операцию применением мышечной пластики.

*Обработка сосудов.* Во избежание образования лигатурных свищей все сосуды перевязывают нитями из рассасывающихся материалов, мышечные сосуды прошивают. Артериальные и венозные сосуды перевязывают отдельно, для чего они осторожно выделяются с помощью анатомического пинцета в околосоудистой клетчатке. При высоких ампутациях бедра и плеча заранее перевязывают бедренную и подключичную артерии, соответственно, на уровне паховой складки или под

ключицей. Если наблюдается кровотечение из собственных артерий крупных нервных стволов, их также лигируют тонкой нитью из рассасывающегося материала или лигатуру накладывают на весь нервный ствол без чрезмерного натяжения. Кровотечение из кости останавливают с помощью стерильного воска, тампонадой мышечным лоскутом на ножке, кровоостанавливающей «губкой» или осторожным «вбиванием» клиновидной косточки, взятой с удаляемого участка.

*Пересечение нервов.* Применяют наиболее простой способ обработки нервов: с помощью анатомического пинцета осторожно выделяют нервные стволы из окружающих тканей и, после введения раствора лидо-каина под эпинеурей, пересекают их скальпелем или лезвием бритвы на несколько сантиметров выше опиленной кости. Чрезмерное вытяжение нервного ствола может привести к надрыву осевых цилиндров и образованию невroma на протяжении нерва. Укорачивают не только основные, но и крупные кожные нервы. Недостаточно укороченные нервные стволы могут вовлекаться в рубцы или подвергаться травматизации в приемной гильзе протеза, что приводит к образованию болезненных невром или их регенератов. Это вызывает местные или фантомные боли и необходимость повторной операции.

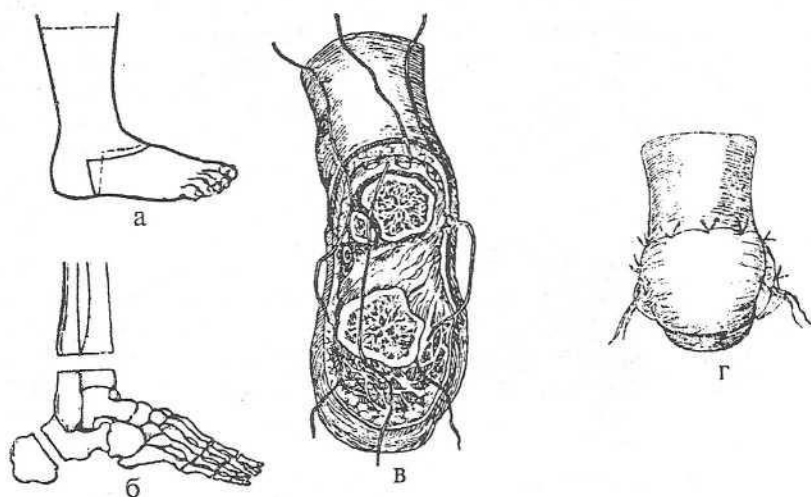
#### СПОСОБЫ АМПУТАЦИИ КОНЕЧНОСТЕЙ

Существуют простые и более сложные способы ампутации конечностей. При первичной ампутации в зависимости от характера повреждения и общего состояния больного выбирают тот или иной способ. Избранный способ ампутации должен обеспечить наименьшую травматичность и выполнение операции в короткие сроки. При ампутации по первичным показаниям костнопластические операции не выполняют.

После ампутации, выполненной в военно-полевых условиях, кожную рану не зашивают. В мирное время при ампутации допустимо наложение первичных швов на рану, исключая случаи ампутации по поводу газовой инфекции и гнойно-септических осложнений.

Периостопластические и костнопластические ампутации осуществляют после заживления ран или при болезнях культей. С помощью костнопластической ампутации добиваются создания опороспособной культы, обеспечивающей осевую нагрузку. Нагрузка на торцевую поверхность культы (опорная культя) облегчает протезирование. Больные хорошо чувствуют «землю», лучше и быстрее обучаются ходьбе. Однако такие способы ампутаций сложны и требуют прочной фиксации фрагментов. Опорную культю голени можно создать только после ампутации по Пирогову (рис. 163); после операции по Гритти—Шимановскому—Альбрехту это удается уже у 1/3 больных, а все остальные способы костнопластических ампутаций, как правило, не позволяют получить опорную культю.

*Фасциопластическая ампутация бедра* является наиболее распространенным способом усечения конечности на уровне диафиза. После наложения эластичного жгута выкраивают передний (больших размеров) и задний кожно-фасциальные лоскуты. Как и при фасциопласти-



**Рис. 163.** Этапы костнопластической ампутации голени по Пирогову:  
 а — разрез кожи; б — место пересечения костей голени и пяточной кости;  
 в — опилен костей; г — внешний вид культи

ческой ампутации голени, в сумме длина лоскутов должна составлять величину, равную диаметру бедра на уровне ампутации с прибавлением к каждому лоскуту 3-4 см на сократимость кожи. Лоскуты мобилизуют и откидывают в проксимальном направлении. Дистальнее основания лоскутов на 5—6 см в поперечной плоскости ампутационным ножом пересекают все мышцы, их отделяют от кости в проксимальном направлении до основания лоскутов и удерживают ретрактором. На этом уровне костным ножом циркулярно рассекают надкостницу и распатором сдвигают вниз на 2—3 мм. В поперечной плоскости перепиливают бедренную кость, которую заглаживают рашпилем, стараясь не травмировать надкостницу. Из-за большого объема мягких тканей после ампутации бедра нередко ошибаются в выборе уровня усечения мышц и кости, в результате чего после операции наблюдается выстояние кости под кожей, что осложняет протезирование. Во избежание этого после осуществления гемостаза и снятия жгута культю устанавливают в вертикальное положение и мышцы под влиянием собственного веса смещаются в проксимальном направлении. При выстоянии опилен над мышцами кость повторно перепиливают на этом уровне, а если мышцы располагаются выше, то их повторно усекают на уровне кости. Мышцы над опилом кости не сшивают.

Сосуды отделяют от окружающих тканей для гемостаза, артерии и вены перевязывают отдельно. Мышечные артерии прошивают нитями из рассасывающихся материалов и перевязывают вместе с окружающими тканями. Находят, выделяют и резецируют на 3-4 см проксимальнее опилен кости седалищный нерв или его ветви (большеберцовый или общий малоберцовый нервы) после предварительного введения под эпинеурий раствора лидокаина, а также кожные нервы — *n. saphenus* и

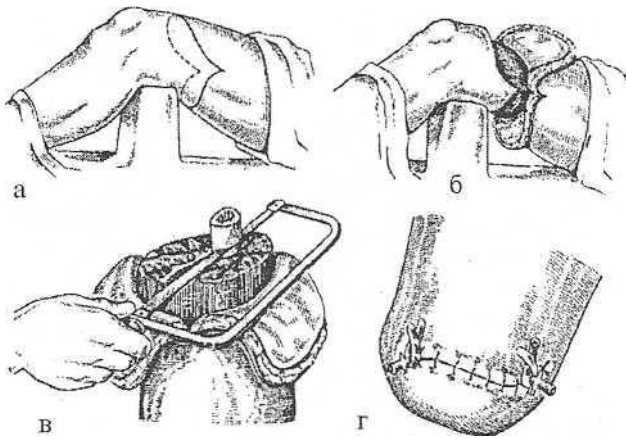


Рис. 164. Схема фасциопластической ампутации бедра:  
 а — линия разреза кожи; б — формирование кожно-фасциальных лоскутов;  
 в — выполнение опилов бедренной кости по краю сократившихся мышц;  
 г — внешний вид культи (вид сзади)

задний кожный нерв бедра (я. *cutan. femorispost.*), которые могут вовлекаться в рубец и вызывать боль при пользовании протезом.

У основания заднего кожного лоскута делают контрапертуру, через которую вводят трубчатый дренаж на 48-60 ч, фиксируемый к коже. Гипсовую лонгету не применяют. Во избежание образования сгибательной контрактуры укладывают больного на ровную поверхность со шитом под матрацем без каких-либо валиков и подушек под культей. По мере стихания болевого синдрома через 4-5 нед после операции осуществляют первично-постоянное протезирование со сменной гипсовой или постоянной гильзой (рис. 164).

### Особенности фасциопластической ампутации других сегментов

**Ампутация голени.** Выкраивают длинный передний и короткий задний лоскуты, включающие кожу, подкожную жировую клетчатку и собственную фасцию голени. Длина лоскутов с учетом сократимости кожи позволяет укрыть культю без натяжения. Пересечение костей, обработку сосудов и нервов выполняют по общим правилам.

Малоберцовую кость перепиливают на 1,5—2 см проксимальнее опилов большеберцовой кости для уменьшения травматизации мягких тканей торцевой поверхности культи. При короткой культе голени зачастую необходимо предотвратить отклонение фрагмента малоберцовой кости кнаружи. С этой целью выполняют периостопластическую (костнопластическую по Биру) ампутацию, которая предусматривает закрытие опилов обеих костей длинным лоскутом надкостницы, выкроенным заранее на поверхности большеберцовой кости, и формирование костного блока. Края опилов сглаживают рашпилем. Сбивают долотом выступающий гребень большеберцовой кости.



После гемостаза кожно-фасциальные лоскуты сшивают, дренируют рану через контрапертуру на основании заднего лоскута. При любых сомнениях относительно прогноза жизнеспособности тканей, восстановления кровотока в тканях культи (облитерирующие заболевания сосудов, диабет и др.) раневую поверхность укрывают влажной салфеткой с осмотическими средствами (присыпка по Житнюку, антимикробные мази на водорастворимой основе), а лоскуты сближают над салфеткой 2—3 нитями для предотвращения их ретракции. Наблюдение за раной продолжается 3—5 дней.

Коленный сустав в выпрямленном положении обездвиживают боковыми гипсовыми лонгетами для профилактики сгибательной контрактуры.

*Ампутация предплечья.* Выкраивают ладонный и тыльный кожно-фасциальные лоскуты, по длине равные радиусу культи на уровне ампутации с прибавлением на сократимость кожи с ладонной поверхности предплечья — 3—4 см, с тыльной — 1,5 см. Лоскуты состоят из кожи, подкожной клетчатки и собственной фасции. Дистальнее основания лоскутов на 2—3 см рассекают спереди поверхностные слои мышц, а затем — глубокие слои. Сзади пересекают все мышцы с поверхности в глубину. Перепиливают кости предплечья в положении супинации. Края костей обрабатывают рапилом. Рану зашивают послойно после лигирования сосудов и усечения нервов. Осуществляют дренирование раны резиновыми выпускниками.

*Ампутация плеча.* При плановых операциях могут быть использованы варианты раскроя тканей, включающие формирование двух кожно-фасциальных лоскутов с передней и задней поверхностей плеча, укрывающие дистальную часть культи. Однако при ампутациях по поводу травмы выкраивают лоскуты атипичной формы, используя даже остатки утильной кожи, сохраняя длину костной части культи и памятуя о возможности последующей кожной пластики. Кожные разрезы проводят таким образом, чтобы послеоперационный рубец располагался вне проекции костного опиала, по задней поверхности культи. Пересекают мышцы в одной плоскости на 3—4 см дистальнее опиала, не сшивая их над костью. Усечение с укорочением на 3—5 см подлежат лучевой, локтевой, срединный и кожно-мышечный нервы. Необходимо помнить о возможности образования болезненных невром культи плеча и в соответствии с этим в ряде случаев следует выполнить транспозицию нервных стволов непосредственно во время ампутации, особенно если она носит плановый характер. Вены и артерии лигируют отдельно. Устанавливают дренажи. При противопоказаниях к глухому шву рану ведут открыто, с применением отсроченных швов.

*Послеоперационный уход за культей.* После ампутации с 5—6-го дня больного обучают мысленно сгибать и разгибать конечность в отсутствующем суставе. Сокращение мышц улучшает кровоснабжение культи и предупреждает чрезмерную атрофию. После снятия швов для подготовки к предстоящему протезированию назначают усиленные занятия лечебной гимнастикой, массаж, физиотерапевтические процедуры. Туго бинтовать культю не рекомендуется.

Для профилактики контрактур после ампутации голени накладывают заднюю или боковые гипсовые лонгеты в положении разгибания в

коленном суставе, после ампутации бедра — подкладывают подушки под тазобедренный сустав.

После заживления раны, через 14—16 дней, изготавливают временный лечебно-тренировочный протез, а через 2 мес его заменяют постоянным. Ввиду того, что в первые 4—6 мес продолжается формирование культы, заменяют приемную гильзу или первый протез заменяют новым.

## ПРОТЕЗИРОВАНИЕ

К протезированию больных с культями голени и бедра приступают после курса консервативной подготовки общепринятыми методами.

Важное значение имеет применение лечебно-тренировочных протезов. Изготавливают лечебно-тренировочный протез, состоящий из гипсовой приемной гильзы голени или бедра, используя полуфабрикаты протеза — стопу со щиколоткой и коленный узел. Полуфабрикаты приобретают на протезно-ортопедическом предприятии или заменяют на деревянную стойку с резиновыми наконечниками от костыля, прикрепляемую с помощью четырех металлических пластин и гипсовых бинтов к культеприемнику. Важной особенностью протезирования инвалидов с опороспособной культей является распределение основной нагрузки на торец культы. Через 3—4 мес после пользования лечебно-тренировочным протезом изготавливают постоянный.

Приемную гильзу постоянного протеза голени и бедра делают по слепку из применяемых на протезно-ортопедическом предприятии материалов (полиэтилена, ортокрила). Целесообразно снабжение инвалидов с опороспособной культей голени протезом с полноконтактной приемной гильзой с глубокой посадкой.

Для ускорения протезирования после ампутации можно применить способ так называемого первично-постоянного протезирования. Сущность его заключается в том, что через 2,5—3 нед после операции больному изготавливают постоянный протез, который собирают по индивидуальной схеме. Протез имеет все необходимые конструкции узлов и окончательно отделанные элементы крепления. Заменяют только приемную полость по мере уменьшения объема культы. Первично-постоянное протезирование является существенным дополнением к лечебно-тренировочному протезированию.

При отсутствии возможности применить перечисленные методы протезирования после ампутаций бедра и голени через 2—2,5 нед в любом лечебном учреждении может быть изготовлен временный тренировочный протез для ходьбы (рис. 165).

Наиболее благоприятной для применения лечебно-тренировочного протезирования является культя умеренно-конической или цилиндрической формы, безболезненная, без выраженных костных выступов, с линейным, подвижным рубцом, располагающимся по задней поверхности. Показание к применению лечебно-тренировочных протезов: не

осложненное заживление ран культей нижних конечностей после односторонней или двусторонней ампутации.

Лечебно-тренировочные протезы назначают для формирования культи и обучения навыкам ходьбы с целью определения потребности в дополнительном лечении по поводу болезней культи при переводе на прогрессивные конструкции, при подготовке к реконструктивным операциям по восстановлению опороспособности культи. Абсолютными противопоказаниями к применению лечебно-тренировочных протезов являются: последствия недавно (1—2 мес) перенесенных тяжелых травм головного мозга, органов грудной клетки и брюшной полости, острые психозы; относительными — болезни культи, препятствующие протезированию.

Подготовка больных к лечебно-тренировочному протезированию включает проведение ряда последовательных мероприятий, направленных на нормализацию общего состояния пострадавших, заживление ран культи и их перестройку посредством физиотерапевтического лечения и лечебной физкультуры.

*Хирургическая подготовка.* Функциональную полноценность культи как нового органа опоры во многом определяет состояние кожных покровов, которые в приемной гильзе протеза воспринимают значительную нагрузку. Оперативные вмешательства могут быть показаны при наличии обширных рубцов, спаянных с подлежащими тканями и костью, располагающихся преимущественно, в зонах нагрузки; длительно не заживающих ран; трофических язв; болезненных невром; неправильно обработанных опилах костей культи (выстояние или отклонение кнаружи конца малоберцовой кости, необработанного гребня большеберцовой кости); остеомиелита концов берцовых костей; гнойно-некротических ран и лигатурных свищей; множественных остеофитов; конической культи с выстоящим опилом кости под кожу. При наличии гнойных осложнений оперативные вмешательства целесообразно выполнять после купирования острых воспалительных явлений.

*Консервативная подготовка.* Культи конечности как рабочий орган формируется после ампутации на протяжении длительного времени в совершенно необычных условиях кровообращения и иннервации. Для уменьшения степени отека мягких тканей культи в ранний период после ампутации применяют физиотерапевтическое лечение, направленное на улучшение периферического кровообращения (световые ванны, кварц, соллюкс, магнитотерапия, электростимуляция,

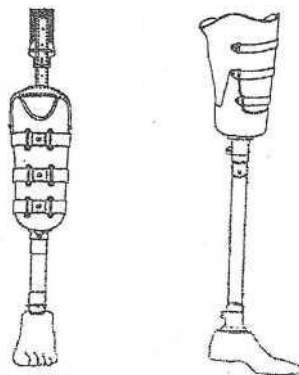


Рис. 165. Лечебно-тренировочные протезы голени и бедра с разъемными приемными гильзами

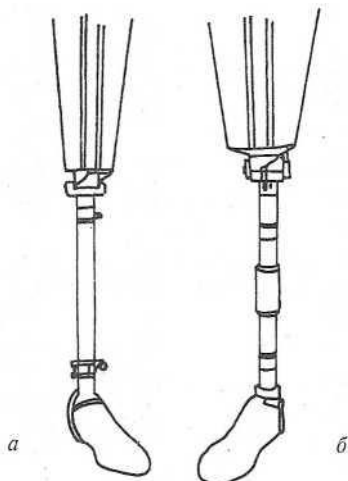


Рис. 166. Лечебно-тренировочные протезы бедра:  
 а — с нераздвижной трубкой; б — с раздвижной трубкой голени

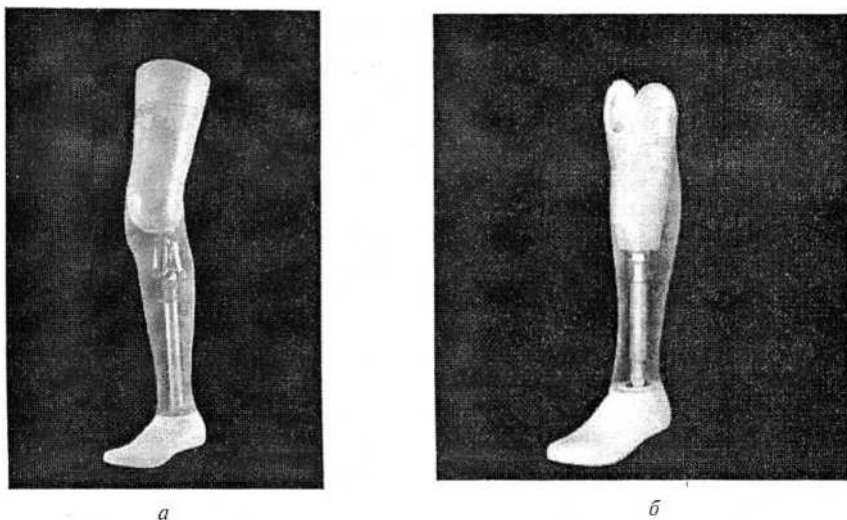
озокеритовые и парафино-масляные аппликации, электрофорез, фонофорез лекарственных веществ, лечение токами надтональной частоты и др.).

Различают два основных вида временных лечебно-тренировочных протезов нижних конечностей — индивидуальные (по слепку культы) и стандартные. К индивидуальным временным протезам относится лечебный гипсовый протез. Он состоит из индивидуально изготовленной гипсовой приемной гильзы и деревянной стойки с металлическими шинами, предназначенными для надежного крепления гипсового приемника. Применение лечебных гипсовых протезов ускоряет формирование культы. Размеры и формы культы быстро стабилизируются. Больные рано начинают ходить и оставляют костыли (рис. 166).

Лечебные гипсовые протезы находили применение в случаях сложного и атипичного протезирования, в том числе культей голени со сгибательной контрактурой коленного сустава и обширных ран культей.

В настоящее время получает широкое распространение метод лечебно-тренировочного протезирования культей голени с применением протезов с полноконтактными приемными гильзами, что позволяет равномерно распределить нагрузку, свести к минимуму поршнеобразные движения культы и пользоваться протезом без дополнительного крепления.

*Протезное обеспечение в Российской Федерации.* Протезно-ортопедическую помощь населению и военнослужащим оказывают центры реабилитации, протезные предприятия краевых, областных центров, автономных республик, в городах Москве и Санкт-Петербурге. Конструк-



**Рис. 167.** Постоянные модульные протезы:  
а — бедра; б — голени

ции протезно-ортопедических изделий разрабатывают центры протезирования и протезные предприятия.

Бесплатным протезированием обеспечивают военнослужащих, рабочих, служащих, инвалидов труда, членов их семей, находящихся на иждивении, инвалидов войны, детей и учащихся средних и высших учебных заведений.

Протезы могут быть косметическими, активно-косметическими и рабочими. Приемные гильзы протезов изготовляют в основном из полимерных материалов, а также из кожи или дерева.

После ампутации на верхней конечности больных снабжают активным протезом (электромеханические, биоэлектрические), рабочими приспособлениями и косметическими протезами. Существуют протезы стопы, голени, бедра, а также их модификации, применяемые после вычленений в коленном и тазобедренном суставах.

*Протезирование после ампутации голени.* Изготавливаются протезы голени по слепку из современных полимерных материалов с приемной гильзой и стопой. При подгонке протеза обращают внимание на соответствие приемной гильзы культы, равномерность нагрузки, соответствие линии нагрузки с осью культы, а также совпадение осей коленного и голеностопного суставов.

*Протезирование культы бедра.* Протез снабжен приемной гильзой по слепку с культы и креплением (кожаный пояс или бандаж). При коротких культях бедра или после экзартикуляции протез имеет приемник для таза или культы, а на уровне тазобедренного сустава два шарнира (рис. 167).

## БОЛЕЗНИ АМПУТАЦИОННЫХ КУЛЬТЕЙ

Наиболее часто наблюдаются сосудистые и трофические расстройства в виде отека, трещин и язв кожи. Нередко развиваются различные заболевания кожи: дерматиты, болезненные, изъязвляющиеся рубцы, а также процессы в культе, усиливающие фантомно-болевого синдром (фантомные боли). Патологические процессы часто вызываются болезненными невромами, различного рода экзостозами, остеофитами, рубцовыми изменениями нервов. Болезнями культей являются хронический воспалительный процесс мягких тканей и остеомиелит. В таких случаях полноценно пользоваться протезом больные не могут и нуждаются в консервативном, оперативном лечении и нередко в реампутации.

## ОРТЕЗИРОВАНИЕ

Ортезирование представляет собой вид лечебной помощи, направленной на восстановление формы и функции отдельных органов с использованием различных ортезов.

*Ортез* (греч. orthos — прямой, правильный) — техническое средство, применяемое для фиксации, разгрузки, коррекции, активизации функций, улучшения косметической составляющей при патологических состояниях сегментов конечностей и туловища человека.

Ортезы подразделяют на профилактические, например, для занятий спортом; лечебные — временно используемые на этапах лечения; постоянные — при стойкой утрате функции и формы конечности.

По функциональному назначению ортезы бывают фиксационные, разгружающие, корригирующие и функционально-корригирующие. Однако ортез чаще выполняет сразу две или три функции, например: фиксационно-разгружающий аппарат, фиксационно-корригирующий корсет, функционально-корригирующий корсет-аппарат.

Ортез может быть изготовлен в виде тьюра, ортопедической шины, ортопедического аппарата, корсета, корсажа, бандажа, реклинатора, спинодержателя.

*Тьюр* — техническое устройство, состоящее из гильзы и креплений, предназначенное для обеспечения неподвижности в суставах и стабилизации какого-либо сегмента или всей конечности.

Ортезы не только оказывают лечебное воздействие на пораженные части тела в зависимости от физико-механических свойств применяемых материалов, но и создают лечебный эффект воздействием тепла, статического электричества, микромассажа. В ортезах могут использоваться встроенные электростимуляторы мышц, корректоры движений, корректоры осанки, контактные датчики для управления, а также магниты и другие устройства, обладающие лечебным воздействием на поврежденный участок тела.

По лечебному воздействию ортезы подразделяют на лечебно-профилактические и лечебно-тренировочные. Лечебно-профилактические ортезы предназначены для профилактики образования или рецидива

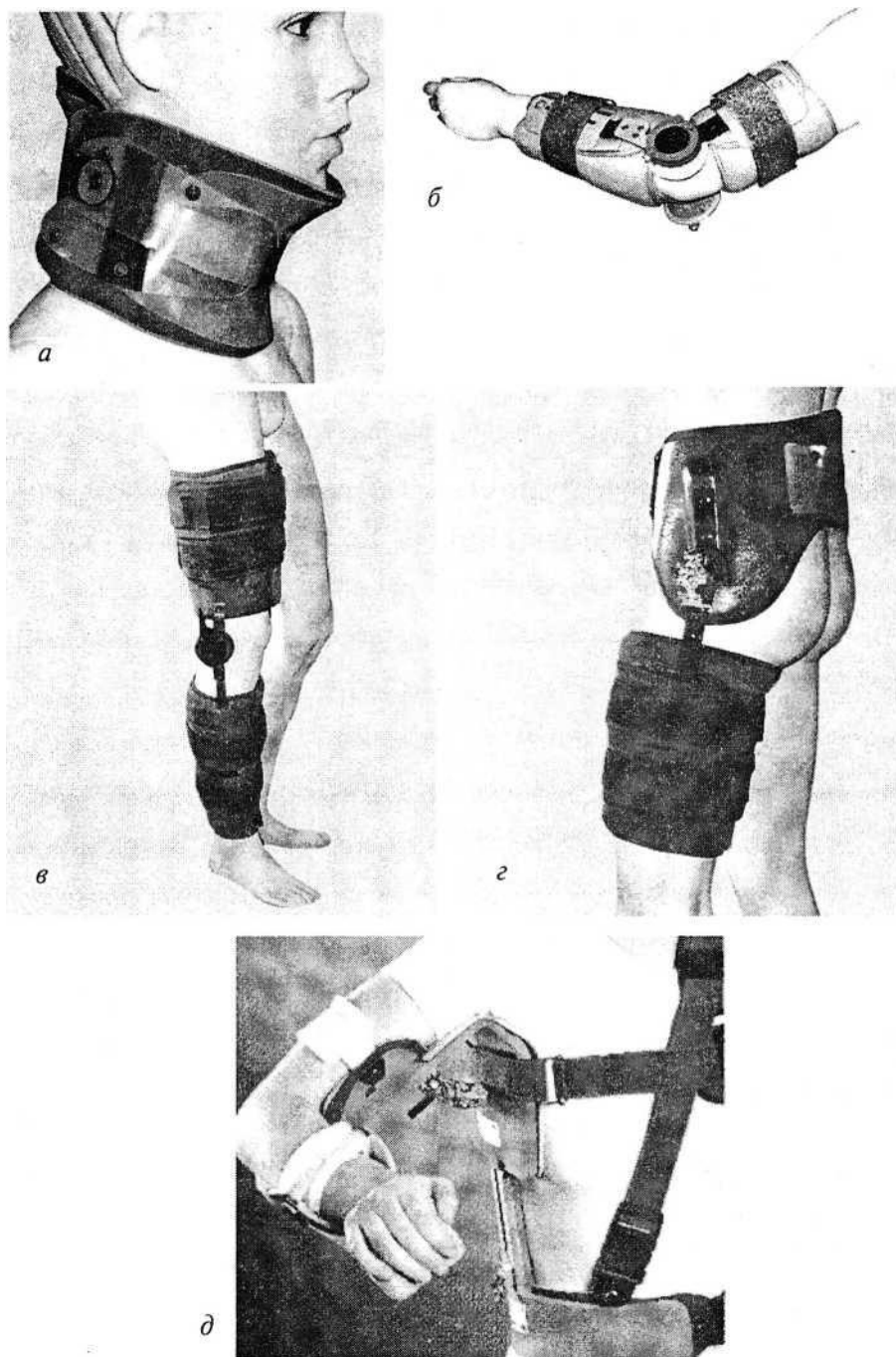


Рис. 168. Разновидности ортезов:

*а* — полужесткий для фиксации шейного отдела позвоночника;  
*б, в, г* — брейсы для фиксации локтевого, коленного и тазобедренного суставов;  
*д* — отводящая шина

## ТРАВМАТОЛОГИЯ И ОРТОПЕДИЯ

контрактур и деформаций, обеспечивают фиксацию туловища или конечностей в заранее заданном положении. К этой группе относятся ортопедические шины, тюторы, фиксирующие корсеты, спинодержатели, бандажи, корсажи. Лечебно-тренировочные ортезы используют для разработки движений в суставах, восстановления функции ослабленных и паретичных мышц, обучения правильным навыкам ходьбы, улучшения функции схвата и самообслуживания при нарушениях функции верхних конечностей. К ортезам лечебно-тренировочного назначения относят ортопедические аппараты: функциональные шины, корсеты-аппараты и другие конструкции ортезов, имеющие шарнирные соединения, эластические тяги, механизмы с электрическими или механическими приводами для управления движениями в суставах и тренировки паретичных мышц (рис. 168). По технологии изготовления ортезы подразделяют на изделия индивидуального назначения и серийного производства. Ортезы индивидуального назначения изготавливаются по меркам или гипсовым слепкам, а серийного — по типовым моделям, выкройкам, шаблонам или собираются из типовых модулей.



## Глава 13

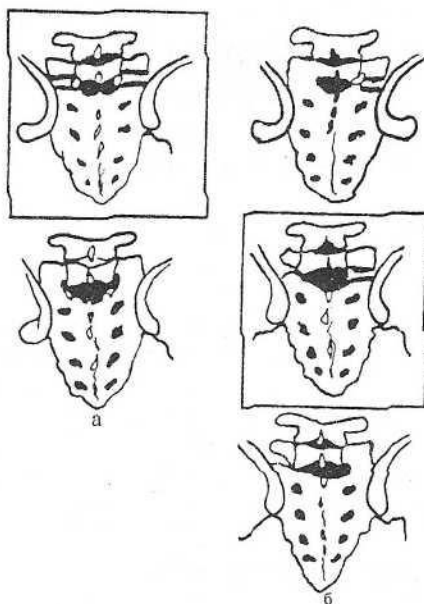
# АНОМАЛИИ РАЗВИТИЯ, ЗАБОЛЕВАНИЯ И ПОСЛЕДСТВИЯ ТРАВМ ПОЗВОНОЧНИКА

### АНОМАЛИИ РАЗВИТИЯ ПОЗВОНОЧНИКА

Аномалии развития наблюдаются во всех отделах позвоночника, но наиболее часто в пояснично-крестцовом отделе, так как в филогенезе предки человека на каком-то этапе своего развития перешли от четвероногой к двуногой локомоции. Тело приняло ортоградное положение. Новые функциональные запросы вызвали ряд изменений в строении пояснично-крестцового отдела позвоночника. До настоящего времени в этом отделе позвоночника сохранились многочисленные аномалии развития. Несмотря на то, что аномалии развития пояснично-крестцового отдела позвоночника встречаются довольно часто (от 30 до 67%), поясничной болью страдают не все люди. К аномалиям, вызывающим боль, относят: переходный пояснично-крестцовый позвонок, незаращение дужек позвонков, аномалии развития тел позвонков (клювовидные, бабочковидные, рыбы позвонки, синостозы позвонков), спондилолиз и спондилолистез.

### Переходный пояснично-крестцовый позвонок

В пояснично-крестцовом отделе позвоночника нередко наблюдаются численные вариации позвонков, известные как сакрализация и люмбализация. Процесс, когда V поясничный позвонок принимает форму крестцового позвонка, принято обозначать термином «сакрализация». В этом случае в состав крестца вместо обычных пяти позвонков входит шесть, в то время как в поясничном отделе насчитывается только четыре позвонка вместо пяти. Противоположное сакрализации явление называют люмбализацией, когда в крестце вместо обычных пяти позвонков насчитывается четыре, а в поясничном отделе вместо пяти — шесть позвонков. Для установления сакрализации или люмба-



**Рис. 169.** Виды переходных позвонков:

*а* — симметричный; *б* — асимметричный (рамкой обведены переходные позвонки, вызывающие болевой синдром)

лизации необходимо провести рентгенографию всего позвоночника. Только после этого можно определить истинный характер численной вариации. Существенного значения не имеет, какой же вариант у данного больного — люмбализация или сакрализация. Поэтому сакрализация или люмбализация в клинической практике именуется как переходный пояснично-крестцовый позвонок. Основными рентгенологическими признаками переходного позвонка являются увеличенные один или оба поперечных отростка.

Различают симметричный переходный пояснично-крестцовый позвонок, когда оба поперечных от-

ростка в одинаковой степени увеличены и сближены с крестцом, и асимметричный переходный пояснично-крестцовый позвонок, когда один из поперечных отростков более увеличен и находится в большей связи с крестцом, чем другой. Кроме того, поперечный отросток переходного позвонка с крестцом может быть соединен синостозом или образовывать сочленение. Переходный позвонок бывает подвижным и неподвижным (рис. 169).

*Виды переходных пояснично-крестцовых позвонков'.*

1. Симметричный переходный позвонок:
  - а) двусторонний синостоз с крестцом (неподвижен);
  - б) двустороннее сочленение (подвижен).
2. Асимметричный переходный позвонок:
  - а) односторонний синостоз — (неподвижен);
  - б) одностороннее сочленение (подвижен);
  - в) односторонний синостоз при наличии сочленения с противоположной стороны (неподвижен).

Основными моментами, определяющими значение переходного позвонка в происхождении поясничных болей, являются его подвижность в аномальном сочленении и степень симметричности переходного позвонка. Такая врожденная аномалия долгое время остается бессимптомной, но к 25-30 годам жизни может проявиться болью в пояснице.

Со временем в области аномального сочленения переходного позвонка с крестцом развиваются деформирующие изменения, являющиеся

основной причиной болевого синдрома. В результате деформирующего артроза наступают сужение межпозвонкового отверстия и травматизация корешка, проходящего в нем. Нужно помнить, что асимметричный переходный позвонок, подвижный или неподвижный, может привести к развитию сколиоза и деформирующих изменений в мелких межпозвонковых суставах, что также является одной из причин болевого синдрома.

*Клиническая картина.* Больные предъявляют жалобы на боль в поясничном отделе позвоночника, усиливающуюся после физической нагрузки. При пальпации появляется болезненность в области поперечных отростков V поясничного или I крестцового позвонков. Подвижность в поясничном отделе позвоночника ограничена из-за боли. В период обострения возникают симптомы, на основании которых можно заподозрить наличие асимметричного переходного позвонка, в частности, у больных нередко обнаруживается сколиоз. Окончательный диагноз устанавливают при рентгенологическом исследовании. При наличии подвижного переходного позвонка в области аномального сочленения поперечного его отростка с боковой массой крестца наблюдаются выраженные деформирующие изменения, проявляющиеся в виде костных разрастаний по краям суставных поверхностей. При асимметричных формах переходных позвонков бывают и деформирующие изменения в мелких межпозвонковых суставах. В практике нередко встречается окостенение подвздошно-поясничной связки (псевдосакрализация), перекидывающейся от поперечного отростка V поясничного позвонка до гребня подвздошной кости и имитирующей переходный позвонок.

*Лечение.* Назначают физиотерапевтические процедуры (фонофорез гидрокортизона, электрофорез новокаина, парафиновые аппликации) и массаж. Благоприятное влияние оказывают местные новокаиновые блокады или блокады с кеналогом (дипроспаном) области аномального сочленения. При наличии упорного болевого синдрома, не поддающегося консервативной терапии, удаляют увеличенный поперечный отросток переходного позвонка, участвующий в сочленении с крестцом (операция Путти).

### Незаращение дужек позвонков

Незаращение дужек позвонков является одной из частых аномалий развития пояснично-крестцового отдела позвоночника. Незаращение дужек встречается у 30—67% обследованных. Различают две основных формы аномалии.

1. Истинное, или открытое, незаращение дужек позвонков (*spina bifida vera*). При этой форме через врожденный дефект дужек позвонков в виде грыжи выступают оболочки спинного мозга или спинной мозг (спинномозговая грыжа). Больных, страдающих этой формой незаращения дужек, обычно в раннем возрасте подвергают нейрохирургическому лечению.

2. Скрытое незаращение дужек позвонка (*spina bifida posterior occulta*) сводится к наличию дефекта дужки в заднем отделе на месте остистого

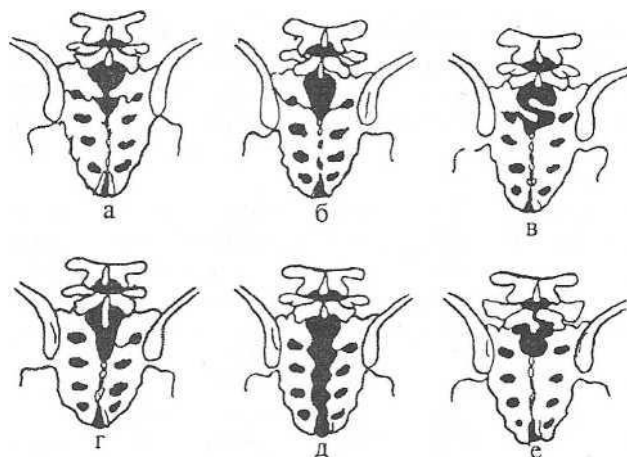


Рис. 170. Виды скрытого незаращения дужек (*spina bifida occulta*) поясничных и крестцовых позвонков:  
*a* — простое 1 крестцового позвонка (... *simplex S*); *б* — большое (... *magna Si*); *в* — косое (... *obliqua Si*); *г* — рассекающее (... *sacralis dissecans*); *д* — тотальное (... *sacralis totalis*); *е* — простое V поясничного позвонка (... *simplex Ly*)

отростка, без выпячивания через дефект элементов спинного мозга. Эта форма незаращения дужки может быть иногда причиной поясничных болей (рис. 170).

Чаще всего скрытое незаращение дужки наблюдается в области IV, V поясничных и верхних крестцовых позвонков. В других отделах позвоночника аномалия встречается редко. Существует несколько форм скрытого незаращения дужек. Только рассекающее незаращение дужки (*spina bifida dissecans*) и косое незаращение (*spina bifida obliqua*) почти всегда являются причиной поясничной боли. Остальные формы незаращения дужек позвонков, как правило, не имеют значения в происхождении болевого синдрома.

При рассекающем или, как его еще называют, гильотинообразном незаращении дужек образуется дефект в дужке I крестцового позвонка и удлиняется остистый отросток V поясничного позвонка. Удлинение остистого отростка происходит в результате слияния ядер окостенения остистых отростков V поясничного и I крестцового позвонков. Больные ощущают боль в пояснице при отклонении туловища кзади. Удлиненный остистый отросток травмирует оболочки спинного мозга и конский хвост, расположенные в области незаращенной дужки. Вследствие этого развиваются спаечный процесс и вторичный радикулит.

**Клиническая картина.** Больные предъявляют жалобы на боль в поясничном отделе позвоночника, усиливающуюся при движениях. При осмотре нередко обнаруживают гипертрихоз в области поясницы. Иногда при пальпации определяется болезненность на месте остистых отростков V поясничного или I крестцового позвонков. Функция в поясничном отделе обычно не нарушена. При максимальном переразгибании в пояснице возникает боль. Окончательный диагноз устанавливают на основании рентгенологического исследования.

В случае косо́го незаращения дужки боль возникает при сгибании вследствие натяжения рубцово-спаечных образований.

Незаращению дужек иногда сопутствует недоразвитие нижних сегментов спинного мозга — миелодисплазия, что клинически проявляется сенсорными и моторными расстройствами на нижних конечностях с развитием типичной деформации стоп — *pes cavus* или *eqino-excavatus*, а также расстройством мочеиспускания.

*Лечение.* Больным рекомендуют воздерживаться от движений, которые вызывают боль. Назначают физиотерапевтические процедуры (фо-нофорез гидрокортизона, парафиновые аппликации, диатермия), массаж и местные новокаиновые блокады (блокады с кеналогом, дипрос-паном). При наличии упорного болевого синдрома у больных, страдающих рассекающим незаращением дужки, оперативно удаляют удлиненный остистый отросток.

### Аномалии развития тел позвонков

К аномалиям развития относят врожденные клиновидные позвонки — боковой и задний. Этот вид аномалий вызывает деформации позвоночника без болевого синдрома. Боковой клиновидный позвонок вызывает сколиотическое искривление, а задний — обуславливает кифоз. Нередко случайно обнаруженный клиновидный позвонок ведет к ошибочному диагнозу туберкулезного спондилита. Однако изучение боковой рентгенограммы, несмотря на клиновидную деформацию тела позвонка, позволяет исключить специфический процесс, которому обычно сопутствует сужение межпозвонковых пространств (разрушение дисков). У детей из-за наличия клиновидных позвонков деформируется позвоночник. Поэтому для лечения или предупреждения деформации нередко предпринимают оперативные вмешательства, направленные на удаление добавочного клиновидного позвонка и создание костного соединения (корпородеза) смежных позвонков.

Расширение тела позвонка в поперечнике принято именовать платиспондилией. Уменьшение высоты тела (уплощение) называют брахиспондилией. Сочетание расширения и уменьшения высоты тела позвонка — платибрахиспондилія. «Рыбьими позвонками» обозначают деформацию тел позвонков, у которых средние отделы верхней и нижней площадок сближены друг к другу (блюдецобразно вогнуты). Врожденные синостозы позвонков характеризуются образованием костного блока между соседними позвонками.

### Спондилолиз

Это одно- или двустороннее незаращение дужек между верхними и нижними суставными отростками позвонка. При этой аномалии развития тело позвонка вместе с поперечными и верхними суставными отростками не имеет костной связи с задней частью дужки и нижними суставными отростками. Спондилолиз в большинстве случаев является

врожденным дефектом развития, возникающим из-за нарушения нормального окостенения дужки позвонка. Однако он может быть и приобретенным. У лиц, имеющих большой угол наклона таза или испытывающих чрезвычайно большие нагрузки на поясничный отдел, постепенно рассасывается межсуставная часть дужки под влиянием статической перегрузки. Спондилолиз чаще всего локализуется в области V поясничного позвонка, реже — IV и совсем редко — в других позвонках. Частота спондилолиза колеблется от 2,8 до 5,29%

*Этнические проявления* спондилолиза возникают в возрасте 20-25 лет. После тяжелой физической работы, поднятия тяжести появляется ноющая боль в пояснице. Выраженных клинических симптомов у больных спондилолизом не наблюдается. Иногда удается определить болезненность при пальпации остистого отростка V поясничного позвонка. Заметного ограничения функции в поясничном отделе позвоночника, как правило, нет. На основании клинических симптомов можно только заподозрить спондилолиз.

Окончательный диагноз устанавливают после рентгенологического исследования. Кроме передне-задней и боковой рентгенограмм выполняют еще и рентгенограмму при укладке в 3/4. Для этого больного укладывают на бок под углом 45° к плоскости рентгеновского стола. Если больной лежит, касаясь плоскости стола *левым боком*, то на трехчетвертных рентгенограммах определяется *левая половина* дужки позвонка (дефект ее межсуставной части слева). На этих рентгенограммах обычно определяют двустороннее или одностороннее незаращение (щель) между суставными отростками (признак «шотландской собаки», когда межсуставная часть, напоминающая шею собаки, перекрыта «ошейником» — более светлой зоной остеолита), или симптом «излома молнии» Рохлина.

*Лечение.* Больным предписывают занятия лечебной гимнастикой, ограниченную и дозированную физическую нагрузку. При наличии болевого синдрома назначают физиотерапевтические процедуры, массаж, ношение полужесткого корсета, стабилизирующего позвоночник на период восстановления костной структуры в зоне спондилолиза.

### Спондилолистез

Этот термин характеризует смещение (соскальзывание) тела позвонка вместе с вышележащим отделом позвоночника кпереди. Чаще всего смещается V поясничный позвонок по отношению к I крестцовому и IV по отношению к V поясничному позвонку. Смещение тела позвонка в сторону называют латеролистезом, кзади — ретролистезом. Частота появления спондилолистеза варьирует от 1% до 10%.

Классификация спондилолистеза основана на определении ведущего этиологического фактора, являющегося причиной смещения тела позвонка. Выделяют следующие виды спондилолистеза: спондилолизный; диспластический; дегенеративный; инволютивный; травматический.

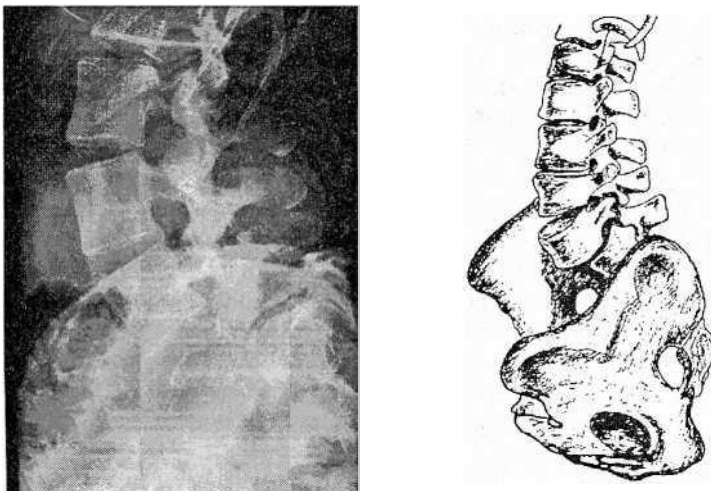


Рис. 171. Рентгенограмма в боковой проекции и скиаграмма поясничного отдела позвоночника больного со спондилолистезом V поясничного позвонка IV степени

По происхождению также различают: врожденный; приобретенный; смешанный спондилолистез.

Наиболее распространенным является истинный (перешеечный) спондилолистез, возникающий на фоне спондилолиза. Двусторонний спондилолиз приводит к спондилолистезу в 67% случаев (рис. 171).

*Клиническая картина.* Больные предъявляют жалобы на боль в пояснично-крестцовом отделе позвоночника, усиливающуюся после физической нагрузки. При больших степенях смещения позвонка пациентов, кроме того, беспокоит боль в голених, нарушения осанки и походки.

При осмотре выявляют укорочение туловища. Создается впечатление, что туловище «вдвинуто» в таз. Г. И. Турнер назвал такое туловище «телескопическим». Крестец занимает вертикальное положение и рельефно вырисовывается под кожей. Поясничный лордоз усилен и имеет углообразную форму вследствие смещения позвоночника кпереди. В результате укорочения туловища над гребнями подвздошных костей образуются характерные для спондилолистеза складки и уменьшается расстояние между крыльями подвздошных костей и нижними ребрами.

При II степени смещения (по Мейердингу) во время пальпации определяется западение над остистым отростком сместившегося позвонка (симптом «ступени»), а при надавливании на остистые отростки смещенного и нижележащего позвонков возникает боль. У субтильных пациентов удается прощупать тело сместившегося позвонка через брюшную стенку. При выраженном люмбо-сакральном кифозе и резком смещении центра тяжести туловища кпереди пациенты во время ходьбы вынуждены сгибать ноги в тазобедренных и коленных суставах «походка канатоходца». При значительных смещениях тела позвонка

ограничивается подвижность в поясничном отделе позвоночника и возникают неврологические нарушения.

Неврологическая симптоматика при спондилолистезе обусловлена компрессией нервных корешков грыжей межпозвонкового диска, патологическими костными разрастаниями в области дефекта межсуставной части дужки; либо избыточным натяжением крестцовых корешков, что при значительных смещениях нередко приводит к нарушению функции тазовых органов.

Рентгенологическому исследованию в диагностике спондилолистеза придают большое значение. Степень смещения тела позвонка определяют на боковой рентгенограмме по задним контурам тела сместившегося и нижележащего позвонков. По классификации Мейердинга выделяют четыре степени спондилолистеза. В зависимости от величины «соскальзывания» вышележащего позвонка определяют степень смещения: на 1/4 — I ст., на 1/2 — II ст., 3/4 — III ст., и на весь поперечник — IV ст. На передне-задней рентгенограмме высота тела сместившегося позвонка несколько уменьшена; он наслаивается в виде дугообразной тени на верхний отдел крестца (симптом «шапки жандарма»). Нередко происходит запрокидывание кверху остистого отростка сместившегося позвонка — симптом «воробьиного хвоста» по Турнеру. При истинном спондилолистезе на трехчетвертных рентгенограммах выявляют спондилолиз.

Для прогноза прогрессирования спондилолистеза важное значение имеет оценка угла люмбо-сакрального кифоза (угол скольжения), т. е. угла, сформированного линиями, первая из которых проходит параллельно верхней замыкательной пластинке  $L_v$  позвонка, вторая — является перпендикуляром к линии, проведенной вдоль задней поверхности тел I и II крестцовых позвонков. Угол больше 40—50° предполагает высокую степень сегментарной нестабильности и, следовательно, риск прогрессии спондилолистеза.

*Лечение.* Консервативное лечение показано пациентам со стабильным спондилолистезом I—II степени при отсутствии неврологического дефицита. Назначают нестероидные противовоспалительные средства (ибупрофен, вольтарен), витамины группы B, физиотерапевтические процедуры, лечебную гимнастику, направленную на укрепление длинных мышц спины и передней брюшной стенки. Во время физических нагрузок (при выполнении любой физической работы) рекомендуют ношение полужесткого корсета.

Показаниями к хирургическому лечению являются: 1) соскальзывание тела позвонка больше чем на 50% или увеличение смещения за период наблюдения от 25 до 50%; 2) значительные или прогрессирующие неврологические нарушения; 3) неэффективность консервативного лечения (стойкий болевой вертеброгенный синдром и значительное ограничение двигательной активности). Основные задачи хирургического лечения заключаются в освобождении нервных корешков от сдавления, восстановлении баланса и стабильности позвоночника, восстановлении высоты межпозвонкового промежутка, а также частичной или полной редукции тела позвонка, что зависит от степени смещения. Как правило, оперативное вмешательство современного уровня вклю



чае проведение ламинэктомии, ревизию оболочек и спинномозговых корешков, транспедикулярную коррекцию и фиксацию позвоночника с помощью специальных инструментов и внутренних конструкций, выполнение заднего или переднего спондилодеза ауто(алло)-трансплантатами.

## ДЕФОРМАЦИИ ПОЗВОНОЧНИКА И ГРУДНОЙ КЛЕТКА

### Юношеский кифоз (остеохондропатия апофизов позвонков)

Болезнь Шейерманна—Мау (юношеский кифоз) развивается в подростковом возрасте и выявляется у 0,5-8% детей, чаще у лиц мужского пола. Патологические изменения происходят в зоне роста тел позвонков (апофизах) и приводят к формированию клиновидных позвонков. Кифоз обычно формируется несколькими (3—5) клиновидно измененными позвонками. В зависимости от локализации выделяют 2 типа этого заболевания: грудной (прогрессирующий, обычно безболезненный) и грудопоясничный, возникающий в результате повторных травм, избыточных нагрузок на позвоночник во время «скачка роста» и нередко протекающий с болевым синдромом.

*Клиническая картина.* Пациенты с юношеским кифозом предъявляют жалобы на чувство дискомфорта и усталости в спине на уровне деформации. При выраженных искривлениях больных беспокоит наличие косметического дефекта («круглой спины»). При обследовании определяют дугообразное искривление позвоночника в сагиттальной плоскости, расположенное в средне- или нижнегрудном отделе позвоночника. Нередко в поясничном отделе позвоночника выявляют увеличение физиологического лордоза. Характерным признаком юношеского кифоза является его ригидность. Деформация не исчезает в положении больного на животе и при гиперэкстензии позвоночника. Наклон туловища вперед значительно увеличивает кифоз. Рентгенологическая картина при болезни Шейерманна—Мау характеризуется наличием трех или более клиновидно измененных позвонков, причем степень деформации каждого из них должна превышать 5°. Высота межпозвонковых дисков в пределах дуги искривления снижена. Кроме того, определяется неровность контуров замыкательных пластинок деформированных позвонков и протрузии межпозвонковых дисков в их тела (грыжи Шморля). Значительная деформация — стойкий остеохондропатический кифоз — дает плохой прогноз в смысле восстановления формы позвоночника.

Различают три фазы течения болезни.

В функциональной фазе болезнь протекает латентно, безболезненно. Подросток к концу дня отмечает усталость в мышцах спины. Намечаются признаки равномерного кифоза. Флоридная фаза: кифоз четко выражен и чаще в зоне Th<sub>v</sub>-Th<sub>xii</sub> и L<sub>1,2</sub>, частично фиксирован, деформация прогрессирует, возникает боль ниже фиксированных позвонков. Рентгенологически в этой фазе можно отметить выраженную клиновидную деформацию тел двух или трех позвонков и нарушение струк-

туры эпифизарных пластинок. Эта фаза характерна для подростков 12—17 лет. Позднюю фазу наблюдают после 38 лет, когда возникает стойкая деформация позвоночника, боль постоянная и особенно усиливается после физической работы. Рентгенологически определяют резко выраженную деформацию тел нескольких позвонков.

*Лечение.* В детском возрасте лечение симптоматическое. Больные должны спать на жесткой кровати со щитом, в положении на спине с плоской подушкой. Назначается обязательная гимнастика для укрепления мышц спины и живота (создание «мышечного корсета»). При легких формах заболевания для исправления кифоза рекомендуется постоянное ношение реклинирующего спинодержателя (корректора осанки), который снимают только в положении лежа.

Взрослым пациентам с умеренным (до 50°) медленно прогрессирующим искривлением позвоночника также показано консервативное лечение. Назначают электростимуляцию, массаж, лечебную гимнастику для укрепления мышц-разгибателей спины и осуществляют динамическое наблюдение.

В случае прогрессирующей деформации позвоночника, составляющей от 50 до 70°, при наличии признаков незавершенного костного роста, больным проводят иммобилизацию корсетом. Если вершина деформации находится выше уровня Th<sub>viii</sub> позвонка, для адекватной стабилизации позвоночника назначают ношение корсета типа «Мильвоки». При искривлениях, расположенных в нижнегрудном и переходном отделах, используют укороченные корсеты типа «Бостон».

Оперативное лечение показано пациентам с кифотическими деформациями позвоночника, превышающими 70°. Такие выраженные кифотические деформации обычно не поддаются консервативному лечению и сопровождаются стойким болевым синдромом, существенно ограничивающим повседневную жизненную активность больного. Кроме того, оперативное лечение применяют при деформациях меньшей степени (от 55°), бурно прогрессирующих, несмотря на полноценную консервативную терапию. Нередко показанием к операции служит наличие у пациента грубого косметического дефекта. Вид оперативного лечения зависит от величины и ригидности деформации, а также наличия сопутствующих неврологических нарушений. Если деформация не сопровождается неврологическими расстройствами и при рентгенографии на фоне вытяжения уменьшается до 50—55°, коррекция и стабилизация искривления, могут быть достигнуты операцией задней фиксации позвоночника (дистракторы, стержневые системы) в сочетании с задним спондилодезом. В случаях выраженных ригидных кифотических искривлений позвоночника, а также при наличии у пациентов спинальных нарушений, необходимо выполнять комбинированные операции на передних и задних отделах позвоночника. На передних отделах позвоночного столба, в зависимости от протяженности дуги деформации, выполняют сегментарную вертебротомию на протяжении 4—6, реже 8 сегментов. Коррекцию деформации осуществляют контракторами, установленными на задних отделах позвоночника. При достижении достаточной коррекции производят передний межтеловой спондилодез фигурными аутотрансплантатами из крыла подвздошной кости.

## Сколиоз

Сколиозом называют искривление позвоночника во фронтальной плоскости, сопровождающееся ротацией позвоночного столба и изменением его физиологических изгибов в сагиттальной плоскости. Помимо деформации вертебральных структур заболевание характеризуется комплексом типичных функциональных или морфологических изменений грудной клетки, таза, внутренних органов. Значительное искривление позвоночника может приводить к затруднению работы сердца, дыхательных движений, а также к параличам (парезам), следствием которых могут быть инвалидность и ранняя смерть. Согласно статистическим данным, боковое искривление позвоночника обнаруживают у 1,9—12% детей.

По этиологическому признаку выделяют следующие виды сколиоза: а) идиопатический (неизвестной этиологии); б) врожденный — причинами возникновения данной формы заболевания являются врожденные дефекты развития костного скелета позвоночника и ребер (клиновидные и полупозвонки, врожденное сращение ребер и др.); в) диспластический, развивающийся при наличии диспластических изменений в пояснично-крестцовом отделе позвоночника (спондилолиз, несимметричные переходные позвонки и др.); г) нервно-мышечный, основными причинами развития которого принято считать различные нарушения функций нервной системы, возникающие после перенесенных заболеваний нервной системы (полиомиелит и др.), а также врожденные (церебральный паралич, мышечная дистрофия и др.); д) статический, который формируется при истинном или функциональном (анкилозы крупных суставов, сформировавшиеся в порочном положении) укорочении нижней конечности; е) рахитический, развивающийся вследствие обменно-гормональных изменений в организме (остеопороз), которые сопровождаются нарушением обмена кальция и процесса физиологической оссификации; ж) посттравматический (переломы позвоночника, последствия операций на позвоночнике); з) прочие (нейрофиброматоз; генетические болезни, приводящие к нарушению структуры соединительной ткани; опухоли и воспалительные заболевания позвоночника).

В зависимости от локализации и формы деформации выделяют: а) простые (С-образные) сколиозы; б) S-образные сколиозы с двумя дугами искривления в нескольких (реже одном) отделах позвоночника; в) сложные сколиозы с возникновением трех и более дуг. При S-образных сколиозах различают первичную и вторичную дугу искривления. Под первичной дугой искривления подразумевают большую по величине деформации кривизну, под вторичной — менее выраженную.

*Клиническая картина.* Клинические проявления сколиоза, выражающиеся прежде всего в искривлении линии остистых отростков и асимметрии различных частей туловища, зависят от степени, локализации и характера деформации. При сколиотической деформации в грудном отделе позвоночника обнаруживают наклон головы в сторону, асимметрию контуров шеи, разный уровень надплечий, ключиц, углов лопаток. При осмотре грудной клетки обнаруживают задний (на выпуклой стороне искривления) или передний (на вогнутой стороне) ребер

ный горб. В поясничном отделе наблюдают сближение реберной дуги с крылом подвздошной кости и уменьшение треугольника талии (пространство между туловищем и опущенной рукой) на вогнутой стороне искривления. При заметном поясничном искривлении выявляют симптом мышечного валика, который образуется на выпуклой стороне деформации. Он возникает в результате торсии (аномального расположения дуг и отростков) позвонков с отклонением поперечных отростков выпуклой стороны кзади. Стабильность деформации определяют при помощи тестов с боковыми наклонами, потягиванием больного за голову и измерением роста пациента в положении сидя и стоя. В случае нефиксированного сколиоза при проведении указанных тестов происходит значительное уменьшение дуги искривления. О степени компенсации сколиоза позволяет судить отвес, опущенный по средней линии от затылка до ягодичной складки. В том случае, если отвес проходит через ягодичную складку или отклоняется от средней линии не более чем на 2,5 см, сколиоз считают компенсированным. При осмотре больного со сколиозом также необходимо определить положение таза, функциональную длину нижних конечностей и окружность их отдельных сегментов, силу мышц, кожную чувствительность, наличие и симметричность сухожильных рефлексов.

Рентгенологическое обследование позволяет оценить основные характеристики сколиотического искривления: величину деформаций позвоночника и грудной клетки, функциональную стабильность искривления (увеличение деформации в положении стоя и уменьшение — лежа), зрелость костной ткани (тест Риссера — распространение зоны оссификации апофиза подвздошной кости спереди назад и степень слияния зоны роста («серпа») с подвздошной костью). При исследовании необходимо выполнить рентгенограммы в 5 стандартных положениях: передне-задняя проекция (лежа и стоя), боковая проекция, функциональные рентгенограммы при боковых наклонах. Для измерения угла искривления позвоночника во фронтальной плоскости используют метод Кобба (Cobb, 1952). Для определения угла деформации на передне-задней рентгенограмме проводят две линии, параллельные замыкательным пластинкам нейтральных позвонков. В точке пересечения этих линий измеряют угол сколиоза. При незначительных искривлениях к указанным линиям проводят перпендикуляры и измеряют дополнительный угол. Величину (высоту) реберного горба определяют с помощью простых приборов (инклинометра, сколиометра).

Для оценки величины деформации позвоночника по рентгенологическим (измерение углов производят по методу Кобба) и клиническим признакам в нашей стране используют классификацию В. Д. Чаклина (1965), в которой выделено 4 степени сколиоза.

I степень — характеризуется незначительным отклонением от прямой линии остистых отростков позвоночника во фронтальной плоскости, заметным в вертикальном положении. Имеется легкая асимметрия надплечий и лопаток при грудной локализации и треугольников талии при поясничной. Угол сколиотической деформации (по Коббу) составляет 5—10°.

II степень — отчетливое боковое искривление позвоночника, намечается реберный горб. При рентгенографии обнаруживают признаки сколиоза с наличием торсии, а иногда и клиновидной деформацией позвонков на вершине первичной дуги сколиоза, определяется формирование компенсаторной дуги, угол искривления позвоночника — 11-30°.

III степень — визуально обнаруживают отклонение корпуса пациента в сторону основной дуги искривления, сколиотическая деформация позвоночника фиксирована, коррекции поддается незначительно. Реберный горб имеет высоту до 3 см, угол сколиотического искривления 31-60°.

IV степень — клинически выявляют выраженный фиксированный кифосколиоз со значительным отклонением туловища в сторону. Угол основного искривления 61—90° и более.

Прогрессирование сколиотической деформации зависит от многих факторов и происходит в период «скачков» роста (до года, в 3—4, 7-9 и 13— 15 лет).

*Профилактика и лечение.* При определении показаний и выборе метода лечения следует тщательно оценивать не только величину и форму деформации, но и характер ее прогрессирования. Так, если величина искривления не превышает 20° и деформация не прогрессирует, специфическое лечение не назначают, ограничиваясь наблюдением за пациентом. В этом периоде детям рекомендуют, в первую очередь, исключить статические положения, вызывающие боковой наклон туловища (неправильная посадка за партой, постоянное ношение тяжести в одной руке и др.) и выполнять упражнения по самоконтролю за осанкой. Вопрос о целесообразности лечения поднимают в тех случаях, когда величина деформации превышает 20° или отмечается ее прогрессирование не менее чем на 10° в течение 6 мес с момента начала наблюдения.

*Консервативное лечение.* Использование жестких корсетов является основой в комплексе консервативного лечения больных со сколиозом. Задачей лечения является предотвращение прогрессирования сколиотической деформации. При лечении искривлений, локализованных выше уровня Th<sub>12</sub> позвонка, используют шейно-грудо-пояснично-крестцовые корсеты типа Мильвоки, ЦНИИП; при более «низких» деформациях — торако-люмбо-сакральные корсеты типа Бостон, Шено. В комплекс консервативного лечения также включают лечебную гимнастику и плавание, массаж, электростимуляцию мышц спины. Консервативное лечение сколиотических деформаций позвоночника проводят в течение длительного времени (до завершения костного роста скелета) и, нередко, в течение 24 ч в сутки. Оптимальные условия для жизнедеятельности ребенка в процессе лечения удается создать в условиях специализированной школы-интерната. В этих школах учитывается специфика пациентов с деформациями позвоночника: дети учатся лежа на специальных топчанах, проводятся занятия ЛФК по специальным программам, обеспечивается психотерапевтическая помощь и непрерывное динамическое наблюдение за больными.

*Оперативное лечение.* Хирургические вмешательства при сколиотических деформациях показаны в следующих случаях: наличие любой деформации, превышающей 50°, прогрессирующие деформации; деформации, сопровождающиеся неврологическими нарушениями и стойким болевым синдромом; деформации грудной клетки, обуславливающие выраженные косметические дефекты. Цель лечения — стойкое восстановление формы и стабильности позвоночника с минимальным риском неврологических осложнений.

Выделяют четыре основные группы хирургических вмешательств на задних и передних отделах позвоночника, их комбинации, а также косметические операции. В настоящее время каждое оперативное вмешательство на позвоночнике заканчивается тем или иным видом заднего (переднего) спондилодеза.

1. Операции на задних отделах позвоночника:

а) мобилизующие операции (тенолигаментокапсулотомия);  
 б) операции с одномоментной или этапными коррекциями при фиксации позвоночника системой Cotrel—Dubousset, дистракторами Harrington, Ястребкова или другими системами (пластины Роднянского—Гупалова, системы Люка) в сочетании с костнопластическими операциями на задних отделах позвоночника.

2. Операции на передних отделах позвоночника:

а) операции, \* блокирующие рост позвонков на выпуклой стороне искривления (эпифизодез тел позвонков); б) мобилизующие операции (дискэктомия); в) корригирующие костнопластические операции (клиновидная резекция позвоночника); г) корригирующие операции с использованием металлических конструкций.

3. Комбинированные операции на передних и задних отделах позвоночника.

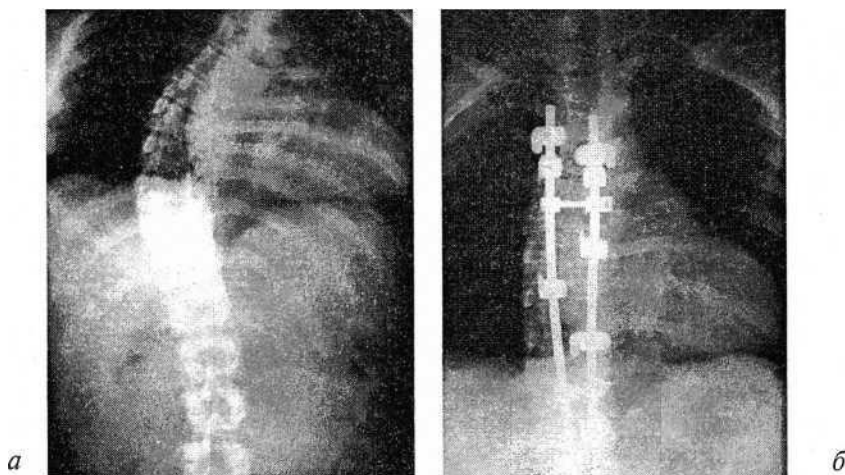
4. Косметические операции:

а) резекция реберного горба («суперпозиция» и «транспозиция» ребер по Куслику); б) резекция углов лопатки.

Одной из самых эффективных систем задней коррекции и стабилизации позвоночника в настоящее время является система Котре- ля-Дюбоссе (Cotrel—Dubousset). Она за счет эффекта деротации позволяет осуществлять стойкую комплексную (в трех плоскостях) коррекцию сколиотической деформации позвоночника, в то время как использование дистракционных методик (дистракторы Харрингтона, Ястребкова) позволяют уменьшить деформацию только во фронтальной плоскости (рис. 172).

## ПОСЛЕДСТВИЯ ТРАВМ ПОЗВОНОЧНИКА

Основными причинами неудовлетворительных результатов медицинской реабилитации пострадавших с травмами позвоночника являются неправильно избранное для данного вида повреждения лечение, а также несоблюдение пациентами предписанного режима. Морфологи-



**Рис. 172.** Рентгенограммы больного со сколиотической деформацией грудного отдела позвоночника:

*а* — до операции; *б* — после хирургической коррекции по методу Котреля-Дюбоссе (CD1)

ческими субстратами последствий травм позвоночника считают неустойчивые деформации позвоночного столба; посттравматическое сужение позвоночного канала, вызывающее компрессию спинного мозга и неврологический дефицит; неполноценную консолидацию тел позвонков; сегментарную нестабильность позвоночника, возникающую вследствие посттравматического остеохондроза. В большинстве случаев указанные патологические состояния сочетаются друг с другом. Пациенты с последствиями вертебральных повреждений обращаются за медицинской помощью по поводу параличей и парезов мышц конечностей; болей в спине, ногах; грубой кифотической деформации позвоночника, которая не позволяет им лежать на спине, сидеть в кресле и т. п. Многие пострадавшие предъявляют жалобы, свидетельствующие о нарушении статической функции позвоночника в виде быстрой утомляемости и напряжения длинных мышц спины. С течением времени в клинической картине последствий травм начинают преобладать признаки дегенеративных процессов, инициированных или ускоренных травмой. Редким осложнением компрессионных переломов является развитие «спондилита» Кюммеля, который характеризуется асептическим некрозом губчатого вещества тела поврежденного позвонка, его сминанием, резким нарастанием величины клиновидной деформации и возникновением выраженного стойкого болевого синдрома.

*Лечение.* В тех случаях, когда основной причиной жалоб пострадавших является посттравматическая сегментарная нестабильность, характеризующаяся болью в спине и статическими нарушениями, пациентам назначают консервативное лечение (нестероидные противовоспалительные препараты, витамины группы В, хондропротекторы; лечебная

гимнастика, направленная на укрепление длинных мышц спины, ФТЛ).

Оперативное лечение больным с последствиями травм позвоночника показано при стойких неврологических нарушениях на фоне сохраняющейся компрессии элементов спинного мозга, грубых посттравматических деформациях позвоночника, значительной посттравматической нестабильности, а также при выраженных дегенеративных поражениях позвоночника в виде грыж межпозвонковых дисков, вызывающих компрессионную радикулопатию, стеноз позвоночного канала, посттравматический спондилолистез.

В зависимости от ведущего патологического фактора или комбинации таких факторов программа хирургического вмешательства включает следующие компоненты: полноценная декомпрессия нервно-сосудистых элементов, ревизия спинного мозга и его корешков, дренирование кист, восстановление ликвородинамики, менингоградикулолиз, коррекция посттравматических деформаций позвоночного столба, реконструкция опорных структур позвоночника, стабильная фиксация позвоночника. При «спондилите» Кюммеля выполняют резекцию тела пораженного позвонка, передний спондилодез и стабильную фиксацию позвоночника.

### **ИНФЕКЦИОННЫЕ И ВОСПАЛИТЕЛЬНЫЕ ПОРАЖЕНИЯ ПОЗВОНОЧНИКА**

Инфекционное поражение тела позвонка носит название спондилита, мелких межпозвонковых суставов — спондилоартрита, межпозвонковых дисков — дисцита. Воспаление крестцово-подвздошных сочленений называется сакроилеитом.

Этиология инфекционных поражений позвоночника может быть различной (туберкулез, бруцеллез, брюшной тиф, гнойная инфекция), при этом гнойный спондилит встречается в подавляющем большинстве наблюдений. Многие хронические воспалительные (ревматические, инфекционно-аллергические) процессы в позвоночнике обусловлены перенесенной ранее неспецифической или специфической инфекцией, первичный очаг которой мог быть локализован в другой анатомической области.

#### **Гнойный спондилит**

Гнойным спондилитом называют инфекционное поражение костных элементов позвоночника пиогенными микроорганизмами с вторичным вовлечением в патологический процесс межпозвонкового диска, прилежащих мягких тканей и эпидурального пространства.

Частота гнойного спондилита составляет 2-4% от всех инфекционных поражений костей скелета. Патологический процесс преимущественно локализуется в поясничном отделе позвоночника (45—60% слу



чаев), поражения в грудном отделе составляют 33-35%, в шейном — 8-17%.

Возбудителем инфекции наиболее часто является золотистый стафилококк, реже другие грамположительные и грамотрицательные микроорганизмы.

Практически во всех случаях распространение пиогенных микроорганизмов происходит гематогенным путем. Первичным источником инфекции, как правило, являются кожа, мочевыводящие и дыхательные пути. В соответствии с этим факторами риска возникновения гнойного поражения позвоночника считают инфекционные заболевания кожи, частые внутривенные инъекции, сахарный диабет, острые или хронические заболевания мочевыводящих путей, простатит, хронический тонзиллит и др. Гематогенный остеомиелит позвоночника, как правило, развивается на фоне снижения системной иммунной реактивности организма, обусловленной почечной или печеночной недостаточностью, септическим состоянием, ВИЧ-инфекцией, хроническим алкоголизмом, тяжелыми множественными и сочетанными травмами, иммуносупрессивной терапией по поводу онкологических и ревматоидных заболеваний.

В большинстве случаев первоначально патологический процесс локализуется в теле одного позвонка, в последующем нередко поражаются несколько прилежащих позвонков и межпозвонковых дисков. Осложнения остеомиелита позвоночника связаны с распространением инфекции за пределы тела позвонка. Проникновение инфекции в позвоночный канал вызывает возникновение эпидурального абсцесса, эпидурита или бактериального менингита, распространение ее по мышечно-фасциальным пространствам приводит к формированию пре- и паравертебральных абсцессов, псоас-абсцессу, медиастениту, перикардиту, эмпиеме плевры.

*Классификация гнойного спондилита* (В. Я. Фищенко). По характеру течения выделяют — острую, первично-хроническую, хронически-рецидивирующую. По локализации — очаговую, диффузно-очаговую, разлитую формы заболевания.

*Клиническая картина.* В типичных случаях для острого гематогенного спондилита, помимо сильной боли в спине, характерно резкое повышение температуры тела, озноб, головная боль, спутанное сознание и другие признаки выраженной интоксикации. При остеомиелите шейного отдела позвоночника голова может быть несколько запрокинутой кзади или наклонена вбок, при поясничной локализации наблюдают выпрямление физиологического лордоза, выраженное напряжение длинных мышц спины, резкое ограничение подвижности позвоночника. При поражении задних отделов позвонка определяется припухлость, глубокая инфильтрация, а иногда и флюктуация мягких тканей. Распространение инфекции в позвоночный канал и паравертебральные структуры вызывает развитие осложнений (эпидурит, абсцессы, медиастенит, перикардит, экссудативный плеврит и эмпиема плевры), вносящих характерные дополнения в клиническую картину. Однако в последние десятилетия острая токсическая форма остеомиелита позвоночника наблюдается довольно редко. Гораздо чаще заболе

вание протекает в подострой или хронической форме с минимальными общими проявлениями. В таких случаях одним из основных симптомов является стойкая тупая ноющая боль в пораженном отделе позвоночника. Пациентов также беспокоит общее недомогание, потеря массы тела. Субфебрильное повышение температуры тела наблюдают у 65% больных. Неврологические нарушения в виде двигательных и чувствительных расстройств обнаруживают у 6—15% больных.

*Диагностика.* Выраженные изменения в общем анализе крови в виде резкого увеличения СОЭ и лейкоцитоза со сдвигом влево характерны для острой формы гнойного спондилита, а также могут свидетельствовать о распространении патологического процесса в эпидуральное пространство. При хроническом течении, как правило, возрастает СОЭ (до 50 мм за 1 ч) и появляется С-реактивный белок. В иммунологическом статусе отмечают повышение уровня циркулирующих иммунных комплексов, диспротеинемию (снижение уровня альбуминов и повышение р- и у-глобулинов). Бактериологическое исследование крови позволяет идентифицировать инфекционный агент у 30—55% обследуемых. Забор крови целесообразно осуществлять при обострении заболевания на высоте приступа лихорадки. Несколько большей информативностью обладает чрескожная пункционная биопсия очага поражения. При использовании этого метода удастся обнаружить возбудитель заболевания у 50—67% пациентов. В том случае, если предположительно возбудителем заболевания считают *Salmonella thyphi* (брюшнотифозный спондилит) или *Brucella melitensis* (бруцеллезный спондилит), целесообразно проведение специфических серологических реакций Видала и Райта—Хедлсона.

Обследование больных с гнойными заболеваниями позвоночника осуществляют с использованием традиционных и современных методов лучевой диагностики. Необходимо учитывать, что рентгенологические симптомы спондилита обычно появляются на 1,5—3 мес позже клинических. Первым признаком является очаг деструкции в передних отделах тела позвонка, располагающийся у краниальной замыкательной пластинки. При прогрессировании заболевания отмечается распространение очага деструкции кзади, снижение высоты межпозвонкового промежутка. Возникновение клиновидной деформации тела позвонка и локального кифоза свидетельствует о патологическом переломе. Рентгенологическая картина хронического спондилита характеризуется сочетанием участков деструкции с зонами остеосклероза. Псоас-абсцесс рентгенографически проявляется в виде нечеткого, «размытого» контура подвздошной мышцы.

Значительной ценностью в диагностике остеомиелита позвоночника, особенно до появления убедительных рентгенологических признаков заболевания, обладает радионуклидное сканирование (трехэтапная сцинтиграфия с  $^{99\text{Tc}}$ , сцинтиграфия с использованием моноклональных антител к лейкоцитарным антигенам и лейкоцитов, меченных радиофармпрепаратами, например  $^{67\text{Ga}}$ ,  $^{111\text{In}}$ ). Использование различных методов радионуклидного сканирования позволяет осуществить раннюю визуализацию очагов поражения позвоночника с учетом клеток

ного состава воспалительного инфильтрата, определить распространённость процесса, обнаружить первичные очаги инфекции.

Наиболее эффективными методами диагностики спондилитов являются компьютерная (КТ) и магнитно-резонансная (МРТ) томография, позволяющие в ранние сроки выявить очаги поражения в телах позвонков, обнаружить пре-, паравертебральные и эпидуральные абсцессы, оценить угрозу распространения инфекции в позвоночный канал, а также провести дифференциальную диагностику с эссенциальным эпидуритом. Так, МРТ уже через 2 нед после появления симптомов заболевания позволяет поставить правильный диагноз у 55% больных, а в течение 4 нед — у 84%. В случае локализации гнойного очага в теле одного позвонка ранними МРТ-признаками неспецифического спондилита являются: изменение сигнала от пораженного тела позвонка, деструкция передней кортикальной пластины, подсвязочное распространение патологического процесса в краниальном направлении, поражение верхнего смежного межпозвонкового диска.

*Лечение.* На основании современных статистических данных, консервативному лечению подвергаются 42-74% больных с гнойными спондилитами. Однако при консервативном лечении наблюдают до 32% рецидивов. Основные мероприятия консервативного лечения включают обеспечение покоя пораженных сегментов позвоночника (строгий постельный режим, иммобилизация в гипсовой кровати, применение корсетов), своевременную и адекватную антибактериальную и инфузионную терапию, иммунокоррекцию, симптоматическую терапию. Антибактериальную терапию начинают с внутривенного введения препаратов широкого спектра действия группы фторхинолонов (таривид, ципрофлоксацин, офлоксацин) или клиндамицина в субмаксимальных дозах. При отсутствии клинического эффекта и положительной динамики лабораторных показателей назначают комбинацию цефалоспоринов 3-го поколения (цефтазидим, цефтриаксон) с аминог- ликозидами или ванкомицин. При выявлении в посевах крови возбудителя заболевания и определении его чувствительности к антибиотикам проводят специфическое лечение.

Важное значение в лечении гнойных спондилитов имеют различные методы иммунотерапии, показания к которым определяют после тщательного изучения иммунного статуса пациента. Для проведения специфической активной иммунотерапии применяют убитые (реже живые) вакцины, стафилококковый анатоксин. При специфической пассивной ^заместительной) иммунотерапии назначают антистафилококковую донорскую плазму (4-8 мл/кг) через день, иммуноглобулин человеческого противостафилококковый в дозе 3—5 мл ежедневно. Восстановление нормальной функциональной активности различных звеньев иммунитета достигают использованием иммуномодуляторов естественного происхождения (продигиозан, нуклеинат натрия) и синтетических препаратов (левамизол, гликопин, ликопид). Широкое применение в лечении гнойных заболеваний позвоночника получили препараты иммунной системы и крови (тималин, Т-активин, ронколейкин, интерфероны). Среди физических методов иммунокоррекции высокой эффективностью обладают экстракорпоральные методы (гемосорбция, плазмооб

мен, лейкоцитофорез с инкубированием лейкоцитов антибиотиками или интерлейкином).

Инфузионно-трансфузионная терапия при лечении гнойных спондилитов должна быть направлена на улучшение микроциркуляции и реологических свойств крови, нормализацию белкового баланса, коррекцию анемии.

Показаниями к оперативному лечению острых гнойных спондилитов являются прогрессирование патологического процесса, продолжающееся несмотря на проводимую комплексную терапию; формирование абсцессов, требующих полноценного дренирования; возникновение и прогрессирование грубой кифотической деформации, нестабильности позвоночника; наличие неврологических нарушений.

В большинстве случаев придерживаются этапной тактики хирургического лечения, которая подразумевает выполнение двух последовательных оперативных вмешательств на задних и передних отделах позвоночника, проводимых, как правило, с интервалом в 10-14 дней. Разграничение оперативных вмешательств на различных отделах позвоночника во времени обосновано правилами асептики. На первом этапе производят заднюю внутреннюю коррекцию и фиксацию позвоночника с применением ламинарных систем стабилизации. К несомненным достоинствам применения задней стабилизации позвоночника следует отнести: осуществление коррекции деформаций позвоночного столба и создание оптимальных условий для перестройки костных аутотрансплантатов; значительное сокращение сроков постельного режима; отсутствие необходимости внешней иммобилизации позвоночника; возможность отсрочить проведение основной операции у ослабленных больных (как правило, с постсептическим спондилитом) на фоне эффективной антибактериальной терапии. Задняя внутренняя коррекция и фиксация позвоночника может быть и единственным оперативным вмешательством, в том случае, если показанием к ее проведению являются только деформации и нестабильность позвоночника.

Операции на передних отделах позвоночника проводят из традиционных доступов независимо от локализации (стороны) максимальной деструкции тела позвонка. В ходе операции производят удаление костного детрита и резекцию тел пораженных позвонков в пределах здоровой костной ткани. По показаниям выполняют переднюю декомпрессию спинного мозга и его корешков. Содержимое костной полости направляют на гистологическое и микробиологическое исследование. Операционную рану и полости в телах позвонков тщательно промывают растворами антисептиков. В качестве пластического материала для замещения дефектов тел резецированных позвонков целесообразно использовать аутокость. Операционную рану зашивают наглухо с оставлением на несколько суток активного дренажа, подведенного к телам резецированных позвонков. При наличии обширных очагов деструкции и гнойных полостей налаживают систему проточно-промывного дренирования и проводят длительное (до 7—10 сут) орошение растворами антисептиков (рис. 173).

В послеоперационном периоде продолжают проведение комплексной терапии. Антибактериальные препараты в течение 4 нед вводят

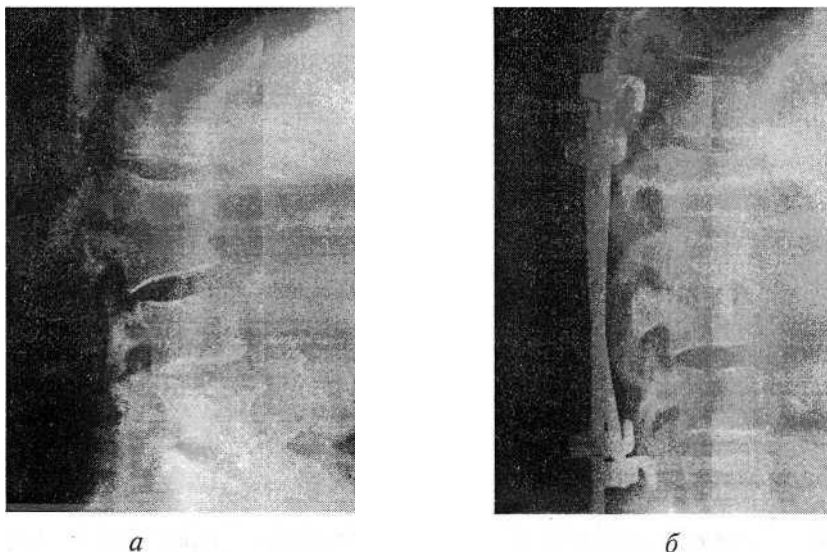


Рис. 173. Рентгенограммы больного с неспецифическим спондилитом тел L<sub>III</sub>-L<sub>IV</sub> позвонков:  
*a* — до операции; *б* — после двухэтапной операции (задняя фиксация позвоночника дистрактором и контрактором, резекция гнойного очага, передний спондилодез)

внутривенно, затем назначают таблетированные формы (на срок до 6 нед). Выбор антибактериального препарата для этого этапа лечения целесообразно производить на основании данных микробиологического исследования содержимого резецированного позвонка.

### Спондилоартрит и сакроилеит

Спондилоартрит характеризуется инфекционным поражением мелких межпозвоночных суставов, нередко сочетающимся с воспалением крестцово-подвздошных сочленений. Этиология спондилоартрита может быть различной (стафилококковая, стрептококковая инфекция, бруцеллез, ревматизм, грипп, гонорея и др.). В ряде случаев этиологию заболевания установить не удастся. Локализуется процесс чаще в поясничном отделе позвоночника.

*Клиническая картина.* Процесс развивается на фоне основного заболевания или в ближайший период после него. Появляются интенсивные боли, носящие распространенный характер, подвижность позвоночника ограничена. При осмотре — поясничный лордоз сглажен, обычно выявляют ограничение амплитуды движений в позвоночнике. При пальпации можно определить распространенную болезненность остистых отростков поясничных и грудных позвонков и в соответствующих паравертебральных отделах. Дыхательная экскурсия грудной клетки не нарушена. Заболевание протекает на фоне небольшого повышения общей температуры тела (37,5—37,8° С). При исследовании крови нередко

определяются лейкоцитоз и увеличенная СОЭ. Рентгенологическое исследование, проводимое в начальных стадиях заболевания, мало способствует установлению диагноза. В далеко зашедших случаях можно выявить сужение суставной щели в мелких межпозвонковых суставах, а также деформирующие изменения в суставных отростках.

Воспаление крестцово-подвздошных суставов — *сакроилеит* в начальном периоде заболевания устанавливают на основании клинических симптомов. При сведении и разведении крыльев подвздошных костей, при сгибании ноги в коленном суставе в положении больного на животе, а также при покашливании возникает боль в крестцово-подвздошных сочленениях. В первый период заболевания при рентгенологическом исследовании каких-либо изменений не определяется. В дальнейшем появляются смазанность контуров и усиленный субхондральный склероз крестцово-подвздошных сочленений, а иногда — очаги деструкции и даже анкилозирование сочленений.

*Лечение.* Антибактериальную терапию назначают в зависимости от этиологии заболевания. Всем больным необходимы жесткая постель (щит), тепловые физиотерапевтические процедуры (парафиновые аппликации) и массаж. В тех случаях, когда течение заболевания осложняется образованием абсцессов в области дугоотростчатых суставов и крестцово-подвздошных сочленений, показаны хирургические вмешательства — дренирование гнойных очагов, резекция костных структур в пределах здоровых тканей.

### Анкилозирующий спондилоартрит (болезнь Бехтерева)

Заболевание впервые описано В. М. Бехтеревым в 1892 г. под названием «одеревенелость позвоночника», в дальнейшем — Штрюмпелем (1897) и Мари (1898).

Анкилозирующий спондилоартрит — системное воспалительное заболевание соединительной ткани с преимущественным поражением суставно-связочного аппарата позвоночника. Течение заболевания хроническое, ведущее к анкилозированию дугоотростчатых суставов и окостенению связочного аппарата позвоночника.

До настоящего времени этиология заболевания неизвестна. Предполагалось ведущее значение в развитии болезни Бехтерева инфекционно-аллергического механизма, вызывающего после переохлаждений активизацию характерного ревматического процесса на фоне латентной инфекции. Последние годы большое значение в патогенезе анкилозирующего спондилоартрита придают генетической предрасположенности, поскольку у 80—95% больных определяют антиген гистосовместимости HLA-B27. Различают центральную форму болезни Бехтерева (поражается только позвоночник) и периферическую (поражаются позвоночник, тазобедренный, плечевой, коленный, запястные, пястно-фаланговые, плюснефаланговые суставы). Анкилозирующим спондилоартри- том заболевают преимущественно мужчины в возрасте от 15 до 30 лет.

*Клиническая картина.* Первые признаки заболевания у большинства пациентов проявляются в виде ноющих болей в нижней части спины и ограничения подвижности в поясничном отделе позвоночника. Наиболее сильно болевой синдром и чувство скованности выражены в утренние часы. У 20% пациентов боли в позвоночнике предшествуют явления воспаления периферических суставов. В большинстве случаев процесс начинается с пояснично-крестцового отдела позвоночника и крестцово-подвздошных сочленений, а затем он распространяется на грудной, и в последнюю очередь — на шейный отделы. Процесс медленно прогрессирует и заканчивается анкилозом всего позвоночника. Заболевание обычно протекает на фоне небольшого повышения температуры тела (37-37,5° С). При осмотре определяются скованность всего позвоночника и напряжение длинных мышц спины. Подвижность в пораженных отделах позвоночника резко ограничена. Ранним симптомом спондилоартрита является значительное ограничение экскурсий грудной клетки с затруднением глубокого вдоха. Нередко вследствие этого у больных определяется брюшной тип дыхания. При наступлении анкилоза реберно-позвоночных суставов экскурсии грудной клетки отсутствуют. С развитием анкилозирования болевой синдром постепенно проходит. При вовлечении в патологический процесс реберно-позвоночных суставов возникает боль в задних отделах груди, имитирующая плеврит. В результате прогрессирования заболевания за счет нарастания деформаций позвоночника постепенно меняется внешний вид больного. Резко увеличены кифоз грудного отдела позвоночника и лордоз шейного, верхняя часть туловища наклонена вперед, голова опущена книзу, больной смотрит исподлобья. Распознаванию заболевания помогают симптомы Отта, Шобера и пробы Зацепина и Вершаковского.

Симптом Отта определяют следующим образом. У больного, находящегося в вертикальном положении, отмечают две точки: на уровне VII шейного позвонка и на 30 см книзу от нее. Затем расстояние между указанными точками повторно измеряют при максимальном сгибании туловища — у здоровых людей оно увеличивается на 4-5 см, у больных болезнью Бехтерева изменения расстояния не находят. Симптом Шобера — в вертикальном положении больного отмечают две точки — над остистым отростком V поясничного позвонка и на 10 см кверху от него. При сгибании у здоровых людей это расстояние увеличивается на 4—5 см, у больных изменяется незначительно. Проба Зацепина — при надавливании на места прикрепления X, XI, XII ребер к позвонкам появляется боль. Проба Вершаковского: надавливают кистью в промежутке между нижними ребрами и гребнем подвздошной кости и отмечают при этом сопротивление мышц живота и спины в случае воспалительного процесса в межпозвоночных суставах. У большинства пациентов в активной стадии заболевания СОЭ существенно увеличена. Может наблюдаться умеренная нормоцитарная анемия, незначительное повышение содержания щелочной фосфатазы, креатинфосфокиназы. Тест на ревматоидный фактор отрицательный.

Рентгенологическое исследование подтверждает диагноз. В ранние периоды заболевания наблюдается анкилозирование крестцово-подвздошных сочленений, а также мелких межпозвоночных суставов.

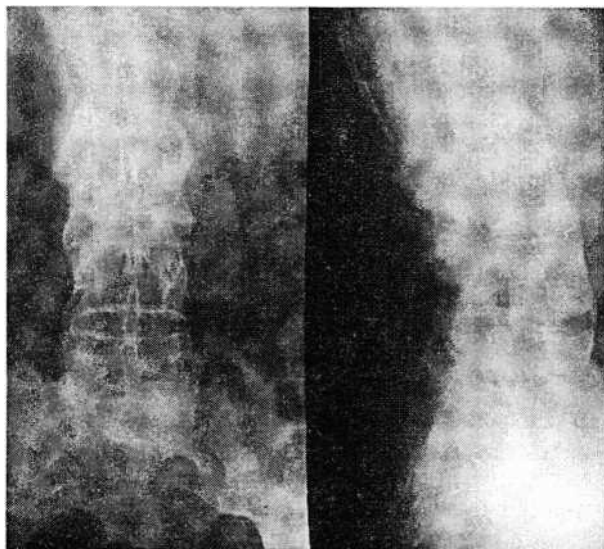


Рис. 174. Рентгенограммы больного с болезнью Бехтерева

В более поздние периоды заболевания происходит окостенение связочного аппарата и позвоночник приобретает вид бамбуковой палки (рис. 174).

В зависимости от клинических проявлений и рентгенологической картины выделяют 3 стадии анкилозирующего спондилоартрита — начальную, умеренно выраженных проявлений, позднюю.

*Лечение.* Комплексное, включающее медикаментозные средства, лечебную гимнастику, направленную на сохранение дыхательной экскурсии грудной клетки, физиотерапевтические процедуры и грязелечение, оказывающее болеутоляющее, десенсибилизирующее и противовоспалительное влияние. Хороший лечебный эффект оказывает применение индометацина, ибупрофена. Назначают фонофорез гидрокортизона, лечебную, дыхательную гимнастику. Больным с выраженным болевым синдромом проводят курсы рентгенотерапии, которая уменьшает боль и приостанавливает воспалительную реакцию. Несмотря на проводимые энергичные лечебные мероприятия, только в единичных случаях удается ослабить прогрессирование заболевания. Хирургическое лечение проводят для устранения ортопедических последствий заболевания. При выраженных деформациях позвоночника выполняют корригирующие вертебротомии. В случаях анкилозов крупных суставов проводят операцию эндопротезирования.

## ДЕГЕНЕРАТИВНЫЕ ПОРАЖЕНИЯ ПОЗВОНОЧНИКА

В настоящее время понятие «дегенеративно-дистрофическое поражение позвоночника» включает целый ряд заболеваний, объединенных общим морфологическим процессом и часто сочетающихся друг с дру



гом. К ним относят: деформирующий спондилез, спондилоартроз, межпозвоночный остеохондроз — которые чрезвычайно распространены среди взрослого населения.

Как правило, дегенеративные заболевания являются следствием инволютивных изменений структур позвоночника; перенесенные травмы позвоночника ускоряют и обостряют этот процесс. Дегидратация пульпозного ядра межпозвоночного диска начинается уже со второй-третьей декады жизни человека и приводит к развитию ряда морфологических изменений, которые характеризуются дегенерацией хряща замыкательных пластинок тел позвонков (хондроз), с последующим переходом патологического процесса на костную ткань замыкательных пластинок (остеохондроз). Дегенерация периферических волокон фиброзного кольца вызывает натяжение прободающих волокон (коллагеновых нитей кольца, переходящих в кость) в месте их прикрепления к замыкательной пластинке и формирование остеофитов (спондилез). Прогрессирование дегенеративного процесса приводит к вторичному поражению дугоотростчатых суставов, а затем к патологическому увеличению суставных отростков (остеоартроз). Возникновению и прогрессированию дегенеративных заболеваний способствуют острые и хронические травмы, аномалии развития, деформации позвоночника, эндокринные и аутоиммунные заболевания.

### Деформирующий спондилез

Деформирующий спондилез возникает в результате дегенеративного поражения фиброзного кольца межпозвоночного диска. При развитии дегенеративных изменений диска происходит перераспределение нагрузки путем образования добавочных опорных структур — костных бахромчатых разрастаний, исходящих из места прикрепления продольных связок, которые как бы окаймляют межпозвоночный диск. Эти разрастания и являются анатомическим субстратом деформирующего спондилеза. Для деформирующего спондилеза характерно медленно прогрессирующее, доброкачественное течение. Клиническая картина зависит от локализации остеофитов и их взаимоотношений со спинным мозгом и его корешками. При отсутствии компрессии невральных структур заболевание часто протекает бессимптомно и не отражается на трудоспособности больных. Довольно часто деформирующий спондилез является рентгенологической находкой при обследовании пациентов по поводу других заболеваний. При этом выявляют клювовидные остеофиты на телах нескольких позвонков (рис. 175). В грудном отделе они лучше видны на боковых рентгенограммах, в поясничном — как на боковых, так и на передне-задних. Отличительной особенностью костных разрастаний при деформирующем спондилезе является их ориентация перпендикулярно к оси позвоночника и отсутствие тенденции к слиянию между собой.

*Болезнь Форестье* — «старческий анкилозирующий гиперостоз», приводящий к оссификации и утолщению передней продольной связки на протяжении шейногрудного отдела позвоночника. Часто рас

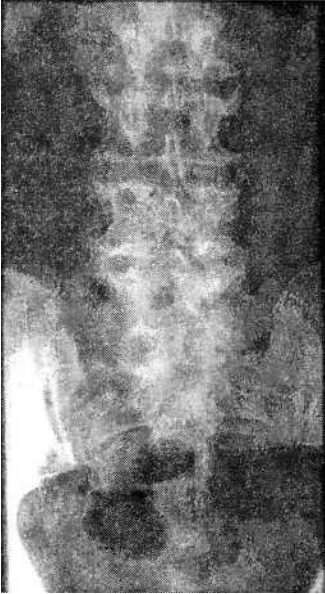


Рис. 175. Спондилограмма больного с деформирующим спондилезом поясничного отдела позвоночника

считается как разновидность деформирующего спондилеза. В основе заболевания лежит аутоиммунный неспецифический воспалительный процесс. На рентгенограммах определяется утолщение передней продольной связки и ее слияние с вентральной поверхностью тел позвонков, при этом высота межпозвонковых промежутков не уменьшается. Клинически болезнь Форестье проявляется только ограничением амплитуды движений в пораженном отделе позвоночника. Гораздо тяжелее заболевание протекает при оссификации задней продольной связки («задний» Форестье). Ее утолщение приводит к прогрессирующему стенозу позвоночного канала, сдавлению спинного мозга, миелопатии и тяжелым неврологическим расстройствам.

*Болезнь Баструпа.* При болезни Баструпа происходит резкое уменьше-

ние расстояния между остистыми отростками нижних поясничных позвонков, вследствие чего между ними образуются ложные суставы и развивается гранулематозная реакция в окружающих мягких тканях. Заболевание объясняется отсутствием надостистой связки ниже IV поясничного позвонка у некоторых индивидов. Вследствие этого межостистая связка на уровне  $L_{IV} \sim L_V$  подвергается быстрой дегенерации. Пациентов беспокоит боль в поясничной области при разгибании. На спондилограммах определяются близко расположенные «целующиеся» остистые отростки.

### Спондилоартроз

Спондилоартрозом называют деформирующий остеоартроз дугоотростчатых суставов позвоночника. При спондилоартрозе происходит деструкция хрящевого покрова суставов и замещение его соединительной тканью. Субхондральный слой претерпевает склеротические изменения, суставные площадки отростков увеличиваются за счет костных разрастаний. В качестве самостоятельной нозологической единицы спондилоартроз встречается редко. Увеличение площади суставной поверхности дугоотростчатых суставов чаще рассматривают как проявление механизмов адаптации позвоночника к новым статическим нагрузкам при ряде заболеваний (остеохондроз, сколиоз). Нарушение взаимоотношений в дугоотростчатых суставах поясничного отдела позвоночника при спондилоартрозе нередко является причиной дегенеративных спондилолистезов. Резкое увеличение размеров суставных отростков

позвоночника приводит к стенозу (сужению) позвоночного канала и компрессии нервных структур.

*Дегенеративный стеноз позвоночного канала.* В последние годы, рассматривая дегенеративно-дистрофические поражения позвоночника, дегенеративный стеноз позвоночного канала нередко выделяют как отдельную нозологическую единицу. В отличие от врожденного сужения, уменьшение размера позвоночного канала при этом заболевании происходит в результате приобретенных дегенеративных изменений структур межпозвонковых соединений (гипертрофии межпозвонковых суставов, желтых связок, протрузий межпозвонковых дисков с кальцификацией фиброзного кольца).

Выделяют центральную и локальную (латеральную) формы дегенеративного стеноза позвоночного канала. Для центральной формы характерно уменьшение поперечного размера позвоночного канала, при локальной форме происходит сужение бокового кармана (промежутка между задней поверхностью тела позвонка и передней поверхностью дуготростчатого сустава, через который спинномозговой корешок проходит из позвоночного канала к межпозвонковому отверстию) или стеноз межпозвонкового отверстия.

*Клиническая картина* при дегенеративных стенозах позвоночного канала зависит от формы заболевания и степени сдавления невралгических элементов. Латеральные стенозы, как правило, приводят к компрессии одного нервного корешка, с соответствующей симптоматикой. При центральном стенозе компрессии подвергаются все корешки «конского хвоста», проходящие в позвоночном канале на уровне сужения. В этом случае формируется симптомокомплекс компрессионной полирадикуло(миело)ишемии (боль в поясничной области, иррадиирующая в ноги, гипестезия кожи нижних конечностей, перемежающаяся нейрогенная хромота). При выраженных стенозах нередко возникают нарушения функций тазовых органов (склонность к запорам, нарушение мочеиспускания). У пациентов пожилого возраста необходимо проводить дифференциальную диагностику между сосудистой и нейрогенной хромотой. Для последней характерно исчезновение боли в ногах в положении стоя или легком наклоне туловища вперед (за счет увеличения размера позвоночного канала). При нейрогенной перемежающейся хромоте у пациентов не находят нарушений пульсации периферических артерий и признаков хронической сосудистой недостаточности.

### **Межпозвонковый остеохондроз**

Это дегенеративно-дистрофическое заболевание позвоночника, в первую очередь межпозвонковых дисков, сопровождающееся их деформацией, уменьшением высоты, расслоением фиброзного кольца и смещением пульпозного ядра.

Нередко патологические изменения в межпозвонковых дисках служат «пусковым» фактором для дегенерации остальных структур позвоночника. В настоящее время многие ортопеды рассматривают межпозвонковый остеохондроз, сегментарную нестабильность, артроз дуготро-

стчатых суставов и стеноз позвоночного канала как последовательные этапы одного морфологического процесса.

Прогрессирующее течение межпозвонкового остеохондроза приводит к различным патологическим состояниям, определяющим клиническую картину на разных стадиях заболевания.

1. *Сегментарная нестабильность.* Наиболее раннее функциональное проявление дегенерации межпозвонкового диска в виде патологической низкоамплитудной сегментарной гипермобильности. Избыточная подвижность в позвоночном сегменте приводит к натяжению капсулы и синовиальной оболочки дугоотростчатых суставов, что проявляется локальной болью в пораженном отделе позвоночника. Кроме того, раздражение структур вегетативной нервной системы, иннервирующей заднюю треть межпозвонковых дисков (в частности *n. sinuvertebralis*) вызывает различной степени нарушения кровоснабжения в регионарных зонах.

2. *Потеря высоты межпозвонкового диска.* Прогрессирующее снижение высоты межпозвонкового диска приводит к инклинации суставных отростков (смещение суставных поверхностей относительно друг друга вдоль продольной оси позвоночника). При этом вышележащий позвонок смещается книзу и кзади (ретролистез). Значительная инклинация суставных отростков существенно уменьшает вертикальный размер межпозвонкового отверстия, что может привести к компрессии соответствующего нервного корешка в этой зоне.

3. *Протрузия межпозвонкового диска.* Для этой стадии характерно резкое снижение тургора межпозвонкового диска и выбухание фиброзного кольца диска в просвет позвоночного канала при осевых нагрузках на позвоночник. Протрузия фиброзного кольца, как правило, происходит в задних и задне-наружных его отделах, которые являются наименее прочными. При длительном существовании протрузии межпозвонкового диска в эпидуральной клетчатке происходит образование фиброзных тяжей, способных деформировать дуральный мешок и спинномозговой корешок.

4. *Грыжа межпозвонкового диска.* При грыже межпозвонкового диска происходит смещение пульпозного ядра за пределы фиброзного кольца. В зависимости от расположения в горизонтальной плоскости выделяют срединные, парамедианные, фораминальные и экстрафораминальные грыжи (рис. 176). Изменения в дисках сопровождаются дегенерацией смежных замыкательных пластинок, что нередко приводит к грыжевым выпячиваниям диска в губчатое вещество тела позвонка (грыжа Шморля). Для грыж Шморля характерно бессимптомное течение.

Рентгенологическое исследование при остеохондрозе позвоночника выявляет сужение межпозвонковых промежутков, неровные контуры замыкательных пластинок и незначительные клювовидные разрастания по их краям, признаки обызвествления студенистого ядра или фиброзного кольца, «вакуум феномен» (щелевидные просветления в передних отделах дисков), грыжи Шморля. Функциональная рентгенография (наклоны вперед и назад, в стороны) позволяет обнаружить различные формы нестабильности позвоночника. На функциональных

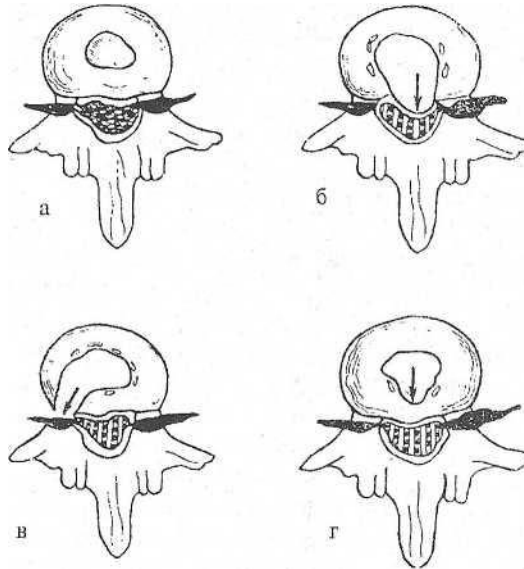


Рис. 176. Схема «выпадения» межпозвонковых дисков:  
*а* — нормальные анатомические взаимоотношения; *б* — срединное; *в* — параметриальное;  
*г* — срединное выпадение фиброзного кольца и студенистого ядра

рентгенограммах признаком гипермобильности является увеличение (при разгибании) или уменьшение (при сгибании) высоты передних отделов межпозвонкового диска в исследуемом сегменте более чем на 1/4, по сравнению с соседними. Нестабильность в исследуемом позвоночном сегменте констатируют при наличии смещения тел смежных позвонков относительно друг друга на 3 мм и более. Позитивная миелография (рентгенография с контрастированием подбололочечных пространств) выявляет уровень и степень сужения позвоночного канала, а в некоторых случаях источник компрессии нервно-сосудистых элементов. Компьютерная томография при дегенеративных заболеваниях позвоночника позволяет определить передне-задний и поперечный размеры позвоночного канала, ширину «бокового пространства», толщину желтой связки, размер межпозвонкового отверстия. Магнитно-резонансная томография является одним из самых информативных методов диагностики при остеохондрозе позвоночника и дает возможность оценить состояние межпозвонкового диска (на томограммах в режиме «Т2» пораженные дегенеративным процессом диски имеют темный цвет); выявить протрузии и грыжи дисков, а также уточнить их взаимоотношения со структурами позвоночного канала. Электромиография позволяет оценить нервно-мышечную проводимость и определить уровень компрессии нервного корешка. Электрофизиологические исследования включают оценку скорости проведения по чувствительным и двигательным нервам верхних и нижних конечностей, оценку параметров F-волны и H-рефлекса, произвольной мышечной активности.

*Клиническая картина.* Основными патологическими факторами, определяющими клиническую картину при остеохондрозе позвоночника, являются нестабильность позвоночно-двигательного сегмента и компрессия нейрососудистых элементов. При поражении шейного отдела позвоночника в начале заболевания пациенты предъявляют жалобы на боль в шее, усиливающуюся при движениях головой. При вовлечении в патологический процесс нервных корешков, в зависимости от уровня поражения, отмечается иррадиация боли в область верхнего края лопатки, надплечья, левую половину грудной клетки (C<sub>IV</sub>), по наружной поверхности плеча (C<sub>v</sub>), в предплечье с распространением на I и II пальцы кисти (C<sub>vi</sub>). Интенсивность отраженной боли увеличивается при форсированном боковом наклоне головы (симптом Шпурлин-га). Наблюдают гипестезию в зонах иннервации нервных корешков, ослабление или утрату сухожильных рефлексов. Характерные комплексы симптомов, обусловленные остеохондрозом шейного отдела позвоночника, нередко выделяют в виде синдромов (вегето-висцеральный, вегетативно-сосудистый, передней лестничной мышцы, плечелопаточный периартроз, плечевой эпикондилит, синдром позвоночной артерии). Вегето-висцеральный синдром проявляется болью в области сердца и между лопаток, которая резко усиливается при движениях головы и руки и не купируется приемом нитроглицерина. В отличие, от истинной стенокардии, признаки ишемии миокарда на ЭКГ отсутствуют. Синдром передней лестничной мышцы обусловлен продолжительной компрессией плечевого сплетения и подключичных сосудов напряженной передней лестничной мышцей или шейным ребром. Пациентов беспокоит интенсивная боль и тяжесть в руке, усиливающаяся при ее отведении. Отмечают припухлость в надключичной ямке, болезненность и напряжение передней лестничной мышцы. На пораженной стороне кожа кисти бледнеет или приобретает цианотичный оттенок, определяется гипотермия кисти. После новокаиновой блокады лестничной мышцы боли и парестезия в руке исчезают, что способствует установлению правильного диагноза. Для синдрома плечелопаточного периартроза характерна боль в области плечевого сустава и возникновение приводящей контрактуры плеча. При обследовании отмечают атрофию мышц надплечья и определяют болезненную точку в проекции большого бугорка плечевой кости. Плечевой эпикондилит проявляется стойкой болью в области надмыщелка плеча (чаще страдает наружный надмыщелок). Боль усиливается при сжатии кисти в кулак, рукопожатии. В основе синдрома позвоночной артерии (синдром Барре) лежит унковертебральный артроз на уровне C<sub>IV</sub>~C<sub>v</sub>, C<sub>v</sub>~C<sub>vi</sub> сегментов, приводящий к ее сдавлению. Пациентов беспокоит головная боль, шум в ушах, снижение зрения («туман перед глазами»), тошнота, глоточные симптомы (дисфония, глоточные парестезии). При резкой перемене положения головы возникает головокружение, иногда кратковременная потеря сознания вследствие нарушения кровоснабжения в бассейне позвоночной артерии.

Для остеохондроза грудного отдела позвоночника характерны локальные вертеброгенные боли, симптом торакалгии, а также вегето-вис-

церальные синдромы с иррадиацией боли в область лопатки, сердца, живота, паха.

На ранних стадиях остеохондроза пояснично-крестцового отдела позвоночника пациентов беспокоит боль в поясничной области, возникающая при длительной физической и статической нагрузках в результате сегментарной нестабильности. При осмотре нередко обнаруживаются статические нарушения в виде выпрямления поясничного лордоза и напряжения длинных мышц спины. Во время пальпации определяется боль при надавливании на остистые отростки и паравертебральные точки.

В случае возникновения грыжи межпозвонкового диска к описанной выше картине присоединяются неврологические нарушения. Клинические проявления грыжи межпозвонкового диска зависят от ее уровня, локализации, размера, взаимоотношений со структурами позвоночного канала. Наиболее часто возникают грыжи межпозвонковых дисков  $L_{iv} \sim L_v$ ,  $L_v \sim S$ , с компрессией  $L_v$  и  $S$ , корешков (рис. 177). Пациенты предъявляют жалобы на выраженную простреливающую боль в ноге, при этом люмбагия, беспокоившая их ранее, нередко исчезает. Неврологическое обследование позволяет определить нарушения чувствительности кожи, ослабление сухожильных рефлексов с нижних конечностей, снижение силы подошвенного ( $S_v$ ) или тыльного сгибания стопы и ее I пальца ( $L_v$ ). Характерен тест подъема выпрямленной ноги (ПВН) — появление или усиление боли по задней или задне-наружной поверхности бедра и голени во время подъема выпрямленной ноги, которая возникает вследствие натяжения седалищного нерва. У части больных возникает рефлекторный анталгический сколиоз, направленный в сторону смещенного диска (гомолатеральный) или противоположную (гетеролатеральный). При больших срединных грыжах межпозвонковых дисков в результате сдавления дурального мешка наблюдаются признаки поражения корешков, нарушения функций тазовых органов по периферическому типу.

*Лечение.* Комплекс мероприятий консервативного лечения пациентов с дегенеративными поражениями позвоночника:

1. Ограничительный режим (иммобилизация позвоночника с использованием шейных и пояснично-крестцовых полужестких корсетов, в некоторых случаях палатный или постельный режим).

2. Медикаментозная терапия (неспецифические противовоспалительные препараты, дезагреганты, седативные средства, витамины группы В).

3. Лечебные новокаиновые блокады (по показаниям).

4. Физиотерапевтические процедуры (диадинамические токи, амплипульс, фонофорез гидрокортизона и др.).

5. Тракционная терапия (вытяжение позвоночника на наклонной плоскости, подводное вытяжение, вытяжение шейного отдела позвоночника при помощи специальных аппаратов).

6. Лечебная физкультура, направленная на формирование мышечного «корсета» вокруг позвоночника; массаж; электромиостимуляция, мануальная и рефлексотерапия.

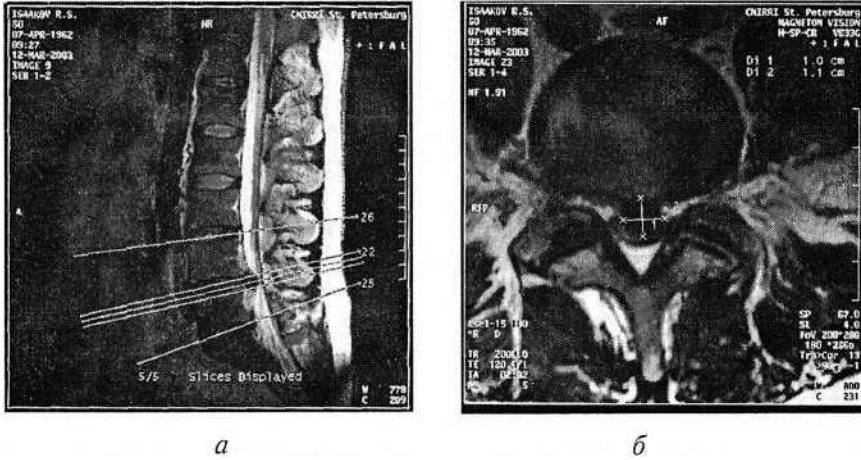


Рис. 177. Магнитно-резонансные томограммы поясничного отдела позвоночника. Определяется грыжа межпозвоночного диска L4—L5 со сдавлением дурального мешка и спинномозгового корешка L4 слева:  
*а* — реконструкция в сагиттальной плоскости; *б* — в горизонтальной (аксиальной)

Оперативное лечение пациентам с грыжами межпозвоночных дисков и дегенеративными стенозами позвоночного канала показано в тех случаях, когда комплексная консервативная терапия не имеет эффекта. Основными задачами хирургического вмешательства являются устранение компрессии невралжных элементов позвоночного канала, коррекция анатомических взаимоотношений и фиксация пораженных двигательных сегментов с применением транспедикулярной и костнопластической стабилизации позвоночника.



## Глава 14

# ОПУХОЛИ КОСТЕЙ И СУСТАВОВ

Кость имеет многотканевую структуру и в ней могут развиваться различные по своему гистогенезу опухоли. Различают доброкачественные и злокачественные опухоли костей. Злокачественные опухоли разделяют на первично костные и метастатические.

### **Международная классификация первичных опухолей костей и опухолеподобных заболеваний**

- I. Костеобразующие опухоли.
  1. Доброкачественные: остеома, остеоид-остеома, остеобластома.
  2. Злокачественные: остеогенная саркома, юкстакортикальная (паростальная) саркома.
- II. Хрящеобразующие опухоли.
  1. Доброкачественные: хондрома, остеохондрома, хондробластома, хондромиксоидная фиброма.
  2. Злокачественные: хондросаркома, юкстакортикальная хондросаркома, мезенхиматозная хондросаркома.
- III. Гигантоклеточная опухоль (остеобластокластома).
- IV. Опухоли костного мозга: саркома Юинга, ретикулосаркома, лимфосаркома, миелома.
- V. Сосудистые опухоли.
  1. Доброкачественные: гемангиома, лимфангиома, гломангиома.
  2. Промежуточные (неопределенные): гемангиоэндотелиома, гемангиоперицитома.
  3. Злокачественные: ангиосаркома.
- VI. Прочие соединительнотканнные опухоли.
  1. Доброкачественные: десмоидная фиброма, липома.
  2. Злокачественные: фибросаркома, липосаркома, мезенхимома, недифференцированная саркома.

VII. Прочие опухоли: хордома, адамантинома, неврилеммома (шваннома, невринома), нейрофиброма.

VIII. Неклассифицированные опухоли.

IX. Опухолоподобные поражения: хондроматоз костей, солитарная и аневризматическая киста, юкстакортикальная киста (внутрикостный гангион), метафизарный кортикальный дефект (неостеогенная фиброма), эозинофильная гранулема, фиброзная дисплазия, оссифицирующий миозит, бурая опухоль при гиперпаратиреозидизме.

### **Общие принципы диагностики**

Диагностика опухолевых заболеваний костей очень трудна из-за их полиморфное<sup>TM</sup>. Диагноз устанавливают на основании данных клинических, рентгенологических и патоморфологических исследований. Современный уровень диагностики включает компьютерную томографию, ангиографию, радиоизотопную диагностику (сцинтиграфия), магнитно-резонансную томографию, лабораторные исследования и др.

### **Основные принципы комплексного лечения первичных опухолей костей**

Выбор адекватного метода лечения первичных опухолей скелета осуществляют дифференцированно с учетом микроскопического строения опухоли, ее локализации, чувствительности к лучевой и химиотерапии.

Большинство доброкачественных опухолей костей требует хирургического лечения. Показания и противопоказания к оперативному лечению злокачественных опухолей зависят от гистологического строения, характера роста новообразования, степени его распространенности, анатомической локализации, общего состояния больного и других факторов.

Оперативные вмешательства подразделяют на две группы: сберегательные операции и ампутации или экзартикуляции (в том числе межлопаточно-грудная ампутация и межподвздошно-брюшное вычленение).

Принципы оперативных вмешательств включают: радикальный характер операции, возможно минимальный риск, абластичность, по возможности сохранение конечности без нарушения функции.

Хирургическое лечение злокачественных опухолей, как правило, проводят в комплексе с химиотерапией и лучевой терапией. В некоторых случаях эти методы лечения следует рассматривать как основные, например, при неоперабельных опухолях. Возможности клинического применения противоопухолевых препаратов находятся в прямой зависимости от локализации и стадии развития опухолевого процесса, гистологической структуры опухоли, особенностей организма больного. Наиболее часто используют высокие дозы метатрек-

сата, комбинацию БЦД (блеомицин, циклофосфан и дактиномицин) и адриамицин и др.

Лучевую терапию как самостоятельный метод лечения сарком костей применяют редко в связи с низкой радиочувствительностью ряда первичных костных новообразований скелета. Наибольшее значение этот метод имеет как один из компонентов комплексной терапии в сочетании с хирургическим вмешательством или химиотерапевтическим воздействием.

Облучение наиболее эффективно при лечении саркомы Юинга и ретикулосаркомы кости, для которых характерна высокая чувствительность к радиации. Также чувствительны к лучевой терапии саркомы мягких тканей. Применение адьювантной лучевой терапии после экономных оперативных вмешательств позволяет повышать частоту благоприятных результатов лечения. Для сведения к минимуму риска возможного пропуска зон местного распространения опухоли часто используют большие поля облучения. Поля облучения, как правило, захватывают здоровые ткани примерно в 10 см выше и ниже области предполагаемой резекции.

## КОСТЕОБРАЗУЮЩИЕ ДОБРОКАЧЕСТВЕННЫЕ ОПУХОЛИ

*Остеома.* По строению костной ткани остеомы подразделяют на губчатые, компактные и смешанные. Опухоли из компактной костной ткани чаще поражают кости черепа, губчатые и смешанные — длинные трубчатые кости. Остеома имеет широкое основание, наружная ее часть представляет собой как бы продолжение компактного слоя пораженной кости.

Опухоль поражает только одну кость, увеличивается медленно и редко достигает больших размеров. Клиническое течение благоприятное, болевой синдром наблюдается редко. Опухоль, располагающаяся в области костей черепа, нередко видна при внешнем осмотре. В области длинных трубчатых костей опухоль бывает в виде веретенообразного утолщения и ее легко пропальпировать.

По обзорной рентгенограмме можно определить губчатую, компактную или смешанную структуру остеомы и степень ее отграничения от окружающих тканей. Микроскопически компактная и губчатая остеомы представлены дифференцированной костной тканью. Дифференциальный диагноз необходимо проводить с костно-хрящевым экзостозом, гиперостозом, фиброзной дисплазией.

*Лечение.* Появление боли, увеличение размеров опухоли являются показаниями к операции — радикальному удалению опухоли вместе с основанием в пределах здоровой костной ткани.

*Остеоид-остеома.* Доброкачественная опухоль остеогенной природы. Образуется остеоид в центральных и склероз — в прилежащих ее отделах. Наблюдается в возрасте от 5 до 25 лет. Опухоль локализуется в компактном слое диафиза бедренной или большеберцовой костей. Чаще поражает кости нижней конечности, но может также поражать

тела позвонков и ребра. Процесс, как правило, монооссальный и локализуется в кортикальном или губчатом слое кости.

Морфологически опухоль представляет ткань красного или серо-красного цвета, округлой формы с очагом деструкции до 1 см, вокруг нее костная ткань склерозирована. Микроскопически центр опухоли образован естественной тканью с переплетающимися волокнами остеоида, которые подвергаются обызвествлению и превращаются в костные пластинки различной формы. В ткани опухоли обнаруживают большое число клеток типа остеобластов и остеокластов, покрывающих вновь образованные остеоидные и молодые костные пластинки. Разновидностью остеоид-остеомы следует считать остеобластому (гигантская остеоид-остеома) диаметром 4—5 см, которая поражает губчатое вещество тел позвонков, ребер, костей кисти, стопы, а также таза (подвздошная кость). Остеобластома зоны склероза не имеет.

*Клиническая картина.* Ведущим симптомом является боль, особенно выраженная по ночам. При губчатых остеоид-остеомах интенсивность болевого синдрома менее выражена, чем при кортикальных. В случае поражения эпифизов могут возникать суставные боли. Иногда определяются припухлость и болезненность при давлении. Одним из характерных клинических симптомов остеоидной остеомы является купирование боли приемом салицилатов. Со стороны периферической крови отклонений от нормы нет.

На рентгенограммах выявляют участок просветления в кости — «гнездо», окруженный ободком склерозированной костной ткани. Очаг располагается в кортикальном слое, имеет вид веретенообразного утолщения и уплотнения кортикального слоя из-за костеобразования за счет периоста. В толще уплотнения очаг просветления округлой формы (в диаметре до 1 см). Опухоль в губчатой костной ткани имеет вид небольшого очага просветления округлой формы, окруженного склерозом. При сцинтиграфии и ангиографии соответственно отмечают накопление радиоактивного вещества или гиперваскуляризацию. Течение остеоид-остеомы длительное и доброкачественное.

Дифференциальный диагноз чаще проводят с воспалительными заболеваниями, такими как абсцесс Броди, склерозирующий остеомиелит Гарре, иногда с туберкулезным поражением костей, а также с остеогенной саркомой и саркомой Юинга.

*Лечение* заключается в радикальном хирургическом удалении «гнезда» опухоли и прилежащей зоны склероза единым блоком.

*Остеобластома* представляет редкую форму опухоли, состоящую из остеоидной и костной ткани. При микроскопии определяют остеобластическую соединительную ткань с очагами остеобластов, между ними имеются костные балки и обширные участки остеоида.

Опухоль чаще встречается у женщин в возрасте 15—25 лет. Наиболее частой локализацией опухоли является позвоночник, где выявляют до 40% всех остеобластом скелета, значительно реже остеобластомы поражают бедренную, большеберцовую и плечевую кости (до 30%).

*Клиническая картина.* Боль носит постоянный характер, не зависит от времени суток, более часто отмечается в покое и уменьшается или исчезает на некоторое время после приема анальгетиков. При локализации

зации в позвоночнике боль носит иррадиирующий характер, отмечается ограничение подвижности позвоночника, сглаженность лордоза, локальная болезненность в зоне поражения. При пальпации определяют утолщение кости.

При рентгенографии наиболее часто выявляют неомогенное ограниченное поражение кости с трабекулярным рисунком, сочетающееся со склерозом.

Дифференциальную диагностику следует проводить с остеогенной саркомой, хондросаркомой, реже — с остеобластокластомой.

*Лечение.* Радикальное удаление опухоли. Применяют краевую резекцию с костной ауто- или аллогенной пластикой образовавшегося дефекта.

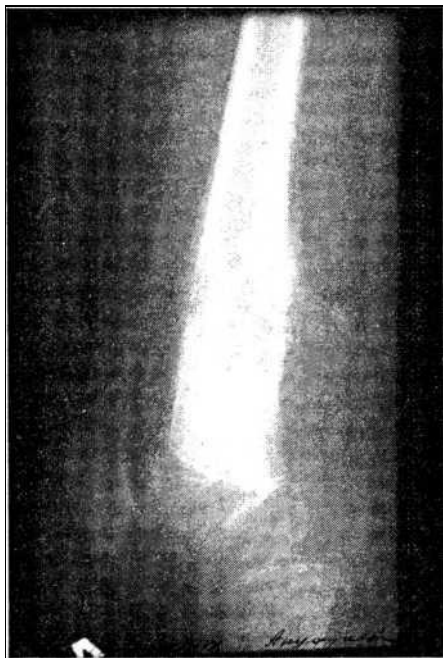
### ЗЛОКАЧЕСТВЕННЫЕ КОСТЕОБРАЗУЮЩИЕ ОПУХОЛИ

*Остеогенная саркома.* Эта опухоль является одним из самых злокачественных новообразований и составляет до 80% всех злокачественных опухолей костей. Она исходит из собственной костной ткани. Микроскопически представлена недифференцированными или малодифференцированными мезенхимными клетками. Рентгенологически различают остеолитическую, остеобластическую и смешанную формы саркомы. При первой форме преобладают процессы разрушения кости, при второй — развиваются типичная и атипичная костные ткани.

*Клиническая картина.* Опухоль наблюдается в возрасте от 10 до 30 лет, причем в два раза чаще у мужчин, чем у женщин. Наиболее частой локализацией остеогенной саркомы являются метаэпифизарные отделы длинных костей. Чаще поражается бедренная кость, затем большеберцовая, плечевая и реже — другие. Остеогенная саркома отличается быстрым ростом и может достигать больших размеров. Рано возникает боль. Она постепенно нарастает и становится нестерпимой. На фоне ночной боли появляется бессонница, ухудшается аппетит и больные быстро худеют. При осмотре определяется опухоль плотной консистенции, расположенная около сустава (чаще коленного) и связанная с костью. Кожа над опухолью имеет хорошо выраженную венозную сосудистую сеть. Регионарные лимфатические узлы, как правило, не увеличены.

При рентгенологическом исследовании устанавливают наличие опухоли, не имеющей четких границ и располагающейся в кости и мягких тканях. Опухолевая ткань разрушает кость, отслаивая и раздражая надкостницу, которая образует игольчатые спикеры и «периостальный козырек» или треугольник Кодмана на границе наружного дефекта кортикального слоя кости и внекостного компонента опухоли (рис. 178). При остеолитической форме саркомы быстро формируется кратерообразный дефект кости. Дальнейшее прогрессирование опухоли приводит к полному разрушению метаэпифиза. Остеобластическая форма саркомы не сопровождается значительной деструкцией костной ткани.

Прогноз при остеогенной саркоме неблагоприятный. Болезнь приводит к смерти вследствие гематогенного метастазирования.



**Рис. 178.** Рентгенограмма бедренной кости 11-летнего ребенка. Остеогенная саркома с типичным игольчатым радиарным рисунком (спикулы) надкостничных опухолевых разрастаний

*Лечение* комплексное. Проводят лучевую и химиотерапию. К ампутации прибегают не только, чтобы спасти жизнь, но чтобы избавить больного от мучительной боли. Несмотря на рано проведенную биопсию, ампутацию метастазирование опухоли распространяется в легкие и головной мозг. В последнее время возобновился интерес к сохраняющим конечность операциям — сегментарным резекциям с последующей костной пластикой или эндопротезированием. По данным разных авторов, после проведенного комплексного лечения пятилетняя выживаемость составляет от 35,5 до 60%.

*Юстакортикальная (паростальная) саркома.* Этот вид саркомы наблюдается довольно редко, составляя 4—5% среди истинных остеогенных сарком. Возраст больных от 12 до 30 лет. Наиболее часто поражает дистальный конец бедренной кости, реже плечевую,

большеберцовую кости, фаланги и пястные кости. Опухоль исходит из надкостницы и растет вокруг кости в виде склерозирующих масс. При микроскопии выявляют картину полиморфной саркомы, представленной атипичными клетками веретенообразной формы.

*Клиническая картина.* Общее состояние больных в течение многих лет остается удовлетворительным (до 8—9 лет), без токсических и других общих проявлений. Тяжелое прогрессирующее течение возникает в терминальном периоде. У больных отсутствует выраженный болевой синдром и обычно к врачам обращаются при появлении ограничения подвижности в суставе, а также по поводу видимой глазом или прощупываемой, неподвижной и каменной плотности опухоли. При пальпации опухоль безболезненная. Такое своеобразное клиническое течение опухоли объясняет ее позднюю диагностику.

Рентгенологически устанавливают поражение опухолью метафиза и значительного участка диафиза. Контуры опухоли, окружающей кость, имеют вид крупных бугров с четко отграниченной поверхностью, имеющей форму отдельных шаров или полушарий. При ускорении роста опухоли контуры ее становятся расплывчатыми. Костные напластования плотны, дают интенсивную тень, однородны и бесструктурны. В отдельных местах напластования разделены тонкими полосками, идущими в разные стороны. Часто вдоль метафиза расположена про-

дольная полоска, отделяющая опухоль от кости. Кость не поражается. Кортикальный слой несколько утолщен. Опухоль дает метастазы в легкие.

*Лечение.* В зависимости от локализации и распространенности могут быть выполнены: сегментарная резекция (резекция суставного конца кости), аллопластика дефекта или эндопротезирование, тотальное удаление кости и индивидуальное эндопротезирование, ампутация или экзартикуляция (когда выполнение сохранной операции технически невозможно).

## ХРЯЩЕОБРАЗУЮЩИЕ ОПУХОЛИ

*Хондрома.* Относительно часто встречающаяся доброкачественная опухоль, состоящая из хрящевой ткани. Возникает чаще в детском и юношеском возрасте, но иногда и у взрослых (30—40 лет). В зависимости от расположения опухоли могут быть внутрикостными (энхондрома) и внекостными (экхондрома). В большинстве случаев поражаются фаланги пальцев, пястные и плюсневые кости, реже — ребра, грудина и кости таза. В коротких костях хондрома располагается в диафизе и эпифизе, в длинных костях — в метафизе. Процесс, как правило, поражает несколько костей.

*Клиническая картина.* При неосложненном течении хондромы дают мало клинических симптомов, что связано с ее очень медленным ростом. Наличие боли без патологического перелома должно настораживать в плане возможной малигнизации. При дальнейшем росте опухоли нарушают функцию и вызывают деформацию.

При рентгенологическом исследовании опухоль шарообразной или слегка овальной формы. Она располагается в кости центрально, распирая ее изнутри или эксцентрично, захватывая только кортикальный слой и выступая в мягкие ткани.

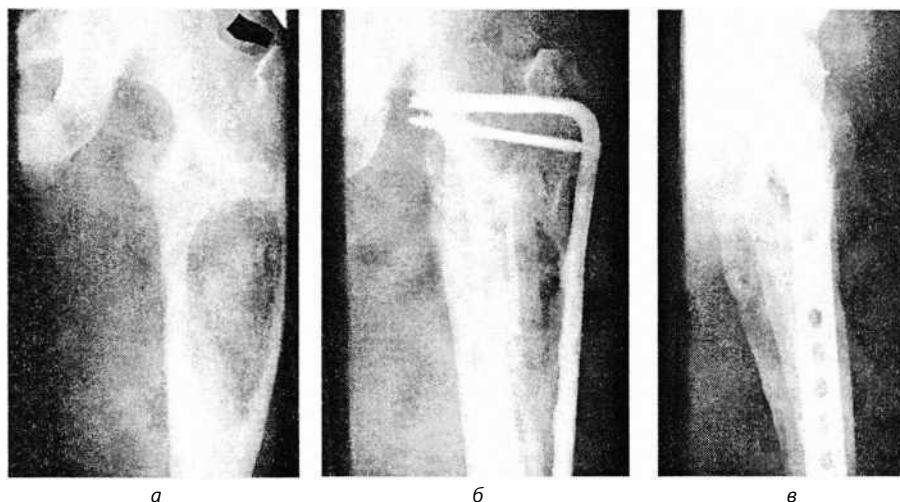
*Классификация.* Выделяют (М. В. Волков) три типа энхондром: без обызвествления хрящевых масс (I тип), смешанные, с участками обызвествления (II тип), с преобладанием обызвествления (III тип).

Рентгенологически при I типе определяют участок просветления, обусловленного скоплением хрящевых клеток, при II типе — на фоне просветления располагаются известковые включения, при III — определяют очаг деструкции, заполненный известковыми вкраплениями. Периостальные наслоения отсутствуют.

Хондрома имеет склонность к озлокачествлению и может переходить в хондросаркому. Особенно часто озлокачествлению подвергаются хондромы больших размеров, располагающиеся в длинных костях, костях таза, ребрах, позвоночнике. При этом боль усиливается, нарастают явления деструкции кости, кортикальный слой разрушается, теряет непрерывность и гладкие контуры.

Дифференциальный диагноз проводят с остеобластокластомой, реже фибромой кости.

*Лечение.* Опухоль удаляют в пределах здоровой костной ткани. Рецидивные опухоли требуют более широких абластических операций, т. к. имеется риск малигнизации. В последние годы в практику при лечении



а

б

в

Рис. 179. Рентгенограммы верхней трети бедренной кости:  
 а— обширная хондрома, угроза патологического перелома; б, в— перестройка костных трансплантатов после резекции опухоли на протяжении и остеосинтеза углообразной пластиной (срок наблюдения 4 года)

больных с обширными доброкачественными опухолями костей внедрена методика (В. С. Дедушкин, В. М. Шаповалов), включающая резекцию опухоли на протяжении, костную ауто- и аллопластику образовавшегося дефекта массивными трансплантатами и внутренний остеосинтез нестандартными индивидуально подобранными пластинами. При этом винты проводят не только через концы отломков, но и через трансплантаты (рис. 179). Данная методика не предусматривает ношение громоздкой гипсовой повязки, а также внешний остеосинтез аппаратами. Длительные сроки наблюдения (7—10 лет) подтверждают эффективность метода (ранняя опорная дозированная нагрузка, отсутствие атрофии мышц и контрактур, оптимизация перестройки трансплантатов).

**Хондробластома.** Относительно редкая опухоль, поражающая детей и подростков. Опухоль локализуется в проксимальных эпифизах плечевой, большеберцовой и бедренной костей. Располагается внутрикостно и возникает из элементов эпифизарного росткового хряща. Микроскопически она состоит из однотипных округлых или полигональных клеток. Среди клеток обнаруживаются слабо базофильное гомогенное основное вещество и островки молодого, богатого клетками хряща с базофильным или оксифильным основным веществом.

**Клиническая картина.** Больных беспокоит боль в ближайшем суставе, которая усиливается при нагрузках и в ночное время, иногда появляются припухлость, явления синовита, характерно раннее развитие контрактур.

На рентгенограммах определяют очаг разрушения кости с неровными краями, имеющий крапчатый рисунок вследствие наличия в ткани опухоли участков обызвествления. Очаг деструкции располагается экс



центрично, вблизи кортикального или субхондрального слоя. Эндостальная и периостальная реакция выражена слабо.

Дифференциальный диагноз проводят с туберкулезным оститом, остеобластокластомой, хондромой, хондросаркомой и остеогенной саркомой.

*Лечение.* Если возможно, выполняют частичную краевую резекцию с костной ауто- или аллопластикой, при обширном поражении — удаляют суставной конец кости с последующим эндопротезированием. При рецидивировании и малигнизации выполняют ампутацию.

**Остеохондрома** отличается от остеомы тем, что, кроме костной, содержит еще и хрящевую ткань. Хрящевая ткань покрывает поверхность опухоли в виде «шляпки», а также располагается островками в костном массиве опухоли. Остеохондрома очень редко бывает множественной. Она обычно локализуется в метафизарных отделах плечевой, большеберцовой и малоберцовой костей, но возможна и другая локализация.

*Клиническая картина.* Остеохондрома часто протекает бессимптомно. Обычно ее диагностируют, когда уже появляется болевой синдром и нарушается функция конечности, а опухоль достигает значительных размеров.

При рентгенологическом исследовании определяется опухоль на широкой ножке, возвышающаяся над костью в виде цветной капусты. Поверхность ее бугристая, но контуры отчетливые. Среди костной ткани видны небольшие участки просветления и очажки обызвествления в хрящевом компоненте опухоли. Остеохондрома очень редко бывает множественной.

Течение доброкачественное, однако возможно озлокачествление. Малигнизация обычно наступает поздно, через многие годы доброкачественного течения. Этому нередко способствуют травма или нерадикальное хирургическое лечение.

*Лечение.* Опухоль удаляют вместе с ножкой в пределах здоровой костной ткани.

**Хондромиксоидная фиброма.** Редко встречающаяся, медленно растущая опухоль, поражает детей старшего возраста. Чаще всего опухоль локализуется в проксимальных метафизах большеберцовой и малоберцовой костей, реже — в бедренной, плечевой, подвздошной и пяточной костях, а также в ребрах. В процессе роста опухоль обычно нарушает структуру кортикального слоя, образуя выпячивание на поверхности кости. От губчатой костной ткани ткань опухоли белого, желтого или бурого цвета отделена склерозированной костью. Плотная и упругая, она напоминает хрящ, но без голубоватого блеска, характерного для хондромы.

Микроскопически хондромиксоидная фиброма состоит из хрящеобразующей соединительной ткани, проявляющей хондронные и миксоидные черты.

*Клиническая картина.* Больных беспокоит слабо выраженный болевой синдром, который прогрессивно усиливается с ростом опухоли. Опухоль может быть обнаружена пальпацией в виде небольшого утолщения кости.

Рентгенологически определяют эксцентрически расположенные просветления овальной формы в области метафиза или эпифиза. Кортикальный слой кости истончен, вздут. Длинная ось опухоли совпадает с продольной осью кости. Иногда кроме губчатого вещества опухоль может разрушать и кортикальный слой, образуя узуры.

Дифференциальный диагноз проводят с остеобластокластомой, аневризальной кистой, энхондромой, хондробластомой, монооссальной формой фиброзной дисплазии.

*Лечение.* Краевая или сегментарная резекция в пределах здоровых тканей, костная ауто- или аллопластика дефекта или эндопротезирование.

*Хондросаркома.* Хондросаркома может развиваться как первичная злокачественная опухоль и как вторичная в результате озлокачествления доброкачественной хрящевой опухоли или диспластического процесса. Локализуется в проксимальных отделах длинных костей, тазовых костях, ребрах и грудине. Течение опухоли может быть длительным (5—10 лет).

*Первичная хондросаркома.* По степени зрелости различают хондросаркомы высокой, средней и низкой зрелости. Хондросаркома отличается от доброкачественной хрящевой опухоли обилием клеточных элементов, разнообразных по величине и самих клеток, и их ядер. Множественные митозы обычно наблюдаются только в длительно существующих хондросаркомах. Васкуляризация опухоли наиболее выражена в хондросаркомах, склонных к метастазированию. Первичные хондросаркомы чаще развиваются у лиц старше 50 лет. Они протекают медленно; боли появляются, если опухоль больших размеров. Хондросаркомы, в отличие от остеогенных сарком, длительное время (в течение 4—5 лет) не дают метастазов.

*Клиническая картина* характеризуется теми же признаками, что и при других первичных злокачественных опухолях костей (боль, опухоль, нарушение функции). Вместе с тем имеет значение и локализация опухоли в кости (центральная и периферическая формы). При центральной форме сначала появляется боль, опухоль, как первый признак, отмечается реже, в основном при периферическом варианте.

Рентгенологически центральные высокодифференцированные хондросаркомы проявляются в виде одиночного очага деструкции неправильной формы, кость вздута и утолщена, веретеновидно деформирована, корковый слой истончен, структура опухоли ячеисто-трабекулярная с наличием очагов обызвествления. При низкодифференцированных опухолях деструкция имеет мелкоочаговый размытый характер, процесс распространяется на значительном протяжении по длинной оси кости.

*Лечение* зависит от формы хондросаркомы и направлено на радикальное хирургическое удаление опухоли в пределах здоровых тканей.

Прогноз — при радикальном лечении процент 5-летней выживаемости колеблется от 15 до 76,4%.

*Вторичная хондросаркома.* Опухоль развивается на основе предшествующих доброкачественных хрящевых опухолей и хондродисплазий. Наиболее склонны к малигнизации хондромы, костно-хрящевые экзо-

стоzy, очаги дисхондроплазии (болезнь Олье) и сосудисто-хрящевой дисплазии (болезнь Маффуччи), описаны случаи возникновения опухоли на фоне остеомиелита. Начало озлокачествления обычно установить трудно, оно чаще всего проявляется заметным усилением болевого синдрома и бурным ростом. Рентгенологически — быстрым нарастанием деструкции, разрушением коркового слоя, появлением периостальных наслоений.

Метод выбора при лечении — широкая резекция пораженного отдела кости.

Прогноз при лечении хондросарком зависит от формы опухоли (первичная или вторичная), степени ее морфологической зрелости.

### ГИГАНТОКЛЕТОЧНАЯ ОПУХОЛЬ

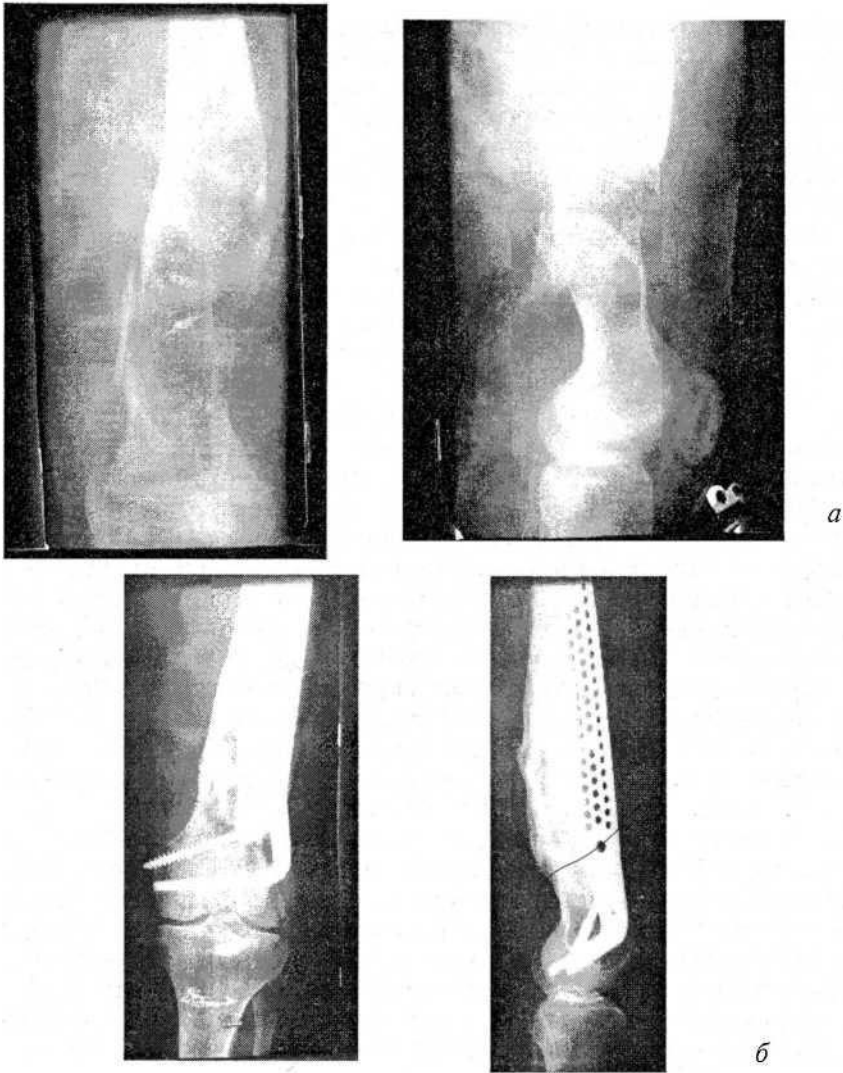
Эта опухоль (остеобластокластома, бурая опухоль) является истинной бластомой, способна перерождаться в злокачественную опухоль и давать метастазы. Она развивается из костеобразовательной мезенхимы и основными структурными элементами ее являются атипичные остеобласты и остеокласты. Остеокласты образуют гигантские многоядерные клетки. Из-за гистологической структуры гигантоклеточную опухоль называют остеобластокластомой. Опухоль имеет эмбриональный тип кровообращения. В ней наблюдается незамкнутая сеть капилляров, и эритроциты медленно передвигаются по межклеточным пространствам. Длительное пребывание эритроцитов в межклеточных пространствах приводит к их гибели и образованию гемосидерина, что придает ей бурую окраску.

Заболевают лица преимущественно в возрасте от 20 до 40 лет. Локализация опухоли — эпиметафизарные отделы, чаще бедренной, большеберцовой и лучевой костей. Как правило, страдает одна кость. Исключение составляет одновременное поражение бедренной и большеберцовой костей, головки бедренной и подвздошной костей, когда опухоль прорастает связки и переходит по ним из одной кости в другую.

*Клиническая картина.* Больных беспокоит ноющая боль в области опухоли. Пораженный отдел сегмента конечности увеличен в объеме. Кожа над опухолью с выраженным сосудистым рисунком. Можно пропальпировать плотное, умеренно болезненное образование и ощутить «пергаментный хруст». Нередко возникает нарушение функции сустава, вблизи которого локализуется опухоль. Иногда в зоне деструкции кости возникают патологические переломы.

Выделяют следующие формы остеобластокластом: доброкачественная форма со спокойным течением (рентгенологически — ячеистая форма), с агрессивным течением (рентгенологически — литическая форма); рецидивная форма; злокачественная форма (первично-злокачественная и вторично-злокачественная). /

При ячеистой форме остеобластокластомы опухоль поражает эпиметафизарный отдел кости, разрушает ростковую зону, имеет мелкоячеистую структуру и истонченный кортикальный слой, что нередко приводит к патологическому перелому (рис. 180).



**Рис. 180.** Рентгенограммы нижней трети бедренной кости:  
*a* — патологический перелом на почве остеобластокластомы; *б* — перестраивающиеся  
 костные алло-  
 и ауто трансплантаты после резекции опухоли на протяжении и остеосинтеза пластиной

Литическая форма опухоли также поражает метаэпифизарный отдел, но не имеет четких границ и мелкоячеистой структуры — костный рисунок опухоли размыт.

В результате нерадикального лечения могут возникнуть рецидивы, а нередко — малигнизация опухоли с последующим метастазированием. К этому особенно склонны литические формы гигантоклеточной опухоли. Клиническими признаками малигнизации остеобластокластомы являются резкое усиление боли и быстрый рост опухоли. Иммобилиза-

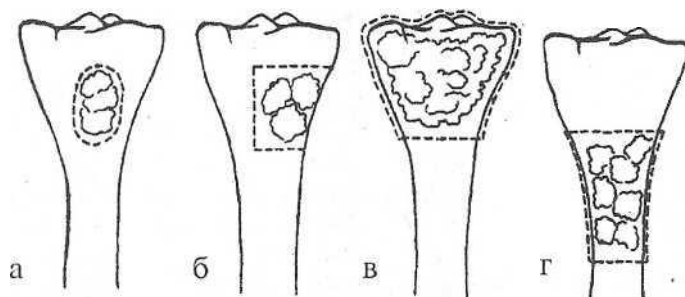


Рис. 181. Варианты резекции доброкачественных опухолей:  
 а — экскохлеация; б — краевая резекция; в — резекция суставного конца;  
 г — резекция на протяжении

ция конечности не уменьшает болевого синдрома. Рентгенологически выявляются «прорыв» костной «скорлупы» и распространение опухоли в мягкие ткани. Наиболее важными гистологическими признаками являются полиморфизм стромы опухоли и наличие митозов.

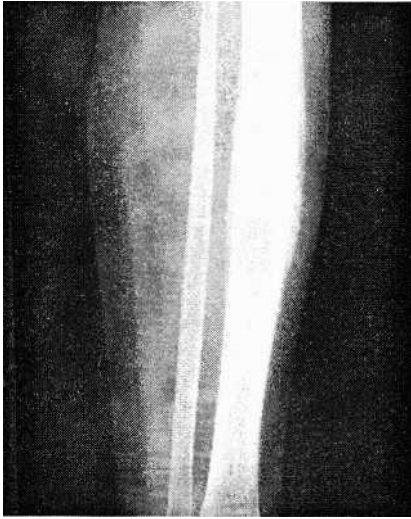*Лечение.* Радикальное оперативное удаление опухоли. При ограниченных поражениях — краевая резекция, при распространенном поражении суставного конца его полностью удаляют (рис. 181). Образовавшиеся дефекты костной ткани замещают ауто- и аллотрансплантатами. После резекции суставного конца выполняют эндопротезирование, в случае малигнизации опухоли — ампутацию.

## ОПУХОЛИ КОСТНОГО МОЗГА

*Саркома Юинга.* Опухоль известна также под названиями «эндотелиальная миелома», «лимфангиоэндотелиома». Мужчины болевают в два-три раза чаще женщин. Наиболее часто опухоль наблюдается в возрасте до 20 лет. Поражаются длинные трубчатые кости, в основном большеберцовая, затем бедренная, плечевая, локтевая и малоберцовая. Нередко опухоль возникает в плоских костях, и в частности в костях черепа. Характерным признаком опухоли является ее способность давать множественные метастазы в скелет, а также в легкие.

Микроскопическим признаком саркомы Юинга является однотипность ее клеток с гиперхромными овальными или округлыми ядрами, занимающими почти всю клетку. В опухоли нередко имеются полости, содержащие кровь и ограниченные не соединительнотканными, а непосредственно опухолевыми клетками.

*Клиническая картина.* Заболевание начинается без видимых причин, хотя некоторые больные указывают на перенесенную травму. Вначале появляется тупая ноющая боль. Она постепенно усиливается и может носить интенсивный характер. Характерна субфебрильная температура тела (37,5—37,8° С). В крови определяют лейкоцитоз и увеличение скорости оседания эритроцитов. Каких-либо заметных местных проявлений обычно нет. Однако со временем появляется быстро увеличивающаяся в размерах опухоль, боль усиливается, больные худеют. Очень



**Рис. 182.** Рентгенограмма голени восьмилетнего ребенка. Саркома Юинга

рано происходит метастазирование опухоли в другие кости и внутренние органы.

При рентгенологическом исследовании в ранних стадиях заболевания можно определить расширенный костномозговой канал, который затем сужается или совсем исчезает. Компактная кость разрыхляется и расслаивается на ряд параллельных пластинок (по типу шелухи лука). Происходит утолщение диафиза пораженной кости за счет периостальных наслоений (рис. 182).

Опухоль Юинга всегда ведет к смерти, но течение ее более длительное (до 5—9 лет), чем при остеогенной саркоме.

*Лечение.* Опухоль и ее метастазы очень чувствительны к лучевой и химиотерапии и их комбинации. Под влиянием курса терапии опухоль пол-

ностью исчезает, боли проходят, самочувствие больных улучшается, однако через некоторое время опухоль вновь рецидивирует и дает новые метастазы. Повторные курсы лучевой и химиотерапии могут продлить жизнь больного.

**Ретикулосаркома.** Опухоль, как и саркома Юинга, развивается из элементов костного мозга, но отличается более длительным течением без генерализации процесса, более благоприятным прогнозом. Ретикулосаркома встречается у мужчин в 2 раза чаще, чем у женщин. Возраст больных разнообразный, но преимущественно это третье и пятое десятилетие жизни. Чаще всего поражаются проксимальный эпиметафиз большеберцовой кости, дистальный и проксимальный эпиметафизы бедра, реже — кости таза и позвоночник.

Морфологически определяется однообразный клеточный состав — масса ретикулярных клеток, протоплазма которых обычно бледно окрашивается. Часто видны фигуры митозов.

*Клиническая картина.* Общее состояние больных удовлетворительное, наблюдается умеренная боль, усиливающаяся по ночам. Временами болевой синдром уменьшается. При осмотре больных отмечают припухлость в области поражения и болезненность при пальпации.

При рентгенологическом исследовании в начальный период заболевания определяют нечетко ограниченный очаг деструкции округлой или овальной формы. Структура губчатого вещества на месте опухолевой инфильтрации то пятнистая, мраморная, то своеобразно ноздреватая. Корковое вещество рассасывается изнутри, периостальные наслоения отсутствуют. Ретикулосаркома часто метастазирует в другие кости (позвоночник, кости таза, черепа, лопатку, бедро, плечо и др.).

*Лечение.* Ретикулосаркома высокочувствительна к рентгеновским лучам. Рациональная рентгенотерапия позволяет продлить жизнь больных до 10 лет. Хирургическое лечение считают малооправданным и используют при неэффективности лучевой и химиотерапии.

**Миелома (плазмоцитома).** Новообразование рассматривают как проявление миеломной болезни (болезнь Рустичко—Калера) и как самостоятельную опухоль. Чаще всего она встречается у мужчин в возрасте 40—70 лет. Заболевание характеризуется злокачественным увеличением количества клеток костного мозга — плазмоцитов.

*Классификация.* Миеломная болезнь клинико-рентгенологически протекает в виде множественно очаговой (множественно узловой) формы, диффузно-паротической, склеротической и солитарной (изолированной). При диффузной форме разрушение кости менее заметно, поражение проявляется в виде системного остеопороза и понижения прочности костей, что нередко приводит к патологическим переломам. Солитарная форма встречается редко и чаще всего поражает кости таза (крыло подвздошной кости), позвоночник, ребра и кости свода черепа, реже — проксимальные отделы плечевой и бедренной костей. При очаговой форме образуются отдельные очаги ограниченного остеолитического характера.

*Клиническая картина.* Больных беспокоит распространенная боль неопределенной локализации, которая носит постоянный характер, но иногда наблюдаются ремиссии. Характерной является альбуминурия с непостоянным присутствием в моче белка Бенс-Джонса. Клинический диагноз подтверждается исследованием костного мозга, полученного при пункции грудины (большое содержание плазматических клеток).

При рентгенологическом исследовании больных с диффузной формой миеломы можно выявить системный остеопороз. Солитарную миелому рентгенологически выявляют в двух формах: деструктивный крупный костный дефект, четко отграниченный от окружающих тканей, и крупное кистозное или ячеистое образование. Реактивного склероза в окружности солитарной опухоли не бывает. Множественные очаги поражения обычно выявляют в костях черепа, таза, позвоночнике, ребрах и других костях в виде множественных округлых дефектов диаметром от нескольких миллиметров до 1—2 см и больше, напоминающие отверстия, пробитые пробойником.

*Лечение* при солитарной форме миеломы оперативное — радикально удаляют очаг на фоне специфического лечения. При наличии одиночных очагов поражения с выраженным мягкотканым компонентом, обуславливающим сдавление нервных стволов, проводят курс лучевой терапии суммарной дозой 40-60 Гр (грей). При распространенной миеломе применяют различные схемы полихимиотерапии с использованием современных противоопухолевых препаратов (мелфалан, винкристин, рубомицин и др.) в сочетании со стероидными гормонами (преднизолон) и протекторами костной ткани из группы бифосфонатов (эпидронат, алендронат).

Дозы препаратов, продолжительность курсов и интервалов между ними подбирают индивидуально. Общая длительность лечения до ремиссии может составлять около года.

## СОСУДИСТЫЕ ОПУХОЛИ

### **Доброкачественные сосудистые опухоли**

*Гемангиома.* Доброкачественная сосудистая опухоль костей. Наблюдается в любом возрасте, одинаково часто у мужчин и женщин. Чаще локализуется в нижнегрудных и поясничных позвонках, реже — в костях черепа и совсем редко — в длинных костях. Различают два вида гемангиомы: кавернозную и плексиформную (лучистую).

*Клиническая картина.* Опухоль может протекать бессимптомно. Ее обнаруживают случайно при рентгенологическом исследовании. Увеличенный в размерах позвонок иногда оказывает давление на спинной мозг и вызывает явления компрессионной миелорадикулопатии.

При рентгенологическом исследовании определяется бочкообразная деформация тела пораженного позвонка, «талия» тела теряется. В основе этих изменений лежит экспансивный рост гемангиомы. В губчатом веществе тела позвонка выявляются вертикально расположенные костные пластинки. Межпозвонковые диски не поражаются. Течение костной гемангиомы очень длительное, доброкачественное.

*Лечение.* Гемангиомы чувствительны к лучевой терапии. Возможно и хирургическое лечение, однако это связано с опасностью массивного кровотечения.

*Лимфангиомы костей.* Встречаются редко. Кроме костной ткани, опухоль захватывает соседние мягкие ткани. Рентгенологически их выявляют в виде обширного гомогенного и бесструктурного дефекта костной ткани.

### **Промежуточные сосудистые опухоли**

*Гемангиоэндотелиома.* Опухоль встречается редко, исходит из сосудов костного мозга и состоит из эндотелиальных клеток. Наряду с длительным доброкачественным течением встречаются также и злокачественные прогрессирующие формы. Опухоль поражает позвонки, ребра, кости черепа, таза, а также проксимальный конец бедренной кости.

*Клиническая картина.* При осмотре и пальпации можно определить пульсацию опухоли, а при выслушивании определяют ритмичный шум. Вместе с костями часто поражаются и окружающие мягкие ткани.

Рентгенологическая картина разнообразная, поверхность кости имеет вздутие, исходящее изнутри, очаг деструкции чаще многокамерный, перегороден костными перемычками, иногда опухоль может иметь кистовидное строение.

## СОЕДИНИТЕЛЬНОТКАННЫЕ ОПУХОЛИ

**Доброкачественные соединительнотканые опухоли** *Десмоидная фиброма.* Возникает на основе мышечно-апоневротических и фасциальных структур. Десмоид обладает склонностью к многократному рецидивированию после оперативных вмешательств, никогда



не метастазирует. Локализация — верхняя конечность (предплечье, плечо, кисть), нижняя конечность (голень, бедро, стопа), грудная клетка, область таза.

*Клиническая картина.* Десмоид — это плотная малоподвижная безболезненная опухоль, не сопровождающаяся изменениями собственно кожи. В некоторых случаях возможно наличие одного или нескольких узлов, расположенных рядом или на расстоянии.

Рентгенологическое исследование малоинформативно, поскольку поражение кости происходит вторично при продолжающемся росте опухоли.

Микроскопически десмоид представлен удлинненными веретенообразными клетками, окруженными пояском коллагена.

*Лечение.* Обширное иссечение окружающих тканей и пораженной кости на протяжении.

*Липома.* Редко встречающаяся доброкачественная опухоль из зрелой жировой ткани. Мягкотканые липомы могут поражать кость вторично за счет давления или инвазии, вызывая деформации. Параостальная липома исходит из субпериостальной ткани и деформирует кость в результате давления или периостальной реакции. Внутрикостная липома вздувает кость изнутри. Липосаркома является редкой, но истинной злокачественной опухолью, которая дает значительную деструкцию кости и отдаленные метастазы.

Липомы кости диагностируют в различных возрастных группах, но несколько чаще в четвертом десятилетии жизни у мужчин. Почти в 60% опухоль поражает метаэпифизы длинных костей, наиболее часто кости голени, реже — ребра, плечевую кость, кости предплечья.

*Клиническая картина.* Клиническая симптоматика липом бедна и нередко опухоль является случайной находкой. Рентгенологическая картина характеризуется наличием очага деструкции трабекулярного характера.

*Лечение.* Липомы лечат оперативно — кюретаж или краевая резекция очага поражения. Рецидивы не возникают.

**Злокачественные соединительнотканые опухоли Фибросаркома.** Опухоль наблюдается очень редко, как правило, в среднем возрасте. В зависимости от расположения относительно кости выделяют костномозговую (центральную), периостальную, параостальную и капсулированную формы. Наиболее часто диагностируют периостальную (периферическую) фибросаркому, которая исходит из наружного волокнистого слоя надкостницы. Растет экспансивно и относительно долго остается укрытой плотной капсулой. Метастазы в легкие встречаются сравнительно редко.

*Клиническая картина.* Клинические проявления фибросаркомы сходны с симптомами первичных злокачественных новообразований скелета (боль, опухоль, нарушение функции). При осмотре и пальпации определяют большую, неподвижную, связанную с костью опухоль, при больших размерах кожа над ней напряжена и истончена. Пери

остальная фибросаркома на рентгенограммах имеет вид четко ограниченного или овального образования, примыкающего к кости. Структура кости остается неизменной, в кортикальном слое часто образуются узурсы от давления опухоли. Когда появляются признаки инфильтративного роста, опухоль прорастает в окружающие мягкие ткани и кость. Центральная фибросаркома встречается редко и в основном локализуется в костях нижних конечностей. Нередко она с самого начала приобретает злокачественное течение. На рентгенограммах центральный тип опухоли представлен зонами остеолита различного размера с нечеткими контурами. Проявления периостальной реакции скудны и схожи с картиной остеогенной саркомы (козырек Код-мана, линейный периостоз).

*Лечение.* Фибросаркома резистентна к лучевой терапии, поэтому методом выбора является оперативное лечение, объем которого (сегментарная резекция или ампутация) зависит от локализации, размеров и структурной дифференцировки опухоли.

## ПРОЧИЕ ОПУХОЛИ

*Хордома.* Редкая злокачественная опухоль, которая растет из остатков примитивной эмбриональной спинной струны (*chorda dorsalis*). Локализация опухоли — позвоночник. Макроскопически опухоль имеет вид крупных шаровидных масс, похожих на студень или желатину сероватой или розовой окраски. При микроскопическом исследовании находят большие перстневидные клетки с малыми краевыми ядрами, клетки располагаются столбиками, правильными рядами.

*Клиническая картина.* Опухоль наблюдают в любом возрасте, мужчины поражаются в 3—4 раза чаще женщин. Клиническая симптоматика зависит от локализации, направленности роста и распространенности опухоли. В некоторых случаях быстро нарастает неврологическая симптоматика.

Рентгенологически определяют очаг литической деструкции костной ткани. Поражаются позвонки и крестец. Очаг деструкции может быть один или в виде крупных камер. Контурные четкие, без окружающего склероза. Опухоль выходит за пределы костей и поражает окружающие мягкие ткани.

*Лечение.* Опухоль рентгенорезистентна, поэтому основным методом лечения является оперативный. Объем операции определяют в зависимости от локализации, распространенности процесса и наличия неврологической симптоматики. Он может варьировать от декомпрессивной ламинэктомии до более радикальных операций — резекции тел позвонков и спондилэктомии с пластикой образовавшегося дефекта.

*Неврилеммома (шваннома, невринома), нейрофиброма кости.* Неврилеммома и нейрофиброма кости — самостоятельные нозологические формы, одна из которых — неврилеммома — развивается из шванновских клеток, другая — нейрофиброма — из соединительнотканых об

разований оболочек нерва. Наиболее частой локализацией поражения являются крестец, позвоночник, кисть, стопа, предплечье.

*Клинические проявления* бедны и неспецифичны. Однако при поражении позвоночника, включая крестец, боль может носить постоянный иррадирующий характер.

Рентгенологически опухоль проявляется наличием очага литической деструкции, нередко с формированием мягкотканого компонента.

*Лечение.* Опухоль резистентна к лучевой терапии, применяют в основном хирургический метод лечения — сегментарную резекцию в пределах здоровых тканей. При злокачественных опухолях больших размерах и рецидивах может быть выполнена ампутация.

**Адамантинома.** Редкая доброкачественная опухоль, имеющая одонтогенное происхождение. Опухоль состоит из цилиндрических эпителиальных клеток с вакуолизированной протоплазмой и звездчатыми ядрами. Поражаются нижняя челюсть, большеберцовая и реже локтевая кости.

Чаще опухоль диагностируют в возрасте от 15 до 35 лет. Опухоль растет медленно, редко сопровождается болью. Рентгенологически в большеберцовой кости определяют одиночный или поликистозный, продольно расположенный очаг деструкции. Корковый слой вздут, а иногда полностью разрушен, периостита нет.

*Лечение.* Оперативное радикальное удаление опухоли в пределах здоровых тканей путем широких сегментарных резекций.

## ОПУХОЛЕПОДОБНЫЕ ИЗМЕНЕНИЯ КОСТЕЙ

К опухолеподобным изменениям костей относят хондроматоз, солитарную и аневризматическую кисты, юстакортикальную кисту (внутрикостный ганглий), эозинофильную гранулему и др.

**Аневризмальная киста кости (геморрагическая костная киста, оссифицирующая гематома).** Причиной заболевания является травма с поднадкостничным кровоизлиянием. В основе заболевания лежит местное нарушение кровообращения кости. Наиболее часто болеют дети, подростки и лица молодого возраста. Наиболее часто поражаются метаэпифизарные отделы бедренной и большеберцовой костей, кости таза, реже — позвоночник.

*Клиническая картина.* В течении заболевания почти всегда можно отметить острое начало, сопровождающееся появлением локальной боли, гипертермии, припухлости. Затем наступает стабилизация процесса, когда определяют обширный очаг деструкции кости и наличие мягкотканной капсулы, окружающей остатки произошедшего кровоизлияния. Рентгенологически — патологическая тень окружена тонкой костной стенкой и расположена внутри кости или выступает за ее пределы. Выделяют три фазы развития процесса: остеолит, ограничение и восстановление. Длительность клинических симптомов от 1 месяца до 3 лет. Микроскопически — киста вначале заполнена кровью, а затем фиброзной, значительно васкуляризированной тканью серого или желтовато-бурого цвета. Сосуды лишены мышечного слоя и эластической

ткани, аневризматически местами расширены и образуют кавернозные полости. Стенки полостей выстланы клетками, напоминающими эндотелий. В длинных трубчатых костях киста располагается эксцентрично, губчатых — в глубине кости.

Дифференциальный диагноз проводят с остеобластокластомой, хондросаркомой и телеангиоэктатической остеогенной саркомой.

*Лечение.* Проводят операцию краевой резекции в пределах здоровых тканей, при необходимости замещают дефект костными ауто- и аллотрансплантатами.

## МЕТАСТАТИЧЕСКИЕ ОПУХОЛИ КОСТЕЙ

Наряду с внутренними органами метастазами злокачественных опухолей нередко поражаются кости опорного скелета. Наиболее часто метастазы в кости диагностируют при злокачественных новообразованиях молочной, щитовидной и предстательной желез, легких, желудочно-кишечного тракта и гипернефроме. Чаще происходит поражение тел позвонков, костей таза, и реже — длинных костей конечностей.

Обычно метастазы выявляют при углубленном обследовании после диагностики первичной опухоли, однако нередко клинические проявления метастатического поражения костей возникают раньше, например, при возникновении патологического перелома.

Рентгенологически по характеру опухолевого процесса метастазы бывают остеолитические, остеобластические и смешанные. Первые сопровождаются разрушением кости, вторые — образованием плотных округлых узлов. Например, метастазы рака легких, почек и щитовидной железы носят остеолитический характер, рак предстательной железы — остеобластический. Смешанный характер метастазов характерен для рака яичников, шейки матки и некоторых карцином легких.

*Лечение.* Лечение зависит от нозологической формы опухоли, характера патологического процесса, стадии заболевания. Если патологический перелом наступил на месте одного из множественных метастазов, а надежды на длительный срок жизни нет, выполняют паллиативное хирургическое вмешательство — стабильный остеосинтез отломков с ограниченной резекцией опухоли и использованием костного цемента. Основная задача — как можно скорее вернуть возможность больному передвигаться, обслуживать себя. При единичном метастазе в комбинации с химио- и лучевой терапией проводят радикальное удаление первичной опухоли и метастаза, при этом обычно выполняют резекцию с замещением дефекта методом костной пластики или одним из видов эндопротезов.

# ЛОКАЛИЗОВАННЫЕ И СИСТЕМНЫЕ ЗАБОЛЕВАНИЯ КОСТНОЙ ТКАНИ

## ОСТЕОХОНДРОПАТИИ

Остеохондропатии — это заболевания, встречающиеся преимущественно в детском и юношеском возрасте и характеризующиеся поражением субхондральных отделов эпифизов некоторых костей. Для этих заболеваний характерно хроническое течение и благоприятный исход.

*Этиология.* Существуют различные теории, объясняющие причину заболевания (врожденная, нарушения обмена, инфекционная, хронические травмы, перегрузки и др.). Важным фактором патогенеза остеоохондропатий является асептический остеонекроз, который развивается в результате местного нарушения артериального кровоснабжения кости. Доказана роль аутосомно-доминантного наследования в возникновении большинства видов остеоохондропатий. Конкретные механизмы ишемии эпифизов пока не раскрыты.

*Патологическая анатомия.* Различают пять стадий заболевания.

1. Асептического некроза. Происходит некроз губчатого вещества и костного мозга. Хрящевой покров остается жизнеспособным.

2. Импрессионного перелома. Эпифиз пораженной кости деформируется под влиянием нагрузки.

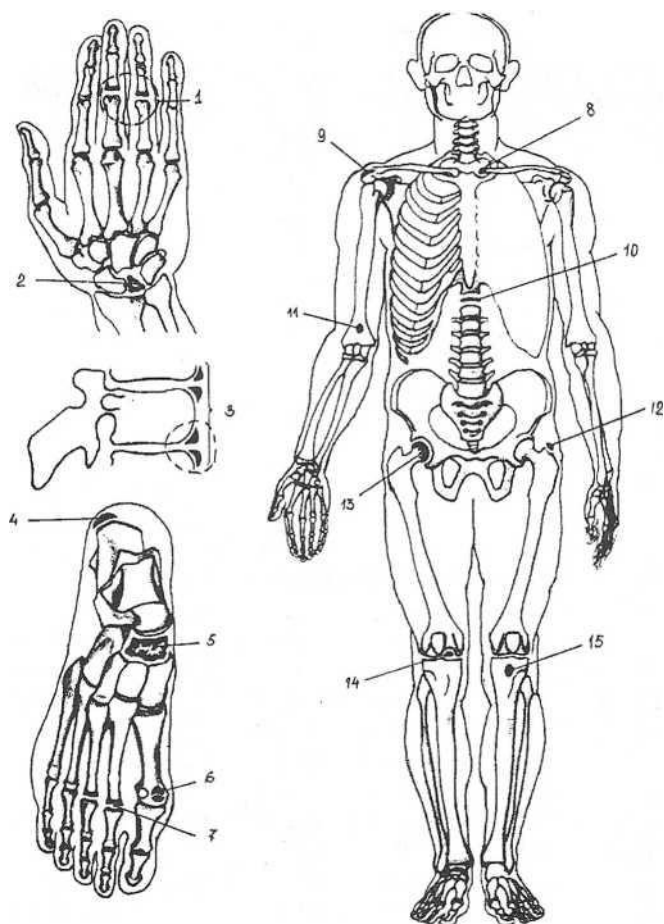
3. Рассасывания. Некротизированные ткани рассасываются и прорастают соединительной тканью.

4. Репарации. Пораженный эпифиз замещается новообразованной костью.

5. Конечная. Характеризуется вторичными изменениями (нарушение формы головки, деформирующий артроз). Причиной деформаций является предшествующий импрессионный перелом. Структура костной ткани восстанавливается полностью.

Определенное значение в развитии заболевания имеет нарушение нервной трофики.

При своевременной диагностике и правильном лечении полностью восстанавливаются форма и функция сустава.



**Рис. 183.** Типичные локализации остеохондропатий:

1 — фаланг пальцев; 2 — полулунной кости кисти (болезнь Кинбека); 3 — апофизов позвонков (болезнь Шейерманна-Мау); 4 — бугра пяточной кости (болезнь Шинца); 5 — ладьевидной кости стопы (болезнь Келера-1); 6 — сесамовидной кости 1 пальца стопы (болезнь Ренандера-Мюллера); 7 — головок II-III плюсневых костей (болезнь Келера-II); 8 — грудинного конца ключицы; 9 — акромиального отростка лопатки; 10 — тела позвонка (болезнь Кальве); 11 — плечевой кости; 12 — большого вертела бедренной кости; 13 — головки бедренной кости (болезнь Легга—Кальве—Пертеса); 14 — медиального мыщелка бедренной кости (болезнь Кенига); 15 — бугристости большеберцовой кости (болезнь Осгуда-Шлаттера)

Различают следующие группы остеохондропатий:

— остеохондропатии эпифизарных концов трубчатых костей — головки бедренной кости (болезнь Легга—Кальве—Пертеса), головки II и III плюсневых костей (вторая болезнь А. Келера), грудинного конца ключицы (болезнь Фридриха);

— остеохондропатии губчатых костей — надколенника, ладьевидной кости стопы (первая болезнь А. Келера), полулунной кости кисти (болезнь Кинбека), тела позвонка (болезнь Кальве), сесамовидной кости I плюсне-фалангового сустава (болезнь Ренандера-Мюллера), ладьевидной кости кисти (болезнь Прайзера);

— остеохондропатии апофизов костей — бугристости большеберцовой кости (болезнь Осгуда-Шлаттера), бугра пяточной кости (болезнь Шинца), апофизов позвонков (болезнь Шейерманна-Мау — юношеский кифоз), лонной кости (болезнь Ван Нека);

— частичные остеохондропатии суставных поверхностей: головки бедра, дистального конца бедра (отсекающий остеохондроз — болезнь Кенига), локтевого и голеностопного суставов, головок плечевой, лучевой и локтевой и других костей (рис. 183).

*Остеохондропатия головки бедренной кости (болезнь Легга—Кальве—Пертеса).* Заболевание встречается в возрасте от 5 до 12 лет, но нередки случаи начала процесса в более раннем или более позднем возрасте — до 18—19 лет. Мальчики страдают в 4-5 раз чаще, чем девочки. Процесс в большинстве случаев бывает односторонним.

*Клиническая картина.* Болезнь развивается незаметно. Появляется ноющая боль в тазобедренном суставе и хромота. Постепенно болевой синдром усиливается. Появляются постоянная хромота и контрактура сустава. Изменений общего состояния больного нет. Отмечают гипотрофию мышц, а в далеко зашедших случаях — функциональное укорочение нижней конечности на 1—2 см и ограничение подвижности в тазобедренном суставе. Заболевание протекает без повышения температуры и изменений со стороны периферической крови.

Характер рентгенологических изменений зависит от стадии заболевания. В стадии асептического некроза, которая продолжается от 2 до 6 мес, рентгенологические проявления отсутствуют. Во II стадии (длительность до 6 мес) головка бедренной кости равномерно затемнена и лишена структурного рисунка. Происходит сминание головки. Суставная щель расширяется. В III стадии (продолжительность от 1,5 до 2,5 лет) головка разделена на отдельные фрагменты неправильной формы и значительно уплощена. Суставная щель расширена. В IV стадии (длительность от 0,5 до 1,5 лет) головка бедра имеет неровные контуры, ее структура постепенно восстанавливается. В V стадии заболевания головка бедренной кости приобретает нормальную костную структуру и может принять грибовидную форму.

*Лечение.* Комплексное консервативное лечение начинают после уточнения диагноза. Основным мероприятием является полное исключение нагрузки на конечность. Конечность разгружают с помощью манжеточного вытяжения или ортопедических аппаратов. Дети более старшего возраста ходят с костылями, не нагружая ногу.

Применяют препараты, улучшающие кровообращение в области пораженного сустава, ферменты растительного и животного происхождения, ускоряющие лизис токсических продуктов (вобэнзим и др.), электростимуляцию мышц и массаж.

Используют различные хирургические методы лечения болезни Пертеса, которые в основном направлены на ускорение реваскуляризации головки и сокращение сроков лечения. Применяют электростимуляцию остеогенеза, туннелизацию шейки и эпифиза бедренной кости, пересаживают свободный или питающийся костный аутоотрансплантат, а также хорошо кровоснабжаемый мышечный лоскут в заранее подго-

товленный канал в шейке бедра. Редко используют чрезвертельную остеотомию.

**Остеохондропатия головки II и III плюсневых костей (вторая болезнь А. Келера).** Обычно заболевание возникает у девочек в возрасте от 13 до 18 лет. Поражение правой стопы наблюдают несколько чаще. В 90% случаев поражается головка II плюсневой кости.

**Клиническая картина.** Определяют припухлость и болезненность при пальпации по тыльной поверхности стопы в области плюсне-фалангового сустава. Пораженный палец укорочен. При пальпации находят утолщение и костные разрастания на головке плюсневой кости. Движения в плюсне-фаланговом суставе ограничены. На рентгенограммах — уплощение головки, фрагментация ее и расширение суставной щели.

**Лечение.** Проводят консервативное лечение (физиотерапевтические тепловые процедуры и грязелечение). Если развивается деформирующий артроз, сопровождающийся болевым синдромом, удаляют внутрисуставные тела или выполняют резекцию деформированной головки. Это ведет к исчезновению боли.

**Остеохондропатия грудинного конца ключицы (болезнь Фридриха).** Остеохондропатия грудинного конца ключицы встречается редко. На рентгенограммах отмечают укорочение ключицы и деформацию ее грудинного конца. В начальных стадиях структура неоднородна, выявляются пятнистые участки и секвестроподобные тени. В конечной стадии определяют деформацию грудинного конца и явления деформирующего артроза.

**Остеохондропатия ладьевидной кости стопы (первая болезнь А. Келера).** Заболевание встречается редко. Болеют дети в возрасте 3—7 лет. Мальчики страдают в 3 раза чаще. Появляется резко болезненная припухлость на тыльной поверхности стопы в проекции ладьевидной кости. При рентгенографии определяют уменьшение в размерах ядра ладьевидной кости. Кость деформирована и сужена. Лечение консервативное.

**Остеохондропатия полулунной кости запястья (болезнь Кинбека).** Заболевание развивается в возрасте от 16 до 30 лет, причем у мужчин чаще, чем у женщин. Обычно встречается у лиц, занятых ручным трудом.

**Клиническая картина.** Появляется боль в области лучезапястного сустава, усиливающаяся во время движений. Определяют припухлость и болезненность при пальпации по тыльной поверхности лучезапястного сустава. В первой стадии рентгенологических изменений не обнаруживают, позже появляются деформация и укорочение, усиливается интенсивность тени кости. Наступают фрагментация и резорбция некротизированных тканей. В конечной стадии остается деформация ладьевидной кости. Структура восстанавливается не полностью.

**Лечение.** В I стадии конечность иммобилизируют гипсовой лонгетой в положении небольшого разгибания кисти, выполняют физиотерапевтические процедуры: электрофорез новокаина и сосудорасширяющих средств, озокеритовые и грязевые аппликации. При наличии значительной деформации кости и выраженного болевого синдрома прибегают



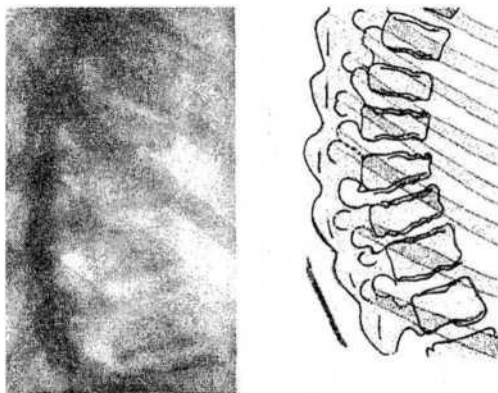


Рис. 184. Рентгенограмма и скиаграмма остеохондропатии апофизов четырех грудных позвонков (юношеский остеохондропатический кифоз)

к ее удалению, частичному артродезированию кистевого сустава с включением полулунной кости или к эндопротезированию.

**Остеохондропатия тела позвонка (болезнь Кальве).** Поражается один из позвонков ниже-грудного и верхне-поясничного отделов у детей 5—10 лет. Появляется боль в области пораженного позвонка. При пальпации определяют выстояние остистого отростка.

На рентгенограммах отмечают равномерное сминание тела позвонка, иногда с небольшой клиновидной деформацией (рис. 184). Высота смежных межпозвоночных дисков увеличена. По выражению Кальве, «кости слишком мало, а хряща — слишком много». Прогноз благоприятный. Полного восстановления формы позвонка обычно не наступает. Сохраняется деформация в виде «рыбьего позвонка».

**Лечение.** Больного укладывают в постель и проводят реклинацию. В дальнейшем применяют лечебную физкультуру, направленную на укрепление мышечного «корсета». В течение первых 1,5 лет больные ходят в жестком разгрузочно-реюшнующем корсете. Применяется медикаментозная терапия, витаминотерапия, облучение ультрафиолетовыми лучами.

**Остеохондропатия сесамовидной кости I пальца стопы (болезнь Ренандера—Мюллера).** Основное проявление заболевания — появление боли с подошвенной стороны у основания I пальца. На рентгенограммах обнаруживают признаки асептического некроза сесамовидной кости.

**Лечение.** Разгружают передний отдел стопы с помощью ортезов и специальной ортопедической обуви. Назначают тепловые процедуры. При неэффективности консервативного лечения прибегают к оперативному удалению кости. Разрез кожи наносят над головкой I плюсневой кости по внутренней поверхности стопы. Сесамовидную кость выделяют и удаляют.

**Остеохондропатия бугристой большеберцовой кости (болезнь Осгуда—Шлаттера).** Заболевание встречается чаще у молодых людей в возрасте от 13 до 18 лет. Юноши заболевают чаще, чем девушки, в основном лица, занимающиеся спортом. В большинстве случаев забо-

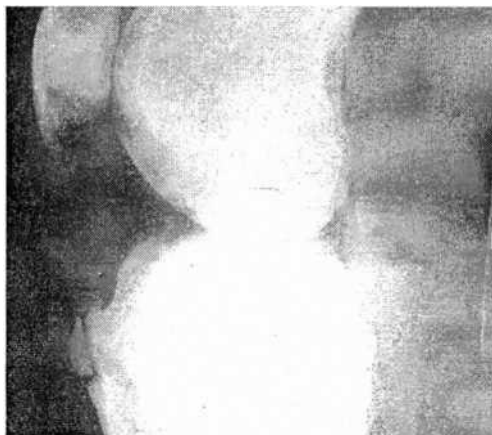

Рис. 185. Остеохондропатия бугристости большеберцовой кости

левание начинается без видимых причин, иногда развитию процесса предшествует травма. В области бугристости большеберцовой кости появляются припухлость и небольшая отечность мягких тканей. При пальпации — болезненная припухлость плотной консистенции. На рентгенограммах — фрагментация апофиза большеберцовой кости или изолированное, не связанное с костью ядро окостенения (рис. 185).

*Лечение.* Прекращают занятия спортом. Применяют физиотерапевтические процедуры. При наличии упорного болевого синдрома и изолированного ядра окостенения показано оперативное лечение у взрослых.

*Методика.* Проводниковая анестезия. Дугообразным разрезом кожи длиной 5 см над бугристостью большеберцовой кости, продольно рассекают связку надколенника в области прикрепления и удаляют изолированный костный фрагмент. Производят туннелизацию по Беку. Трудоспособность восстанавливается через 3—4 нед.

***Остеохондропатия апофизов позвонков (болезнь Шейерманна—Мау — юношеский кифоз)*** — см. гл. 13.

### ФИБРОЗНЫЕ ОСТЕОДИСТРОФИИ

К фиброзным остеодистрофиям относят заболевания, объединенные в одну группу по морфологическому признаку, но имеющие различную этиологию. Для них характерно замещение костной ткани волокнистой соединительной фиброзной тканью. В основе лежат своеобразные дегенеративно-дистрофические и последовательные восстановительные процессы в костях без первичных воспалительных и бластоматозных изменений. Костная ткань целиком перестраивается на месте поражения. Она разрушается главным образом путем лакунарного рассасывания и затем воссоздается вновь благодаря метапластическому и остео- бластическому новообразованию костного вещества. Жировая и кост

номозговая ткани исчезают и замещаются волокнистой фиброзной соединительной тканью. Вследствие разрушения участков соединительной ткани происходит образование кист. Характерны кровоизлияния, окрашивающие содержимое кист в пестрые цвета дериватов гемоглобина («бурые опухоли»). Возникают зоны перестройки костного вещества, патологические переломы и деформации костей на фоне опухолевидных разрастаний. Для некоторых фиброзных остеодистрофий характерно озлокачествление новообразованных тканей.

К локализованным формам фиброзных остеодистрофий относятся локализованная (изолированная) костная киста и гигантоклеточная опухоль (остебластокластома); к распространенным формам — гиперпаратиреоидная остеодистрофия (болезнь Реклинггаузена); деформирующий остит (болезнь Педжета) и фиброзная дисплазия костей.

**Локализованная костная киста.** Заболевание характеризуется образованием единичной костной кисты в длинной трубчатой кости. Встречается в детском (от 5 до 10 лет) и юношеском возрасте. Этиология костной кисты остается неизвестной. Существует несколько теорий, объясняющих возникновение локализованной кисты, в том числе травматическая и инфекционная.

Костная киста возникает в метафизарном отделе длинной кости, не переходя за эпифизарную хрящевую линию и оставляя нетронутым близлежащий сустав. В результате роста кости в длину киста смещается ближе к середине эпифиза у взрослых. Наиболее часто поражаются проксимальные метафизы бедренной, большеберцовой и плечевой костей.

**Клиническая картина.** Общее состояние больного не страдает. Картина периферической крови и минеральный обмен не меняются. Появляется равномерное утолщение конца одной из костей скелета без видимой внешней причины. Обычно оно лишь слегка чувствительно при пальпации. Может возникнуть прогрессирующая деформация кости (*coxa vara*, варусное искривление плеча и т. п.). Нередко заболевание диагностируют после патологического перелома.

При рентгенологическом исследовании определяется очаг просветления правильной геометрической формы (яйцевидной, веретенообразной, грушевидной и т. п.), расположенный в центре кости. Контуры кисты гладкие, резко очерчены и имеют крупноочаговый рисунок. Характерным является равномерное истончение кортикального слоя кости, но без его разрушения или периостальной реакции (рис. 186).

**Лечение** изолированной костной кисты оперативное. Проводят экскохлеацию или резекцию пораженного участка кости с последующим замещением дефекта костными трансплантатами или использованием аппаратов чрескостной фиксации для восстановления длины сегмента.

**Гиперпаратиреоидная остеодистрофия — болезнь Реклинггаузена.** Заболевание характеризуется системным остеопорозом и множественным поражением костей кистозными образованиями. Поэтому гиперпаратиреоидную остеодистрофию называют также генерализованной кистозной остеодистрофией.

Генерализованная фиброзная остеодистрофия является синдромом гиперпаратиреоза, в основе которого лежит повышенная функциональная активность паращитовидных желез, вызывающая нарушение мине-

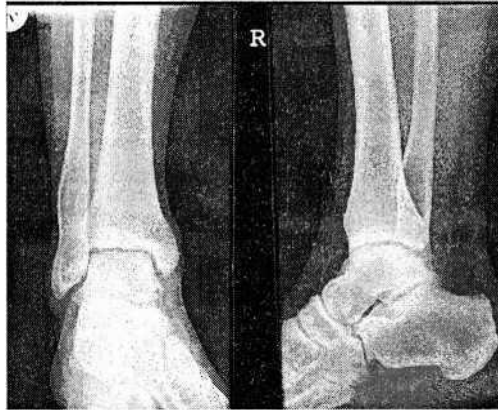

Рис. 186. Локализованная костная киста нижней трети малоберцовой кости

рального (фосфорно-кальциевого) обмена и вторичную костную перестройку.

При гиперпаратиреоидной остеодистрофии всегда имеется увеличение околощитовидных желез. В большинстве случаев — это доброкачественная аденома одной из четырех околощитовидных желез, гиперфункция которой сопровождается усиленной секрецией паращитовидного гормона. Из костной ткани вымывается много фосфора и кальция, нарушается фильтрационная способность почек, развивается гиперкальциемия, гиперкальциурия и фосфатурия, не зависящие от вводимого в организм количества солей с пищей. Повышенное количество кальция и фосфора выводится из организма не только почками, но и слизистой оболочкой толстой кишки.

Морфологическую основу генерализованной фиброзной остеодистрофии составляет, как и при других остеодистрофиях, лакунарное рассасывание костной ткани при продолжающемся процессе костеобразования. Все это в совокупности с фосфат- и кальциурией ведет к общему остеопорозу.

*Клиническая картина.* Заболевание развивается в возрасте от 30 до 40 лет, чаще у женщин. В ранней стадии появляются мышечная слабость, усталость, потеря аппетита, тошнота, иногда рвота. Часто бывают жажда и связанная с ней полиурия. Иногда на первый план выступают симптомы почечно-каменной болезни. Нередко больные предъявляют жалобы на боль в животе и нарушение функции толстой кишки (запоры, поносы).

Наиболее характерные изменения наблюдаются со стороны костей. Появляются повышенная чувствительность или тянущие боли в костях, а также утолщения и деформации костей, ведущие к укорочению конечности и хромоте. В некоторых случаях первым проявлением заболевания становятся патологические переломы. Постепенно прогрессирующее ухудшение состояния и множественные патологические переломы приковывают больного к постели. Развивается вторичная анемия и истощение.

Прижизненное распознавание гиперпаратиреоидной остеодистрофии основывается на совокупности клинических, биохимических и

рентгенологических данных. Прощупать увеличенную паращитовидную железу не удастся. Определяют утолщения разных участков длинных костей, искривления их, деформации после патологических переломов и укорочения сегментов конечностей. Больные худеют. Падение массы тела не отражается на внешнем облике больных.

При лабораторных исследованиях определяют анемию. Содержание кальция в сыворотке крови обычно повышено в два раза выше нормы, а фосфора — понижено. Увеличено количество щелочной фосфатазы, повышено содержание кальция в суточном количестве моче до 300—1000 мг (норма до 200 мг).

Системный остеопороз проявляется в самые ранние стадии заболевания. Длинные кости равномерно цилиндрически утолщены. Суставы изменений не претерпевают. Кисты отличаются большим разнообразием. Они то единичны, то множественны и беспорядочно разбросаны в разных отделах скелета. Размеры кист значительны, часто одна сливается с другой, образуя обширные полости. Характерным признаком является продольное расслоение и истончение коркового слоя длинных костей, которое объясняется давлением кист на внутреннюю поверхность костной трубки.

Длинные кости нижних конечностей дугообразно искривляются под воздействием нагрузки. Характерна односторонняя метафизарная ва-русная деформация бедра («пастуший посох»). В результате изменений позвоночника развиваются «рыбьи позвонки». Диски в процесс не вовлекаются. Изгибы позвоночника значительно усиливаются. Газ деформируется.

*Лечение* гиперпаратиреодной остеодистрофии оперативное. Удаляют аденому паращитовидной железы. Наступает клиническое выздоровление. Структура костной ткани восстанавливается в течение нескольких лет.

Если болезнь не распознана и больной оставлен без лечения, прогноз неблагоприятен.

*Болезнь Педжета* — *деформирующая остеодистрофия (деформирующий остит)*. Болезнь Педжета — это заболевание скелета диспластического характера с патологической перестройкой и развитием деформации. Частота болезни Педжета составляет 0,1-3%, чаще страдают люди старше 40-50 лет. Существует ряд гипотез, объясняющих этиологию врожденного порока биосинтеза соединительной ткани кости: воспалительная, эндокринная, неопластическая, диспластическая, сосудистая, аутоиммунная и вирусная. Последняя гипотеза считается наиболее достоверной, т. к. в ядрах остеокластов пораженной кости обнаружены вирусоподобные включения.

Патогенез заболевания заключается в патологической перестройке костной ткани, характеризующейся чередованием процессов резорбции и новообразования, что приводит к образованию своеобразной мозаичной структуры кости. Кости становятся непрочными и под влиянием нагрузки деформируются. В основе патогенеза страдания лежат метаболические нарушения костной ткани (высокое содержание щелочной фосфатазы, оксипролинария и др.). Трубчатые кости утолщаются и искривляются. Поверхность их шероховатая. Кортикальный слой костей утолщается, приобретает вид спонгиозной ткани. Мозговая полость суживается и может отсутствовать. На распилах костей выявляют мелкочастистые и груботрабекулярные структуры. При микроскопическом

исследовании в пораженных костях определяют предшествующую и новообразованную костную ткань. В предшествующей ткани обнаруживают мозаичность, хаотичность рисунка костных пластин, рассасывание костного вещества. Новообразованная костная ткань лишена функциональной дифференцировки. Она построена из мелких костных перекладин, окруженных нежноволокнистой соединительной тканью. Могут быть поражены либо одна кость (монооссальная форма), либо несколько костей скелета (полиоссальная форма). Наибольшие изменения происходят в костях нижних конечностей, особенно большеберцовых, а также черепа. Мозговой череп увеличен до значительных размеров. Несмотря на утолщение, кости легко ломаются. Этиология заболевания до настоящего времени остается мало изученной.

*Клиническая картина.* Беспокоит боль в костях конечностей. Наблюдают их деформацию. Быстрый рост костей черепа в объеме часто вынуждает менять размеры головного убора. Мозговой череп увеличен в размерах и нависает над лицевым. Голени деформированы саблевидно. Пальпаторно устанавливают значительное утолщение длинных костей конечностей и гиперемию мягких тканей над пораженной костью, которые обусловлены ее гиперваскуляризацией и расширением подкожных сосудов.

При исследовании уровня кальция и фосфора в сыворотке крови отклонений от нормы не обнаруживают. На рентгенограммах определяют утолщение длинных костей, сужение мозговых полостей и утолщение кортикального слоя. Кости приобретают груботрабекулярный рисунок, напоминающий мозаику. Свод черепа утолщен до 1,5—2,5 см и имеет своеобразный рисунок с очаговыми уплотнениями в виде хлопьев ваты («курчавая голова»).

Заболевание протекает длительно и прогрессирует до смерти. Нередки патологические переломы, возникающие из-за хрупкости костей. Они имеют поперечную линию излома, поэтому получили название «банановых». Частота малигнизации составляет 4—12%, причем чаще всего возникает остеогенная саркома, реже — хондросаркома и ретикулосаркома. Малигнизация встречается у больных старше 50 лет.

*Лечение* симптоматическое. Назначают препараты йода в качестве рассасывающей терапии, салицилаты, витамины, гормоны (кортикостероиды, андрогены, анаболические стероиды). Применяются тирео- кальцитонин, бифосфанаты (ксидифон, аминоксифосфанат, аредия) и другие регуляторы обмена кальция. При выраженном болевом синдроме проводят новокаиновые блокады. При малигнизации прибегают к ампутации или экзартикуляции. Больные нуждаются в постоянном онкологическом наблюдении.

**Фиброзная дисплазия костей.** Фиброзная остеодисплазия — это нарушение нормального окостенения скелета, проявляющееся не на хрящевой (хондродисплазия Олье), а на соединительнотканной стадии (фиброзная дисплазия) и поэтому обусловленное остановкой и замедлением остеогенеза на определенной стадии эмбрионального развития, а также атипичным развитием костеобразующей мезенхимы. Эмбриональная остеобластическая ткань, составляющая основу так называемых фиброзных очагов дисплазии, не только не участвует в образовании опорной кости, но и нарушает нормальный остеобластический

процесс в пораженном участке, что особенно приближает ее к костным новообразованиям.

Это заболевание, впервые обнаруживаемое в старшем детском и юношеском возрасте, начинается гораздо раньше и всегда незаметно, очень медленно прогрессирует и, по всей вероятности, приостанавливает свое активное развитие после наступления половой зрелости. Женщины заболевают чаще мужчин. Наблюдаются моно- и полиоссальная формы заболевания. При полиоссальной форме поражаются обычно кости одной конечности (чаще нижней), реже — верхняя и нижняя конечности одной стороны тела.

В. Р. Брайцев впервые сообщил об этом поражении на XIX съезде российских хирургов в 1927 г. Он считал этот диспластический процесс врожденным пороком развития костной ткани.

В начале заболевания больные не испытывают болезненных ощущений, в дальнейшем кости деформируются и утолщаются. Кости могут подвергаться искривлению под влиянием статической нагрузки. Бедренная кость, например, приобретает форму «пастушьего посоха». Часто возникают патологические переломы костей. У некоторых больных резко выражена пигментация кожи. Наступает преждевременное половое созревание и прекращается рост костей в длину (синдром Олбрайта).

При рентгенологическом исследовании определяют «вздутие» и деформацию костей. Кортикальный слой неравномерно истончен, мозговая полость расширена. Характерным признаком для фиброзной дисплазии являются очаги просветления в костях, имеющие округлую или овальную форму. Надкостница в патологическом процессе не участвует. Патологические переломы при фиброзной дисплазии костей срастаются хорошо. Остеопороза или атрофии костей не бывает.

Малигнизация фиброзной дисплазии наблюдается у 0,4-0,5% больных. Признаками малигнизации являются усиление боли и быстрое увеличение размеров опухоли. Рентгенологически можно определить нарастание литической деструкции и прорыва кортикального слоя кости, морфологически — атипичный полиморфизм на фоне фиброзно-диспластической основы.

*Лечение.* При ограниченных формах фиброзной дисплазии оперативно удаляют очаги поражения. Образовавшийся дефект замещают ауто- или аллотрансплантатами. При поражении суставных концов выполняют индивидуальное эндопротезирование (рис. 187), при малигнизации — ампутацию.

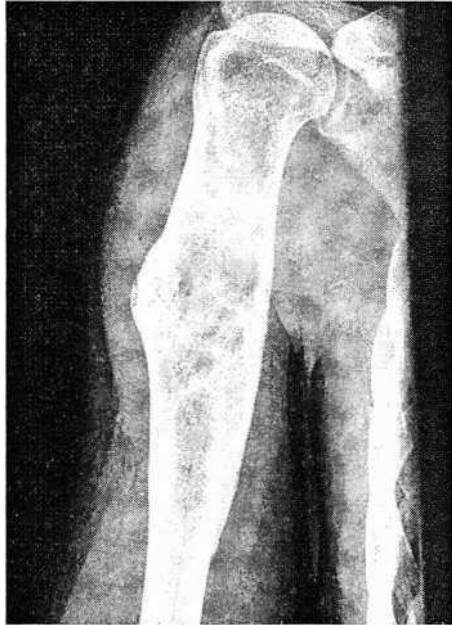

Рис. 187. Рентгенограмма плечевой кости. Сросшийся патологический перелом на почве фиброзной дисплазии

Фиброзная дисплазия костей выделяется из группы фиброзных остеодистрофий благоприятным течением и благоприятным прогнозом.

### ОСТЕОПОРОЗ

Остеопороз — это заболевание, характеризующееся снижением костной массы, значительным уменьшением содержания минеральных веществ, изменением микроархитектоники костной ткани, ведущими к увеличению ломкости костей и повышению риска возникновения переломов.

Патогенез остеопороза определяется двумя основными направлениями, по которым развивается процесс уменьшения массы и применения структуры костной ткани. В одном случае отмечают высокую интенсивность костного метаболизма и, следовательно, костеобразования. Однако высокая скорость костного ремоделирования отличается преобладанием процесса остеопластической резорбции. В другом случае пониженный уровень (замедление) ремоделирования костной ткани сопровождается неизменной скоростью ее резорбции.

Гистологически остеопороз губчатой костной ткани выражается в истончении трабекул, расширении пространств и пазух между отдельными трабекулами и пластинками, заполнении их соединительной и жировой тканью. Компактная кость частично превращается в губчатую, корковый слой длинной кости истончается.

При рентгенологическом исследовании остеопороз может проявляться в двух вариантах: пятнистый и равномерный. Основным рентгенологическим признаком остеопороза является повышенная прозрачность костного рисунка. При пятнистом остеопорозе на фоне неизменной или более светлой костной структурной сети выступают единичные, чаще множественные более светлые участки. Корковый слой при пятнистом остеопорозе обыкновенно не истончен или же внутренние слои его несколько разрыхлены и превращены в ткань губчатого типа.

При равномерном остеопорозе рисунок кости приобретает правильный диффузно-прозрачный гомогенный вид. Губчатое вещество состоит из редких нежных трабекул, едва задерживающих рентгеновские лучи. Кость представляется своеобразно стекловидной, т. е. части ее, которые нормально состоят из губчатого вещества, представлены в виде гомогенной тени. Корковый слой на всем протяжении истончен. Иногда тень костной корки показывает ясную продольную исчерченность или слоистость.

Остеопороз имеет ряд отличий от истинной возрастной костной атрофии. При возрастной атрофии кости в процессе перестройки происходит истончение только горизонтальных трабекул при одновременном усилении вертикальных, благодаря чему уменьшение костной массы не сопровождается патологическими переломами.

По местоположению и объему поражения остеопороз бывает местным, регионарным и системным. Местный ограничивается лишь тем участком, где находится основной патологический процесс. Чаще остеопороз распространяется вокруг основного поражения и занимает



целую анатомическую область — регионарный остеопороз. Системный остеопороз может захватывать все кости скелета, в разной степени затрагивая губчатую и компактную костную часть. При патологических условиях системный остеопороз является симптомом большого ряда заболеваний (системные остеопорозы алиментарного характера — остеопатия голодающих, рахит и др.).

На основании экспериментальных исследований было установлено, что потеря 10% массы кости еще не дает ясных рентгенологических показателей остеопороза. Для первоначального определения необходима потеря минерального вещества в костной ткани не менее 30-40%. Наиболее резкие изменения при остеопорозе определяют в губчатом веществе.

Существуют факторы риска развития остеопороза: хрупкое телосложение, небольшая масса тела, истощение; семейная предрасположенность; наследственность (несовершенный остеогенез); малоподвижный образ жизни; чрезмерная физическая нагрузка; изменения со стороны эндокринной системы; воздействие лекарственных препаратов (гепарин, стероиды, антиконвульсанты); употребление алкоголя и обусловленные им заболевания печени, диета с высоким содержанием белка; оперативные вмешательства (гастрэктомия, операции на кишечнике); курение; употребление в больших количествах продуктов, содержащих кофеин.

Повторные переломы при неадекватных травмах, быстрое прогрессирование грудного кифоза, уменьшение роста могут быть клиническими признаками регионарного или системного остеопороза.

Если принять массу костных органов человека 25—30 лет за 100%, то у мужчин в возрасте 60 лет и старше она составляет около 70%, у женщин — около 60%. После 40—45 лет идет постоянная убыль костного вещества, которая восстанавливается лишь частично.

Диагностику состояния костной ткани по показателю минеральной плотности (МПК) и содержанию костного минерала проводят с помощью денситометрии, среди методик которой наиболее точной является двухэнергетическая рентгеновская абсорбциометрия (ДРА). Типичными объектами денситометрии являются поясничный отдел позвоночника, проксимальный отдел бедра, дистальная часть предплечья. Для интерпретации результатов ДРА проводят сравнение полученных данных с соответствующими нормальными значениями. Обычно сопоставление полученных результатов проводится по двум показателям: сравнение с нормальной пиковой костной массой, т. е. с типичными значениями МПК для возрастного промежутка 20—40 лет, в котором минеральная плотность в данном участке скелета достигает максимума, и сравнение с нормальными значениями МПК здоровых людей, но уже с учетом возраста и массы тела.

При сравнении МПК исследуемых отделов скелета учитывается пол и раса пациента. Результат представляют в процентах к соответствующей норме, которая принимается за 100%, и в единицах стандартных отклонений (SD).

ВОЗ рекомендует следующую трактовку ДРА (англ. DEXA):

— снижение МПК более чем на «—2,5 SD» при сравнении с пиком костной массы свидетельствует об остеопорозе и высоком риске перелома в исследуемой области;

— снижение МПК более чем на «-2,5 SD» при сравнении с пиком костной массы и наличие хотя бы одного патологического перелома свидетельствует о тяжелом остеопорозе и высоком риске возникновения новых переломов;

— снижение МПК от «-1 SD» до «-2,5 SD» — о наличии остеопении и риска перелома в исследуемой области;

— значения МПК до «-1 SD» трактуются как нормальные.

У пожилых людей травма ухудшает течение имеющихся заболеваний, свойственных возрасту (кардиосклероз, склероз сосудов головного мозга, гипертоническая болезнь, диабет и др.), и может вызвать осложнения, нарушающие защитные и компенсаторные приспособления организма. Им применяют известные методы лечения переломов и способы фиксации отломков. Однако следует учитывать общее состояние больного, степень выраженности остеопороза, дегенеративные изменения в суставах. У пожилых людей предпочтительны простые, малотравматичные, легко переносимые и сравнительно безопасные методики лечения. При лечении переломов шейки бедренной кости у больных с остеопорозом применяют эндопротезирование тазобедренного сустава.

Сроки постельного режима должны быть максимально укорочены. Не следует применять тяжелых гипсовых повязок. Сроки лечебной иммобилизации обычно более продолжительны, чем таковые при лечении молодых людей. Лечебную физкультуру, и прежде всего дыхательную гимнастику, необходимо проводить с первого дня лечения.

Важным фактором лечения является рациональное питание — обеспечение организма необходимым количеством белков и минеральных веществ, в которых испытывают недостаток лица пожилого и старческого возраста, полиненасыщенными жирными кислотами (за счет потребления растительных масел); повышение содержания в пище лактозы — проводника солей кальция, необходимого для стимуляции остеогенеза (путем увеличения в рационе молочных продуктов, обогащение пищи витаминами D, E, C).

В лекарственной терапии используют препараты различных фармакологических групп, влияющие на ремоделирование костной ткани. Препараты, подавляющие процесс резорбции кости: бифосфонаты (эпидронат, алендронат, фосамакс), кальцитонины (миакальцик, кальцинар, кальцитрин). Применяется заместительная гормональная терапия. Используют препараты, стимулирующие костеобразование: препараты фтора (оссин, флюорокальцик), анаболические стероиды. Назначают препараты, оказывающие влияние на оба процесса костного ремоделирования: остеогенон, флавоноиды (иприфлафон, остеохин); производные витамина D; соли кальция.

При отсутствии противопоказаний в комплексное лечение включают гидротерапию, пелоидотерапию и другие физические методы, для улучшения кровообращения в тканях назначают массаж области шеи, спины, пояснично-крестцовой области.

Лечебная физкультура способствует улучшению функционального состояния сердечно-сосудистой и дыхательной систем, укреплению мышц, восстановлению осанки и повышению работоспособности.

Глава 16

# СПЕЦИФИЧЕСКИЕ ИНФЕКЦИОННЫЕ ЗАБОЛЕВАНИЯ КОСТЕЙ И СУСТАВОВ

## КОСТНО-СУСТАВНОЙ ТУБЕРКУЛЕЗ

В структуре внелегочного туберкулеза (туберкулез костей и суставов, мочеполовых органов, периферических лимфоузлов, абдоминальный, кожи, глаз, перикарда, надпочечников, мозговых оболочек) костно-суставной туберкулез занимает второе место после туберкулеза мочеполовых органов.

Внелегочной туберкулез отличается от легочного не только локализацией патологического процесса, но и особенностями патологии, эпидемиологии и клиническими проявлениями. Заболевание выявляется на поздних стадиях и нередко ведет к утрате функции пораженного органа, инвалидности (от 20 до 80%).

В последние десятилетия, несмотря на увеличение заболеваемости легочным туберкулезом, не отмечено возрастание частоты внелегочного туберкулеза, в том числе костно-суставного, который чаще развивается в раннем детском возрасте.

Установлено, что в результате первичного инфицирования человека туберкулезной палочкой, наряду с образованием туберкулезного очага в легких (первичный комплекс), происходит обсеменение организма, и возникают множественные очаги туберкулезного воспаления, в том числе и в костях. У детей процесс диссеминации наблюдается вслед за первичным инфицированием, у взрослых — обычно в результате снижения сопротивляемости организма, инфицированного еще в детстве.

Вследствие диссеминации туберкулезного процесса в костном мозге образуются туберкулезные гранулемы, состоящие в центре из эпителиоидных клеток, а по периферии из лимфоцитов. Из эпителиоидных клеток образуются гигантские многоядерные клетки Лангханса.

При прогрессировании заболевания из-за нарушения питания и снижения резистентности организма в центре бугорка развивается очаг творожистого некроза.

Туберкулезным процессом вначале поражаются участки костей, расположенные около сустава и содержащие губчатое вещество, богатое красным костным мозгом (первичный туберкулезный остит); суставы вовлекаются в процесс вторично. Первичные поражения синовиальной оболочки суставов (первично-синовиальная форма) наблюдаются очень редко.

Развитие первичного туберкулезного остита в красном костном мозге губчатых костей объясняют обильным кровоснабжением этих отделов костей, расширением сосудистого капиллярного русла и замедленным кровотоком, что облегчает занос и оседание бактерий. Согласно эмболической теории, это происходит в связи с тем, что в эпифизарных отделах костей артерии имеют концевые разветвления, лишённые анастомозов, и бактериальные эмболы, попадая в концевые артерии, вызывают возникновение специфических бугорков. В течении костно-суставного туберкулеза различают три фазы: преартритическую, артритическую и постартритическую.

Преартритическая фаза характеризуется поражением губчатого вещества кости без вовлечения в процесс сустава (первичный остит). Переход туберкулезного процесса из костного очага на сустав и развитие в нем специфического воспаления называется артритической фазой с тремя стадиями (начало, разгар и затихание). Последствия перенесенного туберкулезного процесса — это постартритическая фаза. Туберкулезный процесс в этой фазе может находиться в состоянии затихания, однако возможны рецидивы и обострения. Чаще всего процесс локализуется в позвоночнике (40%), тазобедренном и коленном суставах (40%) и реже — в других костях (20%).

*Клиническая картина.* Костно-суставной туберкулез в острой артритической фазе характеризуется наличием всех признаков воспаления (покраснение, припухлость, повышение местной температуры, боль и нарушение функции). Больные предъявляют жалобы на боль, припухлость и ограничение движений в суставе. При осмотре сустав увеличен в объеме. В начальных стадиях это происходит за счет выпота или утолщения капсулы сустава, а затем — вследствие образования грануляционной фунгозной ткани (белая опухоль по Пирогову), когда сустав равномерно утолщен и напоминает форму груши. Ранним симптомом заболевания является атрофия мягких тканей конечности, достигающая значительной величины. При пальпации отчетливо определяются повышение местной температуры и болезненность. Подвижность в суставе ограничена. Наблюдаются также и общие симптомы костно-суставного туберкулеза: субфебрильная температура, понижение массы тела, иногда — туберкулезные поражения внутренних органов (легкие, почки и др.).

Лабораторное исследование периферической крови: СОЭ повышена (до 40—50 мм в час) и увеличено число лейкоцитов (до 15—20 х 10<sup>7</sup>л), определяется лимфоцитоз. Исследуют мокроту и мочу, синовиальную жидкость, пунктат, а также отделяемое из свищей для обнаружения *m. tuberculosis*. С диагностической целью выполняют реакцию Манту.

При рентгенологическом исследовании определяют остеопороз или истинную атрофию костной ткани, уменьшение суставной щели или

высоты межпозвонковых дисков в результате разрушения туберкулезным процессом суставного хряща или межпозвонковых дисков, деструкцию костной ткани, а также натечники. С целью выявления туберкулезных очагов выполняют КТ, МРТ, увеличенные рентгенограммы, а при наличии свищей — вводят через них контрастную массу (фисту- лография).

**Туберкулез позвоночника (туберкулезный спондилит).** Наиболее часто этим процессом поражаются нижние грудные (IX—XII) и верхние (I—III) поясничные позвонки. В развитии туберкулеза позвоночника П. Г. Корнев выделил три фазы болезни: 1) преспондилитическую — период возникновения первичного очага в теле позвонка; 2) спондилитическую — период прогрессирующего развития болезни с яркими клиническими симптомами; 3) постспондилитическую — период последующих состояний и обострений.

Первая фаза заболевания проявляется общими симптомами: дети становятся капризными, менее подвижными, теряют аппетит и худеют; у взрослых появляется быстрая утомляемость и понижается работоспособность. В этой фазе выраженных клинических признаков нет. При рентгенологическом исследовании в редких случаях могут быть обнаружены очаговые изменения в теле позвонка или каверны.

Спондилитическая фаза вначале характеризуется незначительной болью и ограничением подвижности позвоночника, а затем (стадия разгара) боль усиливается, приобретает постоянный характер, движения из-за боли становятся невозможными, больные не могут стоять, предпочитают лежать или сидеть, появляется выстояние остистого отростка, определяемое на ощупь или глазом, а иногда — небольшое углообразное искривление — горб (гиббус), отчетливо видно напряжение длинных мышц спины (симптом «вожжей»), появляются натечный абсцесс (или свищи) и спинномозговые расстройства.

Общее состояние больных ухудшается, возникают плохое самочувствие, беспокойный сон, потеря аппетита, постепенное исхудание, субфебрильная температура тела и изменения в периферической крови.

При рентгенологическом исследовании определяют деструкцию тела позвонка и его клиновидную деформацию, при поражении межпозвонковых дисков значительно снижается их высота. Затихание туберкулезного спондилита сопровождается исчезновением клинических симптомов, субфебрильной температуры и изменений со стороны периферической крови. Несмотря на затихание процесса, полной его ликвидации не происходит, часто наблюдаются обострения и рецидивы. Дифференциальная диагностика: гематогенный остеомиелит, посттуберкулезный спондилит, сифилитические поражения позвоночника.

**Туберкулез тазобедренного сустава (туберкулезный коксит)** развивается в три фазы: преартритическая, артритическая и постартритическая.

В преартритической фазе симптомы поражения сустава отсутствуют, иногда появляется боль неопределенного характера в покое и при пальпации. Редко больные жалуются на боль в коленном суставе, что связано с раздражением запирательного нерва. При рентгенологи-

ческом исследовании иногда обнаруживают туберкулезный очаг (первичный остит), чаще в области вертлужной впадины и реже — в шейке бедра.

В начальной стадии артритической фазы, когда процессом поражается сустав, появляется боль, усиливающаяся после длительной ходьбы, а также нарушается подвижность в суставе и развивается мышечная атрофия. Подвижность в суставе ограничена из-за воспалительных изменений суставной сумки и рефлекторной мышечной контрактуры. При объективном обследовании определяют ограничение разгибания в тазобедренном суставе (один из ранних симптомов), атрофию мышц конечности и утолщение кожной складки на большой конечности (симптом Александрова). У детей в начальной стадии заболевания нередко удлинена большая нога вследствие раздражения ростковой зоны в результате воспаления и усиления кровоснабжения.

Рентгенологическим исследованием в начальной стадии туберкулезного коксита выявляют остеопороз костей, образующих сустав, сужение суставной щели, нечеткость контуров и разъеденность головки бедра, а у детей — также и увеличение ядра окостенения головки на большой стороне, что иногда называют «постарением» эпифиза.

Стадия разгара туберкулезного коксита характеризуется прогрессирующим развитием симптомов хронического воспаления. Помимо усиления боли, ограничения подвижности и мышечной атрофии, конечность приобретает порочное положение (сгибательно-приводящая контрактура) и появляется припухлость в области сустава. Натечные абсцессы чаще локализуются впереди большого вертела, позади его в ягодичной области или под пупартовой связкой и нередко осложняются свищами.

Рентгенологически стадия разгара характеризуется усилением остеопороза, прогрессирующей деструкцией костей, образующих тазобедренный сустав. Суставная щель резко сужена, головка бедра и вертлужная впадина частично разрушены процессом. В стадии затихания все явления воспаления исчезают, ликвидируются натечники и закрываются свищи. Улучшается общее состояние, нормализуется температура тела и исчезают признаки интоксикации. Однако порочное положение и укорочение конечности, ограничение подвижности в суставе и мышечная атрофия сохраняются. Постартритической фазе свойственны патологические вывихи, хронические дегенеративные изменения в виде артроза или остеопороза, атрофия мышц, контрактура сустава и укорочение конечности. Дифференциальную диагностику проводят с гнойными, инфекционными, ревматоидными артритам.

Причиной обострения и рецидивов являются неликвидированные первичные оститы.

*Туберкулез коленного сустава (туберкулезный гонит).* В преартритической фазе изолированные туберкулезные очаги, даже значительной величины, могут не проявляться. Однако часто сустав реагирует на расположенный вблизи него очаг реактивными изменениями, болью, выпотом и появлением легкой хромоты.

При рентгенологическом исследовании не очень часто выявляют туберкулезный очаг на фоне нормальной, не разреженной губчатой ткани.

Переход туберкулезного процесса на синовиальную оболочку коленного сустава (артритическая фаза) сопровождается нарастанием всех симптомов хронического воспаления сустава. Наблюдаются субфебрильная температура, уменьшение массы тела и нарастание интоксикации. Вначале появляется незначительная боль, ограничение подвижности и мышечная атрофия (начальная стадия). Отмечают повышение местной кожной температуры, сглаженность контуров сустава, утолщение капсулы, иногда анатомическое удлинение конечности, утолщение кожной складки (симптом Александрова).

В разгар болезни симптомы нарастают, сустав увеличивается в размерах и приобретает веретенообразную форму, кожа над ним бледнее окружающей (белая опухоль), образуются натечные абсцессы, спускающиеся на голень.

Рентгенологически выявляют остеопороз, деструкцию суставных концов костей, сужение суставной щели, нечеткость контуров суставных поверхностей, а иногда — каверны (кистозные дефекты костной ткани), сообщающиеся с полостью сустава. Лабораторные исследования регистрируют увеличенную СОЭ, повышенное число лейкоцитов, лимфоцитов и сдвиг формулы влево.

В стадии затихания исчезает боль, местное повышение температуры, припухлость сустава, ликвидируются натечные абсцессы и свищи. Сохраняются мышечная атрофия, укорочение конечности, деформация (вальгусная или варусная) и контрактура коленного сустава. Очень редко образуется костный анкилоз, чаще — фиброзное сращение костей (фиброзный анкилоз). Дифференциальную диагностику проводят с хроническими синовитами.

*Туберкулез плечевого сустава.* Заболевание проявляется болью, нарушением функции и мышечной атрофией. В стадии разгара процесса наблюдают припухлость сустава; редко возникают натечные абсцессы, располагающиеся чаще на плече.

При рентгенологическом исследовании определяют разной степени деструкцию костей, образующих плечевой сустав.

На основании значительной атрофии мягких тканей, отсутствия склонности к экссудации, обильного гнойного выпота, медленного, постепенного течения и сравнительно редкого образования абсцессов туберкулез плечевого сустава называют сухой костоедой. Г. И. Турнер атипичное течение туберкулеза плечевого сустава объяснял развитием токсического неврита подкрыльцового нерва.

Туберкулезом могут поражаться диафизарные отделы коротких трубчатых костей кисти (*spina ventosa*). Своеобразное течение туберкулеза пястных костей и фаланг пальцев зависит от того, что у детей диафизы этих костей имеют губчатое строение, содержат миелоидный костный мозг и покрыты хорошо выраженной надкостницей. В центре кости образуется очаг, внутренняя часть ее разрушается, а в результате костеобразования со стороны надкостницы кость приобретает веретенообразную форму.

При осмотре и пальпации определяют утолщение кости. В последующем опухоль увеличивается, образуется свищ, из него выделяются гной и мелкие крошковатые секвестры. При рентгенографии отмечают периостальную реакцию кости («веретено») и явления деструкции диа- физы. Дифференциальную диагностику осуществляют с остеомиелитом, опухолями.

*Лечение* костно-суставного туберкулеза комплексное и состоит из санаторно-климатического, ортопедического и хирургического, проводимых на фоне антибактериальной терапии.

Антибактериальную терапию туберкулезного процесса проводят по типичным схемам с применением препаратов основного ряда: изониазид (H), рифампицин (R), пиразиамид (Z), стрептомицин (S), этамбутол (E); резервного ряда: канамицин (K), капреомицин (Cap), этионамид (Et), протионамид (Pt), фторхинолоны (Fg), циклосерин (Cs), рифабутин (Rb), ПАСК (PAS), местно — салюзид (Sz).

Ортопедическое лечение направлено на создание покоя, осуществление иммобилизации пораженного органа и профилактику контрактур и деформаций. Для иммобилизации применяют гипсовую кровать, кокситную повязку и др.

Физиотерапия включает светотерапию и электролечение (ионофорез, гальванизацию, диатермию, УВЧ). Лечебная физкультура является обязательным компонентом санаторного лечения и ее применяют как общетонизирующую процедуру, а также с целью восстановления утраченных в процессе болезни функций.

Санаторное лечение представляет собой комплекс из особого режима, усиленного питания, климатолечения, физиотерапии и лечебной физкультуры. Режимом предусмотрены часы бодрствования и сна, пребывание в палатах и на воздухе, рациональное чередование покоя и труда. Питание состоит из повышенного количества белков, жиров и углеводов (в соотношениях 1:1:3) и насыщено витаминами. Климатолечение — аэрогелиотерапия — сводится к использованию естественных физических факторов (солнечные и воздушные ванны).

Хирургическое лечение включает радикальные операции, направленные на удаление туберкулезных очагов, всех пораженных тканей и натечников (некрэктомия, синовэктомия, абсцессэктомия, резекция суставов). Некрэктомия — операция удаления ограниченных творожисто-некротических фокусов в костях. В зависимости от локализации поражения операция может быть и внутрисуставной. После трепанации кортикальной пластинки туберкулезный очаг радикально удаляют; если при этом образуется небольшая полость, ее не заполняют, в большие полости пересаживают консервированную аллогенную костную ткань. Иссечение синовиальной оболочки оперативным путем называется синовэктомией. Операцию выполняют при поражении туберкулезным процессом синовиальной оболочки, обычно ее сочетают с операцией некрэктомии.

Операция, во время которой иссекают весь сустав со всеми его элементами, включая и кость, называется резекцией сустава и ее проводят при тотальном поражении суставных концов костей. Есть три вида



операций — экономные, типичные и атипичные. После резекции сустава крайне желательно, чтобы образовался анкилоз в функционально удобном положении конечности.

В случаях, когда выполнить вмешательство на очаге не представляется возможным, прибегают к лечебно-вспомогательным операциям (абсцессэктомии, абсцесстомии и др.).

При образовании деформаций, контрактур, укорочений проводят корригирующие операции, такие как остеотомии, артропластика, удлинение конечности.

С целью восстановления подвижности в суставе выполняют эндопротезирование. Однако его можно применять лишь при отдаленных последствиях костно-суставного туберкулеза.

### **БРУЦЕЛЛЕЗНЫЕ ПОРАЖЕНИЯ КОСТНО-СУСТАВНОГО АППАРАТА**

Бруцеллез — острое, а иногда первично-хроническое, рецидивирующее инфекционное заболевание, протекающее на фоне аллергического состояния организма. Возбудителями бруцеллеза являются микробы группы бруцелл.

При истинных бруцеллезных остеоартритах наблюдаются гнойное поражение и деструкция хрящевой и костной тканей. В параартикулярных тканях образуются специфические гранулемы, состоящие из эпителиальных клеток с примесью гигантских. Подвергаясь некрозу, они превращаются в абсцессы.

На фоне клинической картины, характеризующей заболевание (общая слабость, лихорадка, которая часто сопровождается ознобом, а падение температуры — обильными потами, увеличение печени, селезенки и лимфатических узлов, понижение артериального давления, уменьшение числа лейкоцитов — лейкопения), отмечают поражение костно-суставного аппарата в виде бруцеллезных периартритов, синовитов и поражений позвоночника.

*Бруцеллезные периартриты* проявляются на фоне артралгий, ограничена подвижность в суставе; нередко поражены одновременно два—три из них. В области суставов прощупывают болезненные уплотнения (фиброзиты).

*Бруцеллезные синовиты.* Они возникают на фоне артралгий, сопутствуют им и проходят после затихания заболевания.

*Бруцеллезные остеоартриты.* Чаще наблюдается поражение крестцово-подвздошных сочленений, реже — тазобедренного и других крупных суставов. Поражения сопровождаются деструкцией суставного хряща, что приводит к развитию тяжелых контрактур и даже анкилозов.

Бруцеллезные поражения позвоночника чаще проявляются в форме спондилита.

В постановке диагноза бруцеллезного поражения опорно-двигательного аппарата большое значение имеют анамнестические данные, характерная для бруцеллеза клиническая картина, положительные лабораторные данные (общий анализ крови, реакции Райта, Хеддлсона, проба Бюрне и др.) и данные рентгенологических исследований. При наличии бруцеллезных артритов отмечают нечеткость рентгеновского изображения, на отдельных участках костей имеется деструкция — узурация суставных концов костей.

*Лечение* проводят с применением химио-, антибиотикотерапии и биологических методов (вакциноterapia). При поражении опорно-двигательного аппарата назначают бальнеологическое лечение (сероводородные ванны, грязелечение), физиотерапевтические процедуры, а также лечебную гимнастику.

### СИФИЛИТИЧЕСКИЕ ПОРАЖЕНИЯ КОСТЕЙ

Костная система может поражаться во всех стадиях сифилиса: в первичной, вторичной, при раннем и позднем врожденном сифилисе, а также при нейро- и висцеросифилисе. Однако наиболее часто поражение костей наблюдается во вторичном периоде приобретенного сифилиса. Во вторичной стадии сифилиса характерны периоститы, в третичной — периоститы и гуммы (очаги специфического разрушения костной ткани).

*При раннем врожденном сифилисе* остеохондриты возникают в возрасте от 5 мес внутриутробной жизни до 12 мес после рождения. После одного года жизни остеохондриты наблюдают исключительно редко. Рентгенологически остеохондриты диагностируются по наличию следующих признаков: расширение зоны обызвествления участков хряща, ее зубчатость и намечающаяся полоса разрежения под зоной обызвествления. В тяжелых случаях, в результате распада грануляционной ткани, нарушается связь между эпифизом и метафизом (внутриметафизарный перелом кости). В костях в области диафизов и метафизов верхних и нижних конечностей могут, хотя и редко, образоваться изолированные гуммы, которые с трудом выявляют рентгенологически. Легче диагностировать гуммы, занимающие весь поперечник кости. Периоститы при раннем врожденном сифилисе встречаются очень часто и могут сочетаться с остеохондритами или быть единственным проявлением костного сифилиса.

*Поздний врожденный сифилис* костей проявляется в возрасте от 8 до 14 лет, для него характерна триада Гетчинсона (клиновидная форма зубов, поражение органов слуха и зрения).

При позднем врожденном сифилисе гуммозные периоститы могут сочетаться с единичными или множественными гуммами, захватывающими только кортикальный слой или всю толщу кости. Диффузные остеопериоститы длинных трубчатых костей конечностей представля-

ют наиболее характерную картину при позднем врожденном сифилисе и сопровождаются развитием саблевидной деформации голеней.

Клинически поражение костей сифилисом проявляется у больных в большинстве случаев болью в костях, чаще трубчатых нижних конечностей, артралгией коленных, плечевых суставов.

Для серологической диагностики сифилиса используют две основные группы тестов: нетрепонемные (с использованием кардиолипинового антигена), способные выявлять антифосфолипидные антитела, называемые реакинами; трепонемные (с использованием антигенов как патогенных, так и культуральных трепонем). Также не утратили своей актуальности RW, темнопольная микроскопия.

*Лечение.* Прежде всего общее противосифилитическое лечение. Для этих целей широко применяются калиевая и натриевая соли бензилпенициллина, бензатин — бензилпенициллин G, соли висмута (бийохинол, бисмоверол, пентабисмол). Неспецифическая терапия заключается в назначении иммуномодуляторов (пирогенал, пирроксан, тималин, декарис), витаминов, биогенных стимуляторов (алоэ и др.). При наличии патологических переломов — иммобилизируют конечность гипсовой повязкой. Больные должны находиться под постоянным наблюдением специалистов.

## РЕАКТИВНЫЕ АРТРИТЫ

Реактивный артрит — это вызванное инфекцией системное заболевание, характеризующееся прежде всего воспалением синовиальной оболочки, посев с которой не выявляет наличия жизнеспособных организмов.

В основе реактивного артрита лежат нарушения гуморального звена иммунитета с развитием гипериммунного ответа организма на инфекцию и фиксацию антител в суставных тканях. Эти нарушения реализуются повышенной чувствительностью организма (его суставных тканей) к возбудителям инфекционных процессов, а также продуктам их жизнедеятельности.

Предрасположенность к реактивному артриту передается отдельными антигенами 1-го класса гистосовместимости (например, HLA-B27). Однако его развитие строго связано с инфекцией определенными желудочно-кишечными (энтерогенными) или мочеполовыми (урогенитальными) возбудителями. Реактивный артрит чаще «вызывают» следующие инфекционные агенты: хламидии, сальмонеллы, шигеллы, иерсинии, уреоплазмы, микоплазмы, нейссерии гонореи. Особой формой реактивного артрита является описанный в 1916 г. синдром Рейтера. Он представляет собой клиническую триаду, включающую уретрит, конъюнктивит и артрит, развивающийся после острой кишечной или мочеполовой инфекции.

*Клиническая картина.* Реактивным артритом страдают главным образом молодые люди в возрасте 20—40 лет. Синдром Рейтера — самый распространенный артрит у молодых мужчин. Хотя первичная инфек

ция может протекать в легкой или скрытой форме, у большинства больных клинические проявления артрита возникают в первые 1—4 нед.

Типичными внесуставными проявлениями реактивного артрита являются субфебрильная лихорадка, поражения глаз (асептический конъюнктивит, передний увеит), желудочно-кишечные расстройства (инфекционный или асептический илеит или колит), поражения мочеполовых органов (уретрит, простатит, цистит, сальпингит), слизисто-кожные изменения (кольцевидный баланит, бленноррагическая кератодермия, гиперкератоз ногтей, безболезненные язвы ротовой полости).

Кольцевидный баланит и бленноррагическая кератодермия считаются относительно специфичными для синдрома Рейтера. Кольцевидный баланит представляет собой безболезненное ползущее изъязвление головки полового члена. Бленноррагической кератодермией называют псориазоподобные изменения на подошвенной поверхности пятки и головок плюсневых костей. Оба признака отмечаются преимущественно при урогенитальной форме реактивного артрита и разрешаются самопроизвольно.

Воспалительный процесс в суставах характеризуется умеренным болевым синдромом в покое, усиливающимся при функциональной нагрузке, а также экссудативным синовитом (выпот в суставе). Поражение суставов, как правило, носит асимметричный, олигосуставной (менее 5 суставов) характер и ограничено коленными, голеностопными и/или суставами стоп. Иногда развивается артрит суставов верхних конечностей (например, запястья и пальцев). При хроническом течении заболевания не исключено формирование суставных эрозий, которые можно выявить на рентгенограммах.

Нередко воспалительный процесс в суставах сопровождается энтезитами, т. е. воспалением мест соединения сухожилия с костью (энтезиса). При реактивном артрите энтезит обычно проявляется болью в пятке и плюсневых костях (поражение ахиллова сухожилия и подошвенной фасции). У 40% больных с реактивным артритом отмечено поражение позвоночника. Риск развития сакроилеита и/или спондилита возрастает при хроническом течении заболевания.

В периферической крови определяют полиморфно-ядерный лейкоцитоз, повышение скорости оседания эритроцитов. При серологическом исследовании крови на антитела можно ожидать положительный результат. В синовиальной жидкости обычно преобладают лейкоциты ( $5,0—50,0 \cdot 10^9$  в 1 л). При остром реактивном артрите большинство из этих клеток нейтрофилы, в то время как при хронической форме преобладают лимфоциты или моноциты. Иногда обнаруживают большие вакуолизированные макрофаги (клетки Рейтера), содержащие интактные лимфоциты или фрагменты ядер. Наличие клеток Рейтера, однако, не является специфичным для реактивного артрита. При посевах мочи, кала, соскобов из уретры или шейки матки можно обнаружить патологическую микрофлору.

При рентгенографии выявляют остеопороз костей вокруг сустава, указывающий на наличие воспалительного процесса в суставе. В суставах, испытывающих давление массы тела, характерно равномерное сужение суставной щели. При хронической форме можно обнаружить

эрозии суставных концов, которые часто образуются в плюснефаланговых суставах. В местах энтезита нередко наблюдают костные разрастания (места прикрепления ахиллова сухожилия и подошвенной фасции к пяточной кости).

*Лечение.* Ликвидация «пусковой» или «триггерной» инфекции соответствующими антибиотиками — первоочередная задача при лечении реактивного артрита. Поражения кожи и слизистых оболочек, как правило, ограниченные и не требуют специального лечения.

В большинстве случаев подавление воспалительного процесса и восстановление функции сустава достигается назначением нестероидных противовоспалительных препаратов. Классическим средством лечения реактивного артрита считается индометацин (150—200 мг/сут). По показаниям для лечения устойчивого к НПВП синовита выполняют внутрисуставное введение кортикостероидов (дипроспан, кеналог).

В большинстве случаев ремиссия наступает через 2—6 мес от начала заболевания. У больных с рецидивом, персистирующим течением или обострением заболевания, несмотря на адекватную противовоспалительную терапию, может потребоваться оперативное лечение — выполнение синовэктомии. Синовэктомию проводят с использованием артроскопической техники или посредством артротомии. После операции осуществляют разработку движений и лечебную физкультуру с целью восстановления функции оперированного сустава.

## ГРИБКОВЫЕ ПОРАЖЕНИЯ КОСТЕЙ

*Актиномикоз костей.* Актиномикоз — грибковое заболевание человека, вызываемое как анаэробными, так и аэробными актиномицетами, различными видами (около 80) плесневых грибов, поэтому идентификация возбудителя часто сложна. При микроскопическом исследовании пораженных тканей обнаруживают друзы гриба или патологическую ткань, которая высевается на среду Сабуро для выращивания культуры. Мужчины болеют в 2—3 раза чаще, чем женщины, — обычно в возрасте 20—40 лет.

*Патогенез.* На слизистых оболочках человека находятся сапрофиты-актиномицеты. При нарушении целостности слизистой оболочки и понижении сопротивляемости организма возможно внедрение актиномицетов под кожу, в подслизистую основу, что и является началом патологического процесса, т. е. образования актиномикомы — специфической гранулемы. Очень редко актиномикомы могут возникнуть на месте раны, т. е. произойти экзогенное внедрение актиномицета. Поражение костей возможно гематогенным путем или при распространении из пораженных внутренних органов, мягких тканей конечностей на кости.

*Питическая картина.* Острая или хроническая форма течения процесса определяется локализацией поражения тканей и органов. Изменения в костях при актиномикозе имеют разнообразный характер. При контактном пути распространения в первую очередь поражается надкостница, затем корковое вещество кости и, наконец, губчатое. Надкостница утолщается, уплотняется, в дальнейшем может обызвествляться

(оссифицирующий периостит). При гематогенном пути очаг актиномикоза напоминает центральный костный абсцесс, отличаясь от последнего зоной склероза. Выраженность и увеличение зоны склероза вокруг очага в кости — благоприятный прогностический признак.

Актиномикоз не поражает хрящевую ткань и, как правило, суставы. По-видимому, именно поэтому актиномикоз позвоночника даже при обширном поражении не осложняется его искривлением, а обуславливает деформацию позвоночника в форме бамбуковой палки.

Рентгенологическая картина при первичном — гематогенном — поражении кости характеризуется наличием остеолитического очага, впоследствии переходящего в очаг со склерозом по окружности. Поэтому на рентгенограммах имеется пестрая картина, где более четко видны склероз и менее четко литические участки, которые перекрываются склеротическими перифокальными образованиями. Суставной хрящ обычно оказывается преградой, и процесс не переходит на сустав.

При первичном поражении легких чаще наблюдается вторичное поражение ребер, иногда позвоночника, когда отмечаются как разрушение тел позвонков, дуг, суставных отростков, так и зоны склероза вокруг участков лизиса, хорошо определяемые на КТ-граммах. При поражении забрюшинного пространства возможно поражение костей таза. При нагноении грибковых абсцессов возникают один или несколько свищевых ходов.

*Диагностика.* Производят исследование гноя или пунктата путем микроскопии для обнаружения друз или мицелия, при оперативном вмешательстве — исследование всей патоморфологической картины пораженных тканей.

*Лечение.* Применяют комбинированное лечение антибиотиками и вакциной. Проводят иммунотерапию актинолизатом внутримышечно по схеме или актиномицетной поливалентной вакциной внутривожно. Длительность курса 3 мес, затем назначают 1 мес перерыва и при необходимости проводят повторный курс. Современные антибиотики воздействуют не только на микрофлору, но и на актиномицеты. Оперативные вмешательства всегда сложны, так как поражения костей и мягких тканей не имеют четких границ, а радикальное иссечение всех пораженных тканей бывает невозможно. Однако даже ограниченное оперативное вмешательство может способствовать выздоровлению на фоне иммуно- и антибиотикотерапии.

*Мадурская стопа* — клинический вариант грибковой инфекции, распространенный среди населения жарких стран Африки, Юго-Восточной Азии, Центральной и Южной Америки, Средней Азии, южных районов нашей страны, где, очевидно, природные условия благоприятны для роста антропогенных паразитических грибов. В связи с типичным поражением мягких тканей и костей считается, что грибы попадают в ткани в результате микротравматизации кожи стоп. Впервые это заболевание было описано и названо английскими врачами, работавшими в Индии в городе Мадуре [Colebrook, 1846]. За прошедшие 150 лет это заболевание было описано и у жителей средней полосы Европы, но все же чаще стран Средиземноморья.

Поражение стоп вызывается различными видами плесневых грибов. В клинической практике диагноз устанавливают на основании клинико-рентгенологических, микробиологических и морфологических признаков. В начальном периоде обычно беспокоят незначительные болевые ощущения и некоторая припухлость мягких тканей, без четких границ, неправильной формы, цвет кожи не изменен. В последующем стопа увеличивается в размере, появляются свищи. На рентгенограммах определяются мелкие очажки, неправильной формы обызвествления и рядом такие же мелкие участки просветления, что создает пеструю картину. Резекция (биопсия) пораженных мягких тканей и пораженных костей стопы чаще всего необходима для микроскопического подтверждения диагноза. В запущенных случаях органосохраняющие операции в виде резекции костей, иссечения мягких тканей не применяют, поскольку лечение антибиотиками и другими препаратами, проводимое в течение многих лет, при мадурской стопе не предотвращает рецидивов. Радикальное избавление пациентов от постоянных болей и хронического инфекционного процесса достигается лишь ампутацией голени в пределах здоровых тканей.

### ЭХИНОКОККОЗ (АЛЬВЕСЖОККОЗ) КОСТЕЙ

Это паразитарные заболевания человека, вызываемые личиночной стадией ленточного гельминта *echinococcus granulosus* и двумя подвидами альвеококка *echinococcus alveolaris*. Наиболее часто эхинококкоз наблюдается у жителей Южной Америки, Австралии, Африки, Новой Зеландии, Монголии, Сибири, Средней Азии и южных районов Европы. Установлено, что носителями эхинококкового червя являются собаки, лисицы, песцы, волки, кошки, рыси, а промежуточными носителями — верблюды, лошадь, овцы, свиньи и человек. Яйцо паразита, попавшее в желудочно-кишечный тракт человека, освобождается от оболочек, проникает через кишечную стенку в капилляр и с током крови заносится в печень, легкие. Если же попадает в большой круг кровообращения, то заносится в какой-либо другой орган, в том числе кость. Развитие паразита медленное, продолжается многие месяцы, годы до появления первых симптомов.

Заражение человека эхинококком сопровождается недомоганием, головной болью, крапивницей и другими явлениями, вызванными поступлением содержимого кист при их внедрении в ткани. В крови отмечается эозинофилия. Клиническая картина зависит от локализации поражения, от размеров однокамерных или многокамерных кист, от деструкции (перелома) кости, нагноения кисты и образования свища. Диагноз устанавливают на основании анамнеза, профессии, данных клинической картины и рентгенологического обследования. Рентгенологическая картина: очаги не имеют четких контуров, истончают кортикальный слой, появляются периостальные наслоения. Участок кости, чаще метафиз или участок губчатой кости, может быть полностью разрушен. Поражение мягких тканей сопровождается множеством мелких и крупных нечетких крапчатых включений, иногда похожих на мы

льную пену. В целях диагностики используют УЗИ, КТ, МРТ, анализы крови, общеиммунологические тесты, РИГА с эхинококковым антигеном, энзимиммунологические методы, которые дают до 90% положительных ответов.

*Лечение.* Отмечено эффективное действие препаратов: мебендазола при альвеококкозе, а тиабендазола и камбендазола при эхинококкозе (в эксперименте), которые угнетают развитие паренхиматозного слоя и прекращают развитие протосколексов. У нас в стране широкое применение при поражении внутренних органов нашел препарат вермокс: по 200 мг в первые 2 дня; при хорошей переносимости — увеличение доз до 600 мг. Курс лечения 25—30 дней, некоторые больные получали до 7 курсов (положительный эффект у 50% больных).

Медикаментозное лечение в виде самостоятельных курсов малоэффективно, поскольку эхинококкоз часто рецидивирует. Целесообразно выполнять широкие резекции пораженных участков, которые дополняются в послеоперационном периоде назначением вермокса с профилактической и лечебной целью.



## Глава 17

# ДЕГЕНЕРАТИВНО-ДИСТРОФИЧЕСКИЕ ЗАБОЛЕВАНИЯ СУСТАВОВ

*Артрозы (деформирующие артрозы, остеоартрозы)* — распространенное дегенеративно-дистрофическое поражение суставов различной этиологии. Частота заболевания крупных суставов составляет 347 случаев на 10 тыс. жителей обоего пола. Частота их увеличивается у пожилых людей. У женщин заболеваемость в 3,5 раза выше, чем у мужчин. Различают первичные артрозы, развивающиеся без видимых причин, и вторичные — вследствие травмы, воспалительных заболеваний, асептического некроза, врожденной дисплазии и др. При первичных артрозах поражаются несколько суставов, при вторичных, как правило, один.

*Этиология и патогенез.* Заболевание развивается вследствие статических перегрузок, микротравм, патологии синовиальной оболочки, эндокринных расстройств (увеличение активности соматотропного гормона гипофиза, снижение функции половых желез и щитовидной железы), сосудистых нарушений (асептический некроз), врожденных предрасполагающих факторов (дисплазия).

Ведущая роль в патогенезе заболевания принадлежит несоответствию нагружаемых суставных поверхностей сочленяющихся костей, в результате чего происходит перегрузка отдельных их участков. Синовиальная жидкость является не только «смазкой» для сустава, но прежде всего обеспечивает питание суставного хряща. Патология синовиальной оболочки сопровождается изменением синовиальной жидкости. Согласно существующим гипотезам метаболизм хряща может страдать вследствие увеличения активности лизосомальных ферментов, разрушающих его, секреторной недостаточности хондроцитов, что ведет к убыли протеогликанов из основного вещества, подавлению их синтеза хондроцитами, изменению микроциркуляции в околосуставных тканях —

ние питания хряща и его дезорганизацию, изменение структуры коллагена с уменьшением устойчивости его к механической нагрузке. Результатом этого является разрыв коллагеновой сети и выход протеогликанов из хряща. К указанным нарушениям метаболизма хондроцитов приводят генетические, эндокринные, нейрогенные, циркуляторные, диспластические, травматические факторы. Степень участия перечисленных факторов в развитии коксартроза различна.

Патологоанатомические изменения характеризуются прогрессирующими дистрофическими и некротическими процессами в суставном хряще, вторичными изменениями в субхондральной костной ткани с последующей деформацией суставных концов костей. Наиболее типичными проявлениями являются образование остеофитов по краям суставных поверхностей. Полагают, что эти изменения носят компенсаторный характер, поскольку увеличивают площадь контакта сочленяющихся поверхностей и уменьшают нагрузку на единицу площади сустава.

*Клиническая картина.* Больных беспокоит боль в суставе, которая усиливается при движениях и после физической нагрузки. При начальных проявлениях заболевания подвижность в суставе ограничена незначительно, по мере прогрессирования процесса контрактура увеличивается.

Диагноз артроза подтверждают рентгенологическим исследованием. При посттравматическом артрозе выполняют компьютерную томографию.

На основании клинико-рентгенологических данных выделяют три стадии заболевания. I стадия — незначительное заметное сужение щели сустава в местах наибольшей нагрузки и незначительная деформация суставных поверхностей; II стадия — отчетливое сужение щели сустава, деформация суставных концов костей и выраженные костные разрастания; III стадия — значительная деформация сочленяющихся поверхностей с нарушением формы суставного конца, субхондральным склерозом и образованием кистозных полостей. Наиболее часто артроз развивается в тазобедренном и коленном суставах.

### **ДЕФОРМИРУЮЩИЙ АРТРОЗ ТАЗОБЕДРЕННОГО СУСТАВА**

Деформирующий артроз тазобедренного сустава (коксартроз) развивается на почве дисплазии сустава (врожденные подвывихи), последствий остеохондропатии головки бедренной кости и ее асептического некроза, а также после переломов области тазобедренного сустава (рис. 188, а). При врожденных подвывихах коксартроз является следствием перегрузки части суставной поверхности головки бедренной кости (перегрузочные артрозы). В этих случаях на единицу площади нагружаемой части головки приходится нагрузка, превышающая нормальную в 10—20 раз. В начале заболевания появляется боль в суставе к концу дня. Затем она беспокоит и в течение дня и нередко иррадирует в коленный сустав. С течением времени развивается подвывих го-

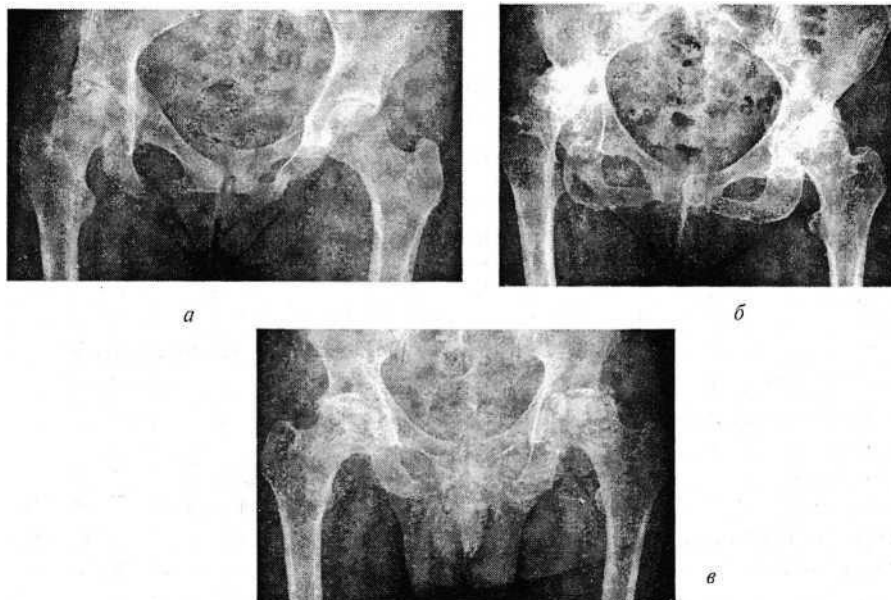


Рис. 188. Рентгенограммы тазобедренных суставов: деформирующий остеоартроз после внутрисуставного перелома костей таза (а), на почве дисплазии суставов различной степени выраженности (б), асептического некроза головок бедренных костей (в)

ловки бедренной кости, сопровождающийся порочной установкой ноги. Последняя занимает положение сгибания, наружной ротации и приведения. Возникает контрактура тазобедренного сустава. Увеличивается поясничный лордоз вследствие сгибательной контрактуры. Появляется боль в поясничном отделе позвоночника. При рентгенографии определяют характерные признаки ацетабулярной дисплазии — уплощение вертлужной впадины, наклон крыши в краниальном направлении, подвывих головки бедренной кости с развитием нижнего остеофита и признаки деформирующего артроза (рис. 188, б).

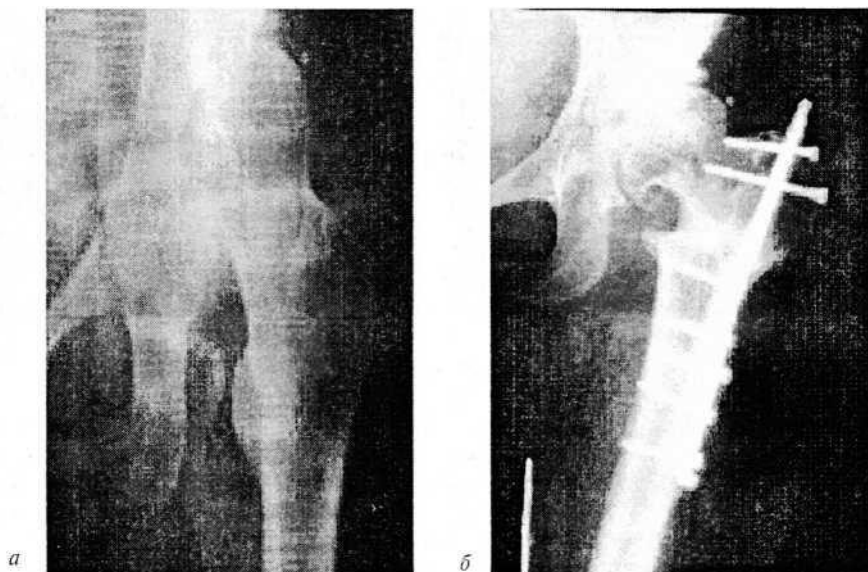
При артрозах, развивающихся на почве асептического некроза головки бедренной кости, больных беспокоит боль различной локализации (нередко больные длительное время лечатся по поводу остеохондроза поясничного отдела позвоночника или гонартроза). Диагноз устанавливают после лучевого обследования, в т. ч. магнитно-резонансной томографии. Заболевание проходит несколько стадий и завершается деформацией головки бедренной кости в месте ишемии и остеонекроза — как правило, это передне-верхний квадрант головки бедренной кости. Изменения в вертлужной впадине носят вторичный характер и связаны с нарушением конгруэнтности суставных поверхностей (рис. 188, в).

*Лечение деформирующего артроза тазобедренного сустава.* Установлено, что консервативная терапия приносит временное субъективное облегчение, а заболевание продолжает прогрессировать. Поэтому проблема лечения артрозов тазобедренного сустава заключается в диагнос-

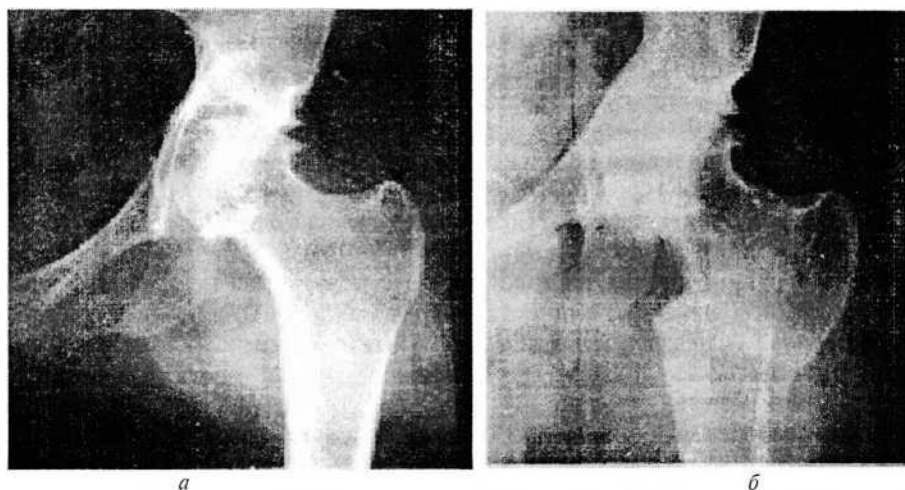
тике заболевания и оперативном вмешательстве на ранних стадиях. Все оперативные вмешательства на тазобедренном суставе можно разделить на две группы: с сохранением тазобедренного сустава или его полной реконструкцией. К первой группе хирургических вмешательств относят костно-пластическое замещение участков остеонекроза, денервации и декомпрессию тазобедренного сустава, остеотомию проксимального отдела бедренной кости, надвертлужную ацетабулопластику (создание костного навеса, остеотомию таза по Хиари), периацетабулярную остеотомию. Полная реконструкция тазобедренного сустава предполагает обездвиживание (артродез) либо тотальное эндопротезирование сустава. Выполнение органосохраняющих операций направлено на предупреждение (при ацетабулярной дисплазии) дегенеративно-дистрофических изменений в суставе, либо на предупреждение дальнейшего прогрессирования заболевания. Своевременное и правильно выполненное хирургическое вмешательство ликвидирует болевой синдром при сохранении амплитуды движений. Нередко ремиссия достигает 10-15 лет. Целью оперативного вмешательства (osteotomy проксимального отдела бедренной кости или реконструкция вертлужной впадины) является изменение биомеханики сустава за счет выведения под нагрузку здоровых участков головки бедренной кости, коррекция положения конечности (при фиксированной контрактуре сустава), улучшение васкуляризации головки бедренной кости (вследствие уменьшения венозного стаза и вставания сосудов в зону остеотомии), денервация головки бедренной кости за счет пересечения эндоста и периоста, разгрузка сустава за счет мышечной декомпрессии.

*Операция межвертлужной остеотомии (МВО).* В зависимости от изменения положения головки во фронтальной плоскости различают варизирующую и вальгизирующую остеотомию бедренной кости. Варизирующая межвертлужная остеотомия приводит к смещению большого вертела вверх и наружу, ротации головки вниз, при этом улучшается конгруэнтность суставных поверхностей и уменьшается напряжение мышц, окружающих тазобедренный сустав. Варизирующая остеотомия показана больным с небольшой степенью дисплазии (центральный угол не менее 15—20°), сферической формой головки (при условии отсутствия ее деформации) и шеечно-диафизарным углом более 135°. При комбинации варизирующей остеотомии с медиализацией дистального отломка на 10—15 мм происходит дополнительное расслабление мышц, увеличивается площадь контакта головки и вертлужной впадины (рис. 189). Для улучшения конгруэнтности суставных поверхностей нередко варизацию дистального отломка дополняют его разгибанием. Отрицательными сторонами этой операции являются укорочение ноги, слабость ягодичных мышц, и как следствие — хромота.

Вальгизирующая межвертлужная остеотомия показана больным с уменьшенным шеечно-диафизарным углом, преимущественным поражением латеральных отделов сустава при условии хорошей его конгруэнтности (центральный угол больше 25°), сохранении амплитуды сгибательно-разгибательных движений в пределах 80-90° и наличии нижнего остеофита головки бедренной кости. Вальгизирующая меж-



**Рис. 189.** Рентгенограммы тазобедренного сустава: диспластический коксартроз (а), сросшийся перелом верхней трети бедренной кости после варизирующей остеотомии (б)



**Рис. 190.** Рентгенограммы тазобедренного сустава: посттравматический протрузионный коксартроз до операции (а); через 4 года после вальгизирующей межвертельной остеотомии (б)

вертельная остеотомия приводит к ротации головки кнаружи, при этом большой вертел смещается латерально и нагрузка ложится на внутренние отделы головки бедренной кости и нижний остеофит (рис. 190). Недостатками операции являются удлинение ноги, значительная деформация проксимального отдела бедра, что создает определенные трудности при последующем эндопротезировании.

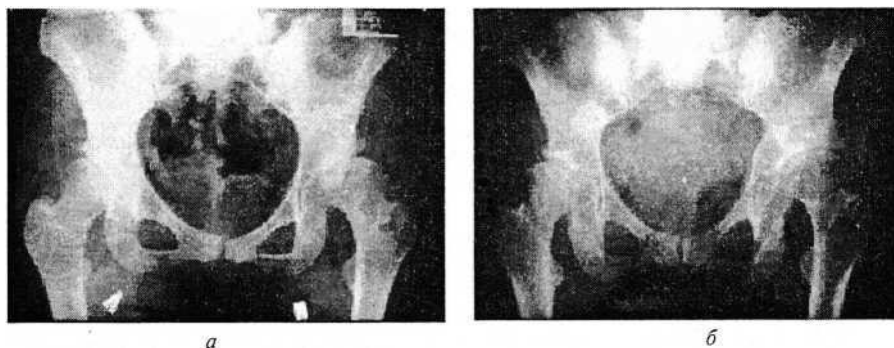


Рис. 191. Рентгенограммы таза:  
диспластический двусторонний коксартроз (а), после остеотомии таза по Хиари —  
срок наблюдения 10 лет (б)

*Операция остеотомии таза по Хиари.* Суть остеотомии таза по Хиари заключается в дугообразной остеотомии тела подвздошной кости на уровне прикрепления капсулы тазобедренного сустава, медиальном перемещении сустава (рис. 191). При этом опил подвздошной кости располагается на капсуле сустава, которая постепенно подвергается метаплазии и превращается в грубоволокнистый суставной хрящ. Операция возможна при любом центральном угле у взрослых пациентов (триангулярный хрящ должен быть закрыт). Операция не достигает своей цели при значительном подвывихе головки бедренной кости вверх (на этом уровне крыло подвздошной кости резко истончено) и большом исходном недопокрытии головки (максимальная зона перекрытия за счет смещения тела подвздошной кости составляет 2 см). Недостатком этой операции является медиализация сустава, в результате чего возникает деформация таза и слабость ягодичных мышц.

При лечении диспластического коксартроза со значительным недопокрытием головки бедренной кости применяют операции, направленные на создание покрытия головки (остеотомия таза по Хиари, создание костного навеса, периацетабулярная остеотомия и др.).

*Операция надвертлужной ацетабулопластики.* В тех случаях, когда имеется большое недопокрытие головки бедренной кости или ее высокое расположение, компенсируют дефицит покрытия путем создания костного навеса. В основе этой операции лежит транспозиция участка крыла подвздошной кости (в свободном виде или на питающей ножке) в костный паз над головкой бедренной кости с размещением костного трансплантата над капсулой сустава. Операцию выполняют при любом угле Виберга и любой степени подвывиха головки бедренной кости, а также при сохранении конгруэнтности сустава. Применяют капсулотомию и внутрисуставные манипуляции. Оперативное вмешательство не вызывает медиализации сустава.

*Операция артродеза тазобедренного сустава.* Операцию артродеза тазобедренного сустава выполняют при одностороннем поражении у лиц молодого возраста и активного образа жизни (предпочтение отдается пациентам мужского пола). После достижения анкилоза сустава в функционально выгодном положении пациенты сохраняют возможность

вести активный образ жизни. Эндопротезирование может быть выполнено этим больным в более позднем возрасте.

*Эндопротезирование тазобедренного сустава.* Эндопротезирование прочно вошло в арсенал современного лечения заболеваний и последствий травм тазобедренного сустава. Ежегодно в мире имплантируют около 1 млн эндопротезов тазобедренного сустава и 640 тыс — коленного. Эндопротезирование выполняют по поводу поздних стадий деформирующего артроза различной этиологии, последствий асептического некроза головки бедренной кости, ложного сустава шейки бедренной кости, ревматоидного артрита, болезни Бехтерева и переломов области тазобедренного сустава. Целью операции является устранение боли и улучшение функции сустава.

*Типы эндопротезов.* Существуют однополюсные, биполярные и тотальные эндопротезы тазобедренного сустава. Однополюсные протезы применяют у пожилых больных (как правило, старше 75 лет) с переломами шейки бедренной кости и небольшой физической активностью. Отличительной особенностью этих протезов является отсутствие вертлужного компонента, металлическая головка контактирует с хрящом вертлужной впадины. Отрицательной стороной применения однополюсных протезов является постепенное стирание хряща вертлужной впадины с протрузией головки в полость малого таза. Конструктивной особенностью биполярных протезов является наличие двух головок, вращающихся одна в другой. Внешняя головка по своему размеру соответствует размерам вертлужной впадины, а внутренняя головка имеет стандартный диаметр 28 или 32 мм. Показаниями к использованию этих протезов являются медиальные (субкапитальные) переломы бедренной кости у пожилых больных, которые вели до травмы активный образ жизни. Конструкция этих эндопротезов имеет следующие преимущества (в сравнении с однополюсными): при дегенеративном поражении хряща вертлужной впадины и ограничении подвижности внешней головки, движения в суставе происходят за счет вращения внутренней головки. При наличии болевого синдрома возможно удаление внешней головки и установка стандартного вертлужного компонента (под головку 28 или 32 мм).

Тотальные эндопротезы включают вертлужный компонент, бедренный и головку. Существуют протезы цементной и бесцементной фиксации, а также их комбинации (рис. 192). Имплантаты бесцементной фиксации первоначально фиксируются за счет плотной посадки в костную ткань во время операции. Последующая стабилизация имплантата достигается врастанием костной ткани в неровности или специальное покрытие протеза. Поэтому имплантаты должны иметь плотный контакт с поверхностью костной ткани и соответствующее покрытие.

Эндопротезы цементной фиксации крепятся в кости посредством быстротвердеющей пластической массы, выполненной на основе метилметакрилата, которая располагается между протезом и костью и заполняет все пространства в ней.

Активизируют больных на следующий день. Выполняют легкие сгибательные движения в тазобедренном суставе, изометрическое напряжение мышц, присаживание в постели, дыхательную гимнастику до

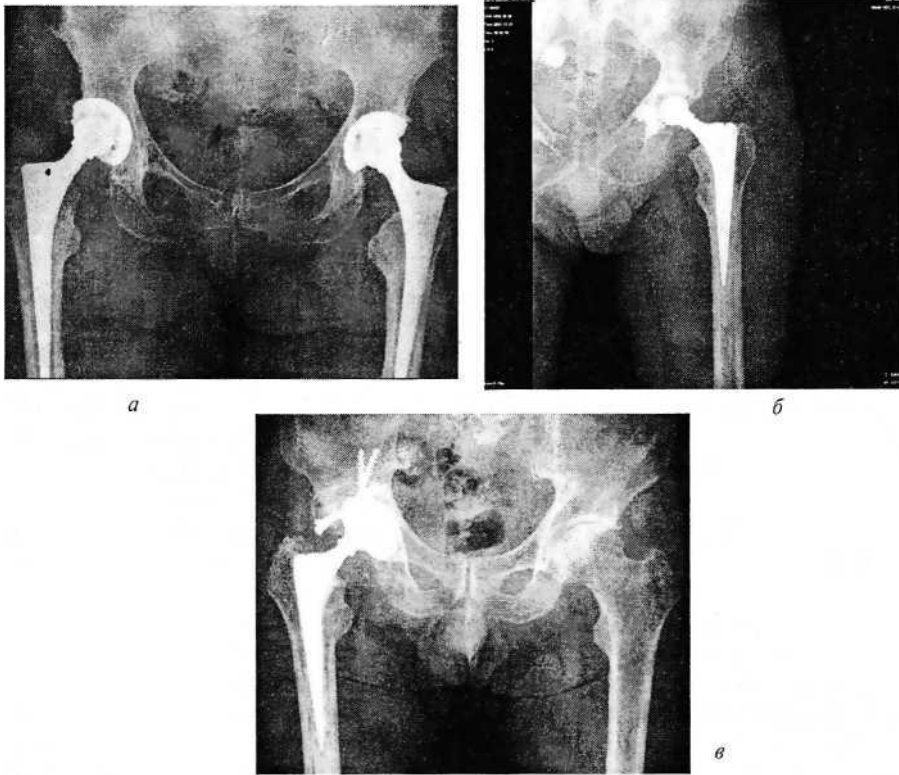


Рис. 192. Рентгенограммы тазобедренных суставов.  
 Различные способы фиксации эндопротезов:  
 бесцементный (а); с использованием костного цемента (б); комбинированный (в)

удаления дренажных трубок. После их удаления больные ходят с помощью костылей. Обращают внимание на правильное положение ноги с целью профилактики вывихов головки бедра. При эндопротезировании с цементной фиксацией больные начинают ходить с тростью через 6—8 нед, при бесцементной фиксации этот срок увеличивают до 3 мес.

### ДЕФОРМИРУЮЩИЙ АРТРОЗ КОЛЕННОГО СУСТАВА

Деформирующий артроз коленного сустава (гонартроз) может быть первичным и вторичным. Первичные артрозы развиваются без видимых причин, вторичные — после ревматоидного артрита, переломов, внутрисуставных повреждений хряща, менисков, крестообразных связок, внутрисуставных тел, отсечки голеностопного сустава, остеохондроза, травматических внутрисуставных операций, спалительных заболеваний.

Больных беспокоит боль при вставании и начале ходьбы, которая постепенно проходит и появляется к концу рабочего дня. На более поздних стадиях заболевания боль при ходьбе становится постоянной.



При пальпации определяют болезненность по ходу суставной щели и умеренное ограничение подвижности в суставе. У женщин с возрастом развивается варусная деформация коленных суставов, что способствует дальнейшему прогрессированию артроза. При ревматоидном артрите чаще развивается вальгусная деформация. Артрозы коленного сустава нередко осложняются синовитом. При этом определяют увеличенный верхний заворот и баллотирование надколенника. При исследовании синовиальной жидкости устанавливают умеренное увеличение белка и вязкости жидкости (при ревматоидном артрите вязкость снижена).

Рентгенологическими проявлениями артроза коленных суставов являются заострения межмыщелкового возвышения, незначительное разрастание костной ткани верхушки надколенника и мыщелков бедренной и большеберцовой костей. Изолированные деформирующие изменения в области наружного мыщелка большеберцовой кости наблюдают при кисте наружного мыщелка. По мере прогрессирования заболевания происходит постепенное разрушение хряща, а также внутренних мыщелков с образованием варусной или вальгусной деформации.

*Консервативное лечение.* В начальных стадиях назначают лечение, направленное на разгрузку суставов, снятие болевого синдрома, улучшение кровоснабжения и трофики хряща, снятие мышечного спазма.

В качестве хондропротекторов используют большое количество препаратов, имеющих различный механизм действия. Наиболее часто применяют структум, румалон, циль.

Для устранения болевого синдрома назначают бутадийон, реопирин, бруфен, вольтарен, а также препараты группы индометацина. Целесообразно использовать мази на основе нестероидных противовоспалительных препаратов.

Применяют физиотерапевтические процедуры (парафиновые аппликации, диатермия, фонофорез гидрокортизона), массаж, бальнеологическое лечение (грязь, серные и радоновые ванны).

I Наиболее эффективно устраняет боль и улучшает функцию внутрисуставное введение гормональных препаратов (дипроспан и др.). Такое лечение имеет временный эффект, нередко приводит к разрушению х<sup>^</sup>яща и прогрессированию заболевания.

*Оперативное лечение.* Применяют различные варианты лечебных остеотомий у лиц молодого возраста с преимущественным поражением внутренних или наружных отделов. Оперативное вмешательство направлено на перераспределение нагрузки и разгрузку пораженного отдела сустава путем исправления оси конечности с созданием гиперкоррекции 3—5°. Применяют высокую остеотомию большеберцовой кости или надмыщелковую остеотомию бедренной. Остеотомию большеберцовой кости выполняют при деформации проксимального отдела в пределах 10—12°. При большей деформации проводят надмыщелковую остеотомию бедренной кости (шарнирную или клиновидную). Ось конечности восстанавливают одномоментно либо постепенно по методике Илизарова. Одномыщелковое эндопротезирование коленного сустава применяют при гонартрозе с варусной установкой голени не более

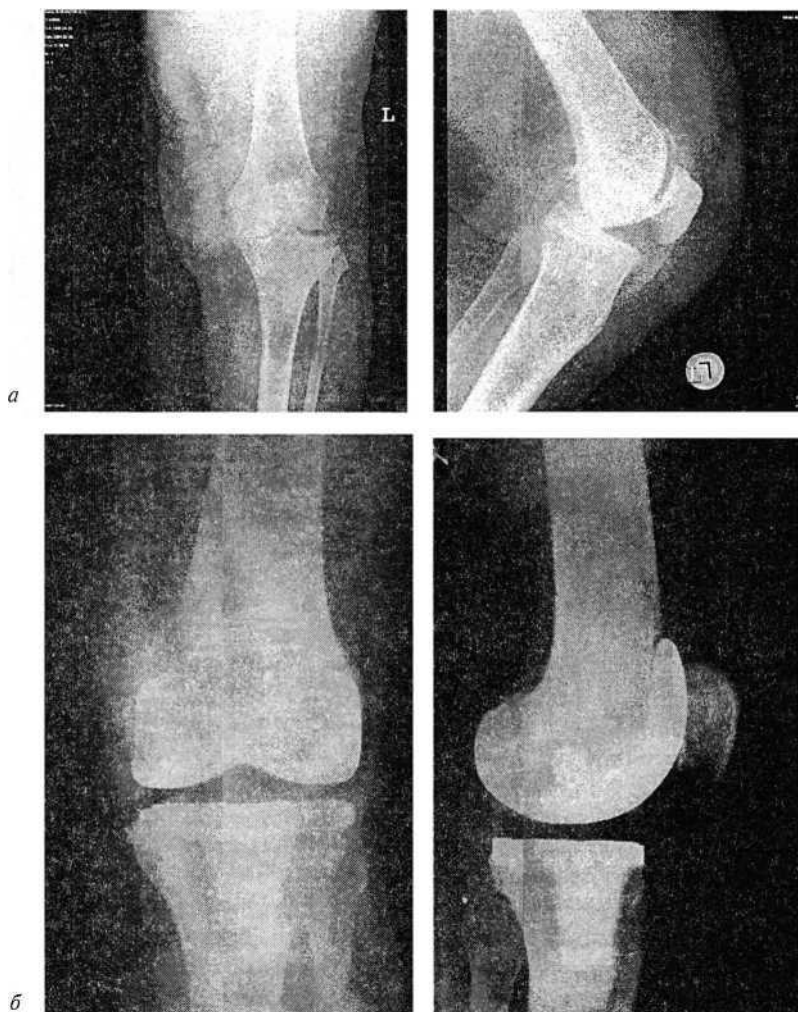

Рис. 193. Рентгенограммы коленного сустава:  
 вальгусная деформация на почве ревматоидного артрита (а);  
 положение костей после эндопротезирования сустава (б)

10° при сохраненном связочном аппарате, отсутствии изменений в бедренно-надколенниковом сочленении и наружном отделе коленного сустава.

Для лечения деформирующего артроза коленного сустава с поражением всех отделов применяют эндопротезирование коленного сустава. Существует несколько разновидностей эндопротезов коленного сустава. Основное отличие заключается в способе фиксации (цементная или бесцементная), использовании подвижной ротационной платформы на плато большеберцовой кости и механизма, ограничивающего передне-заднюю подвижность при отсутствии задней крестообразной связ

ки. Целью операции является устранение болевого синдрома, восстановление оси конечности и амплитуды движений при условии сохранения баланса мягких тканей в области коленного сустава (рис. 193).

### **ДЕФОРМИРУЮЩИЙ АРТРОЗ ГОЛЕНОСТОПНОГО И ДРУГИХ СУСТАВОВ**

*Деформирующий артроз голеностопного сустава* развивается после внутрисуставных переломов большеберцовой кости и лодыжек. Другими причинами дегенеративно-дистрофического поражения сустава являются ревматоидный и инфекционный артрит. Клинический признак заболевания — боль при ходьбе, позже присоединяется ограничение движений в суставе. На рентгенограммах в I стадии артроза выявляют усиление субхондрального склероза, во II — сужение суставной щели и клювовидные разрастания. В III стадии эти явления нарастают, появляются дистрофические кистозные полости. Начальные стадии артроза лечат консервативно. При усилении боли и ограничении движений выполняют артрорез голеностопного сустава.

*Деформирующий артроз плечевого сустава* встречается значительно реже коленного и тазобедренного. Консервативное лечение включает комплекс физиотерапевтических процедур, введение противовоспалительных препаратов. У пожилых больных выполняют эндопротезирование при сохранении болевого синдрома, у молодых пациентов с тяжелым посттравматическим артрозом — артрорез плечевого сустава.

*Деформирующий артроз локтевого сустава* сопровождается болью и ограничением движений, что вызывает значительное нарушение функции руки. Как правило, боль возникает в крайних положениях сгибания и разгибания, а на поздних стадиях — при любых движениях. Консервативное лечение мало эффективно. Проводят оперативное вмешательство, включающее удаление остеофитов локтевого и венечного отростков, а также локтевой ямки. Эта операция эффективна на ранних стадиях заболевания. На поздних стадиях выполняют артропластическую резекцию с последующей разработкой движений при помощи шарнирных компрессионно-дистракционных аппаратов либо тотальное эндопротезирование.

### **ВРОЖДЕННАЯ ДИСПЛАЗИЯ ТАЗОБЕДРЕННОГО СУСТАВА**

Врожденная дисплазия тазобедренного сустава включает в себя ацетабулярную дисплазию, подвывих и вывих головки бедренной кости. У новорожденных с истинным врожденным вывихом бедра головка бедренной кости легко вправляется и вывихивается из вертлужной впадины. У детей старшего возраста головка остается в положении вывиха, что со временем приводит к развитию вторичных изменений.

Частота врожденной дисплазии составляет 1 случай на 1000 родов. Левый тазобедренный сустав чаще подвергается дисплазии, чем правый, а двустороннее поражение встречается чаще, чем одностороннее.

Предрасполагающими факторами к развитию врожденного вывиха бедра являются первые роды, женский пол и ягодичное предлежание плода. Существует несколько теорий, объясняющих развитие врожденного вывиха бедра. Наибольшее распространение получили механическая теория, нестабильность сустава (избыточная подвижность) из-за перерастяжения капсулы в связи с гормональным дисбалансом, первичная ацетабулярная дисплазия, генетическая предрасположенность к вывиху. Ягодичное предлежание плода с избыточным сгибанием в суставе легко приводит к вывиху бедра. Чаще вывихи встречаются у тех народностей, которые плотно пеленают младенцев в положении разгибания ног в течение длительного времени.

Эффективность лечения зависит от сроков его начала. Поэтому особое значение имеет ранняя диагностика заболевания. Клинические проявления заболевания изменяются с возрастом. У новорожденных ведущее значение имеет клиническая диагностика и ультразвуковое обследование тазобедренных суставов. Обследование включает проведение тестов Ortolani и нагрузку по оси по методике Barlow. В положении лежа при релаксации мышц выполняют плавное отведение и приведение бедра с целью определения дислокации или вправления головки бедра (тест Ortolani). Надавливанием по оси в положении приведения бедра (тест Barlow) выявляют дислокацию бедра кзади. В ряде случаев вывих бедра наступает спустя несколько месяцев после рождения. В этом случае клиническими признаками вывиха являются асимметрия кожных складок, укорочение ножки и ограничение отведения бедра. Рентгенологическими признаками дисплазии тазобедренного сустава являются уменьшение центрального угла Виберга и прерывистость линии Шентона.

Лечение врожденной дисплазии тазобедренного сустава зависит от степени дисплазии и возраста больного. При выборе методов лечения выделяют 5 возрастных групп: 1) новорожденные (до 6 мес); 2) младенцы (от 6 до 18 мес); 3) дети в возрасте от 18 до 36 мес; 4) дети в возрасте от 3 до 8 лет; 5) подростки — старше 8 лет.

У новорожденных с положительными тестами Ortolani или Barlow стабилизируют сустав путем применения шины Pavlik, хорошие результаты лечения могут быть достигнуты у 85—95%. Применение шины Pavlik у младенцев менее эффективно. Поэтому после 6 мес жизни применяют закрытое или открытое вправление вывиха. У детей в возрасте 18—36 мес оперативное вправление вывиха дополняют межвертельной разгибательно-варизирующей остеотомией бедренной кости. При ацетабулярной дисплазии производят надвертлужную ацетабулоп-ластику. Оперативное лечение невправленного вывиха головки бедра у детей в возрасте от 3 до 8 лет представляет сложную задачу, т. к. нередко сопровождается развитием асептического некроза головки бедренной кости. Тем не менее для устранения вывиха применяют открытое вправление с одновременным выполнением укорачивающей остеотомии бедренной кости. При ацетабулярной дисплазии без вывиха головки бедра выполняют различные варианты надвертлужной ацетабулоп-ластики, остеотомии таза, создание костных навесов. Эти операции направлены на увеличение покрытия головки бедра и стабилизацию

сустава. У подростков старше 8 лет открытое вправление бедра не выполняют, т. к. оперативное вправление, как правило, приводит к развитию асептического некроза вследствие избыточного давления перерастянутых мышц на головку бедренной кости.

До завершения роста скелета применяют консервативное лечение. У взрослых при развитии болевого синдрома и дегенеративных изменений в головке бедренной кости применяют эндопротезирование тазобедренного сустава.

### ПЛЕЧЕЛОПАТОЧНЫЕ ПЕРИАРТРОЗ

Плечелопаточный периартроз (импиджмент-синдром, синдром акромиально-бугоркового конфликта) является дегенеративным процессом в мягких тканях, окружающих плечевой сустав и результатом травматизации вращающей манжеты плеча под корako-акромиальной дугой или под акромиально-ключичным сочленением. Основными проявлениями заболевания являются болевой синдром и контрактура сустава.

*Этиопатогенез.* Предрасполагающим фактором считают физическую деятельность с поднятыми вверх руками (строители, учителя, спортсмены). Происходит соударение между вращающей манжетой плеча и корako-акромиальной дугой, которому способствует вариант строения акромиального отростка лопатки в виде крючка. В процессе участвуют подакромиальная сумка, большой бугорок, сухожилие длинной головки двуглавой мышцы плеча и акромиально-ключичное сочленение. Повторные микротравмы тканей в подакромиальном пространстве приводят к воспалительно-дегенеративным изменениям в сухожилиях, деформирующим изменениям в костях и, как следствие, стенозу подакромиального пространства. Стеноз в свою очередь усиливает травматизацию тканей.

*Клиническая картина.* Больные хсалуются на боль, чаще в ночное время, с преимущественной локализацией по передненаружной поверхности плеча и ограничение движений в плечевом суставе. Характерным признаком является болезненное ограничение отведения и наружной ротации плеча. Максимальная болезненность возникает при отведении плеча в диапазоне 70—100°, т. е. в положении, при котором большой бугорок плечевой кости с прикрепляющимися к нему мышцами находятся под нижним краем акромиона. При дальнейшем отведении боль уменьшается.

В развитии заболевания выделяют три стадии:

I — стадия отека и кровоизлияний в тканях вращающей манжеты плеча. Характеризуется болью в суставе после физических нагрузок. Наиболее часто выявляется у больных 20-40 лет.

II — стадия фиброза и тендинита. Характеризуется повторными эпизодами механически вызванного воспаления, ведущего к утолщению манжеты ротаторов и субакромиальной сумки. Боль беспокоит постоянно. Формируется приводящая контрактура сустава.

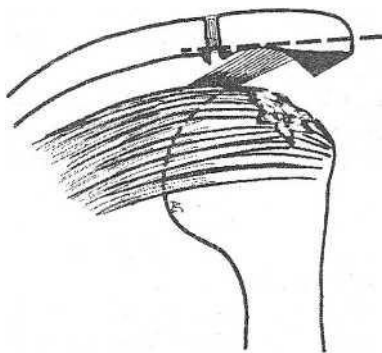


Рис. 194. Схема субакромиальной декомпрессии плечевого сустава

III — стадия формирования экзостоза в области акромиона, разрывов вращающей манжеты и сухожилия двуглавой мышцы плеча. II и III стадии характерны для больных 30–60 лет.

*Лечение.* Проводят противовоспалительную терапию (пероральный прием и местное применение нестероидных противовоспалительных препаратов — диклофенак, индометацин и др.); блокады с кортикостероидами (дипроспан, гидрокортизон) в субакромиальное пространство, ложе длинной головки сухожилия двуглавой мышцы, мышечную часть вращающей манжеты плеча; физиотерапевтические процедуры (фонофорез гидрокортизона, лазеротерапия); массаж, мануальную терапию и

лечебную физкультуру (упражнения, не усиливающие болевые ощущения). При отсутствии положительного эффекта в течение 3–4 мес показано оперативное лечение. Целью лечения является увеличение подакромиального пространства с помощью резекции передненижней поверхности акромиального отростка лопатки и корак-акромиальной связки. Операцию выполняют открытым или артроскопическим способом.

*Методика акромиопластики (субакромиальной декомпрессии) плечевого сустава.* Проводниковая или общая анестезия. Чрездельтовидным доступом (разрез кожи в проекции промежутка между передним и средним пучком дельтовидной мышцы протяженностью не более 5 см дистальнее акромиона). Иссекают субакромиальную сумку, резецируют корак-акромиальную связку и выполняют остеотомию передненижнего отдела акромиона (рис. 194).

В послеоперационном периоде конечность иммобилизируют на отводящей подушке или шине под углом 80–90° в течение 10 дней с последующим выполнением изометрических сокращений мышц плечевого пояса, пассивных и активных движений в суставе, электромиостимуляции.

## Глава 18

# БОЛЕЗНИ ПЕРЕГРУЗКИ ОПОРНО-ДВИГАТЕЛЬНОГО АППАРАТА

### БОЛЕЗНИ СТАТИКО-ДИНАМИЧЕСКОЙ ПЕРЕГРУЗКИ СКЕЛЕТА

#### Патологическая перестройка костей

Под влиянием интенсивной и непривычной нагрузки (длительные переходы пешком, марши, кроссы и др.) у отдельных молодых людей может развиваться патологическая перестройка костной ткани. В развитии заболевания большое значение имеют ритмичность нагрузки, частая повторяемость ее, плохо подогнанная обувь, приводящая к потертостям, продольное плоскостопие, а также слаборазвитая костно-мышечная система и незаконченное развитие скелета. Особенно способствует развитию патологической перестройки бег по жесткому грунту (асфальт, бетон).

Выделяют 3 варианта ответной реакции костной ткани на постепенное увеличение механической нагрузки на кость:

1) при физиологических нагрузках невысокой интенсивности наблюдается структурная перестройка костной ткани, увеличивается ее прочность;

2) дальнейшее увеличение нагрузки приводит к обратной реакции: в месте приложения силы наблюдается остеопороз, т. е. компенсаторных возможностей костной ткани в данном случае оказывается недостаточно;

3) значительное превышение предельно допустимой нагрузки приводит к перелому кости. Форма перелома главным образом зависит от характера и силы травмирующего агента, а также от скорости возрастания нагрузки.

Патологическую перестройку костной ткани Г. И. Турнер объяснял нейротрофическими изменениями, которые приводят к резорбции костной ткани. На фоне микропереломов развивается локальный периостит, рассасывается костная ткань и образуется поперечная или косая зона просветления кости (лоозеровская зона).

Перегрузка мышц ведет к хронической травматизации мио-энтезического аппарата и появлению в последующем периостита. После устранения причин заболевания на этой стадии процесс может приостановиться. Продолжающиеся же нагрузки ведут к нарушению обменных процессов, перераспределению локального кровообращения, резорбции костной ткани, появлению полостей, заполненных примитивно построенной костной тканью. В этот период рентгенологическое исследование выявляет просветление (щель). На этой стадии заболевания анатомического нарушения целостности кости еще нет, однако ее прочность снижена и возможен патологический перелом. Современные представления о патофизиологии перестройки костей включают данные об изменениях гормонального фона, локального внутрикостного кровотока и функционировании в этих условиях капиллярно-тканевых систем костной ткани.

Различают острую и первично-хроническую формы заболевания. Наиболее часто процесс развивается в области диафиза II, III плюсневых костей стопы (маршевая стопа), в верхней или нижней третях большеберцовой кости (траншейные периоститы), в нижней трети малоберцовой кости и в I ребре. Заболевание, хотя и значительно реже, может развиваться в других костях скелета (ключица, шейка бедра, пяточная кость, остистые отростки позвонков).

*Этническая картина.* После 1—2 мес службы у некоторых солдат на месте патологической перестройки костной ткани появляется боль, которая во время отдыха проходит. В начальном периоде заболевания отсутствуют клинические и рентгенологические симптомы. Если интенсивные нагрузки продолжают, боль значительно усиливается, становится постоянной. В области патологического процесса возникает припухлость, конечность увеличивается в объеме (длина окружности возрастает на 1-3 см), повышается местная температура кожи и появляется гиперемия. При пальпации отмечают местную болезненность и веретенообразное утолщение кости. На основании рентгенологических признаков выделяют следующие стадии болезни: простого периостита, оссифицирующего периостита, костных изменений и выздоровления. В стадии костных изменений болезни с помощью электродиагностических исследований устанавливают наличие дегенеративных изменений мышц, прикрепляющихся к пораженным процессом участкам кости. В начальном периоде заболевания обнаруживаются признаки периостита. В дальнейшем клинические симптомы нарастают, болевой синдром усиливается, а на рентгенограммах кроме периостита начинает определяться поперечно или косо расположенная щель на месте резорбции костной ткани. При своевременно начатом лечении и устранении этиотропных воздействий процесс патологической перестройки костной ткани стихает, исчезают клинические симптомы, однако еще длительное время определяются утолщение кости и ее склероз. Продолжи



тельность заболевания составляет от 10 дней до 3-4 мес, что зависит от своевременной диагностики и рационального лечения. Однако после излечения еще длительное время наблюдается повышенная утомляемость нижних конечностей.

*Профилактика заболевания* включает комплекс мероприятий организационного и лечебного характера. Молодые люди в школе, а также в системе организации допризывной подготовки должны получить соответствующую общефизическую и специальную подготовку, а также необходимые навыки. Для недостаточно физически развитых лиц среди школьников и студентов, страдающих плоскостопием организуют особые группы по физической подготовке. Для исключения потертостей стоп тщательно подбирают обувь. Во время занятий постепенно увеличивают физическую нагрузку, которую сочетают с обязательными периодами отдыха. Не допустимы также длительный бег в стандартной обуви по жесткому грунту или асфальту, многодневные походы.

В связи с тем, что болезни перегрузки костей обычно развиваются через 1,5—2 мес после призыва, то к этому сроку следует уменьшать физические нагрузки. Диагноз заболевания должен быть установлен как можно раньше и незамедлительно начато лечение.

*Лечение* патологической перестройки костей комплексное и состоит из покоя, новокаиновых блокад, витаминотерапии (витамины D, B<sub>2</sub>, B<sub>6</sub>, C и др.), физиотерапевтических процедур (парафиновые аппликации, фонофорез гидрокортизона, УВЧ), лечебной гимнастики и массажа.

Если лечение назначают при появлении первых симптомов заболевания (стадия простого периостита), то обычно в течение 10—20 дней наступает выздоровление. Несвоевременная диагностика и лечение затягивают процесс излечения до 3—4 мес.

### **Периостит большеберцовой кости**

Заболевание наблюдается у молодых людей, начинающих спортсменов после бега по жесткому грунту. Первый признак заболевания — появление боли по задне внутренней поверхности голени после нагрузки. Вначале больного беспокоит незначительная боль, которая усиливается при продолжении занятий. На задне внутренней поверхности средней трети голени определяется незначительная припухлость, а при пальпации — резкая болезненность в области прикрепления длинного сгибателя пальцев стопы и задней большеберцовой мышцы. Пассивные и активные движения в коленном и голеностопном суставах безболезненны. В первый период заболевания при рентгенологическом исследовании не удается выявить каких-либо изменений, однако по истечении 20—30 дней после начала заболевания по внутренней поверхности большеберцовой кости на границе дистальной и средней трети отчетливо определяются явления периостита. На основании анамнеза, клинических и рентгенологических данных устанавливают диагноз.

Так как развитие периостита большеберцовой кости объясняется травматизацией места прикрепления мышц при беге, особенно по жесткому грунту, то понятно периодическое увеличение числа таких больных. Заболевание нередко наблюдается в весенний период, когда спортсмены лишены возможности заниматься на стадионах и вынуждены проводить тренировки на асфальтовых дорожках. Для предупреждения этого заболевания беговые дорожки должны иметь упругое покрытие. Обувь спортсменов необходимо снабжать амортизирующими стельками.

*Лечение.* Спортсмену следует прекратить тренировки. Вначале проводят курс физиотерапии (диадинамотерапия на поясничный отдел, фонофорез гидрокортизона на болезненные точки). При отсутствии эффекта выполняют лечебные блокады. В область болезненности большеберцовой кости три раза с интервалом 3—5 дней вводят 30—40 мл 0,5% раствора новокаина с 25 мг гидрокортизона (1 мл дипроспана или кеналога).

### БОЛЕЗНИ СТАТИКО-ДИНАМИЧЕСКОЙ ПЕРЕГРУЗКИ СОЕДИНЕНИЙ КОСТЕЙ И СУХОЖИЛИЙ

В основе патологии мышечно-сухожильных и связочно-фасциальных образований лежит хроническая статико-динамическая перегрузка опорно-двигательного аппарата человека. Она встречается главным образом у профессиональных спортсменов либо людей среднего возраста, испытывающих по разным причинам продолжительные, интенсивные, но спорадические нагрузки. В ряде случаев острая травма может стать толчком к началу прогрессирования болезней перегрузки или их симптоматического проявления. Чаще всего неадекватность нагрузки связана со значительным ослаблением защитных механизмов опорно-двигательного аппарата.

Локализация мест перегрузки типична для наиболее активных областей на стопе, кисти, лучезапястном и голеностопном суставах, а также позвоночнике. Наиболее часто страдают сухожилия сгибателей пальцев кисти и задней большеберцовой мышцы, ахиллово сухожилие, ладонный и подошвенный апоневрозы, а также весь комплекс опорных структур стопы, что проявляется продольным или поперечным плоскостопием.

#### Продольное плоскостопие

Плоскостопие среди статических деформаций по частоте занимает доминирующее место.

Стопа состоит из 26 костей и 20 суставов, продольного и поперечного сводов. Ее рассматривают как «пьедестал» человека. Продольный свод, в свою очередь, разделен на наружный и внутренний. Пяточная, кубовидная, IV и V плюсовые кости образуют наружный свод. Пяточ

ная, таранная, ладьевидная, три клиновидных, I, II и III плюсневые кости — внутренний свод.

Наружный свод стопы выражен слабо и выполняет, главным образом, функцию опоры стопы, внутренний свод выражен достаточно хорошо и обеспечивает амортизирующую функцию, предохраняя органы человека от излишних сотрясений.

В сохранении продольного свода стопы большая роль принадлежит мышцам голени, связкам и подошвенному апоневрозу. Свод стопы поддерживается активным и пассивным аппаратами. Активный аппарат включает мышцы голени (передняя и задняя большеберцовые мышцы, длинные сгибатели пальцев и длинная малоберцовая мышца).

Основное значение в поддержании продольного свода стопы имеют три мышцы — задняя и передняя большеберцовые (с внутренней стороны) и длинная малоберцовая (с наружной стороны). Из них главную роль играет задняя большеберцовая. Передняя большеберцовая мышца вместе с длинной малоберцовой образуют так называемое «стремя стопы» по Тонкову. К пассивному аппарату относят связочный аппарат, суставы и кости стопы. Форма костей и суставы стопы имеют такое строение, что в норме образуют свод, а связки — прочные фиброзные образования, удерживающие его. Однако при ослаблении мышц и увеличении массы тела связки постепенно растягиваются, удлиняются, суставы стопы деформируются, а продольный свод ее уплощается.

Стопа является единым функционирующим органом, обеспечивающим ходьбу, опору и амортизацию при движении. Плоскостопие характеризуется уплощением внутреннего свода, пронацией пятки, отведением и распластыванием переднего отдела стопы.

Плоскостопие может быть врожденным и приобретенным. Врожденное плоскостопие встречается редко и связано с пороками внутриутробного развития скелета.

Приобретенное плоскостопие бывает паралитическим, травматическим, рахитическим и статическим.

Паралитическое плоскостопие развивается вследствие паралича мышц, поддерживающих свод стопы (полиомиелит, последствие инсультов и внутричерепных травм). При этом виде плоскостопия наблюдаются мышечная атрофия, паралич мышц, разболтанность суставов и др. Лечение оперативное, чаще всего выполняют корригирующие артротомии (подтаранный или трехсуставной) и транспозицию мышц.

Травматическое плоскостопие — результат тяжелой травмы стопы, сопровождающейся нарушением анатомических взаимоотношений костей, образующих свод стопы. Травматическое плоскостопие развивается в результате неустраненного смещения отломков при переломах лодыжек, пяточной, клиновидной и плюсневых костей, застарелых вывихов в суставах Шопара и Лисфранка.

Статическое плоскостопие встречается наиболее часто. Причиной его является мышечная недостаточность, развивающаяся в результате хронического переутомления.

*Механизм развития статического плоскостопия.* В результате длительной статической нагрузки переутомляются мышцы, поддерживающие свод стопы, а на этом фоне дегенеративно изменяются и

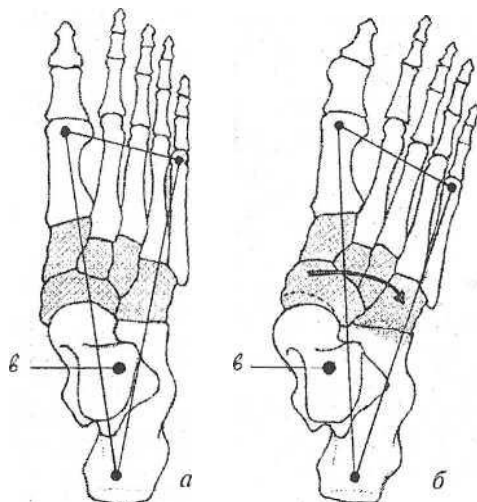


Рис. 195. Схема формирования патологической плоско-вальгусной деформации стопы:

- а* — положение центра осевой нагрузки (в) внутри «опорного треугольника» стопы в норме;  
*б* — плоско-вальгусная стопа (центр осевой нагрузки располагается за пределами «опорного треугольника»)

ваются связочный аппарат и сухожилия. Развивается пронационная установка пяточной кости. Пронация происходит в таранно-пяточном сочленении. Таранная кость, надежно фиксированная в «вилке» голеностопного сустава, вместе с голенью по отношению к пяточной кости смещается кнутри. Она как бы «сползает» с пяточной и внедряется между ней и ладьевидной, что вызывает наружный подвывих стопы в шопаровом сочленении, а в целом — латеральный перитаранный подвывих с выходом центра осевой нагрузки ноги за пределы опорной зоны стопы (рис. 195). Нередко этот процесс сопровождается растяжением нервных веточек, развитием интенсивного болевого синдрома и рефлекторной контрактуры. Различают следующие клинические формы продольного плоскостопия: продромальное, перемежающееся, простое (*pes planus vulgaris*) и вальгусное (*pes plano-valgus*).

Продромальное плоскостопие характеризуется отсутствием клинических и рентгенологических признаков снижения свода стопы, однако наблюдается повышенная утомляемость длинных мышц голени, появляется боль в определенных точках — на тыле стопы в месте соединения таранной и ладьевидной костей, в центре свода стопы.

При перемежающемся плоскостопии, кроме описанных клинических признаков, к концу рабочего дня, особенно после значительных статических нагрузок, происходит уменьшение высоты продольного свода стопы. После отдыха высота свода стопы восстанавливается. Если статические перегрузки продолжают оставаться, то они приводят к постепенному уплощению продольного свода, развитию плоской, а затем и патологической плоско-вальгусной стопы.

Перерастяжение большеберцового нерва и его ветвей вызывает развитие неврита. У таких больных наблюдаются значительный болевой

синдром, отек и защитное (варусное) положение стопы — контрактурное плоскостопие.

*Клиническая картина.* Больные предъявляют жалобы на быструю утомляемость нижних конечностей и боль. Боль обычно локализуется в области таранно-ладьевидного сустава и в мышцах голени.

При особенно неблагоприятном в прогностическом плане вальгусном плоскостопии боль локализуется в области лодыжек и *sinus tarsi*. Отмечают удлинение, расширение и отведение переднего отдела стопы, опущение продольного свода отклонение пяточной кости кнаружи и выстояние ладьевидной кости на внутренней поверхности стопы.

Правильно установить диагноз плоскостопия можно при тщательном осмотре стоп и голеней больного в положении стоя с полной опорной нагрузкой. При этом целесообразно выполнить плантографию.

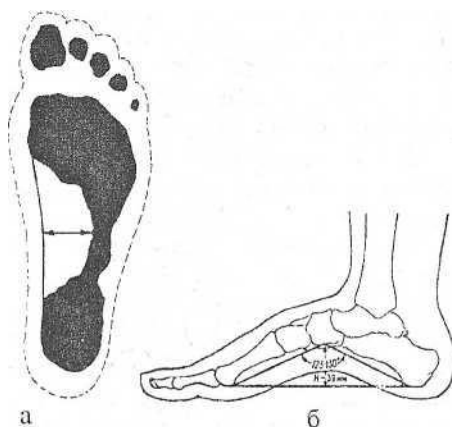
Для окончательной диагностики, уточнения и документирования степени плоскостопия основное значение имеет рентгенологическое исследование стоп больного, которое проводят в положении больного стоя. На рентгенограммах выявляют снижение продольного свода стопы и наличие деформирующих изменений в таранно-ладьевидном сочленении.

Рентгенологически различают три степени плоскостопия. В норме угол продольного свода равен  $125-130^\circ$ , а высота его 39 мм (рис. 196).

При I степени угол увеличивается до  $140^\circ$ , а высота свода уменьшается до 37—35 мм. При II степени продольный свод уплощен до угла  $150-155^\circ$ , а высота свода уменьшается до 17 мм, нередко отчетливо определяются деформирующие изменения в таранно-ладьевидном суставе. Плоскостопие III степени характеризуется увеличением угла свода стопы до  $170^\circ$  и более и высотой свода менее 17 мм. Как правило, при плоскостопии III степени всегда есть деформирующие изменения в таранно-ладьевидном суставе.

*Профилактика* продольного статического плоскостопия включает: раннее выявление начальных форм заболевания, диспансерное наблюдение за больными с плоскостопием, разумное чередование статической нагрузки с отдыхом, ношение рациональной обуви, обучение правилам гигиены и специальным физическим упражнениям, коррекцию массы тела.

*Лечение.* При лечении продромальной и перемежающейся форм плоскостопия больным рекомендуют ограничить тяжелую физическую



**Рис. 196.** Клиническая и рентгенологическая методики определения степени плоскостопия  
*a* — плантография; *б* — определение высоты и угла продольного свода по функциональной боковой рентгенограмме (с нагрузкой)

и исключить спортивную нагрузку на срок не менее одного месяца, назначают массаж, теплые ванночки и лечебную гимнастику, рекомендуют ношение изготовленных по индивидуальному заказу ортопедических стелек. Как правило, этими мероприятиями удается компенсировать простое уплощение продольного свода.

При плоской стопе проводят мероприятия по лечению неврита и переводят стопу из супинационного в среднее положение с последующей фиксацией гипсовой повязкой в течение 6 нед.

Присоединение вальгусного компонента продольного плоскостопия, проявляющееся прогрессирующим латеральным перитаранным подвывихом стопы в подтаранном и шопаровом (пяточно-кубовидный и таранно-ладьевидный) суставах, обусловлено ослаблением задней большеберцовой мышцы. Оно свидетельствует о декомпенсации и является показанием к хирургическому вмешательству. У детей проводят коррекцию деформации путем удлинения наружного продольного свода стопы (латеральной колонны) по Эвансу.

У взрослых выполняют варизирующую остеотомию пяточной кости в сочетании с транспозицией сухожилия длинных сгибателей пальцев на место прикрепления сухожилия задней большеберцовой мышцы.

После остеотомий иммобилизацию гипсовой повязкой до уровня средней трети голени проводят в течение 8 нед, опорную нагрузку разрешают через 12 нед.

Радикальными операциями у взрослых с выраженными изменениями суставов «корня стопы» являются корригирующие подтаранный, трехсуставной и удлиняющий пяточно-кубовидный артродезы. В ходе этих операций иссекают суставной хрящ и экономно резецируют тонкий слой субхондральной кости, сопоставляя суставные концы в правильном положении.

Окончательную фиксацию костей при артродезировании суставов проводят спонгиозными и кортикальными винтами. Иммобилизацию гипсовой повязкой до уровня средней трети голени осуществляют в течение 12—15 нед, опорную нагрузку в гипсовой повязке с «каблучком» разрешают через 8-9 нед, нагрузку без иммобилизации — по получении рентгенологических данных, подтверждающих костное сращение на месте артродезов (рис. 197).

При противопоказаниях к операции или отказе от нее больному с тяжелыми плоско-вальгусными деформациями стоп рекомендуют ношение специально изготовленной ортопедической обуви.

### Поперечное плоскостопие

В норме передний отдел стопы образует поперечный свод с точками опоры на головки I и V плюсневых костей. Распластывание стопы сопровождается устранением свода и переносом статической нагрузки на головки II, III, IV плюсневых костей, не приспособленных к ней, что вызывает боль и неудобства при ходьбе. Обычно поперечное плоскостопие сочетается с *hallux valgus*. При осмотре отмечают расширение переднего отдела стопы, отсутствие поперечного свода и образование

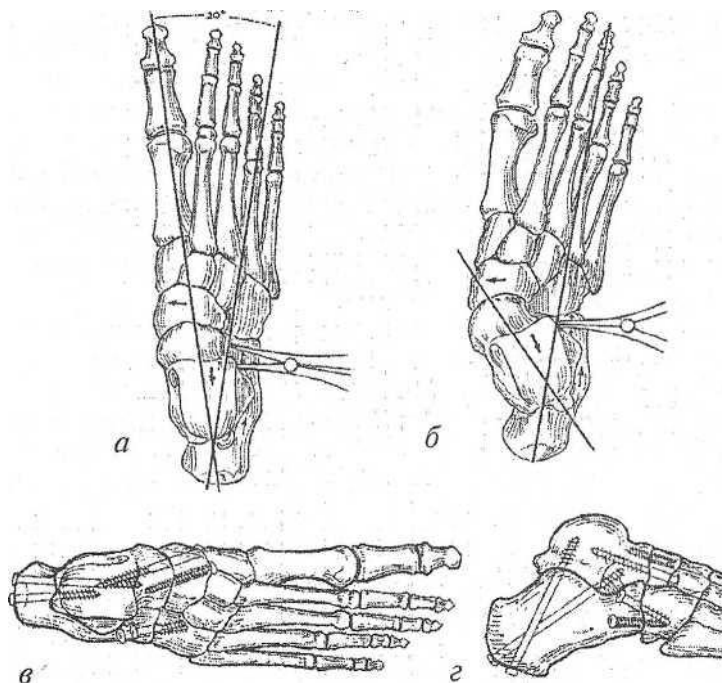


Рис. 197. Схема трехсуставного артродеза с фиксацией костей винтами:  
 а — таранно-пяточный угол в норме; б — планирование степени хирургической коррекции  
 (таранно-пяточный угол увеличен); в, г — схема резекции костей, остеосинтез винтами

болезненной омозолелости по подошвенной поверхности в области головок II—III плюсневых костей.

При лечении поперечного плоскостопия больных снабжают ортопедической обувью или специальными стельками. Восстановления поперечного свода стопы можно добиться устранением *metatarsus I varus* и переносом значительной части статической нагрузки на головку I плюсневой кости.

#### Отклонение большого пальца стопы кнаружи (*hallux valgus*)

Различают внешние и внутренние факторы, являющиеся причиной развития этой деформации. К внутренним факторам относят конституциональную слабость мышечно-связочного аппарата и гипермобильность I плюсневой кости. При наличии внутренних факторов внешние факторы (длительное пребывание на ногах, ношение нерациональной обуви, избыточная масса тела и пожилой возраст) ведут к развитию деформации.

Распластывание переднего отдела стопы при поперечном плоскостопии сопровождается отклонением кнутри и внутренней ротацией I плюсневой кости (*metatarsus I varus*). Большой палец под действием приводящей его мышцы и внутренней стенки носка обуви отклоняется

кнаружи, а под действием отводящей мышцы ротируется внутрь и сгибается. Хроническая травматизация способствует образованию слизистой сумки и экзостоза головки I плюсневой кости.

*Клиническая картина.* Стопа расширена, поперечный свод отсутствует, имеется омолодость на подошвенной поверхности переднего отдела стопы под головками II—III плюсневых костей. Большой палец отклонен кнаружи, ротирован внутрь и находится под II пальцем, часто молоточкообразно деформированным. В области внутренней поверхности головки I плюсневой кости образуется слизистая сумка, нередко воспаленная и болезненная.

При рентгенологическом исследовании определяется отклонение I плюсневой кости кнутри с расширением I межплюсневого промежутка, отклонение большого пальца кнаружи, экзостоз по внутренней поверхности головки I плюсневой кости и редко — веерообразное расхождение всех плюсневых костей. В результате наружного отклонения и внутренней ротации большого пальца его сесамовидные кости находятся в первом межплюсневом промежутке.

Степень поперечного плоскостопия и *hallux valgus* определяют по рентгенограмме в прямой проекции. Рентгенографию выполняют в положении стоя с полной опорной нагрузкой на стопы. На рентгенограмме прочерчивают две прямые линии, соответствующие продольным осям I и II (являющейся средней линией стопы) плюсневых костей. Угол пересечения этих линий называется *первым межплюсневым углом*, величина которого определяет степень поперечного плоскостопия. В норме этот угол не должен превышать 9°. Плоскостопию I степени соответствует его увеличение до 10°, II — до 15°, III — до 20°. Угол более 20° указывает на IV степень поперечного плоскостопия.

Вторым показателем является угол наружного отклонения большого пальца или угол *hallux valgus*, образуемый при пересечении двух линий, соответствующих продольным осям основной фаланги большого пальца и I плюсневой кости. В норме он не должен превышать 15°. Отклонение до 20° соответствует деформации I степени, до 30° — II, до 40° — III и свыше 40° — IV.

*Лечение.* В случаях слабо выраженной деформации, при противопоказаниях или отказе больного от хирургического лечения рекомендуют носить свободную, а еще лучше, ортопедическую обувь.

Больные с более выраженной деформацией подлежат оперативному лечению. При наличии только экзостоза головки плюсневой кости и отклонения большого пальца кнаружи (первый межплюсневый угол не превышает 9°) выполняют операцию Шеде — удаление экзостоза.

Паллиативность операции Шеде обусловлена сохранением *metatarsus I vams*, лежащим в основе поперечного плоскостопия и *hallux valgus*. Устранить отклонение кнутри и фиксировать в правильном положении I плюсневую кость можно путем тенотомии (операция Мак-Брайда), корригирующей остеотомией или операцией плюсне-клиновидного артродеза, которые всегда сочетаются с операцией Шеде.



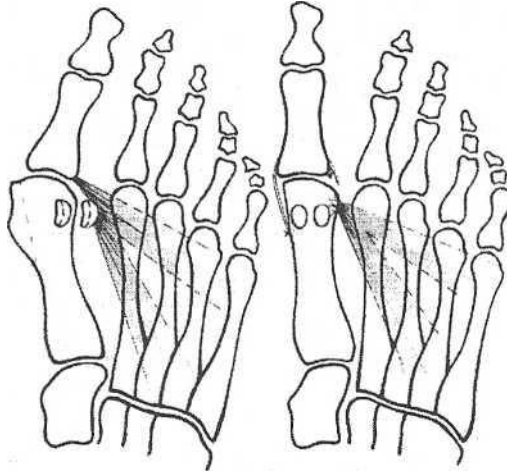


Рис. 198. Схема транспозиции общего сухожилия головок приводящей мышцы I пальца стопы с целью корригирующего тенодеза I плюсневой кости (операция Мак-Брайда)

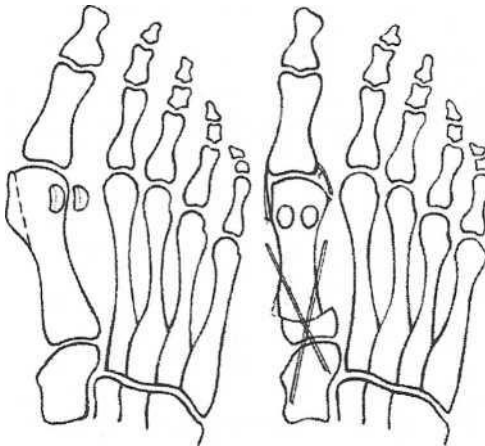
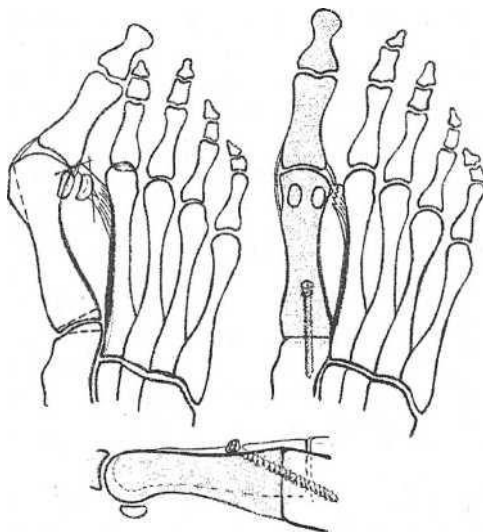


Рис. 199. Схема проксимальной шарнирной остеотомии I плюсневой кости (операция Манна)

При операции Мак-Брайда проводят пересадку сухожилия приводящей большой палец мышцы с его основания на головку I плюсневой кости, создавая новую межплюсневую связку (рис. 198).

Корригирующие остеотомии, целенаправленно изменяя положение I плюсневой кости под углом, открытым кнаружи, ведут к уменьшению первого межплюсневового промежутка. Кость пересекают на уровне шейки (дистальная остеотомия) или основания (проксимальная остеотомия). Плоскость пересечения определяет название остеотомий (поперечная, клиновидная, косая, шарнирная, шевронная и т. д.). Более эффективны проксимальные остеотомии, например операция Манна (рис. 199).



**Рис. 200.** Схема корригирующего артродеза I плюсне-клиновидного сустава (операция Альбрехта)

Так как основными причинами поперечного плоскостопия и *hallux valgus* являются слабость мышечно-связочного аппарата и гипермобильность I плюсневой кости, то с точки зрения патогенеза и биомеханики наиболее обоснованной операцией является корригирующий артродез I плюсне-клиновидного сустава по Шедде—Альбрехту—Юсевичу (рис. 200).

### Молоточкообразные пальцы стопы

Молоточкообразные пальцы стопы — это контрактура одного или нескольких малых пальцев стопы, выражающаяся в том, что в проксимальном межфаланговом суставе пальцы согнуты, а в плюснефаланговом находятся в положении переразгибания. Сухожилия разгибателей и длинных сгибателей напряжены. Палец по форме напоминает молоток. Обычно на тыльной поверхности межфаланговых суставов и под головками плюсневых костей на подошвенной поверхности стоп образуются болезненные ороговелости. Наиболее частой причиной развития деформации является поперечное плоскостопие и ношение тесной и короткой обуви.

*Лечение.* В случаях легкой деформации показано консервативное лечение — ношение свободной рациональной обуви, ортопедических стелек, применение лейкопластырной повязки. При тяжелых деформациях применяют оперативное лечение. Так как молоточкообразное искривление пальцев является одним из проявлений поперечного плоскостопия, их хирургическое лечение часто проводят одновременно с коррекцией основной деформации (первого луча).

Резекция головки основной фаланги молоточкообразно деформированного пальца укорачивает его, ослабляет натяжение длинных сухожилий и уменьшает давление головок плюсневых костей на подошвенную поверхность стопы. Она показана при стойкой контрактуре необратимо измененного проксимального межфалангового сустава. В то же время эта операция не возвращает пальцу опороспособности, столь необходимой для участия в фазе «переката» при хождении. Поэтому при сохранении движений в межфаланговых суставах II пальца более физиологична не такая резекция, а укорачивающая остеотомия его плюсневой кости.

Другим вариантом органосохраняющего лечения молоточкообразной деформации является сухожильная пластика, которая заключается в транспозиции сухожилия длинного сгибателя с дистальной на основную фалангу пальца. При этом происходит функциональное замещение слабой короткой сгибающей палец мышцы на сильную длинную, возвращающую стопе толчковую фазу опорной нагрузки.

### **СЕРОЗНЫЙ (КРЕПИТИРУЮЩИЙ) ТЕНДОВАГИНИТ**

Заболевание возникает после физической перегрузки, особенно у спортсменов (конькобежцы, лыжники и др.). Чаще встречается при перегрузке нетренированных мышц. Излюбленной локализацией являются сухожилия разгибателей предплечья, пальцев, кисти, реже — сухожилия разгибателей голени и передней большеберцовой мышцы.

*Патологическая анатомия.* Имеет место острое или подострое серозное воспаление клетчатки, окружающей сухожилие, с отложением фибрина.

*Клиническая картина.* В начальном периоде заболевания наблюдается серозный тендовагинит, который в фазе выздоровления переходит в крепитирующий. По ходу сухожилия видна припухлость. При пальпации отмечается болезненность. При движениях выявляется нежный хруст (крепитация). Хроническое течение часто начинается незаметно. Больные предъявляют жалобы на незначительную боль при движениях в области соответствующих сухожилий. Отмечаются незначительная припухлость и хорошо определяемая крепитация. Больные обычно продолжают работать, заболевание принимает затяжной характер с частыми рецидивами.

Диагноз устанавливают по наличию крепитации, которая улавливается кончиками пальцев, установленных в проекции соответствующего сухожилия, при движении периферическими отделами конечности.

*Лечение* в основном консервативное, а в застарелых случаях с рецидивами — оперативное.

Консервативное лечение заключается во введении в сухожильное влагалище суспензии гидрокортизона (25-50 мг) и иммобилизации конечности гипсовой лонгетной повязкой в течение 10-15 дней.

Оперативное лечение заключается в полном или частичном иссечении сухожильного влагалища в зоне воспаления. Данное вмешательство не выполняют на пальцах кисти.

СТЕНОЗИРУЮЩИЙ ЛИГАМЕНТИТ  
(«ЩЕЛКАЮЩИЙ ПАЛЕЦ»)

Заболевание (болезнь Нотта) пальцев кисти, проявляющееся во внезапно наступающем препятствии для свободного сгибания и разгибания пальца реже в межфаланговом, чаще — в пястно-фаланговом сочленении. Стенозирующий лигаментит развивается от однократной или продолжительной травматизации (перегрузки). В происхождении этого страдания играет роль длительное, часто повторяющееся, тоническое напряжение кисти и пальцев при работе.

Заболевание начинается с хронического дегенеративно-дистрофического процесса в толще сухожилия поверхностного сгибателя и, возможно, сухожильного влагалища одного из пальцев, вызывающего незначительную болезненность при нагрузке. Процесс в виде рубцового оливообразного утолщения сухожилия чаще локализуется на уровне кольцевидной связки, где происходит «ущемление» (нарушение свободного скольжения) утолщенного сухожилия в кольцевидном канале.

Болезнь проявляется во внезапно наступающей боли и препятствии к дальнейшему движению пальца при сгибании и разгибании, палец как бы «защелкивается» в ближайшем к зоне ущемления (чаще в пястно-фаланговом) суставе. Для полного сгибания или разгибания пальца приходится преодолевать сопротивление с помощью другой руки. В первый период болезни «защелкивание» пальца наблюдается только в начале рабочего дня, а затем оно прекращается. В дальнейшем эти явления нарастают и «защелкивание» отмечается постоянно.

Стенозирующий лигаментит может также наблюдаться на уровне тыльного удерживателя разгибателей пальцев кисти (*retinaculum extensorum*) при рубцовом утолщении сухожилий длинной отводящей мышцы и короткого разгибателя большого пальца (болезнь де Кервена). Как и при «щелкающем пальце», причиной является острое перенапряжение (хроническая перегрузка) сухожилий, после которого происходит утолщение сухожилий. Под влиянием постоянной травматизации сухожилий на месте ущемления развивается асептическое хроническое воспаление. В процесс вовлекаются концевые чувствительные разветвления лучевого нерва, возникает боль, которая локализуется в области шиловидного отростка лучевой кости и усиливается при движениях I пальцем. При надавливании на шиловидный отросток появляется не только местная боль, но и распространяющаяся по ходу вовлеченных в процесс сухожилий.

**Лечение.** В начальной стадии заболевания осуществляют консервативную терапию (местные новокаиновые блокады с гидрокортизоном или кеналогом, массаж, тепловые процедуры). При неэффективности этого лечения прибегают к операции — вскрытию сухожильного влагалища и иссечению утолщенного участка сухожилия. При болезни де Кервена в течение 3—4 нед проводят консервативную терапию. При отсутствии эффекта прибегают к операции. Под местной анестезией в области шиловидного отростка лучевой кости проводят хирургический разрез длиной 4—5 см. Обнажают фиброзную ткань и в

рассекают связку (удерживатель разгибателей) над ущемленными сухожилиями. Для предупреждения рецидива заболевания создают дефект связки на протяжении 1—2 мм. Швы на мягкие ткани и кожу. Имобилизация гипсовой лонгетой в течение 6-7 дней. В последующем назначают тепловые процедуры и легкий массаж.

### СИНДРОМ «КАРПАЛЬНОГО КАНАЛА»

Заболевание характеризуется сморщиванием «поперечной связки запястья» (*retinaculum flexorum*), образующей вместе с костями запястья *карпальный канал*. Происходит ущемление дистального отрезка срединного нерва и сухожилий сгибателей пальцев в карпальном канале. Заболевание встречается у лиц, занимающихся физическим трудом, а также спортом (гимнастика, ручной мяч и др.). Патологический процесс развивается постепенно. Больные предъявляют жалобы на усиливающуюся в ночное время ноющую боль, парестезии, онемение в пальцах рук, особенно во II и III. При осмотре кисть находится в вынужденном положении ладонного сгибания, холодная на ощупь, пальцы цианотичны. Активные движения, особенно разгибание II и III пальцев, резко болезненны. Отмечается снижение кожной чувствительности в зоне иннервации срединного нерва, а при перкуссии его ствола в проекции поперечной связки запястья появляется боль во II и III пальцах (симптом Тинеля).

*Лечение.* В начальном периоде назначают консервативную терапию (тепловые процедуры, электрофорез анестетика, фонофорез гидрокортизона), а также новокаин-гидрокортизоновые (или с добавлением 1 мл кеналого) блокады. Иглу вводят на уровне дистальной складки кожи, ближе к ульнарному краю. Кисть должна находиться в положении тыльного разгибания. Вводят 5—6 мл новокаина вместе с 25 мг гидрокортизона или кеналого. Проводят 3—5 блокад с интервалом 5—7 дней.

При неэффективности консервативного лечения прибегают к операции.

### КОНТРАКТУРА (БОЛЕЗНЬ) ДЮПЮИТРЕНА

Контрактура Дюпюитрена — рубцовое перерождение ладонного апоневроза кисти, сопровождающееся утолщением и укорочением его тяжей. Единой теории происхождения болезни Дюпюитрена нет, но существуют эмбриональная, иммунная, эндокринная теории и теория нарушения метаболизма коллагена, объясняющие происхождение контрактуры. При тщательном обследовании больных обычно выявляют профессиональную перегрузку кистей рук (хроническая травма) и остеохондроз шейного отдела позвоночника.

При контрактуре Дюпюитрена поражается поверхностный слой апоневроза, в нем усиливается васкуляризация, сопровождающаяся клеточной пролиферацией, что ведет к фибробластической индукции

и укорочению апоневроза. Перерождению подвергаются все элементы апоневроза: его продольные, поперечные и вертикальные волокна. Рубцовые изменения со стороны кожи, сухожильных влагалищ и сухожилий носят вторичный характер. Апоневроз, уплотняясь, образует узелки, тяжи, которые плотно спаиваются с кожей, вследствие чего образуются воронкообразные втяжения. Уплотнение апоневроза и развитие тяжей постепенно приводят к сгибательной контрактуре пальцев. Аналогичные рубцовые изменения могут быть и на стопе. Выделяют 4 стадии контрактуры:

I — Имеются изолированные, не спаянные с кожей уплотнения в виде узлов или тяжей. Кожа над ними подвижна, функция кисти не нарушена.

II — Наблюдаются увеличенные в размерах соединенные между собой тяжи и узлы. Рубцово измененные участки апоневроза спаяны с кожей, последняя малоподвижна. Сгибательная контрактура в пястно-фаланговом суставе до угла  $150^\circ$ . Функция кисти умеренно нарушена.

III — Плотные рубцовые конгломераты распространяются на пальцы, спаяны с кожей на всем их протяжении. Кожа глубоко втянута. Сгибательная контрактура в пястно-фаланговом суставе до угла  $120^\circ$ , а в первых межфаланговых суставах —  $150^\circ$ . Функция кисти нарушена значительно.

IV — Определяется плотный рубцовый конгломерат на ладонной поверхности и основных фалангах пальцев кисти. Пальцы в пястно-фаланговых и дистальных межфаланговых суставах находятся под углом  $90^\circ$  или меньше.

*Симптомы.* В начальных стадиях заболевания под кожей ладонной поверхности кисти, чаще в области V и IV пальцев, прощупываются уплотнения в виде узелков или тяжей. Затем развивается сгибательная контрактура пальцев с образованием массивных рубцов в ладонном апоневрозе. Со временем появляются дегенеративные изменения в межфаланговых суставах.

*Лечение.* При I—II стадии заболевания чаще проводят консервативное лечение, назначают ультразвук, магнитное поле, фонофорез и инъекции лидазы в местах рубцового перерождения апоневроза (по 0,1 лидазы, растворенной в 1 мл 0,5% раствора новокаина, ежедневно, курсами от 6 до 15 инъекций).

Оперативное лечение показано при выраженных изменениях ладонного апоневроза. У больных с III, особенно IV стадией лучшие результаты операции могут быть получены при использовании микрохирургической техники.

У больных преклонного и старческого возраста операция сводится к проведению нескольких поперечных надрезов кожи в проекции основных рубцовых тяжей с одновременным пересечением тяжа и выведением, по возможности, пальцев в функционально удобное положение. Образовавшиеся небольшие ранки не зашивают.

## БОЛЕЗНИ ХРОНИЧЕСКОЙ ПЕРЕГРУЗКИ АХИЛЛОВА СУХОЖИЛИЯ

Хроническая перегрузка ахиллова сухожилия проявляется болевым синдромом и его спонтанным разрывом с полным нарушением функции задней группы мышц голени. Выделяют три основные формы заболевания: паратендинит, тендиноз и ахиллобурсит.

*Паратендинит* представляет собой хроническое воспаление сухожильного влагалища с формированием спаек между его слоями (эпителионом и паратеноном), нарушающих функцию его скользящего аппарата. Встречается паратендинит главным образом у бегунов на средние и дальние дистанции, проявляется стойким болевым синдромом, связанным с повышенной нагрузкой, и утолщением паратенона на всем протяжении сухожилия.

*Тендиноз* является дегенеративно-дистрофическим поражением наиболее скудно кровоснабжаемого отдела ахиллова сухожилия, располагающегося на удалении 3—5 см от места прикрепления к пяточной кости. Заболевание сопровождается болевым синдромом (ахиллодинией), связанным с беговой нагрузкой, но может ничем себя не проявлять и быть основной предпосылкой к спонтанному разрыву сухожилия. Морфологически тендиноз представляет собой очаг асептического некроза в толще сухожилия, который при определенных навыках можно диагностировать путем тщательной пальпации. Наиболее достоверные и объективные данные представляют УЗИ и МРТ исследования болезненной области.

Воспаление постоянной слизистой сумки, располагающейся между ахилловым сухожилием и пяточной костью, называется *ахиллобурситом*. Чаще всего заболевание возникает у людей, имеющих определяемую рентгенографически аномалию пяточной кости в виде выстояния ее задне-верхнего угла, носящую название деформации Хаглунда (Haglund).

За исключением случаев спонтанного разрыва лечение больных с заболеваниями ахиллова сухожилия начинают с консервативных мероприятий, направленных на уменьшение нагрузки вплоть до полного ее исключения за счет иммобилизации конечности гипсовой повязкой и купирование локального асептического воспаления (нестероидные противовоспалительные препараты, местная гипотермия, фонофорез кортикостероидов). После стихания острых явлений, т. е. в периоде восстановления, основные усилия направляют на улучшение кровоснабжения пораженного участка сухожилия и повышение эффективности работы задней группы мышц голени. Больным назначают парафин (озокерит), массаж, ЭМС, ЛФК, пассивное растяжение ахиллова сухожилия и ортезирование в виде ортопедических стелек, уменьшающих нагрузку на пораженное сухожилие и выравнивающих боковые деформации стопы.

При паратендоните и ахиллобурсите эффективны местные блокады с кортикостероидами. Кеналог-40 или дипроспан разводят в 0,5% растворе анестетика и вводят в паратенон или бурсу, избегая попадания кортикостероидов в толщу сухожильных волокон. Количество инъек

ций не должно превышать двух-трех. При тендинозе такое лечение не только малоэффективно, но и опасно. Введение гормонов в очаг поражения может усугубить дегенерацию волокон, подавить репаративные процессы и спровоцировать спонтанный разрыв сухожилия.

Безуспешность консервативного лечения в течение 3—6 мес служит показанием к оперативному вмешательству. При паратендоните выполняют экономное иссечение утолщенного паратенона и тщательное разделение спаек между ним и ахилловым сухожилием.

При ахиллобурсите требуется не только удаление воспаленной сумки, но и достаточно радикальная резекция части пяточной кости, прилежащей к ней.

Хирургическое лечение тендиноза более разнообразно и в зависимости от размеров очага поражения варьирует от простой продольной чрескожной тенотомии до открытого иссечения патологической ткани с последующим восстановлением целостности сухожилия посредством шва или пластики местными тканями.

### ПОДОШВЕННЫЙ ФАСЦИИТ

Это часто беспокоящая людей среднего возраста боль, которая локализуется по подошвенной поверхности пяточной области. Возникновение ее имеет прямую связь с бегом по асфальту или твердому грунту. Причиной болевого синдрома является хроническая перегрузка дегенеративно измененного подошвенного апоневроза и реактивное воспаление окружающих его тканей. Первая ветвь латерального подошвенного нерва, идущая к короткому сгибателю V пальца стопы, огибая по медиально-подошвенной поверхности пяточную кость, прилежит к медиальному краю подошвенного апоневроза и может испытывать компрессию при отеке последнего. Экзостоз, часто именуемый «пяточной шпорой», исходит из места начала короткого сгибателя пальцев стопы, лежит глубже и лишь косвенно влияет на возникновение синдрома «хронической пяточной боли». Из множества наименований синдрома наиболее обоснован термин «подошвенный фасциит», хотя сохраняет свою популярность и термин «пяточная шпора».

Схема лечения фасциита соответствует принципам терапии болезней хронической перегрузки. На первом этапе ограничивают физическую активность (бег, прыжки), назначают нестероидные противовоспалительные препараты (диклофенак, метиндол, индометацин и др.), пассивно растягивающие подошвенный апоневроз манипуляции и ношение ортопедических стелек, разгружающих продольный свод стопы и выводящих из-под опорной нагрузки болезненную зону пятки. При безуспешности проведения данных мероприятий в течение 5-6 нед выполняют 1—2 блокады с кортикостероидами. Отсутствие лечебного эффекта служит показанием к применению в течение 3—4 нед иммобилизации стопы и голеностопного сустава гипсовой повязкой или специальной шиной, накладываемой на ночь. При этом стопу удерживают в положении с максимально растянутым подошвенным апоневрозом.



Упорное сохранение жалоб на боль в пяточной области служит показанием к оперативному вмешательству, которое заключается в декомпрессии первой ветви латерального подошвенного нерва путем частичного рассечения подошвенного апоневроза по медиальному краю в области его прикрепления к бугру пяточной кости.

### СИНДРОМ «ТАРЗАЛЬНОГО ТУННЕЛЯ»

Заболевание возникает вследствие сдавления заднего большеберцового нерва и его ветвей (медиального и латерального нервов) в плотном костно-фиброзном туннеле по задне-медиальной поверхности голеностопного сустава позади внутренней лодыжки. Синдром проявляется болью, нарушением чувствительности и снижением силы мышц в медиальных отделах стопы. Основными причинами гиперпрессии могут быть посттравматические и статические деформации (сросшиеся переломы лодыжек, пяточной и таранной костей, плоско-вальгусная стопа), варикозная болезнь, ганглий подтаранного сустава и др. Диагностика заболевания основывается на жалобах и объективных признаках, среди которых ведущее значение имеет положительный симптом Тинеля (перкуссия над проекцией нервного ствола вызывает онемение в зоне иннервации).

Лечение синдрома «тарзального туннеля» в основном консервативное и состоит в ограничении нагрузки, коррекции деформации и уменьшении реактивного воспаления мягких тканей. С этой целью в остром периоде применяют иммобилизацию голеностопного сустава и стопы гипсовой повязкой с последующим ношением ортопедических стелек, назначают неспецифические противовоспалительные препараты (вольтарен, диклофенак), ФТЛ (фонофорез гидрокортизона, электрофорез лидазы) и блокады с кортикостероидами (кеналог-40, дипрос-пан).

Упорное сохранение болевого синдрома служит показанием к проведению хирургического вмешательства: декомпрессии «тарзального туннеля» путем рассечения *lig. Iaciniatum*, невролиза обеих ветвей заднего большеберцового нерва и устранения механической причины сдавления (ганглий, фиброма, экзостоз).

РЕАБИЛИТАЦИЯ Ш  
ПОСТРАДАВШИХ И БОЛЬНЫХ Л  
С ПОСЛЕДСТВИЯМИ ТРАВМ и  
И ЗАБОЛЕВАНИЯМИ  
ОПОРНО-ДВИГАТЕЛЬНОГО  
АППАРАТА

Под термином «реабилитация» понимают совокупность медицинских, профессиональных, социально-экономических и педагогических мер, направленных на восстановление здоровья и боеспособности, нарушенных или утраченных в связи с болезнью, травмой или ранением.

Различают следующие виды реабилитации:

1. Медицинская — комплекс консервативных и хирургических мероприятий, лечебное питание, климато- и бальнеотерапия, лечебная физкультура, физиотерапия и другие мероприятия, направленные на восстановление ослабленной или утраченной функции, проводимые стационарно или амбулаторно до формирования окончательного исхода лечения.

2. Психологическая — преимущественно психотерапия, имеющая цель нормализовать психоэмоциональный статус, который может изменяться в процессе заболевания. Программа психологической реабилитации предусматривает:

— изучение личности больного и «внутренней картины болезни» на сенсорном, эмоционально-мотивационном, абстрактно-логическом уровнях;

— формирование у больных адекватного представления о тяжести травмы и возможных исходах;

— торможение отрицательных реакций со стороны психики, возникающих в связи с увечьем и течением травматической или раневой болезни;

— формирование у больных мотивированного, сознательного, активного участия в восстановительных мероприятиях на всех этапах, уверенности в выздоровлении и возвращении к профессиональной деятельности.

3. Бытовая — мероприятия по восстановлению навыков самообслуживания до уровня повседневных актов жизнедеятельности

4. Профессиональная (военно-профессиональная, производственная) — подготовка исполнителей к профессиональной деятельности (восстановление трудоспособности). Этот вид реабилитации включает теоретические знания и систему восстановления практических навыков по основной специальности.

5. Социальная — восстановление, а при его невозможности — создание нового приемлемого для каждого конкретного человека положения в семье, коллективе или в более крупном социуме.

## МЕДИЦИНСКАЯ РЕАБИЛИТАЦИЯ

Реабилитацию в травматологии и ортопедии нельзя рассматривать как долечивание пострадавших. Адекватное сочетание лечебных мероприятий в рамках реабилитационных программ на всех этапах лечения служит профилактикой функциональных нарушений, гипокинезии, постиммобилизационных расстройств.

Система реабилитации ортопедо-травматологических больных включает постановку диагноза, определение цели и прогнозирование результатов, составление программы реабилитации и лечебные воздействия. Она включает контроль эффективности мероприятий, решение экспертных вопросов и может быть использована при последующем протезировании, трудоустройстве и социальном обеспечении больных. Реабилитационная программа реализуется на всех этапах восстановительного лечения и строится на определенных общих принципах, а именно:

1. Раннее начало с целью предупреждения развития стойких нарушений функции поврежденных сегментов и конечности в целом.

2. Комплексный подход и непрерывный характер с участием различных специалистов, но под руководством травматолога-ортопеда до максимально полного восстановления утраченной функции.

3. Преимущество восстановительных мероприятий, проводимых на этапах медицинской реабилитации, включая выполнение повторных хирургических вмешательств.

4. Индивидуальный подход к пациенту с учетом особенностей его состояния и динамики патологического процесса, но обязательно с использованием групповых занятий.

5. Возвращение больных к прежней профессиональной деятельности, а при необходимости — профессиональная переориентация.

Весь комплекс восстановительного лечения пострадавших с повреждениями опорно-двигательного аппарата классифицируют в соответствии с этапами, периодами и методами воздействия.

Различают следующие этапы реабилитации:

1. *Госпитальный* (специализированный медицинский центр, госпиталь, многопрофильная больница). Сюда поступают раненые и больные в остром периоде травмы или заболевания. Здесь, помимо проведения соответствующих лечебных мероприятий, формируется программа медицинской реабилитации в целом.

2. *Амбулаторно-поликлинический* (поликлиники, поликлинические отделения, медико-санитарные части, медицинские центры).

3. *Санаторно-курортный* (санатории специализированные и общего типа). В соответствии с особенностями течения патологического процесса разрабатывают индивидуальную программу медицинской реабилитации.

При повреждениях опорно-двигательного аппарата выделяют пять периодов медицинской реабилитации, продолжительность которых варьирует в зависимости от тяжести травмы и выбранного метода лечения. Периоды отличаются задачами, объемом и степенью активности реабилитационных мероприятий.

**Первый период** — лечебно-щадящий (соответствует стадии травматического воспаления). Продолжительность — 1—2 нед. Задачи: уменьшение болевого синдрома, комплексное использование лечебных мероприятий для ликвидации отека, выпотов, гематом, заживления ран мягких тканей. Место проведения — госпиталь, реабилитационный центр.

**Второй период** — функционально-тренировочный (происходит перестройка рубцовых тканей и образование первичной костной мозоли). Продолжительность — со 2-й по 8-ю неделю. Задачи: уменьшение болевой реакции на тренировку, оптимизация остеорепарации, профилактика трофических расстройств, контрактур суставов, атрофии мышц. Место проведения — госпиталь, реабилитационный центр, санаторий.

**Третий период** — компенсаторный или период активного восстановления временно утраченной функции (формируются прочные рубцы и костная мозоль, идет восстановление анатомической целостности поврежденных костных структур). Продолжительность — с 8-й по 16-ю неделю после травмы или ранения. Задачи: усиление процессов минерализации костной мозоли, размягчение рубцов, рассасывание спаек, укрепление функционирующих мышц, увеличение объема движений в суставах, полное функциональное восстановление поврежденных сегментов.

**Четвертый период** — период выявления стойких нарушений функции (определение ранних последствий повреждений: патологические рубцовые процессы, нейротрофические расстройства мягких тканей, остеоартрозы, хронические синовиты, стойкий болевой синдром, контрактуры суставов, нарушение опорности конечности и др.). Продолжительность — до 16—20 нед (в отдельных случаях и более). Выносят экспертное решение или выполняют реконструктивно-восстановительные операции. Задачи: восстановление нервно-мышечного аппарата, опороспособности конечностей, функции мышц и движений в суставах. Повторные операции или возникшие осложнения требуют новой индивидуальной программы реабилитации.

**Пятый период** имеет место у лиц со стойким неблагоприятным исходом лечения травм, обуславливающим профессиональную непригодность (ложные суставы и дефекты костей, хронический остеомиелит, стойкие комбинированные контрактуры и анкилозы суставов, длительно не заживающие гнойно-некротические раны, трофические язвы, обширные дефекты мышц, сосудов, нервов и др.), требующие длитель

ного специализированного ортопедо-травматологического лечения в учреждениях гражданского здравоохранения.

Эффективное выполнение реабилитационной программы определяется полнотой соблюдения общих принципов реабилитации.

Медицинская реабилитация включает применение (одновременно или последовательно) физиотерапии, лечебной физической культуры и механотерапии, гипербарической оксигенации, мануальной терапии, фармакотерапии, других методов консервативного лечения, а при необходимости — хирургического вмешательства.

*Физиотерапия.* В основе ее лежит воздействие различных видов энергии на биологические ткани. Местное раздражающее действие сопровождается выделением тепла вследствие преобразования поглощенной тканями механической энергии, энергии электрического тока, электрического или магнитного поля, электромагнитных колебаний.

Термотерапия включает применение парафина, озокерита, нафталан, грязей и других средств, отличающихся по теплоемкости, глубине и продолжительности воздействия.

При водолечении используют водяные грелки, согревающие и холодные компрессы, горячие и спиртовые компрессы, горчичники, влажные обертывания, укутывания, обтирания и обмывания, ванны с примесью лекарственных средств (поваренная соль, рапа, хвойный экстракт, крахмал, горчица).

Грязелечение проводят вулканической, иловой, торфяной и сапропелевой грязями. Являясь хорошим теплоносителем и механо-химическим раздражителем с выраженными адсорбционными свойствами, лечебная грязь благоприятно влияет на репаративные процессы. Применяют общие или местные грязевые процедуры в виде ванн или аппликаций.

Среди методов электролечения в период реабилитации ортопедо-травматологических больных наибольшее распространение получили ультразвуковые воздействия, электрофорез, токи ультравысокой частоты (УВЧ), постоянные и переменные магнитные поля, диадинамотерапия.

Механические колебания в тканях, вызванные ультразвуком (0,8—3,0 мГц), распространяются в глубину до 4-5 см. Ультразвуковой микромассаж с введением лекарственных веществ в виде мазей сопровождается теплообразованием и изменением энергии химических связей, ускоряет окислительно-восстановительные процессы, улучшает микроциркуляцию и способствует нормализации трофических процессов.

В основе электрофореза лежит сочетанное действие на организм постоянного, в том числе импульсного электрического тока и вводимых с его помощью лекарственных препаратов. Импульсные токи низкой частоты нормализуют проприоцептивную афферентацию и предупреждают гиподинамические расстройства. Диадинамотерапия оказывает хорошее обезболивающее действие, что весьма важно для успешной реабилитации.

Токи ультравысокой частоты (УВЧ, УВЧ-диатермия) применяют в непрерывном и импульсном режимах. Основная частота колебаний 40,

68 мГц. При УВЧ-диатермии усиливается кровообращение, снижается артериальное давление, повышается иммунорезистентность, проявляется противовоспалительное, бактериостатическое и болеутоляющее действие.

Постоянное магнитное поле существенно снижает активность воспалительного процесса, купирует отеки и болевую реакцию, особенно в остром посттравматическом (послеоперационном) периоде. Переменное магнитное поле низкой частоты обладает седативным, противовоспалительным, гипотензивным и болеутоляющим действием, улучшает трофику и остеорепарацию. Магнитотерапия также оказывает гипокоагуляционное действие, улучшает регионарное кровообращение, активизирует нейровегетативные и иммунореактивные процессы.

Ультрафиолетовое излучение, вызывая денатурацию белковых веществ и усиливая образование гистаминоподобных продуктов распада, сопровождается раздражением нервных окончаний и повышением реактивности биологических структур.

Лазеротерапия — воздействие низкоэнергетического лазерного излучения плотностью потока мощностью от 0,5 до 50 мВт/см<sup>2</sup> с целью неспецифической стимуляции репаративных и обменных процессов в биологических тканях. Действуя через рефлекторное звено нервной системы лазеротерапия повышает утилизацию кислорода поврежденными тканями. Активацией симпатoadреналовой системы под воздействием лазерного излучения объясняется влияние на свертывающую систему крови, десенсибилизация и повышение общей резистентности организма.

Для усиления эффективности реабилитации применяют сочетанные физиотерапевтические процедуры — ионофорез лекарственных веществ, вакуум-дарсонвализация, вакуум-электрофорез, вакуум-гидротерапия, вакуум-фонотерапия, магнитолазеротерапия, магнитофонотерапия, магнитофонофорез.

*Лечебная физическая культура (ЛФК).* ЛФК включает гигиеническую и лечебную гимнастику, в том числе гидрокинезотерапию, терренкур, спортивные игры, механотерапию и др. Кроме того, упражнения ЛФК целесообразно подразделять на ранние (с 1-х суток после операции, травмы в течение 10—14 дней) и поздние (через 2 нед после операции или травмы).

Среди упражнений раннего восстановительного периода особо следует выделить изометрическое напряжение скелетной мускулатуры, не сопровождающееся движениями в суставах. В состоянии изометрического напряжения, свойственном только поперечно-полосатым мышцам, происходит активация нейрорецепторного аппарата, ускоряются метаболические процессы в мышцах. Обучение больного таким упражнениям, требующим только психического напряжения, является важным моментом на раннем этапе восстановительного лечения. На изометрическом напряжении отдельных групп мышц основана аутогенная тренировка.

Лечебная гимнастика включает комплексы движений в свободных от иммобилизации суставах, а также посылку импульсов на сокращение мышц, находящихся под гипсовой повязкой. Упражнения не должны вызывать боль и нарушать состояние неподвижности костных от

ломков. Особое значение придают обучению больных ходьбе с костылями, с тростью и без них, строго следуя принципу дозированной нагрузки на конечность. В некоторых случаях не разрешают нагрузку на поврежденную конечность до образования прочной костной мозоли, так как нагрузка может вызвать вторичное смещение отломков.

Занятия лечебной физкультурой продолжительностью 15—30 мин состоят из четырех частей — вводной, общей, специальной и заключительной. Вводная часть подготавливает организм к предстоящей работе, создает необходимый для занятий эмоциональный настрой. Общая часть направлена на укрепление организма пациентов. Подбираются упражнения, вовлекающие в работу большие группы мышц. Специальная часть лечебной гимнастики преследует цель воздействовать непосредственно на поврежденный сегмент или конечность, на восстановление его функции. Характер физических упражнений, интенсивность и степень допустимой нагрузки определяют индивидуально лечащий врач совместно с врачом (инструктором) ЛФК при осмотре и медицинском обследовании больного. Эффективность лечебной физической культуры во многом определяется соблюдением основных ее принципов — системности, регулярности и длительности, нарастания дозы, индивидуализации физических упражнений, а также зависит от мотивации больного.

*Механотерапия* — одна из форм ЛФК, предусматривающая использование специальных аппаратов и различных устройств. Аппараты механотерапии — это разнообразные тренажеры, сконструированные в соответствии с биомеханическими особенностями движений в суставах, которые углубляют действие упражнений ЛФК и оказывают общее и местное воздействие на организм больного и позволяют дозировать нагрузку, обеспечивать концентрацию усилий с целью восстановления активных движений, силы, тонуса и трофики мышц поврежденной конечности. Принцип действия аппаратов основан на физиологических особенностях движения в суставах. Упражнения, выполняемые на аппаратах, уменьшают явления ригидности в пораженном суставе, ускоряют процессы регенерации, рассасывание отеков, способствуют увеличению амплитуды движений в суставах, укреплению мышц.

*Гидрокинезотерапия.* Включает различные виды физических упражнений в воде, подводный массаж, лечебное плавание, коррекцию положением, вытяжение позвоночного столба или конечностей. В воде на 90% снижается масса тела, под влиянием гидростатического и гидродинамического действий водной среды облегчается кинематика движений и улучшается локомоторная функция суставов, конечностей и организма как целостной биомеханической системы. Термический фактор положительно влияет на крово- и лимфоток и микроциркуляцию в поврежденных тканях. Использование ЛФК, механотерапии в воде существенно повышает их эффективность, но требует специального оборудования.

*Электромиостимуляция (ЭМС)* — воздействие импульсами электрического тока на нервно-мышечный аппарат с целью сохранения или восстановления его функции. Принцип действия миостимулятора основан на эффекте искусственного возбуждения мышцы с помощью электрического сигнала, генерируемого миостимулятором и передающегося на мышцу. Таким образом, при ЭМС генерируемый сигнал за

меняет естественный нервный импульс и вызывает сокращение мышцы. ЭМС оказывает комплексное действие на скелетные мышцы — улучшает кровоснабжение, повышает содержание гемоглобина, АТФ, ускоряет ферментативные процессы, что в конечном итоге (после 20—30 сеансов) способствует увеличению мышечной массы.

Портативные многоканальные электромиостимуляторы обеспечивают на электродах амплитудно-модулированные сигналы экспоненциальной формы длительностью 0,5—6,0 с и частотой от 30 до 400 Гц. Амплитуда выходных сигналов дискретно регулируется от 20 до 120.

Многоканальная ЭМС может назначаться на всех этапах восстановительного лечения уже через 3-4 дня после операции. Длительность сеансов составляет 20—40 мин в течение 25—30 дней с последующими

10-12-дневными интервалами между курсами. Современные стимуляторы помимо режима «ЭМС» имеют режим «нейростимуляции» — стимуляции нервных окончаний, проецированных на кожу, с целью ослабления или устранения боли посттравматического или нейрогенного происхождения. В отличие от ЭМС спектр частот здесь колеблется от 1 до 125 Гц.

*Лечебный массаж* — неотъемлемая часть медицинской реабилитации, тесно сочетающаяся с ЛФК и механотерапией. Через рецепторы кожи, подкожной клетчатки, мышц и суставов массаж индуцирует ответные локальные и рефлекторные сосудодвигательные, трофические и другие вегетативные и соматические реакции. Основные элементы массажа — поглаживание, растирание, разминание, вибрация, поколачивание, растяжение, надавливание в области биологически активных точек, которые часто дополняют вспомогательными приемами и аппаратами (вибрационный массаж). Широкое применение в комплексной реабилитации находят сегментарно-рефлекторный массаж (по А. Е. Щербаку), точечный рефлекторный и аппаратный массаж (механический, вибрационный, вибрационно-вакуумный, подводный душ-массаж и вибрационный подводный массаж).

*Мануальная терапия* — это способ лечебного механического воздействия руками. Применяют его при дегенеративно-дистрофических заболеваниях позвоночника (остеохондроз, деформирующий спондилоартроз); в комплексном лечении больных после травм или операций, при наличии плечелопаточного периартроза, контрактур суставов, миофасциальной боли. В развитии дегенеративных заболеваний позвоночника (остеохондроз) играет большую роль рефлекторный механизм обратимого ограничения подвижности одного или нескольких позвоночных двигательных сегментов. Такой сегмент включает два смежных позвонка с соединяющим их межпозвоночным диском, суставами, связками, мышцами и обеспечивающими их нервными структурами. Мануальная терапия восстанавливает функцию двигательного сегмента (подвижность смежных позвонков), что оказывает положительное влияние на вегетативное нервное обеспечение внутренних органов, регионарной сосудистой системы и, следовательно, тканей опорно-двигательного аппарата.

*Хирургические аспекты* реабилитации включают комплекс оперативных вмешательств, направленных на устранение или коррекцию стой



ких анатомических нарушений, препятствующих проведению эффективной реабилитации. Хирургическая реабилитация показана при неэффективности консервативных методов медицинской реабилитации.

Хирургическую реабилитацию при повреждениях опорно-двигательного аппарата проводят в травматологических отделениях военных госпиталей, а также в специализированных отделениях (центрах) восстановительного лечения санаториев. В условиях реабилитационных центров санаторного типа восстановительное лечение раненных в конечности имеет свои особенности. Там допускается проведение активной хирургической реабилитации военнослужащих, направленных из окружных госпиталей после очередного этапа специализированной помощи. Выполняют мероприятия, не допускающие отсрочки: перемонтаж аппаратов, замену спиц при воспалении окружающих тканей, внешний остеосинтез при вторичном смещении отломков под гипсовой повязкой, вскрытие абсцессов, флегмон, некр- и секвестрэктомии, различные виды кожной пластики, применяют шарнирно-дистракционные аппараты при контрактурах суставов.

*Медикаментозное лечение* больных с последствиями травм на этапе восстановительного лечения является продолжением базисной терапии. В специализированных санаториях целесообразно осуществлять сочетанное применение бальнеогрязелечения, физических факторов и массажа с курсовой терапией хондропротекторами (румалон, артепарон и др.), вводимыми как внутримышечно, так и параартикулярно, а также препаратами, влияющими на обмен веществ, регионарную гемодинамику и микроциркуляцию.

В комплексном лечении больных с последствиями травм конечностей наиболее часто показаны антихолинэстеразные (прозерин, неостигмин, оксазол, галантамин, пиридостигмина бромид), дегидратационные препараты (фуросемид, лазикс), биогенные стимуляторы (плазмол, полибиолин, гумизол, экстракт алоэ, пирогенал). При повреждениях периферических нервов назначают антихолинэстеразные препараты, витамины группы В (В<sub>1</sub>, В<sub>6</sub>, В<sub>12</sub>, В<sub>15</sub>), витамины С и РР, глутаминовую кислоту, препараты фосфора (АТФ, МАП, фитин и др.), ноотропные средства (ноотропил, пирацетам) и др. Для ускорения процесса регенерации нерва назначают биогенные стимуляторы.

Выбор всех медикаментозных средств, их дозировка, продолжительность применения определяются строго индивидуально с учетом клинической картины, фармакологической совместимости и переносимости лечения.

*Гипербарическая оксигенация (ГБО).* В основе применения кислорода под давлением лежит закон Генри, согласно которому количество газа, растворяющегося в жидкости, прямо пропорционально парциальному давлению этого газа, вступающего в контакт с жидкостью. Кислород в крови связывается с гемоглобином, который способен отщеплять его в обменных капиллярах. В условиях анемии физиологический транспорт кислорода перестает обеспечивать потребности тканей. При дыхании под давлением значительно повышается количество кислорода, растворенного в плазме, для этого гемоглобин не требуется. Поэтому ГБО применяют в целях замены гемоглобина (при анемии, отравлении СО), коррекции

сосудистой недостаточности (ишемии), стимуляции регенерации, в том числе остеогенеза, повышения активности иммунной системы.

Противопоказаниями к проведению сеансов ГБО являются пневмоторакс, инфекции верхних дыхательных путей, припадочные состояния, обструктивные заболевания легких, клаустрофобия, лихорадка.

*Восстановление сложных биомеханических функций.* За последние 20 лет получили развитие информационно-тренажерные устройства (лечебно-диагностические), способные оценивать и тренировать мышечную силу и движения во всех суставах и позвоночнике. В основе такого подхода лежит концепция одновременного изометрического напряжения антагонистично воздействующих на данный сустав мышечных групп (т. е. наблюдается «изометрия» — отсутствие движений).

В настоящее время разработаны две категории систем, способных контролировать в динамике и восстанавливать функцию конечности. Первая — это системы, обеспечивающие только изокинетические концентрические сокращения мышц, так называемые «пассивные машины». Ко второй категории относят активные системы, стимулирующие эксцентрические и концентрические сокращения мышц, а также допускающие пассивно-ранжированные движения. Последние подразделяются на варианты по приспособлению к скорости или сопротивлению. Работая с такими системами больной начинает движение в суставе; компьютер считывает биологически выгодную для данного момента скорость (сопротивление) и далее определяет нагрузки для конкретного больного и реабилитационную задачу. Кроме того, эти системы регистрируют электромиографические и вызванные потенциалы.

## **ОСНОВЫ ВОЕННО-ВРАЧЕБНОЙ ЭКСПЕРТИЗЫ ВОЕННОСЛУЖАЩИХ И ГРАЖДАН С ПАТОЛОГИЕЙ ОПОРНО-ДВИГАТЕЛЬНОГО АППАРАТА**

Военно-врачебная экспертиза (ВВЭ) проводится в Вооруженных Силах (ВС) Российской Федерации в целях комплектования их и медицинского обеспечения военнослужащих. Для решения ее задач создаются штатные и нештатные военно-врачебные комиссии.

ВВЭ проводится в соответствии с «Положением о военно-врачебной экспертизе», утвержденным постановлением Правительства РФ № 123 от 25.02.2003 г., на основании которого разработана «Инструкция о порядке проведения ВВЭ», утвержденная приказом МО РФ № 200 от 20.08.2003 г.

Освидетельствование граждан проводится в целях определения годности к военной службе (прохождению военных сборов); годности к службе (работе) в особых условиях; годности к обучению в военно-учебных заведениях; годности к службе (для членов семей военнослужащих — проживанию) в местностях с неблагоприятными климатическими условиями.

В приложении «Расписание болезней» указаны требования к состоянию здоровья как военнослужащих, проходящих военную службу по призыву (II графа) или по контракту (III графа), так и различных категорий граждан: подлежащих постановке на воинский учет, призыву и

поступающих на военную службу, в военно-учебные заведения (I графа), а также проходящих военную службу на подводных лодках (IV графа).

Военно-врачебная экспертиза ортопедо-травматологических больных и пострадавших военнослужащих базируется на оценке влияния различной патологии костно-мышечной системы (заболеваний или исходов травм) на возможность выполнения обязанностей военной службы. Это обстоятельство, в известной степени, определяет содержание задач ВВЭ в отношении патологии ОДА:

1. Уточнение профессиональной пригодности военнослужащих или призывников по общему состоянию здоровья и исходам лечения травм (заболеваний).

2. Оценка тяжести полученных травм (ранений) при выявлении страхового случая.

3. Определение связи травмы или болезни с военной службой и степени участия ее факторов в нарушениях здоровья.

4. Оценка социальной значимости выявленных нарушений здоровья у военнослужащих (влияние на способность к самообслуживанию, ограничения трудоспособности и т. д.).

Основу экспертизы составляет приоритет функциональных показателей, оцениваемых в тесной связи с анатомическими характеристиками пострадавших органов ОДА. Реализация такого принципа возможна лишь на основе синдромного подхода (табл. 22).

Таблица 22

**Основные клинические синдромы в исходах заболеваний и травм опорно-двигательного аппарата и их отражение в статьях «Расписания болезней»**

Типовые группы синдромов	Содержание клинического синдрома	Статьи «Расписания...»
1. Синдромы структурных изменений	Отсутствие конечности	70
	Пороки развития конечностей и позвоночника	80
	Хронические процессы, разрушающие костную ткань:	
	а) опухоли злокач.;	а) 8
	б) опухоли доброкач.;	б) 10
2. Синдромы биомеханических препятствий	в) остеомиелит;	в) 65
	г) остеохондропатии	г) 65
	Нарушение стабильности конечности при опоре или нагрузке (ложные суставы костей, фиброзные анкилозы, нестабильность суставов)	65, 82
	Нарушение оптимальной длины сегмента (деформации конечности)	69
	Нарушения объема и качества движений в суставах (контрактуры, вне- и внутрисуставные поражения)	65, 84
3. Синдромы нарушения сложных функций многозвенного органа	Нарушения функции позвоночника (болезни, последствия травм)	66, 82
	Нарушения функции кисти (болезни, последствия травм)	67
	Нарушения функции стопы (болезни, последствия травм)	68

«Положением о ВВЭ...» предусмотрены следующие категории годности к военной службе, которые определяются в соответствии с перечнем требований к состоянию здоровья обследуемых по каждой из указанных статей:

- «А» — годен к военной службе;
- «Б» — годен к военной службе с незначительными ограничениями;
- «В» — ограниченно годен к военной службе;
- «Г» — временно не годен к военной службе;
- «Д» — не годен к военной службе.

Страховое обеспечение военнослужащих осуществляется на основе Закона РФ «Об обязательном государственном страховании жизни и здоровья военнослужащих... (и др. категорий госслужащих)» (1998) и постановления Правительства РФ № 855 (1998), утвердившего перечень документов, необходимых для принятия решения о выплате страховой суммы военнослужащим, а также перечень тяжелых (легких) увечий (ранений, травм и т. д.).

## ПЕРЕЧЕНЬ

увечий (ранений, травм, контузий), относящихся к тяжелым или легким, при наличии которых принимается решение о наступлении страхового случая у застрахованных по обязательному государственному страхованию жизни и здоровья военнослужащих, граждан, призванных на военные сборы, лиц рядового и начальствующего состава органов внутренних дел РФ (извлечение)

Раздел I. К тяжелым относятся увечья (ранения, травмы, контузии), опасные для жизни или здоровья, способные вызвать умеренные или значительные нарушения функции поврежденного органа, системы:

— открытые и закрытые повреждения позвоночника и спинного мозга: переломы одного и более тел позвонков, вывихи, переломовывихи с повреждением или без повреждения спинного мозга; перелом суставного отростка, перелом остистых, поперечных отростков, дужек трех и более позвонков, перелом крестца со смещением отломков;

— переломы костей таза с нарушением целостности тазового кольца; разрывы крестцово-подвздошного и (или) лонного сочленения; перелом вертлужной впадины; переломы крыльев подвздошных костей;

— травматическая ампутация (отрыв) плеча, предплечья, бедра, голени на любом уровне; частичная или полная травматическая ампутация (отрыв) кисти, стопы; переломы длинных костей, в том числе внутрисуставные переломы эпифизов: плеча, бедра, большеберцовой, обеих костей предплечья, обеих ключиц; осложненный перелом (открытый, оскольчатый, со смещением отломков на ширину кости и более) одной из костей предплечья, ключицы, шейки лопатки, надколенника;

— множественные (три и более) переломы ребер; двухсторонние и (или) двойные переломы ребер; переломы грудины (кроме перелома мечевидного отростка);

— вывихи, переломовывихи в крупных суставах конечностей: плечевом (кроме привычного вывиха плеча), локтевом, лучезапястном, тазобедренном, коленном, голеностопном, в суставах предплюсны (подтаранном, Шопара, Лисфранка); вывих надколенника, сопровождающийся переломом надколенника или мыщелка бедра; вывих полулунной кости;

— проникающие ранения крупных суставов: плечевого, локтевого, лучезапястного, тазобедренного, коленного, голеностопного; разрывы (отрывы) боковых и крестообразных связок коленного сустава с подвывихами, нестабильностью сустава 2-й и 3-й степени (раскрытие суставной щели на стороне повреждения или переднезаднее смещение большеберцовой кости более 5 мм по сравнению с неповрежденным суставом);

— разрывы (отрывы) сухожилий вращающей манжеты плеча, двуглавой мышцы плеча, четырехглавой мышцы бедра, связки надколенника; разрывы проксимального или дистального лучелоктевых сочленений, дистального межберцового синдесмоза с подвывихом в одноименных суставах; разрыв ахиллова сухожилия; разрывы сухожилий глубоких сгибателей трех и более пальцев кисти;

— разможения кисти, стопы (повреждение нескольких различных тканей их образующих: костной, мышечной, сухожилий, кровеносных сосудов, нервов), обширные дефекты мягких тканей кисти, стопы, требующие пластического замещения;

— ранения и травмы кисти, повлекшие утрату: первого, первого и второго, трех пальцев одной кисти на уровне пястно-фаланговых суставов, четырех пальцев одной кисти на уровне дистальных концов основных фаланг, первого пальца на уровне межфалангового сустава и II— V пальцев на уровне дистальных концов средних фаланг;

— переломы ладьевидной или полулунной кости, двух и более других костей запястья; переломы трех и более костей пясти;

— ранения и травмы стопы с утратой трех и более пальцев одной стопы проксимальнее уровня плюснефаланговых суставов;

— перелом пяточной и (или) таранной костей; множественные переломы: двух и более костей предплюсны, трех и более костей плюсны;

— переломы лодыжек со смещением отломков и подвывихом стопы и (или) разрывом межберцового синдесмоза; переломы двух лодыжек и заднего края большеберцовой кости («3-лодыжечный перелом»);

— повреждения крупных магистральных сосудов и нервных стволов: подключичной, подкрыльцовой, плечевой (до уровня ее деления на лучевую и локтевую), бедренной, подколенной, задней большеберцовой (до уровня верхней трети голени) артерий; подключичной, подкрыльцовой, основной (до уровня нижней трети плеча) вены, глубокой вены бедра, подколенной вены; плечевого сплетения, лучевого, локтевого, срединного, седалищного, большеберцового, малоберцового нервов на всем протяжении, трех и более ладонных или пальцевых нервов со значительным нарушением функции\*;

— синдромы длительного или позиционного сдавления со значительным или умеренным нарушением функции\*;

— ранения и травмы мягких тканей, требующие пластического замещения или повлекшие развитие шока, анемии, эмболии или травматического токсикоза;

— ранения, полученные медицинским персоналом при исполнении служебных обязанностей, повлекшие заражение ВИЧ-инфекцией или заболевание вирусным гепатитом.

Раздел II. К легким относятся увечья (ранения, травмы, контузии), вызывающие незначительные анатомические и функциональные нарушения, приводящие к временной потере способности исполнять обязанности военной службы на срок не менее 7 сут:

— закрытые травмы черепа с сотрясением головного мозга (подтвержденные обращением к врачу в первые 3 сут с момента получения травмы);

— переломы одного-двух остистых и (или) поперечных отростков, дужек позвонков; разрывы межостистых и надостистых связок; перелом крестца без смещения отломков, перелом копчика;

— изолированные переломы костей таза без нарушения целостности тазового кольца;

— закрытые переломы ключицы без смещения отломков, лучевой или локтевой кости (кроме шиловидного отростка), большого, малого вертелов бедренной кости, малоберцовой кости; дырчатые, краевые внесуставные переломы длинных костей; переломы 1—2 ребер; переломы мечевидного отростка грудины; неосложненные переломы надколенника, лопатки;

— изолированные переломы костей запястья (кроме указанных в разделе I), одной, двух костей пясти; переломы фаланг пальцев (кроме краевого перелома ногтевой фаланги); переломы сесамовидных костей;

— изолированные переломы костей предплюсны, одной, двух костей плюсны, фаланг пальцев стопы (кроме краевого перелома ногтевой фаланги);

— перелом одной или обеих лодыжек без смещения отломков и подвывиха стопы;

— неосложненные вывихи надколенника, ключицы, пальцев кисти, пальцев стопы;

— разрывы боковых связок коленного сустава 1-й степени (раскрытие суставной щели от 3 до 5 мм по сравнению с неповрежденным суставом); разрывы связок грудинно-ключичного или акромиально-ключичного сочленений; открытые, закрытые разрывы боковых связок голеностопного сустава 2—3-й степени (раскрытие суставной щели более 5 мм на стороне повреждения по сравнению со здоровым суставом с отеком, обширным подкожным кровоизлиянием по наружной и тыльной поверхности стопы); разрывы связок суставов пальцев кисти, пальцев стопы с подвывихом, в суставе;

— закрытые травмы крупных суставов с гемартрозом или синовитом без разрывов связочного аппарата; повреждения менисков (кроме травматизации коленного сустава при застарелых повреждениях менисков,

хронической нестабильности сустава); острая травматическая отслойка хрящей крупных суставов с образованием внутрисуставных тел. При выявлении после снятия острых явлений признаков разрыва крестообразных и наружных боковых связок с хронической нестабильностью 2—3-й степени указанная травма относится к тяжелой;

— ранения и закрытые повреждения (кроме указанных в разделе I) нервных стволов, корешков периферических нервов, в том числе ладонных и пальцевых, при наличии незначительного нарушения функции\*;

— синдром длительного или позиционного сдавления с незначительным нарушением функции\*;

— ранения (в том числе огнестрельные) и (или) травмы мягких тканей с разрывом мышц и сухожилий (кроме указанных в разделе I), не сопровождающиеся ранением крупных магистральных сосудов, нервных стволов конечностей и не требующие пластических оперативных вмешательств.

### МЕДИКО-СОЦИАЛЬНАЯ ЭКСПЕРТИЗА НЕТРУДОСПОСОБНОСТИ

Гражданам РФ, получившим тяжелые травмы и имеющим заболевания ОДА, может быть проведена медико-социальная экспертиза нетрудоспособности с целью установления группы инвалидности. Вынесение положительного решения таким лицам влечет материальную поддержку со стороны государства и определенные социальные льготы.

В соответствии с законом «О социальной защите инвалидов в Российской Федерации» (№ 18] — ФЗ от 24 ноября 1995 г.) «инвалид — это лицо, которое имеет нарушение здоровья со стойким расстройством функций организма, обусловленное заболеванием, последствиями травм или дефектами, приводящее к ограничению жизнедеятельности и вызывающее необходимость его социальной защиты. Социальная защита инвалидов представляет собой систему гарантированных государством экономических, социальных и правовых мер, обеспечивающих инвалидам условия для преодоления, замещения (компенсации) ограничений жизнедеятельности и направленных на создание им равных с другими гражданами возможностей участия в жизни общества».

Причина инвалидности устанавливается на основании соответствующего документа об обстоятельствах получения увечья (ранения, контузии, заболевания), или о причинной связи их с конкретными обстоятельствами, либо сроках развития заболевания (наступления инвалидности). При отсутствии документов бюро медико-социальной экспертизы (медико-социальная экспертная комиссия, МСЭК) выносит экспертное решение о причине инвалидности с формулировкой «общее заболевание».

\* Состояние функции определяется военно-врачебной комиссией по завершении основного курса лечения.

Основанием для установления причины инвалидности является не только само заболевание или травма, но и все их осложнения, и отдаленные последствия, а также осложнения лечебных мероприятий, предпринятых для ликвидации последствий травмы и заболевания. Это относится и к тем ситуациям, когда заболевание или травма привели к обострению ранее имевшегося, латентно протекавшего патологического процесса.

В настоящее время гражданам, полностью утратившим способность к регулярному профессиональному труду в обычных условиях, устанавливается инвалидность I группы, если они нуждаются в постоянном постороннем уходе (помощи, надзоре), и II группы, если они не нуждаются в таком уходе. Гражданам, частично утратившим способность к регулярному профессиональному труду, устанавливается III группа инвалидности, а лицу в возрасте до 16 лет — категория «ребенок-инвалид».

Инвалидность I группы устанавливается на два года, II и III групп — на один год. Лицу в возрасте до 16 лет категория «ребенок-инвалид» может устанавливаться сроком от 6 месяцев до 2 лет, от 2 до 5 лет и до достижения им 16-летнего возраста в соответствии с утвержденными медицинскими показаниями. Срок переосвидетельствования не устанавливается («бессрочное заключение» МСЭК): мужчинам старше 60 лет и женщинам старше 55 лет, инвалидам с необратимыми анатомическими дефектами, другим инвалидам — по утвержденному «Перечню заболеваний».

Медико-социальная экспертиза (МСЭ) гражданина проводится в учреждении государственной службы медико-социальной экспертизы (далее именуется учреждение). По заключению учреждения здравоохранения МСЭ может проводиться на дому, в стационаре или заочно на основании представленных документов с его согласия либо с согласия его законного представителя. Гражданин либо его законный представитель имеют право привлечь любого специалиста за счет собственных средств для участия в проведении МСЭ с правом совещательного голоса. Учреждение обязано ознакомить гражданина в доступной для него форме с порядком и условиями проведения МСЭ.

Гражданин направляется на МСЭ учреждением здравоохранения (в том числе военно-лечебным учреждением) или органом социальной защиты населения. В направлении учреждения здравоохранения указываются данные о состоянии здоровья гражданина, отражающие степень нарушения функций органов и систем, состояние компенсаторных возможностей организма, а также результаты реабилитационных мероприятий.

Медицинские услуги, необходимые для проведения МСЭ, включаются в базовую программу обязательного медицинского страхования граждан Российской Федерации. Учреждения здравоохранения и органы социальной защиты населения несут ответственность за достоверность и полноту сведений, указанных в направлении на МСЭ.

В случае отказа учреждения здравоохранения или органа социальной защиты населения в направлении на МСЭ лицо или его законный представитель имеет право обратиться в бюро медико-социальной экс



пертизы самостоятельно при наличии медицинских документов, подтверждающих нарушение функций организма.

МСЭ лица проводится по его письменному заявлению либо письменному заявлению его законного представителя на имя руководителя учреждения. К заявлению прилагаются направление и медицинские документы, подтверждающие нарушение его здоровья. Специалисты учреждения МСЭ рассматривают представленные сведения, проводят личный осмотр гражданина, оценивают степень ограничения его жизнедеятельности и коллегиально обсуждают полученные результаты. Решение о признании лица инвалидом либо об отказе в установлении инвалидности принимается полным составом специалистов, принимающих экспертное решение, простым большинством голосов. Оно объявляется гражданину, проходившему МСЭ, или его законному представителю руководителем учреждения в присутствии всех специалистов, принимающих это решение и обязанных дать по нему разъяснения гражданину или его законному представителю. Датой установления инвалидности считается день поступления в учреждение заявления с прилагаемыми документами гражданина о признании его инвалидом.

Основаниями для признания гражданина инвалидом являются: нарушение здоровья со стойким расстройством функций организма; ограничение жизнедеятельности (полная или частичная утрата лицом способности или возможности осуществлять самообслуживание, самостоятельно передвигаться, ориентироваться, общаться, контролировать свое поведение, обучаться или заниматься трудовой деятельностью); необходимость осуществления мер социальной защиты гражданина. Наличие одного из указанных признаков не является условием, достаточным для признания лица инвалидом.

Если состав специалистов учреждения не может принять экспертное решение, акт освидетельствования лица направляется в 3-дневный срок в главное бюро медико-социальной экспертизы. Программа необходимого дополнительного освидетельствования утверждается руководителем учреждения и доводится до сведения заявителя.

Причинами инвалидности являются — общее заболевание, трудовое увечье, профессиональное заболевание, инвалидность с детства, **военная травма или заболевание, полученные в период военной службы, инвалидность, связанная с аварией на Чернобыльской АЭС**, последствиями радиационных воздействий и непосредственным участием в деятельности подразделений особого риска, а также другие причины, установленные законодательством РФ.

Выписка из акта освидетельствования гражданина, признанного инвалидом, направляется в орган, осуществляющий пенсионное обеспечение. Лицу, признанному в установленном порядке инвалидом, выдаются справка, подтверждающая факт установления инвалидности, а также индивидуальная программа реабилитации. Лицу, не признанному инвалидом, по его желанию выдается справка о результатах освидетельствования.

## ТРАВМАТОЛОГИЯ И ОРТОПЕДИЯ

Переосвидетельствование лиц, инвалидность которым установлена без срока переосвидетельствования, включая мужчин старше 60 лет и женщин старше 55 лет, проводится в случаях выявления в установленном порядке подложных документов, на основании которых установлена инвалидность.

## ОГЛАВЛЕНИЕ

Глава 1. ПРЕДМЕТ ТРАВМАТОЛОГИИ И ОРТОПЕДИИ	
Определение и основные разделы специальности .....	3
Исторические этапы развития предмета .....	4
Глава 2. ОРГАНИЗАЦИЯ ОРТОПЕДО-ТРАВМАТОЛОГИЧЕСКОЙ ПОМОЩИ В РОССИЙСКОЙ ФЕДЕРАЦИИ	
Определение, виды травматизма .....	15
Профилактическая работа .....	16
Организация амбулаторной травматологической помощи .....	17
Организация амбулаторной ортопедической помощи .....	21
Глава 3. МЕТОДИКА ОБСЛЕДОВАНИЯ БОЛЬНОГО	
Общие вопросы методики обследования .....	23
Жалобы .....	24
История настоящего заболевания ( <i>anamnesis morbi</i> ) .....	25
История жизни больного ( <i>anamnesis vitae</i> ) .....	25
Данные объективного обследования ( <i>status praesens</i> ) .....	26
Осмотр .....	27
Исследование амплитуды активных и пассивных движений в суставах .....	28
Пальпация .....	28
Измерения, или антропометрия .....	29
Измерение амплитуды движений в суставах .....	30
Исследование кровообращения и иннервации конечностей .....	33
Частные вопросы обследования больного .....	33
Акромиально-ключичный сустав .....	33
Грудино-ключичный сустав .....	33
Плечевой сустав .....	33
Локтевой сустав .....	34
Лучезапястный сустав .....	34
Пястно-фаланговые и межфаланговые суставы .....	36
Тазобедренный сустав .....	36
Коленный сустав .....	39
Голенистоопный сустав и суставы стопы .....	48
Позвоночник .....	49
Таз .....	51
Дополнительные методы диагностики .....	51
Рентгенологический метод .....	51
Компьютерная томография (КТ) .....	53
Магнитно-резонансная томография (МРТ) .....	53
Ультразвуковая диагностика .....	54
Радионуклидная диагностика .....	54
Электрофизиологические, лабораторные и морфологические исследования .....	55
Глава 4. ПЕРЕЛОМЫ КОСТЕЙ	
Общие данные о переломах .....	57
Общая и местная реакция организма пострадавшего на травму .....	59
Клиника и диагностика переломов костей .....	61
Симптомы и диагноз перелома .....	62
Особенности внутрисуставных переломов .....	65
Осложнения травм конечностей .....	69
Кровотечение и кровопотеря .....	69
Травматический шок .....	71
Синдром длительного сдавления .....	76
Жировая эмболия .....	80
Основы костной регенерации .....	82
Первая помощь пострадавшим с переломами костей .....	87

## **Глава 5. ПРИНЦИПЫ ЛЕЧЕНИЯ ПЕРЕЛОМОВ КОСТЕЙ**

Обезболивание при переломах.....	91
Общая анестезия .....	91
Эпидуральная анестезия.....	92
Введение анестезирующего раствора в гематому.....	93
Шейная вагосимпатическая блокада.....	94
Паранефральная блокада .....	94
Проводниковая анестезия .....	95
Репозиция отломков костей.....	96
Одномоментная ручная репозиция.....	96
Репозиция на ортопедическом столе или с помощью аппаратов.....	97
Постоянное, или скелетное вытяжение .....	99
Открытая репозиция .....	102
Способы фиксации отломков костей .....	102
Гипсовая повязка .....	104
Гипсовые лонгеты .....	107
Лонгетно-циркулярные гипсовые повязки .....	108
Уход за больным в гипсовой повязке .....	114
Осложнения при применении гипсовой повязки .....	114
Внутренний остеосинтез .....	116
Показания и основные принципы внутреннего остеосинтеза.....	119
Сроки операции и предоперационная подготовка больного.....	120
Техническое оснащение внутреннего остеосинтеза .....	120
Остеосинтез штифтами (внутрикостный, или интрамедуллярный) .....	120
Остеосинтез пластинами (накостный) .....	124
Остеосинтез винтами .....	126
Показания к удалению металлических фиксаторов.....	131
Внешний (чрескостный) остеосинтез .....	133
Общая характеристика метода .....	133
Классификация систем внешней фиксации .....	134
Показания к применению внешнего остеосинтеза .....	136
Типовая система внешнего остеосинтеза (аппарат Илизарова).....	137
Особенности послеоперационного периода .....	142
Критерии определения прочности сращения перелома.....	143
Осложнения чрескостного остеосинтеза .....	143

## **Глава 6. ЗАКРЫТЫЕ ПЕРЕЛОМЫ КОСТЕЙ**

Переломы ребер .....	147
Переломы грудины .....	149
Переломы лопатки .....	149
Переломы ключицы .....	150
Переломы плечевой кости .....	152
Переломы костей предплечья .....	161
Переломы костей кисти .....	173
Переломы бедренной кости.....	181
Переломы надколенника .....	191
Переломы костей голени .....	193
Переломы костей стопы.....	206
Переломы костей таза .....	214
Переломы позвоночника .....	224

## **Глава 7. ОГНЕСТРЕЛЬНЫЕ ПЕРЕЛОМЫ КОСТЕЙ И ВЗРЫВНЫЕ ПОВРЕЖДЕНИЯ КОНЕЧНОСТЕЙ**

Огнестрельные переломы костей и ранения крупных суставов.....	241
Классификация огнестрельных переломов .....	241
Классификация огнестрельных ранений суставов.....	242
Раневая баллистика и морфология огнестрельных переломов .....	242
Патофизиологические механизмы раневого процесса .....	244
Особенности репаративной регенерации костной ткани в условиях заживления огнестрельных переломов .....	245
Механогенез и патогенез взрывных повреждений конечностей .....	246
Основные поражающие факторы БВД и механизм их действия на организм человека.....	247

Патогенез взрывных повреждений .....	250
Характеристика повреждений органов и тканей при минно-взрывных ранениях и травмах .....	252
Патологическая анатомия взрывных повреждений .....	253
Особенности взрывных повреждений при техногенных катастрофах и террористических актах .....	257
Особенности клинических проявлений и диагностики взрывных повреждений у пострадавших .....	258
Оказание помощи и лечение раненых с огнестрельными переломами костей и ранениями суставов на этапах военно-медицинской эвакуации .....	260
Первая, доврачебная и первая врачебная медицинская помощь .....	261
Квалифицированная медицинская помощь .....	262
Специализированная медицинская помощь .....	265
Особенности лечения раненых и больных с множественными переломами костей .....	270
Особенности лечения пострадавших с сочетанными травмами .....	271
Особенности лечения раненых и больных с переломами костей, сопровождающимися повреждением магистральных сосудов и нервов .....	273
Особенности оказания помощи и лечения пострадавших с комбинированными поражениями .....	281
Комбинированные радиационные поражения .....	281
Комбинированные термо-механические поражения .....	284
Комбинированные химические поражения .....	285

## **Глава 8. ТРАВМАТИЧЕСКИЕ ВЫВИХИ**

Вывих лопатки .....	289
Вывих ключицы .....	290
Вывих плеча .....	291
Вывих предплечья .....	298
Вывих полулунной кости запястья .....	299
Перилунарный вывих кисти .....	300
Вывих пальцев кисти .....	301
Вывих бедра .....	301
Вывих надколенника .....	305
Вывих голени .....	308
Вывих стопы и ее отделов .....	308

## **Глава 9. ПОВРЕЖДЕНИЯ МЯГКИХ ТКАНЕЙ КОНЕЧНОСТЕЙ**

Ушиб мягких тканей .....	311
Повреждение связок .....	312
Повреждение связок голеностопного сустава .....	312
Повреждение связок дистального межберцового соединения .....	313
Повреждение связки надколенника .....	314
Повреждение связок лучезапястного сустава .....	315
Повреждение связок I пястно-фалангового сустава .....	316
Повреждение боковых связок межфаланговых суставов .....	316
Внутренние повреждения и заболевания коленного сустава .....	316
Повреждение боковых связок .....	316
Повреждение крестообразных связок .....	318
Повреждение менисков .....	321
Дисковидный латеральный мениск .....	323
Отсекающий остеохондроз внутреннего мыщелка бедра .....	324
Повреждение суставного хряща .....	325
Киста менисков .....	327
Киста подколенной ямки .....	328
Хроническая нестабильность надколенника .....	329
Повреждение сухожилий .....	330
Повреждение вращающей манжеты плеча .....	330
Разрыв сухожилия длинной головки и дистального апоневроза двуглавой мышцы плеча .....	332
Разрыв сухожилия четырехглавой мышцы бедра .....	333
Разрыв ахиллова сухожилия .....	333
Повреждение сухожилий пальцев кисти .....	335
Микрохирургия в травматологии и ортопедии .....	345

<b>Глава 10. ПОСЛЕДСТВИЯ ПОВРЕЖДЕНИЙ, ВРОЖДЕННЫЕ И ПРИОБРЕТЕННЫЕ ДЕФОРМАЦИИ КОНЕЧНОСТЕЙ</b>	
Замедленная консолидация. Ложный сустав. Дефект кости .....	349
Контрактура и анкилоз суставов .....	355
Укорочение и приобретенные деформации конечностей .....	359
Врожденные деформации .....	362
Варусная деформация шейки бедра .....	362
Отклонение голени кнаружи и кнутри .....	363
Врожденная мышечная кривошея .....	364
Врожденная косолапость .....	365
Деформации конечностей на почве спастических параличей .....	366
Ортопедические последствия полиомиелита .....	368
<b>Глава 11. ХИРУРГИЧЕСКИЕ ИНФЕКЦИИ ПРИ ПОВРЕЖДЕНИЯХ И ЗАБОЛЕВАНИЯХ КОНЕЧНОСТЕЙ</b>	
Понятие о раневом инфекционном процессе .....	371
Гнойные осложнения огнестрельных костно-мышечных ран .....	372
Огнестрельный остеомиелит .....	377
Посттравматический (послеоперационный) остеомиелит .....	381
Эндогенные формы остеомиелита .....	383
Гематогенный остеомиелит .....	383
Склерозирующий остеомиелит Гарре .....	387
Альбуминозный остеомиелит Олье .....	387
Костный абсцесс Броди .....	387
Анаэробная инфекция .....	388
Генерализованные инфекционные осложнения .....	390
Столбняк .....	392
<b>Глава 12. АМПУТАЦИЯ КОНЕЧНОСТИ И ПРОТЕЗИРОВАНИЕ</b>	
Показания и цели ампутации .....	395
Особенности техники ампутации .....	397
Способы ампутации конечностей .....	398
Протезирование .....	402
Болезни ампутационных культей .....	406
Ортезирование .....	406
<b>Глава 13. АНОМАЛИИ РАЗВИТИЯ, ЗАБОЛЕВАНИЯ И ПОСЛЕДСТВИЯ ТРАВМ ПОЗВОНОЧНИКА</b>	
Аномалии развития позвоночника .....	409
Переходный пояснично-крестцовый позвонок .....	409
Незаращение дужек позвонков .....	411
Аномалии развития тел позвонков .....	413
Спондилолиз .....	413
Спондилолистез .....	414
Деформации позвоночника и грудной клетки .....	417
Юношеский кифоз (остеохондропатия апофизов позвонков) .....	417
Сколиоз .....	419
Последствия травм позвоночника .....	422
Инфекционные и воспалительные поражения позвоночника .....	424
Гнойный спондилит .....	424
Спондилоартрит и сакроилеит .....	429
Анкилозирующий спондилоартрит (болезнь Бехтерева) .....	430
Дегенеративные поражения позвоночника .....	432
Деформирующий спондилез .....	433
Спондилоартроз .....	434
Межпозвоночный остеохондроз .....	435
<b>Глава 14. ОПУХОЛИ КОСТЕЙ И СУСТАВОВ</b>	
Костеобразующие доброкачественные опухоли .....	443
Злокачественные костеобразующие опухоли .....	445
Хрящеобразующие опухоли .....	447
Гигантоклеточная опухоль .....	451
Опухоли костного мозга .....	453
Сосудистые опухоли .....	456

Соединительнотканнные опухоли .....	456
Прочие опухоли .....	458
Опухолеподобные изменения костей .....	459
Метастатические опухоли костей .....	460
<b>Глава 15. ЛОКАЛИЗОВАННЫЕ И СИСТЕМНЫЕ ЗАБОЛЕВАНИЯ КОСТНОЙ ТКАНИ</b>	
Остеохондропатии .....	461
Фиброзные остеодистрофии .....	466
Остеопороз .....	472
<b>Глава 16. СПЕЦИФИЧЕСКИЕ ИНФЕКЦИОННЫЕ ЗАБОЛЕВАНИЯ КОСТЕЙ И СУСТАВОВ</b>	
Костно-суставной туберкулез .....	475
Бруцеллезные поражения костно-суставного аппарата .....	481
Сифилитические поражения костей .....	482
Реактивные артриты .....	483
Грибковые поражения костей .....	485
Эхинококкоз (альвеококкоз) костей .....	487
<b>Глава 17. ДЕГЕНЕРАТИВНО-ДИСТРОФИЧЕСКИЕ ЗАБОЛЕВАНИЯ СУСТАВОВ</b>	
Деформирующий артроз тазобедренного сустава .....	490
Деформирующий артроз коленного сустава .....	496
Деформирующий артроз голеностопного и других суставов .....	499
Врожденная дисплазия тазобедренного сустава .....	499
Плечелопаточный периартроз .....	501
<b>Глава 18. БОЛЕЗНИ ПЕРЕГРУЗКИ ОПОРНО-ДВИГАТЕЛЬНОГО АППАРАТА</b>	
Болезни статико-динамической перегрузки скелета .....	503
Патологическая перестройка костей .....	503
Периостит большеберцовой кости .....	505
Болезни статико-динамической перегрузки соединений костей и сухожилий . . .	506
Продольное плоскостопие .....	506
Поперечное плоскостопие .....	510
Отклонение большого пальца стопы кнаружи ( <i>hallux valgus</i> ) .....	511
Молоточкообразные пальцы стопы .....	514
Серозный (крепитирующий) тендовагинит .....	515
Стенозирующий лигаментит («щелкающий палец») .....	516
Синдром «карпального канала» .....	517
Контрактура (болезнь) Дюпюитрена .....	517
Болезни хронической перегрузки ахиллова сухожилия .....	519
Подошвенный фасциит .....	520
Синдром «тарзального туннеля» .....	521
<b>Глава 19. РЕАБИЛИТАЦИЯ И ЭКСПЕРТИЗА ПОСТРАДАВШИХ И БОЛЬНЫХ С ПОСЛЕДСТВИЯМИ ТРАВМ И ЗАБОЛЕВАНИЯМИ ОПОРНО-ДВИГАТЕЛЬНОГО АППАРАТА</b>	
Медицинская реабилитация . . . . .	523
Основы военно-врачебной экспертизы военнослужащих и граждан с патологией опорно-двигательного аппарата .....	530
Медико-социальная экспертиза нетрудоспособности .....	535